

Aus der Orthopädischen Klinik und Poliklinik Großhadern  
der Ludwig-Maximilians-Universität München  
Direktor: Prof. Dr. med. Dipl. Ing. V. Jansson

# **Ist die Magnetresonanztomographie ein zuverlässiges Verfahren in der Diagnostik von Kniegelenksschäden?**

## **Ein Vergleich zur Arthroskopie aus dem klinischen Routinebetrieb.**

Dissertation  
zum Erwerb des Doktorgrades der Medizin  
an der Medizinischen Fakultät der  
Ludwig-Maximilians-Universität zu München

vorgelegt von  
Stefan Wild  
aus  
Bobingen  
2009

Mit Genehmigung der Medizinischen Fakultät  
der Universität München

Berichterstatter: Prof. Dr. med. Müller

Mitberichterstatter: Priv. Doz. Dr. Walter Hundt

Mitbetreuung durch den  
promovierten Mitarbeiter: Dr. med. M. Pietschmann

Dekan: Prof. Dr. med. Dr. h.c. M. Reiser, FACR,  
FRCR

Tag der mündlichen Prüfung: 05.02.2009

**IN DANKBARKEIT MEINEN ELTERN GEWIDMET.**

<b>1</b>	<b><u>EINLEITUNG</u></b>	<b>1</b>
<b>1.1.</b>	<b>DIE AKUTEN UND CHRONISCH DEGENERATIVEN BEFUNDE DES KNIEGELENKS</b>	<b>3</b>
1.1.1	ANATOMIE DES KNIEGELENKS	3
1.1.2	DEGENERATIVE ERKRANKUNGEN	6
1.1.2.1	Plica mediopatellaris	6
1.1.2.2	Arthrose	6
1.1.2.3	Degenerative Meniskusläsionen	8
1.1.3	TRAUMABEDINGTE AFFEKTIONEN	9
1.1.3.1	Meniskusriss	9
1.1.3.2	Kreuzbandruptur	10
1.1.3.3	Chondrale Verletzungen	10
<b>1.2</b>	<b>DIAGNOSTIK</b>	<b>11</b>
1.2.1	KLINISCHE UNTERSUCHUNG UND ANAMNESE	11
1.2.2	KONVENTIONELLE RÖNTGENBILDER	12
1.2.3	COMPUTERTOMOGRAPHIE	14
1.2.4	SONOGRAPHIE	15
1.2.5	MAGNETRESONANZTOMOGRAPHIE	15
1.2.6	ANATOMIE DES KNIEGELENKS IN DER MRT	17
1.2.6.1	Bandapparat	18
1.2.6.3	Menisken	20
1.2.6.3	Knorpel und Knochen	20
<b>1.3</b>	<b>ARTHROSKOPIE</b>	<b>21</b>
<b>2</b>	<b><u>PROBLEMSTELLUNG UND ZIELSETZUNG DER ARBEIT</u></b>	<b>23</b>
<b>3</b>	<b><u>PATIENTEN, MATERIAL UND METHODIK</u></b>	<b>25</b>
<b>3.1</b>	<b>PATIENTENKOLLEKTIV</b>	<b>25</b>
<b>3.2</b>	<b>DATENERHEBUNG</b>	<b>25</b>
<b>3.3</b>	<b>STATISTISCHE AUSWERTUNG</b>	<b>26</b>
3.3.1	AUFGABENSTELLUNG	26
3.3.2	STADIENEINTEILUNG IM MRT ALS AUSWERTUNGSGRUNDLAGE	26

3.3.2.1. Menisken	26
3.3.2.2. Vorderes Kreuzband	27
3.3.2.3. Knorpel	28
3.3.3 STATISTISCHE METHODEN	29
<b>4 ERGEBNISSE</b>	<b>31</b>
<b>4.1 ÜBEREINSTIMMUNG ZWISCHEN MRT UND ASK</b>	<b>33</b>
4.1.1 MENISCI	33
4.1.1.1 Innenmeniskus	34
4.1.1.1.1 Vorderhorn Innenmeniskus	36
4.1.1.1.2 Hinterhorn Innenmeniskus	38
4.1.1.2 Außenmeniskus	41
4.1.1.2.1 Vorderhorn Außenmeniskus	43
4.1.1.2.2 Hinterhorn Außenmeniskus	45
4.1.2 VORDERES KREUZBAND	47
4.1.3 PLICA MEDIOPATELLARIS	50
4.1.4 KNORPEL	51
4.1.4.1 Grad I	52
4.1.4.2 Grad II	53
4.1.4.3 Grad III	54
4.1.4.4 Grad IV	55
<b>5 DISKUSSION</b>	<b>56</b>
<b>5.1 ZUSAMMENFASSENDE PROBLEMDARSTELLUNG</b>	<b>56</b>
<b>5.2 METHODENKRITIK</b>	<b>57</b>
5.2.1 STUDIENDESIGN	57
5.2.2 MAGNETRESONANZTOMOGRAPHIE	57
5.2.3 ARTHROSKOPIE ALS „GOLDSTANDARD“	58
<b>5.3 INTERPRETATION DER EIGENEN ERGEBNISSE IM LITERATURVERGLEICH</b>	<b>59</b>
5.3.1 MENISCI	59
5.3.2 VORDERES KREUZBAND	65
5.3.3 KNORPEL	69

<b><u>6</u></b>	<b><u>KONSEQUENZ DES MRT- BEFUNDES FÜR DEN KLINISCHEN ALLTAG AUF THERAPIE UND HEILUNGSVERLAUF</u></b>	<b><u>74</u></b>
<b><u>7</u></b>	<b><u>SCHLUSSFOLGERUNG</u></b>	<b><u>77</u></b>
<b><u>8</u></b>	<b><u>ZUSAMMENFASSUNG</u></b>	<b><u>78</u></b>
<b><u>9</u></b>	<b><u>LITERATURVERZEICHNIS</u></b>	<b><u>82</u></b>
<b><u>10</u></b>	<b><u>ANHANG</u></b>	<b><u>101</u></b>
<b><u>11</u></b>	<b><u>LEBENS LAUF</u></b>	<b><u>104</u></b>

## 1 Einleitung

Der Magnetresonanztomographie kommt in der Diagnostik der Kniegelenksbeschwerden, ob akut oder chronisch, immer mehr eine größere Bedeutung zu.

Entweder ein akutes Trauma mit Schmerzen, Schwellung, Minderung der Belastung und Beweglichkeit oder eine seit längerer Zeit bestehende Beschwerdesymptomatik aus Schmerzen und Bewegungsdefizit führen den Patienten zum Arzt bzw. Orthopäden. Dieser muss entscheiden welcher weitere Therapieweg, ob konservativ oder operativ, für den Patienten der medizinisch sinnvolle ist. Für diese Entscheidung stehen eine ausführliche Anamnese, klinische Untersuchung, Röntgenbild, Punktion, MRT und Arthroskopie zu Verfügung.

Beim frisch traumatisierten Kniegelenk ist die diagnostische Wertigkeit der klinischen Untersuchung und der Anamnese begrenzt. Nativröntgenbilder können aufgrund der mangelhaften Weichteildarstellung höchstens indirekte Zeichen einzelner relevanter, nicht knöcherner, intraartikulärer Verletzungen liefern. Hier scheint es vernünftig auf weitere nicht invasive Diagnostik zurückzugreifen.

Bei chronischen Beschwerden stehen neben degenerativen Meniskopathien, Zysten, Entzündungen die chondralen Schäden im Vordergrund. Diese sind meist durch Anamnese und klinische Untersuchung sowie Nativröntgenbilder gut zu differenzieren. Soll vor einer Arthroskopie dann eine Magnetresonanztomographie zur Bestätigung des Befundes durchgeführt werden oder welche anderen Erkenntnisse erwartet man sich aus solcher? Die Indikation zur Arthroskopie stützt sich im Wesentlichen auf die klinische Untersuchung.

In wie weit kann die Magnetresonanztomographie zur Unterstützung bei der Indikationsstellung herangezogen werden. Vor allem bei welchem klinischen Befund, sollte eine Magnetresonanztomographie durchgeführt werden, da sie

auch zusätzliche Kosten verursacht. Vor allem scheint sie nur dann wohl auch sinnvoll, wenn auf Grund eines MRT- Befundes auf eine Arthroskopie verzichtet werden kann. Dabei ist die Zuverlässigkeit dieses nichtinvasiven Untersuchungsverfahrens von großer Bedeutung.



## 1.1. Die akuten und chronisch degenerativen Befunde des Kniegelenks

### 1.1.1 Anatomie des Kniegelenks

An erste Stelle sollte die Kenntnis der Anatomie und Biomechanik des Kniegelenkes stehen.

Am Kniegelenk artikulieren 3 Knochen miteinander. Das Femur, die Tibia und die Patella. Nach den überknorpelten Gelenkflächen kann man das Kniegelenk in drei Teilgelenke gliedern: das mediale femorotibiale Gelenk, das laterale femorotibiale Gelenk und das Femoropatellargelenk.

Das distale Femur weist drei überknorpelte Gelenkflächen auf, zwei für die Tibia (Condylus medialis und Condylus lateralis) und eine für die Patella, das femoropatellare Gleitlager.

Den beiden walzenförmigen Condylen des Femurs stehen am Tibiaplateau zwei flache Gelenkflächen gegenüber. Zwischen diesen liegen die Tubercula interconylare mediale und laterale als Ansatzstellen für die Kreuzbänder, welche gegenüber am Femur dann in der Fossa intercondylaris inserieren.

Zwischen den Condylen des Femurs und der Tibia liegen die Menisken, Meniskus lateralis und medialis. Diese, im Querschnitt keilförmigen, Faserknorpelhalbringe gleichen die Inkongruenz zwischen Femurcondylen und Gelenkflächen der Tibia aus.

Da Femur und Tibia nur eine kleine Kontaktfläche miteinander haben, erfolgt eine weitere Sicherung durch kräftige Bänder, seitlich das Ligamentum lateralis und medialis, sowie intercondylär vorderes und hinteres Kreuzband.

Insgesamt wird das Gelenk durch eine gemeinsame Gelenkkapsel umhüllt.

In die Patella mündet von oben der Musculus quadrizeps femoris, nach unten ist sie über das Ligamentum patellae mit der Tuberositas tibiae verbunden. Zwischen dem straffen Ligamentum patellae und der Gelenkhöhle liegt der Hoffa'sche Fettkörper.

Das Kniegelenk ist ein Radwinkelgelenk mit zwei Hauptachsen, um diese sind vier Hauptbewegungen möglich. Extension/ Flexion und

Außenrotation/Innenrotation, was nur bei zunehmender Flexion möglich ist, da bei maximaler Extension die Seitenbänder straff gespannt sind und eine Rotation verhindern. Die Innenrotation wird dann durch die Kreuzbänder limitiert. (69, 18)

## Menisken

Die Menisken sind sichelförmige Faserringe mit keilförmigen Querschnitt. Der Rücken des Keils schaut nach außen und ist teils mit der Kapsel verwachsen. Einwirkende Kräfte bei Bewegung und Belastung werden im Gelenk auf eine größere Fläche verteilt, zusätzlich liefern sie Stabilität bei Rotation und axialer Belastung.

Im Gegensatz zum kindlichen Meniskus sind die Menisken von Erwachsenen relativ avaskulär. Die Versorgung erfolgt durch einen peripheren Gefäßplexus besonders an der Basis. Es werden ein Vorderhorn und ein Hinterhorn von der Pars intermedia, den zentralen zwei Dritteln unterschieden. Die freien Enden der Menisken (Vorder- und Hinterhorn) sind in der Area intercondylaris der Tibia befestigt. Dabei ist der laterale Meniskus von eher kreisförmiger Gestalt, seitlich besteht nur eine schwache Anheftung an die Gelenkkapsel. Der größere, halbmondförmige mediale Meniskus ist dagegen in seiner Pars intermedia fest an das Lig. collaterale tibiae angeheftet und somit weniger beweglich als der Außenmeniskus aber damit auch häufiger von Verletzungen betroffen ist (112, 18,106).

## Kreuzbänder

Die Kreuzbänder stellen einen Bandapparat dar, der von dorsal in die Fossa intercondylaris eintritt und dabei die Membrana synovialis der Gelenkkapsel mitnimmt. Das vordere Kreuzband ist somit eine extrasynoviale intrakapsuläre Struktur, das von einer Synovialhülle umgeben ist. Ursprung ist im medialen

posterioren Anteil des lateralen Femurkondylus, es setzt distal dann ventral der Eminentia intercondylaris der Tibia an. Man unterscheidet zwei fibröse Faszikel, das anteromediale und das posterolaterale Band. Funktionell bleibt das anteromediale Band bei Flexion gespannt und sichert die Tibia vor übermäßigem ventralem Vorschub. Das posterolaterale Band ist hingegen in Extension gespannt und schützt das Knie vor übermäßiger Hyperextension.

Das hintere Kreuzband ist ebenfalls extrasynovial. Es ist deutlich kräftiger als das vordere und verläuft von der vorderen Innenfläche des medialen Femurkondylus schräg nach hinten in die Area intercondylaris posterior der Tibia.

Die Kreuzbänder sind so angeordnet, dass in fast allen Stellungen Teile von ihnen in Spannung geraten und somit eine wesentliche Sicherung des Kniegelenks gewährleisten (18, 119).

#### Gelenkknorpel

Die Kontaktflächen des Kniegelenks sind mit hyalinem Knorpel überzogen. Dieser ist frei von Blutgefäßen. Die Ernährung erfolgt ausschließlich durch Diffusion aus der Gelenkflüssigkeit, die von der Synovia produziert wird. Die glatte Oberfläche sorgt für „reibungslöse“ Bewegungen. Gelenkknorpel besitzt im Gegensatz zum übrigen hyalinem Knorpel keine Knorpelhaut und besitzt damit eine verminderte Regenerationsfähigkeit. Die Dicke des Knorpels im Bereich des Kniegelenkes ist unterschiedlich, abhängig von der Belastungszone. Sie variiert von ca. 1,7- 7mm. (18)

## 1.1.2 Degenerative Erkrankungen

### 1.1.2.1 Plica mediopatellaris

Bei einer Plica handelt es sich um eine Ausstülpung der synovialen Schleimhaut. Die Plica mediopatellaris ist bei ca. 50% der Bevölkerung vorhanden. Bei einer Hypertrophie bestehen mediale Schmerzen im Kniegelenk. Der Plica wird auf Grund einer Scheuerwirkung an der medialen Patellafacette eine wesentliche Bedeutung bei der Entstehung der Chondromalazia patellare beigemessen. (83, 41)

### 1.1.2.2 Arthrose

Eine Schädigung des Knorpels jeglicher Ursache wird in der Medizin als Arthrose bezeichnet. Die Gonarthrose ist eine der häufigsten degenerativen Erkrankungen. Im Rentenalter ist die Inzidenz bei ca. 5%.

Grundsätzlich wird zwischen der primären und der sekundären, posttraumatischen Arthrose unterschieden. Die primäre Arthrose als degenerative Gelenkerkrankung kann verschiedene Ursachen haben. Sie ist häufig durch einen übermäßigen Knorpelabrieb bzw. -abbau gekennzeichnet und wird durch chronische Überbeanspruchungen, Übergewicht, hormonelle Störungen oder familiäre Dispositionen gefördert. Auch Abweichungen in der Biomechanik, zum Beispiel Beinachsfehlstellungen in Form von Genu varum oder Genu valgum, können zur Arthrose führen. Chronische Instabilitäten nach Meniskusresektion oder Kreuzbandruptur fördern die Gelenkabnutzung. Je nach Schweregrad ist das Gelenk anfänglich weniger belastbar, später kommt es dann zu Ruheschmerzen und das Gelenk versteift besonders in den endgradigen Bewegungsausschlägen.

Schmerz und Funktionseinschränkung eines Gelenks sind die führenden klinischen Parameter zur Diagnostik der Arthrose (122). In fortgeschrittenen Stadien kann das Knie weder voll gebeugt noch voll gestreckt werden. Bei Belastungen entstehen leicht Reizzustände mit Ergussbildung. Das Gelenk ist dann überwärmt, geschwollen und schmerzhaft. Der Krankheitsverlauf zeigt einen Wechsel mit Phasen entzündlicher Aktivität und Phasen relativer Ruhe. Auch Unfälle oder übermäßige Beanspruchung können Schäden an den Knorpelflächen der Gelenke verursachen. Knorpelschäden beeinträchtigen natürlich die Leistungsfähigkeit des Kniegelenkes, besonders bei sportlicher Betätigung, ganz erheblich. Für den Betroffenen kann die Symptomatik, abhängig von der Größe, Tiefenausdehnung und Lokalisation eines Knorpelschadens mal akuter, mal diskreter sein. Besonders ein Spannungsgefühl und Schwellungsneigung im betroffenen Gelenk nach vermehrter Beanspruchung sind die sogenannten Leitsymptome, die für den Patienten erkennbar sind.

Häufig werden Knorpelläsionen von Meniskusschäden begleitet und umgekehrt. Das liegt daran, dass sich zum Beispiel ein abgerissener Meniskus bei der Kniebewegung einklemmt und so einen Knorpelschaden verursacht. Umgekehrt kann ein beschädigter Knorpel beim Bewegen mit seinen scharfen Kanten und Rändern über den Meniskus reiben und ihn zerstören. Der defekte Meniskus klemmt sich ein und beschädigt den Knorpel, so dass ein das Gelenk zerstörender Kreislauf entsteht.

Die Knorpelschäden werden je nach Ausprägung in vier Stadien eingeteilt: I. bis IV. Grad. Von einer leichten Arthrose spricht man bei einer rein oberflächlichen Knorpelschädigung. Als eine schwere Arthrose wird eine fortgeschrittene Knorpelzerstörung, womöglich bis zum völligen Verlust dieser Gleitfläche bezeichnet mit eventuell auch Veränderungen des subchondralen Knochens. (118, 83)

<b>Stadium</b>	<b>Morphologische Veränderungen</b>
<b>Grad 0:</b>	Normaler Knorpel
<b>Grad 1:</b>	fast normaler Knorpel: Knorpelerweichungen, oberflächliche Veränderungen mit kleinen Fissuren
<b>Grad 2:</b>	Knorpelveränderungen, welche weniger als 50% der Knorpeldicke befallen
<b>Grad 3:</b>	Knorpelveränderungen betreffen mehr als 50% der Knorpeldicke und reichen bis auf den darunterliegenden ( subchondralen ) Knochen
<b>Grad 4:</b>	Freiliegender subchondraler Knochen

**Tabelle 1: Einteilung der ICRS ( International Cartilage Repair Society ) der Knorpelschäden, arthroskopische Einteilung (123)**

Trotz der enormen sozialmedizinischen Bedeutung der Arthrose und ihrer permanenten Zunahme mit höherem Lebensalter ist eine frühzeitige sichere Diagnosestellung dieses Krankheitsbildes in einem Stadium ohne weitreichenden Knorpelschaden derzeit in der täglichen Praxis praktisch nicht möglich (122).

#### 1.1.2.3 Degenerative Meniskusläsionen

Chronisch degenerative Meniskusschäden treten mit zunehmenden Alter, aber auch bei langjähriger sportlicher Betätigung auf. In der zweiten Lebensdekade zeigen sie bereits eine Prävalenz von 25%. Ein eigentliches Trauma ist meist nicht erinnerlich. Begünstigend ist eine Achsenfehlstellung des Beines, wodurch eine chronische Überbelastung resultiert. Typische degenerative Veränderungen sind Unregelmäßigkeiten und Auffaserungen am freien Rand, später Lappen- oder Korbhenkelrisse. Meist imponieren nur geringe Schmerzen und Ergüsse. Die Symptomatik kann jedoch auch der eines akuten Meniskusrisses entsprechen. (118, 112)

### 1.1.3 Traumabedingte Affektionen

#### 1.1.3.1 Meniskusriss

Eine frische Meniskusverletzung tritt meist nach einem Flexions-Rotationstrauma auf. Der dabei auf Scherung zwischen Femurkondylus und Tibiaplateau beanspruchte Meniskus reißt in seinen zentralen, vaskulär schlecht versorgten Anteilen. Der mediale Meniskus ist hierbei häufiger betroffen wie der laterale, da dieser auf Grund seiner Pufferfunktion im Femorotibialgelenk einer vermehrten Degeneration unterliegt und bereits nach Bagateltraumen ab- oder einreißt. Begünstigend wirkt die Verbindung mit der Gelenkkapsel, wodurch ein Ausweichen bei Drehtraumen schlechter möglich ist. Man unterscheidet zwischen Längs- und Querrissen, wobei Vorderhorn, Hinterhorn oder Pars intermedia betroffen sein können. Beim ausgedehnten Längsriss, dem Korbhenkel kann eine schmerzhafte Blockierung der Gelenkbeweglichkeit durch einen mobilen Lappen der ins Gelenk einschlägt resultieren. Der Meniskus kann auch am Ansatz abreißen. Meist besteht ein Erguss und ein isolierter Druckschmerz über dem geschädigten Anteil.

Zusätzlich kann es durch die Beeinträchtigung der Gelenkmechanik, Blockierungen oder rezidivierenden Einklemmungen zu nutritiven Knorpelschäden kommen. Das Ausmaß der Knorpelschädigung korreliert mit der Dauer der Meniskussymptomatik.

Neben Längs- und Querrissen unterscheidet man zwischen horizontalen und lappenförmigen Rissen. Bei den lappenförmigen Rissen kommt es nach Längs- oder Querriss zum Prolaps eines lappenförmigen Meniskusanteiles in das Gelenkinnere. Horizontale Risse können an der Ober- und der Unterseite lokalisiert sein. Bei den Längsrissen wird noch zwischen partiellem, subtotalem, und totalem Riss mit Luxation des abgelösten Meniskusteiles in das Gelenkinnere (Korbhenkelriss) unterschieden. Der Meniskus kann auch am Ansatz abreißen (Entwurzelung). Beim Abriss des Innenmeniskus von der

Gelenkkapsel in Höhe der Pars intermedia kommt es zur meniskokapsulären Separation. (118,112)

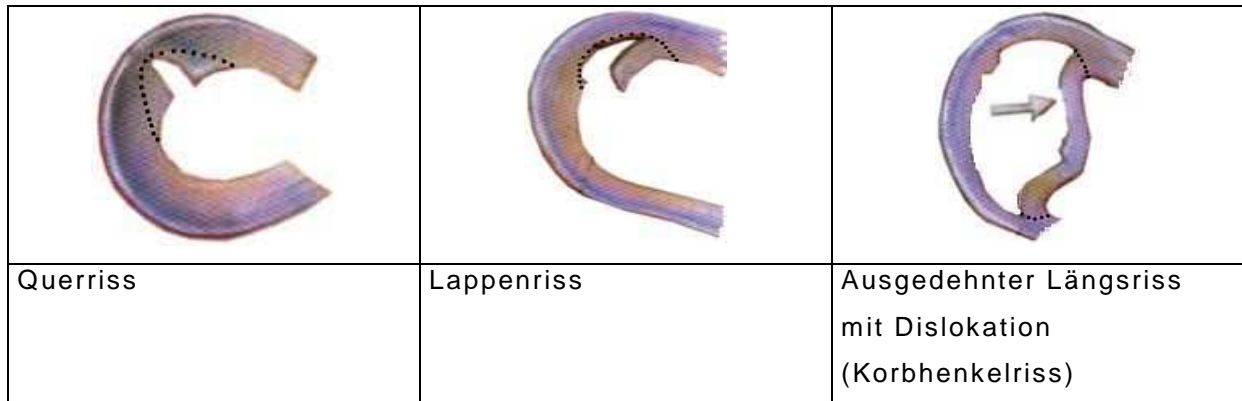


Abbildung 1: Beispiele für Meniskusrissformen (124)

### 1.1.3.2 Kreuzbandruptur

Bei Bandverletzungen handelt es sich meist um Sportverletzungen oder Verkehrsunfälle. Es kann zur Verletzung eines einzelnen Bandes kommen oder zu kombinierten komplexen Bandläsionen.

Kennzeichnend ist der begleitende Hämarthros und eine vordere Instabilität bei der Ruptur des vorderen Kreuzbandes, sowie einer hinteren Instabilität bei entsprechender Verletzung des hinteren Kreuzbandes. (83, 118)

### 1.1.3.3 Chondrale Verletzungen

Bei der frischen traumatischen Knorpelläsion liegt ein adäquates direktes oder indirektes Trauma vor, wodurch eine Knorpelschuppe abschert (chondraler, osteochondraler Flake), aber auch durch lokalen Druck ein Knorpelbezirk imprimiert wird. Als häufigste Ursache kommt die Patellaluxation in Frage. Bei der Luxation nach lateral entstehen Abscherungen an der medialen



Patellafacette oder am lateralen Femurcondylus. Morphologisch kann man vier Formen der Knorpelverletzung unterscheiden:

- Kontusion mit subchondralem Hämatom
- Impression mit federndem, teilweise noch fixiertem Imprimat
- Fraktur des Knorpels ohne Beteiligung des knöchernen Untergrunds (chondrale Fraktur)
- Fraktur des Knorpels mit Beteiligung des knöchernen Untergrunds (osteocondrale Fraktur)

Klinisch imponiert meist der schmerzhaft HämARTHROS. Frei flottierende Flakes können auch zwischen den Condylen eingeklemmt werden, wodurch Blockierungen auftreten. Die Punktion ist eine therapeutische wie auch diagnostische Maßnahme. Fettaggen im Punktat weisen z.B. auf eine osteochondrale Flake- Fracture hin. (118, 114)

## 1.2 **Diagnostik**

### 1.2.1 Klinische Untersuchung und Anamnese

Die Anamnese ist Basis aller weitergehenden Diagnostik. Das Lebensalter, vorausgegangene Ereignisse, z. B. Distorsionstraumen, Kontusionstraumen, Dauer, Lokalisation und Charakter des Schmerzes oder der Schwellung geben wichtige differenzialdiagnostische Hinweise.

Vom praktischen Vorgehen sollten zuallererst immer akute schwerwiegende Verletzungen wie Fraktur, Bänder- oder Muskusriss ausgeschlossen werden. Des Weiteren sollten zwei schwere Krankheitsbilder, die Gelenkinfektion und Tumorerkrankungen beachtet werden.

Bei der weiteren Untersuchung steht an erste Stelle die Inspektion. An objektiven Parametern kann das Gangbild und die Benutzung von Hilfsmitteln

beurteilt werden. Die Beobachtung des zu Untersuchenden beim Ausziehen ergibt Hinweise auf eine gestörte Belastbarkeit eines Beines.

Bei der weiteren Inspektion erfolgt der Vergleich zur Gegenseite. Es werden Beinachse, Beinlänge, Muskulatur, Schwellungen, Fehlstellungen, Deformität und Verletzungszeichen beurteilt.

Das Betasten, die Palpation erfolgt zum einen, um die normalen Strukturen des Knochens, der Bänder und sonstiger Weichteile auf ihre normale Lokalisation und Beschaffenheit zu beurteilen, zum anderen um durch Druck oder Verschieben einen Provokationsschmerz auszulösen, z.B. Druckschmerz über dem medialen und lateralen Gelenkspalt als Hinweis auf eine Meniskusschädigung. Die Überprüfung auf einen Gelenkserguss erfolgt durch das Ausstreichen des oberen Recessus, bei einem Erguss ab ca. 20 ml kann das Tanzen der Patella gefühlt werden. Bei ausgiebigem Erguss kann dieser punktiert werden, zum einen unter therapeutischem Aspekt zur Druck- bzw. Schmerzlinderung, zum anderen gibt die Beschaffenheit des Ergusses, Reizerguss bei Arthrose oder Hämarthros bei Verletzungen Hinweise auf die Ursache.

Es folgen die Überprüfung der Kniebeweglichkeit nach der Neutral- Null-Methode, sowie verschiedene Funktionsuntersuchungen bzw. Provokationstests zur Beurteilung von Bandstabilität und Meniskusschädigungen.

Bei chronischer, länger andauernder Symptomatik ist das Kniegelenk einer klinischen Untersuchung meist gut zugänglich und beurteilbar. Bei akuten Symptomen und Verletzung kann dies schmerzbedingt sehr schwierig sein. So sollte eine Untersuchung nach Abklingen der akuten Symptomatik wiederholt werden um einen genauen Befund zu erheben.

### 1.2.2 Konventionelle Röntgenbilder

Bei akuten Verletzungen ist die Anfertigung eines Röntgenbildes in drei Ebenen (Standardprojektionen: a.p.; seitlich; Patella tangential) obligat, um eine

knöcherne Verletzung auszuschließen. Bei chronischen Beschwerden kann das Röntgenbild Anhalt für eine Arthrose geben. So weisen Sklerosierungen, Gelenkspaltverschmälerungen, Osteophytenanbauten und Geröllzysten auf einen fortgeschrittenen Knorpelschaden bzw. die Arthrose hin (Tabelle 2). Eine Chondrokalzinose kann ebenfalls durch die konventionelle Radiologie sichtbar werden. Des Weiteren können Fehlstellung im Varus/Valgussinne und Patella/Gleitlagerdysplasien objektiviert werden. Bei speziellen Fragestellungen können Zusatzprojektionen angefertigt werden z. B. eine Tunnelaufnahme zur überlagerungsfreien Darstellung des Gelenkraumes bei der Suche nach freien Gelenkkörpern. Mit Defileeaufnahmen der Patella ist eine funktionelle Aussage über die Zentrierung der Patella möglich. Des Weiteren möglich sind Schrägaufnahmen zur Abklärung einer Fissur und Belastungsaufnahmen zur Klärung der Achsverhältnisse und Beurteilung des Gelenkspaltes.

Weitere relevante anatomische Strukturen des Kniegelenks wie Knorpel, Menisci und Bandapparat entziehen sich der direkten Darstellung durch konventionelle Röntgenbilder. Gehaltene Aufnahmen können jedoch einen Hinweis auf Bandinstabilitäten/-verletzungen geben. (86, 118)

<b>STADIUM</b>	<b>RADIOLOGISCHE VERÄNDERUNGEN</b>
<b>Grad 0</b>	Keine radiologischen Veränderungen
<b>Grad 1</b>	Initiale Gonarthrose mit angedeuteten Ausziehungen der Eminentia intercondylaris und den gelenkseitigen Patellapolen
<b>Grad 2</b>	Mässige Gonarthrose mit Ausziehungen auch an den Tibiakonsolen, mäßiger Verschmälerung des Gelenkspaltes und beginnender Abflachung der Femurkondylen. Mäßige subchondrale Sklerosierung.
<b>Grad 3</b>	Mittelgradige Gonarthrose mit hälftiger Verschmälerung des Gelenkspaltes, deutlicher Entrundung der Femurkondylen, osteophytärer Randwulstbildung an den Tibiakonsolen, der Eminentia intercondylaris, den Innenkanten der Femurkondylen und den gelenkseitigen Patellapolen.
<b>Grad 4</b>	Ausgeprägte Gonarthrose. Gelenkdestruktion mit ausgeprägter Verschmälerung bis Aufhebung des Gelenkspaltes und unruhiger Randkontur. Zystische Veränderungen an Tibiakopf, Femurkondylen und Patella. Subluxationsstellung des Femur gegenüber der Tibia

Tabelle 2: Radiologische Stadieneinteilung der Arthrose nach Jäger und Wirth (123)

### 1.2.3 Computertomographie

Die Computertomographie ist nur bei ausgesuchten knöchernen Verletzungen und speziellen Fragestellung indiziert. So hat die CT bei komplexen Frakturen oder rein ossären Pathologien ihren Stellenwert behauptet. In der Beurteilung der Weichteile ist sie der MRT unterlegen. Die Arthro- CT wird heute noch bei Patienten eingesetzt bei denen eine Kontraindikation zu MRT besteht. (86, 118)

#### 1.2.4 Sonographie

Der Sonographie des Kniegelenks kommt nur eine eingeschränkte Bedeutung bei der Diagnostik zu. Vorteile des Verfahrens sind relativ niedrige Kosten bei weitverbreiteter Verfügbarkeit und fehlender Strahlenbelastung. Besonders bei Raumforderungen in der Poplitea ist die Sonographie eine gute Primärmethode in der Diagnostik. Obwohl Meniskusverletzungen sonographisch darstellbar sind, wurden die Sonographie im klinischen Alltag nicht bestätigt. Die Abhängigkeit vom Geschick und der Erfahrung des Untersuchers wirken sich nachteilig aus. Da knöcherne Strukturen nicht dargestellt werden können ist der größte Teil des Gelenkinnenraumes nicht einsehbar. Gut dargestellt werden können intraartikuläre Ergüsse, Bursitiden, Hämatome, Abszesse und Bakerzysten. Bei der Meniskus- und Kreuzbanddiagnostik hat sich die Sonographie nicht durchgesetzt, wobei die Sonographie in der Hand des geübten Untersuchers mit entsprechender klinischer Erfahrung als positiv bewertet wird. Heutzutage ist die Sonographie, trotz Kostenvorteile und guter Verfügbarkeit, weitgehend durch die MRT abgelöst. (86, 118, 29)

#### 1.2.5 Magnetresonanztomographie

Die MRT beansprucht heute die führende Rolle in der bildgebenden Diagnostik des Kniegelenks. Wichtigster Vorteil der MRT ist, dass sie ein nichtinvasives, nicht strahlenbelastendes Verfahren darstellt. Kontraindikationen gegen die MRT bestehen bei Patienten mit Herzschrittmacher, Kochleaimplantaten und Neurostimulatoren. Relative Kontraindikationen liegen in den ersten Tagen nach der Implantation von vaskulären Stents und Gefäßclips vor sowie im ersten Trimenon einer Schwangerschaft. Bei Metallimplantaten, wie Endoprothesen und Osteosynthesematerial, muss die Situation individuell beurteilt werden, ob die Gefahr einer lokalen Überhitzung besteht und ob mit

schwer wiegenden Bildstörungen zu rechnen ist (68). Eine magnetresonanztomographische Untersuchung des Kniegelenks dauert ca. 15-35 Minuten. Der Radiologe muss neben der Anatomie auch Normvarianten und Pitfalls kennen.

Bei der MRT sind nicht nur axiale Ebenen sondern auch zusätzlich Ebenen in beliebiger Richtung möglich (sagital, koronar, schräg).

Das physikalische Prinzip besteht darin, dass sich Wasserstoffatome (Protonen) des Gewebes auf Grund ihrer Kernladungszahl parallel oder antiparallel ausrichten. Dabei weisen sie eine Kreiselbewegung um ihre Achse auf. Wird nun ein elektromagnetischer Impuls eingestrahlt, dann werden die Protonen aus ihrer Achse abgelenkt. Sie erreichen ein höheres energetisches Niveau. Nach Abschalten des Impulses erreichen sie in unterschiedlichen Zeitabständen, in Abhängigkeit ihrer biochemischen Bindung im Gewebe, wieder ihre Ursprüngliche Lage. Dabei wird ein Radiofrequenzsignal abgegeben das gemessen werden kann. Das Bild wird durch vier Parameter definiert: T1-Relaxation, T2-Relaxation, Protonendichte und Flow-Phänomene. Bei T1-Relaxation geben die Protonen in Fett ein sehr starkes Signal ab, dieses erscheint weiß. Protonen in Wasser verhalten sich umgekehrt, Wasser erscheint dunkel. Bei T2 Aufnahmen zeigt sich Wasser, wie in der T1 Aufnahme dunkel. Blut ist wie Fett auch in beiden Techniken hell. Zur Unterscheidung braucht es die so genannte Fettsuppression. Fett erscheint dunkel, Blut bleibt hell. T1-Aufnahmen weisen eine hohe anatomische Auflösung auf, T2 dagegen sind unerlässlich für den Nachweis pathologischer Veränderungen. Die Protonendichte weist neben den Eigenschaften der T2-Relaxation eine hohe anatomische Darstellungsfähigkeit auf. Flow-Phänomene haben bei der Darstellung des Kniegelenks keine Bedeutung. Die Wahl der Schichtebene bestimmt die Beurteilbarkeit der einzelnen anatomischen Strukturen. In den meisten Fällen ist die Sagitalebene die aussagefähigste. Die koronare Ebene hilft die Diagnose zu unterstützen. Die Schichtabstände (40) sollten möglichst klein gewählt werden um keine pathologischen Befund zu übersehen. (35, 3, 86, 64, 105)

### 1.2.6 Anatomie des Kniegelenks in der MRT

Der Markraum von Tibia und Femur ist im Bereich der artikulierenden Gelenkabschnitte beim Erwachsenen mit Fettmark ausgefüllt. Aufgrund der kurzen T1- und der langen T2-Zeit des Fettgewebes erscheint es, ungeachtet der Messsequenzen, signalintensiv. Umrahmt wird das Mark von der Kortikalis des Knochens. Diese wird wegen ihres geringen Wasserstoffgehaltes als signalfreie, schwarze Struktur sichtbar (17).

Die Sehnen, Faszien, Menisken, Retinakula und Kreuz- und Seitenbänder mit ihrem hohen Gehalt an Typ 1-Kollagen sind ebenfalls als dunkle bzw. schwarze Strukturen zu erkennen. Dagegen hebt sich der hyaline Gelenkknorpel, dessen Typ 2-Kollagen eine höhere Hydrophilie aufweist, etwas ab und stellt sich als helle Linie dar (56, 102).

Um den Kontrast zwischen Gelenkknorpel und der sich im Spin-Echo-Verfahren ebenfalls hell abbildenden (58) Gelenkflüssigkeit zu verstärken, hat es sich bewährt, T1-gewichtete Sequenzen zu verwenden, so daß die Gelenkflüssigkeit dunkler als der Knorpel erscheint. Das Gegenteil erreicht man bei der Anwendung T2-gewichteter FISP-Bilder. Die Gelenkflüssigkeit und eventuell bestehende Ergüsse nehmen dann einen signalintensiven Charakter an. Durch den entstehenden „Arthrographieeffekt“

lassen sich pathologische Veränderungen, z.B. am Knorpel oder Meniskus, gut darstellen (56, 61, 108).

Das durch kurze T1- und lange T2-Zeit charakterisierte Fettgewebe umgibt zahlreiche Strukturen des Kniegelenkes wie die Kreuzbänder und die gelenknahe Muskulatur mit ihren Sehnen. Zusammen mit dem Hoffa'schen Fettkörper dient es als Orientierungspunkt und markiert Grenzbereiche zwischen verschiedenen Strukturen, so daß deren Differenzierung erleichtert wird (24, 108).

Die Gefäße zeichnen sich auf dem MRT-Bild meistens als dunkle Strukturen ab, da bei schnellem Blutfluss die angeregten Protonen während des Messvorganges die Schichtebene verlassen. Dagegen erscheinen venöse Gefäße oftmals hell, wenn eine Schichtebene senkrecht zu ihrer Flussrichtung

gewählt wird. Stehendes Blut zeichnet in T1-gewichteten Bildern ebenfalls hell, Hämatome verändern entsprechend der metabolischen Vorgänge im Gelenk ihr Erscheinungsbild (17, 102).

Die Signalintensitäten einzelner Gewebe im MRT sind in Tabelle 3 zusammengefasst.

<b>Hell</b>	Fett, Spongiosa, Nervensystem, Kontrastmittel
<b>Grau</b>	Muskulatur, hyaliner Knorpel
<b>schwarz</b>	Kortikalis, Sehnen und Bänder, Faserknorpel (Meniskus, Limbus), Luft
<b>variabel</b>	T1-gewichtet: dunkel, T2-gewichtet: hell <ul style="list-style-type: none"> <li>- Flüssigkeitsansammlungen (Gelenkflüssigkeit, Liquor, Abszesse, Zysten)</li> <li>- entzündliches Gewebe, Ödem</li> <li>- Tumorgewebe (die meisten)</li> <li>- Hämatom (Signalintensität ändert sich im Laufe der Zeit)</li> </ul>

**Tabelle 3: Signalintensität einzelner Gewebe im MRT (40)**  
(starkes Signal = weiß; kein Signal = schwarz)

#### 1.2.6.1 Bandapparat

Für die Darstellung des vorderen Kreuzbandes eignet sich die sagittale Schnittführung. Um es in seinem gesamten schrägen Verlauf vom femoralen Ursprung zum tibialen Ansatz abbilden zu können, sollte der Unterschenkel des Patienten um ca. 15° außenrotiert bzw. das Schi chtpaket um 15° nach medial geneigt werden. Das vordere Kreuzband erscheint als inhomogene, signalarme Struktur. Die Inhomogenität wird durch signalreiche Fett- und Bindegewebeinlagerungen im Band verursacht. Der umgebende fettreiche Synovialschlauch hebt es deutlich vom benachbarten Gewebe ab (34, 51).

Das hintere Kreuzband imponiert als homogene signalarme Struktur, die ebenfalls in sagittaler Schnittführung ausreichend gut zu erkennen ist (23).



Hilfen zur Lokalisation bieten der kraniokaudale Verlauf des Bandes sowie sein Querdurchmesser (102).

Die signalarmen und durch Fettgewebe kontrastierten Kollateralbänder sind in frontalen und koronaren Schichteinstellungen als dunkle Strukturen gut einsehbar (24, 54, 57, 102).

Kennzeichen eines gesunden Bandes ist die signalarme Struktur, hervorgerufen durch den Hauptbaustein eines Bandes, das Kollagen. Es enthält nur wenige bewegliche Protonen, die Signale aussenden. Signalintensive Bereiche innerhalb eines Bandes weisen daher auf eine Läsion hin. Ursache für diese Aufhellungen können Ödeme, Blutungen oder degenerative Veränderungen sein (40).

Neben diesen histologischen und biochemischen Gesichtspunkten tragen auch morphologische Kriterien zur Diagnosefindung bei. So können z.B. Kontinuitätsunterbrechungen, Hypertrophien oder Verdünnungen eines Bandes mittels der MRT sichtbar gemacht werden (38, 40).

Eindeutige diagnostische Kriterien für eine komplette, frische Ruptur des vorderen Kreuzbandes sind der fehlende Bandnachweis auch auf dünnen Schichten sowie ein abnormer, gelegentlich S-förmiger Bandverlauf (45, 102, 108).

Hämatome, Ödeme und seröse Ergüsse zeichnen sich dabei als unscharfe Signalanhebungen ab (45, 51).

Alte komplette Rupturen weisen retrahierte, atrophische Auftreibungen und Hyalinisierungen an den Stumpfenden auf (51).

Für eine komplette Ruptur des vorderen Kreuzbandes mit konsekutiver Gelenkinstabilität spricht auch eine abnorme Stellung knöcherner Strukturen (45).

Eine inkomplette Ruptur des vorderen Kreuzbandes lässt sich magnetresonanztomographisch weitaus schwieriger diagnostizieren. Kriterien hierfür sind Aufspießungen einzelner Fibrillen, die ein geschädigtes vorderes Kreuzband schmaler erscheinen lassen als ein regelrechtes (102).

Intensivere Signale innerhalb des Bandes auf T2-gewichteten Bildern sprechen

für Einblutungen oder bereits eingesproßtes Granulationsgewebe, was ebenfalls auf eine inkomplette Ruptur hinweist (45). Als indirekte Zeichen werden des Weiteren eine Verbreiterung der umgebenden Weichteile und abnorme Signalintensitätswerte des umgebenden Fettlagers beschrieben (54, 102).

#### 1.2.6.3 Menisken

Zur Untersuchung der Menisken haben sich eine sagittale Schnittführung zur Beurteilung der Vorder- und Hinterhörner sowie eine koronare Schnittführung zur Beurteilung der lateralen Anteile des Meniskus bewährt. Der gesunde faserknorpelige Meniskus stellt sich insbesondere auf protonengewichteten Bildern aufgrund seines geringen Protonengehaltes als homogene, signalfreie und keilförmige Struktur dar (66, 58, 59).

Bei sorgfältiger Analyse jedoch lassen sich verschiedene Gewebsanteile im Meniskus differenzieren. Das äußere vaskularisierte Drittel des Meniskus weist eine höhere Signalintensität auf als die innen liegenden faserknorpeligen zwei Drittel. Dieses Phänomen basiert auf der hellen Abbildung sich langsam bewegendes Blutes im Spin- Echo-Verfahren (58).

Frische Risse imponieren insbesondere auf T2-gewichteten Bildern als signalintensive lineare Strukturen, die mindestens einen Kontakt zum Gelenkspalt haben (66).

Ihre Entdeckung wird durch das Eindringen von Gelenkflüssigkeit in die Spalten begünstigt (91).

Die Flüssigkeit fungiert dabei als positives Kontrastmittel (61).

#### 1.2.6.3 Knorpel und Knochen

Die Grundsubstanz des hyalinen Gelenkknorpels besteht aus Polyglykan-Proteinkomplexen, Chondrozyten, kollagenen Fibrillen und mineralisierter

Matrix (56, 120).

Der gesunde hyaline Gelenkknorpel erscheint in seiner Gesamtheit als Struktur mit intermediärer Signalgebung, dunkler als Fettgewebe, aber heller als Menisken. In T1-gewichteten Bildern kann die Oberfläche des Knorpels durch Gelenkflüssigkeit oder einen posttraumatischen Gelenkerguss teilweise verdeckt sein, wohingegen in T2-gewichteten Bildern Flüssigkeiten als Kontrastmittel Konturunregelmäßigkeiten der Oberfläche hervorheben (32, 56, 110).

Bei der Anwendung eines 3D-Gradientenechoverfahrens mit einem Flip- Winkel von 40° entsteht ein ähnlicher Effekt. Die drei interessierenden Strukturen Knorpel, Knochen und Flüssigkeit weisen ausreichend hohe Signalintensitätsunterschiede auf, so daß sie gut differenziert werden können (2, 45).

Senkrechte Anschnitte erlauben eine optimale Beurteilung des Gelenkknorpels. Schräge Anschnitte sind jedoch an gekrümmten Oberflächen nicht zu vermeiden. Teilvolumeneffekte erschweren hier durch unscharfe Abbildung die Diagnosefindung (52, 56, 102).

Osteochondrale traumatische Läsionen wie Flake fractures, die potentielle Blutungsquellen darstellen, erscheinen im MRT-Bild als amorphe oder netzförmige Bereiche mit niedriger Signalintensität in T1-gewichteten und mit hoher Intensität in T2-gewichteten Bildern. Die glatte Oberfläche des Knorpels bzw. die kortikale Begrenzung bildet sich unregelmäßig ab oder ist deutlich in ihrer Kontinuität unterbrochen. Ein abgelöstes osteocartilaginäres Fragment imponiert als signalarme Struktur, umgeben von signalreicher Gelenkflüssigkeit bzw. Erguss (65, 121).

### **1.3 Arthroskopie**

Mit der zunehmenden Einführung der arthroskopischen, minimal- invasiven Operationstechniken entwickelte sich die Arthroskopie immer mehr zu einer universellen diagnostischen und therapeutischen Methode, wobei Diagnostik

und Therapie in der Regel in gleicher Sitzung durchgeführt werden können (9, 10, 50, 71, 72, 82, 107).

Das früher notwendige Verfahren einer rein diagnostischen Arthroskopie, an die sich nach Stellen der Operationsdiagnose in zweiter Sitzung eine Arthrotomie anschloss, gilt heute als nicht mehr zeitgemäß (10).

Die Arthroskopie als invasives Untersuchungsverfahren ist in ihrer Aussagekraft unübertroffen und lässt somit einen exakten Schluss hinsichtlich des erforderlichen therapeutischen Procederes zu (4, 6, 7, 8, 20, 25, 39, 46, 67, 84, 98).

Die Vorteile dieses Verfahrens liegen in der sicheren Diagnostik von Kniebinnenschäden und der Möglichkeit zur sofortigen arthroskopischen Therapie, wie Meniskusteilresektion/-naht, Plicaresektion, Refixierung osteochondraler Fragmente oder Kreuzbandrekonstruktion.

Jedoch können - wie bei jedem operativen Eingriff - auch bei der Arthroskopie Komplikationen auftreten, wie Infektion, Blutung, Nervenverletzung, Thrombose, Embolie, Verwachsung, Reflexdystrophie, Kompartmentsyndrom und Instrumentenbruch. Zudem dürfen die narkosebedingten Risiken nicht unerwähnt bleiben (16, 51, 85, 99).

## 2 Problemstellung und Zielsetzung der Arbeit

Der Magnetresonanztomographie kommt in der Diagnostik der Kniegelenksbeschwerden, ob akut oder chronisch, immer mehr eine größere Bedeutung zu.

Entweder ein akutes Trauma mit Schmerzen, Schwellung, Minderung der Belastung und Beweglichkeit oder eine längerer Zeit bestehende Beschwerdesymptomatik aus Schmerzen und Bewegungsdefizit führen den Patienten zum Arzt bzw. Orthopäden. Dieser muß entscheiden welcher weitere Therapieweg, ob konservativ oder operativ, für den Patienten der medizinisch sinnvolle ist. Für diese Entscheidung stehen eine ausführliche Anamnese, klinische Untersuchung, Röntgenbild, Punktion, MRT und Arthroskopie zu Verfügung.

Beim frisch traumatisierten Kniegelenk ist die diagnostische Wertigkeit der klinischen Untersuchung und der Anamnese begrenzt. Nativröntgenbilder können aufgrund der mangelhaften Weichteildarstellung höchstens indirekte Zeichen einzelner relevanter, nicht knöcherner, intraartikulärer Verletzungen liefern. Hier scheint es vernünftig auf weitere nicht invasive Diagnostik zurückzugreifen.

Bei chronischen Beschwerden stehen neben degenerativen Meniskopathien, Zysten, Entzündungen die chondralen Schäden im Vordergrund. Diese sind meist durch Anamnese und klinische Untersuchung sowie Nativröntgenbilder gut zu differenzieren.

Soll vor einer Arthroskopie dann eine Magnetresonanztomographie zur Bestätigung des Befundes durchgeführt werden oder welche anderen Erkenntnisse erwartet man sich aus solcher? Die Indikation zur Arthroskopie stützt sich im Wesentlichen auf die klinische Untersuchung.

Inwieweit kann die Magnetresonanztomographie zur Unterstützung bei der Indikationsstellung herangezogen werden. Bei welchem klinischen Befund, sollte eine Magnetresonanztomographie durchgeführt werden, da sie auch zusätzliche Kosten verursacht. Vor allem scheint sie nur dann auch sinnvoll, wenn auf Grund eines MRT- Befundes auf eine Arthroskopie verzichtet werden

kann. Dabei ist die Zuverlässigkeit dieses nichtinvasiven Untersuchungsverfahrens von großer Bedeutung.

Anliegen dieser Studie war es, die Validität der präklinischen MRT- Befunde niedergelassener Radiologen, bei der Diagnostik von Bandläsionen, Meniskusrupturen und Knorpelschäden, ob akut oder degenerativ, im Vergleich zur Arthroskopie, zu untersuchen.

### **3 Patienten, Material und Methodik**

#### **3.1 Patientenkollektiv**

In unserer chirurgischen Klinik werden jährlich ca. 800 arthroskopische Operationen durchgeführt. Die Patienten werden alle von erfahrenen Fachärzten vor der Operation untersucht und die Indikation zur Arthroskopie gestellt. Ein Großteil dieser Patienten stellt sich in unserer Sprechstunde mit dem Befund einer durchgeführten Magnetresonanztomographie vor, welcher bei der Indikationsstellung berücksichtigt wird. Die MRT- Befundungen werden von verschiedenen niedergelassenen Radiologen durchgeführt. In allen Praxen werden geschlossene Tomographen mit 1,5 Tesla verwendet. Den Operateuren war bei der Operation der MRT- Befund bekannt und diese legten eine besondere Beachtung auf die in der MRT beschriebenen Pathologien.

In dieser Studie wurden 330 Patienten hinsichtlich des vorliegenden MRT Befundes erfasst. Postoperativ wurden die MRT- Befunde mit dem tatsächlichen arthroskopischen Befund verglichen.

Das Untersuchungskollektiv wurde im Zeitraum vom 14.03.2003 bis zum 31.10.2005 rekrutiert. Es wurden diejenigen Patienten in die Studie aufgenommen bei welchen präoperativ ein aktueller Befund einer Magnetresonanztomographie vorlag. Bei einem Großteil der Patienten wurde eine Arthroskopie ohne präoperative Magnetresonanztomographie durchgeführt oder der Zeitpunkt zwischen Magnetresonanztomographie und Arthroskopie war größer als ein halbes Jahr.

#### **3.2 Datenerhebung**

Die Datenerhebung erfolgte mit Hilfe des im Anhang dargestellten Erhebungsbogens und umfasste folgende Angaben:

- Alter und Geschlecht des Patienten
- Betroffenes Kniegelenk
- MRT- Befund
- Arthroskopiebefund

Die Ergebnisse wurden in einer Excel- Datei verschlüsselt.

### **3.3 Statistische Auswertung**

#### 3.3.1 Aufgabenstellung

Die Daten von 330 Patienten mit MRT und ASK der Kniegelenke sollten in Hinblick auf folgende Fragestellungen ausgewertet werden:

- Übereinstimmung zwischen MRT- und Arthroskopie- Befund
- Berechnung von Sensitivität, Spezifität, Genauigkeit, positiver Vorhersagewert und negativer Vorhersagewert der Magnetresonanztomographie bezogen auf die ASK als Goldstandard.

#### 3.3.2 Stadieneinteilung im MRT als Auswertungsgrundlage

##### 3.3.2.1. Menisken

Der normale Meniskus stellt sich unabhängig von der gewählten Sequenz wegen seiner fibrocartilaginären Grundsubstanz immer als signalarme keilförmige Struktur im Gelenkraum dar. Veränderungen in der Signalcharakteristik der Menisken werden in drei Stadien eingeteilt (103).



- Grad I entspricht einer punktförmigen oder unregelmäßigen Signalanhebung im Inneren des Meniskus ohne Kontakt zur Oberfläche (Degeneration)
- Grad II bedeutet eine längliche Signalanhebung im Inneren des Meniskus ohne Oberflächenkontakt (Degeneration)
- Grad III ist definiert als längliche oder unregelmäßige Signalanhebung, die Kontakt zur Oberfläche des Meniskus hat (Einriss)

Erst- und zweitgradige Läsionen in der MRT entsprechen Meniskusdegenerationen die arthroskopisch nicht zuverlässig überprüft werden können. In unserer Studie wurden daher diese Grade zu einem, Grad I, zusammengefasst. Folgende Stadieneinteilung wurde erarbeitet und dient zur Auswertung der Ergebnisse.

Grad	MRT	Arthroskopie
0	Intakt	Intakt
I	Degeneration	Nicht beurteilbar bzw. als intakt beurteilt
II	Riss	Riss
III	Z.n. Teilresektion	Z.n. Teilresektion
IV	Z.n. Teilresektion mit Reruptur	Z.n. Teilresektion mit Reruptur
V	Abriss der Pars intermedia vom Innenband	Abriss der Pars intermedia vom Innenband

**Tabelle 4: Modifizierte Stadieneinteilung der Meniskusschädigung (76)**

### 3.3.2.2. Vorderes Kreuzband

Die Bandstrukturen des Kniegelenks werden signalarm bis signalfrei abgebildet, wobei das vordere Kreuzband eine etwas höhere Signalintensität aufweist als die übrigen Bänder.

Folgende Stadieneinteilung dient zur Auswertung der Ergebnisse.

Grad	MRT	Arthroskopie
0	Intakt	Intakt
I	Zeichen der Degeneration	Zeichen der Degeneration
II	Partielle Ruptur	Partielle Ruptur
III	Komplette Ruptur	Komplette Ruptur

**Tabelle 5: Modifizierte Stadieneinteilung der Schädigung des vorderen Kreuzbandes (76)**

### 3.3.2.3. Knorpel

Für die Einteilung von Gelenkknorpelschäden existieren derzeit mehrere Klassifikationen die mehr oder weniger geläufig sind. Immer noch häufig wird die Klassifikation nach Outerbridge verwendet, die vor wenigen Jahren von der International Cartilage Repair Society (ICRS) aufgegriffen und nochmals differenziert wurde. Bei der Klassifikation der Knorpelschäden in der MRT hat sich ebenfalls eine modifizierte Outerbridge Klassifikation durchgesetzt. Diese wurde für die MRT modifiziert. Dies ermöglicht den Vergleich zwischen MRT-Befund und Arthroskopie und ist Grundlage für die Auswertung unserer Studie.

	ASK- Befund	MRT- Befund
Quelle	ICRS	Uhl et al.(Arthroskopie 2001)
0	Normal	Normal
I	Erweichung, Elastizitätsverlust, oberflächliche Fissuren	hypo- oder hypersignal, oberflächliche Rauigkeiten, Knorpelerweichung
II	Knorpeloberfläche beschädigt, Läsion < 50% der Dicke	Geringe Oberflächenunregelmäßigkeiten, fokale Dickereduktion < 50%
III	Knorpeloberfläche beschädigt, Läsion > 50% der Dicke, der Knochen liegt nicht frei	Deutliche Oberflächenunregelmäßigkeiten, fokale Dickereduktion > 50%
IV	Knochen liegt frei	Fokal 100% Dickenreduktion, der subchondrale Knochen liegt frei

**Tabelle 6: Modifizierte Stadieneinteilung eines Knorpelschadens bei Arthroskopie und MRT (76)**

### 3.3.3 Statistische Methoden

Folgende statistische Parameter wurden bestimmt:

- Genauigkeit: korrekte Klassifikation x 100/Patientenzahl
- Positiver Vorhersagewert (PVW): richtig- positive Ergebnisse x 100/(Richtig positive Ergebnisse+ falsch positive Ergebnisse)
- Negativer Vorhersagewert (NVW): richtig- negative Ergebnisse x 100/(Richtig negative Ergebnisse+ falsch negative Ergebnisse)
- Sensitivität: richtig positive Ergebnisse x 100/(richtig positive Ergebnisse+ falsch negative Ergebnisse)
- Spezifität: richtig negative Ergebnisse x 100/(richtig negative Ergebnisse + falsch positive Ergebnisse)

Sensitivität und Spezifität sind Parameter für die Gültigkeit eines Untersuchungsverfahrens, das heißt in welchem Maße ein Test tatsächlich das untersucht was er zu untersuchen vorgibt. Die Sensitivität gibt an mit welcher Wahrscheinlichkeit die Untersuchung bei Vorliegen einer Krankheit auch wirklich anspricht. Die Spezifität gibt an wie sicher die Untersuchung das tatsächliche Vorliegen einer Krankheit anzeigt und nicht etwa falsch positiv ist. Der positive Vorhersagewert gibt an welcher Anteil der als positiv Diagnostizierten tatsächlich krank sind. Der negative Vorhersagewert gibt an, welcher Anteil der negativ Diagnostizierten tatsächlich gesund sind. Eine ideale Untersuchung sollte größtmögliche Sensitivität und Spezifität aufweisen. Eine hohe Sensitivität bedeutet nur wenig Erkrankte werden durch die Untersuchung übersehen. Eine hohe Spezifität zeigt, dass nur wenig Gesunde nicht fälschlich als krank eingestuft werden (93).

## 4 Ergebnisse

Es wurden in die Studie insgesamt 330 Patienten einbezogen, davon waren 169 Männer und 161 Frauen. 149 mal wurde das linke Knie untersucht, 181 das rechte Knie. Bei 227 Fällen handelt es sich um chronische Beschwerden, bei 103 Patienten lag ein akutes Trauma im Sinne einer Distorsion oder Kontusion vor. Das Durchschnittsalter der Patienten lag bei 52,1 Jahre, in der Altersspanne von 14 bis 82 (Altersverteilung siehe Diagramm 1)

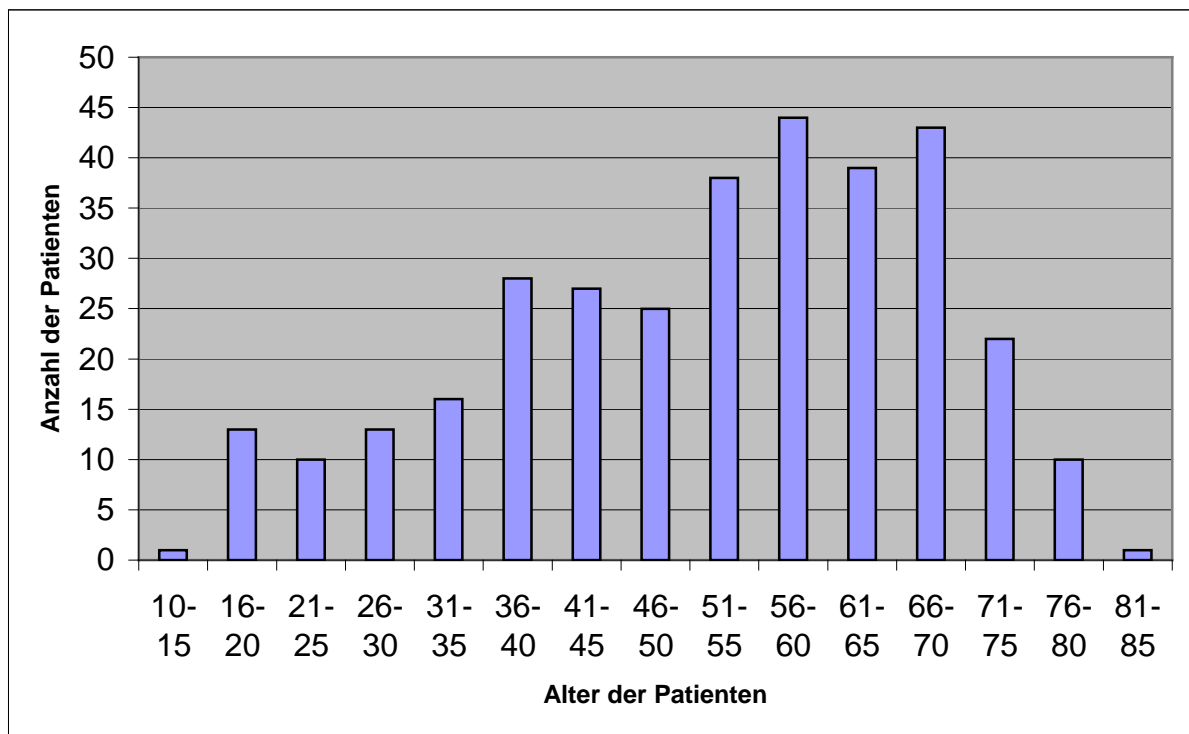
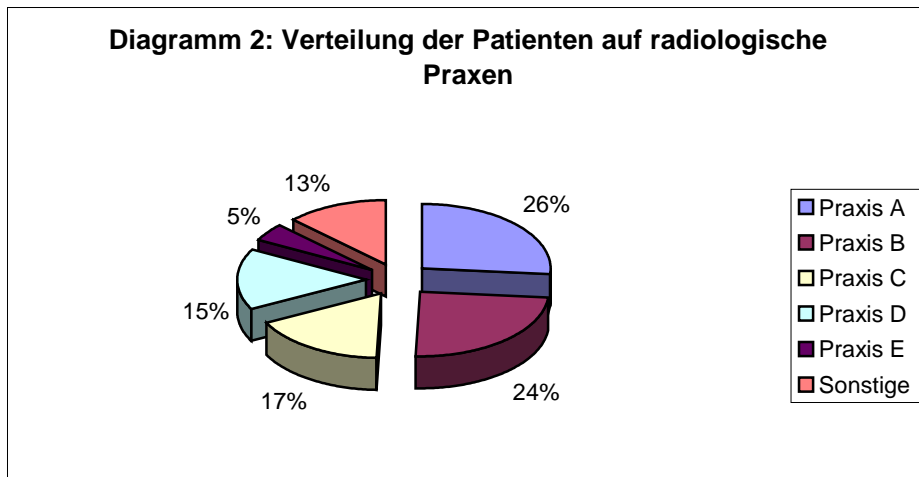


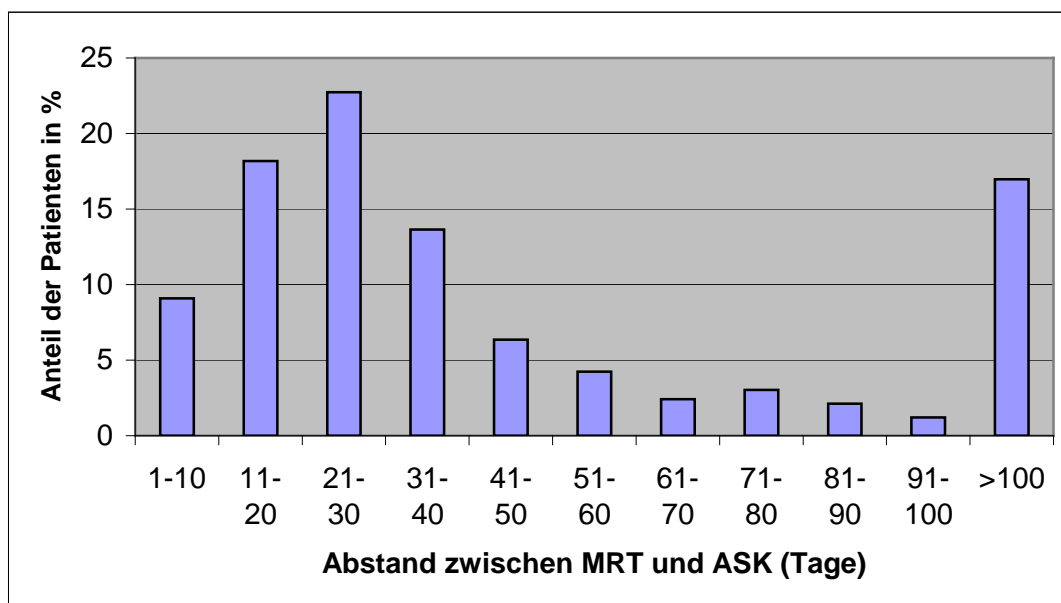
Diagramm 1: Altersverteilung zum Zeitpunkt der Arthroskopie

Die präoperative Magnetresonanztomographie wurde bei insgesamt 23 niedergelassenen Radiologen durchgeführt und befundet. Der Großteil der Patienten wurde allerdings in 5 Praxen untersucht (Verteilung der Patienten auf Radiologische Praxen siehe Diagramm 2).



**Diagramm 2: Verteilung der Patienten auf die radiologischen Praxen**

Der zeitliche Abstand zwischen der Durchführung der Arthroskopie und der Erhebung des MRT- Befundes variierte. Die Verteilung ist im Diagramm 3 dargestellt.



**Diagramm 3: Abstand zwischen Magnetresonanztomographie und Arthroskopie**

Die Indikation zur Arthroskopie wurde dann durch einen Facharzt für Unfallchirurgie gestellt.

Die Ergebnisse der Arthroskopie wurden retrospektiv mit den Befunden der MRT verglichen und in einem Befundbogen siehe Anhang dokumentiert.

Folgende Befunde wurden miteinander verglichen:

- Innenmeniskus
- Außenmeniskus
- Vorderes Kreuzband
- Plica mediopatellaris
- Knorpel

#### 4.1 Übereinstimmung zwischen MRT und ASK

##### 4.1.1 Menisci

Tabelle 7 gibt einen Überblick über die Ergebnisse der MRT- Untersuchungen und der Arthroskopie.

Grad	<i>Innenmeniskus</i>				<i>Außenmeniskus</i>			
	Vorderhorn		Hinterhorn		Vorderhorn		Hinterhorn	
	MRT	ASK	MRT	ASK	MRT	ASK	MRT	ASK
0	301	318	66	117	244	286	235	248
I	16	0	71	0	38	0	49	0
II	12	9	177	189	45	42	42	77
III	1	3	10	13	3	2	3	3
IV	0	0	6	11	0	0	1	2
V	0	0	0	0	0	0	0	0

**Tabelle 7: 0 (intakt), I (Degeneration), II (Riss), III ( Z.n. Teilresektion), IV ( Z.n. Teilresektion mit Reruptur), V (Abriss der Pars intermedia vom Innenband)**

Die erhobenen Daten wurden im Einzelnen danach ausgewertet, ob in der MRT und der Arthroskopie übereinstimmend ein pathologischer Befund vorlag, unabhängig vom Schädigungsgrad (Grad II-V). Danach wurde beurteilt in wie weit die MRT bezüglich einer therapeutisch relevanten Ruptur (Grad II, IV ,V) des Innen- bzw. Außenmeniskus mit der Arthroskopie übereinstimmte.

Auf die Übereinstimmung der Untersuchungsergebnisse der beiden Verfahren wird in den folgenden Verfahren ausführlich eingegangen. Im Einzelnen sollen auch auf die entsprechenden Befunde der Vorder- und Hinterhörner analysiert und Unterschiede wie auch jeweilige Fehlerquellen dargestellt werden.

#### 4.1.1.1 Innenmeniskus

Die Befunde der MRT und Arthroskopie des Innenmeniskus wurden miteinander verglichen und in Tabelle 8 dargestellt.

ASK \ MRT		Intakt	Degeneration	Riss	Z.n. Teilresektion	Z.n. Teilresektion Reruptur	Abriss vom Innenband
		0	I	II	III	IV	V
Intakt	0	48		6	0	1	1
Degeneration	I	34		34	2	2	1
Riss	II	27		149	3	4	0
Z.n. Teilresektion	III	1		0	4	4	0
Z.n. Teilresektion Reruptur	IV	0		3	4	0	0
Abriss der Pars intermedia vom Innenband	V	1		1	0	0	0

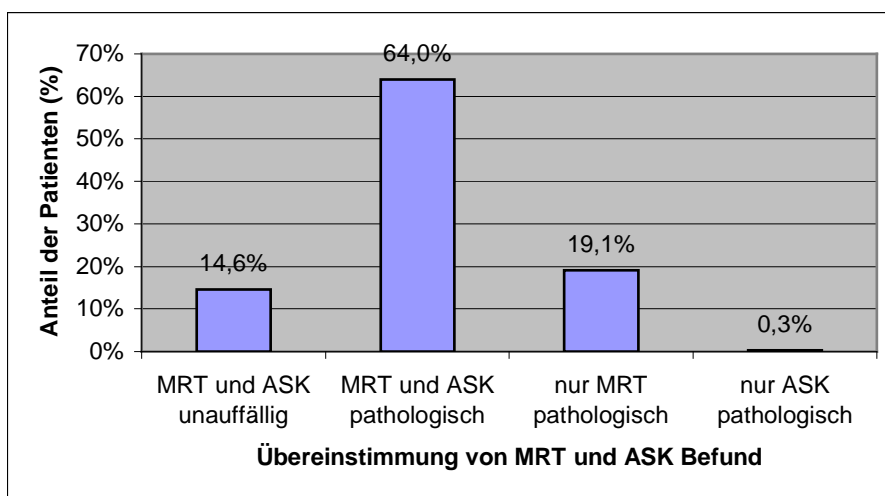
**Tabelle 8: 0 (intakt), I (Degeneration), II (Riss), III ( Z.n. Teilresektion), IV ( Z.n. Teilresektion mit Reruptur), V (Abriss der Pars intermedia vom Innenband)**

Pathologische Veränderungen (Grad I-V) des Innenmeniskus wurden in der MRT in 274 Fällen gesehen dem gegenüber in der ASK bei nur 219 Fällen (83 % vs. 66,4 %).



Bei 48 Patienten (14,6 %) war der Befund übereinstimmend negativ (richtig negativ), bei 211 Patienten (64 %) übereinstimmend positiv (richtig positiv). Damit korrelieren die Befunde von MRT und ASK bei 259 Patienten (78,5 %). Bei 63 Patienten (19,1 %) wurde nur in der MRT (falsch positiv) und bei 8 Patienten (0,3 %) nur in der ASK ein pathologischer Befund (falsch negativ) des inneren Meniskus gesehen.

Die Ergebnisse wurden nachfolgend in Diagramm 4 dargestellt.



**Diagramm 4: Übereinstimmung von MRT und ASK Befund bezüglich einer Pathologie unabhängig vom Schädigungsgrad**

Die statistische Auswertung bezüglich einer Pathologie zeigt nachfolgend Tabelle 9:

<i>Parameter</i>	<i>Innenmeniskus</i>
Spezifität	43,2
Sensitivität	96,3
Negativer Vorhersagewert	85,7
Positiver Vorhersagewert	77,0
Genauigkeit	78,5

**Tabelle 9: Statistische Daten zur MRT vs. ASK bezüglich einer pathologischen Veränderung Grad I-V (in %)**

Bei den insgesamt 330 beurteilten Innenmenisken wurden intraoperativ 206 Risse bzw. Reruptur nach Teilresektion ohne Berücksichtigung der Lokalisation festgestellt. In 157 Fällen wurde der Meniskusschaden durch den Radiologen richtig vorhergesagt, in 49 Fällen wurde der Riss mittels MRT nicht erkannt.

Bei 124 intraoperativen Befunden lag kein Riss vor. Hier war die MRT in 89 Fällen richtig negativ und in 35 Fällen falsch positiv.

Die nun hieraus gewonnenen Daten wurden ebenfalls statistisch ausgewertet und die Ergebnisse in Tabelle 10 gargestellt.

<i>Parameter</i>	<i>Innenmeniskus</i>
Spezifität	71,8
Sensitivität	76,2
Negativer Vorhersagewert	64,5
Positiver Vorhersagewert	81,8
Genauigkeit	74,5

**Tabelle 10: Statistische Daten zur MRT vs. ASK bezüglich einer Ruptur (Grad II) und Reruptur nach Teilresektion (Grad IV) (in %)**

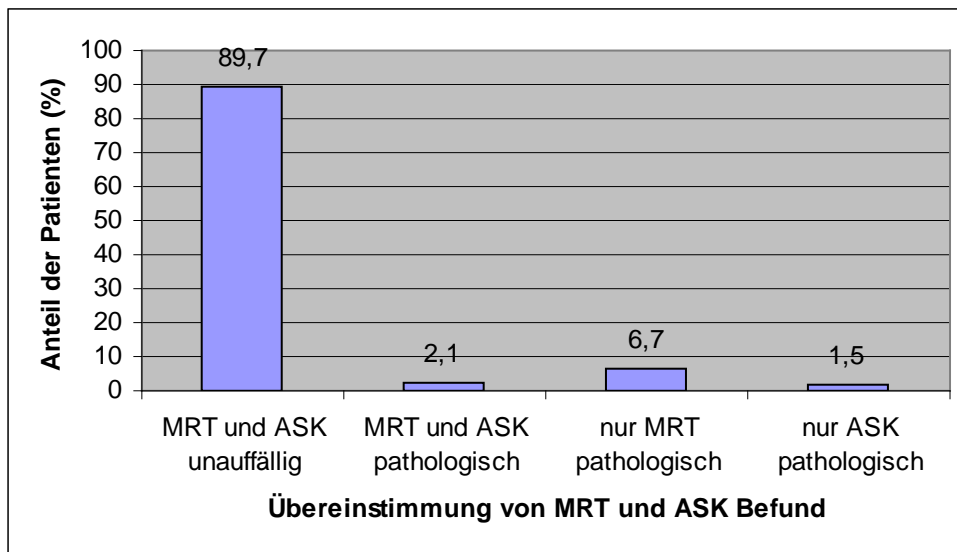
#### 4.1.1.1.1 Vorderhorn Innenmeniskus

<b>MRT \ ASK</b>		Intakt	Degeneration	Riss	Z.n.TR	Z.n. Teilresektion Reruptur
		0	I	II	III	IV
Intakt	0	296	0	4	1	0
Degeneration	I	15	0	0	1	0
Riss	II	6	0	5	1	0
Z.n. Teilresektion	III	1	0	0	0	0
Z.n. Teilresektion Reruptur	IV	0	0	0	0	0

**Tabelle 11: 0 (intakt), I (Degeneration), II (Riss), III ( Z.n. Teilresektion), IV ( Z.n. Teilresektion mit Reruptur),**

Pathologische Veränderungen des Vorderhorns wurden in der MRT in 29 Fällen gesehen dem gegenüber in der ASK bei nur 12 Fällen (8,8 % vs. 3,6 %).

Bei 296 Patienten (89,7 %) war der Befund übereinstimmend negativ, bei 7 Patienten (2,1 %) übereinstimmend positiv. Damit korrelieren die Befunde von MRT und ASK bei 303 Patienten (91,8 %). Bei 22 Patienten (6,7 %) wurde nur in der MRT und bei 5 Patienten (1,5 %) nur in der ASK ein pathologischer Befund des Vorderhorns des inneren Meniskus gesehen.



**Diagramm 5: Übereinstimmung von MRT und ASK Befund bezüglich einer Pathologie unabhängig vom Schädigungsgrad**

Unter Berücksichtigung von allen pathologischen Befunden wurden folgende Werte berechnet:

<i>Parameter</i>	<i>Vorderhorn Innenmeniskus</i>
Spezifität	93,1
Sensitivität	58,3
Negativer Vorhersagewert	98,3
Positiver Vorhersagewert	24,1
Genauigkeit	91,8

**Tabelle 12: Statistische Daten zur MRT vs. ASK bezüglich einer pathologischen Veränderung Grad I-IV (in %)**

Bei den insgesamt 330 beurteilten Vorderhörnern des Innenmeniskus wurden intraoperativ 9 Risse. In 5 Fällen wurde der Meniskusschaden durch den Radiologen richtig vorhergesagt, in 4 Fällen wurde der Riss mittels MRT nicht erkannt.

Bei 321 intraoperativen Befunden lag kein Riss vor. Hier war die MRT in 314 Fällen richtig negativ und in 7 Fällen falsch positiv.

Werden nur Rupturen berücksichtigt so können folgende Werte ermittelt werden:

<i>Parameter</i>	<i>Vorderhorn Innenmeniskus</i>
Spezifität	97,8
Sensitivität	55,5
Negativer Vorhersagewert	98,7
Positiver Vorhersagewert	41,7
Genauigkeit	96,7

**Tabelle 13: Statistische Daten zur MRT vs. ASK bezüglich einer Ruptur (Grad II) und Reruptur nach Teilresektion (Grad IV) (in %)**

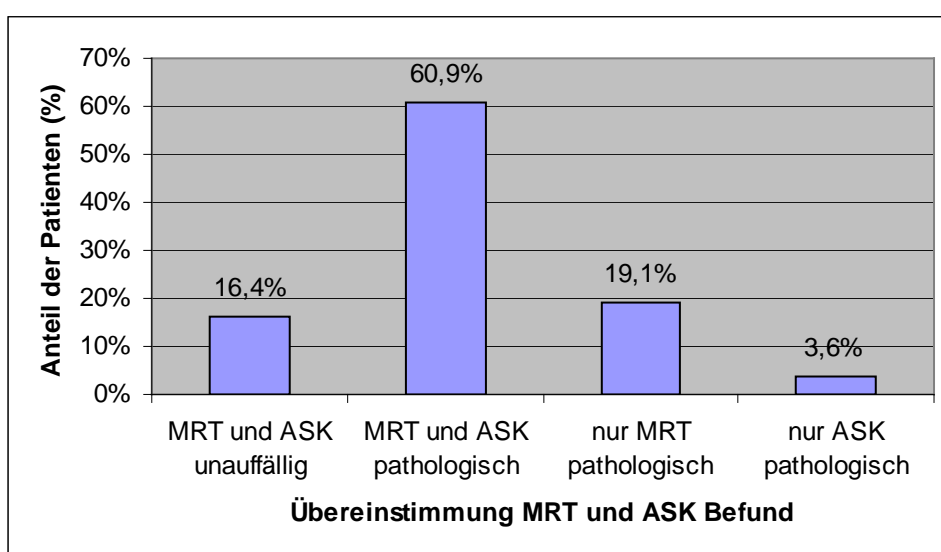
#### 4.1.1.1.2 Hinterhorn Innenmeniskus

<b>MRT \ ASK</b>		Intakt	Degeneration	Riss	Z.n.TR	Z.n. Teilresektion Reruptur
		0	I	II	III	IV
Intakt	0	54	0	11	0	1
Degeneration	I	34	0	33	2	2
Riss	II	28	0	142	3	4
Z.n. Teilresektion	III	1	0	0	5	4
Z.n. Teilresektion Reruptur	IV	0	0	3	3	0

**Tabelle 14: 0 (intakt), I (Degeneration), II (Riss), III ( Z.n. Teilresektion), IV ( Z.n. Teilresektion mit Reruptur),**

Pathologische Veränderungen des Hinterhorns wurden in der MRT in 264 Fällen gesehen dem gegenüber in der ASK bei nur 213 Fällen (80,0 % vs. 64,5 %).

Bei 54 Patienten (16,4 %) war der Befund übereinstimmend negativ, bei 201 Patienten (60,9 %) übereinstimmend positiv. Damit korrelieren die Befunde von MRT und ASK bei 255 Patienten (77,3 %). Bei 63 Patienten (19,1 %) wurde nur in der MRT und bei 12 Patienten (3,6 %) nur in der ASK ein pathologischer Befund des Hinterhorns des inneren Meniskus gesehen.



**Diagramm 6: Übereinstimmung von MRT und ASK Befund bezüglich einer Pathologie unabhängig vom Schädigungsgrad**

Unter Berücksichtigung von allen pathologischen Befunden wurden folgende Werte berechnet:

<i>Parameter</i>	<i>Hinterhorn Innenmeniskus</i>
Spezifität	46,2
Sensitivität	94,4
Negativer Vorhersagewert	81,8
Positiver Vorhersagewert	76,1
Genauigkeit	77,3

**Tabelle 15: Statistische Daten zur MRT vs. ASK bezüglich einer pathologischen Veränderung Grad I-IV (in %)**

Bei den insgesamt 330 beurteilten Hinterhörnern des Innenmeniskus wurden intraoperativ 200 Risse. In 149 Fällen wurde der Meniskusschaden durch den Radiologen richtig vorhergesagt, in 51 Fällen wurde der Riss mittels MRT nicht erkannt.

Bei 130 intraoperativen Befunden lag kein Riss vor. Hier war die MRT in 102 Fällen richtig negativ und in 34 Fällen falsch positiv.

Stellt sich die Frage nach operativ zu versorgenden Rupturen so können folgende Werte ermittelt werden:

<i>Parameter</i>	<i>Hinterhorn Innenmeniskus</i>
Spezifität	73,8
Sensitivität	74,5
Negativer Vorhersagewert	65,3
Positiver Vorhersagewert	81,4
Genauigkeit	74,2

**Tabelle 16: Statistische Daten zur MRT vs. ASK bezüglich einer Ruptur (Grad II) und Reruptur nach Teilresektion (Grad IV) (in %)**

#### 4.1.1.2 Außenmeniskus

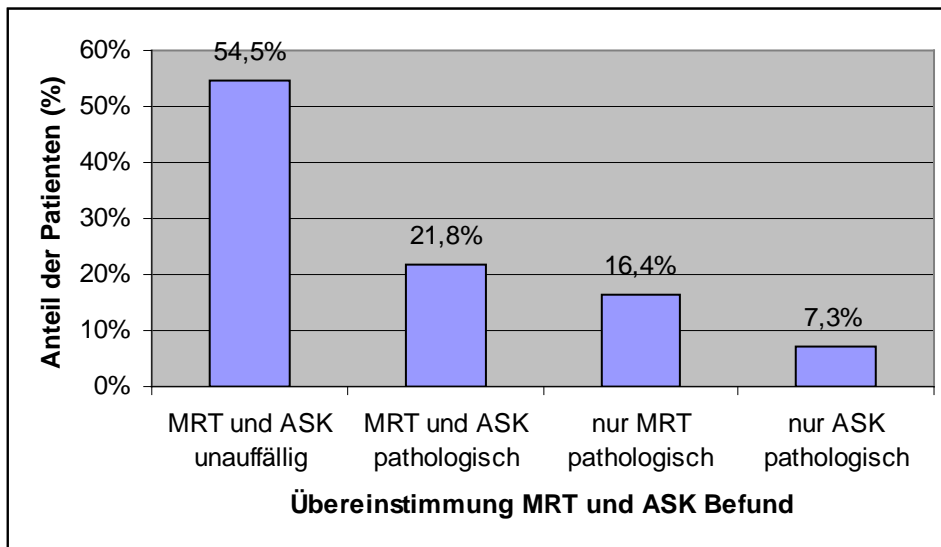
Die Befunde der MRT und Arthroskopie des Außenmeniskus wurden miteinander verglichen und in Tabelle 17 dargestellt.

MRT \ ASK		intakt	Degeneration	Riss	Z.n.TR	Z.n. Teilresektion Reruptur
		0	I	II	III	IV
Intakt	0	180	0	24	0	0
Degeneration	I	28	0	22	0	0
Riss	II	26	0	46	0	0
Z.n. Teilresektion	III	0	0	1	2	0
Z.n. Teilresektion Reruptur	IV	0	0	0	0	1

**Tabelle 17: 0 (intakt), I (Degeneration), II (Riss), III ( Z.n. Teilresektion), IV ( Z.n. Teilresektion mit Reruptur),**

Pathologische Veränderungen des Außenmeniskus wurden in der MRT in 126 Fällen gesehen dem gegenüber in der ASK bei nur 96 Fällen (38,2 % vs. 29,1 %).

Bei 180 Patienten (54,5 %) war der Befund übereinstimmend negativ, bei 72 Patienten (21,8 %) übereinstimmend positiv. Damit korrelieren die Befunde von MRT und ASK bei 252 Patienten (76,4 %). Bei 54 Patienten (16,4 %) wurde nur in der MRT und bei 24 Patienten (7,3 %) nur in der ASK ein pathologischer Befund des äußeren Meniskus gesehen.



**Diagramm 7: Übereinstimmung von MRT und ASK Befund bezüglich einer Pathologie unabhängig vom Schädigungsgrad**

Unter Berücksichtigung von allen pathologischen Befunden wurden folgende Werte berechnet:

<i>Parameter</i>	<i>Außenmeniskus</i>
Spezifität	76,9
Sensitivität	75,0
Negativer Vorhersagewert	88,2
Positiver Vorhersagewert	57,1
Genauigkeit	76,4

**Tabelle 18: Statistische Daten zur MRT vs. ASK bezüglich einer pathologischen Veränderung Grad I-IV (in %)**

Bei den insgesamt 330 beurteilten Außenmenisken wurden intraoperativ 94 Risse ohne Berücksichtigung der Lokalisation festgestellt oder einer Teilresektion bei vorrausgegangener OP. In 47 Fällen wurde der Meniskusschaden durch den Radiologen richtig vorhergesagt, in 47 Fällen wurde der Riss mittels MRT nicht erkannt.

Bei 236 intraoperativen Befunden lag kein Riss vor. Hier war die MRT in 210 Fällen richtig negativ und in 26 Fällen falsch positiv.



<i>Parameter</i>	<i>Außenmeniskus</i>
Spezifität	89,0
Sensitivität	50,0
Negativer Vorhersagewert	81,7
Positiver Vorhersagewert	64,4
Genauigkeit	77,9

**Tabelle 19: Statistische Daten zur MRT vs. ASK bezüglich einer Ruptur (Grad II) und Reruptur nach Teilresektion (Grad IV) (in %)**

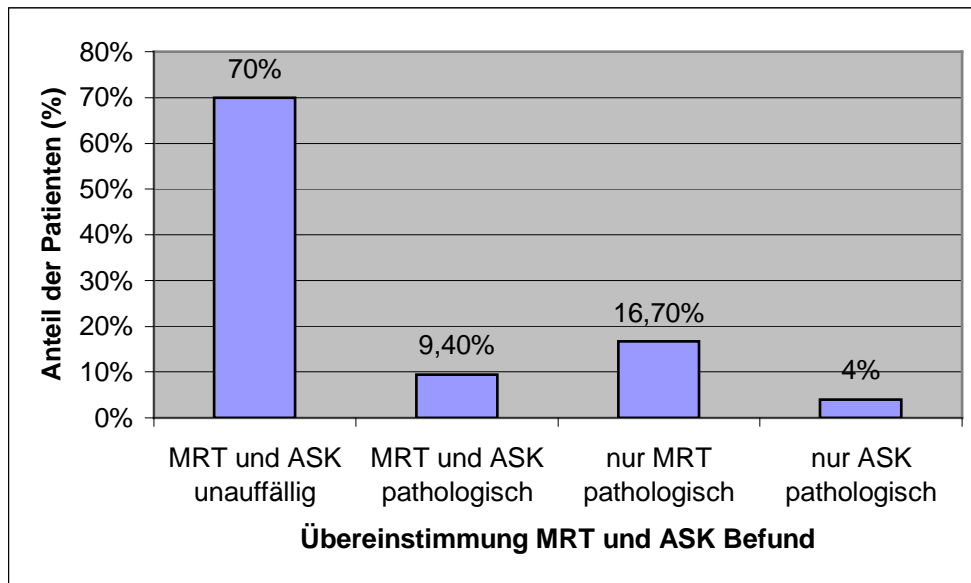
#### 4.1.1.2.1 Vorderhorn Außenmeniskus

<b>MRT \ ASK</b>		Intakt	Degeneration	Riss	Z.n. Teilresektion
		0	I	II	III
Intakt	0	231	0	13	0
Degeneration	I	28	0	10	0
Riss	II	26	0	19	0
Z.n. Teilresektion	III	1	0	0	2

**Tabelle 20: 0 (intakt), I (Degeneration), II (Riss), III ( Z.n. Teilresektion), IV ( Z.n. Teilresektion mit Reruptur),**

Pathologische Veränderungen des Vorderhorns wurden in der MRT in 86 Fällen gesehen dem gegenüber in der ASK bei nur 44 Fällen (26,1 % vs. 13,3 %).

Bei 231 Patienten (70 %) war der Befund übereinstimmend negativ, bei 31 Patienten (9,4 %) übereinstimmend positiv. Damit korrelieren die Befunde von MRT und ASK bei 262 Patienten (79,4 %). Bei 55 Patienten (16,7 %) wurde nur in der MRT und bei 13 Patienten (3,9 %) nur in der ASK ein pathologischer Befund des Vorderhorns des äußeren Meniskus gesehen.



**Diagramm 8: Übereinstimmung von MRT und ASK Befund bezüglich einer Pathologie unabhängig vom Schädigungsgrad**

Unter Berücksichtigung von allen pathologischen Befunden wurden folgende Werte berechnet:

<i>Parameter</i>	<i>Vorderhorn Außenmeniskus</i>
Spezifität	80,8
Sensitivität	70,5
Negativer Vorhersagewert	94,7
Positiver Vorhersagewert	36,0
Genauigkeit	79,4

**Tabelle 21: Statistische Daten zur MRT vs. ASK bezüglich einer pathologischen Veränderung Grad I-IV (in %)**

Bei 8 Patienten mit Nachweis eines pathologischen Befundes wurde der Schweregrad in der ASK anders eingestuft als in der MRT. Eine Übereinstimmung gab es in 23 Fällen, in 14 Fällen wurde übereinstimmend ein

Riss diagnostiziert, in 7 Fällen eine Degeneration beschrieben und in 2 Fällen ein teilresezierter Meniskus erkannt.

Bei den insgesamt 330 beurteilten Vorderhörnern des Außenmeniskus wurden intraoperativ 42 Risse. In 19 Fällen wurde der Meniskusschaden durch den Radiologen richtig vorhergesagt, in 23 Fällen wurde der Riss mittels MRT nicht erkannt. Bei 288 intraoperativen Befunden lag kein Riss vor. Hier war die MRT in 262 Fällen richtig negativ und in 26 Fällen falsch positiv. Stellt sich die Frage nach operativ zu versorgenden Rupturen so können folgende Werte ermittelt werden:

<i>Parameter</i>	<i>Vorderhorn Außenmeniskus</i>
Spezifität	91,0
Sensitivität	45,2
Negativer Vorhersagewert	91,9
Positiver Vorhersagewert	42,2
Genauigkeit	85,2

**Tabelle 22: Statistische Daten zur MRT vs. ASK bezüglich einer Ruptur (Grad II) und Reruptur nach Teilresektion (Grad IV) (in %)**

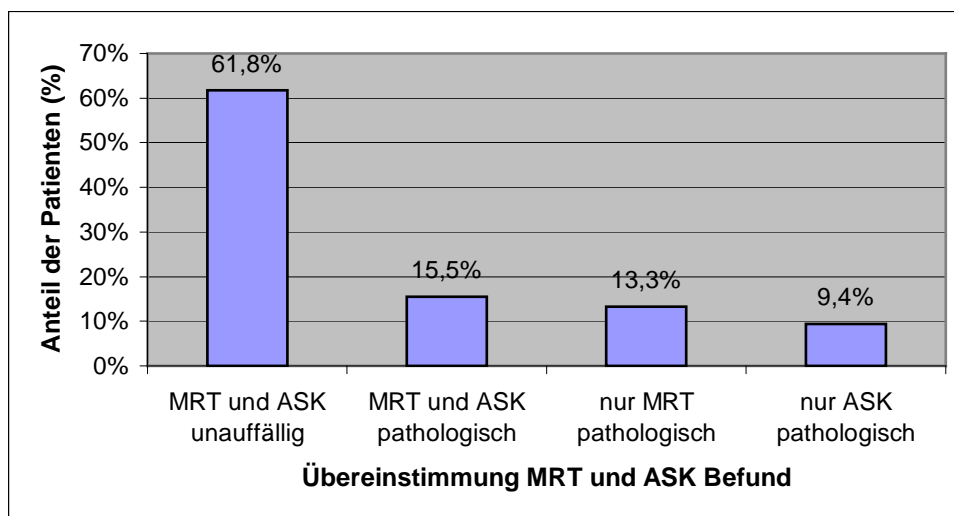
#### 4.1.1.2.2 Hinterhorn Außenmeniskus

<b>MRT \ ASK</b>		Intakt	Degeneration	Riss	Z.n.TR	Z.n. Teilresektion Reruptur
		0	I	II	III	IV
Intakt	0	204	0	31	0	0
Degeneration	I	30	0	19	0	0
Riss	II	13	0	27	1	1
Z.n. Teilresektion	III	1	0	0	2	0
Z.n. Teilresektion Reruptur	IV	0	0	0	0	1

**Tabelle 23: 0 (intakt), I (Degeneration), II (Riss), III ( Z.n. Teilresektion), IV ( Z.n. Teilresektion mit Reruptur),**

Pathologische Veränderungen des Hinterhorns wurden in der MRT in 95 Fällen gesehen dem gegenüber in der ASK bei nur 82 Fällen (28,8 % vs. 24,8 %).

Bei 204 Patienten (61,8 %) war der Befund übereinstimmend negativ, bei 51 Patienten (15,5 %) übereinstimmend positiv. Damit korrelieren die Befunde von MRT und ASK bei 254 Patienten (77 %). Bei 44 Patienten (13,3 %) wurde nur in der MRT und bei 31 Patienten (9,4 %) nur in der ASK ein pathologischer Befund des Hinterhorns des äußeren Meniskus gesehen.



**Diagramm 9: Übereinstimmung von MRT und ASK Befund bezüglich einer Pathologie unabhängig vom Schädigungsgrad**

Unter Berücksichtigung von allen pathologischen Befunden wurden folgende Werte berechnet:

<i>Parameter</i>	<i>Hinterhorn Außenmeniskus</i>
Spezifität	82,3
Sensitivität	62,2
Negativer Vorhersagewert	86,8
Positiver Vorhersagewert	53,7
Genauigkeit	77,3

**Tabelle 24: Statistische Daten zur MRT vs. ASK bezüglich einer pathologischen Veränderung Grad I-IV (in %)**

Bei den insgesamt 330 beurteilten Hinterhörnern des Außenmeniskus wurden intraoperativ 79 Risse. In 29 Fällen wurde der Meniskusschaden durch den Radiologen richtig vorhergesagt, in 50 Fällen wurde der Riss mittels MRT nicht erkannt.

Bei 251 intraoperativen Befunden lag kein Riss vor. Hier war die MRT in 237 Fällen richtig negativ und in 14 Fällen falsch positiv.

Stellt sich die Frage nach operativ zu versorgenden Rupturen so können folgende Werte ermittelt werden:

<i>Parameter</i>	<i>Hinterhorn Außenmeniskus</i>
Spezifität	94,4
Sensitivität	36,7
Negativer Vorhersagewert	82,6
Positiver Vorhersagewert	67,4
Genauigkeit	80,6

**Tabelle 25: Statistische Daten zur MRT vs. ASK bezüglich einer Ruptur (Grad II) und Reruptur nach Teilresektion (Grad IV) (in %)**

#### 4.1.2 Vorderes Kreuzband

Die erhobenen Daten wurden im Einzelnen danach ausgewertet, ob in der MRT und der Arthroskopie übereinstimmend ein pathologischer Befund vorlag, unabhängig vom Schädigungsgrad (Grad I-III). Danach wurde beurteilt in wie weit die MRT bezüglich einer therapeutisch relevanten Ruptur (Grad III) des vorderen Kreuzbandes mit der Arthroskopie übereinstimmte.

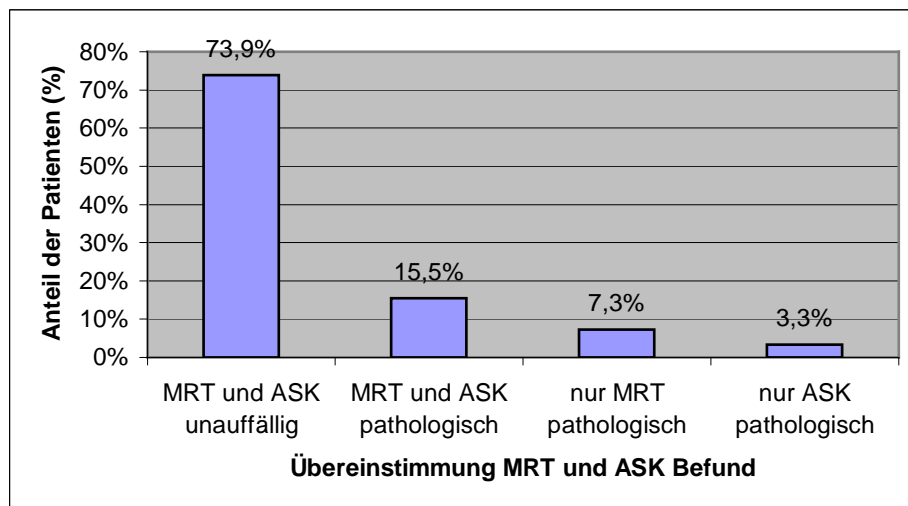
Die Befunde der MRT und Arthroskopie des vorderen Kreuzbandes wurden miteinander verglichen und in Tabelle 24 dargestellt.

MRT \ ASK		ASK			
		intakt	Degeneration	partielle Ruptur	komplette Ruptur
		0	I	II	III
Intakt	0	244	6	1	4
Degeneration	I	11	3	1	3
partielle Ruptur	II	8	3	2	4
komplette Ruptur	III	5	3	4	28

**Tabelle 26: 0 (intakt), I (Degeneration), II (Teilruptur), III (komplette Ruptur)**

Pathologische Veränderungen des vorderen Kreuzbandes wurden in der MRT in 75 Fällen gesehen dem gegenüber in der ASK bei nur 62 Fällen (22,7 % vs. 18,8 %).

Bei 244 Patienten (73,9 %) war der Befund übereinstimmend negativ, bei 51 Patienten (15,5 %) übereinstimmend positiv. Damit korrelieren die Befunde von MRT und ASK bei 295 Patienten (89,3 %). Bei 24 Patienten (7,3 %) wurde nur in der MRT und bei 11 Patienten (3,3 %) nur in der ASK ein pathologischer Befund des vorderen Kreuzbandes gesehen.



**Diagramm 10: Übereinstimmung von MRT und ASK Befund bezüglich einer Pathologie unabhängig vom Schädigungsgrad**

Unter Berücksichtigung von allen pathologischen Befunden wurden folgende Werte berechnet:

<i>Parameter</i>	<i>Vorderes Kreuzband</i>
Spezifität	91,0
Sensitivität	82,3
Negativer Vorhersagewert	95,7
Positiver Vorhersagewert	68,0
Genauigkeit	89,4

**Tabelle 27: Statistische Daten zur MRT vs. ASK bezüglich einer pathologischen Veränderung Grad I-II (in %)**

Bei den insgesamt 330 beurteilten vorderen Kreuzbändern wurden intraoperativ 39 komplette Rupturen (11,8 %) diagnostiziert. In 28 Fällen wurde der Ruptur durch den Radiologen richtig vorhergesagt (71,8 %), in 11 Fällen (28,2 %) wurde der Riss mittels MRT nicht erkannt beziehungsweise als gering gradiger eingestuft.

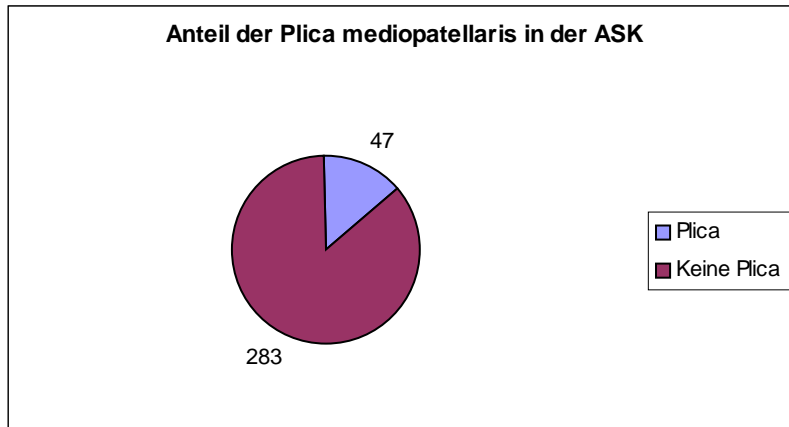
Bei 291 intraoperativen Befunden lag keine komplette Ruptur vor. Hier war die MRT in 277 Fällen richtig negativ (95,2 %) und in 12 Fällen falsch positiv (4,8 %). Stellt sich die Frage nach operativ zu versorgenden Rupturen so können folgende Werte ermittelt werden:

<i>Parameter</i>	<i>Vorderes Kreuzband</i>
Spezifität	95,8
Sensitivität	71,8
Negativer Vorhersagewert	96,2
Positiver Vorhersagewert	70,0
Genauigkeit	93,0

**Tabelle 28: Statistische Daten zur MRT vs. ASK bezüglich einer kompletter Rupturen Grad III (in %)**

#### 4.1.3 Plica mediopatellaris

Die erhobenen Daten wurden im Einzelnen danach ausgewertet, ob in der MRT und der Arthroskopie übereinstimmend eine Plica mediopatellaris erkennbar ist oder nicht.



**Diagramm 11: Anzahl der Plicae mediopatellaris in den durchgeführten Arthroskopien**

Bei der MRT wurde in 21 Fällen eine Plica nachgewiesen, demgegenüber in der ASK bei 47 Patienten (6,4 % vs. 14,2 %).

Bei 271 Patienten (82,1 %) war der Befund übereinstimmend negativ, bei 9 Patienten (2,7 %) übereinstimmend positiv. Damit korrelieren die Befunde von MRT und ASK bei 280 Patienten (84,8 %). Bei 12 Patienten (3,6 %) wurde nur in der MRT und bei 38 Patienten (11,5 %) nur in der ASK eine Plica gesehen.

<i>Parameter</i>	<i>Plica mediopatellaris</i>
Spezifität	95,8
Sensitivität	19,1
Negativer Vorhersagewert	87,7
Positiver Vorhersagewert	42,9
Genauigkeit	84,8

**Tabelle 29: Statistische Daten zur MRT vs. ASK bezüglich einer Plica mediopatellaris (in %)**



#### 4.1.4 Knorpel

Bei jedem Patienten wurden fünf Gelenkflächen untersucht und bewertet. Im Einzelnen sind das die femorale und tibiale Gelenkfläche des lateralen sowie des medialen Kompartiments. Das patellare Gleitfläche des Femurs und die Rückseite der Patella wurden zur retropatellaren Gelenkfläche zusammengefasst. Dies war uns durch die Radiologen vorgegeben, die in ihren Befunden hier keine Differenzierung vornahmen.

Somit wurden insgesamt 1650 Gelenkflächen befundet und ausgewertet. Nachfolgende Tabelle bietet einen Überblick der Übereinstimmung zwischen MRT- Befund und Arthroskopie unabhängig von der Lokalisation.

<b>MRT \ ASK</b>	Grad 0	Grad I	Grad II	Grad III	Grad IV
Grad 0	762	61	218	43	16
Grad I	14	6	4	7	1
Grad II	90	16	114	21	18
Grad III	23	9	26	50	4
Grad IV	16	1	32	12	86

**Tabelle 30: Knorpelschaden MRT im Vergleich zur Arthroskopie**

Die erhobenen Daten wurden danach ausgewertet, ob in der MRT und der Arthroskopie übereinstimmend ein pathologischer Befund vorlag, unabhängig vom Schädigungsgrad (Grad I- IV).

Pathologische Veränderungen des Knorpels wurden in der MRT in 550 Fällen gesehen dem gegenüber in der ASK bei 745 Fällen (33,3 % vs. 45,2 %).

Bei 762 Patienten (46,2 %) war der Befund übereinstimmend negativ (Grad 0), bei 407 Patienten (15,5 %) übereinstimmend positiv (Grad I-IV). Damit korrelieren die Befunde von MRT und ASK bei 1169 Patienten (70,9 %). Bei 143 Patienten wurde nur in der MRT (falsch positiv) und bei 338 Patienten nur in der ASK (falsch negativ) eine Schädigung des Knorpels gesehen.

In Tabelle sind die statistischen Daten dargestellt. Zur weiteren Differenzierung wurden für die einzelnen Gelenkflächen die Daten in gleicher Weise errechnet und hier dargestellt.

<i>Parameter</i>	<i>Knorpelschaden</i>
Spezifität	84,2
Sensitivität	54,6
Negativer Vorhersagewert	69,3
Positiver Vorhersagewert	74,0
Genauigkeit	70,8

**Tabelle 31: Gesamtergebnisse ohne Differenzierung nach Graduierung oder Lokalisation**

	Retropatellar	Tibia medial	Femur medial	Tibia lateral	Femur lateral
Spezifität	76,7 %	75,4 %	78,0 %	90,3 %	90,3 %
Sensitivität	61,4 %	56,0 %	61,8 %	35,0 %	47,2 %
NVW	61,2 %	64,8 %	54,9 %	70,6 %	86,0 %
PVW	76,9 %	67,9 %	82,6 %	74,1 %	57,6 %
Genauigkeit	68,2 %	66,1 %	67,9 %	71,2 %	80,9 %

**Tabelle 32: Gesamtergebnisse nach Lokalisation ohne Differenzierung nach Graduierung**

Betrachtet man die Ergebnisse differenziert nach dem Schädigungsgrad so erhält man folgende Auswertung für die einzelnen Gradeinteilungen:

#### 4.1.4.1 Grad I

Von den insgesamt 93 arthroskopischen Grad- I- Läsionen wurden 6 auch in der MRT als I- gradig beschrieben (richtig positiv). 87 Läsionen wurden magnetresonanztomographisch übersehen bzw. als höher gradiger eingestuft (falsch negativ). 61 Läsionen wurden als weniger schwerwiegend eingestuft, 26 wurden als höher gradiger eingestuft. Demgegenüber beschreibt die MRT in 26

Fällen eine I gradige Schädigung die bei der Arthroskopie als abweichend eingestuft wird (falsch positiv).

Hieraus ergeben sich folgende statistische Daten:

<i>Parameter</i>	<i>Knorpelschaden Grad I</i>
Spezifität	98,3
Sensitivität	6,5
Negativer Vorhersagewert	94,6
Positiver Vorhersagewert	18,8
Genauigkeit	93,2

**Tabelle 33: Ergebnisse Grad I Läsionen ohne Differenzierung der Lokalisation**

#### 4.1.4.2 Grad II

Von den insgesamt 394 arthroskopischen Grad- II- Läsionen wurden 114 auch in der MRT als II-gradig beschrieben (richtig positiv). 280 Läsionen wurden magnetresonanztomographisch übersehen bzw. als anders gradig eingestuft (falsch negativ). 222 Läsionen wurden als weniger schwerwiegend eingestuft, 58 wurden als höher gradiger eingestuft. Demgegenüber beschreibt die MRT in 145 Fällen eine II gradige Schädigung die bei der Arthroskopie als abweichend eingestuft wird (falsch positiv).

Hieraus ergeben sich folgende statistische Daten:

<i>Parameter</i>	<i>Knorpelschaden Grad II</i>
Spezifität	88,5
Sensitivität	28,9
Negativer Vorhersagewert	79,9
Positiver Vorhersagewert	44,0
Genauigkeit	74,2

**Tabelle 34: Ergebnisse Grad II Läsionen ohne Differenzierung der Lokalisation**

#### 4.1.4.3 Grad III

Von den insgesamt 133 arthroskopischen Grad- III- Läsionen wurden 50 auch in der MRT als III-gradig beschrieben (richtig positiv). 83 Läsionen wurden magnetresonanztomographisch übersehen bzw. als anders gradig eingestuft (falsch negativ). 71 Läsionen wurden als weniger schwerwiegend eingestuft, 12 wurden als höher gradiger eingestuft. Demgegenüber beschreibt die MRT in 62 Fällen eine III gradige Schädigung die bei der Arthroskopie als abweichend eingestuft wird (falsch positiv).

Hieraus ergeben sich folgende statistische Daten:

<i>Parameter</i>	<i>Knorpelschaden Grad III</i>
Spezifität	96,1
Sensitivität	37,6
Negativer Vorhersagewert	94,8
Positiver Vorhersagewert	44,6
Genauigkeit	95,0

**Tabelle 35: Ergebnisse Grad III Läsionen ohne Differenzierung der Lokalisation**

#### 4.1.4.4 Grad IV

Von den insgesamt 125 arthroskopischen Grad- IV- Läsionen wurden 86 auch in der MRT als IV-gradig beschrieben (richtig positiv). 39 Läsionen wurden magnetresonanztomographisch übersehen bzw. als gering gradiger eingestuft (falsch negativ). Demgegenüber beschreibt die MRT in 61 Fällen eine IV gradige Schädigung die bei der Arthroskopie als niedrig gradiger eingestuft wird (falsch positiv).

Hieraus ergeben sich folgende statistische Daten:

<i>Parameter</i>	<i>Knorpelschaden Grad IV</i>
Spezifität	96,0
Sensitivität	68,8
Negativer Vorhersagewert	97,4
Positiver Vorhersagewert	58,5
Genauigkeit	93,9

**Tabelle 36: Ergebnisse Grad IV Läsionen ohne Differenzierung der Lokalisation**

## 5 Diskussion

### 5.1 Zusammenfassende Problemdarstellung

Während Verletzungen der knöchernen Strukturen mit der konventionellen Röntgendiagnostik in der Regel gut diagnostiziert werden können, stellen Läsionen der Knieinnenstrukturen zusammen mit chondralen Traumen höhere Anforderungen an die diagnostische Medizin. Eine rechtzeitige und exakte Diagnose ist im Hinblick auf eventuelle Spätfolgen notwendig. Aber auch in Anbetracht der allgemeinen Kostendämpfung im Gesundheitswesen und damit Verringerung der Operations- und Bettenkapazitäten wird die Forderung nach exakter Diagnosestellung, die eine präzise Bewertung der Dringlichkeiten operativer wie auch konservativer Therapiemaßnahmen erlauben, mit Nachdruck gestellt.

Wenn die klinische und röntgenologische Untersuchung von Kniegelenksverletzungen nicht zu einer sicheren Diagnose führt, bietet sich neben einer Abklärung mittels MRT eine diagnostische Arthroskopie an. Trotz ihrer minimalen Invasivität besitzt die Arthroskopie den Stellenwert einer Operation mit Risiken und Gefahren, weshalb ihr eine klare Indikationsabgrenzung gegenüber der MRT vorausgehen muß.

In der vorliegenden Untersuchung wurde die Übereinstimmung von MRT und Arthroskopie bei der Diagnostik von Läsionen des Kniegelenks an 330 Patienten verglichen und die Wertigkeit der MRT bei verschiedenen Befunden ermittelt.

## 5.2 Methodenkritik

### 5.2.1 Studiendesign

Im Idealfall wäre die vorliegende Fragestellung mit dem Studiendesign einer prospektiven Doppelblindstudie zu bearbeiten, in dem der jeweilige Untersucher das Untersuchungsverfahren des Vergleichsverfahrens nicht kennt. Der hier vorliegenden Untersuchung liegt ein retrospektives Studiendesign zugrunde. Dem Operateur waren demnach die MRT- Befunde bei der Durchführung der Arthroskopie bekannt.

Da die Indikation zur Arthroskopie in unserer Studie basierend auf den Ergebnissen der klinischen und magnetresonanztomographischen Untersuchung erfolgte, handelt es sich um ein selektiertes Patientenkollektiv.

### 5.2.2 Magnetresonanztomographie

Da die in unserer Studie ausgewerteten Befunde in verschiedenen radiologischen Praxen, daß heißt mit unterschiedlichen Apparaturen und unterschiedlichen Radiologen, ist ein Vergleich mit Ergebnissen anderen Studien nur mit Einschränkung möglich.

Bei der Bewertung der Resultate ist zu berücksichtigen dass die Erfahrung des Radiologen sowie des Operateurs großen Einfluss auf die Aussagekraft der Untersuchungsergebnisse hat. White et al. (117) analysierte die Bedeutung der Erfahrung des Untersuchers für die Sensitivität und Spezifität der MRT der Diagnostik von Meniskusrissen

Wenn der Untersucher länger als 4 Jahre in der Radiologie tätig war und 3 Monate MRT- Erfahrung hatte, wurde eine Sensitivität zwischen 79% und 88% und eine Spezifität zwischen 72% und 94% erzielt. Bei Untersuchern mit

geringeren Erfahrungen lagen Sensitivität und Spezifität dagegen zwischen 58% und 79% bzw. 58% bis 72%.

### 5.2.3 Arthroskopie als „Goldstandard“

Als Referenzverfahren wurde wie auch in anderen Studien üblich die Arthroskopie herangezogen. Zu beachten ist jedoch, dass die Arthroskopie einen unvollkommenen „Goldstandard“ darstellt, der nicht frei von subjektiven Kriterien ist und dessen Treffsicherheit, auch technisch bedingt mit 70-98% angegeben wird (92).

So muss doch hinterfragt werden, ob die Magnetresonanztomographie bei Läsionen der Oberfläche die bessere Methode darstellt (60).

Wiederholungsuntersuchungen haben gezeigt, dass initial falsch positive Befunde durch falsch negative Arthroskopiereferenzen bedingt sein können, z.B. bei intrameniskial verlaufenden Rissen im Bereich der schwer einsehbaren Hinterhornregion (27, 49, 59, 75, 30).

Mittels retrospektiver Analyse bei 254 Patienten zeigte eine Studie von Quinn und Brown (88), dass der Wert der Arthroskopie als Referenzverfahrens eingeschränkt ist. Bei neun als falsch- positiv eingestuften MRT- Diagnosen eines Risses des medialen Meniskushinterhorn zeigte die erneute Analyse der Videodokumentation, dass diese Region gar nicht einsehbar ist. Andererseits hatten 50% der falsch negativen MRT- Meniskusdiagnosen keine therapeutische Konsequenz auf Grund der geringen Größe.

Nach Kreitner et al. (63) war in 11 von 31 Fällen die unzureichende arthroskopische Evaluation die Ursache für Befunddiskrepanzen zwischen MRT und Arthroskopie.

Außer den Menisken und Bändern, wo Erfahrung des Untersuchers, Zugangsweg und Verwendete Optik die Qualität des arthroskopischen Befunds beeinflussen, gibt es auch pathologische Veränderungen die sich dem



arthroskopischen Nachweiß entziehen. So gehen subkortikale Verletzungen bei nur 30% mit arthroskopischen Knorpelveränderungen einher. Die Diagnose erfordert eine längere Entlastung des Kniegelenks zur Vermeidung eines bleibenden Defekts durch Einbruch der Gelenkfläche. Dies kann nur unter Kenntnis des MRT- Befundes erfolgen (115).

Dementsprechend müssen die Einschränkungen der Arthroskopie in der Beurteilung der Studienergebnisse mit einfließen.

### 5.3 Interpretation der eigenen Ergebnisse im Literaturvergleich

#### 5.3.1 Menisci

Pathologische Meniskusverletzungen werden in der Literatur in die Grade I-V (MRT- Stadieneinteilung) unterteilt.

Bei Veränderungen vom Grad I und II in der MRT handelt es sich um degenerative Meniskusveränderungen, welche die Meniskusoberfläche nicht erreichen. In unserer Auswertung wurden sie als Grad I zusammengefasst siehe Anhang. Oft führen aber auch diese Veränderungen zu klinischen Beschwerden. Läsionen die sich im Inneren der Menisci abspielen sind der Arthroskopie jedoch nicht zugänglich, der Meniskus erscheint intakt. Es kann aber auch zu Fehlinterpretationen durch den Radiologen kommen. Besonders bei der Unterscheidung zwischen Degeneration und Riss kann es zu Über- oder Unterinterpretationen kommen.

#### Innenmeniskus

Pathologische Veränderungen des Innenmeniskus wurden in der MRT in 274 Fällen gesehen dem gegenüber in der ASK bei nur 219 Fällen (83 % vs. 66,4 %). Von diesen handelte es sich bei 206 Fällen um Risse und bei 13 um Restmenisci nach Teilresektion ohne erneute Ruptur.

Sensitivität und Spezifität lagen unter Berücksichtigung aller pathologischer Befunde bei 96,3 % und 43,2 %. Wurden nur Rupturen in die Berechnung einbezogen so konnten Werte von 76,2% und 71,8 % berechnet werden.

In der Literaturübersicht Tabelle 37 bei Läsionen des medialen Meniskus liegt die Sensitivität zwischen 73 % (Rose und Gold, 1996) und 100% (Spiers et al. 1993; Elvenes et al.; 2000) und die Spezifität zwischen 71% (Spiers et al., 1993) und 100% (Polly et al., 1988). So lag die Sensitivität für Pathologien des Meniskus unserer Studie im oberen Drittel, wohingegen die Spezifität für Rupturen schlechter im Vergleich mit anderen Studien ist.

Autor	Lokalisation der Läsion	Anzahl der Patienten	Sensitivität	Spezifität
Jackson et al., 1988	Medialer Meniskus	156	97,6%	89,1%
Mink et al., 1988	Medialer Meniskus	242	97%	89%
Polly et al., 1988	Medialer Meniskus	50	95,8%	100%
Jerosch et al., 1989	Medialer Meniskus	107	89%	92%
Boreee et al., 1991	Medialer Meniskus	203	96,7%	91,3%
Castro et al., 1991	Medialer Meniskus	53	88%	92%
Fisher et al., 1991	Medialer Meniskus	1014	93%	84%
Jerosch et al., 1991b	Medialer Meniskus	21	88%	92%
Quinn und Brown, 1991	Medialer Meniskus	254	92%	82%
Barnett, 1993	Medialer Meniskus	118	93%	90%
Hodler et al., 1993	Medialer Meniskus			
	Vorderhorn	80	66,7%	98,6%
	Pars intermedia	78	66,7%	100%
	Hinterhorn	77	90,5%	85,7%
Spiers et al., 1993	Medialer Meniskus	58	100%	71%
Imhoff et al., 1994	Medialer Meniskus	50	79%	78%

Hutchinson und Wojtys, 1995	Medialer Meniskus	45	84,6%	71,9%
Müllner et al., 1996	Medialer Meniskus	75	98%	82%
Riel et al., 1996	Medialer Meniskus	276	91%	80%
Rose und Gold., 1996	Medialer Meniskus	100	73%	79%
Cheung et al., 1997	Medialer Meniskus	293	89%	84%
Rappeport et al., 1997	Medialer Meniskus	47	86%	73%
Weinstabl et al., 1997	Medialer Meniskus	75	82%	98%
Elvenes et al., 2000	Medialer Meniskus	40	100%	77%
Runkel et al., 2000	Medialer Meniskus	172	98%	96%
Eigene Studie	Medialer Meniskus	330	76,2 %	71,8 %
	Vorderhorn		55,5 %	97,8 %
	Hinterhorn		74,5 %	73,8 %

**Tabelle 37: Literaturübersicht Sensitivität und Spezifität medialer Meniskus**

Die Sensitivität ist durch falsch negative Befunde beeinflusst. Bei den 45 falsch negativen Befunden bezüglich einer Ruptur des Innenmeniskus wurde bei 30 Fällen (66,7%) in der MRT bereits eine Pathologie beschrieben. Der Befund wurde bei Beurteilung als I beziehungsweise II gradig eingestuft. Bei nur sechs Patienten wurde der Meniskus in der MRT fälschlich als intakt beschrieben (13,3 %), jedoch zwei dieser Rupturen waren von geringer Größe und bedurften keiner Therapie. Problematisch scheint die Diagnose einer Reruptur nach Teilresektion. Bei den 11 Patienten mit Reruptur wurde bei keinem Patienten die richtige Diagnose gestellt. Zwei Innenbandabrisse des Meniskus wurden ebenfalls nicht erkannt.

Die in unserer Studie im Vergleich zu anderen Studien geringe Spezifität ist bedingt durch eine hohe Anzahl falsch positiver Befunde. In 41 Fällen wurde

durch den MRT- Befund ein Meniskusriss diagnostiziert, der in der ASK nicht bestätigt wurde. Bei 27 ASK- Befunden wurde der Befund des Innenmeniskus als äußerlich intakt ohne Zeichen der Degeneration beschrieben. In 6 Fällen lagen jedoch schon degenerative Veränderungen vor, wurden aber vom Operateur nicht als rupturiert beurteilt und bei drei Patienten ein teilresezierter Meniskus als frische Ruptur interpretiert.

Wie in anderen Studien auch, wurden bei unseren Patienten die meisten Fehldiagnosen im Bereich des Hinterhorns gestellt. Dies könnte durch die Tatsache bedingt sein, dass generell am Innenmeniskus und besonders im Bereich des Hinterhorns wesentlich häufiger degenerative Veränderungen in Erscheinung treten, welche nicht selten die Entscheidung des Radiologen sehr schwierig werden lässt, ob ein Stadium I oder II vorliegt. Die Überinterpretation einer meniskialen Signalintensitätserhöhung mit vermutetem Kontakt zur Meniskusoberfläche resultiert dann in der falsch positiven Befundung einer Rissbildung. Andererseits muss beachtet werden, dass gelegentlich bei der Arthroskopie mediallyseits sehr enge Gelenkspaltverhältnisse vorliegen, die eine Inspektion besonders der Unterfläche des Hinterhorns erschweren. Somit können Risse der Unterfläche selbst bei sorgfältiger Untersuchung mit dem Tasthacken übersehen werden und die Arthroskopie als Goldstandard falsch negativ sein.

#### Außenmeniskus

Pathologische Veränderungen des Außenmeniskus wurden in der MRT in 126 Fällen gesehen dem gegenüber in der ASK bei nur 96 Fällen (38,2 % vs. 29,1 %). Von diesen handelte es sich bei 94 Fällen um Risse und bei 2 um Restmenisci nach Teilresektion ohne erneute Ruptur.

Sensitivität und Spezifität lagen unter Berücksichtigung aller pathologischer Befunde bei 75,0 % und 76,9 %. Wurden nur Rupturen in die Berechnung einbezogen so konnten Werte von 50,0% und 89,0 % berechnet werden.

In der Literaturübersicht Tabelle bei Läsionen des lateralen Meniskus liegt die Sensitivität zwischen 35 % (Rose und Gold, 1996) und 100% (Spiers et al. 1993) und die Spezifität zwischen 89% (Elvenes et al., 2000) und 100% (Rose und Gold. 2000). Die Sensitivität für Pathologien und Rupturen des lateralen Meniskus liegt in unserer Studie im Vergleich mit anderen Studien im mittleren Bereich. Insgesamt lag unsere Spezifität unter den Literaturangaben.

Autor	Lokalisation der Läsion	Anzahl der Patienten	Sensitivität	Spezifität
Jackson et al., 1988	Lateraler Meniskus	156	84,6%	98,7%
Mink et al., 1988	Lateraler Meniskus	242	92%	91%
Polly et al., 1988	Lateraler Meniskus	50	66,7%	95,1%
Jerosch et al., 1989	Lateraler Meniskus	107	79%	96%
Boreee et al., 1991	Lateraler Meniskus	203	96,1%	98 %
Castro et al., 1991	Lateraler Meniskus	53	75%	98%
Fisher et al., 1991	Lateraler Meniskus	1014	69%	94%
Jerosch et al., 1991b	Lateraler Meniskus	21	75%	98%
Quinn und Brown, 1991	Lateraler Meniskus	254	70%	95%
Barnett, 1993	Lateraler Meniskus	118	81%	97%
Spiers et al., 1993	Lateraler Meniskus	58	100%	92%

Imhoff et al., 1994	Lateraler Meniskus	50	50%	98%
Hutchinson und Wojtys, 1995	Lateraler Meniskus	45	87,5%	89,2%
Müllner et al., 1996	Lateraler Meniskus	75	94%	98%
Riel et al., 1996	Lateraler Meniskus	276	92%	96%
Rose und Gold., 1996	Lateraler Meniskus	100	35%	100%
Cheung et al., 1997	Lateraler Meniskus	293	72%	93%
Rappeport et al., 1997	Lateraler Meniskus	47	40%	98%
Weinstabl et al., 1997	Lateraler Meniskus	75	98%	94%
Elvenes et al., 2000	Lateraler Meniskus	40	40%	89%
Runkel et al., 2000	Lateraler Meniskus	172	85%	98%
Eigene Studie	Lateraler Meniskus Vorderhorn Hinterhorn	330	50,0% 45,2% 34,7%	89,0% 91,0% 94,4%

**Tabelle 38: Literaturübersicht Sensitivität und Spezifität lateraler Meniskus**

Bei den 16 falsch negativen Befunden bezüglich einer Ruptur des Außenmeniskus wurde bei 9 Fällen (66,7%) in der MRT bereits eine Pathologie beschrieben. Der Befund wurde bei Beurteilung als I beziehungsweise II gradig eingestuft. Bei sieben Patienten wurde der Meniskus in der MRT fälschlich als intakt beschrieben (13,3 %).

In 42 Fällen wurde durch den MRT- Befund ein Meniskusriss diagnostiziert, der in der ASK nicht bestätigt wurde. Bei 26 ASK- Befunden wurde der Befund des Außenmeniskus als äußerlich intakt ohne Zeichen der Degeneration beschrieben. In 16 Fällen lagen jedoch schon degenerative Veränderungen vor wurden aber vom Operateur nicht als rupturiert beurteilt.

Tendenziell kam es besonders am Vorderhorn zu den meisten Fehldiagnosen. Dies kann auf die besonderen anatomischer Begebenheiten zurückzuführen sein. Gefäße der A. genicularis inferior und das Lig. transversum können hier eine Rissbildung vortäuschen. In gleicher Weise kann im Bereich des Hinterhorns der Popliteusschlitz einen falsch positiven Befund ergeben. Auf der anderen Seite kann die routinemäßige Anwendung des anterolateralen Zugangs die sorgfältige Inspektion und Diagnostik des gesamten Außenmeniskus, besonders des Vorderhorns und der Unterfläche beeinflussen. Eine verlässliche Diagnostik dieser Region ist nur durch den intraoperativen Wechsel auf den anteromedialen Zugang möglich.

### 5.3.2 Vorderes Kreuzband

Pathologische Veränderungen des vorderen Kreuzbandes wurden in der MRT in 75 Fällen gesehen dem gegenüber in der ASK bei nur 62 Fällen (22,7 % vs. 18,8 %).

Von diesen handelte es sich bei 39 Fällen um Totalrupturen, bei 8 um partielle Rupturen und bei 15 Patienten lagen degenerative Veränderungen vor.

Sensitivität und Spezifität lagen unter Berücksichtigung aller pathologischer Befunde bei 82,3 % und 91,0 %. Wurden nur komplette Rupturen in die Berechnung einbezogen so konnten Werte von 71,8 % und 95,8 % berechnet werden.

In der Literaturübersicht (Tabelle 39) bei Läsionen des vorderen Kreuzbands liegt die Sensitivität zwischen 44 % (Munk et al., 1998) und 100% (Bamett,

1993; Spiers et al., 1993) und die Spezifität zwischen 89% (Boeree et al., 1991) und 98% (Spiers et al., 1993; Riel et al., 1996; Ha et al., 1998).

Autor	Lokalisation der Lokalisation	Anzahl der Patienten	Sensitivität	Spezifität
Jerosch et al., 1989	Vorderes Kreuzband	107	77%	97%
Boeree et al., 1991	Vorderes Kreuzband	203	97%	89%
Castro et al., 1991	Vorderes Kreuzband	53	80%	95%
Fischer et al., 1991	Vorderes Kreuzband	1014	93%	93%
Jerosch et al., 1991a	Vorderes Kreuzband	30	80%	95%
Barnett, 1993	Vorderes Kreuzband	118	100%	97%
Hodler et al., 1993	Vorderes Kreuzband	76	88,9%	96,6%
Spiers et al., 1993	Vorderes Kreuzband	58	100%	98%
Ahlers et al., 1994	Vorderes Kreuzband	108	95,7%	93,4%
Riel et al., 1996	Vorderes Kreuzband	276	93%	98%
Rose und Gold 1996	Vorderes Kreuzband	100	92%	99%
Rappeport et al., 1997	Vorderes Kreuzband	47	89%	97%
Ha et al., 1998	Vorderes Kreuzband	217	96%	98%
Munk et al., 1998	Vorderes Kreuzband	61	44%	96%
Eigene Studie	Vorderes Kreuzband	330	71,8 %	95,8 %

**Tabelle 39: Literaturübersicht Sensitivität und Spezifität vorderes Kreuzband**



Die Sensitivität für Pathologien und Rupturen des vorderen Kreuzbands liegen in unserer Studie im Vergleich mit anderen Studien im oberen Bereich. Unsere berechnete Spezifität lag ebenfalls im oberen Bereich.

Bei den 11 falsch negativen Befunden bezüglich einer Ruptur des vorderen Kreuzbandes wurde bei 4 Fällen (66,7%) in der MRT nur eine Teilruptur beschrieben, bei 3 Patienten nur degenerative Veränderungen. Bei vier Patienten wurde das vordere Kreuzband in der MRT fälschlich als intakt beschrieben (13,3 %).

In 12 Fällen wurde durch den MRT- Befund eine Ruptur des vorderen Kreuzbandes diagnostiziert, der in der ASK nicht bestätigt wurde. Bei 5 ASK- Befunden wurde der Befund des vorderen Kreuzbands als äußerlich intakt ohne Zeichen der Degeneration beschrieben. In 3 Fällen lagen jedoch schon degenerative Veränderungen vor wurden aber vom Operateur nicht als rupturiert beurteilt, bei 4 Patienten wurde durch den Operateur nur die Diagnose einer Teilruptur gestellt.

Das vordere Kreuzband verläuft von lateral kranial, von der Innenseite des lateralen Femurkondylus nach medial distal, vor die Eminentiae intercondylaris. Auf sagittalen Aufnahmen ist das Ligament deshalb oft schräg angeschnitten. Außerdem besteht das vordere Kreuzband aus mehreren Faserzügen, die gegenseitig um sich verdreht sind. Das vordere Kreuzband verbreitert sich gegen die Ansatzstelle an der Tibia (28). Resultierende Partialvolumenartefakte, zwischen den divergierenden Faserbündeln eingelagertes Fett und beim älteren Patienten auftretende Degenerationszonen (44) sind mögliche Ursachen für eine erhöhte Signalintensität innerhalb der hypodensen Substanz des vorderen Kreuzbandes. Bei T1- und Protonengewichteten Aufnahmen spielt deshalb eine Signalerhöhung keine diagnostische Rolle. Zeichen der vorderen Kreuzbandruptur sind die Kontinuitätsunterbrechung, Unterbrechung einzelner Faserbündel, bone bruise im posterolateralen Tibiaabschnitt und Angulation des hinteren Kreuzbandes (95). Schwierig ist die Differenzierung zwischen partieller und kompletter Ruptur in der MRT. Die partielle Ruptur ist durch Signalerhöhung, gebogene oder wellige Kontur, fehlende Darstellung im T1- gewichteten Bild bei Nachweis

intakter Fasern im STIR- oder GE- Bild und fehlenden sekundären Zeichen der kompletten Ruptur gekennzeichnet (111).

Die korrekte Diagnostik von Kreuzbandläsionen ist von der Lagerung des Patienten abhängig und von der Kippung bei der Untersuchung abhängig. Das Knie sollte in 10-15° Außenrotation gelagert werden, damit das Kreuzband in der sagittalen Untersuchungsebene komplett abgebildet wird. Weicht der Verlauf, bei falscher Lagerung von der Untersuchungsebene ab, so ist mit Fehlinterpretationen zu rechnen, es kommt zur falsch positiven Diagnose einer Ruptur. Des Weiteren dürfen Einblutungen mit starker Auftreibung des Bandes nicht mit einer Ruptur verwechselt werden.

### 5.3.3 Plica mediopatellaris

Eine Plica mediopatellaris wurde in der MRT in 21 Fällen gesehen dem gegenüber in der ASK bei 47 Fällen (6,4 % vs. 14,2 %). Bei 271 Patienten (82,1 %) war der Befund übereinstimmend negativ, bei 9 Patienten (2,7 %) übereinstimmend positiv. Damit korrelieren die Befunde von MRT und ASK bei 280 Patienten (84,8 %). Bei 12 Patienten (3,6 %) wurde nur in der MRT und bei 38 Patienten (11,5 %) nur in der ASK eine Plica gesehen. Basierend auf diesen Werten errechnet sich eine Sensitivität von 19,1 % und eine Spezifität von 95,8%. Vergleichszahlen konnten in der Literatur nicht ermittelt werden. Jerosch et al. (52) erachtet die MRT zur Darstellung einer synovialen Plica als ungeeignet. Die Plica mediopatellaris kann Ursache von Beschwerden sein (Plica Syndrom), die sich als medial lokalisierte Schmerzen und Einklemmungserscheinungen bemerkbar machen. So zeigt eine Studie von Hansen et al. (37) dass die arthroskopische Resektion einer Plica mediopatellaris bei 80% zu einem guten postoperativen Ergebnis führt. Des Weiteren sieht Patel (85) eine wesentliche Bedeutung der Plica mediopatellaris in der Entstehung der Chondromalazia patellae, durch mechanische Scheuerwirkung an der medialen Patellafacetten.

Das Problem ist, dass in der MRT Plicae nur bei Vorhandensein eines Ergusses darstellbar sind. Beim Erguß spannen sich Plicae auf und sind gut auf axialen und paramedianen sagittalen Bildern zu erkennen (104, 92).

### 5.3.3 Knorpel

Schäden des hyalinen Gelenkknorpels können bei Arthrose, Chondromalazie, entzündlichen Gelenkerkrankungen und chondralen bzw. osteochondralen Verletzungen auftreten. Letztere entstehen wenn starke Scher-, Rotations- oder tangentielle Kräfte auf den Knorpel einwirken. Hierbei kann nur der hyaline Gelenkknorpel (chondrale Läsionen) oder auch der subchondrale Knochen mit dem bedeckenden Knorpel (osteochondrale Verletzung) betroffen sein (92). In Anbetracht, dass ein Drittel der über 70- jährigen arthrotische Veränderungen im Kniegelenk aufweisen, stellt die Diagnostik von Knorpelläsionen eine Herausforderung dar (22).

Die Diagnose einer Knorpelschädigung kann mit Hilfe einer konventionellen Röntgenaufnahme nur näherungsweise durchgeführt werden. Erst wenn in fortgeschrittenen Stadien eine Mitreaktion des subchondralen Knochens vorliegt, lässt sie sich indirekt diagnostizieren (2)

Auf Grund sehr guten Weichteilkontrastes, der hohen Auflösung und der Möglichkeit, Bilder in verschiedenen Ebenen anzufertigen, stellt die MRT heute sicherlich die bildgebende Methode der Wahl bei der Abklärung von Knorpelläsionen dar (62). Neben Knorpelödem und Frakturen im Bereich des hyalinen Knorpels lassen sich auch Knorpelausbrüche und die damit einhergehenden subchondralen reaktiven Veränderungen mit hoher Sensitivität erfassen. Läsionen des normalerweise leicht hyperintensiven hyalinen Gelenkknorpels treten bei der MRT als Signalhomogenität oder als Oberflächenirregularität in Erscheinung. Die häufiger sichtbaren Signalveränderungen bei Knorpelschädigung können auf T2- gewichteten Aufnahmen hypodens oder hyperintens sein (44). Die Hypointensität ist möglicherweise durch die geringe Wasserbindungsfähigkeit des gestörten Proteoglykangerüsts bedingt (61). Eine Hyperintensität wird durch die vermehrte Aufnahme von Wasser im Sinn eines Knorpelödems erklärt (66).

Eine leichte Inhomogenität ist allerdings auch bei Gesunden zu beobachten (44).

In der Literatur werden für die Sensitivität der MRT zur Diagnostik von Knorpelläsionen Werte zwischen 0% (Munk et al., 1998) und 94 % (Bredella et al., 1999) angeführt, die Spezifitätswerte liegen zwischen 91,4% (Handelberg et al., 1990) und 99% (Högerle et al., 1994; Bredella et al., 1999). Verschiedene Autoren schlüsselten ihre Ergebnisse nach Schweregrad oder Lokalisation der Knorpelläsion auf, wobei sehr uneinheitliche Ergebnisse erzielt wurden (Tabelle 40). Zu berücksichtigen ist, dass die meisten der Arbeiten, die sich mit Knorpelläsionen beschäftigt haben, an Hochfeldgeräten durchgeführt wurden. Nachfolgende Tabelle bittet einen Überblick über unsere Ergebnisse der Sensitivität und Spezifität im Vergleich zur Literatur.

Autor	Lokalisation der Läsion	Anzahl der Patienten	Sensitivität	Spezifität
Handelberg et al., 1990	Patella	54	100%	50%
	Sonstiger Knorpel		78,9%	91,4%
Speer et al., 1991	III°Läsion	28	41%	-
Brown und Quinn, 1993	Patella	75	91%	88%
Hodler et al., 1993	Gesamt	372	62,6%	96,1%
	Retropatellar	74	73,7%	91,7%
	Medialer Femurkondylus	77	50,0%	96,4%
	Lateraler Femurkondylus	74	64,3%	98,3%
	Mediales Tibiaplateau	75	50,0%	94,0%
	Laterales Tibiaplateau	72	55,6%	98,4%
Spiers et al., 1993	III°Läsion	58	18%	100%
Adam et al., 1994	Patella	58	12,5%	100%
	Medialer Femurkondylus		9,0%	100%
	Lateraler Femurkondylus		25,0%	100%

	Mediales Tibiaplateau		14,2%	100%
	Laterales Tibiaplateau		25,0%	100%
Högerle et al., 1994	Gesamt		64%	99%
Vallotton et al., 1995	Patella	33	84,7%	97,2%
Riel et al., 1996	II°Läsion	276	34%	-
	III°Läsion		73%	100%
Potter et al., 1998	Gesamt	88	87%	94%
	Patella medial		97%	89%
	Patella lateral		92%	94%
	Trochlea		92%	95%
	Medialer Femurkondylus		83%	95%
	Lateraler Femurkondylus		100%	96%
	Mediales Tibiaplateau		80%	96%
	Laterales Tibiaplateau		58%	93%
Munk et al., 1998	Knorpel gesamt	61	0%	97%
Bredella et al., 1999	Knorpel gesamt	130	94%	99%
Friemert et al., 2002	Knorpel gesamt	86	33,3%	99,5%
		88	52,7%	97,6%
		21	38,0%	98,0%
2005	Knorpel gesamt	136	70,9%	66%

Eigene Studie	Gesamt	330	54,6%	84,2%
	Patella		61,4%	76,7%
	Medialer Femurkondylus		61,8%	78,0%
	Lateraler Femurkondylus		47,2%	90,3%
	Mediales Tibiaplateau		56,0%	75,4%
	Laterales Tibiaplateau		35,0%	90,3%
	I°Läsion gesamt		6,5%	98,3%
	II°Läsion gesamt		28,8%	88,5%
	III°Läsion gesamt		37,6%	96,1%
	IV°Läsion gesamt		68,8%	96,0%

**Tabelle 40: Literaturübersicht Sensitivität und Spezifität bei Knorpelschäden**

Mit einer Sensitivität von 54,6% für die Untersuchung aller Gelenkflächen liegen unsere Ergebnisse im unteren Bereich des Literaturvergleichs. Bei der Betrachtung der einzelnen Gelenkflächen variiert das Ergebnis etwas doch einen überzeugenden Wert erhalten wir nicht. Bei der Differenzierung der Schädigungsgrade steigt die Sensitivität an, je höhergradiger der Knorpelschaden ist, beim IV gradigen Schaden beträgt die Sensitivität 68,8%. Folglich entgehen der MRT- Untersuchung geringe Schäden des hyalinen Knorpels, es kommt häufig zu falsch negativen Befunden, wohin gegen ein größerer Schaden eher aufgedeckt wird.

Unsere Spezifität bei der Untersuchung aller Gelenkflächen lag bei 84,2% und somit unter den Vergleichswerten in der Literatur. Betrachtet man die einzelnen Gelenksflächen getrennt werden für die lateralen Gelenkflächen etwas bessere Werte mit 90,3% errechnet. Bei der Untersuchung des medialen Tibiaplateaus errechnete sich jedoch lediglich ein Wert von 75,4 %. Dieser liegt somit auch deutlich unter den Literaturangaben. Werden die einzelnen Schädigungsgrade einzeln betrachtet so berechnen sich nun deutlich höhere Spezifitätswerte (siehe Tabelle 40). Da zusätzlich der negative Vorhersagewert bei III gradiger Schädigung mit 94,8% und bei IV gradiger Schädigung mit 97,4% sehr hoch

sind erscheint uns der Einsatz der MRT in unserem Patientenkollektiv als Ausschlussmethode für höhergradige chondrale Läsionen sehr gut. Bei diesen hohen Werten ist der Anteil der falsch positiven Befunde (Spezifität) und der falsch negativen Befunde (neg. Vorhersagewert) extrem niedrig.

Für unsere Studie kann nun zusammengefasst gesagt werden dass einerseits die Lokalisation des Schadens wichtig für die Aussagekraft der MRT ist. Wichtiger erscheint jedoch die Differenzierung des Schädigungsgrades. Je höher der Grad der Knorpelschädigung umso zuverlässiger ist der Befund der MRT zu werten. Ein Nachweis einer Knorpelläsion mit Standardsequenzen ist jedoch nicht sicher genug um darauf basierende therapeutische Entscheidungen zu treffen.

Zur Knorpeldarstellung sind 3D- GE- Sequenzen (mit bzw. ohne Fettunterdrückung) und hochauflösende T2- betonte Turbo- SE- Sequenzen am besten geeignet (87, 12, 62), wobei sich der mit traumatischen Ereignissen einhergehende Gelenkerguss als intrinsisches Kontrastmittel als äußerst vorteilhaft erweist.

Die in unserer Studie durchgeführten MRT`s wurden mit T1- und T2- gewichteten Sequenzen durchgeführt, was die Aussagekraft unserer Ergebnisse einschränkt.

Eine Ausdehnung der chondralen Läsion, der in dieser Studie nicht mitbeurteilt wurde stellt einen weiteren wichtigen Punkt für eine Therapieentscheidung dar.

## **6 Konsequenz des MRT- Befundes für den klinischen Alltag auf Therapie und Heilungsverlauf**

In einer Vielzahl von Untersuchungen zu technischer Qualität und diagnostischer Treffsicherheit der MRT des Kniegelenks konnten die grundsätzlichen Voraussetzungen für ihre prinzipielle Eignung als bildgebendes Verfahren belegt werden (31).

Verschiedene Arbeiten weisen darauf hin, dass mit der Magnetresonanztomographie vor allem eine Ausschlussdiagnostik möglich ist. Ein normales Magnetresonanztomogramm macht das Vorhandensein einer Meniskus- oder Kreuzbandverletzung oder eines höhergradigen Knorpelschadens unwahrscheinlich (73). Die MRT sollte aber nicht als Screeningmethode dienen, die die klinische Untersuchung und die detaillierte Anamnese ersetzen kann (48).

In einigen Veröffentlichungen (74, 89, 109, 116) wurde darauf hingewiesen, dass durch eine konsequente präoperative MRT- Diagnostik unnötige Arthroskopien vermieden werden können und somit eine Kostenersparnis erreicht werden kann. Dies kann allerdings auch durch eine strenge Indikationsstellung für die Arthroskopie wie auch für die MRT erreicht werden.

Mehrere Arbeiten zeigten in der Vergangenheit eine gleich gute oder gar höhere Treffsicherheit der Diagnose durch eine sorgfältige klinische Untersuchung im Vergleich zur MRT (1, 26, 70, 77, 79, 96). Miller (77) schlussfolgerte dass sich der erfahrene Operateur auf seine Ergebnisse verlassen kann.



Autor	Lokalisation der Läsion	Sensitivität	Spezifität
Katz und Fingerroth, 1986	Vorderes Kreuzband	92,0 %	k.A.
Lee et al., 1988	Vorderes Kreuzband	89 %	100 %
Neumann et al., 1991	Vorderes Kreuzband	85 %	89 %
Wirth und Kolb, 1985	Vorderes Kreuzband	92 %	k.A.
Leiers, 2001	Vorderes Kreuzband	97 %	88 %
Steinbrück, 1988	Meniskus	80 %	58 %
Müllner, 1997	Meniskus	97 %	87 %
Lützner, 2000	Meniskus	83 %	79 %

**Tabelle 41: Wertigkeit der klinischen Untersuchung bei Verletzungen des vorderen Kreuzbandes/Meniskus**

Die MRT sollte somit Spezialindikationen vorbehalten bleiben. Bei persistierenden Beschwerden trotz konservativer Therapie oder bestehen Beschwerden bei denen Hinweisse aus Anamnese und klinischen Befund nicht zu vereinbaren sind, kann die MRT weitere wichtige Informationen zur Therapieplanung liefern (73). In der gängigen Praxis werden jedoch die meisten Überweisungen zur MRT durch niedergelassene Hausärzte getätigt. Hier kann durchaus hinterfragt werden, in wie viel Fällen diese Untersuchung nötig ist, da auch ein nicht unerheblicher Kostenfaktor beachtet werden muß.

Die in unserer Studie erzielten Ergebnisse bezüglich der Meniskus- und Knorpeldiagnostik lagen insgesamt unter denen früherer Studien anderer Autoren. Bei der Diagnostik von Rupturen des vorderen Kreuzbandes konnten jedoch ähnlich gute Ergebnisse vorgelegt werden. Ein Grund hierfür ist im Ansatz dieser Untersuchung zu sehen. So wurden unsere Untersuchungen im Rahmen von Alltagsbedingungen durchgeführt. Diese sind durch Zeit-/Kostendruck bei der Untersuchung und Befundung charakterisiert. Die

Befundung erfolgte durch Radiologen mit unterschiedlichen Erfahrungswerten in Bezug auf die Magnetresonanztomographie des Kniegelenks. Diesbezüglich konnte bereits Hansen et al (37) zeigen, dass die Treffsicherheit im Wesentlichen durch die Erfahrung des Untersuchers beeinflusst wird. So sind falsch negative bzw. falsch positive Diagnosen der Menisken, wie in unserer Studie durch diese Tatsache zu erklären. Des Weiteren gibt es in der Praxis eine Vielzahl von MRT- Geräten, die sich in der technischen Weiterentwicklung von denen an Zentren unterscheiden. Gerade für Knorpelschäden im Kniegelenk ist die Standardmagnetresonanztomographie nur mit Einschränkung anwendbar. Für den klinischen Alltag der Diagnosefindung der Arthrose stellt die Magnetresonanztomographie derzeit keine Methode der primären Wahl dar, da mit der klinischen Untersuchung und der Anfertigung von Standardröntgenaufnahmen eine ausreichend sichere Diagnosestellung möglich ist (122). Erst die Weiterentwicklung der Magnetresonanztomographen und Untersuchungstechniken wird hier eine Verbesserung bringen. Somit ist es wichtig zu wissen, an was für einem MRT Gerät mit welchem technischen Standard die Untersuchung durchgeführt wurde und wie viel Erfahrung und Wissen der Radiologe mit sich bringt, um die Wertigkeit des Befundes einzuschätzen. Die Befund müssen dann kritisch im Bezug auf die Klinik gewertet werden.

## 7 Schlussfolgerung

Mit der MRT des Kniegelenks existiert ein nicht- invasives Verfahren zur Diagnostik von Kniebinnenverletzungen. Wenngleich die MRT verschiedenen Einschränkungen unterworfen ist, kann sie insgesamt doch als Verfahren der Wahl zur bildgebenden Darstellung des Kniegelenks angesehen werden (92). In Anbetracht der im Vergleich zu den anderen nicht-invasiven Verfahren hohen Aussagekraft der MRT stellt sich die Frage nach einer sinnvollen Indikationsstellung der MRT bei Verletzungen des Kniegelenks, um eine optimale Behandlung, bestehend aus nicht- invasiver Diagnostik und falls erforderlich minimal- invasiver Chirurgie zu erzielen.

Bei eindeutigen klinischen Befunden durch Anamnese und Untersuchung kann auf eine MRT verzichtet werden, da die klinische Untersuchung im Vergleich zur MRT eine ausreichende Sensitivität und Spezifität aufweist.

Bei unklaren Befunden kann die MRT dann eine wertvolle differentialdiagnostische Entscheidungshilfe sein. Voraussetzung ist das die Indikation zur MRT sorgfältig und fachkundig gestellt wird und andererseits die Bewertung gleichfalls von erfahrenen und kritischen Radiologen vorgenommen wird (92). Eine gezielte klinische Fragestellung an den Radiologen ist Grundlage jeder magnetresonanztomographischen Diagnostik. Obwohl der Kostenfaktor bei der MRT sicherlich ein Problem darstellt, ermöglicht ihr gezielter Einsatz die Reduktion diagnostischer Arthroscopien.

Die Kenntnis der möglichen Fehlerquellen und Schwächen aber auch der Vorteile und Stärken der Magnetresonanztomographie ist für die Interpretation eines Magnetresonanztomographiebefundes und damit für die Indikationsstellung zur Arthroscopie unerlässlich.

Mit dem Ziel, eine Verbesserung der Aussagefähigkeit der MRT- Diagnostik zu erreichen, sollten die Ursachen einer Fehlerdiagnostik einer genaueren Analyse unterzogen werden. Nur durch eine enge fachübergreifende Zusammenarbeit mit gemeinsamer kritischer Analyse ist es möglich, die in der Literatur schon vorhandenen deutlichen höheren Trefferquoten der MRT- Diagnostik auch in den klinischen Alltag umzusetzen.

## 8 Zusammenfassung

Degenerative und posttraumatische Knieschäden kommen im klinischen Alltag häufig vor. In der Diagnostik stehen die eingehende Anamnese und eine exakte klinische Untersuchung an erster Stelle. Nicht immer ist hierdurch eine eindeutige Diagnose möglich. Die konventionelle Röntgendiagnostik ist zur Darstellung des Bandapparates, der Menisci und des Gelenkknorpels ungeeignet. Die Arthroskopie hat in den letzten Jahrzehnten viel zum Verständnis der Kniepathologie beigetragen. Jedoch handelt es sich hierbei um eine operative Maßnahme und daher muss mit möglichen Komplikationen, wie zum Beispiel Blutung, Verwachsungen, Nervenverletzungen oder Infektionen, gerechnet werden. Demgegenüber ist die Magnetresonanztomographie eine nichtinvasive und nicht mit Strahlung belastete Untersuchungsmethode. In den letzten Jahren hat sich die Magnetresonanztomographie zur Methode der Wahl zur Diagnostik intraartikulärer Gelenkpathologien etabliert. Anliegen dieser retrospektiven Studie war es, die Validität der präklinischer MRT- Befunde niedergelassener Radiologen, bei der Diagnostik von Bandläsionen, Meniskusrupturen und Knorpelschäden, ob akut oder degenerativ, im Vergleich zur Arthroskopie, zu untersuchen.

Es wurden 330 Patienten retrospektiv hinsichtlich des vorliegenden MRT Befundes erfasst. Postoperativ wurden die MRT- Befunde mit dem arthroskopischen Befund verglichen. Für den Vergleich mit anderen Studien erfolgte die Berechnung von Sensitivität, Spezifität, Genauigkeit, positiver Vorhersagewert und negativer Vorhersagewert der Magnetresonanztomographie bezogen auf die ASK als Goldstandard.

Bei den insgesamt 330 beurteilten Innenmenisken wurden bei der Arthroskopie 206 Risse bzw. Rerupturen nach Teilresektion festgestellt. Für Rupturen des Innenmeniskus lag die Sensitivität somit bei 76,2% und die Spezifität bei 71,8 %.

Sieht man sich die Außenmenisken an, dann konnten intraoperativ 94 Risse festgestellt werden. Die Sensitivität der Magnetresonanztomographie lag bei 66,0% und die Spezifität bei 86,7 %.

Eine komplette Ruptur des vordere Kreuzbändern wurden bei 39 Patienten diagnostiziert. Die Sensitivität konnte mit 71,8 % und die Spezifität mit 95,9 % berechnet werden.

Eine Plica mediopatellaris lag bei 47 der arthroskopierten Patienten vor.

Bezüglich einer Plica mediopatellaris errechnet sich eine Sensitivität von 19,1 % und eine Spezifität von 95,8%.

Die Sensitivität für die Untersuchung eines Knorpelschadens aller Gelenkflächen ergab 54,6%. Bei der Betrachtung der einzelnen Gelenkflächen variiert das Ergebnis. Bei der Differenzierung der Schädigungsgrade steigt die Sensitivität an je höhergradiger der Knorpelschaden ist, beim IV gradigen Schaden beträgt die Sensitivität bereits 68,8%.

Unsere Spezifität bei der Untersuchung aller Gelenkflächen lag bei 84,2%. Betrachtet man die einzelnen Gelenksflächen getrennt werden für die lateralen Gelenkflächen etwas bessere Werte mit 90,3% errechnet.

Die in unserer Studie erzielten Ergebnisse bezüglich der Meniskus- und Knorpeldiagnostik lagen insgesamt unter denen früherer Studien anderer Autoren. Bei der Diagnostik von Rupturen des vorderen Kreuzbandes konnten jedoch ähnlich gute Ergebnisse vorgelegt werden. Ein Grund hierfür ist im Ansatz dieser Untersuchung zu sehen. So wurden unsere Untersuchungen im Rahmen von Alltagsbedingungen durchgeführt. Diese sind durch Zeit-/Kostendruck bei der Untersuchung und Befundung charakterisiert. Die Befundung erfolgte durch Radiologen mit unterschiedlichen Erfahrungswerten in Bezug auf die Magnetresonanztomographie des Kniegelenks. Die Treffsicherheit eines Befundes wird im Wesentlichen durch die Erfahrung des Untersuchers beeinflusst. So sind falsch negative bzw. falsch positive Diagnosen der Menisken, wie in unserer Studie durch diese Tatsache zu erklären. Des Weiteren gibt es in der Praxis eine Vielzahl von MRT- Geräten, die sich in der technischen Weiterentwicklung von denen an Zentren

unterscheiden. Gerade für Knorpelschäden im Kniegelenk ist die Standardmagnetresonanztomographie nur mit Einschränkung anwendbar. Für den klinischen Alltag der Diagnosefindung der Arthrose stellt die Magnetresonanztomographie derzeit keine Methode der primären Wahl dar, da mit der klinischen Untersuchung und der Anfertigung von Standardröntgenaufnahmen eine ausreichend sichere Diagnosestellung möglich ist.

Des Weiteren entsprechen Sensitivität und Spezifität für Meniskusläsionen teilweise den Ergebnissen der klinischen Meniskusuntersuchung. So errechnete Müller (1997) eine Sensitivität von 97% und eine Spezifität von 87%. So kann der erfahrene Untersucher anhand der Anamnese, dem Unfallhergang und der klinischen Untersuchung bereits eine Diagnose stellen und die Indikation zur Arthroskopie festlegen. Die MRT sollte nicht zur Bestätigung einer klinischen Diagnose durchgeführt werden.

Zusammenfassend kann gesagt werden, dass trotz Einführung neuerer nicht invasiver Verfahren die Anamnese und klinische Untersuchung immer noch die Berechtigung an erster Stelle bei der Diagnostik von Kniebinnenschäden haben. Die Durchführung einer Magnetresonanztomographie sollte nicht konsequent präoperativ veranlasst werden, sondern wenn trotz ausführlicher Anamnese und guter Untersuchung ein Beschwerdebild nicht erklärt werden kann. Eine große Überlegenheit der Magnetresonanztomographie liegt dann in dem hohen negativen Vorhersagewert. Ein normale MRT- Befund macht das Vorhandensein einer Meniskus- oder Kreuzbandverletzung oder eines höhergradigen Knorpelschadens unwahrscheinlich. Bei unklaren Befunden kann die MRT dann eine wertvolle differentialdiagnostische Entscheidungshilfe sein.

Die Kenntnis der möglichen Fehlerquellen und Schwächen aber auch der Vorteile und Stärken der Magnetresonanztomographie ist für die Interpretation eines Magnetresonanzbefundes und damit für die Indikationsstellung zur Arthroskopie unerlässlich. Eine hohe Anzahl rein diagnostischer Arthroskopien kann bei entsprechender Indikationsstellung durch eine präoperative MRT vermieden werden. Die übermäßige unkritische Anwendung ist aber nicht zu

rechtfertigen. Die Magnetresonanztomographie darf nicht Anamnese und klinische Untersuchung ersetzen.

## 9 Literaturverzeichnis

1. Adalberth T, Roos H, Laurén M, Akeson P, Sloth M, Jonsson K, Lindstrand A, Lohmander LS (1997)

Magnetic resonance imaging, scintigraphy, and arthroscopic evaluation of traumatic hemarthrosis of the knee.

Am J Sports Med 25: 231-237.

2. Adam G, Prescher A, Nolte-Ernsting C, Bühne M, Scherer K, Küpper W, Günther RW (1994)

MRT des hyalinen Kniegelenkknorpels.

RöFo 160:143-148.

3. Ahlers J, Grebe P, Runkel M, Ritter M, Schild HH (1994)

Wertigkeit der Kernspintomographie in der Diagnostik von Kniebandverletzungen

Akt Traumatologie 1994; 24:310-315

4. Alm A, Gillquist J, Liljedahl SO (1974)

The diagnostic value of arthroscopy of the knee joint.

Injury 5: 319-324.

5. Barnett MJ. (1993)

MR diagnosis of internal derangements of the knee: Effect of field strength on efficacy

AJR 1993;161:115-118

6. Benedetto KP, Glötzer W (1983)

Hämarthros des Kniegelenks - ein diagnostisches Problem.

Chir Praxis 32: 111-117.



7. Benedetto KP, Glötzer W, Sperner G (1984)  
Die Bedeutung der Akutarthroskopie für die Verifizierung der frischen isolierten Kreuzbandruptur.  
Aktuel Traumatol 14: 227-231.
8. Benedetto KP, Glötzer W, Sperner G (1988)  
Arthroskopie beim traumatischen Hämarthros.  
Arthroskopie 1: 63-67.
9. Benedetto KP, Sperner G, Glötzer W (1990)  
Der Kniegelenkhämarthros - differentialdiagnostische Überlegungen zur Planung einer Operation.  
Orthopäde 19: 69-76.
10. Betz A, Witt E, Sebisch E, Schweiberer L (1993)  
Diagnostische und therapeutische Arthroskopie beim frischen Kniegelenkstrauma.  
Chirurg 64: 151-156.
11. Boeree NR, Watkinson A, Ackroyd C, Johnson C (1991)  
MRI of meniscal and cruciate injuries of the knee.  
J Bone Joint Surg 73: 452-457.
12. Bredella MA, Tirman PF, Peterfy CG, Zarlingo M, Feller JF, Bost FW, Belzer JP, Wischer TK, Genant HK. (1999)  
Accuracy of T2- weighted fast spin-echo MR imaging with fast saturation in detecting cartilage defects in the knee: comparison with arthroscopy in 130 patients.  
AJR 1999; 172: 1073-1080

13. Brown TR, Quinn SF (1993)

Evaluation of chondromalacia of the patello- femoral compartment with axial magnetic resonance imaging.

Skeletal Radiol 1993; 20: 325- 328

14. Castro WHM, Jerosch J, Assheuer J (1991)

Der Aussagewert der Computertomographie und Kernspintomographie bei der präoperativen Meniskus Diagnostik von Meniskusläsionen und Bandläsionen des Kniegelenks.

Chirurg 1991; 62:394-398

15. Cheung LP, Li KC, Hollett MD, Bergmann AG, Herfkens RJ (1997)

Meniscal tears of the knee: accuracy of detection with fast-spin echo MR imaging and arthroscopic correlation in 293 patients

Radiology 1997; 203: 508- 512

16. DeLee J (1985)

Complications of arthroscopy and arthroscopic surgery: results of national survey.

Arthroscopy 1: 214-217.

17. Dewey C, Schnackenburg B, Lüning M, Garz W (1988)

Magnetresonanztomographie des Kniegelenkes.

Radiol Diagn 29: 809-815.

18. Drenckhahn D, Zencker W (Hrsg) (1994).

Benninghoff Anatomie. Band 1

Urban & Schwarzenberg, München- Wien- Baltimore 1994, 357-367

19. Elvenes J, Jerome CP, Reikeras O, Johansen O (2000).

Magnetic resonance imaging as a screening procedure to avoid arthroscopy for meniscal tears. Arch Orthop Trauma Surg 2000; 120: 14-16

20. Farquarson-Roberts MA, Osborne AH (1983)  
Partial rupture of the anterior cruciate ligament of the knee.  
J Bone Joint Surg 65: 32-34.
21. Fisher SP, Fox JM, Del Pizzo W, Friedmann MJ, Snyder SJ, Ferkel RD (1991).  
Accuracy of diagnosis from magnetic resonance imaging of the knee: a multicenter analysis of one thousand and fourteen patients.  
J Bone Joint Surg 1991; 73-A:2-10
22. Friemert B, Schwarz W, Gerngroß H (2002).  
Ersetzt die Kernspintomographie die Arthroskopie zur Diagnostik von Kniegelenkknorpelschäden?  
Z Orthop 2001; 139:M97-M99
23. Gallimore GW, Harms SE (1986)  
Knee injuries: high-resolution MR imaging.  
Radiology 160: 457-461.
24. Garz G, Lüning M, Dewey C, Garz W, Schnackenburg B (1988)  
CT-Arthrographie und MR-Tomographie - eine Studie der normalen Anatomie der Kreuzbänder des Kniegelenkes.  
Radiol Diagn 29: 563-570.
25. Gaudernak T (1982)  
Der posttraumatische Hämarthros des Kniegelenkes – arthroskopische Abklärung der Ursachen.  
Unfallchirurgie 8: 159-169.

26. Gelb HJ, Glasgow SG, Sapega AA, Torg JS (1996).  
Magnetic resonance imaging of knee disorders. clinical value and  
costeffectiveness in a sports medicine practice.  
Am J Sports Med 24 1996 99-103
27. Gillquist J, Hagberg G, Oretorp N (1977)  
Arthroscopy in acute injuries of the knee joint.  
Acta Orthop Scand 48: 190-196.
28. Girgis FG, Marshall JL, al Monajem ARS (1975).  
The cruciate ligaments of the knee joint.  
Clin Orthop 1975; 106:216-231
29. Glinz W (1994).  
Indikation zur erweiterten Diagnostik (Sonographie, MR, Arthroskopie) und zur  
arthroskopischen Therapie.  
Hefte Unfallchir 1994;241:711-715
30. Glückert K, Kladny B, Blank-Schäl A, Hofmann G (1992)  
MRI of the knee joint with a 3-D gradient echo sequence. Equivalent to  
diagnostic arthroscopy ?  
Arch Orthop Trauma Surg 112: 5-14.
31. Gückel (1999)  
Diagnostik und Therapie degenerativer und traumatischer Veränderungen am  
Kniegelenk: Magnetresonanztomographie versus Arthroskopie  
Praxis 1999; 88: 2025-2027
32. Gylys-Morin VM, Hajek PC, Sartoris DJ, Resnick D (1987)  
Articular cartilage defects: detectability in cadaver knees with MR.  
Am J Roentgenol 148: 1153-1157.

33. Ha TP, Li KC, Beaulieu EF, Bergman G, Ch'en IY, Eller DJ, Cheung LP, Herfkens RJ (1998) Anterior cruciate ligament injury: fast spin-echo MR imaging with arthroscopic correlation in 217 examinations.

AJR Am J Roentgenol 170:1215–1219

34. Haller W, Gradinger R, Reiser M (1986)

Ergebnisse der magnetischen Resonanz (MR)-Tomographie bei der Nachuntersuchung von Kreuzbandtransplantaten.

Unfallchirurg 89: 375-379.

35. Halsguth A (1997).

Kniegelenk- Bildgebung.

Wien Med Wochenschr 1997;147:542-547

36. Handelberg F, Shahabpour M, Casteleyn PP (1990)

Chondral lesions of the patella evaluated with computed tomography, magnetic resonance imaging, and arthroscopy.

J Arthroscop Rel Surg 6: 24-29.

37. Hansen M, Kreinter KF, Runkel M, Schadmand-Fischer S, Krummenauer F, Thelen M, Rommens PM (1998).

Magnetresonanztomographie des Kniegelenkes mit einem Niederfeldsystem.

Arthroskopie 11 (1998): 136-141

38. Heimhuber B, Reiser M, Lukas P, Heller HJ, Haller W, Hipp E (1986)

Die Darstellung der Kniegelenksbinnenstrukturen durch die MR-Tomographie.

Z Orthop 124: 755-758.

39. Henche HR (1979)

Die Arthroskopie des Kniegelenkes.

Springer, Berlin - Heidelberg - New York.

40. Heuck A.

Radiologische Diagnostik von Knochen- und Gelenkerkrankungen

Thieme, Stuttgart- New York 1997, 4-18

40. Herzog RJ (1993)

Die Diagnose von Bänderläsionen im Kniegelenk mittels Kernspintomographie.

Sportverl Sportschad 7: 17-22.

41. Hille E, Schulitz P (1985)

Die Bedeutung der Spaltung des Retinaculum patellare und der Plica synivialis mediopatellaris im Rahmen der operativen Therapie der Chondromalazia patellare.

Z Orthop 1985; 123:23-26

42. Hodler J, Berthiaume M-J, Schweizer ME, Resnick D (1992a).

Focal changes of the articular cartilage in the femorotibial joint: Magnetic resonance (MR)- anatomic correlation and blinded analysis.

J Comput Assist Tomogr 1992a; 16: 597-603

43. Hodler J, Buess E, Rodriguez M, Imhoff A (1993). Magnetic resonance tomography

(MRT) of the knee joint: meniscus, cruciate ligaments and hyaline cartilage.

ROFO Fortschr Geb Röntgenstr Neue bildgebende Verfahren

159 (1993): 107-112

44. Hodler J, Haghghi P, Trudell D, Resnick D. (1992b)  
Cruciate ligaments of the knee: Correlation between MR appearance and gross and histologic findings in cadaveric specimens.  
AJR ; 159: 357-360
45. Högerle S, Sievers KW, Albrecht T, Letsch R, Löhr E (1994)  
Hochauflösende 3-D-Bildgebung in der kernspintomographischen Kniegelenksdiagnostik: Korrelation zur Arthroskopie.  
RöFo 161: 341-348.
46. Hughston JC, Bowden JA, Andrews JR, Norwood LA (1980)  
Acute tears of the posterior cruciate ligament.  
J Bone Joint Surg 63: 438-450.
47. Hutchinson CH, Wojtys EM (1995).  
MRI versus arthroscopy in evaluating knee meniscal pathology.  
Am J Knee Surg 1995; 8:93-96
48. Imhoff A, Buess E, Hodler J, Schreiber A (1994)  
Relevance of proton spin tomographic diagnosis in correlation with arthroscopy.  
Orthopade 23: 117–124
49. Ireland J, Trickey EL (1980).  
Arthroscopy and arthrography of the knee.  
J Bone Joint Surg 1980; 62B:3-6
50. Jackson DW, Jennings LD, Maywood RM, Berger PE (1988)  
Magnetic resonance imaging of the knee.  
Am J Sports Med 16: 29-38.

51. Jerosch J, Assheuer J (1992)  
Kernspintomographie als konkurrierendes Verfahren zur diagnostischen Arthroskopie an Knie- und Schultergelenk.  
Arthroskopie 5: 102-114.
52. Jerosch J, Castro WHM, Lahm A, Assheuer J (1989)  
Der Aussagewert der Kernspintomographie bei Erkrankungen des Kniegelenkes.  
Z Orthop 127: 661-667.
53. Jerosch J, Lahm A, Castro WHM, Assheuer J (1991a).  
Kernspin- und Computertomographie bei Bandverletzungen des Kniegelenks.  
Akt Traumatol 1991a; 21:293-300
54. Jerosch J, Lahm A, Castro WHM, Assheuer J (1990)  
Kernspintomographie bei Bandverletzungen des Kniegelenkes.  
Orthop Praxis 12: 807-812.
55. Jerosch J, Lahm A, Castro WHM, Assheuer J (1991b)  
Kernspin- und Computertomographie bei Meniskusverletzungen des Kniegelenkes.  
Unfallchirurg 94: 53-58.
56. Jerosch J, Lahm A, Castro WHM, Assheuer J (1993)  
Intravenöse Anwendung von Gadolinium DPTA bei der Kernspintomographie des Kniegelenkes.  
Z Orthop 131:173-178.
57. Just M, Runkel M, Ahlers J, Grebe P, Kreitner K-F, Thelen M (1992)  
MR-Tomographie bei Innenbandverletzungen des Kniegelenkes.  
Fortschr Röntgenstr 156: 555-558.



58. Koepchen J, Fischer HJ, Becker W, Arnold W, Rietig M (1987)  
Kernspintomographie von Meniskusläsionen.  
Z Orthop 125: 390-395.
59. Konermann W, König H, Wacker F, Sell S (1989)  
Diagnostik von Meniskusläsionen. Eine vergleichende Studie von  
Kernspintomographie und Arthroskopie.  
Sportverletzung Sportschaden 3: 116-119.
60. König H, Küper K, Feine U (1988)  
Nicht-invasive Meniskusdiagnostik: Möglichkeiten der Kernspintomographie  
und der Emissionscomputertomographie.  
Röntgenpraxis 41: 92-97.
61. König R, van Kaick G (1987)  
Kernspintomographische Anatomie des Knie- und Sprunggelenkes.  
Radiologie 27: 52-56.
62. Kramer J, Scheurecker A, Chocholka P (2001).  
Kniegelenkstrauma- radiologische Diagnostik.  
Wien Med Wochenschr 2001; 151:515-519
63. Kreitner KF, Runkel M, Herrig A, Regentrop HJ, Grebe P (1998).  
MRT des Kniegelenkes: Fehleranalyse bezüglich der Meniskus- und  
Kreuzbanddiagnostik an einem arthroskopisch kontrollierten Patientenkollektiv.  
Röfo Fortschr Geb Roentgenstr Neuen Bildgeb Verfahr 169: 157–162
64. Küper (2001)  
Kernspintomographie der großen Gelenke  
Arthroskopie 2001; 14:103-108

65. Lahm A, Erggelet C, Steinwachs M, Reichelt A (1998)  
Articular osseous lesions in recent ligament tears: Arthroscopic changes compared with magnetic resonance imaging findings.  
Arthroscopy 14: 597-604.
66. Lehner KB, Rechl HP, Gmeinwieser JK, Heuck AF, Lukas HP, Kohl HP (1989).  
Structure, function, and degeneration of bovine hyaline cartilage: assessment with MR imaging invitro.  
Radiology 1989; 170: 495-499
67. Liljedahl SO, Lindval N, Wetterfors J (1965)  
Early diagnosis and treatment of acute ruptures of the anterior cruciate ligament.  
J Bone Joint Surg 47: 1503-1513.
68. Linsenmaier U, Reiser M (2002).  
Bildgebende Verfahren in der Unfallchirurgie- Konsensuskonferenz, Anmerkungen aus radiologischer Sicht  
Trauma Berufskrankh 2002; 4:165–171
69. Lippert (1996)  
Lehrbuch Anatomie  
Urban & Schwarzenberg, München- Wien- Baltimore 1996,704-713
70. Liu SH, Osti L, Dorey F, Yao L (1994)  
Anterior cruciate ligament tear. A new diagnostic index on magnetic resonance imaging.  
Clin Orthop 302: 147-150.

71. Lobenhoffer P (1997)  
Miniinvasive Kniegelenkschirurgie.  
Zentralbl Chir 122: 974-985.
72. Lobenhoffer P, Oestern H-J (1997)  
Möglichkeiten minimal-chirurgischer Maßnahmen am Kniegelenk.  
Chirurg 68: 1093-1105.
73. Lützner J, Schmidt H (2000)  
Vergleich der Diagnosesicherheit von Magnetresonanztomographie und  
klinischer Untersuchung bei Kniegelenksverletzungen  
Arthroskopie 2000; 13:60-65
74. MacKenzie R, Dixon AK, Keene GS, Hollingworth W, Lomas DJ, Villar RN  
(1996).  
Magnetic resonance imaging of the knee: assessment of effectiveness.  
Clin Radiol 1996; 51:245-250
75. Manco LG, Berbon ME (1989).  
Meniscal tears: Comparison of arthrography, CT and MRI.  
Crit Rev in Diagn Imaging 1989; 29: 151-179
76. Mäurer (2004)  
Effiziente Kniebildgebung  
Georg Thieme Verlag 2004
77. Miller, GK (1996).  
A prospective study comparing the accuracy of the clinical diagnosis of  
meniscus tear with magnetic resonance imaging and its effect on clinical  
outcome.  
Arthroscopy 12 (1996) 406 - 413

78. Mink JH, Levy T, Crues JV (1988)

Tears of the anterior cruciate ligament and menisci of the knee: MR imaging evaluation.

Radiology 167: 769-774.

79. Muellner T, Weinstabi R, Schabus R, Vöcsei V, Kainberger F (1997).

The diagnosis of meniscal tears in athletes.

Am J Sports Med 25 (1997) 7-12

80. Muellner T, Weinstabi R, Schabus R, Vöcsei V, Kainberger F, Kramer M (1996).

Die Meniskusverletzung- wie sicher ist die klinische Diagnose im Vergleich zur Magnetresonanztomographie?

Aktuelle Traumatol 1996;26:167-172

81. Munk B, Madsen F, Lundorf E, Staunstrup H, Schmidt SA, Bolvig L, Hellfritsch MB, Jensen J (1998).

Clinical magnetic resonance imaging and arthroscopic findings in knees: a comparative prospective study of meniscus anterior cruciate ligament and cartilage lesions.

Arthroscopy 14:171–175

82. Neumann A, Schiller K, Witt S, Betz A, Krüger P, Schweiberer L (1991)

Der Kniegelenkshämarthros. Absolute Indikation zur Operation?

Unfallchirurg 94: 560-564.

83. Niethardt, Pfeil 2003,

Orthopädie Duale Reihe 2003

84. Noyes FR, Bassett RW, Grood ES, Butler AL (1980)

Arthroscopy in acute traumatic hemarthrosis of the knee.

J Bone Joint Surg 62: 687-695.

85. Polly DW, Callaghan JJ, Sikes RA, McCabe JM, McMahon K, Savory CG (1988)

The accuracy of selective magnetic resonance imaging compared with the findings of arthroscopy of the knee.

J Bone Joint Surg 70: 192-198.

86. Porcellini, 2005

Bildgebende Diagnostik am Kniegelenk

87. Potter HG, Linklater JM, Allen AA, Hannafin JA, Haas SB (1998).

Magnetic resonance imaging of articular cartilage in the knee. An evaluation with use of fast-spin-echo imaging.

J Bone Joint Am 1998:1276-1284

88. Quinn SF, Brown RF (1991).

Meniscal tears diagnosed with MR imaging versus arthroscopy: How reliable a standard is arthroscopy?

Radiology 1991; 181: 843-847

89. Rangger C, Klestil T, Kathrein A, Inderster A, Hamid L (1996).

Influence of magnetic resonance imaging on indications for arthroscopy of the knee.

Clin Orthop 330:133-142

90. Rappeport ED, Wieslander SB, Stephensen S, Lausten GS, Thomsen HS (1997).

MRI preferable to diagnostic arthroscopy in knee joint injuries. A double blind comparison of 47 patients.

Acta Orthop Scand 1997; 6(277-281)

91. Reicher MA, Bassett LW, Gold RH (1985)  
High-resolution magnetic resonance imaging of the knee joint: pathologic correlations.  
AJR 145: 903-909.
92. Reiser M, Vahlensieck M (2002),  
Kniegelenk, In: Vahlensieck M, Reiser M (Hrsg): MRT des Bewegungsapparates.  
Thieme, Stuttgart/ New York 2002, 229- 296
93. Renner, Exner (1997)  
Medizinische Biometrie  
Thieme 1997
94. Riel KA, Kersting-Sommerhoff B, Reinisch M, Ottl G, Golder W, Lenz M, Hof N Gerhard P, Hipp E (1996).  
Prospektiver Vergleich von Artoscan-MRT und Arthroskopie bei Kniegelenkverletzungen.  
Z Orthop Ihre Grenzgeb 134 (1996) 430-434
95. Robertson PL, Schweitzer ME, Bartolozzi AR, Ugoni A (1994).  
Anterior cruciate ligament tears: evaluation of multiple signs with MR imaging.  
Radiology 1994; 829-834
96. Rose NE, Gold SM (1996).  
A comparison of accuracy between clinical examination and magnetic resonance imaging in the diagnosis of meniscal and anterior cruciate ligament tears.  
Arthroscopy 12:398–405

97. Runkel M, Kreitner KF, Regentrop HJ, Kersjes W (2000).  
Trefferbarkeit der Magnetresonanztomographie zum Nachweis von  
Meniskusrissen. Unfallchirurg 2000; 103: 1079-1085
98. Schabus R, Wagner M (1986)  
The transpatellar tendon approach to the knee for reconstruction of ACL-  
replacement.  
ESKA, Basel.
99. Small NC (1988)  
Complications in arthroscopic surgery performed by experienced arthroscopists.  
Arthroscopy 4: 215-221.
100. Speer KP, Spritzer CE, Goldner JL, Garrett WE (1991).  
Magnetic resonance imaging of traumatic knee articular cartilage injuries.  
AM J Sports Med 1991; 19:396-402
101. Spiers AS D, Meagher T, Ostlere SJ, Wilson DR, Dodd CAF (1993).  
Can MRI of the knee affect arthroscopic practice.  
J Bone Joint Surg (Br) 79 B (1993) 49 - 52
102. Steinbrich W, Beyer D, Friedmann G, Ermers WLM, Bueß G, Schmidt KH  
(1985)  
MR des Kniegelenkes.  
RöFo 143: 166-172.
103. Stoller DW, Martin C, Crues JV, Kaplan L, Mink J:  
MR Imaging – pathologic correlations of meniscal tears:  
Radiology 163 (1987) 731-735 502-514

104. Stoller DW: Resonance imaging in Othopaedics & Sports Medicine,  
Second  
Edition Lippincott-Raven, (1997)
105. Strobel K, Hodler J 2003  
MRT Knie  
Radiologie up2date 2003 229-250
106. Thornton DD, Rubin DA (2000).  
Magnetic resonance imaging of the knee menisci.  
Semin Roentgenol 2000; 35:217-230
107. Träger D, Döring, O (1991)  
Hat die Arthroskopie beim traumatischen Hämarthros des Kniegelenkes  
immer ihre Berechtigung?  
Unfallchirurg 94: 605-607.
108. Träger J, Gradinger R, Glas K, Breit A, Hipp, E (1992)  
Arthroskopisch kontrollierte Studie zur Überprüfung der Wertigkeit  
hochauflösender 3D-Bildgebung in der kernspintomographischen Diagnostik  
von Knorpel-, Meniscus- und Kreuzbandstrukturen.  
Arthroskopie 5: 115-121.
109. Triesmann HW Jr, Mosure JC (1996).  
The impact of magnetic resonance imaging of the knee on surgical decision  
making.  
Arthroscopy 1996; 12: 550-555
110. Turner DA, Prodromos CC, Petasnick JP, Clark JW (1985)  
Acute injury of the ligaments of the knee: magnetic resonance evaluation.  
Radiology 154: 717-722.



111. Umans H, Wimpfheimer O, Haramati N, Applbaum YH, Adler M, Bosco J (1995).

Diagnosis of partial tears of the anterior cruciate ligament of the knee: value of MR imaging.

AJR 1995; 165:893-897

112. Vahlensieck (1987)

Meniski

Gotzen Langenbeck 1987 34-45

113. Vallotton JA, Meuli RA, Leyvraz PF, Landry M (1995)

Comparison between magnetic resonance imaging and arthroscopy in the diagnosis of patellar cartilage lesions: a prospective study.

Knee Surg Sports Traumatol Arthrosc 1995; 3:157-162

114. Váth W, Wenzel H (1988)

Der traumatische Knorpelschaden am Kniegelenk

Zentbl Chir 1988; 113:700-704

115. Vellet AD, Marks PH, Fowler PJ, Munro TG (1991).

Occult posttraumatic osteochondral lesions of the knee: prevalence, classification, and short-term sequelae evaluated with MR imaging.

Radiology 1991; 178:271-276

116. Weinstabl R, Müllner T, Vécsei V, et al (1997).

Economic considerations for the diagnosis and therapy of meniscal lesions: can magnetic resonance imaging help reduce the expense?

World J Surg 21:363-368

117. White LM, Schweitzer ME, Deely DM, Morrision WB (1997).  
The effect of training and experience on the magnetic resonance imaging interpretation of meniscal tears.  
Arthroscopy 1997; 13:224-228
118. Wiedemann, Braun, Rüter, 1991.  
Leitfaden Unfallchirurgie  
Urban & Schwarzenberg 1991
119. Wischer TK, Bredella MA, Bongartz G (2001)  
Bildgebung des vorderen Kreuzbands  
Arthroskopie 2001; 14:114-118
120. Wojtys E, Wilson M, Buckwalter K, Braunstein E, Martel W (1987)  
Magnetic resonance imaging of the knee hyaline cartilage and intraarticular pathology.  
Am J Sports Med 15: 455-463.
121. Yulish BS, Montanez J, Goodfellow D, Bryan PJ, Mulopulos GP, Modic MT (1987)  
Chondromalacia patellae: assessment with MR imaging.  
Radiology 164: 763-766.
122. Zacher J, GurscheA (2001)  
Diagnostik der Arthrose  
Orthopäde 2001; 30:841-847
- Internetquellen
123. [www.cartilage.org](http://www.cartilage.org)
125. [www.Krankenhaus-bobingen.de](http://www.Krankenhaus-bobingen.de)

## 10 Anhang

### Erfassungsbogen

Name:

Vorname:

Alter:

Geschlecht: männlich  weiblich

Betroffenes Kniegelenk: links  rechts

Trauma: ja  nein

Datum Magnetresonanztomographie:

Datum Arthroskopie:

	MRT	ASK
Innenmeniskus (0-V) Vorderhorn		
Pars intermedia		
Hinterhorn		
Außenmeniskus		
Vorderhorn		
Pars intermedia		
Hinterhorn		
Vorderes Kreuzband (0-III)		
Plica mediopatellaris (0-I)		
Knorpel (0-IV) Retropatellar		
Medialer Femurkondylus		
Lateraler Femurkondylus		
Mediales Tibiaplateau		
Laterales Tibiaplateau		

## Meniskus

- 0 Intakt
- I Degeneration
- II Riss
- III Z.n. Teilresektion
- IV Z.n. Teilresektion mit Reruptur
- V Abriss der Pars intermedia vom Innenband

## Vorderes Kreuzband

- 0 Intakt
- I Zeichen der Degeneration
- II Partielle Ruptur
- III Komplette Ruptur

## Plica mediopatellaris

- 0 Nicht vorhanden
- I Vorhanden

## Knorpel

Studienschema	ASK- Befund	MRT- Befund
0	normal	Normal
I	Knorpeloberfläche intakt, Erweichung, Elastizitätsverlust	Knorpeloberfläche intakt, hypo- oder hypersignal
II	Knorpeloberfläche beschädigt, Läsion < 50% der Dicke	Geringe Oberflächenunregelmäßigkeiten, fokale Dickereduktion < 50%
III	Knorpeloberfläche beschädigt, Läsion > 50% der Dicke	Deutliche Oberflächenunregelmäßigkeiten, fokale Dickereduktion > 50%
IV	Knochen liegt frei	Fokal 100% Dickenreduktion

## 11 Lebenslauf

Name: Wild  
Vorname: Stefan  
Geburtsdatum/-ort: 14.06.1976 in Bobingen  
Anschrift: Greifstrasse 22, 86399 Bobingen  
Familienstand: ledig, keine Kinder

### Schulische Ausbildung:

09/1982 - 07/1986 Grundschule in Bobingen  
09/1986 - 06/1996 Leonhardt- Wagner Gymnasium, Schwabmünchen

### Ersatzdienst:

08/1996 - 09/1997 Städtisches Krankenhaus Bobingen

### Studium Humanmedizin:

10/1997 - 04/2003 Universität Ulm  
04/2003 - 10/2004 Ludwig-Maximilians-Universität München  
3. Staatsexamen am 27.10.2004  
Approbation am 22.11.2004

### Berufliche Laufbahn:

11/2004 - 06/2007 Assistenzarzt am Städt. Krankenhaus Bobingen  
Abteilung für Chirurgie, Chefarzt Herr Dr. E. Zank  
Seit 07/2007 Assistenzarzt Klinikum Augsburg Abteilung für Unfall-  
und Wiederherstellungschirurgie,  
Herr Chefarzt Prof. Dr. med Mayr