

Aus der Medizinischen Klinik Innenstadt
der Ludwig-Maximilians-Universität München
Direktor Prof. Dr. Martin Reincke

Bilddokumentation
in der gastroenterologischen Endoskopie

Dissertation
zum Erwerb des Doktorgrades der Medizin
an der Medizinischen Fakultät der
Ludwig-Maximilians-Universität zu München

vorgelegt von
Björn Lewerenz
aus
Hamburg
2009

Mit Genehmigung der Medizinischen Fakultät
der Universität München

Berichterstatter: Prof. Dr. med. Walter Heldwein

Mitberichterstatter: Priv. Doz. Dr. Andreas Frick

Mitbetreuung durch die
promovierte Mitarbeiterin: Dr. med. Manuela Götzberger

Dekan: Prof. Dr. med. Dr. h.c. M. Reiser, FACR, FRCR

Tag der mündlichen Prüfung: 22. 01. 2009

INHALTSVERZEICHNIS

1 Einleitung	1
1.1 Vorwort	1
1.2 Historie der Endoskopie	2
1.2.1 Beginn der Endoskopie, die Ära der „Starren Endoskopie“ von 1805 bis 1932	3
1.2.2 Die Schindler-Ära, Ära der „Semiflexiblen Endoskopie“ 1932 bis 1957	6
1.2.3 Von den Fiberglasendoskopen bis zur Videoendoskopie, 1957 bis heute	8
1.2.4 Die Videoendoskopie	11
1.3 Bilddokumentation in der Endoskopie	14
1.3.1 Bilderfassung und Dokumentation mit einer Kamera in der Körper- höhle	15
1.3.2 Bilderfassung und Dokumentation über ein Endoskop	16
1.3.3 Bilderfassung über digitale Daten	19
1.4 Videokompression	20
1.4.1 Motion Picture Expert Group (MPEG)	21
1.4.2 DivX	22
1.4.3 Technik der Kompression	22
1.4.4 Variationsparameter	24
2 Fragestellung	25
2.1 Grundlagen und technische Voraussetzung für die Erstellung endoskopischer Videosequenzen	25
2.2 Aussagekraft endoskopischer Bilddokumentation	25
3 Material und Methoden	27
3.1 Grundlagen und technische Voraussetzung für die Erstellung endoskopischer Videosequenzen	27

3.1.1 Hardware und Software	27
3.1.2 Bestimmung der Länge einer aussagekräftigen Videosequenz	27
3.1.3 Erstellung von komprimierten Videosequenz-Serien	28
3.1.4 Auswahl und Beurteilung der Videosequenzen Serie I	30
3.1.5 Auswahl und Beurteilung der Videosequenzen der Serie II	32
3.1.6 Statistik	33
3.2 Aussagekraft endoskopischer Bilddokumentation	33
3.2.1 Dokumentation des gastroösophagealen Übergangs nach Protokoll	33
3.2.2 Bewertung der Sitzung I und Sitzung II	35
3.2.3 Auswertung	37
3.2.4 Statistik	38
4 Ergebnisse	39
4.1 Grundlagen und technische Voraussetzung für die Erstellung endoskopischer Videosequenzen	39
4.1.1 Bestimmung der Länge einer aussagekräftigen Videosequenz	39
4.1.2 Ergebnisse der komprimierten Videosequenz-Serien	41
4.1.3 Ergebnisse Serie I	43
4.1.4 Ergebnisse Serie II	48
4.2 Videosequenz als Bilddokument in der Endoskopie	51
4.2.1 Dokumentation des gastroösophagealen Übergangs nach Protokoll	51
5 Diskussion	71
5.1 Grundlagen und technische Voraussetzung für die Erstellung endoskopischer Videosequenzen	71
5.1.1 Bestimmung der Länge einer aussagekräftigen Videosequenz	71
5.1.2 Beurteilung der komprimierten Videosequenz-Serien	72
5.1.3 Beurteilung der Ergebnisse der Serie I	73
5.1.4 Beurteilung der Ergebnisse der Serie II	74
5.1.5 Die Ergebnisse aus Serie I und Serie II im Literaturvergleich	76
5.1.6 Schlussfolgerung	78
5.2 Videosequenz als Bilddokument in der Endoskopie	80

5.2.1 Beurteilung der Ergebnisse Vollständigkeit der Cardiazirkumferenz	80
5.2.2 Beurteilung der Ergebnisse <i>Erkennen der Diagnose</i>	84
5.2.3 Beurteilung des Zeitfaktors beim Erstellen von Standbildern und Videosequenzen	87
5.2.4 Beurteilung der Kameraführung	87
5.2.5 Schlussfolgerung	88
6 Zusammenfassung	89
7 Literaturverzeichnis	92
7.1 Abbildungsverzeichnis	101
7.2 Tabellenverzeichnis	102
7.3 Diagrammverzeichnis	104
8 Abkürzungsverzeichnis	107
9 Lebenslauf	109
10 Danksagung	110

1 Einleitung

1.1 Vorwort

In den letzten Jahrzehnten hat die gastroenterologische Endoskopie zahlreiche grundlegende Neuerungen erfahren. Durch immer weiter entwickelte technische Voraussetzungen verbesserten sich die diagnostischen, aber auch die interventionellen Möglichkeiten. Ein Meilenstein in der diagnostischen Endoskopie war die Entwicklung elektronischer Endoskope, die sogenannten Videoendoskope. 1983 wurde das erste alltagstaugliche Endoskop dieser Art von der New Yorker Firma Welch Allen Inc. auf den Markt gebracht. In den darauffolgenden Jahren haben die Videoendoskope die Welt der Endoskopie im Sturm erobert und lösen heute ihre Vorgänger, die Fiberglasendoskope, im klinischen Gebrauch weitgehend ab (7).

Obwohl die Videoendoskope eine hervorragende Bildqualität liefern und eine Bildverarbeitung in vielfältiger Weise erlauben, hat sich bisher kein einheitlicher Bilddokumentationsstandard etabliert.

Die Dokumentation einer gastroenterologisch-endoskopischen Untersuchung erfolgt in Form eines schriftlichen Befundes. Für diesen schriftlichen Befund existiert mit der *Leitlinie Endoskopische Terminologie* der DGVS seit 1999 ein einheitlicher Begriffsstandard (17). Die Beschreibung des Befundes mit seiner Ausprägung wird anhand dieser Terminologie von dem Untersucher festgelegt.

Im Gegensatz zu dem schriftlichen Befund bietet die Dokumentation in Form von Bildern die Möglichkeit, den Untersuchungsbefund zu einem späteren Zeitpunkt erneut zu betrachten.

Der Untersuchungsbefund ist durch ein Bilddokument nachvollziehbar, im Idealfall sogar nachbefundbar und liegt bei Verlaufskontrollen als Vergleichsbefund vor. In unklaren Befundsituationen kann der Befund weiteren Personen zur Begutachtung vorgelegt werden, seltene Befunde können als Lehr- und Präsentationsmaterial dienen. Insgesamt hat die Bildgebung in der Medizin in den letzten Jahren zunehmend an Bedeutung gewonnen, nicht zuletzt, um dem immer höheren Stel-

lenwert der Qualitätssicherung gerecht zu werden.

Die Technologie der Videoendoskopie hat gegenüber der Fiberglasendoskopie zu einer wesentlichen Verbesserung der Bildauflösung geführt. Damit liefert die elektronische Endoskopie auf der einen Seite die technischen Grundvoraussetzungen für eine hochwertige Bilddokumentation, auf der anderen Seite werden damit auch erhöhte Anforderungen an die Qualität der Befunddokumentation gestellt.

Mit der Videoendoskopie stehen hochwertige, digitale Bilddaten zur Speicherung zur Verfügung. Mit EDV-gestützten Befundungssystemen können die Standbilder dem Befund beigelegt und abgespeichert werden. Videosequenzen können mit analogen oder digitalen Videorecordern aufgezeichnet werden. Die Archivierung und der Zugriff auf die Videosequenzen sind aufwendig. Eine direkte Speicherung der digitalen Bilddaten ist wegen der großen Datenmenge nicht möglich und macht eine Reduktion dieser Datenmenge notwendig.

In einer Zeit, in der die Qualitätssicherung einen immer höheren Stellenwert einnimmt und in der die technischen Voraussetzungen zur Erstellung hochwertiger Bilddokumente gegeben sind, scheint ein Bilddokumentationsstandard, wie ihn anderen Fachdisziplinen in der Medizin schon pflegen, erstrebenswert.

Wünschenswert ist ein einheitlich zu erstellendes, vollständiges und unabhängig nachbefundbares Bilddokument, das zusammen mit dem schriftlichen Befund gespeichert und jederzeit abgerufen werden kann.

1.2 Historie der Endoskopie

Die Entwicklung der Endoskopie findet ihren Ursprung im Jahre 1805 mit der Erfindung des „Lichtleiters“ durch Phillip Bozzini. Schon viel früher hatte der Wunsch, die Höhlen des menschlichen Körpers zu erforschen, zu der Entwicklung einer Vielzahl verschiedener Spiegelungsgeräte geführt, die jedoch alle mit dem Problem einer zu schwachen Beleuchtung und einer zu geringen Eindringtiefe in die Körperhöhlen behaftet waren. Phillip Bozzini's „Lichtleiter“ brachte mithilfe einer Kerze und einem geschickt angeordnetem Prismensystem Licht in die Körperhöhlen und kann damit als Beginn der Endoskopie (*griech. hereinschauen*)

betrachtet werden.

Drei Abschnitte der Entwicklung, benannt nach der zeitlich vorherrschenden Bauart der Endoskope (13), durchläuft die Endoskopie und bahnt den Weg zur heutigen hochmodernen Videoendoskopie.

1.2.1 Beginn der Endoskopie, die Ära der „Starren Endoskopie“ von 1805 bis 1932

Die Ära der „Starren Endoskopie“ (1805-1932) begann mit der Erfindung des „Lichtleiters“ durch P. Bozzini (12). Ihm gelang damit die Inspektion von Urethra, Blase, Vagina und anderen Hohlorganen (Abbildung 1).




Abbildung 1: Erstes Endoskop, der „Lichtleiter“ von Phillip Bozzini aus dem Jahre 1805 (12)

Bessere Lichtverhältnisse schuf Desormeux 1853 mit der Gasogenlampe, einer Lampe, die mit einem Gemisch aus Alkohol und Terpentin betrieben wurde, die er auf ein von ihm entwickeltes Endoskop zur Blasenspiegelung setzte.

Die Einführung der Gastroskopie erfolgte 1868 durch Adolf Kussmaul, der auf einem Treffen der medizinischen Abteilung der Naturalisten von Freiburg die Einführung des starren Gastroskops in den Magen an einem Schwertschlucker




Abbildung 2: Präsentation des starren Kussmaul-Endoskops an einem Schwertschlucker, 1868
(12)

vorführte (12) (Abbildung 2). Auch er verwendete wie Desormeux die Gasogenlampe.

Die immer noch schlechten Sichtverhältnisse unter dieser Beleuchtung und die Unhandlichkeit ließen das Kussmaul'sche Gastroskop keine weite Verbreitung finden. Auch eine von S. Stein entwickelte, Magnesium betriebene Lichtquelle (48) konnte sich nicht durchsetzen (Abbildung 3).

Als eigentlicher Pionier der Gastroskopie gilt der Chirurg und Schüler von Theodor Billroth, J. v. Mikulicz. 1880 begann Mikulicz mit Joseph Leitner, einem führenden Instrumentenmacher aus Wien, zusammenzuarbeiten. Leitner hatte bereits 1879 ein neues Zystoskop vorgestellt, mit dem er durch Einführung einer elektronischen Lichtquelle in Form eines glühenden Platindrahtes bessere Lichtverhältnisse für die Untersuchung schuf. Der Nachteil dieser neuen Lichtquelle war ein aufwendiges Wasserkühlungssystem zur Ableitung der Hitze. An diesem Zystoskop orientierten sich Mikulicz und Leitner bei Ihrer Entwicklung weiterer Ösophago- und Gastroskope. Das Mikulicz-Leiter-Gastroskop besaß ein um 30 Grad abgewinkeltes distales Ende zur leichteren Einführung in die Speiseröhre




Abbildung 3: Das Foto-Endoskop von S. Th. Stein mit einer Magnesiumlichtquelle, 1874 (48)




Abbildung 4: Mikulicz-Leiter-Gastroskop, 1881 (12)

und eine Lichtquelle am proximalen Ende (Abbildung 4).

Das erste Endoskop mit wirklich brauchbarer Beleuchtung wurde allerdings erst 1887 von Leiter entwickelt (Abbildung 5). Entscheidend für den Erfolg dieses Gerätes war die Erfindung des weiß glühenden Lichtes durch T. A. Edison, dessen Glühlampe den Platindraht und die damit notwendig verbundenen Kühlungssysteme ersetzte.

Zahlreiche weitere Versuche, die Rigidität der Geräte, die Lichtverhältnisse und die beschränkte Übersicht in den gespiegelten Organen zu verbessern, waren mit der verfügbaren Technik ohne Erfolg (23).

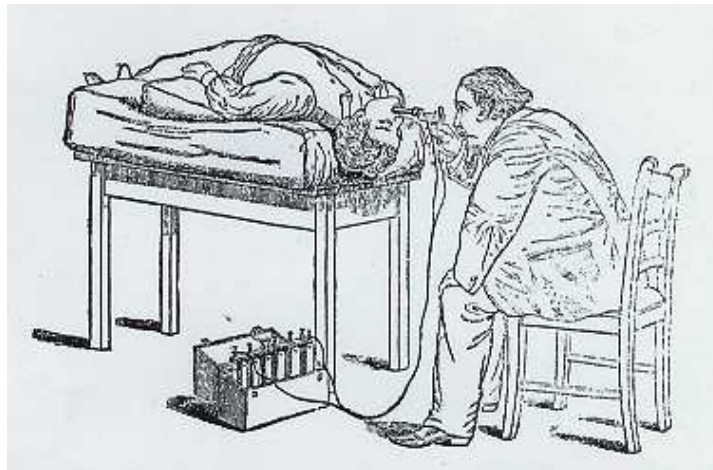


Abbildung 5: Leiters Panelectroscope mit Wolframglühbirne als Lichtquelle, 1887 (12)

1.2.2 Die Schindler-Ära, Ära der „Semiflexiblen Endoskopie“ 1932 bis 1957

Auch R. Schindler versuchte sich zunächst mit der Entwicklung starrer Endoskope. Der Umstand, dass eine endoskopische Untersuchung mit einem starren Endoskop zu der Zeit eine lebensbedrohliche Untersuchung mit nicht selten tödlichem Ausgang darstellte, leitete Schindler bei der Entwicklung einer neuen Generation von Geräten, den semiflexiblen Endoskopen. Zusammen mit dem Gerätemacher Georg Wolf entwickelte er Endoskope, die durch eine von Gummi umgebene Bronzespirale im distalen Anteil flexibel waren. Im Inneren des Endoskops waren dünne Linsen mit kurzem Fokus aneinandergereiht. Damit konnte ein Bild bis zu einer Abwinklung von 34 Grad verzerrungsfrei übertragen werden. 1932 wurde seine mittlerweile sechste Version als Wolf-Schindler-Endoskop patentiert und kam zum klinischen Einsatz (Abbildung 6, Abbildung 7).

Damit begann die sogenannte Schindler-Ära. 1933 waren bereits 50 Ärzte aus Europa und Nordamerika nach München gereist und von R. Schindler in die Technik des Endoskopierens eingewiesen worden.

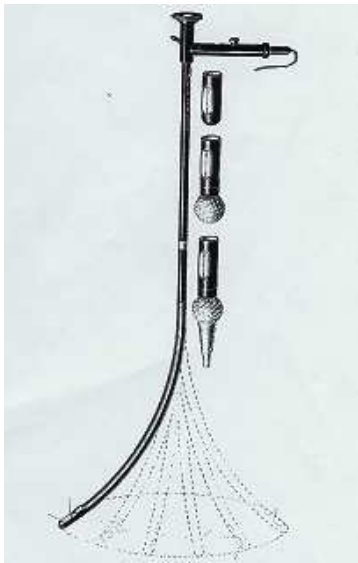


Abbildung 6: Das semiflexible Wolf-Schindler-Gastroskop, 1932 (7)

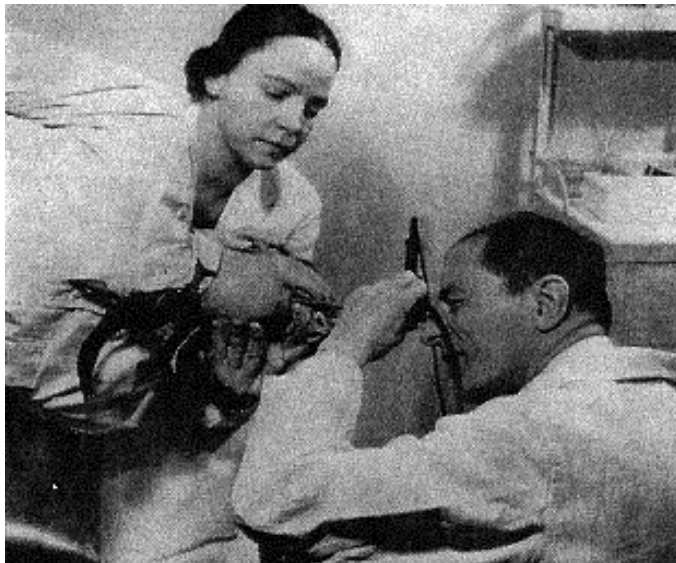

Abbildung 7: Rudolf Schindler mit seiner Frau bei der Gastroskopie (7)

Bedingt durch den Nationalsozialismus emigrierte R. Schindler nach sechsmonatiger Gefangenschaft nach Chicago und mit ihm die weitere Entwicklung der Endoskopie. Chicago reifte zur Hochburg der Endoskopie, die jetzt eine breite Anwendung erfuhr. Bis heute wird R. Schindler dort als Missionar der Endoskopie und als Gründer der American Society of Gastrointestinal Endoscopy, vor allem aber wegen seines Charismas als Lehrer verehrt. Er verstarb 1968 in München.

Eine Schwachstelle der semiflexiblen Endoskope war der fehlende Einblick in das Duodenum, den Ösophagus und einige Bereiche des Magens (Abbildung 8). Ein kippbarer Spiegel an der Spitze eines Endoskops, das Schindler zusammen mit der Firma Cameron entwickelte, verhalf zu einem Einblick in die bis dahin „blinden Regionen“ des Magens. Dieses Gerät wurde bald zum Standard und fand weite Verbreitung.

Andere Firmen schlossen sich mit eigenen Entwicklungen an. So entstanden dünnere Endoskope, die bessere Bildqualität lieferten und über eine steuerbare Spitze verfügten. Sie machten eine Inspektion des Ösophagus und des Magens in ein und derselben Sitzung möglich.

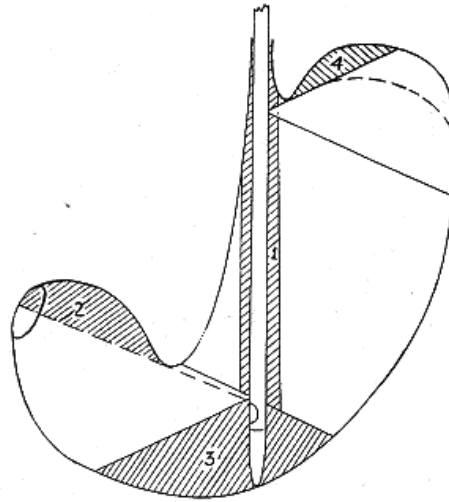


Abbildung 8: „Blinde Regionen“ des Magens bei der Endoskopie mit einem semiflexiblen Endoskop (12)

Durch die Einführung von Biopsiezangen, die zunächst noch auf den Schaft des Endoskops aufgesetzt wurden, konnten Gewebeproben entnommen werden. Erste Fotografien durch das Endoskop hielten das Gesehene fest. Auch die 1952 von Olympus Optical Tokio entwickelte Gastrokamera arbeitete mit der Fotografie. An dem Ende eines steuerbaren Schlauches war eine winzige Weitwinkelkamera angebracht, die in der Lage war, 32 Bilder aufzunehmen. Nach Entwicklung dieser Bilder war indirekt eine Betrachtung des Mageninneren möglich.

1.2.3 Von den Fiberglasendoskopen bis zur Videoendoskopie. 1957 bis heute

Die Gastrokamera fiel genau wie die semiflexiblen Endoskope den Fiberglasendoskopen zum Opfer. Die Fiberglasendoskope revolutionierten die Endoskopie. Grundlage der Erfindung der Fiberglasendoskope stellte die Beobachtung von J. Tyndall aus England dar, dass Licht einem gebogenen Strahl Wasser folgt (23). Auf diesem Prinzip basierend, entwickelten J. L. Baird und C. W. Hansel flexible Fiberglasfasern zur Lichtleitung. Hopkins und Kapany beschrieben die Möglichkeit der Bildübertragung über diese Glasfasern (21). Davon inspiriert, jedoch von Hopkins und Kapany nicht unterstützt, entwickelte und produzierte B. Hirschowitz eigene Glasfasern. Auch ihm gelang mit einem Bündel dieser Fasern eine Bild-

übertragung, die Reichweite der Übertragung war jedoch aufgrund des Lichtverlustes sehr gering. Die entscheidenden Fortschritte in der Folge waren die Anwendung hochwertiger klarer Glasfasern und die Isolierung jeder Faser zur Vermeidung des Lichtübertrittes in benachbarte Fasern. Dieses Problem haben B. Hirschowitz und L. Curtis bewältigt (20). Mit der Demonstration eines Fiberglasendoskops am eigenen Leib und ein paar Tage später an einem Patienten begann 1957 die Ära der Fiberglasendoskopie. Von einem Gummischlauch umgebene Glasfaserbündel dienten der Licht- und Bildtransmission. Der Untersucher schaute mit einem Auge durch ein Okular, in das das Bild über die Fasern projiziert wurde (Abbildung 9).

Die Bildqualität war so gut, dass das Portrait von A. Lincoln auf einer Briefmarke durch das Endoskop zu erkennen war (Abbildung 10). Drei Jahre später wurde von der Firma American Cystoscope Makers Inc. das erste industriell gefertigte Endoskop eingeführt. Es handelte sich um ein komplett flexibles Gerät, dessen Spitze noch keiner Kontrolle unterlag. Erst in der weiteren Entwicklung wurden dem Gerät Bowdenzüge zur Steuerung der Gerätespitze eingebaut.

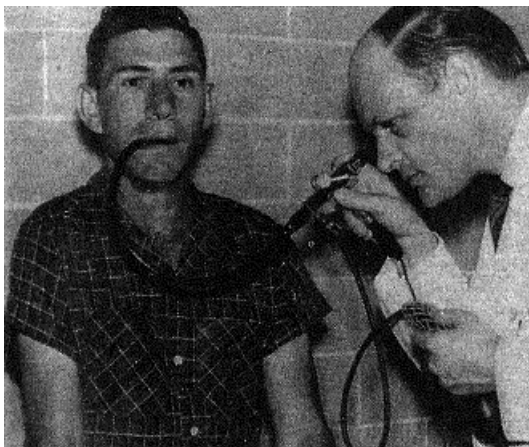


Abbildung 9: Untersuchung eines Patienten mit dem Fiberglasendoskop durch B. Hirschowitz (12)




Abbildung 10: Fotografie einer Briefmarke durch das Fiberglasendoskop (20)

Damit wurde eine Inspektion des Duodenums und der Cardia in Inversion möglich. Durch eine prograde Optik an der Gerätespitze entstand das Panendoskop, das eine Untersuchung des Ösophagus, des Magens und des Duodenums in einer Untersuchung ermöglichte. Bessere Bild- und Lichtverhältnisse entstanden durch getrennte Glasfaserbündel für Bildtransmission (kohärentes Bündel) und Lichtübertragung (inkohärentes Bündel). Hinzu kamen Kanäle zur Luftinsufflation und zum Spülen, die auch ein Reinigen der Linse an der Gerätespitze während der Untersuchung erlaubten. Der Sondenkanal gestattete das Einbringen von Instrumenten.

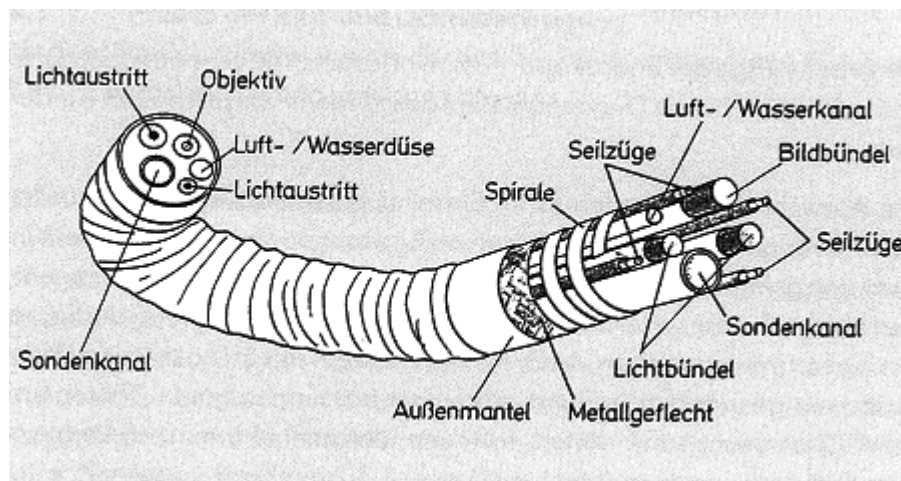


Abbildung 11: Aufbau eines Fiberglasendoskops

Mit der fortschreitenden Entwicklung wurden die Geräte dünner und flexibler. Die höhere Flexibilität und die steuerbaren Gerätespitzen führten zur Entwicklung von Koloskopen und befähigten zur Durchführung von ERCPs. 1965 präsentierten die Firmen Machida und Olympus das erste Koloskop (7). Ebenfalls 1965 gelang es Rabinov und Simon die Papilla Vateri unter Durchleuchtung zu kanülieren. 1962 kam in Großbritannien die erste Kamera auf den Markt, die das Endoskopiebild der Untersuchung in Schwarz-Weiß auf einen Monitor übertragen konnte. Die Technik reichte für eine überzeugende Bildqualität noch nicht aus, legte aber den Grundstein für die TV-Endoskopie. Die Entwicklung der Kameratechnik in den darauffolgenden Jahren ermöglichte eine farbgetreue Übertragung des Endosko-

piebildes auf den Monitor. Optiken, die den Untersucher zunächst noch befähigten, neben dieser Kamera direkt in das Endoskop zu schauen, wurden unter der Erkenntnis der Vorteile des Endoskopierens über einen Monitor bald überflüssig (30). Das Bild wurde über den Monitor für weitere Untersucher und Personal sichtbar, was entscheidende Fortschritte für die Lehre bedeutete. Eingriffe konnten von Assistenten unter Sicht unterstützt werden. Das binokulare Sehen verbesserte die Tiefenperzeption und war, wie das aufrechte Stehen, weniger ermüdend für den Untersucher. Auch die Infektionsgefahr verringerte sich dank des größeren Abstandes zum Gesichtes des Untersuchers von der Arbeitseinheit des Endoskops.

1.2.4 Die Videoendoskopie

Erneut revolutioniert wurde die Endoskopie durch die Entwicklung elektronischer Endoskope.

Im Jahre 1983 führte die Firma Welch Allyn Inc. das erste alltagstaugliche Geräte ein. Kernstück dieser elektronischen Endoskope ist der CCD-Chip.

Der CCD-Chip (Charged coupled device) besteht aus einer Vielzahl eng gepackter, lichtempfindlicher Rezeptoren, die Licht in elektronische Signale umwandeln können (4, 44). Jeder dieser Rezeptoren generiert einen Punkt (Pixel) des Bildes. Die Anzahl der einzelnen Rezeptoren, die mit der Entwicklung neuerer Chips stetig zunimmt, bestimmt die Auflösung des Bildes. Dieser CCD-Chip fand bereits in den Kameras für die TV-Endoskopie Anwendung, hier allerdings integriert in eine Kamera, die auf das Okular von Fiberglasendoskopen aufgesetzt wurde (22).

Bei den elektronischen Endoskopen, den sogenannten Videoendoskopen, ist das für die Bildtransmission genutzte kohärente Bündel der Fiberglasendoskope durch elektrische Leitungen und den winzigen Chip an der Instrumentenspitze ersetzt.

Eine Optik am distalen Ende des Endoskops projiziert das einfallende Licht auf die Sensorfläche des Chips. Das Bild wird in dem Chip in elektronische Signale umgewandelt, und diese werden über elektrische Leitungen an die Auswertungs-elektronik des Videoprocessors übermittelt (Abbildung 12).

Die Handhabung und der Aufbau des Bedienteils der Videoendoskope entsprechen dem der Fiberglasendoskope. Das Endoskop wird an den Prozessor ange-

schlossen, der die elektronischen Signale wieder in eine Bildinformation umwandelt und diese an den Monitor weitergibt. Der Bildausschnitt auf dem Monitor ist dabei deutlich größer als bei der TV-Endoskopie über Fiberglasendoskope (Abbildung 14).

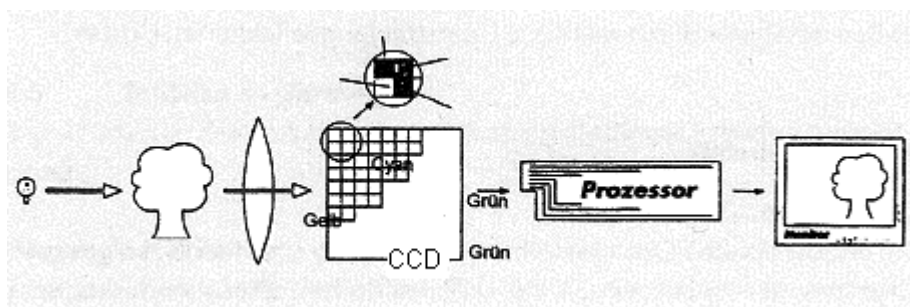


Abbildung 12: Funktionsprinzip des Videoendoskops

Die Videoendoskopieseinheit besteht aus dem Endoskop, dem Prozessor mit Lichtquelle und einem Videomonitor. Meist sind diese Komponenten auf einer mobilen Einheit zusammengefasst (Abbildung 13).



Abbildung 13: Videoendoskopieeinheit mit Bildschirm, Prozessor, Lichtquelle und Endoskop

Schon bald zeigte sich, dass die Videoendoskope den Fiberglasendoskopen überlegen oder zumindest gleichwertig waren (8, 28, 29, 45). Während bei den Fiberglasendoskopen die Anzahl der einzelnen Fiberglasfasern im Bündel (bis zu

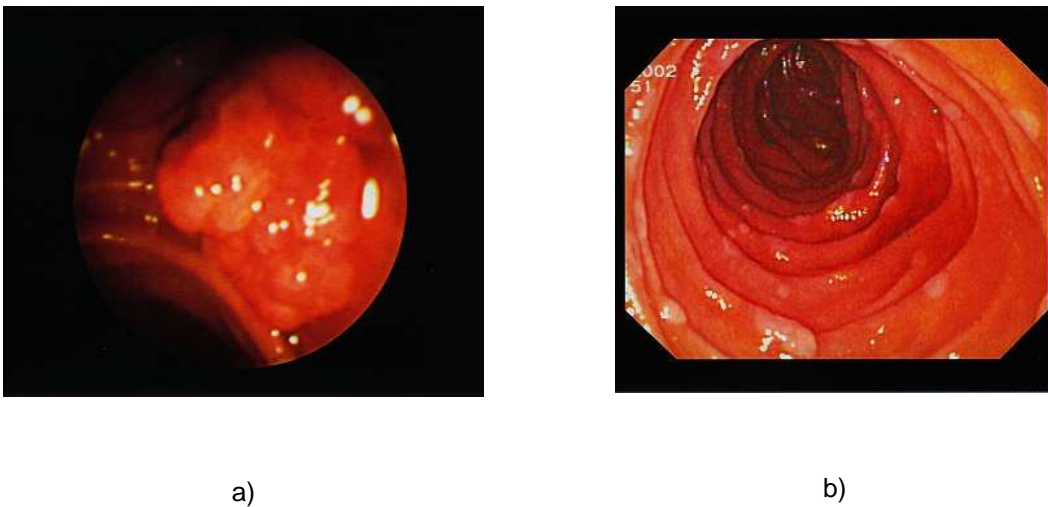


Abbildung 14: Monitorbild eines Fiberglasendoskops (a) und eines Videoendoskops (b)

33000) die Auflösung limitierten, überzeugen die Videoendoskope in der Auflösung durch die hohe Anzahl von mehr als 400000 Pixeln des CCD-Chips.

Die Auflösung des Endoskopiebildes war so gut, das Redefinitionen für das normale Gefäßmuster des Colons und für das Ausmaß der Ösophagitis gemacht werden mussten (29). Vereinfacht durch das Monitorbild, kann dem Untersucher bei Eingriffen oder Biopsien unter Sicht assistiert werden. Die Endoskopie über das Monitorbild wurde wesentlich einfacher als mit einer aufgesetzten, meist unhandlichen und schweren Kamera auf einem Fiberglasendoskop.

Mit den Videoendoskopen lässt sich ein Bild aus der Untersuchung zur genaueren Betrachtung und zur Bilddokumentation festhalten (freeze). Über den Prozessor der Endoskopieeinheit stehen analoge und binäre Signale für die weitere Bildverarbeitung und Speicherung mit Videorecordern oder Computern zur Verfügung. Neueste Generationen der Videoendoskope weisen ein noch größeres Monitorbild mit besserer Auflösung auf (HDTV) und liefern eine elektronische Kontrastverstärkung. Über eine Zoomfunktion lassen sich Befunde vergrößern und bis in den mikroskopischen Bereich detailliert betrachten. Mit Farbfilterfunktionen können Läsionen deutlicher sichtbar gemacht werden (NBI). Selbst die letzten Domänen der Fiberglasendoskopie, die engen Kanäle des Bronchial-, des intrahepatischen Gallengang- und des Pankreassystems sind inzwischen von den Chipen-

doskopien mit 1 mm Durchmesser erobert worden (7).

1.3 Bilddokumentation in der Endoskopie

Das Bestreben, das Gesehene während der Endoskopie fotografisch festzuhalten, ist so alt wie die Endoskopie. Aufgrund des ungenügenden Entwicklungsstandes der fotografischen Technik war den ersten Bemühungen kein Erfolg beschieden. Daher behelfen sich die Pioniere der Endoskopie mit mühselig und kunstvoll angefertigten Aquarellen (Abbildung 15).

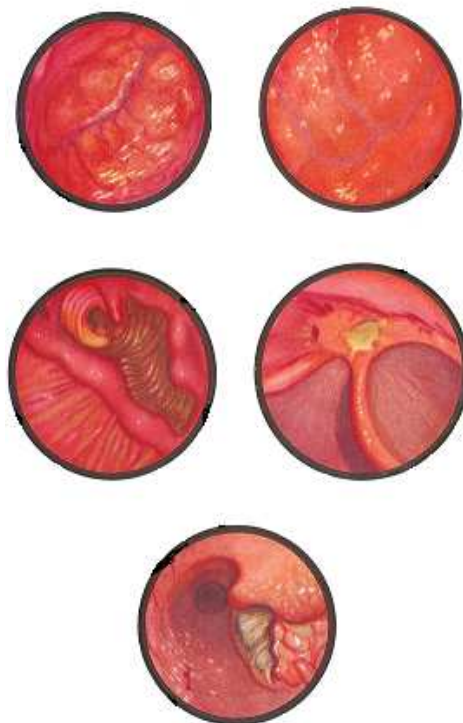


Abbildung 15: Aquarellbilder von pathologischen Magenbefunden, erstellt nach dem Blick durch ein Endoskop um 1925 (24)

Mit der fortschreitenden Entwicklung der fotografischen Technik gewann diese in der Endoskopie immer mehr an Bedeutung. Grundsätzlich standen für die Dokumentation zwei Wege zur Verfügung: Das direkte Einbringen der Kamera in die Körperhöhle oder eine Aufnahme des über das Endoskop nach außen projizierten Bildes.

1.3.1 Bilderfassung und Dokumentation mit einer Kamera in der Körperhöhle

Erste Versuche um 1898 von Lange und Meltzing mit einer kleinen, in den Magen eingebrachten Kamera scheiterten an der ungenügenden Technik des Fotografierens (Abbildung 16).

Spätere Versuche von Back, Heilpern und Porges, eine mit einer Lichtquelle versehene Kamera in den Magen einzubringen, lieferten zwar gute Bilder, scheiterten aber an dem „blinden“ Vorgehen, das keine gezielten Aufnahmen zuließ (19). Auch die 1952 in Japan auf den Markt gebrachte Gastrokamera konnte sich trotz guter Bilder nicht durchsetzen. Die Gastrokamera entsprach vom Aufbau her einem komplett flexiblen Endoskop ohne übertragende optische Elemente. An der Gerätespitze befand sich eine Kamera, die 32 Farbfotografien auf einen kleinen Film aufnehmen konnte.

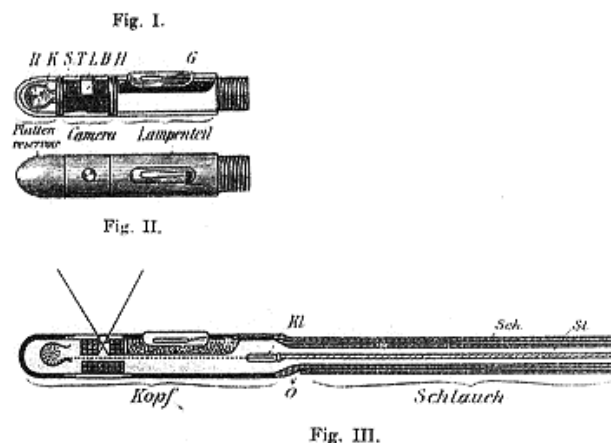


Abbildung 16: Konstruktionszeichnung der Magenkamera von Meltzing und Lange, 1898

Der Befund konnte erst mit der Entwicklung des Filmes betrachtet werden. In der Früherkennung des Magenkrebses in Japan übernahm die Gastrokamera eine entscheidende Rolle. Die langen Zeiten für die Filmentwicklung und das blinde Vorgehen bei der Untersuchung beschieden der Gastrokamera keinen langfristigen Erfolg.

1.3.2 Bilderfassung und Dokumentation über ein Endoskop

Durch ein Endoskop Bilder zu erstellen, misslang zunächst aufgrund der geringen Beleuchtung, die für eine Belichtung des Filmes nicht ausreichte. Frühe Bilder in Schwarz-Weiß zeigten zwar die Morphologie der untersuchten Körperhöhle gut auf, es fehlte aber die für eine differenzierte Betrachtung wichtige Farbwirkung. Erste erfolgreiche Versuche in der Farbfotografie, allerdings nur durch ein starres Endoskop, präsentierten Henning und Keilhack 1937 (Abbildung 17) (12, 19, 32, 43). Sie bedienten sich dazu einer Spiegelreflexkamera, die auf das Okular des Endoskops aufgesetzt wurde. Henning und Keilhack betonten bereits die Wichtigkeit der Bilddokumentation für die Lehre und als objektives Dokument in der Verlaufskontrolle von Erkrankungen (19). Die flexiblen Endoskope lieferten der von Henning und Keilhack entwickelten Apparatur keine ausreichende Beleuchtung für die Belichtung der Farbfilme. Dieses Problem wurde erst durch Segal und Watson im Jahre 1948 gelöst (43). Auch sie bedienten sich einer auf das Okular des Endoskops aufgesetzten Kamera.

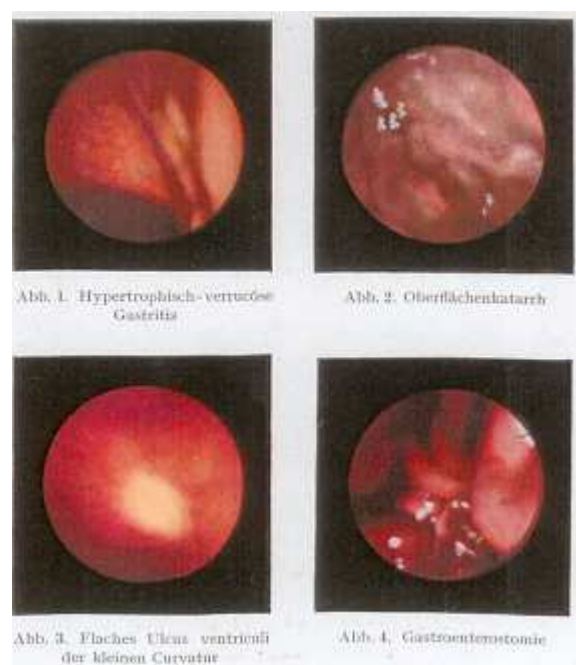


Abbildung 17: Erste Farbfotografien von Henning und Keilhack aus *Deutsche Medizinische Wochenschau* von 1938 (19)

In enger Zusammenarbeit mit den Firmen Carl Zeiss, Kodak und Bausch & Lomb Optical wurde die Lichttransmission verbessert. Entscheidend war die Verwendung von einer Wolfram-Glühbirne, die während der Aufnahme mit einer höheren Spannung versorgt wurde und dadurch ein stärkeres Licht lieferte. Segal und Watson berichten, dass mit dieser Methode in 61,5% gute Farbfotografien erstellt werden konnten. Für ein routinemäßiges Erstellen von Farbfotografien war diese Methode allerdings zu aufwendig. Diesem Ziel, der routinemäßigen Anfertigung von Bildern in der Untersuchung widmete sich Robert Nelson. Er betonte die Wichtigkeit eines objektiven Bilddokumentes für Verlaufskontrollen, um den Befund mit anderen Spezialisten zu besprechen, als Lehrmaterial und nicht zuletzt als Methode zur Objektivierung der Arbeit des Endoskopikers (31). Nelson berichtete 1956 erstmalig über eine routinemäßig durchführbare Methode zur Farbfotografie durch ein Endoskop (32). Das Prinzip seiner Apparatur entsprach der von Segal und Watson, war jedoch wesentlich einfacher in der Handhabung und Bedienung. Auch er benutzte ein komplett flexibles Endoskop, an das eine Spiegelreflexkamera gekoppelt wurde. Zwischen die Kamera und das Okular des Endoskops war eine Optik geschaltet, die auch bei angekoppelter Kamera eine seitengleiche Inspektion durch das Endoskop ermöglichte (Abbildung 18).




Abbildung 18: Von Nelson verwendete Apparatur für die Erstellung von Farbfotografien, 1956
(32)

An die Kamera wurden ein manuell zu bedienender Fernauslöser und ein Regelwiderstand angeschlossen, um die Spannung der Beleuchtung während der Aufnahme hochzuregulieren. Diese Apparatur wurde später über einen Fußschalter bedient und ersetzte den bis dahin dafür notwendigen Assistenten. Da die Sicht direkt durch das Endoskop aber besser war als durch die Optik und die Apparatur relativ schwer war, empfahl es sich, die Kamera mit der Optik nur für die Aufnahme anzukoppeln. Spontane Aufnahmen waren somit erschwert.

Immer leichtere und einfacher zu handhabende Kamerasysteme wurden entwickelt und fanden bis in die Neunzigerjahre Verwendung in der Endoskopie. Vielfach wurde ein 35mm Film benutzt. Als Lichtquelle etablierten sich Flash-Generatoren, deren Blitzlicht für eine ausreichende Beleuchtung des Filmes sorgten (22) und Xenonlichtquellen, die sogenannten Kaltlichtquellen (4).

Trotz der guten Bildqualität war diese Methode der Bilddokumentation nicht optimal. Zum einen standen die Bilder erst nach der Entwicklung des Filmes zur Verfügung, zum anderen unterbrach das Aufsetzen der Kamera trotz einfacher Handhabung stets den Untersuchungsablauf. Um schneller Bilder zu erhalten, die dem Patientenbefund unmittelbar beigeheftet werden konnten, kamen Polaroidkameras zum Einsatz, die wie die Spiegelreflexkameras auf das Okular des Endoskops aufgesetzt wurden (14). So erhielt man zwar bereits nach zehn Minuten ein Bild, doch ihre Größe machte die Kameras unhandlich.

Grundlegend änderten sich die Möglichkeiten zur Bilddokumentation mit der Einführung der monitorprojizierten Endoskopie. Die TV-Endoskopie bediente sich einer Videokamera, die, aufgesetzt auf das Okular, die Untersuchung auf einem Monitor wiedergab. Mit der TV-Endoskopie wurde es möglich, bewegte Sequenzen auf Videobändern festzuhalten. Die Untersuchung musste dafür nicht unterbrochen werden und konnte auf diese Weise zu einem späteren Zeitpunkt erneut angesehen und anderen Personen demonstriert werden, ohne den Patienten mit einer weiteren Untersuchung zu belasten. Es konnte Bildmaterial gewonnen werden, welches die physiologischen Bewegungen, die Anatomie und Pathologie im Kontext demonstrierte. Als Speichermedium für diese bewegten Sequenzen etablierten sich Videokassetten, da diese große Datenmengen erfassen, jederzeit ver-

vielfältigt und bearbeitet werden können (4, 22). Entscheidend für die Bildqualität war das verwendete Bandformat der Videokassette. Das zunächst häufig verwendete Standard-VHS wies eine sehr geringe Auflösung von nur 240 horizontalen Linien auf. Die gemeinsame Aufzeichnung des Luminance- und Chrominancesignals minderte die Bildqualität. Getrennte Aufzeichnung dieser für die Helligkeit und Farbechtheit entscheidenden Signale wurde mit dem U-Matic VHS (270 horizontale Linien) und dem mit 420 horizontalen Linien durch Auflösung überzeugenden Super-VHS Format möglich. Das Super-VHS-Format und auch das qualitativ gleichwertige High-8-Format fanden weite Verbreitung. Die Einführung des digitalen Videoformates übertrifft in der Qualität die bisherigen Bandformate. Durch die Verschlüsselung der Daten in das binäre System (1 und 0) entstand eine rauschfreie Technik der Videodokumentation. Auch die Farbbandbreite des digitalen Videos übertrifft die der analogen Bandformate um das Fünffache (52).

1.3.3 Bildfassung über digitale Daten

Die hohe Qualität des digitalen Bandformates wird der hohen Bildqualität, die moderne Videoendoskope generieren, gerecht. Die eigentliche Kamera, der CCD-Chip befindet sich in der Körperhöhle. Der Ausgangspunkt für die Daten zur Bildokumentation liegt in dem Prozessor. An diesen angeschlossen, können einzelne Abschnitte oder wahlweise die ganze Untersuchung mit einem Videorekorder aufgezeichnet werden. Die Freeze-Frame-Option der Videoendoskope bietet die Möglichkeit, in der Untersuchung ein Standbild festzuhalten (Abbildung 19).

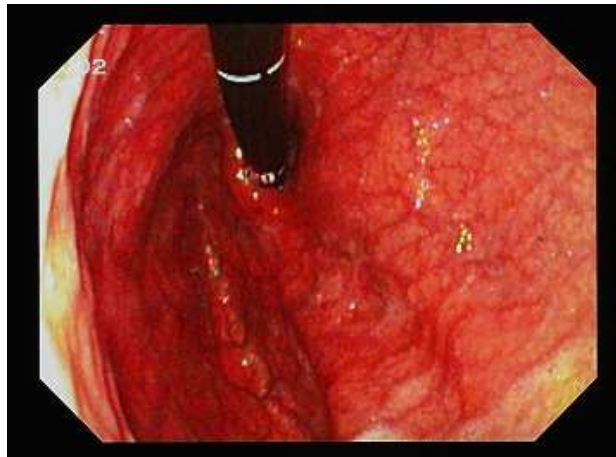


Abbildung 19: Standbild mit der Freeze-Frame-Funktion eines Videoendoskops aufgenommen

Dieses Standbild kann direkt auf einen angeschlossenen PC übernommen werden. Einzelne Bilder der Untersuchung sind damit sofort verfügbar. Die Standbilder können ausgedruckt oder mit entsprechenden Programmen dem schriftlichen Befund des Patienten beigefügt und jederzeit abrufbar gespeichert werden. Videosequenzen können digital auf Videokassetten mit unterschiedlicher Laufzeit gespeichert werden. Die maximale Laufzeit der digitalen Videokassetten ist 180 Minuten. Durchgesetzt haben sich die MiniDV-Kassetten mit einer Laufzeit von 40 Minuten. Alternativ bietet der Endoskopieprozessor ein analoges Signal zur Aufzeichnung mit analogen Videorekordern (z. B. sVHS).

Die Archivierung von Videokassetten und der spätere erneute Zugriff sind jedoch umständlich, zeitaufwendig und für eine Routinedokumentation nur bedingt geeignet (1, 6).

1.4 Videokompression

Um bewegte Sequenz darzustellen, ist es nötig, eine bestimmte Anzahl von Bildern pro Zeiteinheit zu zeigen. 25 Bilder pro Sekunde, in den USA 29 Bilder pro Sekunde, haben sich als Standard durchgesetzt, um einen flüssigen Bildablauf zu erzeugen. Diese Vielzahl an Bildern, die bei der Erstellung eines Filmes entstehen, verursachen eine große Datenmenge. Bei digitalem Bildmaterial entsteht je nach Auflösung mit jeder Sekunde eine Datenmenge von ca. 21Mb, auf eine Minute Film gerechnet, ergibt das eine Datenmenge von 1,26Gb. Solange diese Da-

ten auf digitalen Videokassetten gespeichert werden, fällt die Datenmenge nicht ins Gewicht. Soll jedoch eine solche bewegte Sequenz auf einem Computer gespeichert werden, erschöpft sich sehr schnell die Speicherkapazität. Das Versenden von Filmsequenzen mit dieser Datenmenge im Intra- oder Internet verbietet sich wegen des hohen Zeitaufwandes.

Mithilfe aktueller Kompressionsalgorithmen (Codecs) für Videosequenzen kann die abzuspeichernde Datenmenge bei gleichzeitig verbesserter Nutzung der Kapazität des Speichermediums reduziert werden. Die sogenannten „Kompressionswerkzeuge“ bestehen in der Regel aus einem Encoder zur Datenkompression und einem Decoder zur späteren Darstellung der Videosequenzen. Die Umsetzung der Kompressionsalgorithmen kann sowohl durch spezielle Hardware als auch durch Software zur Nutzung auf dem Computer erfolgen. Es gibt eine große Anzahl an Software-Kompressionscodecs, die mit zum Teil unterschiedlichen Methoden die Reduktion der Datenmenge erreichen. Kompressionscodecs mit weiter Verbreitung sind MPEG und der DivX Codec.

1.4.1 Motion Picture Expert Group (MPEG)

MPEG steht für „Motion picture expert Group“. Von dieser Gruppe wurden bzw. werden Dateiformate und Verfahren zum platzsparenden Komprimieren und Speichern von Video- und Multimediadaten in hoher Qualität festgelegt. Der MPEG-Standard unterteilt sich mittlerweile (Stand 2007) in MPEG-1, MPEG-2 und MPEG-4, wobei MPEG-4 stets weiterentwickelt wurde.

MPEG-1 wurde zur Speicherung von Videodaten auf CD entwickelt, was die Datenrate auf 1,5Mbit/s begrenzte. Das Bild hat eine maximale Auflösung von 768x576 Pixel bei 8bit Farbtiefe.

MPEG-2 stellt eine Weiterentwicklung des MPEG-1 Standards dar.

Entwickelt wurde MPEG-2 für digitale Videoübertragung und Studioanwendungen. Eine der wichtigen Weiterentwicklungen ist die fehlende Begrenzung der Auflösung und die erhöhte Farbtiefe. Dadurch können erheblich höhere Datenraten von 8 bis 50Mbit/s anfallen. MPEG-2 stellt das gängige Kompressionsformat im Fernsehbereich und bei DVDs dar. Auch in der Medizin hat sich MPEG-2 als Standard für DICOM (Digital Imaging and Communication in Medicin) etabliert (13, 15).

Weitere Anwendung in der Medizin findet der Codec bei der Aufzeichnung von Echokardiografien (15) und Elektroenzephalografien (1).

Microsoft MPEG-4 stellt wiederum eine Weiterentwicklung des MPEG-2 Standards dar, ermöglicht eine noch stärkere Datenreduktion der Ausgangsdatensmenge, birgt aber auch die Gefahr vermehrt auftretender Störfaktoren (13). Eine DVD mit einer Datenmenge von 8Gb kann nach der Kompression mit MPEG-4 problemlos auf einer CD-ROM mit 700Mb untergebracht werden.

1.4.2 DivX

Die ersten Versionen des DivX-Codecs stellten eine gehackte Version des Microsoft MPEG-4-Codecs dar. Mittlerweile ist der DivX-Codec ein eigenständiger, allerdings zu MPEG-4 vollständig kompatibler Codec, der von den DivX-Networks, Inc. ohne Patentverletzungen entwickelt wurde. Eine noch stärkere Kompression mit zum Teil starken Qualitätsverlusten ist möglich. Die mit DivX komprimierten Dateien werden in einem anderen Format als MPEG Dateien gespeichert. Dies ermöglicht ein direktes Abspielen über Netzwerke (Intranet, Internet), bevor die komplette Datei heruntergeladen ist (Streaming).

1.4.3 Technik der Kompression

Die Kompressionsalgorithmen basieren auf verschiedenen Effekten, welche im Regelfall ausnutzen, dass das menschliche Auge bei der Wahrnehmung feiner Details relativ träge reagiert.

Group Of Pictures (GOP)

Damit ein Film als flüssiges Bild erscheint, hat sich eine Bildfrequenz von 25 Bildern/s oder mehr durchgesetzt. Das bedeutet, dass pro Sekunde 25 Bilder abgespeichert werden müssen. Ein MPEG-Codec fasst diese Einzelbilder (Frames) in Gruppen (Group of Pictures, GOP) zusammen. Neben den Intra-Frames (I), die alle Informationen eines Einzelbildes speichern, werden Predicted (P)- und Bidirectional (B)-Frames eingesetzt. Diese P- und B-Frames machen den Großteil

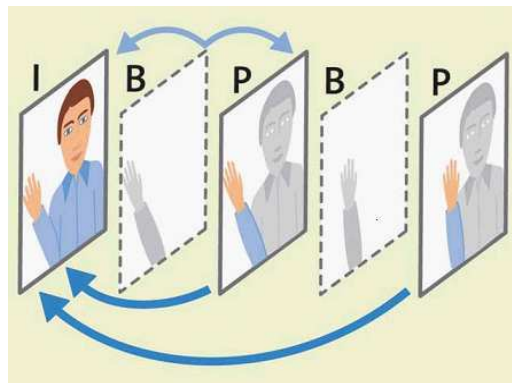


Abbildung 20: GOP-Funktion der Kompressionscodecs MPEG-2 und MPEG-4

einer GOP aus, benötigen aber kaum Speicherplatz. Sie enthalten keine eigenständigen Bildinformationen, sondern speichern nur Veränderungen zu vorausgegangenen und nachfolgenden Bildern (Abbildung 20).

Motion Estimation

Die Bewegungsvorhersage (Motion Estimation) ist bei MPEG-2/-4 Block-basiert. Der MPEG-Codec unterteilt das Videobild in Makroblöcke zu jeweils 16x16 Pixel. Anschließend prüft der Codec, wie sich die Position der Makroblöcke in den vorangegangenen und nachfolgenden Bildern verändert. Er speichert diese Informationen in Form von Bewegungsvektoren und Differenzbildern (P- und B-Frames), wodurch eine starke Reduktion der abzuspeichernden Datenmenge erreicht wird (Abbildung 21).

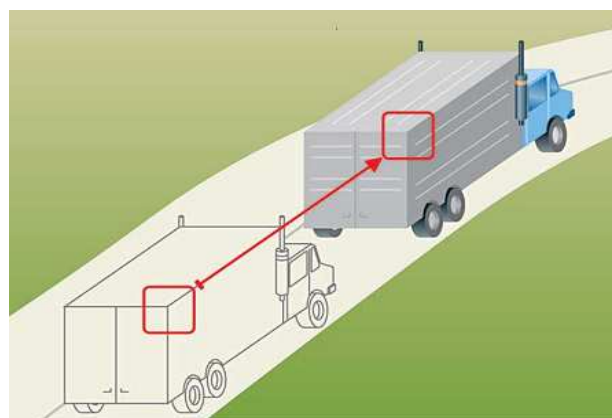


Abbildung 21: Motion Estimation Funktion der MPEG-2- und MPEG-4-Kompressionscodecs

Discrete Cosinus-Transformation (DCT)

Auch hier unterteilt der Codec das Bildmaterial in Blöcke, allerdings mit 8x8 Pixel (Bildpunkte). In jedem Block wandelt die Diskrete Cosinus-Transformation die enthaltenen Helligkeits- und Farbinformationen in Frequenzen um, die den Helligkeits- und Farbverlauf widerspiegeln. Dabei schlagen sich Flächen mit feinen Details, die das menschliche Auge kaum wahrnimmt, in hohen Frequenzen nieder. Diese hohen Frequenzen werden herausgefiltert und so die Datenmenge reduziert.

Um eine noch stärkere Kompression zu erreichen, bedient sich der MPEG-4-Codec darüber hinaus einiger weiterer Mechanismen: Der Codec betrachtet das Bild nicht nur in sich verändernden Blöcken wie bei der Motion Estimation und der DCT, sondern auch als Ganzes. Er erkennt Objekte und codiert diese eigenständig, sodass diese Objekte nicht in jedem Bild erneut gespeichert werden müssen, sondern aus der Information der vorhergehenden Bilder erstellt werden können.

Die Kompressionstechniken von MPEG-2 werden durch den MPEG-4-Codec erweitert, während die Kompressionstechnik des DivX-Codex weitgehend der des MPEG-4 entspricht.

1.4.4 Variationsparameter

Neben diesen Kompressionstechniken der Codex zur Datenreduktion lassen sich das Bildformat, die Datenrate und die Bildfrequenz variieren. Das Bildformat bestimmt die Anzahl der Bildpunkte (Pixel) in der Horizontalen und Vertikalen. Es ist das Maß für die Auflösung. Die Datenrate gibt die Datenmenge pro Zeit (in der Regel als Kilo-/Megabit pro Sekunde) an. Die Bildfrequenz beschreibt die Anzahl der Bilder pro Sekunde.

Mit der Wahl eines kleineren Bildformates, einer geringeren Datenrate und einer geringeren Bildfrequenz kann die abzuspeichernde Datenmenge für eine Videosequenz mit fester Aufnahmedauer reduziert werden, wobei jede Reduktion mit einem Qualitätsverlust einhergeht.

2 Fragestellung

2.1 Grundlagen und technische Voraussetzung für die Erstellung endoskopischer Videosequenzen

Videosequenzen besitzen eine große Datenmenge. Dabei ist die Länge der Videosequenz ausschlaggebend für die anfallende Datenmenge. Bei der Speicherung auf digitalen Videokassetten fällt die Datenmenge nicht ins Gewicht, allerdings gestalten sich die Archivierung und der Zugriff auf die Einzelsequenzen zeitaufwendig. Um eine endoskopische Videosequenz mit dem schriftlichen Befund auf einem zentralen Server abzuspeichern, ist eine Datenreduktion notwendig. Eine Datenreduktion kann durch eine Kompression mit einem Kompressionscodec erreicht werden, wobei jede Kompression mit einem Qualitätsverlust einhergeht.

Die Fragestellung des ersten Teils dieser Arbeit ist, ob sich mit den Kompressionscodes MPEG-2 und MPEG-4 eine Datenreduktion erreichen lässt, die eine routinemäßige Dokumentation in der Endoskopie mit Videosequenzen bei hoher Bildqualität möglich macht. Dem voraus geht die Fragestellung, wie lang eine durchschnittliche Dokumentationssequenz ist, um eine Vorstellung zu bekommen, mit welchem Datenaufkommen zu rechnen ist.

2.2 Aussagekraft endoskopischer Bilddokumentation

Der zweite Teil dieser Arbeit beschäftigt sich mit der Fragestellung, ob eine endoskopische Videosequenz als zuverlässiges, eventuell nachbefundbares Bilddokument geeignet und als Bilddokument den Standbildern überlegen ist.

Einen einheitlichen Bilddokumentationsstandard in der Endoskopie gibt es bisher nicht.

Die Aufzeichnung einer ganzen Untersuchung erscheint aufgrund vieler nichtaussagekräftiger Abschnitte und der hohen anfallenden Datenmenge wenig sinnvoll. Um nichtaussagekräftige Sequenzabschnitte gering zu halten und ein strukturiertes Vorgehen zu erreichen wurde ein Protokoll entwickelt. Ein einheitliches Vor-

gehen soll Nachbetrachtern der Sequenzen eine topographische Zuordnung ermöglichen. Um der Fragestellung nachzugehen, ob es eine Lernkurve beim Erstellen der Videosequenzen nach Protokoll gibt, wurden zwei Sitzungen im Abstand von drei Monaten geplant.

3 Material und Methoden

3.1 Grundlagen und technische Voraussetzung für die Erstellung endoskopischer Videosequenzen

3.1.1 Hardware und Software

Für die Aufzeichnung der endoskopischen Videosequenzen wurde ein digitaler DVCAM-Videorecorder der Firma Sony verwendet. DVCAM ist ein digitales Videoformat für professionelle Anwendungen mit der Auflösung 720x576 Pixel, einer Datenrate von 24Mbit/s und 25 Bildern pro Sekunde (50 Halbbilder). Aufgezeichnet wurden die Sequenzen auf MiniDV-Kassetten mit einer jeweiligen Gesamtlauzeit von 40 Minuten. Bei der Aufzeichnung komprimiert ein Hardwarecodec des Videorecorders die anfallende Datenmenge um den Faktor 5:1.

Zur Erstellung komprimierter Videosequenzen wurde ein Personal Computer mit einem 900MHZ Prozessor, 256Mb Arbeitsspeicher, einer 14Gb Festplatte und dem Betriebssystem Windows NT eingesetzt. Die Übertragung der Videosequenzen vom digitalen Videoband auf den PC erfolgte über eine Firewire IEEE-1394 Schnittstelle. Diese Schnittstelle erlaubt einen äußerst schnellen, verlustfreien Datenaustausch zwischen dem Videorecorder und dem PC.

Als Videobearbeitungsprogramm wurde das Softwareprogramm Ulead Video Studio (Version 4.0) benutzt. Die Software dieses Programms bietet neben einer Vielzahl von Möglichkeiten der Videobearbeitungen die Option, mit verschiedenen Codecs Videosequenzen in ihrer Datenmenge zu komprimieren. Es lassen sich verschiedene Codecs über Plug-ins in die Software zur Kompression einbinden.

In dieser Arbeit kamen die Kompressionscodecs MPEG-2 und Microsoft MPEG-4 (Version 2) zur Anwendung.

3.1.2 Bestimmung der Länge einer aussagekräftigen Videosequenz

Um die durchschnittliche Länge einer aussagekräftigen Sequenz zu evaluieren, wurden pathologischen Befunde bei 100 Ösophagogastroduodenuskopien im

Routinebetrieb aufgezeichnet. Dem Untersuchenden war dabei kein Zeitlimit vorgegeben. Nach einer ausgiebigen Inspektion des Befundes sollte dieser in ausreichender Vollständigkeit dargestellt und auf ein DV-Band aufgezeichnet werden. Interventionen wurden nur in zwei Fällen ($n = 2$) aufgezeichnet. Dokumentiert wurden die Länge der erstellten Videosequenz, die persönlichen Daten des Patienten und die Diagnose. Als Grundlage der Diagnose diente der schriftlich erhobene Befund.

3.1.3 Erstellung von komprimierten Videosequenz-Serien

Auswahl repräsentativer Sequenzen

Um das Ausmaß des Qualitätsverlustes bei der Durchführung verschiedener Kompressionen beurteilen zu können, wurden zwei Sequenzen mit unterschiedlichem Bildinhalt gewählt (Herpesösophagitis, aktive Ösophagusvarizenblutung).

Als Sequenz, bei deren Inhalt es auf Feinstrukturen ankam, wurde der Befund einer *Herpesösophagitis* ausgewählt. Das endoskopische Bild dieses Befundes ist durch Bläschen sowie kleine, diskrete, ausgestanzte, oberflächliche Ulzerationen mit oder ohne Fibrinbelag charakterisiert. In späteren Stadien der Krankheit kommt es zu einer diffusen erosiven Ösophagitis mit zahlreichen Feinstrukturen (16).

Als repräsentative Sequenz mit bewegtem Bildinhalt wurde das endoskopische Bild einer aktiven Blutung von Ösophagusvarizen gewählt. Die spritzende Blutung und deren endoskopische Therapie ist eine Filmsequenz mit hohen Bewegungsanteilen, die einen starken Anspruch an den Kompressionscodec zur Vermeidung von Artefakten stellt.

Erstellt wurden die Sequenzen mit einem Videoendoskop (Olympus Q 160, XQ 230) in der Endoskopieabteilung der Medizinischen Klinik der LMU München Innenstadt.

Aufgezeichnet und gespeichert wurden die repräsentativen Sequenzen auf digitalen DVCAM-Videokassetten.

Kompressionsparameter

Die Parameter Bildfrequenz (Frames/s), Auflösung (Pixel) und Datenrate (Kbit/s) wurden mithilfe des Videobearbeitungsprogramms bei jedem Kompressionscodec verändert. Die Größe der einzelnen Parameter konnte innerhalb einer Spannbreite (Bildfrequenz 25 bzw. 15 Frames/s, Auflösung 720x576, 640x480, 352x288 Pixel, Datenrate 100-4000Kbit/s) gewählt und untereinander kombiniert werden. Bei dem Codec MPEG-2 war die Kompression technisch nur mit einer Bildfrequenz (Framerate) von 25/s und einer Reduktion der Datenrate auf minimal 391kb/s möglich.

Für einen repräsentativen Querschnitt wurden die in Tabelle 1 gezeigten Parameter gewählt.

Codec	Original	MPEG-2	MPEG-4
Bildfrequenz [Frames/s]	25	25	15 25
Auflösung [Pixel]	720x576	720x576 640x480 352x288	720x576 640x480 352x288
Datenrate [Kbit/s]	24000	4000 3500 3000 2500 1500 1000 500 391	4000 3500 3000 2500 1500 1000 500 100

Tabelle 1: Kompressionsparameter des Codecs MPEG-2 und MPEG-4

Kompression der Videosequenzen

Die Videosequenzen *Herpesösophagitis* und *aktive Varizenblutung* wurden mithilfe der Kompressionscodecs MPEG-2 und Microsoft MPEG-4 komprimiert. Ausgangsmaterial für jede einzelne erstellte Videosequenz war stets die Originalsequenz, um einen entstandenen Qualitätsverlust nicht zu übernehmen. Durch Kombination der Kompressionsparameter entstanden neben dem Original jeweils 81 Videosequenzen. 27 Sequenzen mit dem Codec MPEG-2 und 54 Sequenzen für den Codec MPEG-4 (Tabelle 2, Tabelle 6).

	Original	MPEG-2	MPEG-4
Herpesösophagitis	1	27	54
Varizenblutung	1	27	54

Tabelle 2: Komprimierte Einzelfilme pro Codec

3.1.4 Auswahl und Beurteilung der Videosequenzen Serie I

In einer Vorauswahl durch 2 Experten wurden aus den 81 Videosequenzen *Herpesösophagitis* neben dem Original 16 Sequenzen ausgewählt, die eine repräsentative Kombination der Kompressionsparameter darstellten. Ausgeschlossen wurden Sequenzen, die nach der Kompression offensichtlich keine ausreichende Bildqualität aufwiesen.

Codec	Auflösung [Pixel]	Datenrate [Kbit/s]	Bildfrequenz [Frames/s]	Speicherpl. [Mb]
MPEG-2	720x576	4000	25/s	34,3
MPEG-2	720x576	3000	25/s	25,7
MPEG-2	720x576	2000	25/s	17,1
MPEG-2	640x480	2500	25/s	21,4
MPEG-2	640x480	1500	25/s	12,9
MPEG-2	352x288	1500	25/s	12,9
MPEG-2	352x288	1000	25/s	8,5
MPEG-4	720x576	2000	25/s	14,5
MPEG-4	720x576	1000	25/s	9
MPEG-4	720x576	500	25/s	4,6
MPEG-4	720x576	1500	15/s	8,8
MPEG-4	640x480	1000	25/s	8
MPEG-4	640x480	500	25/s	4,4
MPEG-4	640x480	1000	15/s	5,4
MPEG-4	352x288	500	25/s	2,6
MPEG-4	352x288	500	15/s	1,8
Original	720x576	24000	25/s	253,6

Tabelle 3: Übersicht der Kompressionsparameter in Serie I

Ausgewählt wurden für den Codec MPEG-2 und MPEG-4 jeweils drei große (720x576 Pixel), zwei mittlere (640x480 Pixel) und zwei kleine (352x288 Pixel) Auflösungen. Zusätzlich wurde bei dem MPEG-4-Codec für alle drei Auflösungen eine Sequenz mit der Bildfrequenz von 15 Bildern pro Sekunde ausgewählt.

Der Speicherplatz der ausgewählten Sequenzen lag zwischen 34,4Mb und 1,8Mb (Tabelle 3), das Original wies ein Speicheraufkommen von 253,6Mb auf. Die Beurteilung der Sequenzen erfolgte durch sieben endoskopieerfahrene Ärzte anhand eines strukturierten Fragebogens (Abbildung 22). Die Beurteilungskriterien wurden skaliert beurteilt mit Noten von Eins (Störfaktor gar nicht vorhanden) bis Fünf (Störfaktor stark ausgeprägt).

Bewertung Videosequenzen	
Video _____	
	Gar nicht stark
Rauschen/Flimmern	1 - 2 - 3 - 4 - 5
Verlust feiner Strukturen	1 - 2 - 3 - 4 - 5
Blockstrukturen	1 - 2 - 3 - 4 - 5
Streifen	1 - 2 - 3 - 4 - 5
Schlechter Farbkontrast	1 - 2 - 3 - 4 - 5
Ruckeln von Bildern	1 - 2 - 3 - 4 - 5
Kompression	unkomprimiert – gering – mittel – stark
	Akzeptabel Inakzeptabel
Bildqualität	1 - 2 - 3 - 4 - 5

Abbildung 22: Fragebogen zur Beurteilung von Videosequenzen unterschiedlicher Kompression

Die Beurteilungskriterien bezogen sich auf den Bildinhalt und den Ablauf der Se-

quenz. Zu beurteilen waren Rauschen/Flimmern, Verlust feiner Strukturen, Blockstrukturen, Streifen, schlechter Farbkontrast und das Ruckeln von Bildern.

Bei jeder Sequenz erfolgte eine Bewertung der Gesamtqualität, ebenfalls mit Noten von Eins (akzeptabel) bis Fünf (inakzeptabel). Des Weiteren sollten die Experten anhand einer Skala mit den Kriterien *unkomprimiert*, *gering*, *mittel stark komprimiert* den Kompressionsgrad der Sequenz einschätzen.

Die Präsentation der Videosequenzen erfolgte auf dem Endoskopiemonitor unter Lichtverhältnissen, die den Bedingungen während einer Untersuchung entsprachen.

Damit unter den beurteilenden Experten einheitliche Klarheit über die Beurteilungskriterien herrschte, wurden vor der Durchführung der Sequenzbewertung Demonstrationssequenzen mit den einzelnen Bewertungskriterien gezeigt.

Die zu bewertenden Sequenzen wurden randomisiert in unbekannter Abfolge vorgeführt. Den Experten war nicht bekannt, welcher Komprimierungsgrad bei der einzelnen Sequenz vorlag und bei welcher der 17 Sequenzen es sich um das Original handelte.

3.1.5 Auswahl und Beurteilung der Videosequenzen der Serie II

Nach der Auswertung der Serie I (*Herpesösophagitis*) wurden die sechs am besten bewerteten Kompressionsformate ausgewählt. Aus den 81 Videosequenzen *aktive Varizenblutung* wurden diese Kompressionsformate für eine erneute Bewertung herangezogen (Tabelle 4).

Der Speicherplatz der ausgewählten Sequenzen lag zwischen 21,4Mb (MPEG-2 720x576 Pixel, 2500Kbit/s, 25 Frames/s) und 4,36Mb (MPEG-4 352x288 Pixel, 500kb/s, 25 Frames/s), die Originalsequenz wies ein Speicheraufkommen von 334Mb auf.

Die ausgewählten Sequenzen wurden erneut von denselben sieben Ärzten bewertet. Die Bewertung erfolgte anhand des gleichen Fragebogens mit gleichen Bewertungskriterien (Abbildung 22).

Codec	Auflösung [Pixel]	Datenrate [Kbit/s]	Bildfrequenz [Frames/s]	Speicherpl. [Mb]
MPEG-2	720x576	2000	25/s	16,7
MPEG-2	640x480	2500	25/s	21,4
MPEG-2	352x288	1000	25/s	8,36
MPEG-4	720x576	1000	25/s	8,7
MPEG-4	640x480	500	25/s	4,36
MPEG-4	352x288	500	25/s	4,36
Original	720x576	24000	25/s	334

Tabelle 4: Übersicht der Kompressionsparameter in Serie II

Das Vorgehen bei der Sequenzbewertung entsprach dem Ablauf in der Serie I. Zunächst wurden Beispielfilme der Beurteilungskriterien gezeigt, und im Anschluss fand die Bewertung der verblindeten Sequenzen statt.

3.1.6 Statistik

Für die einzelnen Bewertungskriterien wurde die Summe aus den Bewertungen gebildet. Bei sieben Experten war die minimale Summe pro Bewertungskriterium damit 7 und bedeutete eine sehr gute Bewertung, die maximale Summe war 35 und entsprach der schlechtesten Bewertung.

Für jede Sequenz wurde eine Summe aus den Bewertungen gebildet und hieraus der Mittelwert mit Standardabweichung berechnet.

3.2 Aussagekraft endoskopischer Bilddokumentation

3.2.1 Dokumentation des gastroösophagealen Übergangs nach Protokoll

Zur Evaluation der Qualität endoskopischer Bilddokumente wurde als repräsentative Region der gastroösophageale Übergang gewählt.

Die Dokumentation erfolgte nach einem vorgegebenen Protokoll (Abbildung 23).

In zwei Sitzungen im Abstand von drei Monaten wurden im Routinebetrieb aufeinanderfolgende Ösophagogastroduodenoskopien auf digitalen Videokassetten (Mini-DV, Sony) aufgezeichnet. In der Sitzung I erfolgte die Dokumentation von 20

Endoskopien beim Vordringen, in der Sitzung II wurden 13 Endoskopien beim Vordringen und Rückzug dokumentiert. In den drei Monaten zwischen den Sitzungen diente das Protokoll durchgehend als Leitlinie zum Erstellen von Bilddokumenten. Die Untersuchungen mit Videoendoskopen (Olympus Q 160, XQ 230) haben drei endoskopieerfahrene Ärzte der endoskopischen Abteilung der Medizinischen Klinik der LMU München Innenstadt ausgeführt.

- Die Sequenz soll möglichst kurz, aber für eine Nachbefundung ausreichend lang sein.
- Vorher Region (Befund) inspizieren, geplanter Start des Filmes, wenn ausreichend Klarheit besteht.
- Erstellung der Sequenz beim Vorwärtsgehen.
- Startpunkt: Blick auf den Hiatus.
- Gerätebewegung zum gastroösophagealen Übergang.
- Erfassung der gesamten Zirkumferenz mit Film, anschließend mit Bildern von möglichst guter Qualität.
- Bei weiteren Befunden (Refluxösophagitis, Barrett, etc.) vollständige Erfassung mit Film und Bildern.

Abbildung 23: Protokoll zum strukturierten Vorgehen bei der Bilddokumentation des gastroösophagealen Überganges

Der Untersucher sollte die Region des gastroösophagealen Übergangs und eventuell vorhandene pathologische Befunde sowohl mit Standbildern als auch mit einer Videosequenz möglichst vollständig dokumentieren. Ein Zeitlimit war nicht vorgegeben, die Sequenz sollte so lang wie nötig, aber so kurz wie möglich gehalten werden. Vor der Aufzeichnung der Videosequenz sollte der Untersucher die Region ausgiebig inspiziert haben, um dann die Videoaufzeichnung gezielt von einem Startpunkt aus zu beginnen. Mit langsamer Bewegung sollte auf den gastroösophagealen Übergang zugegangen und dieser in seiner gesamten Zirkumferenz vollständig erfasst werden. Anschließend galt es, die Region und fakultative Befunde möglichst vollständig mit Standbildern zu erfassen. Eine Beschränkung für die Anzahl der Bilder gab es nicht.

Dokumentiert wurden neben den persönlichen Daten des Patienten (Name und Geburtsdatum) die Länge der Gesamtuntersuchung, die Länge der Videosequenz sowie die Zeit für die Erstellung der Standbilder und deren Anzahl (Tabelle 11, Tabelle 21). Die Zeitmessung bei den Standbildern begann mit der Erstellung des ersten Bildes und endete mit dem letzten aufgezeichneten Bild. Bei den erstellten Videosequenzen zählte die aufgezeichnete Filmzeit.

Nach der Untersuchung wurde der schriftliche Befund nach den Leitlinien der DGVS (17) erstellt.

3.2.2 Bewertung der Sitzung I und Sitzung II

Die Bewertung der Bilddokumente haben in der Sitzung I fünf, in der Sitzung II vier endoskopieerfahrene Ärzte anhand eines strukturierten Fragebogens (Abbildung 24) vorgenommen. Gezeigt wurden die erstellten Videosequenzen und Standbilder auf dem Endoskopiemonitor unter Umgebungsbedingungen, wie sie während einer endoskopischen Untersuchung herrschen.

Die Wiedergabe der Videosequenzen wurde gegebenenfalls mehrfach wiederholt. Im Anschluss an die jeweilige Videosequenz wurden die angefertigten Standbilder der gleichen Untersuchung in voller Anzahl gezeigt. Es gab keine Zeitbegrenzung für das Betrachten der Standbilder.

Die Präsentation der Filme erfolgte randomisiert. Den Experten war dabei weder der Name noch die Diagnose des Patienten bekannt.

Der Fragebogen mit den einzelnen Bewertungskriterien wurde den Experten vor dem Beginn der Sitzung erläutert. Zur Verdeutlichung der einzelnen Bewertungskriterien erfolgte eine Demonstration von Beispielsequenzen und Beispielbildern. Abgegeben werden konnten bei den Standbildern und den Videosequenzen Bewertungen für die Vollständigkeit der Darstellung der Cardiazirkumferenz und des gegebenenfalls vorhandenen Befundes anhand einer Skala von eins (vollständig) bis fünf (unvollständig). Zudem konnte der Experte beurteilen, ob die Vollständigkeit mit einer Darstellung oder mit mehreren Darstellungen, d.h. mit mehreren Bildern oder mit mehreren Einstellungen in der Videosequenz, erreicht wurde. Als vollständig galt die Darstellung, wenn die gesamte Cardiazirkumferenz mit der Z-Linie dargestellt wurde. Störfaktoren im Bildinhalt wie Peristaltik, Mucos oder ein

gastroösophagealer Prolaps konnten angegeben werden. Bei den Videosequenzen sollte zudem die Kameraführung bewertet werden.

Film/Bildnummer	Bilder	Film
<u>Kameraführung:</u>		ruhig unruhig 1 -- 2 -- 3 -- 4 -- 5 <input type="checkbox"/> patientenbedingt <input type="checkbox"/> untersucherbedingt <input type="checkbox"/> beides <input type="checkbox"/> unklare Ursache
<u>Vollständigkeit der Cardiazirkumferenz:</u> In EINER Einstellung ODER In einer FOLGE von Einst.	vollständig unvollst. 1 -- 2 -- 3 -- 4 --5 vollständig unvollst. 1 -- 2 -- 3 -- 4 -- 5	vollst. unvollst. 1 -- 2 -- 3 -- 4 --5 vollst. unvollst. 1 -- 2 -- 3 -- 4 -- 5
<u>Vollständigkeit der anderen Befunde</u> In EINER Einstellung ODER In einer FOLGE von Einst.	vollständig unvollst. 1 -- 2 -- 3 -- 4 --5 vollständig unvollst. 1 -- 2 -- 3 -- 4 -- 5	vollst. unvollst. 1 -- 2 -- 3 -- 4 --5 vollst. unvollst. 1 -- 2 -- 3 -- 4 -- 5
<u>Störfaktoren:</u>	<input type="checkbox"/> Peristaltik <input type="checkbox"/> Schleim <input type="checkbox"/> GÖ-Prolaps	<input type="checkbox"/> Peristaltik <input type="checkbox"/> Schleim <input type="checkbox"/> GÖ-Prolaps
<u>Diagnose</u>	Normalbefund <input type="checkbox"/> Hiatushernie <input type="checkbox"/> Gross <input type="checkbox"/> Klein Refluxösoph. <input type="checkbox"/> I <input type="checkbox"/> II <input type="checkbox"/> III <input type="checkbox"/> IV Barrett-Ösoph. <input type="checkbox"/> Short <input type="checkbox"/> Long Varizen <input type="checkbox"/> I <input type="checkbox"/> II <input type="checkbox"/> III Mallory-Weiss-Riss <input type="checkbox"/> Andere Ösophagitiden <input type="checkbox"/> Sonstiges: _____	Normalbefund <input type="checkbox"/> Hiatushernie <input type="checkbox"/> Gross <input type="checkbox"/> Klein Refluxösoph. <input type="checkbox"/> I <input type="checkbox"/> II <input type="checkbox"/> III <input type="checkbox"/> IV Barrett-Ösoph. <input type="checkbox"/> Short <input type="checkbox"/> Long Varizen <input type="checkbox"/> I <input type="checkbox"/> II <input type="checkbox"/> III Mallory-Weiss-Riss <input type="checkbox"/> Andere Ösophagitiden <input type="checkbox"/> Sonstiges: _____

Abbildung 24: Fragebogen zur Beurteilung der Videosequenzen und Standbilder

Eine vorgegebene Befundliste diente zur Markierung der Diagnose mit ihrer Gradeinteilung.

In der 3 Monate später durchgeführten Sitzung II erfolgte zusätzlich eine Doku-

mentation des gastroösophagealen Übergangs beim Rückzug, analog dem Protokoll beim Vordringen.

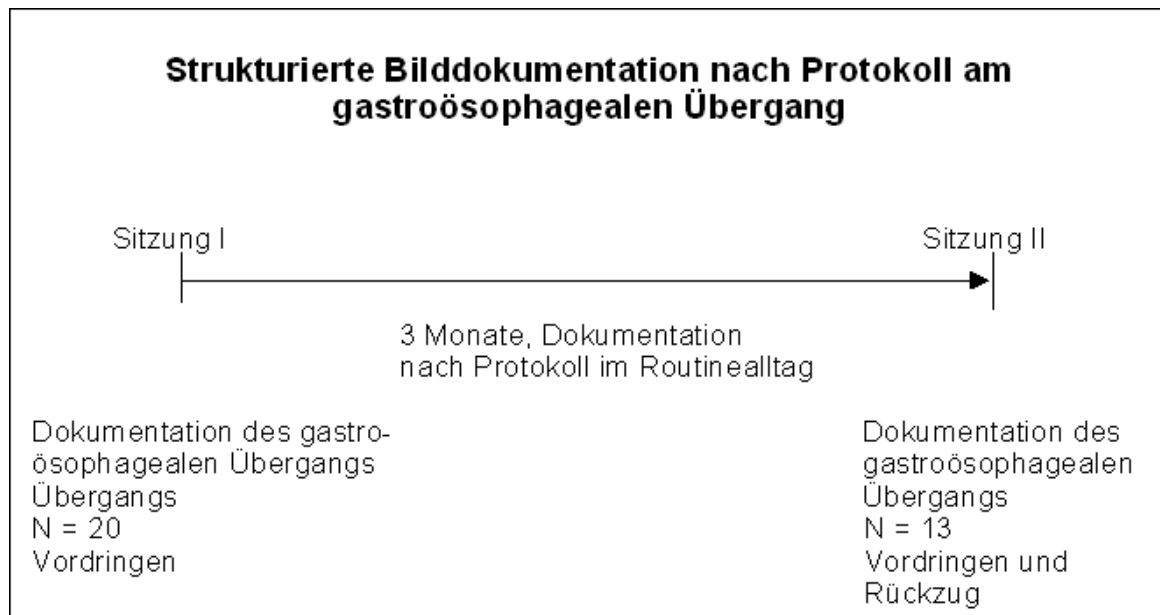


Abbildung 25: Dokumentation des gastroösophagealen Übergangs nach Protokoll

3.2.3 Auswertung

Eine für die Darstellung und Beurteilung ausreichende Vollständigkeit der Cardia-zirkumferenz und der pathologischen Befunde wurde bei den Noten Eins und Zwei angenommen.

Als Grundlage für das Erkennen der Diagnose diente der schriftliche Befund. Unterschieden wurde zwischen *erkannt* und *nicht erkannt* ohne Berücksichtigung der Gradeinteilung wie z. B. Hernie Groß/Klein oder Refluxösophagitis Grad I-IV (nach Savary and Miller). Konnten die Experten keine eindeutige Diagnose stellen, so sollte dies unter *sonstige Diagnosen* mit *nicht beurteilbar* vermerkt werden. Als richtig erkannt gewertet wurde die Diagnose, wenn alle im schriftlichen Befund aufgeführten pathologischen Befunde markiert worden waren.

Die Kameraführung wurde anhand einer Skala von eins (ruhig) bis fünf (unruhig) bewertet, als Nebenkriterium konnte der Bewerter die vermeintliche Ursache der Unruhe angeben.

3.2.4 Statistik

Alle gewonnenen Daten wurden zum Zwecke einer späteren statistischen Aufarbeitung in das Datenverarbeitungsprogramm EXCEL für Windows 2000 (Microsoft Corp., Redmond, USA) eingegeben. Die Auswertung selbst erfolgte nach Konvertierung der Dateien in das Statistikprogramm SPSS für Windows (Vs. 14.0). Angewendet wurde der nicht parametrische Mann-Whitney-Test zur Überprüfung der *Vollständigkeit der Cardiazirkumferenz* in Abhängigkeit vom Vorliegen einer Hernie und bei der Beurteilung des *Erkennens der Diagnose* in Abhängigkeit vom Vorliegen von Störfaktoren.

Für die *Vollständigkeit der Cardiacirkumferenz* der Videosequenzen im Vergleich zu den Standbildern wurde der Wilcoxon-Test für verbundene Stichproben angewendet.

Sowohl für die Bilder als auch für die Filme wurde geprüft, ob das Erkennen der Diagnose in Zusammenhang mit dem Vorliegen von Störfaktoren steht.

Mit dem Chi-Quadratstest nach Pearson wurde das Erkennen der richtigen Diagnose bei Bildern im Vergleich zu Videosequenzen auf Signifikanz getestet.

Der Zeitaufwand für das Erstellen der Videosequenzen wurde dem Zeitaufwand für das Erstellen der Standbilder gegenübergestellt und mit dem T-Test für gepaarte Stichproben auf Signifikanz überprüft.

Für alle Tests galt ein Signifikanzniveau $p = 0,05$. Bei Ergebnissen mit einem p -Wert $< 0,05$ galt das Resultat als statistisch signifikant. Nicht signifikante Ergebnisse wurden als solche angegeben (n.s.). Quantitative Zahlen wurden stets als Mittelwert mit Standardabweichung angegeben.

4 Ergebnisse

4.1 Grundlagen und technische Voraussetzung für die Erstellung endoskopischer Videosequenzen

4.1.1 Bestimmung der Länge einer aussagekräftigen Videosequenz

Die bei 100 Ösophagogastroduodenuskopien minimal benötigte Zeit zur Dokumentation des Befundes ($n = 100$) lag bei 19 Sekunden, die maximale Zeit bei 506 Sekunden (Tabelle 5). Der Mittelwert lag bei $126,26\text{sec} \pm 98,21$ SD. In 52% der Sequenzen benötigte die Dokumentation weniger als 100 Sekunden. Als Ausreißer benötigten 4% der Sequenzen mehr als 400 Sekunden (Diagramm 1). Den Mittelwert dieser Zeiterfassung zugrunde gelegt, muss mit einer durchschnittlichen Dokumentationszeit von 2 Minuten gerechnet werden.

Anzahl der Sequenzen und Zeitaufwand

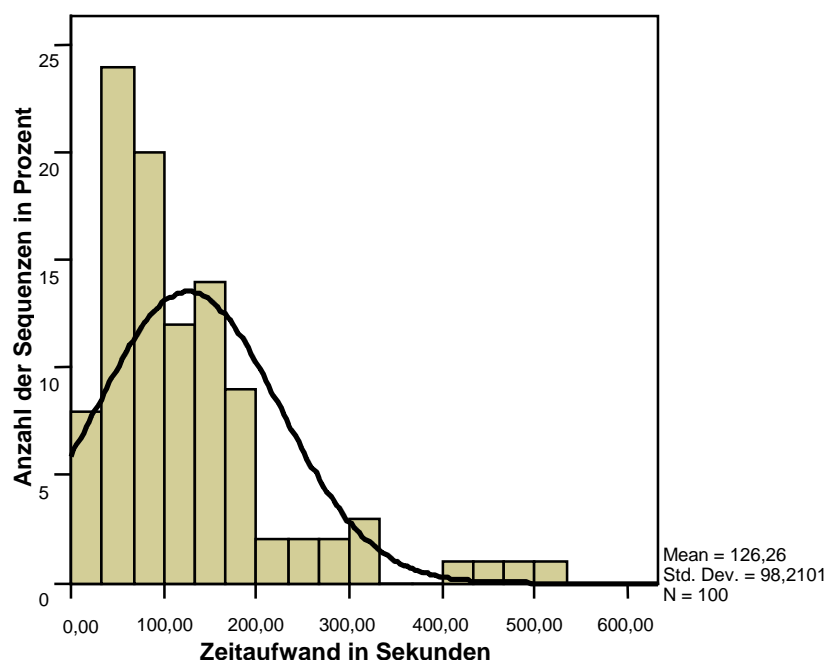


Diagramm 1: Prozentuale Verteilung der Sequenzdauer für die Dokumentation des Befundes bei 100 Routineendoskopien ($n = 100$)

Nr.	Pat. ID	Befund	S	Nr.	Pat. ID	Befund	S
1	wm270811	Magenulcus	19	51	kr560113	Magenulcus	64
2	wm220927	Duodenalcarcinom	42	52	sa260104	Short Barrett Ösophagus	482
3	wm220927	Duodenalcarcinom	94	53	be370508	Magenulcus	28
4	mj410512	Magenkarzinoid	75	54	fh461215	Ösophagusvarizen	72
5	kf360417	Refluxösophagitis	110	55	sa260104	Duodenalulcus	55
6	ht500902	Refluxösophagitis	170	56	is491009	Magenulcus	144
7	rl310604	Magencarcinom	193	57	db600530	Magenlymphom	166
8	ca700502	Magenkarzinoid	330	58	bj310806	Refluxösophagitis	51
9	sb420819	Hiatushernie	45	59	bj310806	Refluxösophagitis	288
10	bg331204	Ösophagusvarizen	160	60	nh430214	Duodenalulcus	19
11	bg331204	Ösophagusvarizen	237	61	nh430214	Magenulcus	85
12	tr580831	Duodenalulcus	24	62	sf250925	Magenulcus	220
13	tn420912	Magenerosionen	94	63	nh430214	Mallory-Weiss-Riss	194
14	yd780711	Gran. Magenmucosa	31	64	gh291106	Magenulcus	84
15	pg300314	Duodenitis	123	65	gh291106	Duodenalangiodyplasien	126
16	sk280724	Magenpolyp	70	66	hw290701	Duodenalangiodyplasien	506
17	sk280724	Z.n. Magenpolypektomie	435	67	gh291106	Duodenalerosionen	68
18	rj540307	Ösophagitis	82	68	oe311216	Duodenalangiodyplasien	108
19	pe501203	Ösophaguscarzinom	145	69	bt541006	Refluxösophagitis	27
20	mg240418	Ösophagitis	400	70	ph420507	Duodenaldivertikel	101
21	cm690423	Ösophagusvarizen	198	71	hd260411	Short Barrett Ösophagus	90
22	ce471125	Magenschleimhauterythem	46	72	hw141013	Long Barrett Ösophagus	125
23	ts501020	Lymphangiektasien Duod.	29	73	hw141013	Duodenalulcus	37
24	hw280725	Magenschleimhautheterot.	69	74	aj580518	Duodenalulcus	320
25	hw280725	Z.n. Papillektomie	57	75	sj090922	Refluxösophagitis	45
26	nj380112	Magenulcus	30	76	bw590331	Magenimpression	59
27	mf650613	Refluxösophagitis	98	77	hs420807	Short Barrett Ösophagus	52
28	df390322	Refluxösophagitis	94	78	bm630609	Duodenalulcus	133
29	fa340701	Ösophagusvarizen	276	79	wj351023	Soorösophagitis	56
30	pg250212	Refluxösophagitis	154	80	vd530709	Soorösophagitis	330
31	rb360125	Magenulcus	160	81	va440107	Magencarcinom	94
32	pn761001	Refluxösophagitis	54	82	bp440820	Magenulcus	242
33	lj350917	Long Barrett Ösophagus	128	83	sj551014	Magencarcinom	174
34	cm690423	Ösophagusvarizen	170	84	lg411010	Virusösophagitis	74
35	bs360413	Long Barrett Ösophagus	166	85	wa350406	Ösophagusvarizen	120
36	mu470124	Short Barrett Ösophagus	123	86	na150715	Magencarcinom	158
37	kg570523	Anastomosenulcus	48	87	sl251211	Intest. Metaplasie Magen	174
38	rg250122	Ösophagusdivertikel	38	88	mk290803	Narbenösophagus	50
39	ba551108	Magenpolyp	64	89	mm441019	Duodenaladenom	163
40	sb450816	Short Barrett Ösophagus	145	90	ma700101	Mallory-Weiss-Riss	150
41	br500124	Short Barrett Ösophagus	61	91	sa260104	Anastomosenulcus	95
42	sa260104	Ulcus ventriculi	36	92	hg080316	Magenulcus	122
43	gm291005	Wassermelonenmagen	148	93	bo370508	Gran. Mucosa Magen	54
44	wl260117	Hiatushernie	114	94	is491009	Hypert. Gastropathie	69
45	gm291005	Wassermelonenmagen	97	95	kr640519	Anastomosenulcus	74
46	mf220321	Ösophagusvarizen	189	96	kr500113	Refluxösophagitis	38
47	mf220321	Duodenalulcus	172	97	br360206	Short Barrett Ösophagus	52
48	lm401104	Tumorimpression	66	98	pi400505	Magenangiodyplasien	87
49	bm450226	Duodenalangiodyplasien	48	99	br360206	Ösophaguscarcinom	162
50	am460101	Magenulcus	19	100	bc510422	Magenangiodyplasien	166

Tabelle 5: Diagnosen und Zeiten von 100 Routinedoskopien

4.1.2 Ergebnisse der komprimierten Videosequenz-Serien

Die erhobenen Daten der 81 Videosequenzen *Herpesösophagitis* und der *aktiven Varizenblutung* sind in Tabelle 6 dargelegt.

Nr.	Codec	Auflösung [Pixel]	Datenrate [Kbit/s]	Framerate [Frames/s]	Speicherplatz[Mb] Herpesösophagitis	Speicherplatz[Mb] Varizenblutung
1	MPEG-2	720x576	4000	25	34,3	34,25
2	MPEG-2	720x576	3500	25	29,9	29,96
3	MPEG-2	720x576	3000	25	25,7	25,69
4	MPEG-2	720x576	2500	25	21,4	21,42
5	MPEG-2	720x576	2000	25	17,1	16,71
6	MPEG-2	720x576	1500	25	12,8	12,85
7	MPEG-2	720x576	1000	25	8,5	8,57
8	MPEG-2	720x576	500	25	4,3	4,28
9	MPEG-2	720x576	391	25	3,6	3,65
10	MPEG-2	640x480	4000	25	34,2	34,25
11	MPEG-2	640x480	3500	25	29,8	29,94
12	MPEG-2	640x480	3000	25	25,12	25,67
13	MPEG-2	640x480	2500	25	21,45	21,41
14	MPEG-2	640x480	2000	25	17,19	17,15
15	MPEG-2	640x480	1500	25	12,86	12,84
16	MPEG-2	640x480	1000	25	8,56	8,56
17	MPEG-2	640x480	500	25	4,29	4,48
18	MPEG-2	640x480	391	25	3,4	3,41
19	MPEG-2	352x288	4000	25	34,2	34,2
20	MPEG-2	352x288	3500	25	29,9	29,92
21	MPEG-2	352x288	3000	25	25,6	25,64
22	MPEG-2	352x288	2500	25	21,4	21,37
23	MPEG-2	352x288	2000	25	17,1	17,17
24	MPEG-2	352x288	1500	25	12,86	12,84
25	MPEG-2	352x288	1000	25	8,5	8,36
26	MPEG-2	352x288	500	25	4,3	4,21
27	MPEG-2	352x288	391	25	3,41	3,35
28	MPEG-4	720x576	4000	25	27,18	28,5
29	MPEG-4	720x576	3500	25	26,78	28,47
30	MPEG-4	720x576	3000	25	24,35	26,67
31	MPEG-4	720x576	2500	25	19,38	22,35
32	MPEG-4	720x576	2000	25	14,5	17,88
33	MPEG-4	720x576	1500	25	13,2	13,45
34	MPEG-4	720x576	1000	25	9,1	8,71
35	MPEG-4	720x576	500	25	4,6	4,81
36	MPEG-4	720x576	100	25	2,1	2,96
37	MPEG-4	640x480	4000	25	26,2	28,23
38	MPEG-4	640x480	3500	25	25,36	27,34
39	MPEG-4	640x480	3000	25	23,54	26,12
40	MPEG-4	640x480	2500	25	18,35	21,4

41	MPEG-4	640x480	2000	25	14,24	17,61
42	MPEG-4	640x480	1500	25	8,05	13,3
43	MPEG-4	640x480	1000	25	8,05	8,09
44	MPEG-4	640x480	500	25	4,43	4,36
45	MPEG-4	640x480	100	25	2,01	2,86
46	MPEG-4	352x288	4000	25	26,02	28,02
47	MPEG-4	352x288	3500	25	22,41	26,84
48	MPEG-4	352x288	3000	25	20,86	25,72
49	MPEG-4	352x288	2500	25	17,78	20,36
50	MPEG-4	352x288	2000	25	13,54	16,51
51	MPEG-4	352x288	1500	25	11,24	12,88
52	MPEG-4	352x288	1000	25	5,48	7,69
53	MPEG-4	352x288	500	25	2,6	4,36
54	MPEG-4	352x288	100	25	2,08	0,93
55	MPEG-4	720x576	4000	15	25,18	28,43
56	MPEG-4	720x576	3500	15	21,78	27,47
57	MPEG-4	720x576	3000	15	16,85	26,17
58	MPEG-4	720x576	2500	15	13,38	21,35
59	MPEG-4	720x576	2000	15	9,39	17,18
60	MPEG-4	720x576	1500	15	8,8	13,27
61	MPEG-4	720x576	1000	15	8,8	8,88
62	MPEG-4	720x576	500	15	4,47	4,47
63	MPEG-4	720x576	100	15	2,3	2,83
64	MPEG-4	640x480	4000	15	24,2	27,83
65	MPEG-4	640x480	3500	15	22,36	27,1
66	MPEG-4	640x480	3000	15	20,44	25,82
67	MPEG-4	640x480	2500	15	15,35	20,89
68	MPEG-4	640x480	2000	15	13,21	17,11
69	MPEG-4	640x480	1500	15	7,46	11,02
70	MPEG-4	640x480	1000	15	5,36	8,87
71	MPEG-4	640x480	500	15	4,47	4,63
72	MPEG-4	640x480	100	15	2,2	2,53
73	MPEG-4	352x288	4000	15	25,06	24,02
74	MPEG-4	352x288	3500	15	21,11	20,34
75	MPEG-4	352x288	3000	15	15,86	15,74
76	MPEG-4	352x288	2500	15	11,78	11,2
77	MPEG-4	352x288	2000	15	10,54	10,01
78	MPEG-4	352x288	1500	15	9,44	9,98
79	MPEG-4	352x288	1000	15	4,88	4,1
80	MPEG-4	352x288	500	15	1,85	4,4
81	MPEG-4	352x288	100	15	1,08	0,84

Tabelle 6: Einzelsequenzen der Kompressionscodecs MPEG-2 und MPEG-4

Das Original *Herpesösophagitis* wies bei einer Sequenzlänge von 72 Sekunden eine Datenmenge von 253,6Mb/min. auf. Mit dem Kompressionscodec MPEG-2 konnte eine maximale Kompression auf 3,41Mb/min. (352x288 Pixel, 25/s, 391Kbit/s) erreicht werden. Mit dem Kompressionscodec MPEG-4 wurde eine maximale Kompression auf 1,08Mb erreicht (352x288 Pixel, 15/s, 100Kbit/s).

Das Original *aktive Varizenblutung* wies bei einer Sequenzlänge von 72 Sekunden eine Datenmenge von 334Mb/min. auf. Als maximale Kompression konnte mit MPEG-2 3,35Mb/min. (352x288 Pixel, 25/s, 391Kbit/s) erreicht werden. Mit dem Kompressionscodec MPEG-4 wurde eine maximale Kompression (352x288 Pixel, 15/s, 100Kbit/s) auf 0,84Mb erreicht.

Bei maximaler Kompression mit Datenraten unter 500Kbit/s kam es zu stark beeinträchtigter Bildqualität mit zahlreichen Artefakten. Eine Beurteilbarkeit war bei diesen Formaten nicht mehr gegeben. Die maximalen Kompressionen, ab denen die Bildqualität eine Beurteilbarkeit möglich machte sind in Tabelle 7 gezeigt.

Codec	Auflösung [Pixel]	Datenrate [Kbit/s]	Bildfrequenz [Frames/s]	Speicherpl. [Mb]
MPEG-2	352x288	1000	25/s	8,5
MPEG-4	352x288	500	15/s	1,8

Tabelle 7: Maximaler Kompressionsgrad mit beurteilbarer Bildqualität

4.1.3 Ergebnisse Serie I

Die Ergebnisse der Serie I *Herpesösophagitis* sind in Diagramm 2 und Diagramm 3 sowie in Tabelle 8 und Tabelle 9 dargestellt.

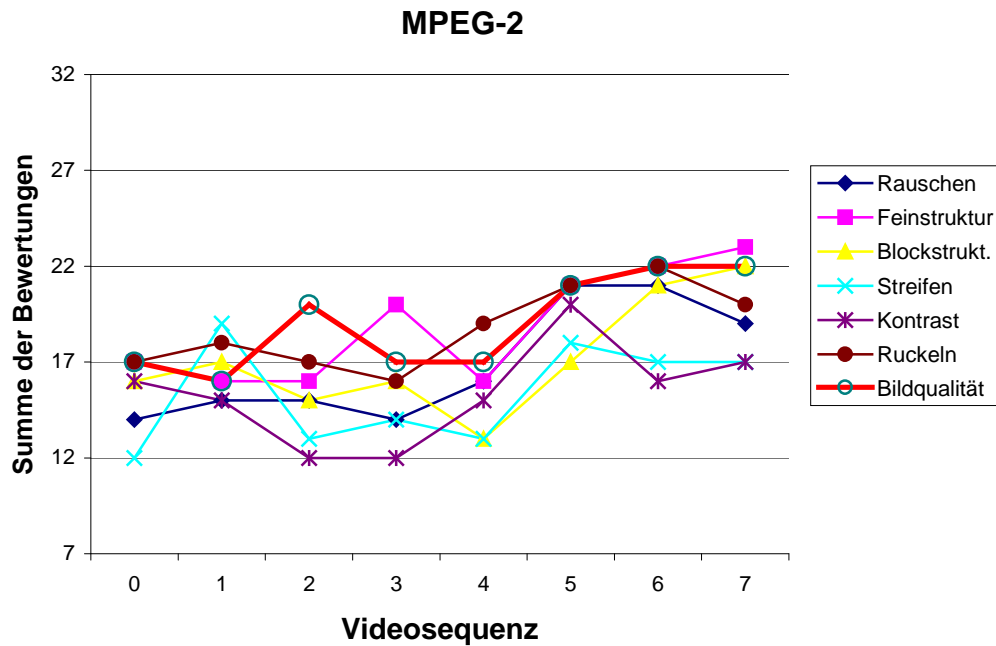


Diagramm 2: Ergebnisse MPEG-2 Serie I

Videosequenz	0	1	2	3	4	5	6	7
Codec	Original	MPEG-2						
Auflösung [Pixel]	720x576	720x576			640x480		352x288	
Datenrate [Kbit/s]	24000	4000	3000	2000	2500	1500	1500	1000
Bildfrequenz [Frames/s]	25							
Speicher [Mb]	253,6	34,3	25,7	17,1	21,4	12,9	12,9	8,5
Rauschen	14	15	15	14	16	21	21	19
Feinstruktur	17	16	16	20	16	21	22	23
Blockstrukt.	16	17	15	16	13	17	21	22
Streifen	12	19	13	14	13	18	17	17
Kontrast	16	15	12	12	15	20	16	17
Ruckeln	17	18	17	16	19	21	22	20
Summe der Bewertungen	92	100	88	92	92	118	119	118
Mittelwert ±SD der Bewertungen	15,3 ±2,0	16,7 ±1,6	14,7 ±1,9	15,3 ±2,7	15,3 ±2,3	19,7 ±1,8	19,8 ±1,6	19,7 ±2,5
<i>Bildqualität</i>	17	16	20	17	17	21	22	22

Tabelle 8: Ergebnisse MPEG-2 Serie I

MPEG-4

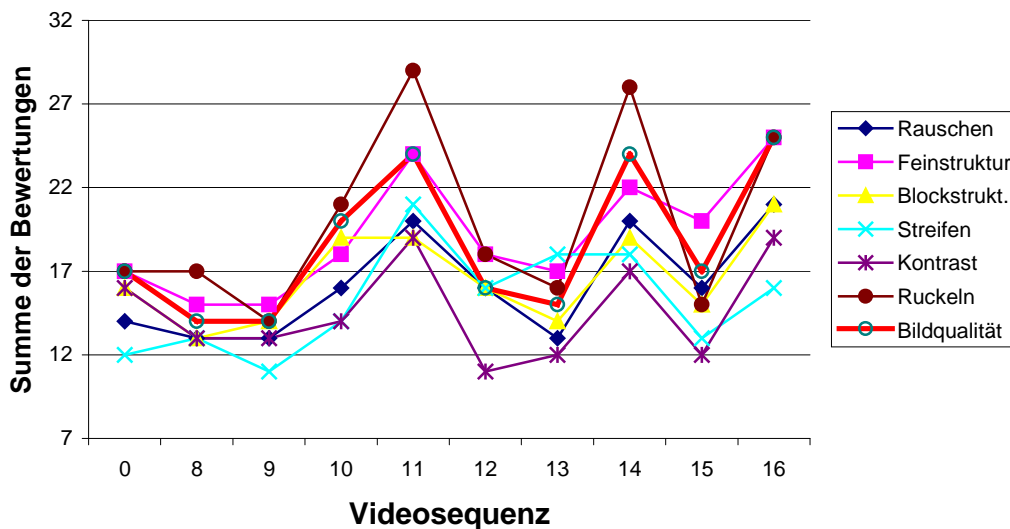


Diagramm 3: Ergebnisse MPEG-4 Serie I

Videosequenz	0	8	9	10	11	12	13	14	15	16
Codec	Original	MPEG-4								
Auflösung [Pixel]		720x576				640x480			352x288	
Datenrate [Kbit/s]	24000	2000	1000	500	1500	1000	500	1000	500	500
Bildfrequenz [Frames/s]	25	25	25	25	15	25	25	15	25	15
Speicher [Mb]	253,6	14,5	9	4,6	8,8	8	4,4	5,4	2,6	1,8
Rauschen	14	13	13	16	20	16	13	20	16	21
Feinstruktur	17	15	15	18	24	18	17	22	20	25
Blockstrukt.	16	13	14	19	19	16	14	19	15	21
Streifen	12	13	11	14	21	16	18	18	13	16
Kontrast	16	13	13	14	19	11	12	17	12	19
Ruckeln	17	17	14	21	29	18	16	28	15	25
Summe der Bewertungen	92	84	80	102	132	95	90	124	91	127
Mittelwert ±SD der Bewertungen	15,3 ±2,0	14 ±1,7	13,3 ±1,4	17 ±2,8	22 ±3,9	15,8 ±2,6	15 ±2,4	20,7 ±3,9	15,2 ±2,8	21,2 ±3,5
Bildqualität	17	14	14	20	24	16	15	24	17	25

Tabelle 9: Ergebnisse MPEG-4 Serie I

Die Datenmenge der Sequenzen beträgt bei dem Original 253,6Mb/min., bei den MPEG-2 Sequenzen 8,5Mb/min. (Videosequenz 7) bis 34,4Mb/min. (Videosequenz 1), bei den MPEG-4 Sequenzen mit der Framerate 25/s 2,6Mb/min. (Videosequenz 15) bis 14,5Mb/min.. (Videosequenz 8) und bei den MPEG-4 Sequenzen mit der Framerate 15/s 1,8Mb/min. (Videosequenz 16) bis 8,8Mb/min. (Videosequenz 11).

Als Mittelwert der Summe der Bewertungen erhielt das Original $15,3 \pm 2,0$ SD Punkte. Im MPEG-2-Codec waren es minimal $14,7 \pm 1,9$ SD und maximal $19,8 \pm 1,6$ SD, im MPEG-4-Codec mit der Framerate 25/s minimal $13,3 \pm 1,4$ SD und maximal $17 \pm 2,8$ SD, mit der Framerate 15/s minimal $20,7 \pm 3,9$ SD und maximal $22 \pm 3,9$ SD.

Die Bildqualität wurde bei dem Original mit 17 Punkten bewertet. Im MPEG-2-Codec lag die Punktzahl zwischen 16 (720x576 Pixel, 4000Kbit/s) und 22 (352x288 Pixel, 1000Kbit/s). Im MPEG-4-Codec mit der Framerate 25/s zwischen 14 (720x576 Pixel, 1000-2000Kbit/s) und 20 (720x576 Pixel, 500Kbit/s) und der Framerate 15/s zwischen 24 (720x576 Pixel, 1500Kbit/s) und 25 (352x288 Pixel, 500Kbit/s).

Der Mittelwert aus der Summe der Bewertungen, die Bildqualität und die aufkommende Datenmenge (Mb) der 16 Videosequenzen und der Originalsequenz sind in Diagramm 4 dargestellt.

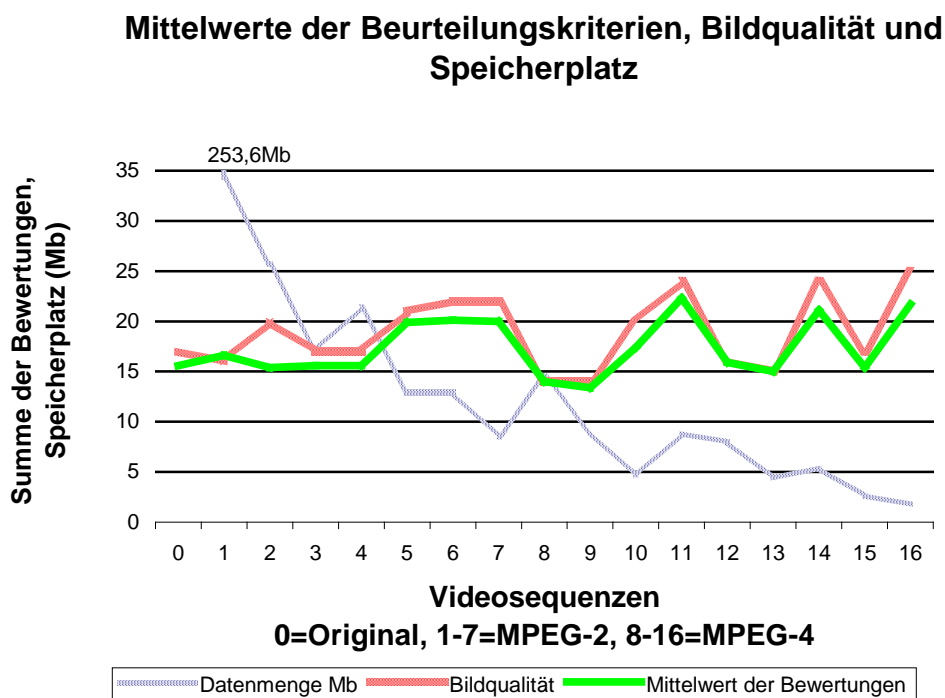


Diagramm 4: Mittelwert der Beurteilungskriterien, Bildqualität und Speicherplatz für die Qualitätskriterien bei den 16 Videosequenzen *Herpesösophagitis*.

0 = Original, 1 – 7 = MPEG-2, 8 – 16 = MPEG-4 (s. Tabelle 8 und Tabelle 9)

Die Sequenzen mit einer Bildfrequenz von 15 Bildern pro Sekunde wurden alle schlechter als das Original und schlechter als die Sequenzen mit 25 Bildern pro Sekunde bewertet. Damit dienen diese Sequenzen trotz eines geringeren Datenaufkommens nicht als qualitativ ausreichendes Bilddokument und schieden für die Auswahl der nächsten Serie aus. Sowohl mit dem MPEG-2- als auch mit dem MPEG-4-Codec konnten mit einer Reduktion der Auflösung und der Datenrate dem Original vergleichbare oder bessere Bewertungen erzielt und damit bei vergleichbarer Bildqualität eine Verringerung des Speicherplatzbedarfes erreicht werden (Tabelle 8 und Tabelle 9).

4.1.4 Ergebnisse Serie II

Der Speicherplatz der Sequenzen reichte von 334Mb/min. (Original) bis zu 4,36Mb/min. (MPEG-4, Auflösung 352x288 Pixel, Datenrate 500Kbit/s, Bildfrequenz 25/s).

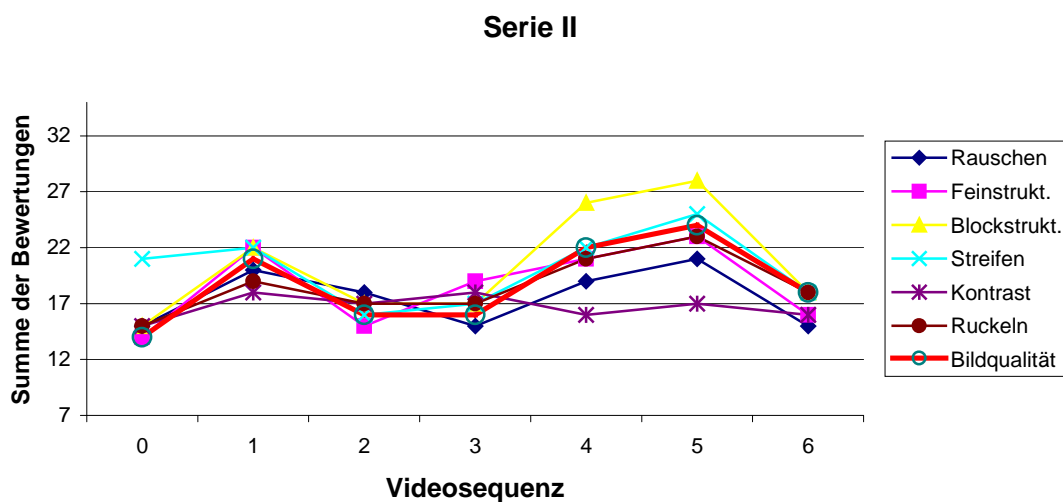


Diagramm 5: Ergebnisse MPEG-2 und MPEG-4 Serie II

Videosequenz	0	1	2	3	4	5	6
Codec	Original	MPEG-2			MPEG-4		
Auflösung [Pixel]	720x576	720x576	640x480	352x288	720x576	640x480	352x288
Datenrate [Kbit/s]	24000	2000	2500	1000	1000	500	500
Bildfrequenz [Frames/s]	25						
Speicher [Mb]	334	16,7	21,4	8,36	8,7	4,36	4,36
Rauschen	15	20	18	15	19	21	15
Feinstruktur	14	22	15	19	21	23	16
Blockstrukt.	15	22	17	17	26	28	18
Streifen	21	22	16	17	22	25	18
Kontrast	15	18	17	18	16	17	16
Ruckeln	15	19	17	17	21	23	18
Summe der Bewertungen	95	123	100	103	125	137	101
Mittelwert \pm SD der Bewertungen	15,8 \pm 2,6	20,5 \pm 1,8	16,7 \pm 1,0	17,2 \pm 1,3	20,8 \pm 3,3	22,8 \pm 3,7	16,8 \pm 1,3
<i>Bildqualität</i>	14	21	16	16	22	24	18

Tabelle 10: Ergebnisse MPEG-2 und MPEG-4 Serie II

Die Datenmenge der Sequenzen beträgt bei dem Original 334Mb/min., bei den MPEG-2-Sequenzen 8,36Mb/min. (Videosequenz 3) bis 16,7Mb/min. (Videosequenz 1) und bei den MPEG-4 Sequenzen 4,36Mb/min. (Videosequenz 6) bis 8,7Mb/min. (Videosequenz 4). Als Mittelwert der Summe der Bewertungen erhielt das Original 15,8 \pm 2,6 SD Punkte. Im MPEG-2-Codec waren es minimal 16,7 \pm 1,0 SD und maximal 20,5 \pm 1,8 SD, im MPEG-4-Codec minimal 16,8 \pm 1,8 SD und maximal 22,8 \pm 3,7 SD.

Die Bildqualität wurde bei dem Original mit 14 Punkten bewertet. Im MPEG-2-Codec lag die Punktzahl zwischen 16 (640x480 Pixel, 2500Kbit/s) und 21 (720x576 Pixel, 2000Kbit/s). Im MPEG-4-Codec zwischen 18 (352x288 Pixel, 500Kbit/s) und 24 (640x480 Pixel, 500Kbit/s).

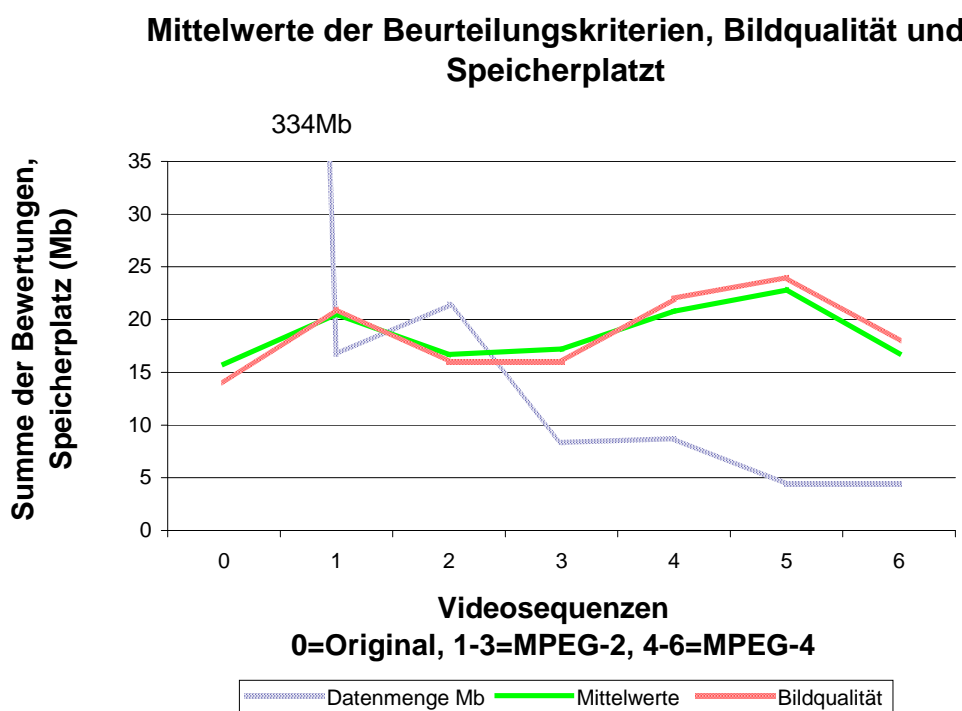


Diagramm 6: Mittelwerte der Beurteilungskriterien, Bildqualität und Speicherplatz für die Qualitätskriterien der 7 Videosequenzen *aktive Varizenblutung*

0 = Original, 1 – 3 = MPEG-2, 4 – 6 = MPEG-4 (s. Tabelle 10)

Der Mittelwert aus der Summe der Bewertungen, die Bildqualität und die aufkommende Datenmenge der 6 Videosequenzen und der Originalsequenz sind in Diagramm 6 dargestellt.

In dieser Serie wurde das Original mit der besten Bildqualität bewertet. Wie bereits in Serie I gezeigt, konnten auch hier mit dem MPEG-2- und MPEG-4-Codec mit allenfalls geringfügig schlechteren Bewertungen (Mittewert der Bewertungen Original $15,8 \pm 2,6$ SD, MPEG-2 $16,7 \pm 1,0$ SD, MPEG-4 $16,8 \pm 1,3$ SD) dem Original vergleichbare Ergebnisse gezeigt werden (Tabelle 10). Die mit MPEG-2 und insbesondere mit MPEG-4 komprimierten Sequenzen benötigten hierbei nur einen geringen Anteil des Speicherplatzbedarfes des Originals (Original 334Mb, MPEG-2 8,36Mb, MPEG-4 4,36Mb).

4.2 Videsequenz als Bilddokument in der Endoskopie

4.2.1 Dokumentation des gastroösophagealen Übergangs nach Protokoll

Sitzung I

Die Patientendaten und Befunde sind in Tabelle 11 dargestellt. Es findet sich eine gleichmäßige Geschlechtsverteilung (50% weiblich, 50% männlich). Der Altersdurchschnitt liegt bei 62,5 Jahren \pm 14,7 SD.

Nr.	ID	Geb. Datum	Zeit Film vor (s)	Bild vor (s)	Schriftlicher Befund
1	ms	23.04.1955	31	192	Normalbefund
2	hg	24.07.1952	10	15	Hernie
3	ml	20.07.1949	13	12	V.a.Short-Barrett
4	vk	17.01.1961	11	78	Hernie
5	ma	25.11.1975	33	30	Normalbefund
6	zs	19.04.1961	37	92	Normalbefund
7	ka	26.10.1942	18	131	Hernie, Refluxösophagitis
8	fo	04.06.1940	74	49	Hernie, Refluxösophagitis
9	fa	10.02.1933	14	97	Ösophagusvarizen
10	sa	07.02.1921	9	15	Malory-Weiss-Riss
11	ah	03.10.1946	45	83	Hernie
12	mk	23.04.1956	55	95	Normalbefund
13	hv	29.03.1945	60	72	Virusösophagitis
14	sj	04.01.1929	29	25	Normalbefund
15	hb	10.12.1925	18	32	Hernie, Refluxösophagitis
16	bb	29.12.1939	6	50	Normalbefund
17	sm	27.07.1913	14	70	V.a.Short-Barrett
18	sm	01.12.1948	25	25	Hernie, Refluxösophagitis, V.a.Short-Barrett
19	me	30.08.1934	44	141	Hernie, Refluxösophagitis
20	ka	24.10.1950	35	10	Normalbefund

Tabelle 11: Erfasste Daten Sitzung 1

Die einzelnen Bewertungen der Vollständigkeit der Darstellung der Cardiazirkumferenz sind in Tabelle 12 aufgezeigt.

In Tabelle 13 sind die Bewertungen der Vollständigkeit der Befunddarstellung aufgezeigt. Gab der Bewerter die Diagnose eines Normalbefundes (NO) an oder war das Bilddokument nicht beurteilbar (NB), so entfiel eine Bewertung der Vollständigkeit der Befundes.

Endoskopie	Hernie	B V1	F V1	B V2	F V2	B V3	F V3	B V4	F V4	B V5	F V5
1	2	1	2	1	2	2	2	2	3	1	2
2	1	1	1	2	5	2	4	5	5	4	5
3	2	3	1	3	1	2	1	4	3	2	1
4	1	1	1	1	1	1	2	1	1	1	1
5	2	4	4	5	3	5	3	5	4	4	3
6	2	3	5	2	2	4	3	3	2	3	3
7	1	5	5	2	4	4	3	4	4	4	4
8	1	5	5	4	3	4	3	4	2	5	2
9	2	4	4	4	2	4	3	4	3	4	3
10	2	2	1	2	1	4	2	3	2	2	1
11	1	4	5	2	1	2	1	3	2	2	2
12	2	3	3	3	2	3	2	3	2	2	2
13	2	5	5	3	3	4	3	4	3	4	4
14	2	5	5	4	3	4	4	4	4	5	3
15	1	5	5	5	2	5	3	4	3	2	2
16	2	5	1	2	1	2	1	2	1	2	1
17	2	5	5	4	3	4	2	4	2	2	2
18	1	5	2	1	1	4	2	2	2	1	1
19	1	3	5	3	4	4	4	4	4	1	2
20	2	4	2	4	1	4	1	3	2	4	2

Tabelle 12: Bewertungen der Vollständigkeit der Cardiazirkumferenz

Vergebene Noten der einzelnen Experten für die Videosequenzen und Bilder der Sitzung I

Hernie: 1 = vorhanden 2 = nicht vorhanden, B = Bild, F = Film, V1-V5 = Experten

Bewertungsskala 1-5 (1 =vollständig, 5 = unvollständig)

Endoskopie	Hernie	B V1	F V1	B V2	F V2	B V3	F V3	B V4	F V4	B V5	F V5
1	2	1	4	NO	NO	2	NO	NO	NO	1	2
2	1	1	5	NO	NO	1	4	3	5	2	5
3	2	1	1	2	1	1	1	2	2	1	1
4	1	1	1	NO	NO	NO	NO	NO	2	NO	NO
5	2	NB	3	NB	NO	NB	NO	NB	NO	NO	NO
6	2	3	2	NO	NO	NB	2	3	2	NO	3
7	1	NB	NB	NB	NO	3	2	4	4	NB	3
8	1	5	2	NB	3	3	3	4	2	3	2
9	2	4	2	NO	1	NO	NO	3	3	NB	3
10	2	4	1	NO	2	3	1	3	2	2	1
11	1	4	5	1	1	2	1	3	2	3	2
12	2	NO	NO	NO	NO	NO	3	NO	3	NO	NO
13	2	3	NO	4	3	4	2	3	3	2	2
14	2	NO	NO	NB	NB	NB	NO	NB	NB	NB	4
15	1	3	5	NB	2	4	2	2	2	3	2
16	2	3	1	2	1	NO	NO	2	1	2	1
17	2	NB	5	2	2	4	2	NB	2	3	2
18	1	5	2	1	1	2	2	2	1	1	1
19	1	2	3	1	4	3	2	2	2	2	1
20	2	4	2	1	1	NO	NO	3	2	3	2

Tabelle 13: Bewertung der Vollständigkeit der Befunddarstellung

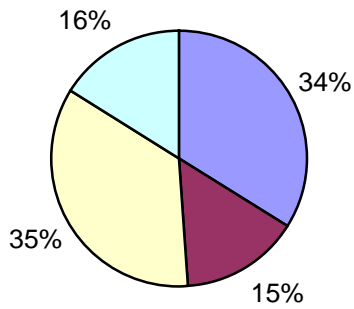
Vergebene Noten der einzelnen Experten für die Videosequenzen und Bilder der Sitzung I

Hernie: 1 = vorhanden 2 = nicht vorhanden, B = Bild, F = Film, V1-V5 = Experten

NB = nicht beurteilbar, NO = Normalbefund

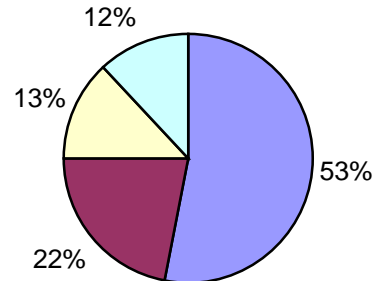
Bewertungsskala 1-5 (1 =vollständig, 5 = unvollständig)

**Vollständigkeit der Cardia
Bilder**



■ Note 1 + 2 ■ Note 3 ■ Note 4 ■ Note 5

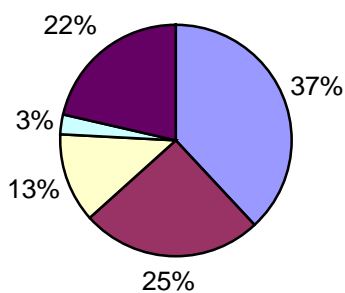
**Vollständigkeit der Cardia
Filme**



■ Note 1 + 2 ■ Note 3 ■ Note 4 ■ Note 5

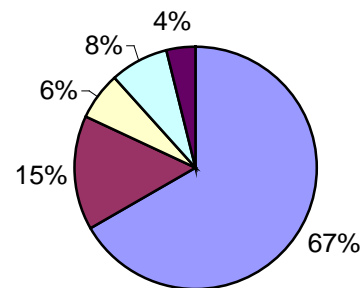
Diagramm 7: Vollständigkeit der Cardiazirkumferenz bei Bildern und Videosequenzen
Note 1 = vollständig, Note 5 = unvollständig, Note 1 + 2 = ausreichende Vollständigkeit

**Vollständigkeit der Befunde
Bilder**



■ Note 1 + 2 ■ Note 3 ■ Note 4 ■ Note 5 ■ NB

**Vollständigkeit der Befunde
Filme**



■ Note 1 + 2 ■ Note 3 ■ Note 4 ■ Note 5 ■ NB

Diagramm 8: Vollständigkeit der Befunde bei Bildern und Videosequenzen
Note 1 = vollständig, Note 5 = unvollständig, Note 1 + 2 = ausreichende Vollständigkeit
NB = nicht beurteilbar

Eine ausreichende Vollständigkeit der Darstellung wurde bei den Noten Eins (vollständig) und Zwei (fast vollständig) angenommen. In dem Diagramm 7 sind die Bewertungen der Vollständigkeit der Cardiazirkumferenz und in dem Diagramm 8 die Bewertung der Vollständigkeit der pathologischen Befunde der Sitzung I dargestellt. Während die Cardiazirkumferenz bei den Bildern in 34% eine ausreichende Vollständigkeit aufwies, zeigten die Filme in 53% eine ausreichende Vollständigkeit. Mit der Note Drei zusammen beurteilt, erreichten die Filme eine Vollständigkeit von 75%, die Bildern 49%. Auch bei der Befunddarstellung zeigten die Filme mit 67% eine größere Vollständigkeit als die Bilder mit 37%. Der Anteil der nicht beurteilbaren Befunde war in bei den Filmen deutlich geringer (4%) als bei den Bildern (22%).

Der Vergleich der Bewertungen des Kriteriums Vollständigkeit der Cardiazirkumferenz zwischen Videosequenzen und Bildern ist in Tabelle 14 dargestellt. Signifikant bessere Ergebnisse fanden sich für die Videosequenzen bei den Experten V3 ($p = 0,005$) und V4 ($p = 0,002$). Bei den Experten V1, V2, und V5 war der Unterschied trotz besserer Bewertungen nicht signifikant.

	Film - Bild	Film - Bild	Film - Bild	Film - Bild	Film - Bild
Experte	V1	V2	V3	V4	V5
Asymptotische Signifikanz P (2-Seitig)	0,368 n. s.	0,096 n. s.	0,005	0,002	0,070 n. s.

Tabelle 14: Vergleich auf signifikante Unterschiede in der Bewertung der Vollständigkeit der Cardiacirkumferenz Sitzung I (Wilcoxon-Test)

V1-V5 = Experten

In den 20 Untersuchungen fanden sich in 8 Fällen eine Hernie des gastroösophagealen Übergangs (Diagramm 10). In Tabelle 15 ist die Vollständigkeit in Abhängigkeit vom Vorhandensein einer Hernie gezeigt und im Boxplot-Diagramm (Diagramm 9) bildlich verdeutlicht.

Der Vergleich der Untergruppen „Hernie“ – „keine Hernie“ zeigte bei allen Experten keinen signifikanten Unterschied. Das Vorliegen einer Hernie beeinflusste in dieser Untersuchung somit die Vollständigkeit der Darstellung weder bei den Filmen noch bei den Bildern.

Experte	Bilder					Filme				
	V1	V2	V3	V4	V5	V1	V2	V3	V4	V5
Asymptotische Signifikanz <i>P</i> (2-Seitig)	0,809 n. s.	0,285 n. s.	0,765 n. s.	0,838 n. s.	0,422 n. s.	0,462 n. s.	0,423 n. s.	0,278 n. s.	0,687 n. s.	0,904 n. s.

Tabelle 15: Vollständigkeit der Darstellung in Abhängigkeit vom Vorhandensein einer Hernie (Mann-Whitney-Test)
V1-V5 = Experten

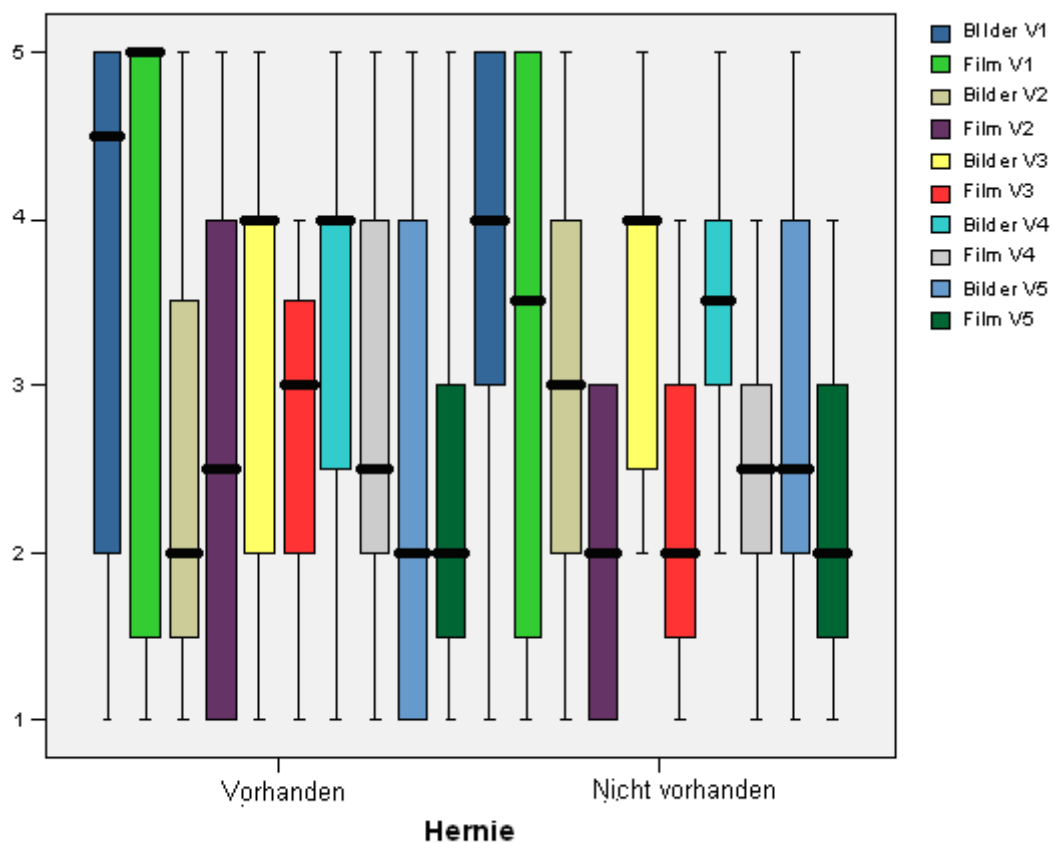


Diagramm 9: Boxplot-Diagramm Vollständigkeit der Darstellung in Abhängigkeit vom Vorhandensein einer Hernie (Skala 1 = vollständig bis 5 = unvollständig)

Neben Normalbefunden ($n = 7$) gab es in der Sitzung I die Diagnosen Hernie ($n=8$), Refluxösophagitis ($n=5$), V.a. Short Barrett ($n=3$) und einzelne Diagnosen wie eine Virusösophagitis, Ösophagusvarizen und einen Mallory-Weiss-Riss (Diagramm 10). Zum Teil lag in einer Untersuchung mehr als eine Diagnose vor. Die Ergebnisse im Erkennen der Diagnose in Film und Bild sind in Diagramm 11 dargestellt. Die richtige Diagnose konnte bei den Filmen in 43% gestellt werden, bei den Bildern in 25%.

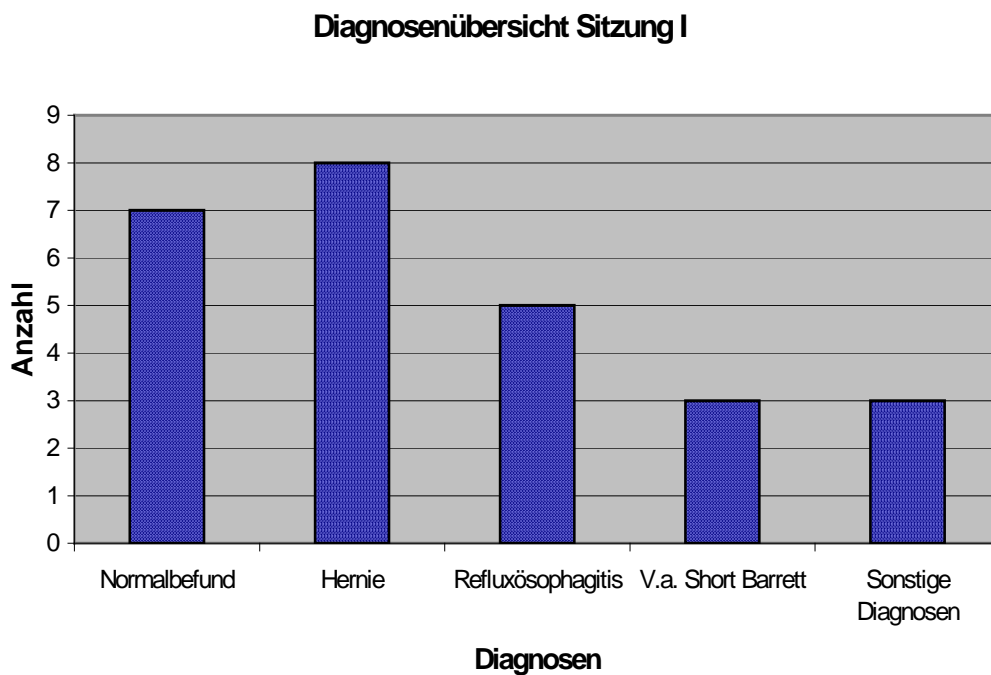


Diagramm 10: Diagnosenübersicht Sitzung I

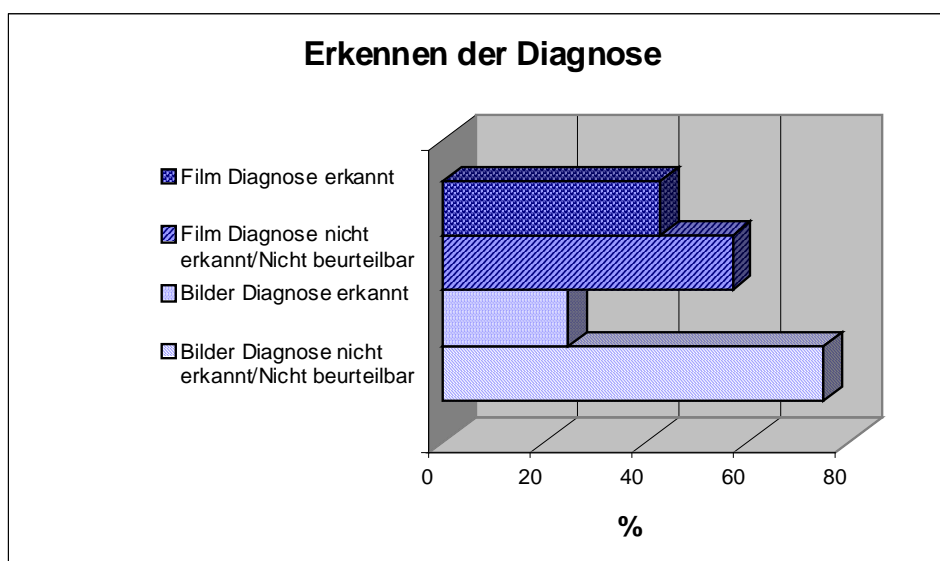


Diagramm 11: Erkennen der Diagnose in Film und Bild

Das Erkennen der Diagnose im Film im Vergleich zum Erkennen der Diagnose im Bild war bei Bewerter V2 ($p = 0,010$) signifikant besser, für die anderen bewertenden Experten ergab sich kein signifikanter Unterschied (Tabelle 16).

	Bilder-Film	Bilder-Film	Bilder-Film	Bilder-Film	Bilder-Film
Experte	V1	V2	V3	V4	V5
Asymptotische Signifikanz P (2-Seitig)	0,110 n. s.	0,010	0,492 n. s.	0,329 n. s.	0,111 n. s.

Tabelle 16: Erkennen der Diagnose in Bild und Film für die Bewerter V1-V5
(Chi-Quadrat-Test)

In Tabelle 17 ist das Erkennen der einzelnen Diagnosen in Prozent angegeben. Getrennt aufgelistet sind in dieser Tabelle die nicht erkannten Diagnosen und solche, die aufgrund fehlender Beurteilbarkeit des Bilddokumentes nicht erkannt wurden. Insgesamt wurde bei 22% der Bilder und bei 4% der Videosequenzen eine fehlende Beurteilbarkeit angegeben.

Befund	Diagnose erkannt		Diagnose nicht erkannt		nicht beurteilbar	
	Bild	Video	Bild	Video	Bild	Video
Normalbefund (n = 7)	34%	45%	37%	49%	29%	6%
Hernie (n = 8)	35%	60%	52,5%	30%	12,5%	10%
Refluxösoph. (n = 5)	24%	44%	68%	52%	8%	4%
Barrett (n = 3)	67%	87%	13%	13%	20%	0%
Virusösoph. (n = 1)	0%	80%	100%	20%	0%	0%
Mallory-W.-R (n = 1)	80%	100%	20%	0%	0%	0%
Ö.-Varizen (n = 1)	0%	20%	60%	80%	40%	0%

Tabelle 17: Erkennen der einzelnen Diagnosen Sitzung I

Die Häufigkeit falsch markierter Diagnosen, die nicht im schriftlichen Befund angegeben waren, stellt Tabelle 18 dar.

Befund	Markiert aber nicht im schriftlichen Befund	
	Bild	Video
Normalbefund (n = 7)	11	10
Hernie (n = 8)	12	19
Refluxösoph. (n = 5)	6	1
Barrett (n = 3)	14	9
Virusösoph. (n = 1)	0	0
Mallory-W.-R (n = 1)	0	0
Ö.-Varizen (n = 1)	0	0

Tabelle 18: Markierte Diagnosen, die nicht dem schriftlichen Befund entsprachen

Befund	Markierte Diagnose	
	Normalbefund	Hernie
Normalbefund	45%	40%
Hernie	15%	60%

Tabelle 19: Diagnose Normalbefund und Hernie (Videosequenzen)

In 35% der Filme und in 14% der Bilder wurden Störfaktoren angegeben (Diagramm 12). Als häufigster Störfaktor fand sich Mucos (Filme 15%, Bilder 10%). Die Peristaltik führte bei den Filmen zu deutlich mehr Störfaktoren als bei den Bildern (Filme 13%, Bilder 2%). Der Prolaps des gastroösophagealen Übergangs wurde nur in geringer Anzahl als Störfaktor angegeben (Filme 5%, Bilder 3%). In fünf Untersuchungen ($n = 5$) wurde mehr als ein Störfaktor angegeben. Weder für die Bilder noch für die Filmsequenzen fand sich eine signifikante Abhängigkeit des Erkennens der Diagnose von dem Vorliegen von Störfaktoren (Tabelle 20).

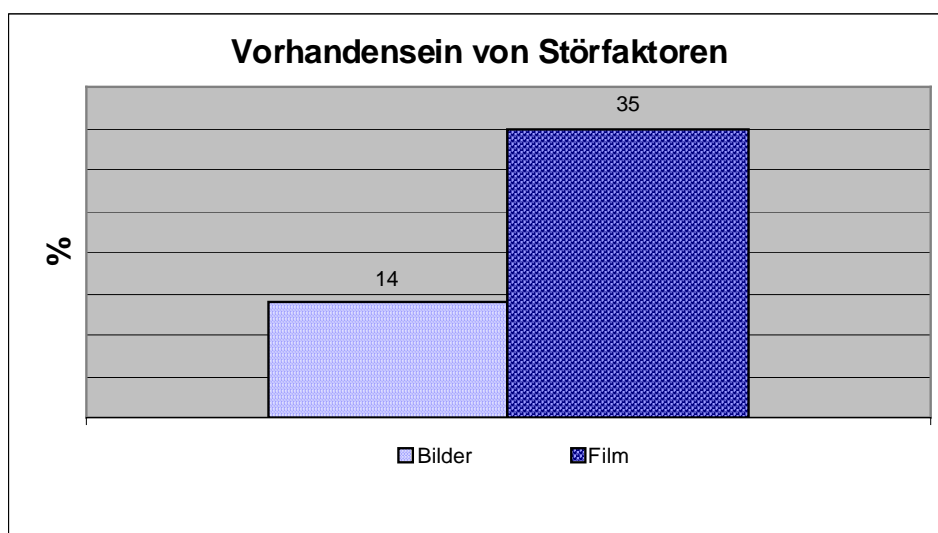


Diagramm 12: Vorliegen von Störfaktoren bei den Bildern und den Filmen in Prozent

Experte	V1	V2	V3	V4	V5
Asymptotische Signifikanz P (2-seitig) Bilder	0,360 n. s.	0,146 n. s.	0,812 n. s.	0,617 n. s.	_*
Asymptotische Signifikanz P (2-seitig) Filme	0,120 n. s.	0,342 n. s.	0,435 n. s.	0,526 n. s.	0,276 n. s.

Tabelle 20: Erkennen der Diagnose in Abhängigkeit vom Vorliegen von Störfaktoren

* kein Störfaktor

Der Zeitaufwand für das Erstellen der Bilddokumente betrug für die Filme 29,05s ± 19 SD, für die Bilder 65,7s ± 49 SD (Diagramm 13). In der Statistik zeigte sich

der Zeitaufwand für das Erstellen von Filmen signifikant niedriger als jener für das Erstellen von Standbildern ($p= 0,003$).

Zeitaufwand Bilddokumentation
(Mittelwert +/- Standardabweichung)

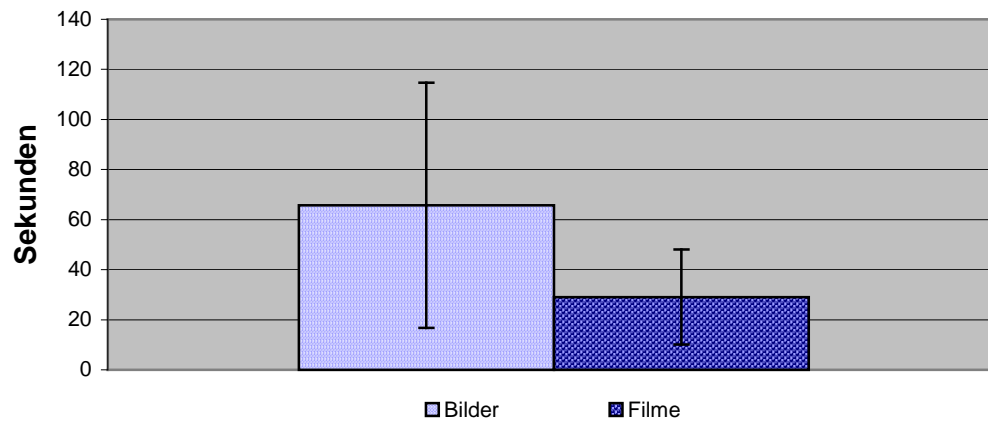


Diagramm 13: Zeitaufwand für die Bilddokumentation mit Bildern und Filmen

Sitzung II.

Nr	ID	Geb. Datum	Zeit Film vor (s)	Zeit Film zurück (s)	Zeit Bild vor (s)	Zeit Bild zurück (s)	Schriftlicher Befund
1	DD	25.01.1924	59	38	45	45	Hernie, Refluxösophagitis, V.a. Short-Barrett
2	MA	01.07.1926	18	15	18	145	Hernie, Refluxösophagitis
3	MK	23.05.1951	28	53	35	29	Refluxösophagitis
4	CR	28.08.1950	36	24	13	41	Hernie
5	HG	08.11.1925	32	16	62	58	Hernie
6	KR	17.09.1959	41	85	9	45	Refluxösophagitis
7	MS	03.01.1951	37	27	36	74	Hernie, Ösophagusvarizen
8	BW	20.12.1937	36	20	10	11	Hernie, V.a. Short Barrett
9	GA	30.12.1979	12	49	8	14	Normalbefund
10	GA	07.11.2026	14	25	11	24	Hernie
11	MH	23.04.2056	25	23	15	18	Hernie, Refluxösophagitis, V.a. Short Barrett
12	GK	13.03.1949	20	28	24	60	Hernie, Refluxösophagitis
13	LP	08.05.1964	21	26	23	18	Hernie

Tabelle 21: Erfasste Daten Sitzung II

Endoskopie	Hernie	B V1 V	F V1 V	B V1 R	F V1 R	B V2 V	F V2 V	B V2 R	F V2 R	B V3 V	F V3 V	B V3 R	F V3 R	B V4 V	F V4 V	B V4 R	F V4 R
1	1	3	1	3	2	3	3	3	1	3	2	3	1	2	3	5	2
2	1	3	1	3	1	3	1	3	1	2	2	4	1	3	1	4	1
3	2	1	1	3	3	2	1	3	1	2	1	3	2	1	1	5	3
4	1	2	2	2	2	4	3	4	2	5	4	2	2	5	3	3	2
5	1	3	3	1	2	4	2	3	2	4	2	3	2	4	1	3	2
6	1	2	1	1	1	3	1	2	1	3	1	1	1	3	1	2	1
7	2	3	2	1	1	4	2	1	1	3	2	1	1	5	3	1	1
8	1	3	3	3	1	3	1	4	1	2	3	4	1	3	3	4	1
9	1	3	1	1	1	4	1	1	1	4	2	1	1	4	2	1	1
10	2	3	3	1	1	3	1	1	1	3	1	2	1	2	1	1	1
11	1	1	1	3	4	1	2	1	3	1	2	2	3	1	1	2	4
12	1	2	1	4	1	2	1	4	1	3	1	4	1	2	1	4	1
13	1	5	3	5	4	5	2	5	3	4	2	5	2	4	2	5	3

Tabelle 22: Bewertungen der Vollständigkeit der Cardiazirkumferenz

Vergebene Noten der einzelnen Experten für die Videosequenzen und Bilder der Sitzung II

Hernie: 1 = vorhanden 2 = nicht vorhanden, B = Bild, F = Film, V1-V5 = Experten

Bewertungsskala 1-5 (1 = vollständig, 5 = unvollständig)

Endoskopie	Hernie	B V1 V	F V1 V	B V1 R	F V1 R	B V2 V	F V2 V	B V2 R	F V2 R	B V3 V	F V3 V	B V3 R	F V3 R	B V4 V	F V4 V	B V4 R	F V4 R
1	1	3	1	NB	NO	NB	2	3	NO	4	3	NO	2	3	4	3	2
2	1	NB	1	1	1	3	1	3	1	2	2	2	1	4	2	2	1
3	2	1	1	1	1	2	1	1	1	1	1	1	1	1	2	1	1
4	1	NB	NO	NB	NO	NB	NO	NB	NO	5	NO	NO	NO	5	NO	NB	NO
5	1	NB	1	NB	1	4	2	4	3	4	4	NO	1	4	2	3	3
6	1	NO	NO	NO	1	NO	NO	NB	NO	2	1	NO	1	NB	NO	NO	NO
7	2	NB	1	NO	NO	3	2	NB	NO	1	2	NO	1	4	1	NO	NO
8	1	2	1	NB	3	3	2	NB	3	2	3	3	2	4	3	NB	1
9	1	NB	1	NB	NB	4	3	4	1	4	2	NO	2	3	2	4	3
10	2	3	NO	2	1	3	1	NO	1	3	2	3	1	NO	1	NO	1
11	1	1	1	NB	2	1	2	3	2	2	1	3	2	2	1	3	3
12	1	NB	NO	NB	NO	NB	1	NO	NO	NO	1	2	NO	NO	NO	3	1
13	1	3	1	NB	1	4	2	1	1	2	2	1	1	3	1	2	1

Tabelle 23: Bewertungen der Vollständigkeit der Befunddarstellung

Vergebene Noten der einzelnen Experten für die Videosequenzen und Bilder der Sitzung II

Hernie: 1 = vorhanden 2 = nicht vorhanden, B = Bild, F = Film, V1-V5 = Experten

V = beim Vordringen, R = beim Rückzug, NB = nicht beurteilbar, NO = Normalbefund

Bewertungsskala 1-5 (1 =vollständig, 5 = unvollständig)

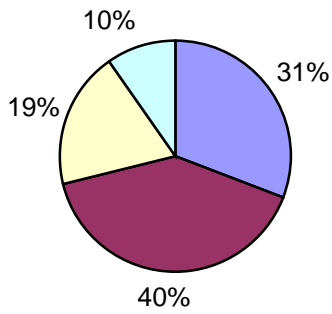
Die Dokumentation der zweiten Sitzung erfolgte sowohl beim Vordringen als auch beim Rückzug. Die Patientendaten und Befunde sind in Tabelle 21 dargestellt.

Die Bewertungen der Vollständigkeit der Darstellung der Cardiazirkumferenz beim Vordringen und beim Rückzug sind für die Bewerter und die 13 Endoskopien in Tabelle 22 aufgezeigt.

In Diagramm 14 und Diagramm 15 sind die vergebenen Bewertungen für Filme und Bilder beim Vordringen und Rückzug dargestellt. Die beim Vordringen erstellten Bilddokumente weisen bei den Bildern in 31% eine ausreichende Vollständigkeit der Cardiazirkumferenz auf, bei den Videosequenzen in 77%. Mit der Note 3 zusammen beurteilt, zeigt sich für die Videosequenzen eine Vollständigkeit von 98%, bei den Bildern in 71%. Im Rückzug erhöhte sich die beurteilte Vollständigkeit (Note 1 und 2) auf 41% bei den Bildern und auf 81% bei den Videosequenzen. Vergleichbare Zahlen zeigen sich bei der Auswertung der vollständigen Darstellung pathologischer Befunde. Hier findet sich sowohl beim Vordringen als auch beim Rückzug eine deutlich höhere Vollständigkeit in der Darstellung bei

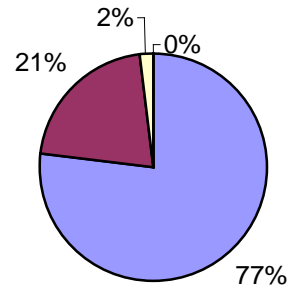
den Videosequenzen (85%, 81%) als bei den Bildern (31%, 31%).

**Vollständigkeit der Cardia
Bilder Vordringen**



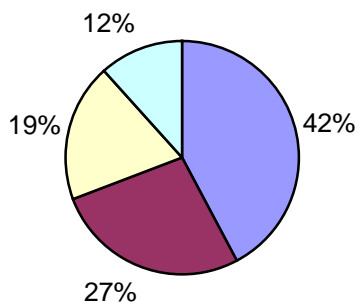
■ Note 1 + 2 ■ Note 3 ■ Note 4 ■ Note 5

**Vollständigkeit der Cardia
Filme Vordringen**



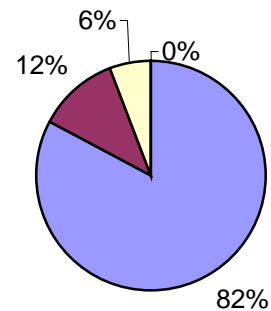
■ Note 1 + 2 ■ Note 3 ■ Note 4 ■ Note 5

**Vollständigkeit der Cardia
Bilder Rückzug**



■ Note 1 + 2 ■ Note 3 ■ Note 4 ■ Note 5

**Vollständigkeit der Cardia
Filme Rückzug**

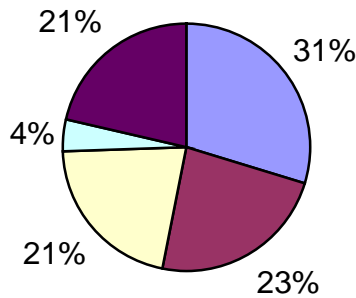


■ Note 1 + 2 ■ Note 3 ■ Note 4 ■ Note 5

Diagramm 14: Vollständigkeit der Cardiazirkumferenz bei Bildern und Videosequenzen beim Vordringen und Rückzug

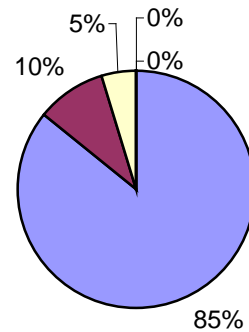
Note 1 = vollständig, Note 5 = unvollständig, Note 1 + 2 = ausreichende Vollständigkeit

**Vollständigkeit der Befunde
Bilder Vordringen**



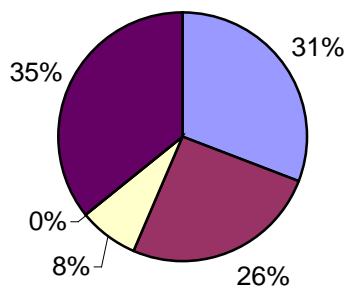
■ Note 1 + 2 ■ Note 3 ■ Note 4 ■ Note 5 ■ NB

**Vollständigkeit der Befunde
Videsequenzen Vordringen**



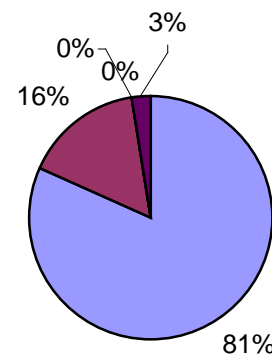
■ Note 1 + 2 ■ Note 3 ■ Note 4 ■ Note 5 ■ NB

**Vollständigkeit der Befunde
Bilder Rückzug**



■ Note 1 + 2 ■ Note 3 ■ Note 4 ■ Note 5 ■ NB

**Vollständigkeit der Befunde
Videsequenzen Rückzug**



■ Note 1 + 2 ■ Note 3 ■ Note 4 ■ Note 5 ■ NB

Diagramm 15: Vollständigkeit der Befunddarstellung bei Bildern und Videosequenzen beim Vordringen und Rückzug

Note 1 = vollständig, Note 5 = unvollständig, Note 1 + 2 = ausreichende Vollständigkeit

NB = nicht beurteilbar

Während bei den Bildern 21% (Vordringen) bzw. 35% (Rückzug) der Befunde nicht ausreichend beurteilt werden konnten, war dies bei den Videosequenzen nur bei 3% im Rückzug nicht möglich. Die Vollständigkeit der Cardia haben alle Experten in den Filmen als signifikant besser gegenüber den Bildern bewertet (V1

$p= 0,010$, V2 $p= 0,004$, V3 $p= 0,014$, V4 $p= 0,008$). Beim Rückzug waren die Ergebnisse für drei von vier Experten signifikant (V1 $p= 0,326$ n. s., V2 $p= 0,027$, V3 $p= 0,013$, V4 $p= 0,031$) (Tabelle 24). Die Verteilung der Benotung für Bild und Film beim Vordringen und Rückzug ist im Boxplot-Diagramm (Diagramm 16) dargestellt.

Signifikante Unterschiede in der Vollständigkeit beim Vordringen gegenüber dem Rückzug fanden sich nicht (n.s.) (Tabelle 25).

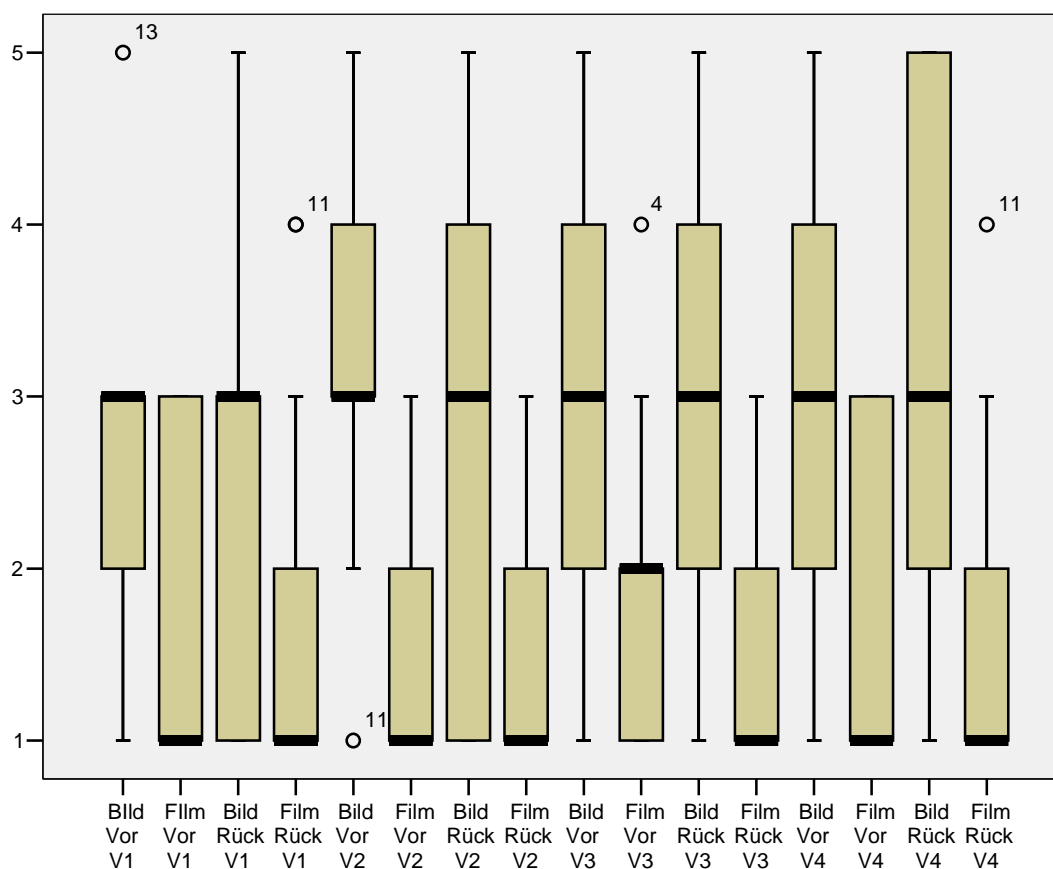


Diagramm 16: Bewertung der Filme und Bilder beim Vordringen und Rückzug bezüglich der Vollständigkeit der Darstellung der Cardiazirkumferenz

V1-V4 = Experten, Vor = Vorgehen, Rück = Rückzug

1 = vollständig, 5 = unvollständig

(Boxplot-Diagramm)

Vollständigkeit Cardia	Film Vor – Bild Vor	Film Vor – Bild Vor	Film Vor – Bild Vor	Film Vor – Bild Vor	Film Rück – Bild Rück	Film Rück – Bild Rück	Film Rück – Bild Rück	Film Rück – Bild Rück
Experte	V1	V2	V3	V4	V1	V2	V3	V4
Asymptotische Signifikanz p (2-seitig)	0,010	0,004	0,014	0,008	0,326 n. s.	0,027	0,013	0,031

Tabelle 24: Vergleich auf signifikante Unterschiede in der Bewertung der Vollständigkeit der Cardiacirkumferenz Sitzung II (Wilcoxon-Test)

V1-V4 = Bewerter, Vor = Vordringen, Rück = Rückzug

Vollständigkeit Cardia	Film Vor – Film Rück	Film Vor – Film Rück	Film Vor – Film Rück	Film Vor – Film Rück
Experte	V1	V2	V3	V4
Asymptotische Signifikanz p (2-seitig)	0,887 n. s.	0,480 n. s.	0,107 n. s.	0,952 n. s.

Tabelle 25: Signifikanz (Wilcoxon-Test) in der Beurteilung der Vollständigkeit der Darstellung der Cardiazirkumferenz beim Vordringen im Vergleich zur Darstellung beim Rückzug

V1-V4 = Bewerter, Vor = Vordringen, Rück = Rückzug

Erkennen der Diagnose:

Neben einem Normalbefund ($n = 1$) gab es in der Sitzung II die Diagnosen Hernie ($n = 10$), Refluxösophagitis ($n = 6$) und V.a. Short Barrett ($n = 3$). Die Anzahl der Diagnosen ist in Diagramm 17 dargestellt. Zum Teil lag in einer Untersuchung mehr als eine Diagnose vor.

Diagnosenübersicht Sitzung II

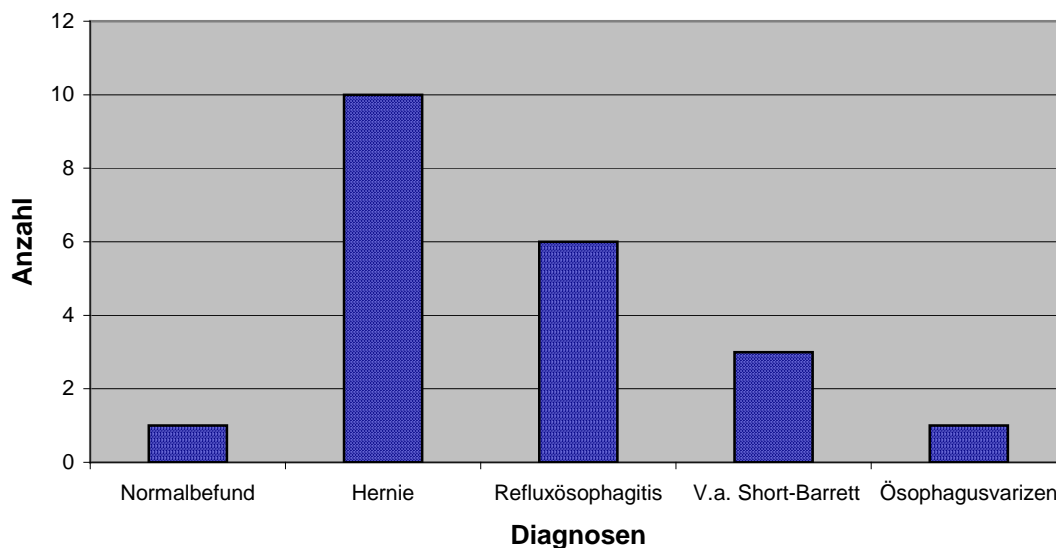


Diagramm 17: Diagnosenübersicht Sitzung II

Die Diagnose konnte in den Filmen beim Vordringen bzw. Rückzug in 44,2% bzw. 53,8% der Fälle richtig gestellt werden, bei den Bildern in 44,2% bzw. 50% (Diagramm 18). Signifikant besseres Erkennen der Diagnose in den Filmen fand sich beim Vordringen für die Experten V1 ($p= 0,015$) und V4 ($p= 0,048$). Beim Rückzug fand sich ein signifikantes Ergebnis (V4 $p= 0,026$) (Tabelle 26, Tabelle 27).

Erkennen der Diagnose	Diagnose Bilder-Film Vor	Diagnose Bilder-Film Vor	Diagnose Bilder-Film Vor	Diagnose Bilder-Film Vor
Bewerter	V1	V2	V3	V4
Asymptotische Signifikanz P (2-Seitig)	0,015	0,135 n. s.	0,416 n. s.	0,048

Tabelle 26: Signifikanz (Chi-Quadrat-Test) Erkennen der Diagnose beim Vordringen im Vergleich Bilder – Film

Erkennen der Diagnose	Diagnose Bilder-Film Rück	Diagnose Bilder-Film Rück	Diagnose Bilder-Film Rück	Diagnose Bilder-Film Rück
Bewerter	V1	V2	V3	V4
Asymptotische Signifikanz P (2-Seitig)	0,207 n. s.	0,170 n. s.	0,252 n. s.	0,026

Tabelle 27: Signifikanz (Chi-Quadrat-Test) Erkennen der Diagnose beim Rückzug im Vergleich Bilder – Film

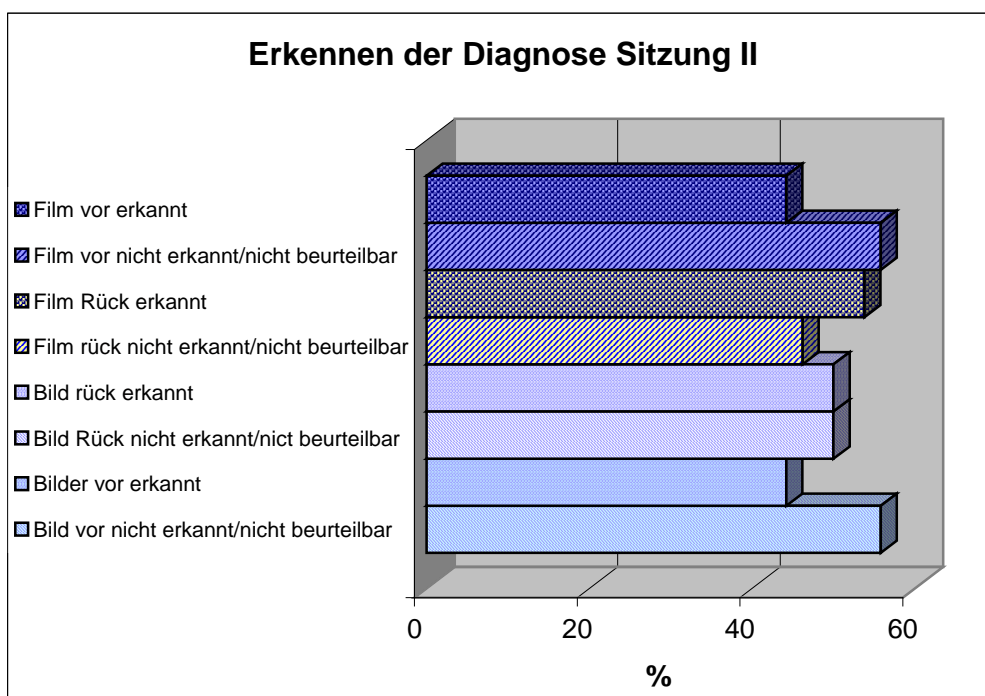


Diagramm 18: Erkennen der Diagnose Sitzung II in Standbildern und Filmen beim Vordringen und Rückzug

Befund	Diagnose erkannt				Diagnose nicht erkannt				nicht beurteilbar			
	Bild		Video		Bild		Video		Bild		Video	
	Vor	Rück	Vor	Rück	Vor	Rück	Vor	Rück	Vor	Rück	Vor	Rück
Normalbef. (n = 1)	0%	0%	100%	100%	0%	0%	0%	0%	100%	100%	0%	0%
Hernie (n = 10)	68%	58%	78%	70%	32%	42%	22%	30%	0%	0%	0%	0%
Refluxösoph. (n = 6)	71%	71%	71%	50%	29%	29%	29%	42%	0%	0%	0%	8%
Barrett (n = 3)	92%	92%	67%	100%	8%	8%	13%	33%	0%	0%	0%	0%
Ö.-Varizen (n = 1)	25%	50%	25%	75%	75%	50%	75%	25%	0%	0%	0%	0%

Tabelle 28: Erkennen der einzelnen Diagnosen Sitzung II

Beurteilung der Kameraführung Sitzung I und Sitzung II

In dem Boxplot-Diagramm 19 sind die Bewertungen der Kameraführung in der Sitzung I und Sitzung II dargestellt. Eine bessere Benotung der Kameraführung in der zweiten Sitzung im Vergleich zur Sitzung I fand sich nicht (n. s.).

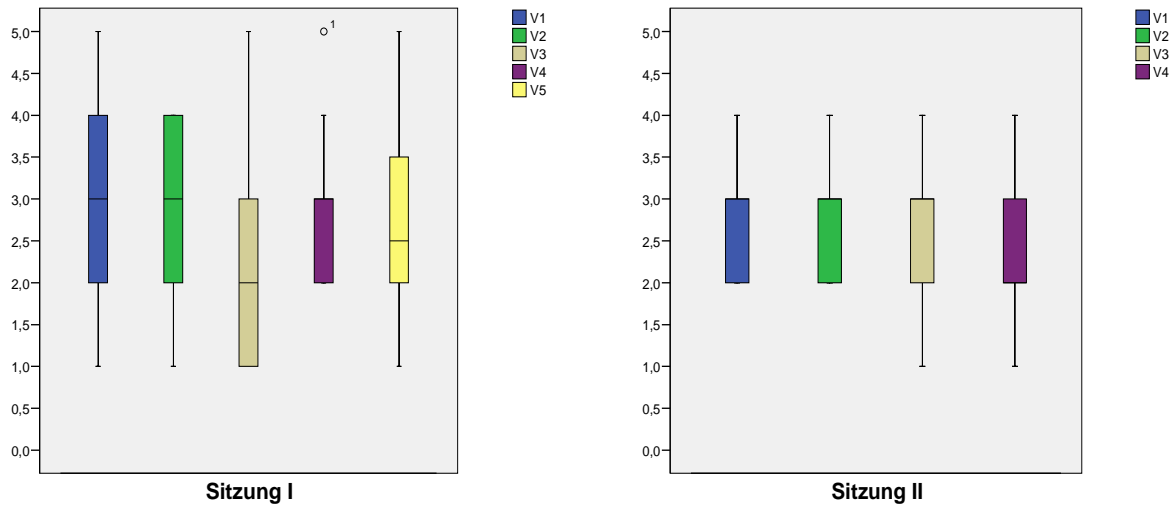


Diagramm 19: Notenverteilung der Experten für das Kriterium Kameraführung
(Boxplot-Diagramm)

5 Diskussion

5.1 Grundlagen und technische Voraussetzung für die Erstellung endoskopischer Videosequenzen

5.1.1 Bestimmung der Länge einer aussagekräftigen Videosequenz

Beim Erstellen einer Videosequenz ist der entscheidende Faktor für die anfallende Datenmenge die Länge der Videosequenz. Eine unkomprimierte digitale Videosequenz hat bei 25 Bildern pro Sekunde eine Datenmenge von ca. 21Mb/s (41, 42).

In den 100 Gastroskopien zeigte sich ein durchschnittlicher Zeitaufwand von ca. 2 Minuten (126,26 s \pm 98, 21 SD). Auffällig waren in 4% der Fälle Ausreißer (n = 4) mit einem Zeitaufwand von mehr als 400 Sekunden (400s, 435s, 482s, 506s). Die Ursache hierfür lag bei zwei dieser Untersuchungen in einer starken Unruhe der Patienten, bei den zwei anderen Untersuchungen führte eine zusätzlich zum Befund aufgezeichnete Intervention (Lasierung von Angiodysplasien, Polypektomie im Magen) zur Verlängerung der Dokumentationszeit. Vorgegeben wurde dem Untersucher lediglich, die zu dokumentierende Region vorher ausführlich zu inspizieren. Weder Zeitlimit noch Vorgaben zum Vorgehen bei der Dokumentation waren angegeben, sodass unter einem strukturierten Vorgehen nach Protokoll eher von einem geringeren Zeitaufwand ausgegangen werden kann. Der ermittelte zeitliche Richtwert von ca. 2 Minuten (120 Sekunden) ist damit als ausreichend für die Erstellung einer Videosequenz zur Dokumentation eines endoskopischen Befundes oder einer anatomischen Region anzusehen. Dies entspricht den Daten, die Rex et al. (39) bei der Dokumentation der zökalen Intubation erhoben. Es handelt sich zwar um eine andere anatomische Region, vergleichbar sind diese Regionen aber in der Schwierigkeit der vollständigen Darstellung. Bis auf fünf Fälle (10%) reichte in der Studie von Rex et al. eine Zeit von 2 Minuten aus. In Einzelfällen verlängerte sich die Zeit durch misslungene (n = 2) oder verlängerte (n = 1) Intubation des terminalen Ileums. In zwei Fällen musste Darminhalt zur Ver-

besserung der Sicht weggespült werden.

Ein unkomprimiertes Datenaufkommen von 21Mb/s (41) entspricht bei einem durchschnittlichem Zeitaufwand von 2 Minuten einer Datenmenge von 2,52Gb pro Untersuchung. Bei einer angenommenen Untersuchungszahl von 5000 Untersuchungen/Jahr wären dies 12600Gb pro Jahr. Darüber hinaus ist in Einzelfällen (Interventionen, ausgedehnte Befunde) von einer längeren Dokumentationszeit auszugehen. Diese hohe Datenmenge zeigt die Notwendigkeit der Kompression, um der Dokumentationspflicht von 10 Jahren nachzukommen. Nicht nur die begrenzte Speicherkapazität der zentralen Archivierungsserver, sondern auch der Zeitaufwand für den Transfer der Einzelsequenzen über ein Intra- oder Internet erfordern die Kompression der Datenmenge. Im Rahmen der Vernetzung von Kliniken (50) und der Telemedizin gewinnt diese Erfordernis zunehmend an Bedeutung (37, 54).

5.1.2 Beurteilung der komprimierten Videosequenz-Serien

Das Originalvideo *aktive Varizenblutung* zeigte trotz gleicher Videosequenzlänge im Vergleich zum Video *Herpesösophagitis* ein höheres Speicheraufkommen. Dies spiegelt den höheren Anspruch an den Kompressionscodec bei bewegtem Bildinhalt wider, in diesem Fall an den Kompressionscodec des digitalen Videorecorders, der die Originalsequenz bereits um dem Faktor 5:1 komprimiert. Der bewegte Bildinhalt der *aktiven Varizenblutung* erfordert mehr Speicherungen von Zwischeninformationen und führt so zu einer höheren Datenmenge der Sequenz.

Bei der systematischen Erstellung der 162 Videosequenzen, ausgehend von der Originalsequenz, zeigte sich, dass die Sequenzen mit maximaler Kompression offensichtlich keine akzeptable Bildqualität aufwiesen. Die Bildinhalte waren von Blockstrukturen durchsetzt und die Bewegung nicht fließend, wodurch der Bildinhalt zum Teil bis zur Unkenntlichkeit verzerrt wurde. Dies traf vor allem auf Videosequenzen mit einer Framerate von 15/s und mit einer Datenrate unter 500 Kbit/s zu. Daher wurden diese Sequenzen in einer Vorauswahl von der Beurteilung der Serie I ausselektiert.

5.1.3 Beurteilung der Ergebnisse der Serie I

Der Mittelwert aus den Summen der einzelnen Bewertungskriterien zeigt erwartungsgemäß eine Übereinstimmung mit der Bildqualität. Dies ist im Diagramm 4 dem anfallenden Speicherplatz in Megabyte gegenübergestellt. Der benötigte Speicherplatz nimmt wie erwartet mit zunehmender Kompression ab. Deutlich wird in Diagramm 2 bis 4, dass der Kompressionscodec MPEG-4 weniger Speicherplatz benötigt als MPEG-2 und trotzdem, abgesehen von den Videosequenzen mit einer Framerate von 15/s, dem Original vergleichbare oder zum Teil sogar bessere Bewertungen erhält (Videosequenz 8, 9, 13 und 15). Die großen Auflösungen (720x576 Pixel) wurden sowohl bei MPEG-2 als auch bei MPEG-4 gut oder zum Teil sogar besser als das Original bewertet (Videosequenz 1, 2, 3, 8, 9; Tabelle 8 und Tabelle 9). Erst mit deutlich gesenkter Datenrate (<1000Kbit/s) wurden diese Formate gleichfalls schlechter bewertet (Videosequenz 10, Tabelle 9). Auch die mittlere Auflösung (640x480 Pixel) mit hoher Datenrate (>1500Kbit/s) im MPEG-2-Codec wurde dem Original vergleichbar bewertet. Mit abnehmender Datenrate (<1500Kbit/s) erfolgte wiederum eine deutlich schlechtere Bewertung (Videosequenzen 4 und 5). Die schlechtere Bewertung bei abnehmender Auflösung liegt an der verminderten Anzahl der Bildpunkte, die eine geringere Auflösung bewirken. Da die Darstellungsfläche – in diesem Fall der Endoskopiemonitor – unabhängig von der Auflösung der Sequenz ein Vollbild zeigt, muss das Bild bei kleinen Auflösungen durch weniger Bildpunkte erstellt werden, was gerade bei den feinen Bildinhalten der *Herpesösophagitis* zu einer entscheidenden Minderung der Bildqualität führt. Dank den erweiterten Kompressionstechniken des MPEG-4-Codec kann dies für das Auge des Betrachters besser kaschiert werden und führt zu einer besseren Bildqualität auch bei kleineren Formaten. Vergleichbare Ergebnisse fanden sich zudem bezüglich der Datenrate. Im MPEG-4-Codec war die mittlere Auflösung (640x480 Pixel) sowie die kleine Auflösung (352x288 Pixel) auch mit niedriger Datenrate (1000 Kbit/s, 500 Kbit/s) gut und dem Original vergleichbar bewertet (Original 92 Bewertungspunkte (BwPkt) vs. 95, 90 und 91 BwPkt. Videosequenz 12, 13 und 15, Tabelle 9). Die kleine Auflösung (352x288 Pixel) im MPEG-2-

Codec mit den Datenraten von 1500Kbit/s und 1000Kbit/s wurden erheblich schlechter bewertet als das Original (Original 92 BwPkt vs. 119 und 118 BwPkt Videosequenz 6 und 7 Tabelle 8).

Mit der deutlich schlechtesten Bewertung (132, 124 bzw. 127 BwPkt) setzen sich die MPEG-4-Sequenzen mit einer Framerate von 15/s von dem Original ab (Videosequenz 11, 14 und 16 Tabelle 9). Wie zu erwarten, war der Bildablauf nicht fließend, sondern ungleichmäßig und wirkte sich negativ auf alle Bewertungskriterien aus. Filme mit einer Framerate von 15/s sind damit als Bilddokument in der Endoskopie nicht sinnvoll einzusetzen.

Für den MPEG-2-Codec kann bei guter Bildqualität in der großen Auflösung (720x576 Pixel) eine Datenreduktion auf 6,7% (253,6Mb vs. 17,1Mb) und in der mittleren Auflösung (640x480 Pixel, 2500Kbit/s) auf 8,5% (235,6Mb vs. 21,5Mb) erreicht werden. Mit einer Datenrate von ≤ 1500 Kbit/s wurden das mittlere und kleine Bildformat deutlich schlechter bewertet (Original 92 BwPkt. vs. 118, 119 und 118 BwPkt. Videosequenz 5, 6 und 7 Tabelle 8). Möglicherweise liefern zwischen 2500Kbit/s und 1500Kbit/s liegende Datenraten eine ausreichende Bildqualität mit noch etwas geringerem Speicherplatzbedarf, was in weiteren Untersuchungen evaluiert werden sollte. Ob auch die kleinen Auflösungen des MPEG-2-Codec bei hohen Datenraten eine dem Original vergleichbare Bildqualität liefern, wäre ebenfalls zu evaluieren. Es ist jedoch nicht zu erwarten, dass damit eine dem MPEG-4-Codec vergleichbare Datenreduktion erreicht werden kann.

Mit MPEG-4 kann in der großen Auflösung eine Datenreduktion auf 3,5% (253,5Mb vs. 9Mb), in der mittleren Auflösung auf 1,7% (253,5Mb vs. 4,4Mb) und in der kleinen Auflösung auf 1% (253,5Mb vs. 2,6Mb) bei erhaltener Qualität erreicht werden.

5.1.4 Beurteilung der Ergebnisse der Serie II

Das Original (Videosequenz 0, Tabelle 10) wurde sowohl was die Artefaktkriterien als auch was die Bildqualität angeht am besten bewertet und somit als Videosequenz mit der höchsten Bildqualität erkannt. Auffällig im Vergleich zur Serie I ist die gute und dem Original vergleichbare Bewertung der kleinen Auflösungen im MPEG-2-Format. Die kleinen Auflösungen wurden auch im MPEG-4-Format er-

neut gut und besser als die große Auflösung (720x576 Pixel) bewertet, obwohl alle Formate als Vollbild auf dem Monitor gezeigt wurden (Tabelle 9, Tabelle 10). Bei der Überprüfung, ob die Artefakte schon im Original vorlagen, ergab sich kein signifikanter Zusammenhang. Die Bewertungen entstanden homogen, es gab keine Ausreißer. Technisch lässt sich dieses bessere Abschneiden der kleineren Auflösungen nicht erklären, konnte aber reproduzierbar in beiden Serien gezeigt werden und unterstreicht damit die Möglichkeit, durch geeignete Kombination der Kompressionsformate Sequenzen mit guter Qualität zu erstellen.

Die Ergebnisse der Serie II spiegeln insgesamt die Ergebnisse der Serie I wider, es kann aber keine dem Original vergleichbare Qualität erreicht werden. Dies zeigt sich in der Summe der Bewertungen für die in der Serie II gewählten Videosequenzen im Vergleich zu den äquivalenten Videosequenzen aus Serie I. Die Bewertung der komprimierten Sequenzen *aktive Varizenblutung* erfolgte im Durchschnitt $3,5 \pm \text{SD}$ BwPkt. schlechter, während die Originalsequenzen vergleichbar bewertet wurden (Tabelle 29).

Codec	Mpeg2	Mpeg2	Mpeg2	Mpeg4	Mpeg4	Mpeg4	Original
Auflösung	720x576	640x480	352x288	720x576	640x480	352x288	
Datenrate	2000	2500	1000	1000	500	500	
Serie I	15,3± SD	15,3± SD	19,7± SD	13,3± SD	15± SD	15,2± SD	15,3± SD
Serie II	20,5± SD	16,7± SD	17,2± SD	20,8± SD	22,8± SD	16,8± SD	15,8± SD

Tabelle 29: Summe der Bewertungen Serie I und Serie II
(Mittelwerte \pm SD)

Die insgesamt schlechtere Bewertung bei gleichbleibender Bewertung des Originals zeigt den höheren Anspruch an den Kompressionscodec, schnell wechselnde Bildinhalte artefaktfrei zu komprimieren. Signifikante Unterschiede zwischen den Bewertungen der einzelnen Kompressionsformate ergaben sich nicht.

Geht man von einer noch ausreichenden Bildqualität aus, so kann bei bewegtem Bildinhalt eine Reduktion der Datenmenge bei MPEG-2 auf 6,5% (21,4Mb vs. 334Mb), bei MPEG-4 auf 1,3% (4,36Mb vs. 334Mb) der Ausgangsdatenmenge erreicht werden.

5.1.5 Die Ergebnisse aus Serie I und Serie II im Literaturvergleich

Es liegt lediglich eine vergleichbare Studie von Cafazzo et al. (6) vor, in der endoskopische Videosequenzen komprimiert und auf die Bildqualität bewertet wurden. In dieser Studie wurde bei 5 Koloskopien die Intubation des terminalen Ileums mit Videosequenzen dokumentiert. In allen Koloskopien lagen Normalbefunde vor. Die Länge der Videosequenzen betrug stets 90 Sekunden. Als Kompressionscodec diente MPEG-1. Die Bewertung der Bildqualität erfolgte wie in dieser Studie durch endoskopieerfahrene Experten anhand eines Fragebogens. Die Ergebnisse sind in Tabelle 30 dargestellt.

sehr gut	gut	ausreichend	schlecht
4000Kbit/s D1	1000Kbit/s SIF	500Kbit/s SIF	300Kbit/s SIF
25000Kbit/s D1*	1500Kbit/s SIF 2500Kbit/s D1	1500Kbit/s D1	

Tabelle 30 nach Cafazzo et al. (6): Bildqualität in Bezug auf Bildformat und Datenrate. SIF = Standard interchange format 352x288 Pixel, D1 = 720x576 Pixel, * = Originalsequenz

Die Ergebnisse von Cafazzo et al. zeigen, dass bei kleiner Auflösung (352x288 Pixel) und einer Datenrate von 1000Kbit/s kein signifikanter Unterschied zum Originalbild besteht und die Datenmenge von 187,5Mb/min. auf 7,5Mb/min. gesenkt werden kann. Das entspricht einer Reduktion der Ausgangsdatenmenge um 96% (Tabelle 31).

Verglichen mit den eigenen Daten entspricht dies dem MPEG-4-Format mit kleiner Auflösung (352x288 Pixel) und einer Datenrate von 500Kbit/s. Da in der Studie von Cafazzo et al. nur das Gelingen der Intubation des terminalen Ileums beurteilt werden sollte und keine pathologischen Befunde vorlagen, ist fraglich, ob die Bildqualität des Kompressionsformates in der Studie für eine differenzierte Schleimhautbeurteilung ausreichen würde.

	Codec	Datenrate [Kbit/s]	Auflösung [Pixel]	Datenmenge [Mb/min.]	Prozentuale Daten- reduktion [%]
Eigene Daten 2007	MPEG-4	500	352x288	2,6	99
Cafazzo et al. 2004	MPEG-1	1000	352x288	7,5	96

Tabelle 31: Datenmenge und prozentuale Datenreduktion bei erhaltener Bildqualität im Literaturvergleich

Rabenstein et al. (37) haben 40 Routineendoskopien für eine tele-endoskopische Übertragung mit MPEG-2 (4:2:2) komprimiert und über ein experimentelles Netzwerk mit 40Mb/s übertragen. Die Arbeitsgruppe kommt zu dem Ergebnis, dass zwischen dem Original und dem übertragenen Bild keine Qualitätsunterschiede bestehen. Hier handelte es sich allerdings nur um eine geringe 2:1 Kompression. Ausschlaggebend und von Interesse für Rabenstein et al. war vor allem der Einfluss der Bandweite des Netzwerkes, die ebenfalls variiert wurde, um die Auswirkung auf die Bildqualität zu prüfen. Zu den eigenen Daten vergleichbare Daten ergeben sich damit nicht.

Während aus dem Bereich der Endoskopie keine weiteren Studien vorliegen, gibt es eine Reihe von Studien zur Kompression digitalisierter Echokardiografie-Sequenzen. Durch das Vorliegen von Schwarz-Weiß-Bildern kann technisch eine stärkere Kompression erreicht werden. Begg et al. (3) erzielten mit MPEG-1 bei einer Datenrate von 4500Kbit/s eine akzeptable Qualität einer 90-Sekunden-Sequenzen mit einem Datenaufkommen von 5Mb. Spencer et al. (47) konnten mit MPEG-1 bei 90 Echokardiografien in erhaltener Bildqualität eine Reduktion der Datenmenge auf unter 1% der Ausgangsmenge und damit eine Netzwerktauglichkeit dieser Sequenzen erlangen. Da es sich in der Endoskopie, abgesehen von endosonografischen Befunden, stets um farbige Bilder mit konsekutiv deutlich höherer Datenmenge handelt, sind diese Daten nicht unmittelbar auf die eigenen Daten übertragbar, zeigen aber dieselbe Tendenz zu qualitativ hochwertig komprimierten Bilddokumenten.

In verschiedenen Studien wurden digitalisierte Echokardiografiesequenzen komprimiert und auf ihre Qualität statt im Vergleich zur Ausgangssequenz zu einem gleichzeitig aufgezeichneten analogen VHS-Video geprüft. Solble et al. (46) haben 1998 an 58 simultan mit sVHS und MPEG-1 aufgenommenen Echokardiografien die Gleichwertigkeit der Qualität dargestellt. Harris et al. (15) verglichen sVHS mit MPEG-2 bei 80 Echokardiografien und stellten eine übereinstimmende Qualität fest. Umeda et al. (51) verglichen sVHS mit MPEG-4 komprimierten Echokardiografiesequenzen und betonten neben einer akzeptablen Bildqualität die Kostengünstigkeit dieses Kompressionscodecs. Aus den genannten Studien (15, 46, 47, 51) liegen damit zwar Daten vor, die die Kompression mit einem MPEG-Codec unterstützen, allerdings wurden sVHS-Sequenzen zur Bildqualitätskontrolle eingesetzt, ein analoges Videoformat, das bereits Qualitätsverluste gegenüber dem Original aufweist und als Kontrolle für die Bildqualität ungeeignet erscheint.

Daten aus der medizinischen Bildgebung, in denen farbige digitale Bilddaten mit hohem Bewegungsinhalt durch verschiedenen digitale Kompressionscodecs (MPEG1-4, DivX) komprimiert und verglichen wurden, liegen bisher nicht vor.

5.1.6 Schlussfolgerung

Durch Kompression von Videosequenzen mit MPEG-Codecs kann bei erhaltender Qualität eine Datenreduktion auf ca.1% der ursprünglichen Datenmenge erreicht werden (MPEG-4, 352x288 Pixel, 500Kbit/s Tabelle 9). Dies entspricht den Daten, die auch Spencer et al. (46) bei der Kompression digitalisierter Echokardiografiesequenzen erreichten und zeigt im Vergleich zu den Daten von Cafazzo et al. (6) das neuere Codecs stärkere Kompressionen möglich machen.

Aus den erhobenen Daten ergibt sich für eine Endoskopieabteilung mit 5000 Untersuchungen pro Jahr, bei denen jeweils ein 120-Sekunden-Videodokument erstellt wird, ein errechnetes jährliches Datenaufkommen von 126Gb (Abbildung 26).

D	=	21Mb/sec.	(Datenmenge/s Aufnahme, unkomprimiert (41))
t	=	120sec.	(ermittelte durchschnittliche Aufnahmedauer)
K	=	1%	(Kompressionsfaktor bei erhaltener Bildqualität)
U	=	5000/a	(angenommene Untersuchungsanzahl pro Jahr)
$S = D \times t \times K \times U$			
$S = 21Mb/sec. \times 120sec. \times 1\% \times 5000/a$			
$S = 126Gb/a$			

Abbildung 26: Berechnung des durchschnittlichen Datenaufkommens S pro Jahr

Serverkapazitäten von 2000Gb (2Tb) sind mittlerweile nichts Ungewöhnliches und kostengünstig. Kostete eine Festplatte mit 600Mb 1992 noch 6000 DM (49), liegt der Preis für eine 2Tb-Festplatten heute unter 2000 Euro. Mit den aufkommenden Daten einer 10-jährigen Dokumentationspflicht nachzukommen, stellt damit kein Problem dar. Das Speichern auf zentralen Servern über Netzwerke mit Datenraten bis 1Gbit/s gestaltet sich wenig zeitaufwendig, und auch via Internet wird durch Datenraten bis zu 25Mbit/s (ADSL2+) der Zeitaufwand immer geringer. Darüber hinaus ist zu erwarten, dass mit weiterentwickelten Kompressionscodecs gute Bildqualität bei noch niedrigerem Datenaufkommen erzeugt werden kann. Basierend auf den erhobenen Daten hat die Firma ViewPoint ein Videodokumentations-Programm mit dem MPEG-4-Codec entwickelt und eingeführt. Auch die Firma E&L hat basierend auf eigenen internen Daten den Kompressionscodec MPEG-4 für ein endoskopisches Videodokumentations-Programm gewählt.

5.2 Videosequenz als Bilddokument in der Endoskopie

Die Befunddokumentation ist wesentlicher Bestandteil der Qualitätskontrolle und Voraussetzung für eine Qualitätssicherung in der Medizin (34). Eine ideale Befunddokumentation zeichnet sich durch eine exakte Wiedergabe des Befundes ohne Informationsverlust aus.

In der gastroenterologischen Endoskopie ist es gelungen, verschiedene Projekte der letzten 20 Jahren (10, 11, 25, 26, 36, 53) in einer Leitlinie als endoskopischen Terminologie zu erstellen (17).

Eine einheitliche Terminologie ist ein wesentlicher Schritt in der Befunddokumentation, sie garantiert jedoch nicht, dass alle Anwender mit dem jeweiligen Begriff dieselben visuellen Vorstellungen verbinden. Für die Bilddokumentation in der gastroenterologischen Endoskopie existiert nach wie vor kein zur Nachbefundung geeigneter Bilddokumentations-Standard (18). Ein erstes Leitlinien-Konzept der ESGE zur Bilddokumentation bei Gastroskopie und Coloskopie (40) hat sich in der Routinedokumentation nicht durchgesetzt und bedarf der Weiterentwicklung.

Daher sind Studien zur Entwicklung eines Dokumentationsstandards, insbesondere mithilfe von Videosequenzen dringend nötig. Die vorliegende Arbeit soll hierzu einen Beitrag leisten.

5.2.1 Beurteilung der Ergebnisse Vollständigkeit der Cardiazirkumferenz

Mit Videosequenzen konnte die Cardiazirkumferenz in Sitzung I vollständiger dargestellt werden als mit Standbildern. Dies wurde von allen 5 Experten in der Bewertung bescheinigt. Zwei Experten bewerteten die *Vollständigkeit der Cardiazirkumferenz* bei den Videosequenzen signifikant besser als bei den Standbildern. (Tabelle 14 V3: $p=0,005$, V4: $p=0,002$). Die Experten V1, V2 und V5 bescheinigten den Videosequenzen ebenfalls eine höhere Vollständigkeit, allerdings war diese statistisch nicht signifikant. Mehr als doppelt so häufig wurden die Standbilder als unvollständig (Note 4 und 5) bewertet (Videosequenzen 25% vs. Standbilder 51%).

In der Sitzung II bedachten alle Experten die Vollständigkeit in den Videosequenzen mit signifikant besserer Bewertung (Tabelle 24: V1 $p = 0,01$, V2 $p = 0,004$, V3 $p = 0,014$, V4 $p = 0,008$). Auch beim Rückzug überwog die signifikant bessere Bewertung der Videosequenzen (Tabelle 24: V2 $P = 0,027$, V3 $p = 0,031$, V4 $p = 0,013$). Als unvollständig (Noten 4 und 5) wurden nur 2% der Videosequenzen, aber 29% der Bilder bewertet (Diagramm 14). Damit fanden sich in Sitzung II signifikant bessere Ergebnisse als in Sitzung I, ein Effekt der einer Lernkurve zwischen der Sitzung I und der Sitzung II entspricht. Diese Verbesserung verdankt sich einer zunehmenden Routine, die für das Erstellen der Dokumente gewonnen wurde. Die Experten konnten in der 3-monatigen Übungszeit durch Nachbetrachtung der selbst erstellten Befunde die Vollständigkeit überprüfen, um so eine Verbesserung in der Erstellung zu erreichen. Insbesondere bei den Videosequenzen wurde eine höhere Vollständigkeit und eine geringere Unvollständigkeit bestätigt, während die Standbilder in der Sitzung II immer zu ca. 30% als unvollständig bewertet wurden. Unabhängig vom Lernerfolg zwischen Serie I und Serie II und unabhängig von dem Unterschied zwischen den Standbildern und den Videosequenzen, sind die Ergebnisse mit zum Teil häufiger Unvollständigkeit erstaunlich und stehen dem Erinnerungseindruck nach einer durchgeführten Untersuchung entgegen. Es ist anzunehmen, dass während der dynamischen Untersuchung der Untersucher die Region vollständig inspiziert. Vermeintlich vollständig erstellt er demgemäß das Bilddokument. Erst in der Nachbetrachtung fehlen dem Betrachter Elemente, die dem erstellenden Untersucher aus der Untersuchung heraus bekannt waren, und bewirken so eine Unvollständigkeit des Bilddokumentes. Hier scheint es besonders wichtig, das Bilddokument nach einem Protokoll zu erstellen, das diese Gesichtspunkte berücksichtigt.

Eine Dokumentation mit Standbildern stellt derzeit die am meisten angewendete Form der Bilddokumentation dar. Daher muss eine größere Erfahrung aus dem Routinealltag beim Erstellen der Standbilder unterstellt werden, wobei allerdings ein Protokoll für ein strukturiertes Vorgehen beim Erstellen der Standbilder bisher nicht vorgegeben war. Von Rey et al. (40) existiert zwar eine Leitlinie zum Erstel-

len von Standbildern, im Routinealltag hat sich aber eher eine befundorientierte Bildgebung durchgesetzt. Da sich beim Erstellen der Standbilder keine Verbesserung in der Vollständigkeit (Note 1 und 2) von Sitzung II gegenüber der Sitzung I zeigte und nachdem die Standbilder in beiden Sitzungen den Videosequenzen in der Vollständigkeit unterlegen sind, muss basierend auf diesen Ergebnissen konstatiert werden, dass Standbilder zumindest für ausgedehntere Befunde und räumliche Zusammenhänge nur bedingt für eine vollständige Dokumentation geeignet sind (Diagramm 20). Hier wären weitere Studien notwendig, um Unterschiede in der Darstellungsmöglichkeit umschriebener und ausgedehnter Befunde in Standbildern herauszuarbeiten.

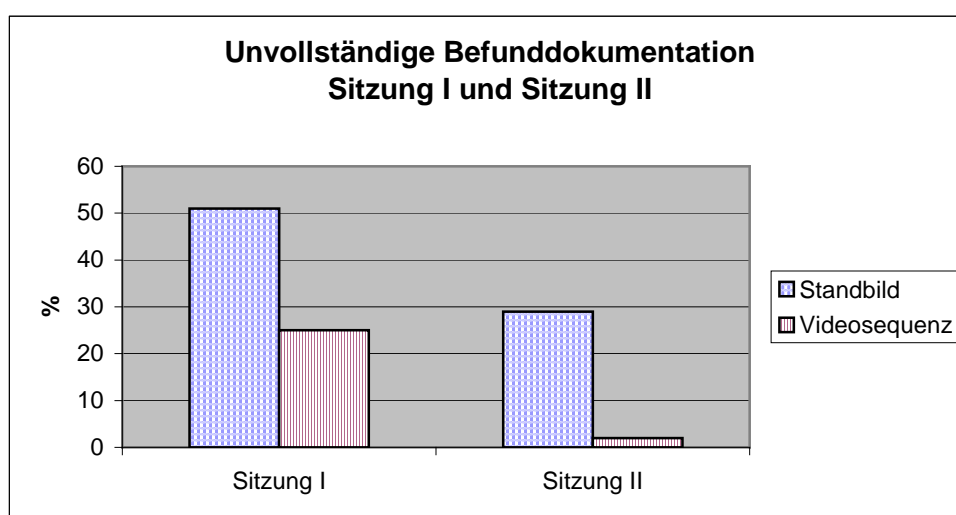


Diagramm 20: Unvollständige Befunddokumentation (Note 4 und 5) der Cardiazcircumferenz Sitzung I und Sitzung II beim Vordringen

Diese Daten entsprechen den Ergebnissen der prospektiven Studie von Rex (39), der bei 50 Koloskopien Standbilder und Videosequenzen auf die Eignung zur Dokumentation der Intubation des Zökums verglich. Die Ergebnisse dieser Studie legen dar, dass eine ausreichende Dokumentation nur mit mehreren Standbildern, orientiert an anatomischen Landmarken, nach Protokoll gelingt, die Dokumentation mit Videosequenzen diesem aber signifikant überlegen ist und zu 98,6% den Vorgang der zökalen Intubation ausreichend darstellt.

Dass mit einem Standbild allein keine ausreichende Darstellung erreicht werden kann, hatten Rex et al.(39) gezeigt. In der eigenen Studie zeigte sich sowohl in

der Sitzung I als auch in Sitzung II, dass bei allen Endoskopien stets mehrere Standbilder zur Dokumentation erstellt wurden. Das Fragebogenkriterium *Vollständigkeit der Cardiazirkumferenz* in „*einer*“ oder einer „*Folge von Einstellungen*“ wurde daher in der weiteren Auswertung nicht mehr berücksichtigt. Bei den Videosequenzen wurde dieses Kriterium nicht gesondert ausgewertet, da eine Unterbrechung der Aufnahme und damit *eine Folge von Einstellungen* der Elimination nichtaussagekräftiger Sequenzabschnitte diene und keinen Einfluss auf eine vollständige Darstellung ausübte.

Die Auswertung der *Vollständigkeit der Befunde* zeigt eine noch deutlichere Überlegenheit der Videosequenzen. Zudem erweist sich, dass in bis zu 35% der Bilder die Befunde nicht vollständig zu beurteilen waren (Tabelle 32).

	vollständige Befunddarstellung		nicht beurteilbare Befunde	
	Bilder	Filme	Bilder	Filme
Sitzung I	37%	67%	22%	4%
Sitzung II Vor	31%	85%	21%	0%
Sitzung II Rück	31%	81%	35%	3%

Tabelle 32: Vollständigkeit der Befunddarstellung Sitzung I und II

Aus den Daten der Sitzung I wurde der Einfluss einer Hernie auf die *Vollständigkeit der Darstellung der Cardiazirkumferenz* ausgewertet. Zugrunde gelegt wurde die Hypothese, dass durch die Dislokation und Aufweitung des gastroösophagealen Übergangs bei Vorliegen einer Hernie, eine bessere Vollständigkeit erreicht werden kann. Bei allen Experten (V1-V5) stellte sich weder für die Standbildern noch für die Videosequenzen eine signifikant bessere Bewertung der Vollständigkeit heraus (Tabelle 15). Eine Aufdehnung des gastroösophagealen Übergangs bietet zwar eine bessere Übersicht, eine vollständige Erfassung der Region wird aber nicht einfacher.

Als weiterer Einfluss auf die *Vollständigkeit der Darstellung* wurde die Dokumentation beim Vordringen und beim Rückzug untersucht und die Ergebnisse beider Abläufe miteinander verglichen. Untersucherabhängig ist es üblich, sowohl bei der Gastroskopie als auch bei der Koloskopie zunächst bis ins Duodenum bzw. terminale Ileum vorzudringen, um dann beim Rückzug die Schleimhaut der einzelnen

anatomischen Abschnitte zu beurteilen. Bei der Gastroskopie erfolgt allerdings bereits beim Vordringen eine Beurteilung der gastroösophagealen Überganges zum Ausschluss einer Hernie, da diese nach Gasinsufflation in der Magen verstreichen kann. Bezüglich der *Vollständigkeit der Darstellung der Cardiacirkumferenz* zeigte sich kein signifikanter Unterschied zwischen der Dokumentation bei Vordringen und dem Rückzug (Tabelle 25).

5.2.2 Beurteilung der Ergebnisse Erkennen der Diagnose

Mit der praktischen endoskopischen Erfahrung steigt erwartungsgemäß die diagnostische Kompetenz und folglich kommt es zu einer größeren Übereinstimmung der Untersucher in den gestellten Diagnosen (33, 35, 38). Alle teilnehmenden Experten besaßen langjährige endoskopische Erfahrung, die Kenntnis pathologischer Befunde in ihrer Morphologie konnte mithin als bekannt vorausgesetzt werden. Bytzer et al. (5) konnten allerdings zeigen, dass bei gering ausgeprägten Befunden wie der Refluxösophagitis Grad I nach Savary and Miller selbst bei Experten das Übereinstimmen der gestellten Diagnose gering sein kann. Daher blieb bei der Auswertung des Fragebogens die Gradeinteilung der Diagnosen unberücksichtigt und es wurde nur das Erkennen der Diagnose gewertet. Bei einem Teil der Standbilder und Videosequenzen konnten die Experten keine eindeutige Diagnose stellen, was diese dann mit *nicht beurteilbar* vermerkten, die Diagnose galt in diesem Fall als nicht erkannt.

Das richtige Erkennen der Diagnose gelang in Sitzung II bei den Videosequenzen in maximal 53% und in 50% bei den Standbildern. Der Unterschied im Erkennen der Diagnose zwischen dem Vordringen und dem Rückzug war nicht signifikant. Gegenüber der Sitzung I konnte sowohl bei den Videosequenzen (43% vs. 53%) als auch bei den Standbildern (25% vs. 50%) eine Steigerung erreicht werden. Obwohl bei den Standbildern in Sitzung II keine höhere Vollständigkeit in der Darstellung des Befundes bewertet wurde, konnte die Diagnose signifikant häufiger richtig erkannt werden. Auch hier muss eine Lernkurve postuliert werden, die zwar keine höhere Vollständigkeit der Befunddarstellung bei den Standbildern erreichte, aber zu einer aussagekräftigeren Befunddarstellung führte. Insgesamt wurden jedoch die Diagnosen bei den Videosequenzen besser erkannt, was auf die voll-

ständigere Befunddarstellung zurückzuführen ist (Diagramm 11, Diagramm 18).

Da dieselben Experten in Sitzung I und Sitzung II die Bewertung durchführten, kann eine höhere diagnostische Kompetenz in der zweiten Sitzung kaum als Ursache für eine Verbesserung angesehen werden, auch wenn es bei den Experten vereinzelt signifikante Unterschiede in der Bewertung bei Sitzung I und II gab (Tabelle 16, Tabelle 26, Tabelle 27).

Ein signifikanter Zusammenhang zwischen *nicht erkannten* bzw. *nicht beurteilbaren Diagnosen* und angegebenen Störfaktoren fand sich weder für die Standbilder noch die Videosequenzen (Tabelle 20). Deutlich häufiger wurde das Vorliegen von Störfaktoren wie Schleim, Blut und Peristaltik bei den Videosequenzen angegeben (14% Standbilder vs. 35% Videosequenzen, Diagramm 12). Die Ursache ist in der unterschiedlichen Methode der Bilderstellung zu sehen. Bei der Erstellung eines Standbildes achtet der Untersucher vor der Aufnahme auf einen möglichst geringen Anteil an Störfaktoren im Bild, während es bei der Aufzeichnung von Videosequenzen immer wieder unvorhergesehen zum Interponieren von Störfaktoren kommen kann. Diese wirken sich dann zwar störend, nicht aber auf das *Erkennen der Diagnose* aus.

Die Feststellung, dass auch nach 3 Monaten Übungszeit ein richtiges Erkennen der Diagnose nur in maximal 53% der Fälle gelingt, wirft die Frage auf, inwieweit dies reproduzierbare Zahlen sind und ob mit endoskopischen Bilddokumenten in der Nachbefundung eine höhere diagnostische Ausbeute erreicht werden kann.

Insgesamt war die Fallzahl und damit die Zahl der Diagnosen in dieser Studie gering und sollte anhand größerer Fallzahlen und weiterer anatomischer Regionen auf eine Reproduzierbarkeit geprüft werden. Zudem galt eine Diagnose nur dann als richtig erkannt, wenn alle im schriftlichen Befund genannten Diagnosen auch vom Experten erkannt worden waren. So zählte die Diagnose nicht als richtig erkannt, wenn beim gleichzeitigen Vorliegen einer Refluxösophagitis und einer Hernie nur die Refluxösophagitis erkannt wurde. Betrachtet man dies unter den bereits erwähnten Ergebnissen aus den Studien von Bytzer et al. (5) und Rath et al. (38), wonach bei geringer morphologischer Ausprägung der Befunde auch unter Experten die Aussagen variieren, so kann das den fast 50%igen Anteil der

nicht erkannten Diagnosen erklären. In den Videosequenzen wurden bei 40% der Normalbefunde eine kleine Hernie angegeben, obwohl diese nicht im schriftlichen Befund beschrieben worden war, bei 15% wurde trotz Vorliegen einer kleinen Hernie ein Normalbefund angegeben (Tabelle 19). Eindeutige Befunde wie ein Mallory-Weiss-Riss wurden dagegen zu 100% erkannt. Allerdings ist auch hier durch die geringe Fallzahl ($n = 1$) die Aussagekraft eingeschränkt. Bei den häufigeren Diagnosen Normalbefund ($n = 7$), Hiatushernie ($n = 8$) und Refluxösophagitis ($n = 5$) wurde der Befund zu 44 bis 60% richtig erkannt (Tabelle 17).

Vergleichbare Studien die sich mit der Nachbefundbarkeit endoskopischer Bilddokumente auseinandergesetzt haben, sind rar und machen eine Vergleichbarkeit der Zahlen schwierig. Marshall et al. prüften (27), ob das Zökum mit Standbildern als Beweis für eine totale Koloskopie aussagekräftig dargestellt werden kann. Definitiv erkannt wurde das Zökum zu 40 bis 60% und stimmt damit mit den eigenen Daten überein. Rex (39) konnte durch eine Kombination von Standbildern und Videosequenzen in 98,6% ein Erkennen der Intubation des terminalen Ileums erreichen. Allerdings sollten die Bewerter hier keine Diagnose stellen, sondern das Erreichen einer anatomischen Struktur anhand der Bilddokumente erkennen. Darüber hinaus wurden die Kriterien „*wahrscheinlich*“ und „*definitiv erreicht*“ zusammengefasst und sind somit nur bedingt aussagekräftig. Eine Kombination von Standbildern und Videosequenzen erscheint aber durchaus sinnvoll.

Ob endoskopische Befunde eine Nachbefundbarkeit erreichen, wie z. B. radiologische Schnittbildverfahren, bleibt dennoch fraglich. Auch wenn ein Bilddokument streng nach Protokoll erstellt wird, kann nur dasjenige in der Nachbetrachtung beurteilt werden, was bildgebend dargestellt ist. Dem Untersucher, der das Bilddokument aus der dynamischen Untersuchung heraus erstellt, sind Befunddetails klar, auch wenn er diese im Bilddokument nicht festhalten kann. Mit diesen Befunden im Unterbewusstsein interpretiert er die erstellten Bilddokumente ganz anders als ein Nachbetrachter, dem dieser Kontext fehlt. Der hohe Anspruch in der Erstellung von Bilddokumenten liegt darin, das darzustellen, was dem Nachbetrachter den gesamten Befund differenziert aufzeigt und nachvollziehen lässt.

5.2.3 Beurteilung des Zeitfaktors beim Erstellen von Standbildern und Videosequenzen

Die Erstellung eines Standbildes gestaltet sich zeitaufwendiger als das Erstellen von Videosequenzen. Während ein Standbild durch das Drücken des Aufnahme­knopfes zwar – je nach Auslöseverzögerung des Gerätes – in einem Bruchteil einer Sekunde aufgezeichnet ist, bedarf die Vorbereitung für diese Aufnahme deutlich mehr Zeit. Dabei spielen die Einstellung der abzubildenden Region und die Elimination von Störfaktoren aus dem Bild die entscheidende Rolle. Oftmals sind mehrere Anläufe notwendig, um das gewünschte Standbild zu erstellen. Da meist mehrere Standbilder benötigt werden, um anatomische Beziehungen oder Befunde ausreichend festzuhalten, summiert sich der Zeitaufwand. Mit $29,05s \pm 19$ SD vs. $65,7s \pm 49$ SD erwies sich in der Sitzung I der Zeitaufwand für das Erstellen von Videosequenzen signifikant niedriger (Diagramm 13). Bei den Videosequenzen entfallen durch die kontinuierliche Bewegung zeitaufwendige Bildeinstellungen, die Befunde können schneller in ihrer anatomischen Beziehung dargestellt werden. Durch Starten und Stoppen über Tasten am Endoskop oder über Fußschalter entsteht kein zusätzlicher Zeitaufwand. De Lange et al. (9) berücksichtigen diesen Faktor in ihrer Studie nicht. Unter Berufung auf die Daten von Wurnig et al. (55) kommen sie zu dem Schluss, dass Videodokumente durch nachträgliche Bearbeitung zeitaufwendiger als Standbilder sind. Wurnig et al. zeichneten allerdings Videosequenzen chirurgischer Eingriffe bis zu einer Länge von 21 Minuten auf, aus denen später durch Nachbearbeitung die aussagekräftigsten Abschnitte herausgeschnitten wurden. Zeichnet man Befunde nach Protokoll strukturiert auf, entfällt eine Nachbearbeitung. So konnte auch in Sitzung I mit einer durchschnittlichen Videosequenzlänge von $29,05s \pm 19$ SD wie erwartet die als Durchschnittszeit ermittelte Videosequenzlänge von $126,26s \pm 98, 21$ SD (Diagramm 1) für eine Befunddokumentation deutlich unterschritten werden.

5.2.4 Beurteilung der Kameraführung

Unterschiede in der Kameraführung zwischen Sitzung I und Sitzung II fanden sich nicht.

Da es sich in beiden Sitzungen um die gleichen endoskopieerfahrenen Untersucher handelte, entspricht dies den Erwartungen. Somit kann ein Einfluss der Kameraführung auf die Verbesserung in der *Vollständigkeit der Darstellung* und auf das *Erkennen der Diagnose* zwischen Sitzung I und Sitzung II als unwahrscheinlich angenommen werden.

5.2.5 Schlussfolgerung

Videsequenzen sind als Bilddokument geeignet und erreichen eine signifikant bessere Vollständigkeit der Darstellung von anatomischen Strukturen und Befunden als Standbilder. Praktische Erfahrung und das strukturierte Vorgehen nach Protokoll führen zu einer Verbesserung der Ergebnisse. Der Zeitaufwand für das Erstellen der Videosequenzen liegt dabei signifikant niedriger als bei den Standbildern. Auch die Qualität der Nachbefundbarkeit kann durch zunehmende Erfahrung im Erstellen der Bilddokumente verbessert werden. Bei einer unabhängig vom schriftlichen Befund vorgenommenen Nachbefundung lässt sich die Diagnosen sowohl bei Standbildern als auch bei Videosequenzen dennoch nur in ca. der Hälfte der Fälle richtig stellen.

6 Zusammenfassung

Die technischen Fortschritte in der Endoskopie haben in den letzten Jahrzehnten zu einer deutlichen Verbesserung der Bildqualität geführt. Mit Einführung der elektronischen Endoskope haben die Auflösung und die Größe des Bildausschnittes zugenommen. Neuere Generationen verfügen über Kontrastverstärkungen und Zoomfunktionen bis in den mikroskopischen Bereich. Obwohl mit den elektronischen Endoskopen die Voraussetzungen für eine qualitativ hochwertige Bilddokumentation gegeben sind, hat sich bisher kein einheitliches Vorgehen etabliert. Die meist befundorientierte Bilddokumentation mit Standbildern stellt keinen Standard dar.

In der gastroenterologischen Endoskopie wurde durch die Einführung der *Leitlinie Endoskopische Terminologie* der DGVS 1999 (17) die Deskription der Befunde vereinheitlicht. Der Untersucher kann mit dieser Terminologie den Befund in seiner Ausprägung nachvollziehbar festhalten. Dennoch bleibt die Dokumentation durch den Untersucher subjektiv. Gerade bei schwierigen, grenzwertigen oder seltenen Befunden kann mit einem Bilddokument der Befund für einen Nachbetrachter besser dargestellt werden. Zudem kann eine Bilddokumentation des Befundes als Lehrmaterial und als objektive Verlaufskontrolle dienen. Dies setzt allerdings eine vollständige und nachvollziehbare Darstellung voraus. Unter Erfüllung der Vollständigkeit und Nachvollziehbarkeit kann ein Bilddokument der Qualitätssicherung dienen.

Unter diesen Maßgaben wurde geprüft, ob endoskopische Videosequenzen als Bilddokument geeignet sind.

Die bei Videosequenzen anfallenden großen Datenmengen machen eine Kompression notwendig. Auch wenn Speicherkapazitäten zunehmend kostengünstiger und größer werden, stellen die 10-jährige Dokumentationspflicht medizinischer Daten und die Transferkapazitäten von Intra- und Internet den Anspruch an eine möglichst geringe Datenmenge. Da mit jeder Datenreduktion ein Verlust an Bildqualität einhergeht, war es Ziel dieser Arbeit, bei höchster Bildqualität eine möglichst starke Datenreduktion zu erreichen.

Eine Datenreduktion kann mit Hard- und Softwarecodecs über Kompressionsalgorithmen erreicht werden. Verwendet wurden die Kompressionscodecs MPEG-2 und MPEG-4. Über eine Reduktion der Kompressionsparameter Datenrate (Kbit/s), Auflösung (Pixel) und der Bildfrequenz (Frames/s) kann die Datenmenge weiter verringert werden.

In zwei Serien wurden absteigende Werte dieser Kompressionsparameter kombiniert und so jeweils 81 komprimierte Sequenzen erstellt. Die Bildqualität wurde bei fein strukturiertem Bildinhalt (Serie I: Herpesösophagitis) und bewegtem Bildinhalt (Serie II: Varizenblutung) beurteilt.

16 Videosequenzen, die einen Querschnitt aus den 81 Sequenzen mit fein strukturiertem Bildinhalt (Serie I) darstellten wurden anhand eines Fragebogens von sieben endoskopieerfahrenen Ärzten beurteilt. Die sieben am besten bewerteten Kompressionsformate wurden in der Serie II mit bewegtem Bildinhalt erneut von denselben Ärzten anhand des gleichen Fragebogens beurteilt. Bei erhaltener Bildqualität konnte die ursprüngliche Datenmenge mit dem Kompressionscodec MPEG-2 auf 7% und mit dem Codec MPEG-4 auf 1% der Ausgangsdatenmenge reduziert werden.

Unter diesen Voraussetzungen wurden im zweiten Teil der Arbeit Videosequenzen und Standbilder in ihrer Aussagekraft als Bilddokument verglichen.

In zwei Sitzungen wurde die Vollständigkeit von Standbildern und Videosequenzen als Bilddokument untersucht. Weitere Fragestellung dieser Sitzungen war die Nachvollziehbarkeit der Befunde und das Erkennen der Diagnosen anhand der erstellten Bilddokumente.

Bewusst wurden zwei Sitzungen im Abstand von 3 Monaten abgehalten, um einen Übungseffekt im Erstellen der Bilddokumente zu prüfen. Unter Berücksichtigung der klinischen Alltagssituation galt ein besonderes Augenmerk der Erfassung und Auswertung des Zeitaufwandes beider Bilddokumentationsmethoden. Als Region mit einer Vielzahl von Befunden wurde der gastroösophageale Übergang gewählt.

Nach einem vorgegebenen Protokoll wurden die Region und die Befunde sowohl mit Standbildern als auch mit Videosequenzen einheitlich dokumentiert. Aufge-

zeichnet wurden die Sequenzen mit einem digitalen Videorecorder. Die Beurteilung der Bilddokumente nahmen endoskopieerfahrene Ärzte anhand eines strukturierten Fragebogens vor. Die Präsentation der Bilddokumente erfolgte verblindet unter Untersuchungsbedingungen.

Bereits in der ersten Sitzung zeigte sich, dass sowohl der gastroösophageale Übergang als auch die pathologischen Befunde mit Videosequenzen sehr viel vollständiger dargestellt werden konnten als mit den Standbildern (Vollständigkeit Cardia 53% Videosequenzen vs. 34% Standbilder, Vollständigkeit Befunde 67% Videosequenzen vs. 37% Standbilder). In der zweiten Sitzung nach 3 Monaten konnte mit den Videosequenzen dank Übung eine noch größere und signifikant höhere Vollständigkeit gegenüber den Standbildern erreicht werden (Vollständigkeit Cardia 77% vs. 31%, Vollständigkeit Befunde 85% vs. 31%). Das Vorhandensein einer Hernie zeigte keinen signifikanten Einfluss auf die Vollständigkeit der Darstellung. Die richtige Diagnose konnte sowohl bei den Videosequenzen (Sitzung I 43%, Sitzung II 53,8%) als auch bei den Standbildern (Sitzung I 25%, Sitzung II 50%) nur in ca. der Hälfte der Fälle gestellt werden.

Der Zeitaufwand für das Erstellen von Standbildern lag signifikant höher als für das Erstellen einer Videosequenz (Videosequenzen 29,05s \pm 19 SD, Standbilder 65,7s \pm 49 SD).

Mit dieser Studie konnte gezeigt werden, dass Videosequenzen als Bilddokument den Standbildern überlegen sind und mit geringem zeitlichen Aufwand im Routinealltag erstellt werden können. Ideal erscheint eine Kombination beider Bildgebungen. Die technischen Voraussetzungen für eine qualitativ hochwertige Archivierung von Videosequenzen zusammen mit dem schriftlichen Befund sind somit durch moderne Kompressionsverfahren gegeben.

7 Literaturverzeichnis

- 1) **Akazawa K, Kameyama S, Mase R, Yamayaka T, Hashiba M:**
MPEG digital compression and analogue videotape: a comparison of moving images and electroencephalogram data epileptic patients.
Med Inform Int. Med. 2004; 29 (1): 57-63

- 2) **Barbier P, Alimento M, Berna G, Cavoretto D, Celeste F, Muratori M, Guazzi MD:**
Clinical validation of different echocardiographic motion picture expert group-4 algorithms and compression levels for telemedicine.
Medinfo 2004; 11 (Pt 2):1339-1342

- 3) **Begg L, Chan FY, Edie G, Hockey R, Wooton R:**
Minimum acceptable standards for digital compression of a fetal ultrasound video-clip.
J. Telemed Telecare 2001; 7 (9): 88-90

- 4) **Berci G, Paz-Partlow M:**
Electronic imaging in Endoscopy.
Surgical Endoscopy 1988; 2: 227-233

- 5) **Bytzer P, Havelund T, Møller Hansen J:**
Interobserver variations in the Endoscopy diagnosis of reflux esophagitis.
Scand J Gastroenterol 1993; 28: 119-125

- 6) **Cafazzo JA, Theal JJ, Medad I, Rossos PG:**
Digital video for the documentation of colonoscopy.
Gastrointest. Endoscopy 2004; 60 (4): 580-584

- 7) Classen M, Frimberger E:**
200 Jahre Endoskopie des Verdauungstraktes, ein konziser Bericht.
Gastroenterologische Endoskopie Thieme Verlag, Stuttgart 2004

- 8) Classen M, Phillip J:**
Electronic Endoscopy of the GI. Initial experience with a new Type of endoscope that has no fiberoptic bundle for imaging.
Endoscopy 1984; 16: 16-19

- 9) De Lange T, Larsen S, Aabakken L:**
Image documentation of endoskopie findings in ulcerativ colitis: photographs or video clips.
Gastrointest. Endosc. 2005; 61 (6): 715-720

- 10) Delavaux M:**
Minimal standard terminology for database in digestive endoscopy. ESGE committee for minimal standards for terminology and dokumentation in digestive endoscopy.
Normed, Bad Homburg 1995

- 11) Delavaux M:**
The GASTER Projekt: Building a Computer Network in digestive endoscopy.
J Clin. Gastroenterol. 1999; 29 (2): 118-126

- 12) Edmonson JM:**
History of the instruments for gastrointestinal endoscopy.
Gastrointest. Endosc. 1991; 37 (2): 27-56

- 13) Frankewitsch T, Sohnlein S, Muller M, Prokosch HU:**
Computed quality assessment of MPEG4 compressed DICOM video data.
Stud. Health Technol. Inform. 2005; 116: 447-452

- 14) Gledhill T, Hunt RH:**
The Use of a Polaroid Camera for Gastrointestinal Endoscopy.
Endoscopy 1984; 16: 22-23
- 15) Harris KM, Schum KR, Knickelbine T, Hurrell, DG, Koehler, JL, Longe TF:**
Comparison of diagnostik quality of motion picture experts group-2 digital video with super VHS videotape for echocardiographic imaging.
J. Am. Soc. Echocardiogr. 2003; 16 (8): 880-883
- 16) Harrison, Tinsley R:**
Principles of internal medicin
16th ed. Mcgraw-Hill Publ. Comp. 2004
- 17) Heldwein W, Rösch T, Klose J, Riemann JF, Schmitt W, Birkner B, Hagenmüller F, Classen M:**
Leitlinien der DGVS. Endoskopische Terminologie – Ergebnis eines Konsensusprojektes
Z Gastroenterol 1999; Supp 3: 1-129
- 18) Heldwein W, Rösch T:**
Befund- und Bilddokumentation in der praktischen Anwendung.
Gastroenterologische Endoskopie Thieme Verlag, Stuttgart 2004
- 19) Henning N, Keilhack H:**
Die gezielte Farbenfotographie der Magenhöhle.
Deutsche Medizinische Wochenschrift 1938; 64 (1): 1392-1393
- 20) Hirschowitz B:**
A Personal History of the Fiberscope.
Gastroenterology 1979; 76: 864-869

21) Hopkins HH, Kapany NS:

A Flexible Fibrescope, using Static Scanning.
Nature 1954; 4392 (2): 39-41

22) Indman P:

Dokumentation in Endoscopy.
Obstetrics and Gyn. Clin. of North Am. 1995; 22 (3): 605-616

23) Kirsner JB:

The Origin of 20th Century Discoveries Transforming Clinical Gastroenterology.
Am. J. Gastroenterology 1998; 93 (6): 862-871

24) Korbsch R:

Endoskopische Magenpathologie. Ein gastroscopischer Bildbericht über die Entstehung, den Verlauf und die therapeutische Beeinflussung der Magenerkrankungen.
Georg Thieme Verlag Leipzig 1941

25) Kruss DM:

The ASGE database. Computers in the endoscopy unit.
Endosc. Rev. 1987; 4: 64-70

26) Maratka Z:

Terminology, definitions and diagnostic Criteria in digestive endoscopy.
Normed Bad Homburg 1994

27) Marshall JB, Brown DN:

Photodokumentation of total colonoscopy: how successful are endoscopists? Do reviewers agree?
Gastrointest Endosc. 1996; 44 (3): 243-48

- 28) Matek W, Lux G, Riemann JF, Demling L:**
Initial Experience with the new Electronic Endoscope
Endoscopy 1984; 16: 20-21
- 29) Michaletz PA, Graham DY:**
Videoendoscopy is wonderful.
Gastrointest Endoscopy 1987; 33: 175
- 30) Nelson RS:**
Color Television in Gastrointestinal Endoscopy.
Southern medical Journal 1981; 74 (10): 1284-1285
- 31) Nelson RS:**
Gastrosopic Photography.
Gastroenterology 195; 35: 74-78
- 32) Nelson RS:**
Routine Gastrosopic Photography.
Gastroenterology 1956; 30: 661-668
- 33) Neumann M, Friedl S, Meining A, Egger K, Heldwein W, Rey JF, Hochberger J, Classen M, Hohenberger W, Rösch T:**
A score card for upper GI-endoscopy: Evaluation of intraobserver variability in examiners with various levels of experience.
Z Gastroenterol 2002; 40: 857-862
- 34) O'Mahony S, Naylor G, Axon A:**
Quality Assurance in gastrointestinal endoscopy.
Endoscopy 2000; 32 (6): 483-488

35) Pandolfino JE, Vakil NB, Kahrilas PJ:

Comparison of inter- and intraobserver consistency for grading of esophagitis by expert and trainee endoscopist.

Gastrointest. Endoscopy 2002; 56 (5): 639-643

36) Publig W, Krötlinger M:

EDV-gestützte Dokumentation in der gastroenterologischen Endoskopie.

Simultane Archivierung und Befundausgabe.

Wien. Klein. Wochenschr. 1988; 100: 86-87

37) Rabenstein T, Maiss J, Naegele-Jackson S, LieblK, Hengstenberg T, Radespiel-Troger M, Holleczeck P, Hahn EG, Sackmann M:

Tele-endoscopy: influence of data compression, bandwidth and simulated impairments on the usability of real time digital video endoscopy transmission for medical diagnosis.

Endoscopy 2002; 34 (9): 703-710

38) Rath HC, Timmer A, Kunkel C, Endlicher E, Grossmann J, Hellerbrand C, Herfarth HH, Lock G, Sahrbacher U, Schölmerich J, Kullmann F, Messmann H:

Comparison of interobserver agreement for different scoring systems for reflux esophagitis: impact of level of experience.

Gastrointest. Endoscopy 2004; 60 (1): 44-49

39) Rex DK:

Still photography versus videotaping for documentation of cecal intubation: a prospective study.

Gastrointest. Endoscopy 2000; 51 (4): 451-459

- 40) Rey JF, Lambert R and the ESGE Quality Assurance Committee:**
ESGE Recommendations for Quality control in gastrointestinal endoscopy: Guidelines for image documentation in upper and lower GI endoscopy.
Endoscopy 2001; 33 (10): 901-903
- 41) Salomon D:**
Data Compression
3.Aufl. Springer Verlag New York. 2004
- 42) Sayood K:**
Introduction to Data Compression
2. Aufl. MK-Verlag 2006
- 43) Segal HL, Watson JS:**
Color photographie through the flexible gastroscope.
Gastroenterology 1948; 10: 575
- 44) Sivak M:**
Endoscopic Image enhancement using a Videoendoscope and Computer.
Gastrointestinal Endoscopy 1987; 33: 178
- 45) Sivak MV Jr, Fleischer DE:**
Colonoscopy with a video-endoscope:
Preliminary experience with a new type of endoscope.
Gastrointest. Endosc. 1984; 30 (1): 1-5
- 46) Soble JS, Yurow G, Brar R, Stamos T, Neumann A, Garcia M, Stoddard MF, Cherian PK, Bhamb B, Thomas JD:**
Comparison of MPEG digital video with super VHS tape for diagnostic echocardiographic readings.
J. Am. Soc. Echocardiogr. 1998; 11 (8): 819-825

47) Spencer K, Weinert L, Mor Avi V, Dean K, Balasia B, Solomon L, Pionke T, Sieb L, Lang RM:

Electronic transmission of digital echocardiographic studie: effects of MPEG compression.

Int. J. Cardiol. 2000; 15; 75 (2-3):141-145

48) Stein S:

Das Photo-Endoskop.

Berliner klinische Wochenschrift 1874; 11: 31-33

49) Swobodnik W, Kuhn K:

Elektronische Befunddokumentation, Leistungsstatistik und Bildanalyse in der Endoskopie.

Z Gastroenterol. 1992; 30: 202-203

50) Teuffel W, Stettin J:

Electronic documentation in endoscopy: Present status and future perspectives from a company standpoint.

Endoscopy 2001; 33 (3): 276-279

51) Umeda A, Iwata Y, Okada Y, Shimada M, Baba A, Minatogawa Y, Yamada T, Chino M, Watanabe T, Akaishi M:

A low-cost digital filing system for echocardiography data with MPEG4 compression and its application to remote diagnosis.

J. Am. Soc. Echocardiogr. 2004; 17(12): 1297-1303

52) Wacker H:

Videobearbeitung am PC.

1. Aufl. Markt und Technik Verlag 2002

- 53) Westerheim J, Aabakken L, Hofstad B, Larsen S, Osnes M:**
The SADE system: an endoscopic database manager.
Endoscopy 1991; 23: 265-268.
- 54) Wildi SM, Kim CY, Glenn TF, Mackey HA, Viator GE, Wallace MB, Hawes RH:**
Tele-endoscopy: a way to provide diagnostic quality for remote populations.
Gastrointest. Endoscopy 2004; 59 (1): 38-43
- 55) Wurnig PN, Hollaus PH, Wurnig CH, Wolf RK, Ohtsuka T, Pridun NS:**
A new method for digital video documentation in surgical procedures and minimal invasive surgery.
Surg. Endosc. 2003; 17 (2): 232-235

7.1 Abbildungsverzeichnis

Abbildung 1: Erstes Endoskop, der „Lichtleiter“ von Phillip Bozzini aus dem Jahre 1805 (12)	3
Abbildung 2: Präsentation des starren Kussmaul-Endoskop an einem Schwertschlucker, 1868 (12)	4
Abbildung 3: Das Foto-Endoskop von S. Th. Stein mit einer Magnesiumlichtquelle, 1874 (48)	5
Abbildung 4: Mikulicz-Leiter-Gastroskop, 1881 (12)	5
Abbildung 5: Leiters Panelectroscope mit Wolframglühbirne als Lichtquelle, 1887 (12)	6
Abbildung 6: Das semiflexible Wolf-Schindler-Gastroskop, 1932 (7)	7
Abbildung 7: Rudolf Schindler mit seiner Frau bei der Gastroskopie (7)	7
Abbildung 8: „Blinde Regionen“ des Magens bei der Endoskopie mit einem semiflexiblen Endoskop (12)	8
Abbildung 9: Untersuchung eines Patienten mit dem Fiberglasendoskop durch B. Hirschowitz (12)	9
Abbildung 10: Fotografie einer Briefmarke durch das Fiberglasendoskop (20)	9
Abbildung 11: Aufbau eines Fiberglasendoskops	10
Abbildung 12: Funktionsprinzip des Videoendoskops	12
Abbildung 13: Videoendoskopieeinheit mit Bildschirm, Prozessor, Lichtquelle und Endoskop	12
Abbildung 14: Monitorbild eines Fiberglasendoskops (a) und eines Videoendoskops (b)	13
Abbildung 15: Aquarellbilder von pathologischen Magenbefunden, erstellt nach dem Blick durch ein Endoskop um 1925 (24)	14
Abbildung 16: Konstruktionszeichnung der Magenkamera von Meltzing und Lange, 1898	15
Abbildung 17: Erste Farbfotografien von Henning und Keihack aus <i>Deutsche Medizinische Wochenschau</i> von 1938 (19)	16
Abbildung 18: Von Nelson verwendete Apparatur für die Erstellung von Farbfotografien, 1956 (32)	17

Abbildung 19: Standbild mit der Freeze-Frame-Funktion eines Videoendoskops aufgenommen	20
Abbildung 20: GOP-Funktion der Kompressionscodecs MPEG-2 und MPEG-4 ..	23
Abbildung 21: Motion Estimation Funktion der MPEG-2- und MPEG-4- Kompressionscodecs	23
Abbildung 22: Fragebogen zur Beurteilung von Videosequenzen unterschiedlicher Kompression	31
Abbildung 23: Protokoll zum strukturierten Vorgehen bei der Bilddokumentation des gastroösophagealen Überganges	34
Abbildung 24: Fragebogen zur Beurteilung der Videosequenzen und Standbilder	36
Abbildung 25: Dokumentation des gastroösophagealen Übergangs nach Protokoll	37
Abbildung 26: Berechnung des durchschnittlichen Datenaufkommens S pro Jahr	79

7.2 Tabellenverzeichnis

Tabelle 1: Kompressionsparameter des Codecs MPEG-2 und MPEG-4	29
Tabelle 2: Komprimierte Einzelfilme pro Codec	30
Tabelle 3: Übersicht der Kompressionsparameter in Serie I.....	30
Tabelle 4: Übersicht der Kompressionsparameter in Serie II.....	33
Tabelle 5: Diagnosen und Zeiten von 100 Routinedoskopien	40
Tabelle 6: Einzelsequenzen der Kompressionscodecs MPEG-2 und MPEG-4.....	42
Tabelle 7: Maximaler Kompressionsgrad mit beurteilbarer Bildqualität.....	43
Tabelle 8: Ergebnisse MPEG-2 Serie I	44
Tabelle 9: Ergebnisse MPEG-4 Serie I	45
Tabelle 10: Ergebnisse MPEG-2 und MPEG-4 Serie II.....	48
Tabelle 11: Erfasste Daten Sitzung 1	51

Tabelle 12: Bewertungen der Vollständigkeit der Cardiazirkumferenz Vergebene Noten der einzelnen Experten für die Videosequenzen und Bilder der Sitzung I <i>Hernie</i> : 1 = vorhanden 2 = nicht vorhanden, B = Bild, F = Film, V1-V5 = Experten Bewertungsskala 1-5 (1 =vollständig, 5 = unvollständig).....	52
Tabelle 13: Bewertung der Vollständigkeit der Befunddarstellung Vergebene Noten der einzelnen Experten für die Videosequenzen und Bilder der Sitzung I <i>Hernie</i> : 1 = vorhanden 2 = nicht vorhanden, B = Bild, F = Film, V1-V5 = Experten NB = nicht beurteilbar, NO = Normalbefund Bewertungsskala 1-5 (1 =vollständig, 5 = unvollständig).....	53
Tabelle 14: Vergleich auf signifikante Unterschiede in der Bewertung der Vollständigkeit der Cardiacirkumferenz Sitzung I (Wilcoxon-Test) V1-V5 = Experten	55
Tabelle 15: Vollständigkeit der Darstellung in Abhängigkeit vom Vorhandensein einer Hernie (Mann-Whitney-Test) V1-V5 = Experten.....	56
Tabelle 16: Erkennen der Diagnose in Bild und Film für die Bewerter V1-V5 (Chi- Quadrat-Test).....	58
Tabelle 17: Erkennen der einzelnen Diagnosen Sitzung I.....	59
Tabelle 18: Markierte Diagnosen, die nicht dem schriftlichen Befund entsprechen	59
Tabelle 19: Diagnose Normalbefund und Hernie (Videosequenzen)	59
Tabelle 20: Erkennen der Diagnose in Abhängigkeit vom Vorliegen von Störfaktoren * kein Störfaktor.....	60
Tabelle 21: Erfasste Daten Sitzung II.....	62
Tabelle 22: Bewertungen der Vollständigkeit der Cardiazirkumferenz Vergebene Noten der einzelnen Experten für die Videosequenzen und Bilder der Sitzung II <i>Hernie</i> : 1 = vorhanden 2 = nicht vorhanden, B = Bild, F = Film, V1-V5 = Experten Bewertungsskala 1-5 (1 =vollständig, 5 = unvollständig).....	62

Tabelle 23: Bewertungen der Vollständigkeit der Befunddarstellung Vergebene Noten der einzelnen Experten für die Videosequenzen und Bilder der Sitzung II <i>Hernie</i> : 1 = vorhanden 2 = nicht vorhanden, B = Bild, F = Film, V1-V5 = Experten V = beim Vordringen, R = beim Rückzug, NB = nicht beurteilbar, NO = Normalbefund Bewertungsskala 1-5 (1 =vollständig, 5 = unvollständig).....	63
Tabelle 24: Vergleich auf signifikante Unterschiede in der Bewertung der Vollständigkeit der Cardiacirkumferenz Sitzung II (Wilcoxon-Test) V1-V4 = Bewerter, Vor = Vordringen, Rück = Rückzug	67
Tabelle 25: Signifikanz (Wilcoxon-Test) in der Beurteilung der Vollständigkeit der Darstellung der Cardiazirkumferenz beim Vordringen im Vergleich zur Darstellung beim Rückzug V1-V4 = Bewerter, Vor = Vordringen, Rück = Rückzug.....	67
Tabelle 26: Signifikanz (Chi-Quadrat-Test) Erkennen der Diagnose beim Vordringen im Vergleich Bilder – Film	68
Tabelle 27: Signifikanz (Chi-Quadrat-Test) Erkennen der Diagnose beim Rückzug im Vergleich Bilder – Film	69
Tabelle 28: Erkennen der einzelnen Diagnosen Sitzung II.....	69
Tabelle 29: Summe der Bewertungen Serie I und Serie II (<i>Mittelwerte ± SD</i>).....	75
Tabelle 30 nach Cafazzo et al. (6): Bildqualität in Bezug auf Bildformat und Datenrate. SIF = Standart interchange format 352x288 Pixel, D1 = 720x576 Pixel, * = <i>Originalsequenz</i>	76
Tabelle 31: Datenmenge und prozentuale Datenreduktion bei erhaltener Bildqualität im Literaturvergleich	77
Tabelle 32: Vollständigkeit der Befunddarstellung Sitzung I und II	83

7.3 Diagrammverzeichnis

Diagramm 1: Prozentuale Verteilung der Sequenzdauer für die Dokumentation des Befundes bei 100 Routineendoskopien (n = 100)	39
Diagramm 2: Ergebnisse MPEG-2 Serie I.....	44

Diagramm 3: Ergebnisse MPEG-4 Serie I.....	45
Diagramm 4: Mittelwert der Beurteilungskriterien, Bildqualität und Speicherplatz für die Qualitätskriterien bei den 16 Videosequenzen <i>Herpesösophagitis</i> . 0 = Original, 1 – 7 = MPEG-2, 8 – 16 = MPEG-4 (s. Tabelle 8 und Tabelle 9).....	47
Diagramm 5: Ergebnisse MPEG-2 und MPEG-4 Serie II48	
Diagramm 6: Mittelwerte der Beurteilungskriterien, Bildqualität und Speicherplatz für die Qualitätskriterien der 7 Videosequenzen <i>aktive Varizenblutung</i> 0 = Original, 1 – 3 = MPEG-2, 4 – 6 = MPEG-4 (s. Tabelle 10)	49
Diagramm 7: Vollständigkeit der Cardiazirkumferenz bei Bildern und Videosequenzen <i>Note 1 = vollständig, Note 5 = unvollständig, Note 1 + 2 = ausreichende Vollständigkeit</i>	54
Diagramm 8: Vollständigkeit der Befunde bei Bildern und Videosequenzen <i>Note 1 = vollständig, Note 5 = unvollständig, Note 1 + 2 = ausreichende Vollständigkeit</i> <i>NB = nicht beurteilbar</i>	54
Diagramm 9: Boxplot-Diagramm Vollständigkeit der Darstellung in Abhängigkeit vom Vorhandensein einer Hernie (Skala 1 = vollständig bis 5 = unvollständig).....	56
Diagramm 10: Diagnosenübersicht Sitzung I.....	57
Diagramm 11: Erkennen der Diagnose in Film und Bild.....	58
Diagramm 12: Vorliegen von Störfaktoren bei den Bildern und den Filmen in Prozent	60
Diagramm 13: Zeitaufwand für die Bilddokumentation mit Bildern und Filmen	61
Diagramm 14: Vollständigkeit der Cardiazirkumferenz bei Bildern und Videosequenzen beim Vordringen und Rückzug <i>Note 1 = vollständig, Note 5 = unvollständig, Note 1 + 2 = ausreichende Vollständigkeit</i>	64

Diagramm 15: Vollständigkeit der Befunddarstellung bei Bildern und Videosequenzen beim Vordringen und Rückzug <i>Note 1 = vollständig, Note 5 = unvollständig, Note 1 + 2 = ausreichende Vollständigkeit</i> <i>NB = nicht beurteilbar</i>	65
Diagramm 16: Bewertung der Filme und Bilder beim Vordringen und Rückzug bezüglich der Vollständigkeit der Darstellung der Cardiazirkumferenz <i>V1-V4 = Experten, Vor = Vorgehen, Rück = Rückzug</i> <i>1 = vollständig, 5 = unvollständig</i> <i>(Boxplot-Diagramm)</i>	66
Diagramm 17: Diagnosenübersicht Sitzung II	68
Diagramm 18: Erkennen der Diagnose Sitzung II in Standbildern und Filmen beim Vordringen und Rückzug	69
Diagramm 19: Notenverteilung der Experten für das Kriterium Kameraführung <i>(Boxplot-Diagramm)</i>	70
Diagramm 20: Unvollständige Befunddokumentation (Note 4 und 5) der Cardiazirkumferenz Sitzung I und Sitzung II beim Vordringen	82

8 Abkürzungsverzeichnis

B	Bild
Bit	Binary digit
Bit/s	Binary digits pro Sekunde
BwPkt	Bewertungspunkt
CCD	Charge Coupled Device
D1	Auflösung 720x576 Pixel
DCT	Diskrete Cosinus Transformation
DGVS	Deutsche Gesellschaft für Verdauungs- und Stoffwechselerkrankungen
DICOM	Digital Imaging and Communications in Medicine
DivX	Kompressionskodec
DV	Digitales Video
DVCAM	Digitales Videoformat (Sony®)
DVD	Digitale Video Disc
EDV	Elektronische Datenverarbeitung
ERCP	Endoskopisch Retrograde Cholangio-Pankreatikographie
ESGE	European Society of Gastrointestinal Endoscopy
F	Film
Gb	Gigabyte
GOP	Group of Pictures
HDTV	High Definition Television
Kbit/s	Kilobit pro Sekunde
LMU	Ludwig-Maximilians-Universität München
Mb	Megabyte
MHz	Megahertz
MPEG	Motion Picture Expert Group
n.s.	Nicht signifikant
NB	Nicht Beurteilbar
NBI	Narrow Band Imaging
NO	Normalbefund
PC	Personal Computer
R	Rückzug
Rück	Rückzug

SD	Standardabweichung
S	Sekunde
SIF	Standard Interchange Format 352 x 288 Pixel
sVHS	Super Video Home System
Tb	Terabyte
TV	Television
V	Vorwärts
V1-V5	Experten 1-5
VHS	Video Home System
Vor	Vorwärts
Vs	Version
vs	Versus

9 Lebenslauf

Persönliche Daten:

Name:	Björn Lewerenz
Geburtsdatum/-ort:	29.11.1976 in Hamburg
Anschrift:	Pariserstraße 31 81667 München
Familienstand:	verheiratet
Staatsangehörigkeit	Deutsch
Eltern:	Dr. med. Bernd Lewerenz Dr. med. Ingelis Lewerenz

Berufspraxis:

Seit 12/2004	Assistenzarzt Krankenhaus München Bogenhausen II. Med. Abteilung Gastroenterologie
--------------	--

Praktisches Jahr:

12/2003-03/2004	Chirurgische Klinik und Poliklinik der LMU München
08/2003-11/2003	Radioonkologie, Kantonspital St. Gallen, Schweiz
04/2003-08/2003	Innere Medizin, Medizinische Klinik der LMU München-Innenstadt

Hochschulbildung:

01.10.2004	Approbation als Arzt
05/2004	Drittes Staatsexamen
03/2003	Zweites Staatsexamen
03/2001	Erstes Staatsexamen
09/1999	Ärztliche Vorprüfung
1997- 2004	Studium der Humanmedizin, LMU-München

Famulaturen:

08/2002	Innere Medizin (Gastroenterol. Praxis, Sauerlach)
09/2000	Innere Medizin (Augustinum, München)
03/2000	Kardiologie (Herzzentrum, Bad Krotzing)
10/1999-02/2000	Innere Medizin (Internistische Praxis, Wedel)

Zivildienst:

06/1996-10/1997	Unfallchirurgie, Krankenhaus Hamburg/Rissen
-----------------	---

Schulbildung:

1983-1996	Rudolf-Steiner-Schule Hamburg, Nienstedten
Abschluss:	Allgemeine Hochschulreife

10 Danksagung

Herrn Prof. Dr. Walter Heldwein möchte ich herzlich danken für die Überlassung des Themas, der steten Unterstützung, den Inspirationen und Korrekturen dieser Arbeit. Ich habe durch Herrn Prof. Dr. W. Heldwein eine nicht nur wissenschaftliche sondern auch menschliche Begleitung erfahren dürfen, für die ich sehr dankbar bin. Ich bedanke mich für die Ermöglichung, in der gastroenterologischen Abteilung des Klinikums Innenstadt der LMU zu promovieren. Die Einbindung als Doktorand war sehr herzlich und immer hilfsbereit, dafür möchte ich auch insbesondere dem Endoskopiepersonal danken.

Frau Dr. med. Manuela Götzberger hat mir als Mitbetreuerin dieser Arbeit zu jeder Zeit mit großem Engagement zur Seite gestanden. Trotz der zeitintensiven Einbindung durch die eigene Arbeit in der Klinik hat sie mit zeitnahen Korrekturen, Verbesserungsvorschlägen, statistischen Auswertungsvorschlägen und vielem mehr zum Gelingen dieser Arbeit entscheidend mitgeholfen. Ich bedanke mich ganz herzlich für diese wertvolle und wohlwollende Unterstützung.

Danken möchte ich allen Assistenz- und Oberärzten der endoskopischen Abteilung, die mit dem Erstellen von Bilddokumenten und der Beantwortung meiner Fragebögen an der Entstehung der Daten für diese Arbeit mitgewirkt haben. PD. Dr. A. Meining danke ich darüber hinaus für die Unterstützung bei der statistische Auswertung.

Mein Dank gilt zudem meinem Schwiegervater Dr. med. Claus Andratschke für die Anregung, mich bei Herrn Prof. Dr. W. Heldwein um ein Dissertationsthema zu bewerben, meinem Bruder Dipl. Ing. Tim Ole Lewerenz für die Hilfe bei der Formatierung und Frau Renate Reifferscheid, Lektorin, für das Korrekturlesen, sowie allen Nichterwähnten, die zum Gelingen der Arbeit beigetragen haben.