

Aus dem Augenklinik und Poliklinik der Ludwig-Maximilians-Universität München

Direktor: Prof. Dr. med. A. Kampik

**Diagnostischer Nutzen der Dakryoendoskopie
im Vergleich zur Dakryozystographie und Tränenwegspülung**

Dissertation

zum Erwerb des Doktorgrades der Medizin

an der Medizinischen Fakultät der

Ludwig-Maximilians-Universität zu München

vorgelegt von

Michaela Wilke

aus Münster

2008

Mit Genehmigung der Medizinischen Fakultät
der Universität München

Berichterstatter: Prof. Dr. Volker Klaufß

Mitberichterstatter: Prof. Dr. Andreas Scheider
Prof. Dr. Arthur Mueller

Mitbetreuung durch den
promovierten Mitarbeiter:

Dekan: Prof. Dr. med. Dr. h.c. M. Reiser, FACR, FRCR

Tag der mündlichen Prüfung: 11.12.2008

1	<u>EINLEITUNG</u>	5
1.1	ANATOMIE UND PHYSIOLOGIE DER TRÄNENWEGE	5
1.2	ERKRANKUNGEN DER ABLEITENDEN TRÄNENWEGE	7
1.2.1	ERKRANKUNGEN DES TRÄNENPÜNKCHENS	8
1.2.2	ERKRANKUNGEN DES TRÄNENRÖHRCHENS	8
1.2.3	ERKRANKUNGEN DES TRÄNENSACKS UND DES TRÄNENNASENGANGS	9
1.3	UNTERSUCHUNGSMETHODEN	10
1.3.1	UNTERSUCHUNG DER TRÄNENBILDUNG	10
1.3.2	UNTERSUCHUNG DES TRÄNENABFLUSSES	11
1.4	THERAPEUTISCHE MÖGLICHKEITEN BEI OBSTRUKTIONEN DER ABLEITENDEN TRÄNENWEGE	14
1.4.1	KONGENITALE OBSTRUKTION	14
1.4.2	OBSTRUKTION DES TRÄNENPÜNKCHENS	14
1.4.3	OBSTRUKTION DES TRÄNENKANÄLCHENS	14
1.4.4	OBSTRUKTIONEN DES TRÄNENSACKS UND TRÄNENNASENGANGS	15
2	<u>FRAGESTELLUNG</u>	17
3	<u>MATERIAL UND METHODEN</u>	18
3.1	PATIENTENKOLLEKTIV	18
3.2	EIN- UND AUSSCHLUSSKRITERIEN	18
3.2.1	EINSCHLUSSKRITERIEN	18
3.2.2	AUSSCHLUSSKRITERIEN	18
3.3	TRÄNENWEGSPÜLUNG	19
3.4	DIGITALE SUBTRAKTIONS-DAKRYOZYSTOGRAPHIE (DS-DCG)	20
3.5	DAKRYOENDOSKOPIE	20
3.5.1	MATERIALIEN	20
3.5.2	METHODEN DER DAKRYOENDOSKOPIE	24
3.6	DATENERHEBUNG UND DATENVERARBEITUNG	26
4	<u>ERGEBNISSE</u>	27
4.1	ALTERSVERTEILUNG	27
4.2	INDIKATIONEN ZUR OPERATION	28
4.3	DURCHFÜHRBARKEIT DER UNTERSUCHUNGSMETHODEN	29
4.3.1	SPÜLUNG	29
4.3.2	DS-DCG	29
4.3.3	DAKRYOENDOSKOPIE	30
4.4	VERTEILUNG DER LOKALISATION VON STENOSEN INNERHALB DER EINZELNEN UNTERSUCHUNGSMETHODEN	30
4.4.1	TW-SPÜLUNG	31
4.4.2	DS-DCG	32
4.4.3	DAKRYOENDOSKOPIE	33
4.5	KORRELATION BEZÜGLICH DER LOKALISATION ZWISCHEN DEN EINZELNEN UNTERSUCHUNGSMETHODEN	34
4.5.1	KORRELATION DER LOKALISATION ZWISCHEN SPÜLUNG UND DS-DCG	34
4.5.2	KORRELATION DER LOKALISATION ZWISCHEN SPÜLUNG UND DAKRYOENDOSKOPIE	35

4.5.3	KORRELATION DER LOKALISATION ZWISCHEN DS–DCG UND DAKRYOENDOSKOPIE	36
4.6	ZUSATZINFORMATIONEN DURCH DAKRYOENDOSKOPIE	37
4.7	EXEMPLARISCHE KASUISTIKEN	38
5	<u>DISKUSSION</u>	40
5.1	DURCHFÜHRBARKEIT UND VERFÜGBARKEIT DER EINZELNEN UNTERSUCHUNGEN	40
5.1.1	TRÄNENWEGSPÜLUNG	40
5.1.2	DIGITALE SUBTRAKTIONSDAKRYOZYSTOGRAPHIE (DS-DCG)	41
5.1.3	DAKRYOENDOSKOPIE	41
5.2	MÖGLICHKEITEN UND LIMITATIONEN DER DIAGNOSTISCHEN AUSSAGE DER EINZELNEN METHODEN	42
5.2.1	TRÄNENWEGSPÜLUNG	42
5.2.2	DIGITALE SUBTRAKTIONSDAKRYOZYSTOGRAPHIE	42
5.2.3	DAKRYOENDOSKOPIE	44
5.3	VERGLEICHBARKEIT UND ÜBEREINSTIMMUNG DER EINZELNEN UNTERSUCHUNGSMETHODEN	46
5.4	SCHLUSSFOLGERUNGEN	47
6	<u>ZUSAMMENFASSUNG</u>	48
7	<u>ABKÜRZUNGSVERZEICHNIS</u>	49
8	<u>LITERATURVERZEICHNIS</u>	50
9	<u>LEBENS LAUF</u>	55

1 Einleitung

1.1 Anatomie und Physiologie der Tränenwege

Die Tränenorgane bestehen aus einem tränenbildenden und einem tränenableitenden Teil. Die Tränenflüssigkeit setzt sich zusammen aus dem Sekret der Tränendrüsen, der konjunktivalen Drüsen beziehungsweise Drüsenzellen (Becherzellen) und dem Sekret der akzessorischen Lidranddrüsen (Meibom-, Wolfring-, Krause-Drüsen). Die Tränendrüse ebenso wie die akzessorischen Drüsen werden vom N. lacrimalis, einem Ast des N. ophthalmicus versorgt. Normalerweise wird pro Minute 1,2µl Tränenflüssigkeit von allen Drüsen produziert, doch kann diese Tränenproduktion durch mechanische oder psychophysische Stimuli stark erhöht werden.

Das Ableitungssystem besteht aus dem oberen und unteren Tränenpünktchen (*Puncta lacrimalia*) und Tränenröhrchen (*Canaliculi lacrimales*), dem Tränensack (*Saccus lacrimalis*), sowie dem Tränennasengang (*Ductus nasolacrimalis*). Der lakrimale Teil des *M. orbicularis oculis* spielt als Motor für den Transport der Tränenflüssigkeit innerhalb des Tränenkanälchens eine wichtige Rolle².

Der *Canaliculus lacrimalis* beginnt mit dem *Punctum lacrimale* am oberen und unteren Lid auf der *Papilla lacrimalis*. Die *Puncta lacrimalia* sind so eingestellt, dass sie an der *Conjunctiva bulbi* entlang gleiten und vom Tränenstreifen überströmt werden. Die Öffnung des Tränenpünktchens hat einen Durchmesser von weniger als 1mm. Der vertikale Anteil der Tränenröhrchen ist etwa 2mm, der horizontal verlaufende etwa 8-10mm lang (siehe Abb.1.1). Meistens münden die Tränenröhrchen über einen gemeinsamen kurzen *Canaliculus communis* oder Sinus von Meyer oder Bochtalek, vorbei an der so genannten Rosenmüllerschen Klappe in den *Saccus lacrimalis*. Bei tiefen Stenosen kann diese Klappe als einseitiges Ventil wirken und hierbei z.B. bei einer Dakryozystitis den Rückfluss durch die Tränenröhrchen beeinträchtigen, so dass Stauungen im Tränensack entstehen können. Der Tränensack (TS) ist ein dünnwandiges Gebilde, welches nach kaudal blind mit dem *Fornix lacrimalis* endet. Der Längsdurchmesser des *Saccus lacrimalis* kann erheblich schwanken, er liegt zwischen 10 und 15mm. Der TS setzt sich in den ca. 15 bis 18mm langen Tränennasengang fort.

Dieser mündet, vorbei an der so genannten Hasnerschen Klappe, in den unteren Nasengang, hinter dem vorderen Ende der unteren Muschel.

Eine gleichmäßige Produktion der Tränenflüssigkeit, ein intakter Tränenfilm und ein

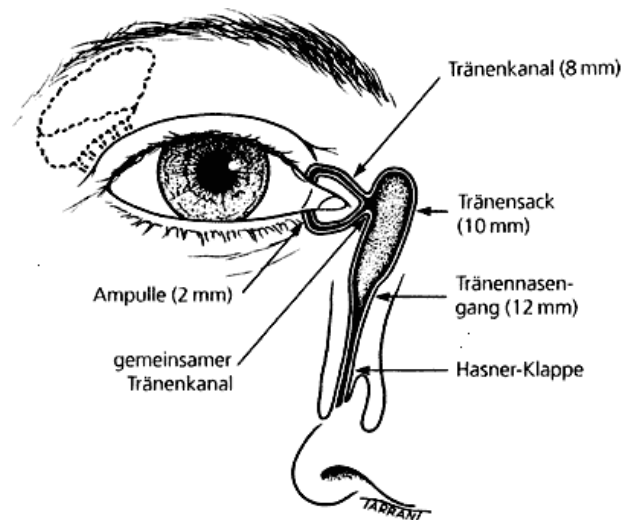


Abbildung 1.1: Anatomie der ableitenden Tränenwege

geregelter Abfluss der Tränen sind notwendige Voraussetzungen für die Integrität der vorderen Augenabschnitte.

Der Tränenfilm ist für die glatte und optisch einwandfreie Oberfläche und die Versorgung der oberflächlichen Hornhautschichten von großer Bedeutung. In drei Schichten wird der Tränenfilm mit jedem Lidschlag neu geformt, ist zunächst etwa $9\mu\text{m}$ dick und reduziert sich bis zum nächsten Lidschlag durch Verdunstung auf $4\mu\text{m}$ Dicke.

Die drei Schichten des Tränenfilms sind folgende (siehe Abb.1.2):

Die äußere *Lipidschicht* (ca. 120-200 nm dick), ein Produkt der Meibom- und Talgdrüsen, dient zur Stabilisierung des Tränenfilms. Sie besteht hauptsächlich aus nicht polaren Sterinen, Wachsestern, freien Sterinen, Triglyzeriden und freien Fettsäuren¹. Durch ihr hydrophobes Verhalten wird ein schnelles Verdunsten der wässrigen Phase verhindert und die Oberflächenspannung reduziert.

Die mittlere *wässrige Schicht* (ca. $8\mu\text{m}$) wird von der Haupttränendrüse sowie den akzessorischen Drüsen gebildet. Sie besteht aus 98% Wasser, ca. 1% anorganische Salze, 0,2-0,6% Proteine, Globuline, Albumin und ca. 0,02-0,06% Lysozym. Sie reinigt

und schützt die Hornhautoberfläche und sorgt durch eine glatte Hornhautoberfläche für eine hochwertige optische Abbildung.

Die innere *Muzinschicht* (ca. $0,8\mu\text{m}$) besteht aus Glykoproteinen und wird hauptsächlich von den Becherzellen der Bindehaut sezerniert. Ihre Hydrophilie dient ebenfalls der Tränenfilmstabilisierung und verhindert, dass die wässrige Schicht auf der Hornhaut abperlt.

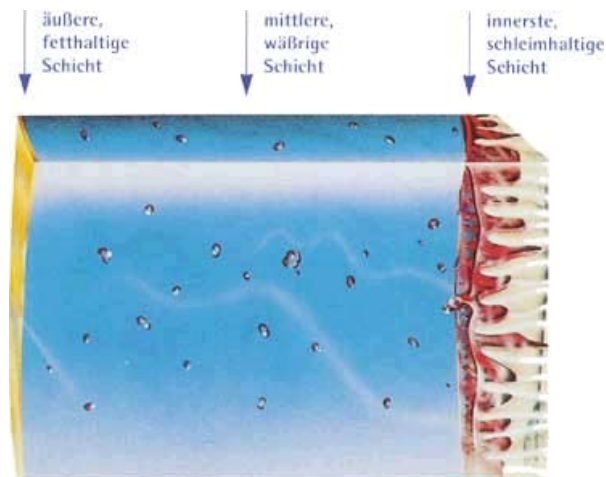


Abbildung 1.2: Zusammensetzung des normalen Tränenfilms: Dreischichtiger Aufbau aus Lipidschicht, wässriger Schicht und Muzinschicht
(nach www.eyestar.us/images/torockenes_auge_3.jpg)

Pro Minute muss eine Menge von zirka $1\mu\text{l}$ Tränenflüssigkeit durch die ableitenden Tränenwege transportiert werden^{3,4}. Die heute akzeptierte Theorie zum Tränentransport geht davon aus, dass nur eine ausreichende muskuläre Bewegung von Lid und Orbikularismuskulatur den Tränenabfluss gewährleisten. Auch ein Bündel kollagener Fasern, elastischer und retikulärer Fasern, die den Tränensack ausbauen, ist an den Abfluss der Tränen beteiligt⁵⁻⁸.

1.2 Erkrankungen der ableitenden Tränenwege

Bei einer Übermenge an Tränenflüssigkeit kommt Tränenträufeln zustande, während die unzureichende Tränenproduktion und -sekretion langfristig schädlich auf die Binde- und Hornhaut wirkt. Übermäßiges Tränenträufeln kann als Folge einer Hypersekretion auftreten, oder es besteht eine Abflussbehinderung der ableitenden Tränenwege.

Epiphora (Tränenträufeln) ist das Leitsymptom bei Abflussbehinderung der Tränenwege. Gründe für einen Epiphora als Folge einer obstruktiven Veränderung der Tränenwege können sein: fehlende Anlage oder Obstruktion der Tränenpünktchen, Kanalikulitis, Obstruktionen der Tränenröhrchen, des Tränennasengangs, akuter und chronischer Dakryozystitis, Dakryolithiasis oder Tumore die die ableitenden Tränenwege obstruieren.

1.2.1 Erkrankungen des Tränenpünktchens

Veränderungen des Tränenpünktchens mit funktioneller Bedeutung sind im Wesentlichen Obstruktion des Tränenpünktchens und können nach den folgenden Kategorien eingeteilt werden:

1.2.1.1 Primäre Tränenpünktchenstenose

Die primäre Stenose kann als Folge von Lidentzündungen nach *Herpes simplex*-Infektionen, nach Bestrahlung eines malignen Tumors, nach narbenbildende Konjunktivitis oder Trachom oder nach systemischer Gabe von Zytostatika wie z.B. 5-FU auftreten⁹.

1.2.1.2 Sekundäre Tränenpünktchenstenose

Die sekundäre Stenose des Tränenpünktchens ist die Folge einer *eversio puncti lacrimali* wie sie z.B. bei einem Ektropium vorkommt⁹.

1.2.2 Erkrankungen des Tränenröhrchens

1.2.2.1 Entzündungen des Tränenröhrchens

Die Kanalikulitis ist eine seltene Erkrankung, die häufig durch die anaeroben, Grampositiven *Actinomyces*-Bakterien verursacht wird^{10, 11}. Die Kanalikulitis ist durch eine Schwellung, Rötung und Schmerz im Bereich des Tränenröhrchens gekennzeichnet. Bei der chronischen Kanalikulitis lassen sich Konkremente aus Schwefelgranula aus dem Tränenpünktchen exprimieren, was auch die Therapie der Wahl ist¹⁰.

1.2.2.2 Obstruktion des Tränenröhrchens

Die Ursachen der Kanalikulusstenose sind dieselben wie bei der primären Tränenpünktchenobstruktion. Als Leitsymptom gilt auch hier das Tränenräufeln.

1.2.3 Erkrankungen des Tränensacks und des Tränennasengangs

1.2.3.1 Entzündungen des Tränensacks

Eine Dakryozystitis ist eine Entzündung des Tränensacks, die gewöhnlich als Folge einer Obstruktion des *Ductus nasolacrimalis* auftritt. Sie ist die häufigste Erkrankung der Tränenorgane. Sie kann akut oder chronisch sein und wird am häufigsten durch Staphylokokken verursacht¹².

Als Symptome bestehen bei der akuten Dakryozystitis Schmerzen, Rötung und Schwellung über den inneren Kanthus sowie Epiphora, bei der chronischen Form Epiphora sowie chronische oder chronisch-rezidivierende Konjunktivitis.

1.2.3.1.1 Dakryolithiasis

Konkremente in den Tränenwegen wurden zuerst von A. von Graefe 1854 beschrieben¹³. Dakryolithen (Tränensteine) finden sich am häufigsten im Tränensack. Frauen sind etwa 3-mal häufiger betroffen als Männer. Die Pathogenese ist unklar, es wird diskutiert, dass eine Tränenstagnation als Folge einer entzündlichen Obstruktion und eine squamöse Metaplasie des Tränensackepithels die Dakryolithenbildung beschleunigen kann¹⁴.

1.2.3.2 Obstruktionen des Tränennasengangs

Die kongenitale Obstruktion des *Ductus nasolacrimalis* befindet sich meist auf Ebene der Hasner-Klappe, einer Schleimhautfalte am Ausgang in den unteren Nasengang. 20% der Kinder im ersten Lebensjahr zeigen Symptome eines solchen Verschlusses¹⁵. Epiphora und verklebte Wimpern können konstant oder intermittierend beobachtet werden.

Die idiopathische Stenose des Tränennasengangs ist im Erwachsenenalter bei weitem am häufigsten, seltener findet sich eine Stenose nach nasoorbitalem Trauma, bei Wegener-Granulomatose oder durch Infiltration durch nasopharyngeale Tumoren. Als Leitsymptom findet sich auch hier die Epiphora.

1.3 Untersuchungsmethoden

Die Diagnostik der Tränenwege umfasst mehrere Schritte. Grundvoraussetzung ist eine ausführliche Anamnese und klinische Untersuchung, da das Hauptsymptom Epiphora auch durch andere Faktoren ausgelöst werden kann. So muss immer eruiert werden, ob eventuell eine vermehrte Produktion von Tränen durch die Tränendrüse, eine mechanische oder chemische Reizung des Auges mit reflektorisch vermehrter Tränenproduktion, eine Fehlstellung der Lidkante, eine Insuffizienz des Pumpmechanismus des Tränenpünktchens oder ein verminderter Tränenabfluss aufgrund einer Tränenwegstenose besteht. Dies stellt man durch genaue Inspektion und ausführliche Spaltlampenuntersuchung fest.

Besonderer Augenmerk hierbei wird auf den Lidschluss, die Lidstellung (Ektropium oder Entropium), die Stellung der Tränenpünktchen (Eversion des unteren Tränenpünktchens), konjunktivale Reizzustände, mögliche Exprimierbarkeit von Sekret oder Eiter aus dem Tränenwegsystem und Schwellungen im Bereich des Tränensackes gelegt.

Detaillierte Untersuchungsmethoden zur Überprüfung der Tränenbildung und des Tränenabflusses stehen heute zu Verfügung.

1.3.1 Untersuchung der Tränenbildung

Der **Schirmer-Test** ist die einfachste Methode zur quantitativen Bestimmung der Tränensekretion. Dabei wird ein Streifen Lackmuspapier im Bereich des temporalen Unterliddrittels in den Bindehautsack eingehängt. Physiologisch ist, wenn nach 5 Min. mindestens 15mm des Papiers durch die alkalische Tränenflüssigkeit blau angefärbt sind. Pathologisch sind Werte unter 5mm. Die Prüfung der **Basissekretion** ohne Reizung der Bindehaut geschieht nach vorheriger Tropfanästhesie der Konjunktiva auf die gleiche Weise¹⁶.

Mit dem **Tränenfilmaufreißtest (TAZ)** oder der **Break-Up-Time (BUT)** wird die Stabilität des Tränenfilms bewertet¹⁷. Der präkorneale Tränenfilm wird dabei mit 10µl einer 0,125%igen Fluoreszeinlösung angefärbt. An der Spaltlampe beobachtet man unter Vorschalten eines blauen Filters, wann ohne Lidschluss und bei normal offen

gehaltenem Auge die ersten Austrocknungsstellen auftreten. Physiologisch ist eine BUT von mindestens 10 Sekunden.

1.3.2 Untersuchung des Tränenabflusses

Konjunktivale Fluoreszeinprobe: Nach tropfen einer 2%igen Fluoreszeinlösung in die untere Bindehautumschlagfalte lässt sich der Farbstoff bei durchgängigen Tränenwegen durch Schnäuzen in ein Papiertaschentuch einfach nachweisen. Über den genauen Grad einer eventuell bestehenden Stenosierung kann aber nicht Auskunft gegeben werden.

Die am häufigsten angewendete Untersuchungsmethode bei Verdacht auf Tränenwegstenose, ist die Prüfung durch **Tränenwegspülung**. Mit dieser Methode kann die Lokalisation von Stenosen ermittelt werden. Nach Tropfanästhesie wird mit einer konischen Sonde das Tränenpünktchen aufgeweitet. Anschließend spült man physiologische Kochsalzlösung über eine stumpfe Kanüle in die Tränenwege (siehe Abb. 1.3). Bei freier Durchgängigkeit fließt die Lösung ungehindert in die Nase ab (A). Bei relativen Stenosen lässt sich die Durchgängigkeit des Systems nur unter erhöhtem

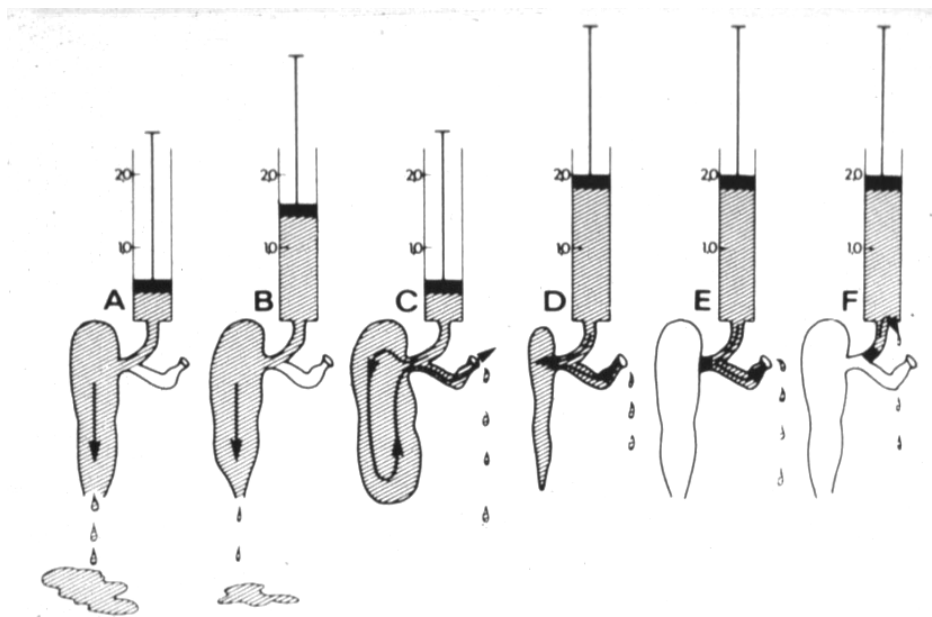


Abbildung 1.3: Prüfung der Durchgängigkeit mittels Tränenwegspülung. A: Tränenwege durchgängig; B: Relative postsakkale Tränenwegstenose; C: Absolute postsakkalen Tränenwegstenose; D: Subtotale Obliteration des Saccuslumens, E: Canaliculus-communis-Stenose; F: Canaliculus-sup.- oder inf.-Stenose (nach Ref¹)

Spüldruck nachweisen (B). Bei einer Canaliculus-communis-Stenose ist ein Reflux über das gegenüberliegende Tränenpünktchen zu sehen (E), bei einer *Canaliculus superior*- und/oder- *inferior*-Stenose ist keine Spülung der Tränenwege möglich (F). Die Kanüle gelangt dabei nicht in den Tränensack und es ist ein so genannter Soft-Stop (Abb. 1.4) festzustellen. Ein Hard-Stop (Abb. 1.4) entsteht beim Kontakt der Kanüle an der medialen Wand des Tränensacks. Kommt es dann beim Spülen zu einem Reflux über das gegenüberliegende Tränenpünktchen stellt sich die Diagnose einer absoluten postsakkalen Tränenwegstenose (C).

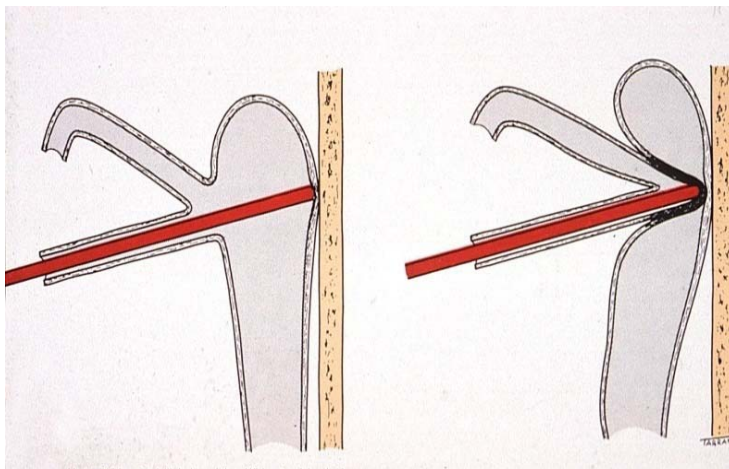


Abbildung 1.4 Schematische Darstellung eines Hard-Stop und Soft-Stop bei der Tränenwegspülung (nach Ref¹⁸)

Szintigraphische und **echographische** Untersuchungsmethoden der ableitenden Tränenwege stehen auch zur Verfügung, sind aber durch enge Indikationsstellung und geringe Aussagekraft von limitierter Bedeutung^{19,20}.

Zu den heutigen Standarduntersuchungen der Tränenwegerkrankungen zählt die **Dakryozystographie**. Es handelt sich dabei um eine Röntgendarstellung der Tränenwege, die auf *Aubaret*²¹ (1911) und *von Szily*²² (1914) zurückgeht. Später, im Jahre 1924, wurde diese Methode durch Einführung der öligen Kontrastmittel durch *Bollack*²³ weiter verbessert. Es folgten noch viele Modifikationen dieser Methode, bis in den achtziger Jahren von *Galloway*²⁴ und *Hurwitz*²⁵ auf die Vorteile der heute angewandten **Digitalen Subtraktions-Dakryozystographie (DS-DCG)** hingewiesen wurde. Sie wird an einer computergesteuerten Röntgenanlage durchgeführt und ermöglicht durch Beobachtung der Kontrastmittelpassage, beliebige Vergrößerung des

Ausschnittes und die Subtraktion der dargestellten Knochenanteile gegenüber der Kontrastmittelfüllung, die genaue Lokalisation der Tränenwegstenose. Das besondere Indikationsgebiet stellen Tränenwegstenosen dar, die mit konventionellen Methoden schwierig darzustellen sind, wie prä-, intra-, und postsakkale Stenosen, sowie kombinierte Stenosen der ableitenden Tränenwege²⁶.

Durch die Einführung neuer, leistungsstarker und im Durchmesser kleinerer Endoskope hat die bildgebende Darstellung der ableitenden Tränenwege eine deutliche Besserung erfahren²⁷. Ashenurst, Hurwitz und Katz²⁸ präsentierten den Prototyp eines **Dakryoendoskops** der ableitenden Tränenwege erstmals im Mai 1990. Seit Ende 1995 besteht die Möglichkeit, durch die Endoskopie eine direkte Beurteilung der Schleimhautverhältnisse zu erhalten^{29,30}.

Eine neue Darstellungsmöglichkeit der Tränenwege ist die **dreidimensionale Rotationsdakryozystographie**. Die Methode ermöglicht eine detailgenaue plastische Darstellung der endoluminalen Oberfläche und eine exakte Lokalisation obstruierender Prozesse. Im Gegensatz zur DS-DCG ist eine gleichzeitige Abbildung des Kontrastmittelgefüllten Gangsystems, der benachbarten knöchernen Strukturen und der Nasenhöhle möglich³¹.

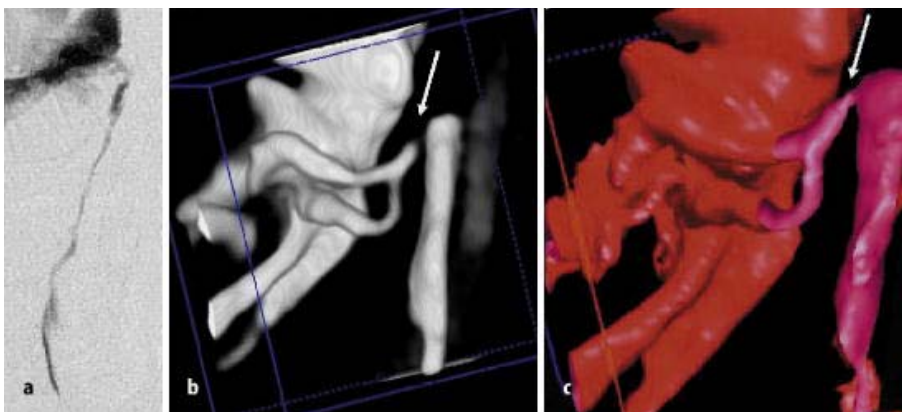


Abbildung 1.5: Möglichkeiten der bildgebenden Darstellung der Tränenwege. A) konventionelle digitale subtraktive Dacryocystographie. B) und C) dreidimensionale Rotationsdakryozystographie (Volumenrendering aus CT Datensätzen). Der Pfeil weist auf eine Stenose im Canaliculus communis. (nach Ref³¹)

1.4 Therapeutische Möglichkeiten bei Obstruktionen der ableitenden Tränenwege

1.4.1 Kongenitale Obstruktion

Bei den kongenitalen Tränenwegstenosen, die sich hauptsächlich im unteren Ende des *Ductus nasilacrimalis* befinden wird vor allem im ersten Lebensjahr, die **Massage** des Tränensacks therapeutisch eingesetzt. Durch Erhöhung des hydrostatischen Druckes kommt es dabei zur Ruptur der membranösen Obstruktion. Eine **Sondierung** des Tränensystems soll bis zum Alter von 12 Monaten hinausgezögert werden, da in ungefähr 90% der Fälle eine spontane Kanalisierung mithilfe der Massage eintritt³². Die Sondierung wird unter Allgemeinanästhesie durchgeführt, bevorzugt über das obere Tränenpünktchen. Das Ziel der Methode ist es, die obstruktive Membran an der Hasner-Klappe mechanisch zu eröffnen. Bei über 90% der Kinder wird mit einer einzigen Sondierung und bei weiteren 6% mit der zweiten eine Eröffnung der Klappe erreicht³³. Wenn die Symptome trotz zweier technisch zufriedenstellender Sondierungen persistieren, kann eine temporäre **Intubation** der Tränenwege oder zum späteren Zeitpunkt eine **Dakryozystorhinostomie (DCR)** durchgeführt werden.

1.4.2 Obstruktion des Tränenpünktchens

Die Tränenpünktchenstenose wird mittels einer 2-snip OP (Zwei-Scherenschlag-Verfahren), bei der sowohl ein vertikaler als auch ein horizontaler Schnitt in die Ampulle erfolgt, korrigiert. Diese Methode gewährleistet eine permanente Öffnung des Tränenpünktchens. Eine Erfolgsrate von 92% wird beschrieben³⁴.

1.4.3 Obstruktion des Tränenkanälchens

Eine partielle Stenose des Kanalikulus kann mittels einer temporären **Intubation** der Tränenwege behandelt werden³⁵⁻³⁷. Eine vollständige Stenose der Tränenkanälchen wird abhängig von der Lokalisation und der Länge der Obstruktion therapiert. Kurze, medial

lokalisierte Obstruktionen können gut mittels **Laserdakryoplastik** eröffnet werden³⁸. Sekundär entstandenen Kanalikulusstenosen nach einer postsakkal gelegenen primären Stenose können im Rahmen einer **DCR** durch chirurgische Eröffnung der Membran beseitigt werden. Anschließend ist eine temporäre Silikonintubation der für ca. 8 bis 10 Wochen notwendig. Erstreckt sich die Stenose über einen längeren Weg im Kanalikulus, dann kann diese weder durch eine chirurgische Entfernung noch durch eine Laserdakryoplastik eröffnet werden. Hierfür ist eine **Konjunktivorhinostomie nach L. Jones** notwendig³⁹. Mit dieser Operation wird eine direkte Verbindung zwischen der Bindehaut im inneren Lidwinkel und der Nase geschaffen. Ein permanentes Röhrchen wird dabei als Bypass gelegt. Die Erfolgsraten dieser Operation nach Lester Jones variiert zwischen 57% und 98%⁴⁰⁻⁴². Rose und Welham⁴⁰ berichten, dass über ein follow-up von 23 Jahren in 326 Augen von 310 Patienten in 44% der Fälle ein Austausch des Lester-Jones-Röhrchens erforderlich war. Steinsapir et al⁴¹ berichten über 79 Lester-Jones-Operationen, bei denen es in 51% der Fälle zu einer Extrusion kam, in 23% zu einer Restenose, mediale Migration wurde in 9% beschrieben, Malposition in 9%, Hypermobilität des Röhrchens in 4%, Granulombildung in 7% und Infektionen in 3%.

1.4.4 Obstruktionen des Tränensacks und Tränennasengangs

Die konventionelle externe **Dakryozystorhinostomie nach Toti (DCR)** beschrieben im Jahre 1904⁴³ ist nach multiplen technischen Modifikationen immer noch der Goldstandard zur Therapie der postsakkal gelegenen Stenosen. Im Prinzip besteht diese Operation in einer Anastomosierung des Tränensacks mit der Nasenmukosa des mittleren Nasengangs. Der Eingriff erfolgt in Allgemeinnarkose. Die Ergebnisse dieser Methode sind bei erfahrenen Operateuren exzellent und haben eine Erfolgsrate von 80-95%⁴⁴⁻⁴⁶. Ursachen für ein versagen sind eine inadäquate Größe und Position der Öffnung oder eine Vernarbung im Bereich der Anastomose. Komplikationen sind eher selten und beschränken sich auf eine kutane Narbe, Blutung oder Phlegmone⁴⁷.

Eine Alternative der DCR ist die von endonasal durchgeführte **Operation nach West (Dacryocystorhinostomia interna)**⁴⁸. Hierbei wird, ausgehend von der Nase, eine Verbindung zum Tränensack hergestellt. Als Vorteile gegenüber der konventionellen

DCR sind beschrieben: keine Hautinzision, kürzere Operationszeit. Die Erfolgsrate ist etwas geringer als bei der externen DCR nach Toti und liegt etwa bei 85%^{45, 49}.

Auch bei den postsakkalen Stenosen wurde die Möglichkeit einer **Laserdakryoplastik** beschrieben. Diese wird blind oder unter Sicht in Rahmen einer Dakryoendoskopie durchgeführt. Eine Studie die den Erfolg nach Einsatz des Erbium-YAG-Lasers untersuchte wurde im Jahr 1999 von Meyer-Rüsenberg und Mitarbeitern publiziert³⁸. Bei 53 Patienten wurde eine Laserdakryoplastik durchgeführt. Der eindeutige Stenosenachweis erfolgte präoperativ mittels Dakryozystographie. Bei einer Nachbeobachtungszeit von nur 3 Monaten trat bei 41 der 53 Patienten (79,4%) eine Verbesserung der Symptomatik ein. Nur 72,28% der Tränenwege waren postoperativ durchgängig, jedoch teilweise nur verzögert spülbar. Bei 9 von 53 Patienten ließen sich die Tränenwege nicht spülen.

Die **Mikrodrilldakryoplastik** ist eine weitere Therapieoption mit Sicht auf das Operationsfeld. Das Mikrobohrsystem ist in der Lage mechanische Hindernisse wie Polypen oder Schleimhautfalten durch endokanalikuläre Manipulation zu entfernen. Auch die Möglichkeit persistierende Membranen oder Verengungen des inneren Ostiums nach endonasaler oder externer DCR zu öffnen oder zu weiten sind beschrieben. Die von Maier und Mitarbeitern im Jahr 2000 publizierte Studie umfasste 8 Patienten die mit einem Mikrobohrer behandelt wurden⁵⁰. Bei den 3-Monatsuntersuchungen waren 6 von 8 Patienten (75%) symptomfrei in Hinsicht auf die Epiphora.

Eine **Ballondilatation** der Tränenwege wurde zuerst von Becker und Berry⁵¹ in 1989, gefolgt von Munk et al.⁵² in 1990 beschrieben. Sie kann eine zufrieden stellende primäre Behandlung von Erwachsenen mit einer partiellen Obstruktion des *Ductus nasolacrimalis* ohne chronische Entzündungszeichen sein. Die 2-Monats-, 1-Jahres-, und 5-Jahres-Erfolgsrate wurde mit 48%; 39% und 37% beschrieben⁵³.

Zwei verschiedene Typen an **Stentimplantaten**, Metall-Stents^{54, 55} und Kunststoff-Stents^{56, 57} wurden bei kompletten Stenosen des Tränenröhrchens und des Tränennasengangs eingesetzt. Song HY⁵⁸ beschreibt dabei jedoch eine technische Komplikationsrate von 4%. Die initiale Erfolgsrate wurde mit 97% beschrieben, die 5-Jahres Kontrolle nur noch mit einer Erfolgsrate von 66%. Als Hauptgrund für ein Rezidiv wird Granulationsgewebe im Bereich des Stent beschrieben, das zu einer Reobstruktion führt.

2 Fragestellung

Die Dakryoendoskopie sollte in dieser Arbeit vergleichend mit den bekannten und gut etablierten Methoden zur Diagnostik der Tränenwegstenosen untersucht werden. Zunächst ist es wichtig zu prüfen, ob die Dakryoendoskopie Ergebnisse liefert, die vergleichbar sind mit denen der etablierten Methoden.

Weiterhin besteht die Hoffnung, dass mittels Dakryoendoskopie ein zusätzlicher Informationsgewinn erreicht werden kann. Es sollte also überprüft werden, welche zusätzlichen Aussagemöglichkeiten die Dakryoendoskopie im Vergleich mit den etablierten (konventionellen) diagnostischen Methoden, bei der Beurteilung von Tränenwegstenosen bietet.

Schließlich sollte der Wert der Dakryoendoskopie in der klinischen Routine untersucht werden, und die Frage beantwortet werden, ob die Dakryoendoskopie notwendig und ausreichend ist zur präoperativen Diagnostik und Operationsplanung von Tränenwegstenosen. Um diese Frage beantworten zu können, sollte der notwendige Aufwand, also die Anschaffung- und laufende Kosten, sowie die Durchführbarkeit in Lokalanästhesie (bzw. ambulanter Aufenthalt) oder. Intubationsnarkose (bzw. stationärer Aufenthalt) berücksichtigt werden.

3 Material und Methoden

3.1 Patientenkollektiv

In einem Zeitraum von 13 Monaten wurden an der Augenklinik der Ludwig – Maximilians - Universität in München 50 Patienten an den ableitenden Tränenwegen untersucht und anschließend operiert. Es handelte sich hierbei um 31 weibliche und 19 männliche Patienten mit einem Altersdurchschnitt von 52,1 Jahren. Die Altersverteilung lag zwischen 16 und 78 Jahren.

Präoperativ wurden bei allen Patienten, in einem Patientenbogen, persönlichen Daten, das Geschlecht, Voroperationen im Bereich der Tränenwege oder im Nasennebenhöhlen-Bereich aufgenommen. Dokumentiert wurden auch Symptome und Ihre Dauer, sowie die klinisch erstellte Diagnose.

3.2 Ein- und Ausschlusskriterien

3.2.1 Einschlusskriterien

Patienten mit Epiphora (Tränenträufeln) an einem oder beiden Augen bedingt durch eine Tränenwegstenose am betroffenen Auge.

Patienten mit rezidivierenden Entzündungen (chronisch – rezidivierende Dakryozystitis oder Kanalikulitis) an einem oder beiden Augen.

Patienten nach einer vorausgegangenen insuffizienten Tränenwegoperation.

3.2.2 Ausschlusskriterien

Patienten mit einer akuten Entzündung (Dakryozystitis oder Kanalikulitis) sowie Entzündungen, das Auge selbst betreffend.

Patienten mit Epiphora, die sich durch eine andere Ursache, als eine Stenose der Tränenwege erklärt. Hierzu gehören die Über- oder Unterfunktion der Tränendrüse und Lidfehlstellungen (Ektropium oder Entropium).

Patienten mit einer Verlegung der Tränenwege durch einen bekannten Tumor, gleich welcher Dignität.

3.3 Tränenwegspülung

Zur Durchführung der Tränenwegspülung wurden eine konische Tränenwegsonde, eine gerade stumpfe Tränenwegkanüle sowie eine 2 ml Spritze, gefüllt mit physiologischer Kochsalzlösung, verwendet.

Vor dem Durchspülen der TW wurde eine Tropfanästhesie mit Oxybuprocain- HCl 0,4% (Conjuncain[®]) durchgeführt.

Nach Eröffnung bzw. Erweiterung der Tränenpunkte mit der konischen Sonde, wurde die Kanüle ca. 2 mm vertikal und anschließend 6 mm horizontal, dem anatomischen Verlauf des Kanalikulus folgend, eingeführt und vorsichtig die Flüssigkeit injiziert. Bei freier Spülung ohne Widerstand wurde dokumentiert, dass keine Stenose (1) nachgewiesen werden konnte.

Bei Reflux aus demselben Tränenpüktchen (TP) wurde die Stenose im *Canaliculus superior* oder – *inferior* (2), bei Reflux aus dem gegenüberliegenden TP im *Canaliculus communis* (3), intra- oder postsakkal (5) lokalisiert. Die Eindringtiefe der Spülkanüle ergab die Unterscheidung zwischen *Canaliculus communis* und postsakkaler Stenose. Bei möglicher Spülung gegen Widerstand mit Reflux aus dem gegenüberliegenden TP wurde eine partielle, tiefe postsakkale Stenose (4) dokumentiert.

Zur Lokalisation der Stenose nach der Spülung standen folgende Antwortmöglichkeiten zur Auswahl:

1. Keine Stenose
2. Kanalikulusstenose
3. Stenose am Eingang des Tränensacks
4. Partielle tiefe, postsakkale Stenose
5. Komplette tiefe, postsakkale Stenose
6. Tiefe Stenose und partielle Kanalikulusstenose
7. Sonstige/Nicht feststellbar

Bei allen eingeschlossenen Patienten lagen präoperativ eine Tränenwegstenose und/oder eine Dakryozystitis vor, so dass die Indikation für einen operativen Eingriff bei allen gegeben war.

3.4 Digitale Subtraktions-Dakryozystographie (DS-DCG)

Die DS-DCG wurde am Institut für klinische Radiologie Innenstadt der Ludwig Maximilians Universität durchgeführt.

Die digitale Subtraktion ermöglicht dabei, dass das Tränenwegsystem überlagerungsfrei von störenden Knochenanteilen dargestellt wird.

Es handelt sich um eine Standarduntersuchung zur Lokalisation von Tränenwegstenosen, die an einer computergesteuerten Röntgenanlage durchgeführt wurde.

Bei dieser Methode werden in beide Kanalikuli Kunststoffkanülen eingebracht, welche mit dünnen Schläuchen gekoppelt sind und über ein Y-Stück mit einer Injektionsspritze in Verbindung stehen. Das Schlauchsystem wird mit dem wasserlöslichen, nichtionischen Kontrastmittel Iopamidol (Solutrans®) ausgefüllt.

Die Kontrastmittelpassage wird auf einen Monitor bzw. einer Röntgenfolie verfolgt und dokumentiert. Der Strahlengang erfolgte in p.a.-Richtung.

Als Nativaufnahmen (Ausgangsbasis für die Subtraktion) fungieren die ersten Bilder der Serie. Der Kontrastmittelfüllungsvorgang, Verzögerungen in der Auffüllung, sowie etwaige Ausweitungen der Lumina der Tränenwege werden genau beobachtet, und schließlich eine komplette Stenose durch den Stopp des Kontrastmittels lokalisiert.

3.5 Dakryoendoskopie

3.5.1 Materialien

Die Endoskopie der Tränenwege wurde mit dem Endoskopie-System EndoGnost® der Firma Schwind durchgeführt. Diese Anlage zur Endoskopie besteht aus mehreren Komponenten:

- Flexible Mikrooptik

- EndoGnost® Lichtquelle 1000 Xenon
- EndoGnost® CCD-Kamera
- Monitor
- Videorekorder



Abbildung 3.1: Endoskopie-System EndoGnost® der Firma Schwind

3.5.1.1 Flexible Mikrooptik und Zwei-Wege-Kanüle

Zur Endoskopie der Tränenwege wurde die flexible MikroOptik 0,5 in Kombination mit einer Zwei-Wege-Kanüle verwendet.

Technische Daten zur Optik 0,5:

Außendurchmesser: 0,5 mm

Bildleitsystem: 3000 Pixel
Blickrichtung: 0°, Direktsicht
Bildfeld: 70°
Integrierte Beleuchtung
Gassterilisierbar, einlegbar in Desinfektionslösungen
Voll flexibel, minimaler Biegeradius: 15 mm

Technische Daten zur Zwei-Wege-Kanüle:

Außendurchmesser: 0,8 mm
Innendurchmesser: 0,6 mm
Gassterilisierbar, einlegbar in Desinfektionsmittel

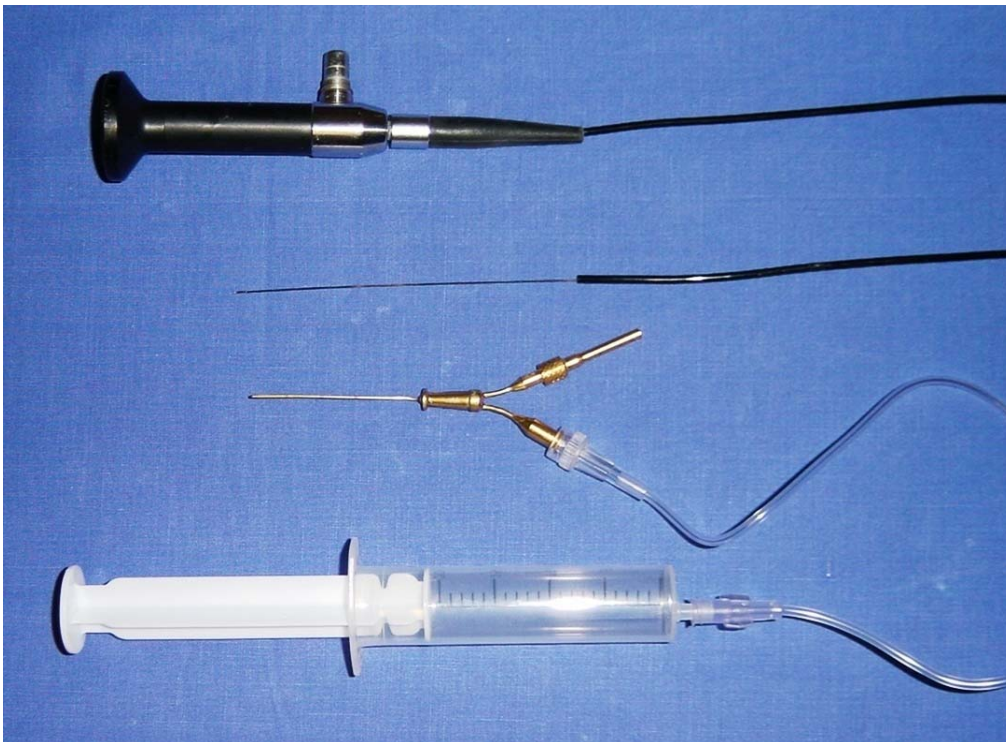


Abbildung 3.2 Zwei Wege-Kanüle und flexible Mikrooptik

3.5.1.2 Endognost Lichtquelle 1000 Xenon

Zur Beleuchtung der ableitenden Tränenwege wurde bei der Endoskopie eine Xenon-Lichtquelle eingesetzt, welche ein Untersuchungslicht mit Tageslichtspektrum bietet. Der Anschluss der Xenon-Lampe an dem Endoskop erfolgt über einen Glasfaser-Lichtleiter. Die Helligkeit ist über eine Servolichtblende regulierbar und ein integriertes UV/IR-Filter verhindert Schäden an Bindehaut und Netzhaut.

Technische Daten zur EndoGnost® Lichtquelle 1000 Xenon:

Lampe:	Xenon, Typ XBO 100/45
Leistung:	100 W
Farbtemperatur:	5800° K (Tageslichtspektrum)
Filter:	UV/IR
Lebensdauer der Lampe:	500 Stunden (Durchschnittswert)
Spannungsversorgung:	115/230V AC, 50/60Hz, (2,5) 1,25A
Leistungsaufnahme:	200 VA
Gewicht:	9,5 kg
Abmessungen:	400 x 120 x 300 mm (B x H x T)

3.5.1.3 EndoGnost® CCD-Kamera

Die Kamera für die Mikroendoskopie ermöglicht durch eine hohe Lichtempfindlichkeit und einer sehr hohen Belichtungsgeschwindigkeit eine Bildwiedergabe in kleinste Lumina. Die Kamera besteht aus einer Steuerelektronik und einem angekoppelten Miniatur-Kamerakopf mit C-Mount-Anschluss.

Technische Daten zur CCD-Kamera:

TV-System:	PAL
Bildaufnehmer:	Interline CCD 1/2 “
Bildelemente:	752 x 582 (H x V)
Sensorformat:	6,4 x 4,8 mm
Empfindlichkeit:	5 Lux bei F=1,4 (Minimum)
Verschlusszeiten:	1/50 bis 1/2.000.000 sec
Spannungsversorgung:	115 / 230 V AC / 10 W
Gewicht Steuereinheit:	2 kg

Maße Steuereinheit:	220 x 60 x 240 mm (B x H x T)
Gewicht Kamerakopf:	16 g
Maße Kamerakopf:	17 x 38 mm (x L)

3.5.1.4 Monitor

Es wurde ein Standard-Monitor von Typ Sony PVM 1450 MD mit einer Bildschirmdiagonale von 13“ verwendet.

3.5.1.5 Videorekorder

Mit dem Videorekorder von Typ Panasonic S-VHS HIFI wurden die endoskopischen Untersuchungen aufgezeichnet.

3.5.2 Methoden der Dakryoendoskopie

Die Endoskopie der Tränenwege wurde vor dem geplanten operativen Eingriff in Allgemeinnarkose durchgeführt.

Um eine bessere Sicht mit dem Endoskop zu gewinnen, wurden die Tränenwege zuerst gründlich mit einer physiologischen Lösung gespült. Anschließend wurden die ableitenden Tränenwege mit einem abschwellenden Mittel gespült. Es handelte sich dabei um eine Lösung aus Xylometazolinhydrochlorid (Otriven®) -Nasentropfen und physiologischer Kochsalzlösung im Verhältnis von 1:1.

Nach Dilatieren der Tränenpünktchen mit einer konischen Sonde wurde das Endoskop in den *Canaliculus superior* bzw. *Canaliculus inferior* eingeführt. Unter ständiger Spülung wurde das Endoskop über die Kanalikuli und über den *Canaliculus communis* in den Tränensack vorgeschoben. Wie bei einer Tränenwegsondierung wurde das Endoskop nach Kontakt mit der medialen Tränensackwand aufgerichtet (um 90° gedreht) und in den Tränensack bzw. Tränennasengang bis zur Stenose eingeführt. Unter retrograder Bewegung und gleichzeitiger Spülung mit Kochsalzlösung wurden die Tränenwege auf dem Monitor betrachtet. Die gesamte Untersuchung wurde mit dem Videorekorder aufgezeichnet, sowie schriftlich dokumentiert.

Patientenbogen

Name: _____

Vorname: _____

Geschlecht: m w

Geburtsdatum: _____

Augen-OPs: _____

Betr. Seite: RA LA

Symptome: _____

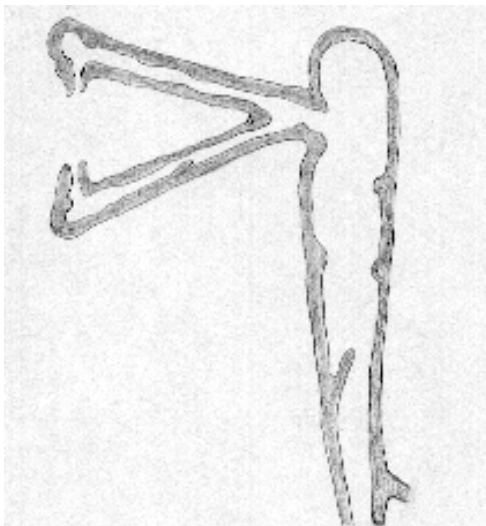
Kl. Diagnose: _____

Spülung:

- (1) Keine Stenose; glatt spülbar
- (2) Kanalikulusstenose; kein Abfluss aus Nase und gegenüberliegendem TP
- (3) Stenose am Eingang des TS; geringes Spülvolumen, Abfluss aus gegenüberliegendem TP
- (4) Partielle tiefe Stenose; geringer Abfluss durch Nase
- (5) Totale tiefe Stenose; starker Abfluss aus gegenüberliegendem TP
- (6) Tiefe Stenose und partielle Kanalikulusstenose; geringer Abfluss aus gegenüberliegendem TP
- (7) Sonstige/nicht feststellbar: _____

Abfluss: _____

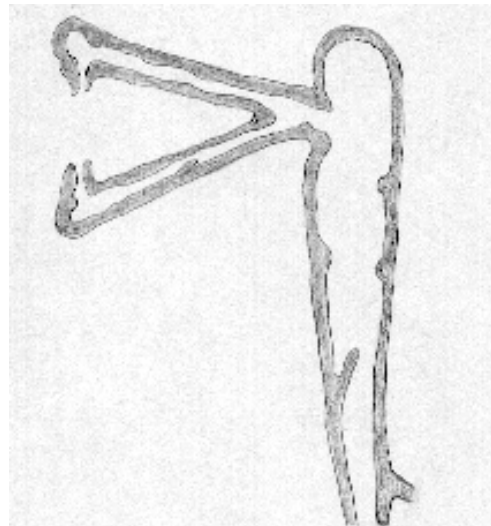
DS-DCG



Lokalisation: (1) (2) (3) (4) (5) (6) (7)

Sonstiges _____

Endoskopie



Lokalisation: (1) (2) (3) (4) (5) (6) (7)

Sonstiges _____

Abbildung 3.3: Patientenbogen

3.6 Datenerhebung und Datenverarbeitung

Bei allen 50 Patienten wurde prä- und intraoperativ der Patientenbogen, wie in Abbildung 3.3 dargestellt, ausgefüllt.

Es wurden verschiedene Auswertungen aus den von 50 Patienten erhobenen Daten durchgeführt. Die Verwaltung und Auswertung der gewonnenen Daten erfolgte mittels einer für diesen Zweck programmierten Microsoft Access Datenbank. Statistische Analysen wurden mit Hilfe von Microsoft Excel durchgeführt. Für jeden Patienten wurden folgende Daten in die Datenbank aufgenommen:

- Alter
- Geschlecht
- Epiphora (ja, nein)
- Epiphoradauer (in Monaten)
- Entzündungen (Dakryozystitis oder Kanalikulitis) in der Vergangenheit (ja, nein)
- Vor-OPs (ja, nein)
- Spülung: Lokalisation der Stenose (1-7; siehe Patientenbogen)
- Spülung: sonstiges (Freitext)
- Spülung: Hydrops (ja, nein)
- Spülung: Durchführbarkeit (ja, nein)
- DS-DCG: Lokalisation der Stenose (1-7, siehe Patientenbogen)
- DS-DCG: sonstiges (Freitext)
- DS-DCG: Wandunregelmäßigkeiten (ja, nein)
- DS-DCG: Durchführbarkeit
- Endoskopie: Lokalisation der Stenose (1-7, siehe Patientenbogen)
- Endoskopie: Besonderheiten (Entzündliche Veränderungen, Polypen oder Dakryolithen)
- Endoskopie: Durchführbarkeit (ja, nein)
- Endoskopie: sonstiges (Freitext)

4 Ergebnisse

4.1 Altersverteilung

In dieser Studie wurden die Daten von 50 Patienten ausgewertet. Es wurden 31 Frauen und 19 Männer eingeschlossen. Das mittlere Alter in der Gruppe der Männer betrug 53,2 Jahre (Standardabweichung 13,5 Jahre), in der Gruppe der Frauen 54,6 Jahre (Standardabweichung 16,9 Jahre) (siehe Abbildung 4.1, sowie Abbildung 4.2)

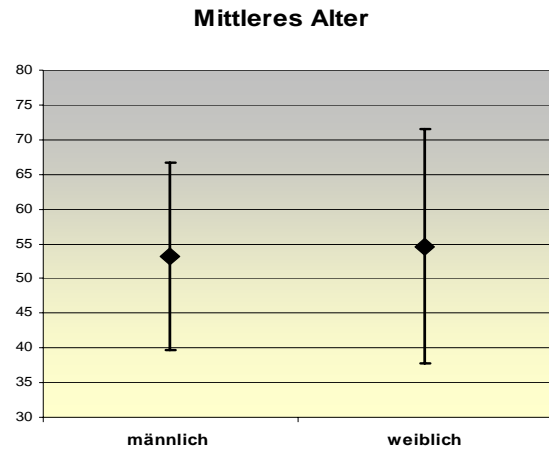


Abbildung 4.1: Mittleres Alter der Patienten

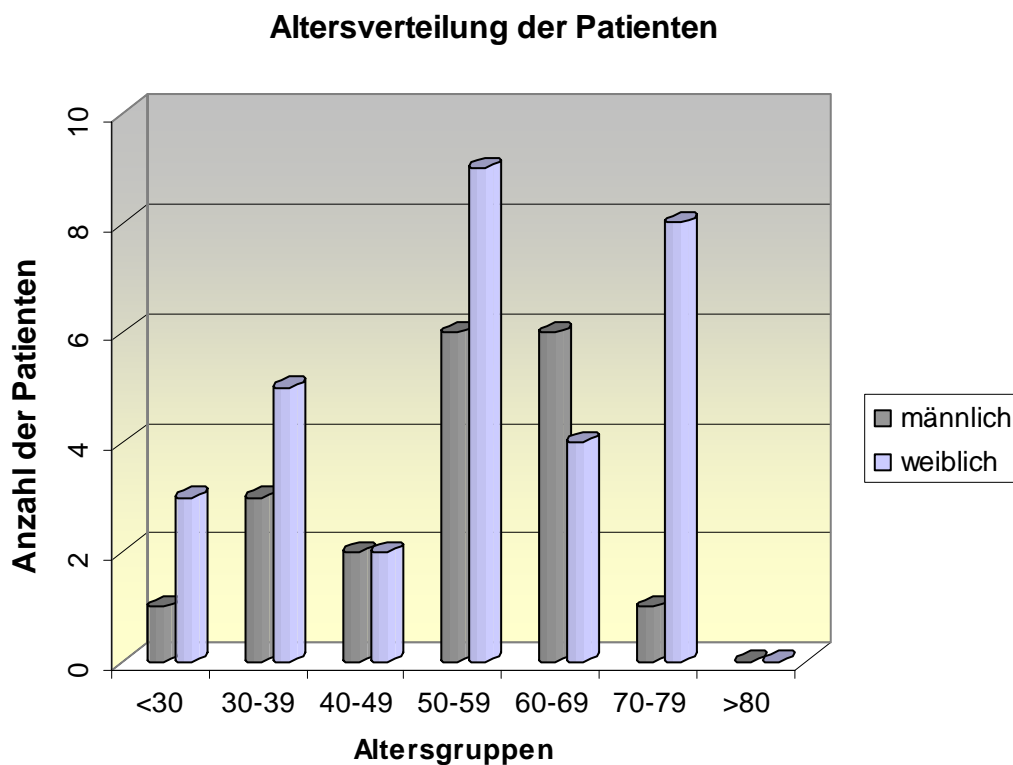


Abbildung 4.2: Altersverteilung des Patientenkollektivs

Das geometrische Mittel (Median) der Altersverteilung lag in beiden Gruppen bei 55 Jahren.

4.2 Indikationen zur Operation

Als Indikation zur Operation galten störende persistierende Epiphora oder rezidivierende Dakryozystitiden.

In dieser Untersuchung berichteten 96% der Patienten präoperativ über Epiphora. Bis zur Vorstellung zur Operation bestand eine Dauer der Epiphora von minimal 3 Monaten bis maximal 612 Monaten. Zehn Patienten konnten keine Angaben über die Dauer der Epiphora machen. Im Mittel warteten die Patienten 54,3 Monate (Standardabweichung 116,1 Monate, Median 12 Monate) bis zur Operation. Die Männer dieses Patientengutes warteten im Schnitt 19 Monate kürzer als Frauen, im Median ergab sich jedoch kein Unterschied. Die Abbildung 4.3 zeigt die Verteilung der Dauer der Epiphora für Männer und Frauen getrennt.

Es fanden sich anamnestisch bei 22 (44 %) der Patienten akut-rezidivierende oder chronische Dakryozystitiden in der Vergangenheit.

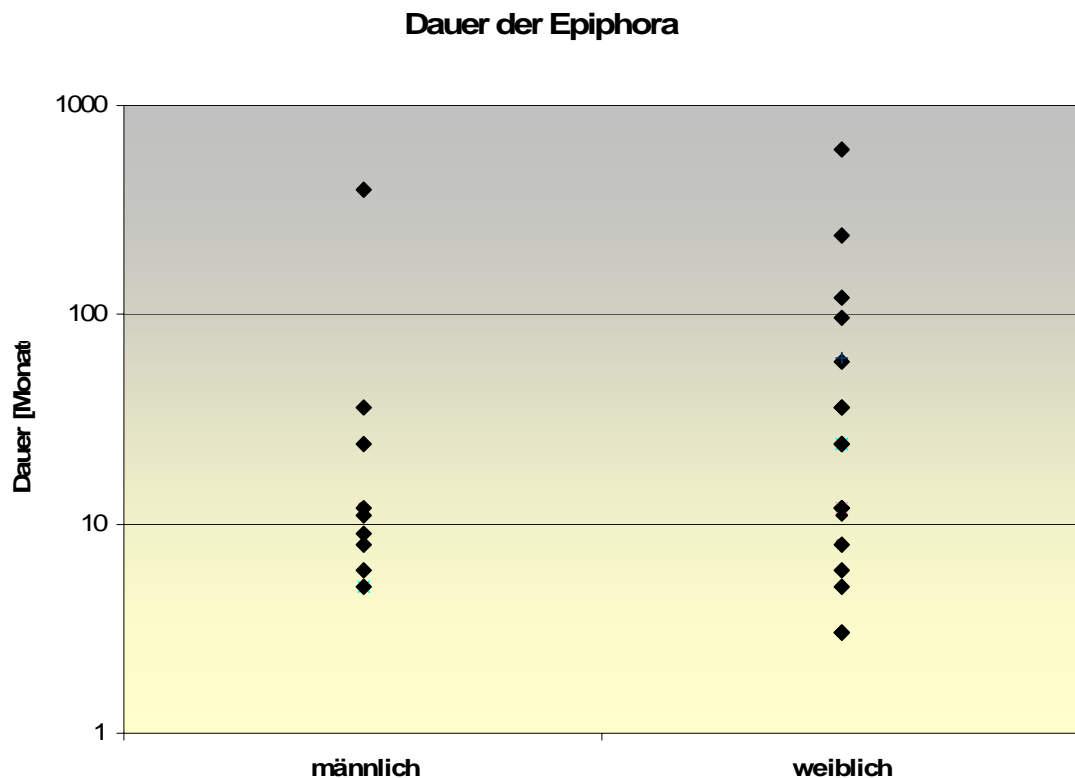


Abbildung 4.3: Dauer der Epiphora in Monaten, logarithmische Skalierung

4.3 Durchführbarkeit der Untersuchungsmethoden

4.3.1 Spülung

Die präoperative Spülung konnte ohne Hindernisse bei 48 von 50 Patienten durchgeführt werden. Mit dieser Methode war bei 96 % der Fälle eine klinische Lokalisation der Tränenwegstenose möglich. Bei den verbliebenen zwei Patienten wurde wegen Schmerzen und erhöhter Verletzungsgefahr der Tränenwege bei einer akuten Dakryozystitis auf die Spülung verzichtet. (siehe Abbildung 4.4)

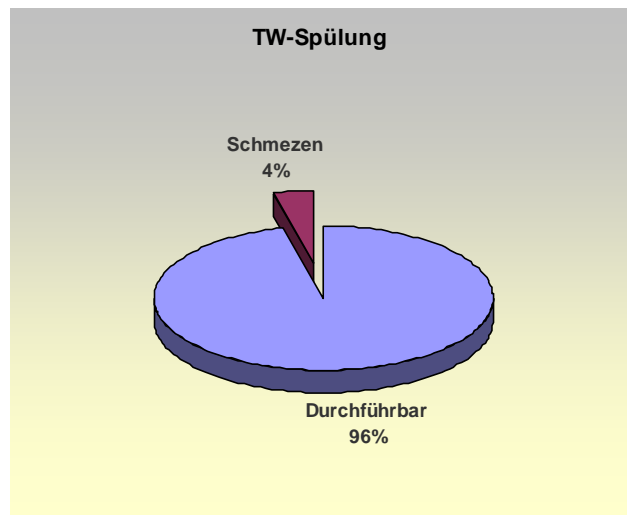


Abbildung 4.4: Durchführbarkeit der Tränenwegspülung

4.3.2 DS-DCG

Eine DS-DCG konnte präoperativ bei 30 von 50 Patienten (60 %) ausgewertet werden und die Lokalisation der TW-Stenose festgestellt werden. Die 20 Fälle, in denen die DS-DCG nicht ausgewertet werden konnte, setzten sich wie folgt zusammen (vgl. Abbildung 4.5)

In 6 von 50 Fällen (12%) wurde klinisch mittels TW-Spülung oder – Sondierung eine Kanalikulusstenose diagnostiziert, weshalb auf eine DS-

DCG bei diesen Patienten verzichtet wurde. Bei genauso vielen Patienten, 6 von 50 (12%) zeigte sich klinisch ein TS-Hydrops, weshalb auch hier präoperativ keine DS-

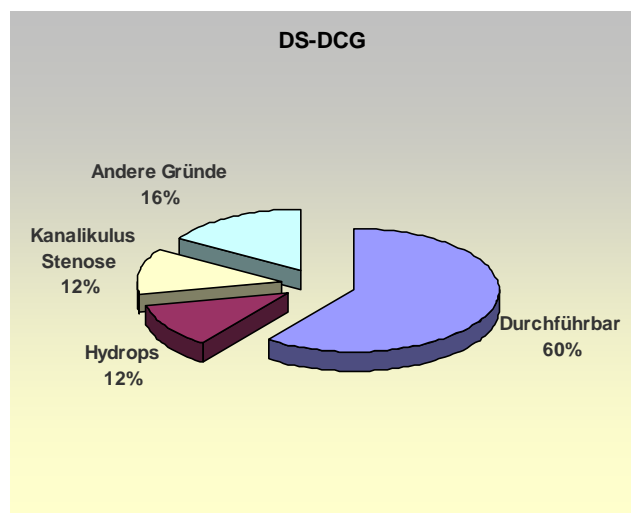


Abbildung 4.5 Durchführbarkeit der DS-DCG

DCG indiziert wurde. Bei 8 Patienten (16%) lagen andere Gründe für das Fehlen einer DS-DCG vor. Zum Beispiel versäumten einige Patienten Ihren Termin zur DS-DCG, andere brachten die Aufnahmen präoperativ nicht mit oder sie verweigerten eine radiologische Untersuchung mit Kontrastmittel.

4.3.3 Dakryoendoskopie

Das Dakryoendoskop mit einem Außendurchmesser von 0,8 mm konnte nach Bougierung des Tränenpünktchens mit einer konischen Sonde in allen Fällen problemlos in den Kanalikulus eingeführt werden. Die technische Durchführbarkeit der Dakryoendoskopie lag bei 100%.

4.4 Verteilung der Lokalisation von Stenosen innerhalb der einzelnen Untersuchungsmethoden

Lokalisation	TW- Spülung	DS-DCG	Dakryo- endoskopie
Keine Stenose (1)	0	0	0
Kanalikulusstenose (2)	8	4	10
Stenose am Eingang des TS (3)	1	0	1
Partielle postsakkale Stenose (4)	2	2	1
Komplette postsakkale Stenose (5)	30	21	24
Komplette postsakkale und partielle präsakkale Stenose (6)	7	3	5
Nicht feststellbar (7)	0	0	9

Tabelle 4.1: Aufgeführt ist wie oft eine bestimmte Lokalisation einer Stenose mit der jeweiligen Untersuchungsmethode gefunden wurde

Ein Vergleich der verschiedenen Lokalisationen der TW-Stenosen, die durch die drei unterschiedlichen Untersuchungsmethoden gewonnen wurde, gibt Tabelle 4.1 wieder.

4.4.1 TW-Spülung

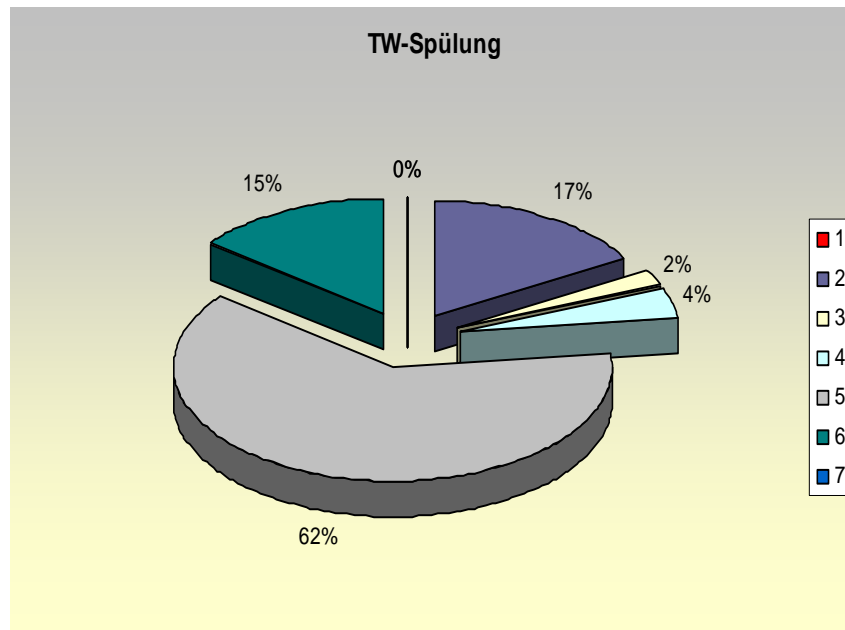


Abbildung 4.6: Häufigkeiten von Stenose-Lokalisationen in der TW-Spülung

Abbildung 4.6 zeigt die Häufigkeit der verschiedenen Stenose-Lokalisationen untersucht mit der Tränenwegspülung. Die Zahlen in der Legende stehen für die Lokalisationen, wie in Tabelle 4.1 verwendet. Von 48 Patienten zeigten 30 (62%) Patienten eine komplette postsakkale Stenose, acht (17%) eine Kanalikusstenose, sieben (15%) eine komplette postsakkale und partielle präsakale Stenose, zwei (4%) eine partielle postsakkale Stenose sowie ein Patient (2%) eine Stenose am Eingang des Tränensacks.

4.4.2 DS-DCG

Abbildung 4.7 zeigt die Häufigkeiten der verschiedenen Stenose-Lokalisationen untersucht mit der DS-DCG. Die Zahlen in der Legende stehen für die Lokalisationen, wie in Tabelle 4.1 verwendet. Von 30 Patienten zeigten 21 (70%) Patienten eine komplette postsakkale Stenose, vier (13%) eine Kanalikusstenose, drei (10%) eine komplette postsakkale und partielle präsakale Stenose sowie zwei (7%) Patienten eine partielle postsakkale Stenose.

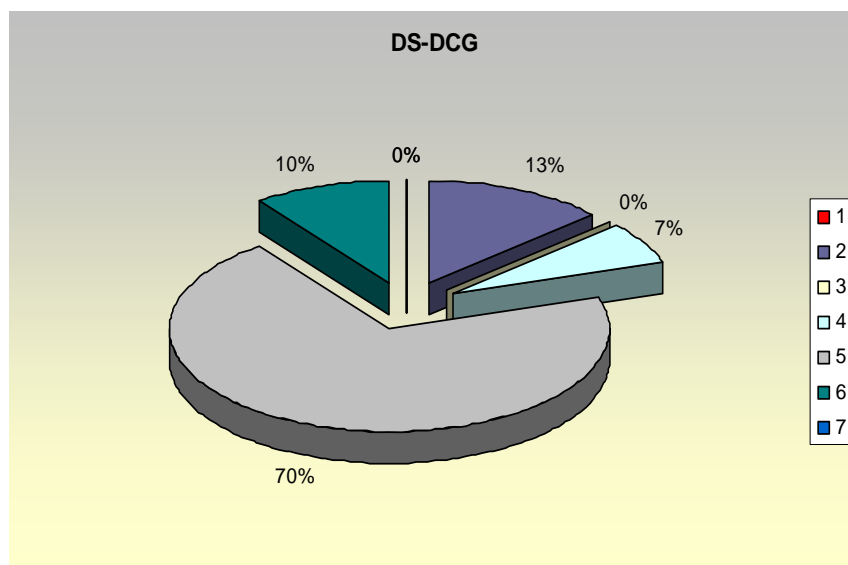


Abbildung 4.7: Häufigkeiten von Stenose-Lokalisationen in der DS-DCG

4.4.3 Dakryoendoskopie

Abbildung 4.8 zeigt die Häufigkeiten der verschiedenen Stenose-Lokalisationen untersucht mit der Dakryoendoskopie. Die Zahlen in der Legende stehen für die Lokalisationen, wie in Tabelle 4.1 verwendet. Von 50 Patienten zeigten 24 (48%) eine komplette postsakkale Stenose, zehn (20%) eine Kanalikulusstenose, fünf (10%) eine komplette postsakkale und partielle prä-sakkale Stenose, einer (2%) eine Stenose am Eingang des Tränensacks sowie einer (2%) eine partielle postsakkale Stenose. Bei neun (18%) Patienten konnte keine Lokalisation festgestellt werden.

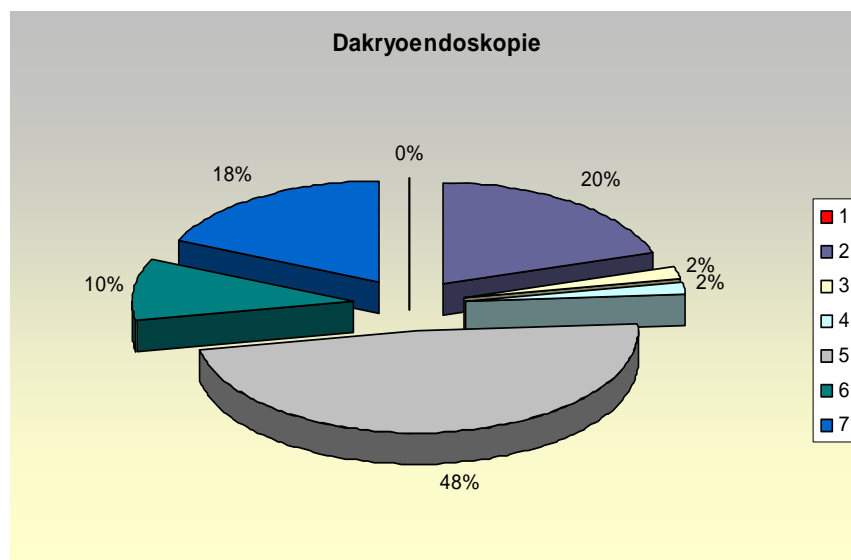


Abbildung 4.8: Häufigkeiten von Stenose-Lokalisationen in der Dakryoendoskopie

4.5 Korrelation bezüglich der Lokalisation zwischen den einzelnen Untersuchungsmethoden

4.5.1 Korrelation der Lokalisation zwischen Spülung und DS-DCG

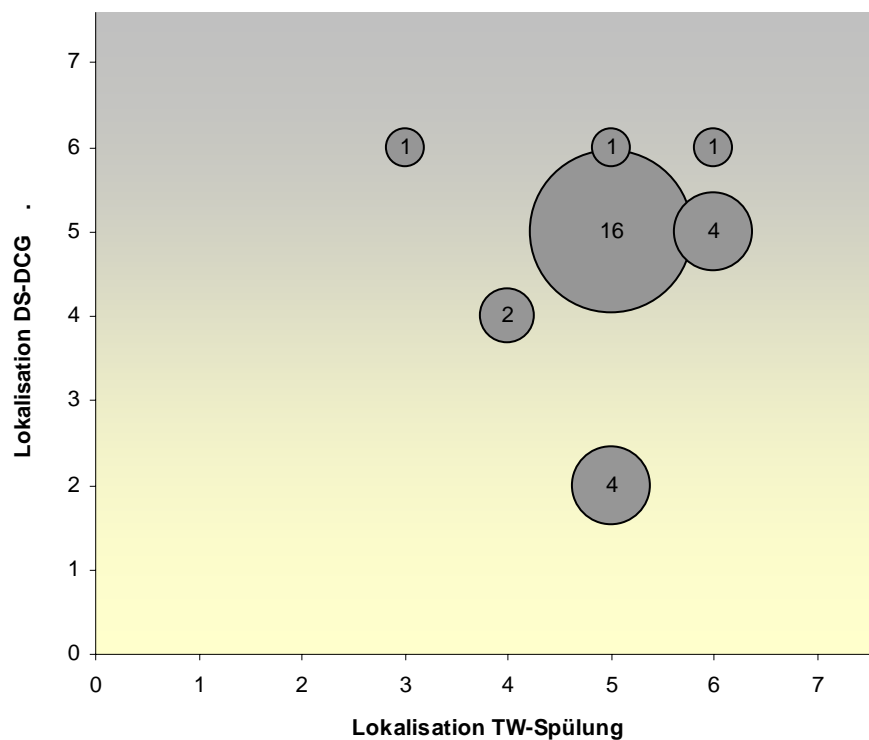


Abbildung 4.9: Korrelation der Stenose zwischen TW-Spülung und DS-DCG

Zwischen der Lokalisation der Stenose in der Tränenwegspülung und in der DS-DCG zeigte sich eine Übereinstimmung in 19 von 29 Patienten (65,5%). Davon waren 16 komplette postsakkale Stenosen, zwei partielle tiefe Stenosen und eine kombinierte prä- und postsakkale Stenose. Die Abbildung 4.9 zeigt ein Korrelationsdiagramm. Aufgetragen auf der Abszisse und Ordinate sind die Lokalisationen der Stenose als Zahlencode, wie in Tabelle 4.1 verwendet. Die Größe der Kreise veranschaulicht die Summe der Patienten mit der jeweiligen Kombination von Lokalisationen.

4.5.2 Korrelation der Lokalisation zwischen Spülung und Dakryoendoskopie

In der Lokalisationsbestimmung zwischen der Spülung und der Dakryoendoskopie zeigten sich insgesamt 32 Übereinstimmungen von 48 Patienten (66,67%) die sowohl die eine wie auch die andere Untersuchungsmethode bekommen haben.

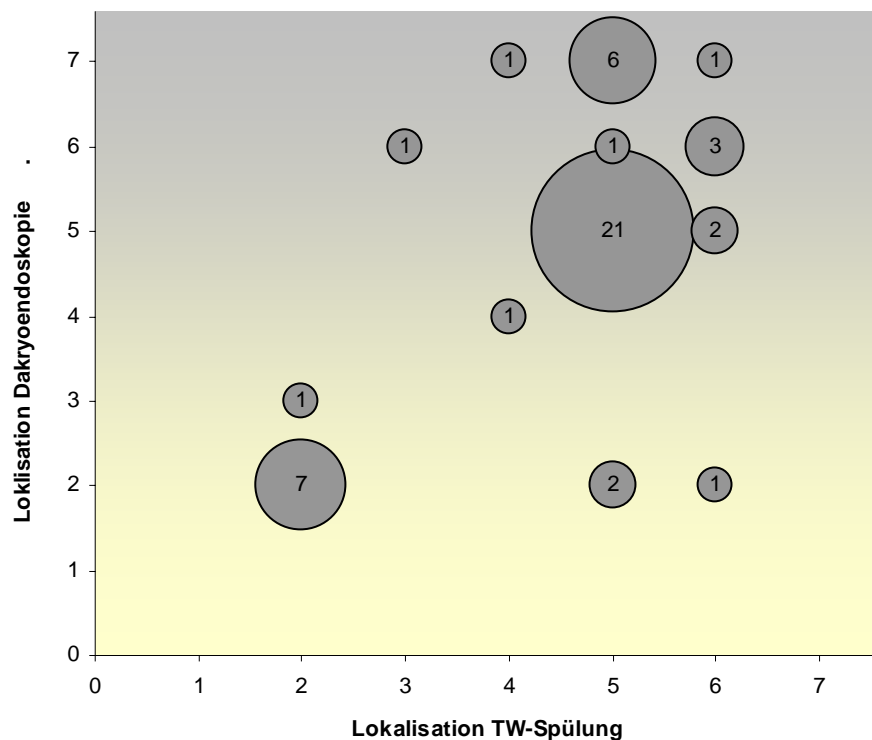


Abbildung 4.10: Korrelation der Stenose zwischen TW-Spülung und Dakryoendoskopie

Davon waren sieben Kanalikulusstenosen, eine partielle, postsakkale Stenose, 21 komplette postsakkale Stenose, und drei kombinierte tiefe und partielle postsakkale Stenose. Die Abbildung 4.10 zeigt ein Korrelationsdiagramm. Aufgetragen auf der Abszisse und Ordinate sind die Lokalisationen der Stenose als Zahlencode, wie in Tabelle 4.1 verwendet. Die Größe der Kreise veranschaulicht die Summe der Patienten mit der jeweiligen Kombination von Lokalisationen.

4.5.3 Korrelation der Lokalisation zwischen DS-DCG und Dakryoendoskopie

Insgesamt 21 Übereinstimmungen in 30 Fällen (70%) zeigten sich zwischen der Lokalisationsbestimmung in der DS-DCG und in der Dakryoendoskopie.

Zwei davon zeigten Kanalikulusstenosen, eine partielle postsakkale Stenose, 16 komplette postsakkale Stenosen und zwei kombinierte prä-sakkale und komplette postsakkale Stenose. Die Abbildung 4.11 zeigt ein Korrelationsdiagramm. Aufgetragen

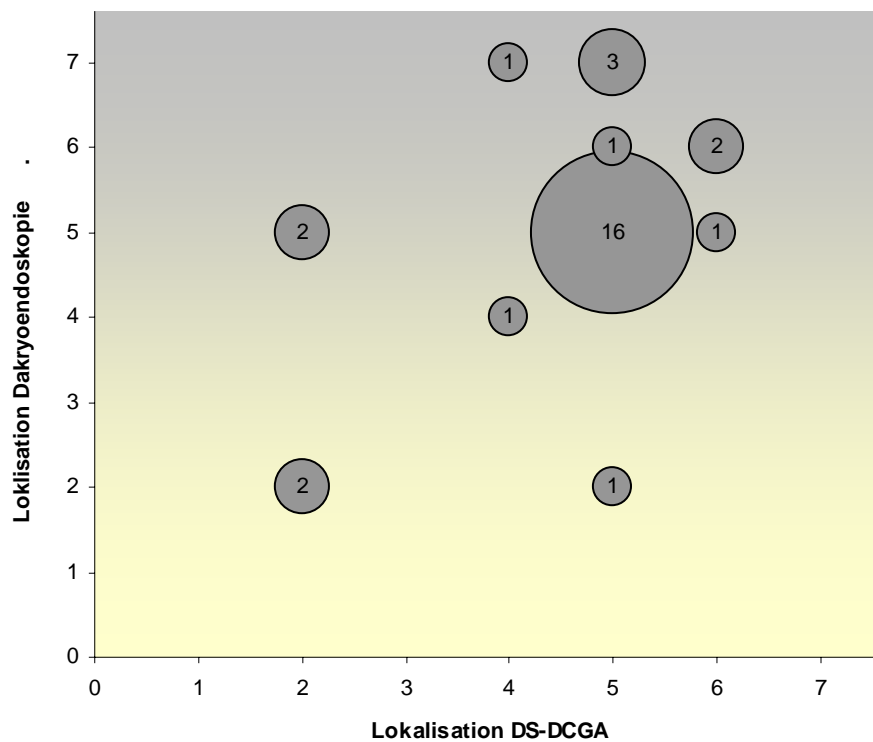


Abbildung 4.11: Korrelation der Stenose zwischen DS-DCG und Dakryoendoskopie

auf der Abszisse und Ordinate sind die Lokalisationen der Stenose als Zahlencode, wie in Tabelle 4.1 verwendet. Die Größe der Kreise veranschaulicht die Summe der Patienten mit der jeweiligen Kombination von Lokalisationen.

4.6 Zusatzinformationen durch Dakryoendoskopie

Entzündliche Veränderungen der ableitenden Tränenwege, Polypen, Dakryolithen sowie die Größe des Tränenröhrchens und des Tränensacks waren weitere Informationen die die Dakryoendoskopie liefern konnte (siehe Abbildung 4.12).

Eine chronische Entzündung der Schleimhäute in Form von einer Hyperplasie, Falten, purpurroter Färbung war bei 14 (22%) der Fälle zu sehen. Polypen fanden sich bei zwölf (16%) der 50 Patienten, Dakryolithen im Tränensack waren bei vier (7%) Patienten sichtbar.

Bei keiner endoskopischen Untersuchung traten untersuchungsbedingte Komplikationen wie Perforationen, postoperative Blutungen oder postoperative Entzündungen auf.

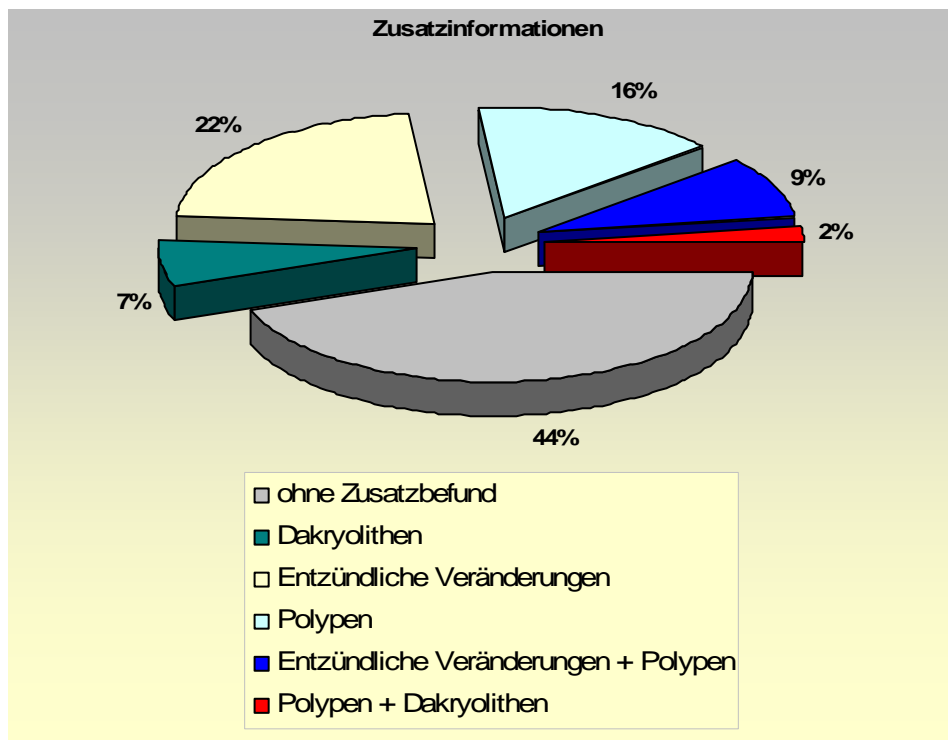


Abbildung 4.12: Häufigkeit von Zusatzinformationen der Dakryoendoskopie

4.7 Exemplarische Kasuistiken

Fall 1: Frau B.E., 69 Jahre. Epiphora links seit mehr als 2 Jahren nach rezidivierenden Dakryozystitiden.

Bei der Tränenwegspülung ergab sich bei geringem Reflux aus dem gegenüberliegenden Tränenpünktchen der Verdacht einer tiefen postsakkalen Stenose und einer partiellen Kanalikulusstenose. Die Digitale Subtraktions-Dakryozystographie (DS-DCG) zeigte einen Kontrastmittelabbruch am Übergang vom Tränensack in den Tränennasengang.

Die präoperativ in ITN durchgeführte Dakryoendoskopie zeigte einen unauffälligen *Canaliculus inferior*, es fand sich viel Schleim im Tränensack, sowie zwei große gelblich gefärbte Dakryolithen. Wie auch bei der DS-DCG zeigte sich eine Stenose am Übergang zum Tränennasengang.

Hier zeigten sich kongruente Ergebnisse in klinischer Untersuchung, konventioneller Bildgebung und endoskopischer Untersuchung. Die Endoskopie konnte zusätzlich Dakryolithen nachweisen, die in der nachfolgenden Operation nach Toti entfernt werden konnten.

Fall 2: Herr L.H., 37 Jahre. Epiphora rechts seit 4 Monaten bei z.N. Nasen-Nebenhöhlen-Operation und postoperativ rezidivierenden Dakryozystitiden.

Bei der Tränenwegspülung ergab sich bei starkem Reflux aus dem gegenüberliegenden Tränenpünktchen der Verdacht auf eine komplette tiefe postsakkale Stenose. Die Digitale Subtraktions-Dakryozystographie (DS-DCG) zeigte Wandunregelmäßigkeiten bei der Kontrastmittelfüllung im Tränensack. Es fand sich ein Kontrastmittelabbruch am Übergang vom Tränensack in den Tränennasengang.

Die präoperativ in ITN durchgeführte Dakryoendoskopie zeigte einen unauffälligen *Canaliculus inferior*, multiple Schleimhautpolypen im Tränensack, sowie eine horizontale Schleimhautfalte vor der Stenose am Übergang zum Tränennasengang.

Auch in diesem Fall korreliert die Lokalisation der Stenose nach klinischer Untersuchung, konventioneller Bildgebung und endoskopischer Untersuchung. Die Endoskopie konnte zusätzlich Schleimhautpolypen nachweisen, die den Wandunregelmäßigkeiten in der DS-DCG entsprechen.

Fall 3: Herr L.R., 78 Jahre. Epiphora links mit Tränensackhydrops seit 2 Monaten bei Zustand nach rezidivierenden Dakryozystitiden.

Bei der Tränenwegspülung ergab sich bei starkem Reflux aus dem zweiten Tränenpünktchen der Verdacht auf eine komplette postsakkale Stenose. Die Digitale Subtraktions-Dakryozystographie (DS-DCG) konnte aufgrund des Tränensackhydrops nicht durchgeführt werden.

Die präoperativ in ITN durchgeführte Dakryoendoskopie war aufgrund schlechter Sicht bei Hydrops mit viel schleimigem Sekret nicht aussagekräftig. Eine Stenose konnte auch hiermit nicht lokalisiert werden.

Hier konnte aufgrund der klinisch festgestellten Diagnose eines Tränensackhydrops keine DS-DCG durchgeführt werden. Auch der Nutzen der Endoskopie zeigte sich hier deutlich eingeschränkt, da aufgrund mangelhafter Sichtverhältnisse keine Lokalisation der Stenose möglich war.

Fall 4: Herr F.I., 58 Jahre. Epiphora rechts seit einem Jahr.

Bei der Tränenwegspülung zeigte sich eine Spülbarkeit gegen erhöhten Widerstand mit leichtem Reflux aus dem zweiten Tränenpünktchen. Es ergab sich der Verdacht auf eine partielle Tränenwegstenose. Die Digitale Subtraktions-Dakryozystographie (DS-DCG) zeigte eine gute Kontrastmittelfüllung der Kanalikuli und des Tränensackes. Es fand sich ein nur sehr dünner Kontrastmittelfaden im Tränennasengang mit kleinem Tränensackvolumen.

Die präoperativ in ITN durchgeführte Dakryoendoskopie zeigte unauffällige obere und untere Kanalikuli sowie unauffälligen Übergang zum Tränensack. Im Tränensack fanden sich multiple, kleine, das Lumen fast vollständig ausfüllende Polypen. Aufgrund der Vielzahl der Polypen war keine Sicht in tiefere Abschnitte möglich, eine Stenose konnte nicht lokalisiert werden.

In diesem Fall korreliert klinische Untersuchung gut mit der DS-DCG. Die Endoskopie war zur genaueren Lokalisierung der Stenose nicht hilfreich.

5 Diskussion

Neue technische Entwicklungen zeigen oft auch in der Medizin neue Möglichkeiten für Diagnostik und Therapie auf. Vor einem unkritischen Einsatz neuer Entwicklungen ist es jedoch unabdingbar, objektiv die Chancen und Risiken, wie auch Möglichkeiten und Limitationen zu prüfen und mit etablierten Methoden zu vergleichen.

Die Tränenwegspülung wie auch die Digitale Subtraktions-Dakryozystographie (DS-DCG) sind bereits etablierte Methoden zur Untersuchung von Obstruktionen im Bereich der ableitenden Tränenwege, welche den klinischen Alltag im Bereich der Tränenwegdiagnostik bestimmen.

Dagegen ist die Dakryoendoskopie ein relativ neues Verfahren, das in Rahmen dieser Studie auf ihren zusätzlichen diagnostischen Wert überprüft wurde und mit den anderen Untersuchungsmethoden direkt verglichen wurde.

5.1 Durchführbarkeit und Verfügbarkeit der einzelnen Untersuchungen

Der Nutzen einer Technik hängt nicht nur von der diagnostischen Aussage ab, sondern auch davon, wie leicht sie durchgeführt werden kann, wie oft Kontraindikationen oder andere Hindernisse die Durchführung verhindern, und nicht zuletzt davon, wie gut ihre Verfügbarkeit ist. Wesentliche Gesichtspunkte für die praktische Durchführung sind auch der Zeitaufwand und die Kosten der einzelnen Untersuchungen.

5.1.1 Tränenwegspülung

Die TW-Spülung ist die am weitesten verbreitete und am häufigsten angewandte klinische Untersuchungsmethode bei Verdacht auf Obstruktionen der ableitenden Tränenwege.

Mit einiger Erfahrung des Untersuchers und einer minimalen Ausrüstung ist die Lokalisation der Stenose bestimmbar. Es wird lediglich eine konische Sonde, eine Spülkanüle und eine Spritze benötigt. Dadurch sind die anfallenden Kosten dieser

Untersuchungstechnik minimal. Die Spülung wird in Tropfanästhesie ambulant durchgeführt. Kontraindiziert ist sie bei Kindern, und wegen der Perforationsgefahr auch bei akuter Kanalikulitis bzw. Dakryozystitis. Wegen der Durchführung in Oberflächenanästhesie ist die Methode etwas von der Compliance des Patienten abhängig. Sie ist nicht objektivierbar und nicht direkt dokumentierbar.

In dieser Studie konnten insgesamt 48 von 50 Tränenwegen komplikationslos präoperativ gespült werden. Bei den verbliebenen zwei Patienten wurde wegen Schmerzen und erhöhter Verletzungsgefahr der Tränenwege bei akuter Dakryozystitis auf die Spülung verzichtet.

5.1.2 Digitale Subtraktions-Dakryozystographie (DS-DCG)

Die DS-DCG war in dieser Studie die Untersuchung, die am häufigsten keine verwertbare Diagnostik lieferte. Die Gründe hierfür liegen zum Teil im Studiendesign, da bei zu vermutender Kanalikulusstenose und Tränensackhydrops a priori auf eine DS-DCG verzichtet wurde. Zum anderen wurde jedoch auch die Untersuchung verweigert, oder die angefertigten Bilder wurden zur nächsten Vorstellung nicht mitgebracht.

Die digitale Subtraktions-Dakryozystographie zählt nach verschiedenen Quellen zu den Standardmethoden der präoperativen Lokalisationsbestimmung von TW-Stenosen. Es handelt sich dabei um eine strahlungsbehaftete Darstellung der Tränenwege, welche nur in Verbindung mit einer röntgenologischen Einrichtung erfolgen kann²⁶. Eine entsprechende Ausstattung ist jedoch nicht mehr nur auf universitäre Einrichtungen beschränkt.

5.1.3 Dakryoendoskopie

Die Durchführbarkeit und Verfügbarkeit der Dakryoendoskopie ist im Wesentlichen durch den apparativen Aufwand und die Notwendigkeit einer Allgemeinanästhesie beschränkt. Im Rahmen dieser Studie wurden nur Patienten eingeschlossen, bei denen eine Operation in Vollnarkose indiziert wurde. Ein Endoskopie-System EndoGnost® wurde von der Firma Schwind zur Verfügung gestellt. Durch die relativ einfache Handhabung des Systems war die technische Durchführbarkeit der Dakryoendoskopie bei allen 50 Patienten in dieser Studie auf Anhieb möglich.

5.2 Möglichkeiten und Limitationen der diagnostischen Aussage der einzelnen Methoden

5.2.1 Tränenwegspülung

Die Tränenwegspülung ist in ihrer Aussage untersucherabhängig. Alle sieben Lokalisationen von Stenosen können methodisch bedingt gut festgestellt werden.

Die in dieser Studie am häufigsten gefundene Lokalisation einer Tränenwegstenose war die komplette postsakkale Stenose (siehe Abbildung 4.6), was gut mit in der Literatur vorhandenen Daten übereinstimmt⁵⁹. Selten können kleine Konkremente bei der Spülung zu Tage gefördert werden, sehr selten können größere Dakryolithen, sofern sie sich im oberen Tränensack befinden, sondiert werden. Konkremente im Kanalikulus können bei dieser Untersuchung jedoch relativ leicht erkannt werden.

5.2.2 Digitale Subtraktions-Dakryozystographie

Die richtige Interpretation der Dakryozystographie ist Voraussetzung für die genaue Lokalisation der Tränenwegstenose und in der Praxis immer noch stark variabel.

Bei einer kompletten Stenose der Tränenwege kommt es zu einer deutlichen Ansammlung von Kontrastmittel (KM) vor der Stenose. Die Diagnosestellung ist in solchen Fällen einfach. In unserer Studie konnte bei 21 von 30 Patienten eine komplette postsakkale Stenose mithilfe der DS-DCG diagnostiziert werden. Handelt es sich jedoch um eine relative Stenose der Tränenwege, bei der es zu keiner deutlichen Kontrastmittelsammlung vor der Stenose kommt, ist die Lokalisation der Stenose nicht mehr so eindeutig²⁵. In dieser Untersuchung hatten zwei Patienten eine partielle tiefe postsakkale Stenose und drei eine komplette tiefe und partielle prä-sakkale Stenose (siehe Abbildung 4.7).

Die Diagnosesicherung von obstruierenden oder nichtobstruierenden Dakryolithen bleibt in der DS-DCG schwierig, weil die unregelmäßige Kontrastmittelfüllung als Wandunregelmäßigkeit von Tränensack oder Tränennasengang, als partielle Stenose oder entzündliche Veränderungen der ableitenden Tränenwege interpretiert werden kann.

Alle vier durch die Dakryoendoskopie in dieser Untersuchung gesicherten Dakryolithen wurden von der DS-DCG übersehen. Bei zwei von ihnen wurde eine Wandunregelmäßigkeit im Bereich des Tränensacks beschrieben, ein Dakryolith wurde als normale Tränensackkontrastierung beschrieben.

Durch Reflux des Kontrastmittels bei Kanalikulusstenosen kann es zu Kontrastmittelpooling außerhalb der Tränenwege im benachbarten unteren Fornix und dem inneren Lidwinkel kommen. Dadurch ist die korrekte Zuordnung der Lokalisation von präsakalen Stenosen erschwert. Durch die richtige Positionierung der KM-Injektionsschläuche in die Kanalikuli und eine langsame Injektionsgabe des Kontrastmittels kann diese Problematik reduziert, jedoch nicht immer beseitigt werden²⁴.

Damit ist die Indikationsstellung der DS-DCG bei klinisch gesicherten Kanalikulusstenosen nur begrenzt gegeben.

Auch bei einem klinisch gesicherten Tränensackhydrops kann es nicht zu einer gleichmäßigen Ausbreitung des Kontrastmittels in den ableitenden Tränenwegen kommen, so dass auch hier die Indikationsstellung limitiert ist⁶⁰. In unserer Studie wurde aus diesen Gründen präoperativ im Falle einer Kanalikulusstenose bzw. TS-Hydrops auf eine DS-DCG verzichtet.

Lieb et al. haben in einer Studie an 50 Patienten beschrieben, dass die DS-DCG in der Lage war, eine zur Beurteilung der Stenose ausreichende Darstellung zu geben⁶¹. Als weitere Vorteile der Methode werden genannt: a) deutlich verbesserte topographische Darstellung der ableitenden Tränenwege; b) Hinweise auf die Funktion des Tränenabflusses; c) die dynamische Beurteilung des Kontrastmittelflusses; d) die Möglichkeit der digitalen Bildanalyse und e) die relativ geringe Strahlenbelastung für den Patienten im Vergleich zur konventionellen DCG. Trotz des geringfügig erhöhten Zeitaufwandes schlägt Lieb die DS-DCG als Routinemethode vor.

Unsere Erfahrungen zeigen jedoch, dass eine DS-DCG nicht in jedem Fall der TW-Spülung überlegen ist, und der Zeit- und Kostenaufwand nicht unerheblich ist. Somit sollte nach unserer Meinung nur nach genauer Indikationsstellung eine DS-DCG erfolgen, wenn mit zusätzlichen Informationen zu rechnen ist.

Kontraindiziert ist die DS-DCG bei bekannter Kontrastmittelallergie, relativ kontraindiziert bei Kindern, limitierte Indikation besteht bei Kanalikulusstenosen und TS-Hydrops.

5.2.3 Dakryoendoskopie

Durch Miniaturisierung der endoskopischen Geräte und Neuentwicklung im Bereich der Fiberoptiken ist es möglich geworden, Miniendoskope in die Tränenröhrchen antegrad einzuführen und so Tränenröhrchen, Tränensack und Tränennasengang darzustellen. 1992 beschrieben Fein et al die Endoskopie der ableitenden Wege an einer kleinen Zahl von Patienten⁶². Es folgten Beschreibungen über Endoskopie der Tränenwegen post mortem durch Singh et al.⁶³. Erfahrungen mit einem neuen, modifizierten Tränenwegendoskop in Verbindung mit einer veränderten Jünemann-Sonde beschrieben Kuchar et al.³⁰. Über einen ausgezeichneten Einblick in den ableitenden TW, mithilfe von flexiblen Endoskopiesystemen, und eine exakte Beurteilbarkeit der Schleimhautverhältnisse der TW berichtet Müllner et al.⁶⁴.

Mit Hilfe des zur Verfügung stehenden Endoskops der Firma Schwind mit einem Außendurchmesser von 0,8 mm konnten wir mit einer Xenonkaltlichtquelle endoskopische Bilder der ableitenden Tränenwege gewinnen. Das Einführen des Endoskops und die Durchführung der Untersuchung gelangen in allen Fällen problemlos. Durch die direkte Beobachtung der Verhältnisse in situ besteht die Möglichkeit zusätzliche Informationen über das ableitende Tränenwegsystem zu gewinnen.

Stenosen stellten sich in der Endoskopie als blasse, weißliche Membranen dar. Insgesamt konnten 10 *Canaliculus superior* oder *Canaliculus inferior* Stenosen, eine Stenose des *Canaliculus communis* eine partielle postsakkale Stenose, 24 komplette postsakkale Stenosen und fünf kombinierte partielle prä-sakkale und komplette postsakkale Stenosen mit dem Endoskop gesehen werden.

Beim Vorliegen eines chronischen Entzündungszustandes bei Tränenwegstenosen zeigte sich eindrucksvoll eine purpurrot gefärbte, vergrößerte Schleimhaut des Tränensacks. Diese Art der Veränderung konnte bei 14 der 50 dakryoskopierten Patienten gesehen werden.

Polypen sind aus der Mukosa der Tränenwege ins Lumen hineinwachsende gutartige Veränderungen, die in der Endoskopie bei 12 der 50 Patienten festgestellt wurden. Sie traten einzeln oder multipel auf und waren im Kanalikulus, im Tränensack oder im Tränennasengang vorzufinden. Bei einem Patienten wurde in der TW-Spülung zunächst eine Kanalikulusstenose festgestellt, die Endoskopie konnte jedoch zeigen, dass ein

Polyp im engen Kanalikulus dessen Lumen obstruierte, und so klinisch den Eindruck einer Kanalikulusstenose erweckte.

Im Falle eines TS-Hydrops war durch viel Sekret und festhaftenden Mukus, aber auch durch Schleimhauthyperplasie die Sicht der Endoskopie deutlich reduziert. Durch den Entzündungszustand der Schleimhaut kam es manchmal bereits bei sanfter Berührung der Schleimhautoberfläche zu leichten Blutungen, so dass eine Beurteilung der Stenose unmöglich war.

Bei neun der 50 untersuchten Patienten war in der Dakryoendoskopie die Stenose aufgrund reduzierter Sicht optisch nicht lokalisierbar. Die Stenose konnte auf dem Monitor nicht gesehen werden, war aber durch die Möglichkeit der gleichzeitigen Spülung im System bzw. durch die sondierende Funktion der 2-Wege-Sonde trotzdem zu erahnen.

Die optische Bildqualität erwies sich im Bereich der Biegungen und Knickstellen des TW-Systems als mangelhaft, weil dort durch die Hyperreflexion der schräg getroffenen Schleimhaut das Bild durch Überstrahlung nicht mehr interpretierbar war. Diese Problematik wurde auch von Kuchar beschrieben³⁰. Bei axialer Ausleuchtung war die Darstellung sehr gut.

Eine wesentliche Einschränkung dieser Methode ist die Notwendigkeit einer Allgemeinnarkose. Dies ist im Allgemeinen nur dann vertretbar, wenn ohnehin eine Indikation zur Operation der Tränenwege in Allgemeinnarkose besteht. Dadurch ergibt sich nur dann ein therapeutischer Mehrwert aus dieser Untersuchungsmethode, wenn aufgrund dieser Ergebnisse die Operation modifiziert wird. Inzwischen ist die endoskopische Technik zur Verwendung in der minimalinvasiven Chirurgie weiterentwickelt. Durch Ankopplung verschiedener Arbeitskanäle in einem 3-Sonden – System ist es beispielsweise möglich, mit Hilfe verschiedener Laser unter endoskopischer Kontrolle eine Laserdakryoplastik durchzuführen. Verschiedene Laserarten von hochgepulsten Argon-⁶⁵, über Holmium-YAG⁶⁶, Kohlendioxid⁶⁷ bis zu CO₂-Nd-YAG-Lasern⁶³ wurden bereits für die endoskopische Laser-DCR verwendet, wobei zum derzeitigen Stand die notwendige Leistung, um genügend große Knochenfenster zu produzieren, mit keinem Laser erreicht werden konnte.

Auch die Ankopplung an einem Mikrobohrer zur Eröffnung von kurzstreckigen, membranösen postsakkalen Stenosen, sowie kurzstreckigen Restenosen nach DCR wurden beschrieben⁵⁰.

5.3 Vergleichbarkeit und Übereinstimmung der einzelnen Untersuchungsmethoden

Die Indikation zu therapeutischen Maßnahmen wird aufgrund etablierter diagnostischer Vorgehensweisen gestellt. Soll eine neue Methode dieses Vorgehen ersetzen oder zumindest erweitern, muss sichergestellt sein, dass diese neue Methode vergleichbare Ergebnisse liefert. Zu diesem Zweck wurden in dieser Studie die Untersuchungsergebnisse der einzelnen Methoden verglichen.

In dieser Studie konnte zwischen der TW-Spülung und der DS-DCG bezüglich der Lokalisationsbestimmung eine gute Übereinstimmung von etwa 65% aller untersuchten Patienten gezeigt werden. Die zahlenmäßig größte Übereinstimmung findet sich bei den kompletten postsakkalen Stenosen (vgl. Abbildung 4.9). Das liegt jedoch daran, dass in über 50% der untersuchten Patienten eine komplette postsakkale Stenose gefunden wurde (vgl. auch Tabelle 4.1).

Im Vergleich der TW-Spülung mit der Dakryoendoskopie zeigte sich eine Übereinstimmung in 67% der Fälle, auch hier ist naturgemäß die häufigste Korrelation bei der kompletten postsakkalen Stenose zu finden (vgl. Abbildung 4.10).

Die DS-DCG stimmte in 70% der Fälle mit der Dakryoendoskopie überein (vgl. Abbildung 4.11).

Diese Befunde sind gut mit Werten aus der Literatur zu vergleichen. Keast-Bulter et al. verglichen die Makrodakryozystographie (MDCG) mit dem chirurgischen Befund einer TW-Stenose und beschrieben eine Korrelation zwischen beiden Untersuchungen von 98% bei prä-sakkale Stenosen und 100% bei den intra- und postsakkalen TW-Stenosen⁶⁸. Dabei ist zu beachten, dass hier im Gegensatz zu dieser Arbeit nur zwei Lokalisationstypen unterschieden wurden.

Irfan et al. präsentierten den Vergleich zwischen TW-Spülung/Sondierung, DCG und dem chirurgischen Befund in 51 Patienten. Die Lokalisation der Stenose korrelierte zwischen der Spülung und dem chirurgischen Befund in 54%, zwischen der DCG und dem chirurgischen Befund in 95,5% der Patienten. Eine Übereinstimmung zwischen der DCG und der TW-Spülung/Sondierung beschrieben sie nur in 51% der Fälle⁶⁹.

5.4 Schlussfolgerungen

War bis jetzt zur bildgebenden Darstellung der Tränenwege ein großer technischer Aufwand nötig^{26, 70} so kann durch den Einsatz des Endoskops eine Untersuchung der Tränenwege in einer kurzen Sitzung problemlos und unabhängig von röntgenologischen Einrichtungen erfolgen. Durch Miniaturisierung der endoskopischen Geräte und Neuentwicklung im Bereich der Fiberoptiken ist es möglich geworden, Miniendoskope in die Tränenröhrchen antegrad einzuführen und so Tränenröhrchen, Tränensack und Tränennasengang darzustellen.

Verbunden an eine Videokamera, einen Monitor sowie einen Videorecorder stehen Bilder in Farbe zur Verfügung, die besonders bei der dynamischen Abbildung während der Endoskopie eine gute Beurteilbarkeit der Schleimhautverhältnisse ergeben. Diese Bilder können weiterhin zur Dokumentation aufbewahrt werden.

Die Dakryoendoskopie bietet eine gute Möglichkeit zur Diagnostik der Tränenwegstenosen, die gut mit herkömmlichen Methoden vergleichbar ist. Ihr breiter klinischer Einsatz wird jedoch limitiert bleiben, da der mögliche diagnostische Mehrwert von erheblichem Mehraufwand bei der Durchführung aufgewogen wird. Ihre Durchführbarkeit in Allgemeinnarkose, oft verbunden mit einer stationären Aufnahme des Patienten, ist eine weitere Limitation der Dakryoendoskopie.

6 Zusammenfassung

In dieser Arbeit wurde eine prospektive Untersuchung an 50 Patienten durchgeführt. Alle Patienten stellten sich in unserer Klinik wegen persistierender Epiphora und/oder Dakryozystitis vor. Präoperativ wurden eine Tränenwegspülung und eine Digitale Subtraktions-Dakryozystographie durchgeführt. Unmittelbar vor Beginn der Operation wurde in Allgemeinnarkose eine endoskopische Untersuchung der ableitenden Tränenwege durchgeführt.

Ziel dieser Arbeit war es festzustellen, ob mit Hilfe der Dakryoendoskopie zusätzliche diagnostische Hinweise gewonnen werden können, und ob die Ergebnisse dieser Untersuchungsmethode mit den präoperativ durchgeführten Untersuchungen übereinstimmen.

Es konnte gezeigt werden, dass in der Dakryoendoskopie durch direkte Beurteilung der anatomischen Gegebenheiten zusätzlich eine Aussage über Schleimhautverhältnisse (Entzündungen, Hyperplasien, Kolorit, etc.), Tumore wie z.B. Polypen und auch feste Konkremente wie z.B. Dakryolithen, gemacht werden können.

Bezüglich der Vergleichbarkeit mit den etablierten Untersuchungen wie Tränenwegspülung und DS-DCG, zeigte sich eine Übereinstimmung der Diagnose bezüglich der Lokalisation einer Stenose in etwa 70% der Fälle.

Insgesamt scheint die Dakryoendoskopie ein geeignetes Instrument zu sein, um eine Aussage über Pathologien im Bereich der ableitenden Tränenwege zu erhalten. Ihr Einsatz ist jedoch aufgrund der notwendigen Allgemeinnarkose auf Fälle beschränkt, in denen bereits eine Operation indiziert ist. Hier kann diese diagnostische Methode zum therapeutischen Einsatz als endoskopische Laserdakryoplastik oder Mikrodrilldakryoplastik erweitert werden.

7 Abkürzungsverzeichnis

BUT	Break-Up-Time
CCD (-Kamera)	Charge Couplet Device
DCR	Dakryozystorhinostomie
DS-DCG	Digitale Subtraktions-Dakryozystographie
5-FU	5-Fluorouracil
KM	Kontrastmittel
TNG	Tränennasengang
TP	Tränenpünktchen
TS	Tränensack
TW	Tränenweg
LASER	Light Amplification by Stimulated Emission of Radiation
YAG (-Laser)	Yttrium-Aluminium-Granat (-Laser)
Nd:YAG	Neodymium-Yttrium-Aluminium-Granat
A	Ampere
V	Volt
VA	Volt*Ampere (Watt)

8 Literaturverzeichnis

1. Junemann G, Schulte D. [Causes and therapy of lacrimal duct stenosis in adults]. *Buch Augenarzt* 1978;243-265.
2. Rohen JW. [Functional morphology of the conjunctiva]. *Fortschr Ophthalmol* 1986;83:13-24.
3. Lemp MA. Tear film: new concepts and implications for the management of the dry eye. *Trans New Orleans Acad Ophthalmol* 1987;35:53-64.
4. Lemp MA, Weiler HH. How do tears exit? *Invest Ophthalmol Vis Sci* 1983;24:619-622.
5. Doane MG. Blinking and the mechanics of the lacrimal drainage system. *Ophthalmology* 1981;88:844-851.
6. Jones LT. Anatomy of the tear system. *Int Ophthalmol Clin* 1973;13:3-22.
7. Jones LT, Marquis MM, Vincent NJ. Lacrimal function. *Am J Ophthalmol* 1972;73:658-659.
8. Lemp MA. Precorneal fluid and blinking. *Int Ophthalmol Clin* 1981;21:55-66.
9. Kashkouli MB, Beigi B, Murthy R, Astbury N. Acquired external punctal stenosis: etiology and associated findings. *Am J Ophthalmol* 2003;136:1079-1084.
10. Briscoe D, Edelstein E, Zacharopoulos I, et al. Actinomyces canaliculitis: diagnosis of a masquerading disease. *Graefes Arch Clin Exp Ophthalmol* 2004;42:682-686.
11. Pine L, Hardin H, Turner L, Roberts SS. Actinomycotic lacrimal canaliculitis. A report of two cases with a review of the characteristics which identify the causal organism. *Actinomyces israelii*. *Am J Ophthalmol* 1960;49:1278-1288.
12. Hartikainen J, Lehtonen OP, Saari KM. Bacteriology of lacrimal duct obstruction in adults. *Br J Ophthalmol* 1997;81:37-40.
13. Graefe A. Konkretionen im unteren Tränenröhrchen durch Pilzbesiedelung. *A v Graefes Arch Ophthalmol I* 1854;1:284.
14. Hawes MJ. The dacryolithiasis syndrome. *Ophthal Plast Reconstr Surg* 1988;4:87-90.

15. Vannas S, Liesmaa M. Incidence of Congenital Anomalies of the Lacrimal Passages. *Acta Ophthalmol (Copenh)* 1964;42:962-970.
16. Prause JU, Frost-Larsen K, Isager H, Manthorpe R. Tear absorption into the filter-paper strip used in the Schirmer-I-test. A methodological study and a critical survey. *Acta Ophthalmol (Copenh)* 1982;60:70-78.
17. Norn MS. Outflow of tears and its influence on tear secretion and break up time (B.U.T.). *Acta Ophthalmol (Copenh)* 1977;55:674-682.
18. Kanski. *Klinische Ophthalmologie*. München: Urban&Fischer; 2003.
19. Kominek P, Cervenka S, Dudzik J, Srubar P. [Scintigraphy of the lacrimal ducts]. *Cesk Slov Oftalmol* 1998;54:392-400.
20. Rochels R, Lieb W, Nover A. [Echographic diagnosis in diseases of the efferent tear ducts]. *Klin Monatsbl Augenheilkd* 1984;185:243-249.
21. Aubaret E. Emploi de la radiologie dans la semeiologie des voies lacrimales. *Bull Mem Soc Fr Ophthalmol* 1911;28:125.
22. von Szily A. Pathologie des Tränensackes und des Ductus nasolacrimalis. *Klin Monatsbl Augenheilkunde* 1914;52:847.
23. Bollack J. Sur l'exploration radiographique des voies lacrimales par l'injection d'huile iodée. *Ann Ocul* 1924;166:131.
24. Galloway JE, Kavac TA, Raflo GT. Digital subtraction macrodacryocystography. A new method of lacrimal system imaging. *Ophthalmology* 1984;91:956-962.
25. Hurwitz JJ, Victor WH. The role of sophisticated radiological testing in the assessment and management of epiphora. *Ophthalmology* 1985;92:407-413.
26. Steinkogler FJ, Karnel F, Canigiani G. [Digital dacryocystography]. *Klin Monatsbl Augenheilkd* 1987;191:55-57.
27. Emmerich KH, Steinhauer J, Meyer-Rusenber HW, Luchtenberg M. [Dacryoendoscopy--current status]. *Ophthalmologie* 1998;95:820-822.
28. Ashenurst ME, Hurwitz JJ. Lacrimal canaliculscopy: development of the instrument. *Can J Ophthalmol* 1991;26:306-308.
29. Emmerich KH, Meyer-Rusenber HW, Simko P. [Endoscopy of the lacrimal ducts]. *Ophthalmologie* 1997;94:732-735.
30. Kuchar A, Novak P, Fink M, Steinkogler FJ. [Recent developments in lacrimal duct endoscopy]. *Klin Monatsbl Augenheilkd* 1997;210:23-26.

31. Luchtenberg M, Hattenbach LO, Berkefeld J. [A new possibility for imaging the lacrimal draining system. Three-dimensional rotation dacryocystography]. *Ophthalmologe* 2004;101:366-369.
32. Kanski. *Klinische Ophthalmologie; Tränenwegssystem, Kongenitale Obstruktion*. München: Urban&Fischer; 2003.
33. Maheshwari R. Results of probing for congenital nasolacrimal duct obstruction in children older than 13 months of age. *Indian J Ophthalmol* 2005;53:49-51.
34. Caesar RH, McNab AA. A brief history of punctoplasty: the 3-snip revisited. *Eye* 2005;19:16-18.
35. Keith CG. Intubation of the lacrimal passages. *Am J Ophthalmol* 1968;65:70-74.
36. Pashby RC, Rathbun JE. Silicone tube intubation of the lacrimal drainage system. *Arch Ophthalmol* 1979;97:1318-1322.
37. Lauring L. Silicone intubation of the lacrimal system: pitfalls, problems and complications. *Ann Ophthalmol* 1976;8:489-498.
38. Meyer-Rusenberg HW, Emmerich KH, Luchtenberg M, Steinhauer J. [Endoscopic laser dacryoplasty. Methodology and outcome after 3 months]. *Ophthalmologe* 1999;96:332-334.
39. Jones LT. The cure of epiphora due to canalicular disorders, trauma and surgical failures on the lacrimal passages. *Trans Am Acad Ophthalmol Otolaryngol* 1962;66:506-524.
40. Rose GE, Welham RA. Jones' lacrimal canalicular bypass tubes: twenty-five years' experience. *Eye* 1991;5 (Pt 1):13-19.
41. Steinsapir KD, Glatt HJ, Putterman AM. A 16-year study of conjunctival dacryocystorhinostomy. *Am J Ophthalmol* 1990;109:387-393.
42. Huggert A. The treatment of stenosis of the lacrimal canaliculi. *Acta Ophthalmol (Copenh)* 1959;37:355-358.
43. Toti A. Nuovo metodo conservatore di cura radicale delle suppurazioni croniche del sacco lacrimale (Dacriocistorinostomia). *Clin Mod Firenze* 1904;10:385.
44. Struck HG, Weidlich R. [Indications and prognosis of dacryocystorhinostomy in childhood. A clinical study 1970-2000]. *Ophthalmologe* 2001;98:560-563.
45. Dietrich C, Mewes T, Kuhnemund M, Hashemi B, Mann WJ, Amedee RG. Long-term follow-up of patients with microscopic endonasal dacryocystorhinostomy. *Am J Rhinol* 2003;17:57-61.

46. Horix D, Struck HG. [Long term patency rate of the external dacryocystorhinostomy. A retrospective study in the years 1991-2000 at the University Eye Hospital in Halle]. *Ophthalmologe* 2004;101:268-277.
47. Besharati MR, Rastegar A. Results and complications of external dacryocystorhinostomy surgery at a teaching hospital in Iran. *Saudi Med J* 2005;26:1940-1944.
48. West JM. A window resection of the nasal duct in cases of stenosis. *Trans Am Ophthalmol Soc* 1914;12:654.
49. Cokkeser Y, Evereklioglu C, Er H. Comparative external versus endoscopic dacryocystorhinostomy: results in 115 patients (130 eyes). *Otolaryngol Head Neck Surg* 2000;123:488-491.
50. Maier M, Schmidt T, Schmidt M. [Endoscopically controlled surgery with the micro-drill and intubation of the lacrimal ducts]. *Ophthalmologe* 2000;97:870-873.
51. Becker BB, Berry FD. Balloon catheter dilatation in lacrimal surgery. *Ophthalmic Surg* 1989;20:193-198.
52. Munk PL, Lin DT, Morris DC. Epiphora: treatment by means of dacryocystoplasty with balloon dilation of the nasolacrimal drainage apparatus. *Radiology* 1990;177:687-690.
53. Lee DH, Song HY, Ahn H, et al. Balloon dacryocystoplasty: results and factors influencing outcome in 350 patients. *J Vasc Interv Radiol* 2001;12:500-506.
54. Song HY, Ahn HS, Park CK, Kwon SH, Kim CS, Choi KC. Complete obstruction of the nasolacrimal system. Part II. Treatment with expandable metallic stents. *Radiology* 1993;186:372-376.
55. Ilgit ET, Yuksel D, Unal M, Akpek S, Isik S. Treatment of recurrent nasolacrimal duct obstructions with balloon-expandable metallic stents: results of early experience. *AJNR Am J Neuroradiol* 1996;17:657-663.
56. Song HY, Jin YH, Kim JH, et al. Nonsurgical placement of a nasolacrimal polyurethane stent. *Radiology* 1995;194:233-237.
57. Song HY, Jin YH, Kim JH, et al. Nonsurgical placement of a nasolacrimal polyurethane stent: long-term effectiveness. *Radiology* 1996;200:759-763.
58. Song HY, Lee DH, Ahn H, Seo TS, Ko GY. Intervention in the lacrimal drainage system. *Cardiovasc Intervent Radiol* 2002;25:165-170.

59. Xiao MY, Huang PN, Zhang ZS. [Significance of preoperative digital subtraction dacryocystography for nasolacrimal stent]. *Hunan Yi Ke Da Xue Xue Bao* 2000;25:416-418.
60. Busse H, Hollwich F, Junemann G, et al. [Diseases of the efferent lacrimal ducts and their therapy]. *Buch Augenarzt* 1978;III-IX, 1-174.
61. Lieb WE, Mohr A, Bruhl K. [The value of digital subtraction dacryocystography]. *Fortschr Ophthalmol* 1989;86:679-681.
62. Fein W, Daykhovsky L, Papaioannou T, Beeder C, Grundfest WS. Endoscopy of the lacrimal outflow system. *Arch Ophthalmol* 1992;110:1748-1750.
63. Singh AD, Singh A, Whitmore I, Taylor E. Endoscopic visualisation of the human nasolacrimal system: an experimental study. *Br J Ophthalmol* 1992;76:663-667.
64. Mullner K. [Lacrimal duct endoscopy. Report of initial experiences]. *Ophthalmologe* 1997;94:736-738.
65. Massaro BM, Gonnering RS, Harris GJ. Endonasal laser dacryocystorhinostomy. A new approach to nasolacrimal duct obstruction. *Arch Ophthalmol* 1990;108:1172-1176.
66. Christenbury JD. Translacrimal laser dacryocystorhinostomy. *Arch Ophthalmol* 1992;110:170-171.
67. Gonnering RS, Lyon DB, Fisher JC. Endoscopic laser-assisted lacrimal surgery. *Am J Ophthalmol* 1991;111:152-157.
68. Keast-Bulter J, Lloyd GA, Welham RA. Analysis of intubation macrodacryocystography with surgical correlations. *Trans Ophthalmol Soc U K* 1973;93:593-596.
69. Irfan S, Cassels-Brown A, Nelson M. Comparison between nasolacrimal syringing/probing, macrodacryocystography and surgical findings in the management of epiphora. *Eye* 1998;12 (Pt 2):197-202.
70. Zinreich SJ. Paranasal sinus imaging. *Otolaryngol Head Neck Surg* 1990;103:863-868; discussion 868-869.

9 Lebenslauf

Name Michaela Wilke, geb. Tast
Geburtsdatum 11.09.1973
Geburtsort Münster, Deutschland

Schulausbildung

1980 – 1988 Grundschule in Skopje, Mazedonien
1988 – 1992 Gymnasium in Skopje, Mazedonien
10.06.1992 Schulabschluss: Abitur

Studium

1993 – 1996 Vorklinik an der LMU, München
1996 – 2000 Klinischer Abschnitt an der TU, München
2000 – 2001 Praktisches Jahr:
Innere Medizin und Chirurgie an der Tumaini University,
Kilimanjaro Christian Medical College, Moshi, Tanzania
Augenheilkunde an der Augenklinik der LMU, München
25.04.2001 Ärztliche Prüfung an der LMU, München

Ärztliche Tätigkeit

Juli 2001 – Dez.2002 Ärztin im Praktikum an der Augenklinik der LMU, München
31.01. 2003 Approbation als Ärztin
Jan.2003-Dez.2006 Assistenzärztin an der Augenklinik der LMU, München
Jan.2007-Juli 2007 Erziehungsurlaub
Seit Aug. 2007 Wissenschaftlicher Mitarbeiter an der Augenklinik der LMU,
München. Projektleiter im Rahmen des DAAD-Ärzteprogramms
zur Aus- und Weiterbildung von Augenärzten Ost- und
Zentralafrikas.
Seit Sept. 2007 Assistenzärztin der Abt. für Neuroophthalmologie an der
Universitäts-Augenklinik in Tübingen