

Aus der Medizinischen Klinik Innenstadt der Universität München
Kommissarischer Leiter: Prof. Dr. med. D. Schlöndorff

Phäochromozytom: Erscheinungsbild und Diagnostik

Eine retrospektive Erhebung an der Med. Klinik Innenstadt des Klinikums der
Universität München aus den Jahren 1987 - 1998

Dissertation
zum Erwerb des Doktorgrades der Medizin
an der Medizinischen Fakultät der
Ludwig-Maximilians-Universität zu München

vorgelegt von
Elisabeth Kaul
aus
Usingen
2003

Mit Genehmigung der Medizinischen Fakultät
der Universität München

Berichterstatter : Prof. Dr. R. C. Pickardt

Mitberichterstatter : Priv. Doz. Dr. M. Wildner

Mitbetreuung durch den
promovierten Mitarbeiter :

Dekan : Prof. Dr. med. Dr. h. c. K. Peter

Tag der mündlichen Prüfung : 09.01.2003

Meinem verstorbenen Vater in großer Dankbarkeit

Inhaltsverzeichnis

1.1. Einleitung Phäochromozytom	7
1.2. Pathogenese	7
1.3. Epidemiologie und Klassifikation	8
1.4. Genetik	9
1.5. Klinische Aspekte und Differentialdiagnosen	10
1.6. Diagnostische Möglichkeiten	11
1.7. Therapeutisches Vorgehen	11
1.8. Problemstellung	12
2. Patientenauswahl	13
2.1. Allgemein	13
2.2. Gruppe A: Phäochromozytompatienten	13
2.3. Gruppe B: Vergleichsgruppe ohne Phäochromozytom	14
3. Methoden	15
3.1. Anamneseerhebung und Krankheitsverlauf der Gruppen A und B2	15
3.2. Datenerhebung der Gruppe B	15
3.3. Labordiagnostik	16
3.3.1. Allgemein	16
3.3.2. 24-h-Sammelurin auf Katecholamine und ihre Metabolite	16
3.3.3. Plasmakatecholamine und Clonidintest	16
3.3.4. Sonstige	17
3.4. Bildgebung	18
3.4.1. Allgemein	18
3.4.2. Sonographie	18
3.4.3. Computertomographie	18
3.4.4. Kernspintomographie (MRT)	19
3.4.5. J - MIBG-Szinigraphie	20
3.4.6. Sonstige	21

3.5. Statistische Auswertung	21
4. Ergebnisse	22
4.1. Gruppe A: Phäochromozytompatienten.....	22
4.1.1. Gruppenzusammensetzung.....	22
4.1.2. Tumortyp	22
4.1.3. Altersverteilung.....	23
4.1.5. Häufigkeit der Diagnose in der Medizinischen Klinik Innenstadt.....	27
4.1.6. Operation.....	27
4.1.7. TumorgroÙe	27
4.2. Gruppe B: Vergleichsgruppe ohne Phäochromozytom.....	28
4.2.1. Gruppenzusammensetzung.....	28
4.2.2. Altersverteilung.....	28
4.3. Gegenüberstellung der Gruppen A und B2	29
4.3.1. Geschlechterverteilung Gruppe A und Gruppe B2	29
4.3.2. Altersverteilung Gruppe A und B2	30
4.4. Symptomatik.....	31
4.4.1. Hypertonus Gruppe A: Phäochromozytompatienten	31
4.4.2. Hypertonus Gruppe B2: Vergleichsgruppe ohne Phäochromozytom	31
4.4.4. Symptome bei malignen Phäochromozytomen	35
4.5. Zusatzerkrankungen.....	36
4.5.1. Zusatzerkrankungen Gruppe A.....	36
4.5.2. Zusatzerkrankungen Gruppe B2.....	36
4.6. Labordiagnostik	37
4.6.1. 24-h-Sammelurin auf Katecholamine und ihre Metabolite	37
4.6.2. Plasmakatecholamine und Clonidintest.....	41
4.6.3. Laborwerte der MEN –assozierten Phäochromozytompatienten	46
4.7. Bildgebung.....	50
4.7.1. Allgemein.....	50
4.7.2. Sonographie	50
4.7.3. Computertomographie (CT).....	51
4.7.4. Kernspintomographie (MRT)	52
4.7.5. J - MIBG Szintigraphie.....	52

4.7.6. Bildgebung bei malignen Phäochromozytomen.....	53
4.7.7. Vermessungsangaben der Bildgebung im Vergleich zum Histologiebefund....	54
5. Diskussion	55
5.1. Patientenauswahl und Methoden	55
5.2. Symptomatik.....	56
5.3. MEN- assoziierte Phäochromozytome	58
5.4. Labor	60
5.4.1. Fehlerquellen.....	60
5.4.2. Urinkatecholamine.....	62
5.4.3. Plasmakatecholamine und Clonidintest.....	63
5.5. Bildgebung.....	68
5.5.1. Sonographie	68
5.5.2. Computertomographie.....	68
5.5.3. Kernspintomographie (MRT)	70
5.5.4. J- MIBG Szintigraphie.....	70
5.6. Maligne Phäochromozytome	73
6. Zusammenfassung.....	75
7. Literaturverzeichnis	76
8. Verzeichnis der Abbildungen und Tabellen.....	79
9. Abkürzungsverzeichnis	83
10. Danksagung.....	85
11. Lebenslauf	86

1. Einleitung

1.1. Einleitung Phäochromozytom

Phäochromozytome sind seltene, meist benigne Tumore des Nebennierenmarks. Sie produzieren vermehrt Adrenalin und Noradrenalin und die spezielle Symptomatik der betroffenen Patienten ist Ausdruck dieser Mehrproduktion.

Die große klinische Bedeutung in der frühzeitigen Diagnostik liegt vor allem darin, daß es sich um eine grundsätzlich heilbare Tumorerkrankung handelt. Es sind heutzutage gute diagnostische und therapeutische Verfahren verfügbar.

Die hinweisende Symptomatik ist oft sehr ausgeprägt. Die anschließende Labordiagnostik und Bildgebung kann den Verdacht auf ein Phäochromozytom in den meisten Fällen eindeutig bestätigen, bzw. ausschließen.

1.2. Pathogenese

Ein Phäochromozytom ist meist im Nebennierenmark lokalisiert, kann aber auch in 10% der Fälle, entlang des thorakalen oder abdominellen Grenzstranges, in den Karotiskörperchen, sowie im Zuckerkandlschen Organ liegen und wird dann als Paragangliom bezeichnet. Diese extraadrenalen Tumore können in den sympathischen Ganglien im Halsbereich, des Mediastinums, entlang der Aorta oder auch in Becken und Blase gefunden werden.

Der Tumor geht entsprechend von intra-, wie auch extraadrenalen chromaffinen Zellen aus. Die chromaffinen Zellen sind neuroektodermalen Ursprungs und damit grundsätzlich Teil des sogenannten diffusen neuroendokrinen Systems. Dieser embryogenetische Ursprung erklärt auch, warum Phäochromozytome gelegentlich mit anderen Erkrankungen assoziiert sind, die ihren Ursprung ebenfalls in neuroektodermalen Zellen haben (siehe Abb.1).

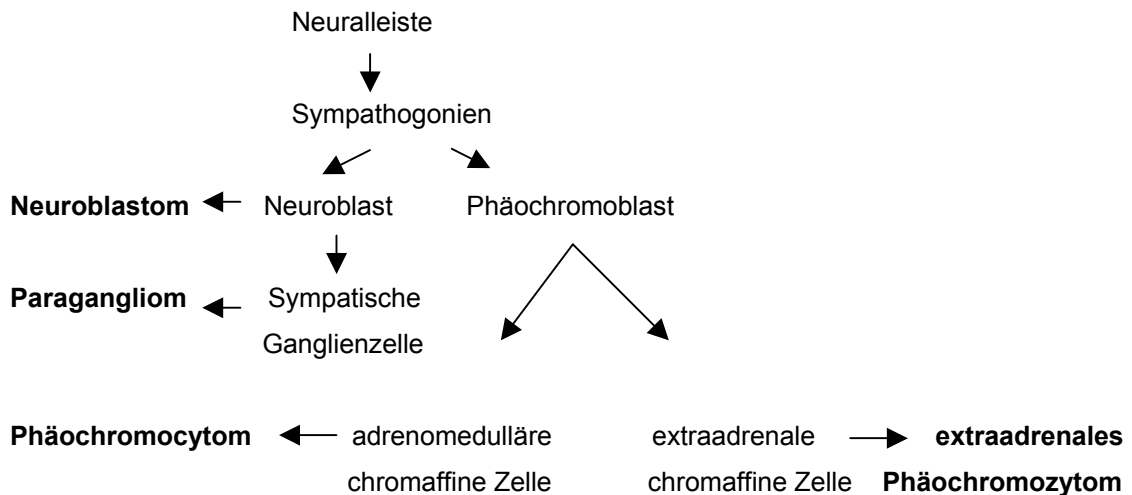


Abb. 1: Embryogenetische Entwicklung chromaffiner Tumore

1.3. Epidemiologie und Klassifikation

Die Angaben über die Inzidenz des Tumors variieren sehr stark. Laut Lehnert, Hahn und Dralle (2002) liegt die Häufigkeit des Auftretens bei ein bis zwei Fällen pro 100.000 Einwohner und Jahr.

Bravo (1991) beschreibt in seinem Artikel, dass oft bei älteren Patienten die Symptomatik nicht entsprechend ausgeprägt ist oder als normale Altersbeschwerden verkannt wird. Die Inzidenz des Tumors nimmt mit dem Alter kontinuierlich zu. Bei Bravo (1991) reichen die Zahlen über die Inzidenz des Tumors von 0.3% - 0.95% basierend auf großangelegten Autopsieuntersuchungen.

Die Prävalenz liegt gemäß Lehnert, Hahn und Dralle (2002) bei Patienten mit dauerhafter Hypertonie zwischen 0.2 - 0.4%. Stein und Black, 1991 geben die Prävalenz mit höchstens 0.2 % aller Hypertoniepatienten an.

Ein Phäochromozytom kann nach mehreren Kriterien eingeteilt werden:

1. Auftreten: sporadisch oder familiär, letzteres öfter mit MEN (Multiple endokrine Neoplasie) assoziiert ,
2. Lokalisation: intra- bzw. extraadrenal,
3. Dignität: benigne oder maligne.

Ein malignes Phäochromocytom ist definiert als die Absiedlung von chromaffinem Gewebe in Regionen, wo dieses normalerweise nicht vorkommt. Die häufigste Metastasierung erfolgt in das Skelettsystem; es folgen Leber, Retroperitoneum, ZNS, Pleura und Niere.

1.4. Genetik

„Sowohl sporadische als auch familiär auftretende endokrine Tumore repräsentieren letztendlich genetische Erkrankungen als Ausdruck einer Deregulation von Genen, die für die Kontrolle des Zellwachstums von zentraler Bedeutung sind. Typischerweise finden sich nicht nur in der Initiation sondern auch in der Progression des Tumors unterschiedliche genetische Mutationen“ (Boltze, Heutling, Lehnert, 2002).

Ein familiäres Auftreten besteht insbesondere im Rahmen einer multiplen endokrinen Neoplasie (MEN 2a/b), dem von-Hippel-Lindau-Syndrom (vHLS), der Neurofibromatose Typ 1 und bei familiären Glomustumoren. Aufgrund einer vermutlich hohen Dunkelziffer kann nur geschätzt werden, dass etwa 15-20 % aller Phäochromozytome familiärer Natur sind (Lehnert, Hahn, Dralle, 2002). In einer Freiburger Studie von 1993 heißt es, daß aus einer beliebigen Gruppe von Phäochromozytompatienten 23 % Träger eines familiären Risikos, 19 % an der von-Hippel-Lindau Erkrankung erkrankt und 4% mit MEN assoziiert waren (Neumann et al, 1993). Bei der MEN 2 treten autosomal vererbte Neoplasien in unterschiedlichen endokrinen Organen auf. Besonders wichtig ist das medulläre Schilddrüsenkarzinom als Leittumor zu erwähnen. Zusätzlich kann es zu einer Nebenschilddrüsenhyperplasie kommen und somit zu einem primären

Hyperparathyreodismus oder einem Adenom. Die Phäochromozytome im Rahmen einer MEN Erkrankung treten oft bilateral auf.

1.5. Klinische Aspekte und Differentialdiagnosen

Die Klinik ist in der Vielzahl der Fälle sehr typisch. Als Leitsymptom gilt der therapierefraktäre Bluthochdruck, der sich sowohl als Dauerhochdruck als auch in kurzdauernden Krisen manifestieren kann. In unserer Studie geben 45% der Phäochromozytompatienten beide Ausprägungen an. Weitere wichtige Symptome sind vor allem Kopfschmerzen, Schwitzen und Tachykardie, hinzukommen können Tremor, Nervosität, Gewichtsverlust, Blässe, Übelkeit und Bauchschmerzen.

In der Studie von Stein and Black (1990) heißt es: zwei von drei Hauptbegleitsymptome (Kopfschmerz, Tachycardie und Schwitzen) machen ein Phäochromozytom sehr wahrscheinlich. Alle drei Symptome kombiniert mit einem Hypertonus sind noch spezifischer, aber weniger sensitiv.

Es gibt aber auch einige Fälle, die recht untypisch und mit widersprüchlicher Symptomatik verlaufen. Des weiteren können auch asymptomatische Verläufe auftreten. Im Rahmen von einem Familienscreening bei MEN Patienten wurden zum Beispiel des öfteren Phäochromozytome gefunden, die völlig asymptomatische Verläufe zeigten.

Bei therapierefraktärem Hochdruck ist es dringend notwendig ein Phäochromozytom auszuschließen. Differentialdiagnostisch kommen alle Hypertonieformen anderer Genese in Betracht. Klinisch bedeutsam sind in diesem Zusammenhang eine Hyperthyreose, Panikattacken, Therapie mit Monoaminoxidasehemmern (Tyramineffekt) oder Clozapin, Alkoholentzugssymptomatik sowie das abrupte Absetzen einer Clonidin-, oder auch Betablockertherapie.

Zusätzlich kommen natürlich die essentielle Hypertonie und weitere sekundäre Hypertonieformen, wie die Nierenarterienstenose, der Hyperkortisolismus oder die Mineralokortikoidhypertonie in Betracht (Lehnert et al, 2002).

1.6. Diagnostische Möglichkeiten

Bei entsprechender Symptomatik:

- Hypertonie (Dauerhypertonus und / oder hypertone Krisen) ,
- Kopfschmerz,
- Herzklopfen
- und Schweißausbruch,

führen meist folgende erhöhte Laborwerte zur Verdachtsdiagnose Phäochromozytom: Man unterscheidet die Urinuntersuchung (24-h-Sammelurin) auf Katecholamine und ihre Metabolite, von der Plasmakatecholaminuntersuchung mit und ohne Suppressionstest, dem sogenannten Clonidintest.

Bei gegebenem Verdacht erfolgt die Lokalisationdiagnostik. Zur Verfügung stehen Sonografie, CT, MRT und MIBG-Szintigramm.

1.7. Therapeutisches Vorgehen

An erster Stelle steht die kurative Operation. Mit der obligatorischen vorherigen Alpha- Blockade können OP- Komplikationen weitgehend vermieden werden. Als zweite Möglichkeit steht die ¹³¹J-MIBG Therapie zur Verfügung, die aber nur bei metastasierendem Phäochromozytom und auch nur bei ausreichender Speicherung des Radiopharmakons in Frage kommt. Allerdings ist der Spontanverlauf maligner Phäochromozytome sehr unterschiedlich, er reicht von wenigen Monaten Überlebensdauer bei rascher Progredienz, bis zu vielen Jahren bei guter Lebensqualität, oft trotz ausgedehnter Metastasierung. In Einzelfällen wurden Verläufe eines malignen Phäochromozytoms bis zu 22 Jahre beschrieben (Vierhapper, Raber, 1997).

Der Versuch einer zytostatischen Therapie steht nur bei sehr rasch progredientem Verlauf des malignen Tumors zur Diskussion. Am häufigsten wurde bisher das Regime von Averbuch et al eingesetzt. Es kombiniert Cyclophosphamid, Vincristin mit Dacarbazin. Eine komplette Remission ließ sich damit aber meist nicht erzielen (Lehnert, Hahn, Dralle, 2002).

1.8. Problemstellung

Diese Arbeit soll die besondere Symptomatik dieses seltenen Tumors anhand von 38 erkrankten Patienten herausstellen, die unterschiedlichen Wege der Diagnosefindung retrospektiv aufzeigen und Vorschläge für ein rationelles diagnostisches Vorgehen erarbeiten.

2. Patientenauswahl

2.1. Allgemein

Das Patientenkollektiv rekrutierte sich aus der Med. Klinik Innenstadt des Klinikums der Ludwig-Maximilians-Universität (LMU) München. Es handelte sich um eine retrospektive Studie, die elf Jahre, (1987-1998), umfaßte.

Die Patienten waren unterteilt in zwei Gruppen:

Gruppe A: Patienten mit histologisch gesichertem Phäochromozytom

Gruppe B: Patienten mit Verdacht auf Phäochromozytom und anschließendem diagnostischen Ausschluß.

Für bestimmte Fragestellungen der Symptomatik und der bildgebenden Diagnostik wurde eine Untergruppe mit kleinerem Patientenkollektiv (Gruppe B2) gebildet.

2.2. Gruppe A: Phäochromozytompatienten

Diese Gruppe setzte sich zusammen aus Patienten der Medizinischen Klinik Innenstadt mit dem ICD - (International Classification of Diseases) Schlüssel 255.6.1. für Phäochromozytom und dem Schlüssel 194.3 für malignes Phäochromozytom. Der Zeitrahmen reichte von 1987 bis 1998. Vier Patienten waren falsch verschlüsselt, sie wurden gefunden über pos. MIBG-Szintigraphie-Befunde. Eingeschlossen in die Studie wurden nur erwachsene Patienten. Das Alter reichte von 17 bis 75 Jahre , wobei 18 (47.4%) weibliche und 20 (52.6%) männliche Patienten an einem Phäochromozytom erkrankten.

2.3. Gruppe B: Vergleichsgruppe ohne Phäochromozytom

Diese Gruppe setzte sich zusammen aus 189 Patienten mit Verdacht auf ein Phäochromozytom und spezieller Phäochromozytomlabordiagnostik, d.h. 24-h-Sammelurin auf Katecholamine und, oder der Abnahme von Plasmakatecholaminen und Clonidintest. Die entsprechenden diagnostischen Schritte wurden aufgrund einer typischen Symptomatik oder positiver Hausarztbefunde eingeleitet. Negative Laborbefunde in der Klinik schlossen dann aber ein Phäochromozytom aus. Diese Gruppe umfaßte 114 (60.3 %) Frauen und 75 (39.7%) Männer. Das Alter reichte von 19 bis 85 Jahren. Für die spezielle Fragestellung der Symptomatik und der bildgebenden Diagnostik wurde eine Untergruppe **B2** gebildet. Diese Gruppe setzte sich zusammen aus 47 Patienten mit dem ICD Schlüssel 1.255.6.1 (Ausschluß Phäochromozytom), und fünf falsch verschlüsselten Phäochromozytompatienten. Von den 52 Patienten waren 33 (63.5 %) weiblich und 19 (36.5%) männlich. Das Alter dieser Patienten reichte von 20 bis 78 Jahren.

3. Methoden

3.1. Anamneseerhebung und Krankheitsverlauf der Gruppen A und B2

Da es sich um eine retrospektive Studie handelt, wurden alle Daten aus den vorhandenen Krankenakten entnommen. Der Zeitrahmen umfasst Akten von 1987 bis 1998. Teilweise wurden Patienten erfasst, die zu einem früheren Zeitpunkt schon voroperiert waren und deren Erstmanifestationsalter dann miteinbezogen wurde, d.h. bis ins Jahr 1981 zurück. Bei sieben Patienten kam es zu einem zeitlich getrenntem Auftreten der Phäochromozytome in beiden Nebennieren oder extraadrenalem Gewebe, drei Patienten davon hatten maligne Phäochromozytome. Es kam nur einmal zu einer Rezidivkrankung bei einem Patienten mit malignem Phäochromozytom.

Die typische Symptomatik wurde anhand der Aufnahmebögen für den stationären Aufenthalt, den ambulanten Krankenakten, den hausärztlichen Überweisungen und den Entlassungsbriefen erhoben.

Zusatzerkrankungen konnten ebenso aus den Krankenakten entnommen werden. Krankenhausaufenthalte oder ambulante Konsultationen wurden genauestens erfaßt. Zeitpunkt der Erstmanifestation der Erkrankung bis zur Diagnosesicherung, Operationszeitpunkt und eine eventuelle Rezidiventwicklung wurden dokumentiert. Gesichert als Phäochromozytompatienten wurden Patienten mit einem positiven Histologiebefund oder einer eindeutigen Diagnostik bei OP-Unfähigkeit (2 Patienten).

3.2. Datenerhebung der Gruppe B

Bei der Gruppe B wurde ein Phäochromozytom über negative Ergebnisse der Katecholaminausscheidung im Urin und Plasmakatecholaminbestimmung mit evtl. Clonidintest in der Klinik ausgeschlossen. Eine entsprechende Symptomatik mit oft vormals positiven Laborbefunden hatte zu dem Verdacht Phäochromozytom geführt.

3.3. Labordiagnostik

3.3.1. Allgemein

Die Werte des Hausarztes, bzw. der überweisenden Klinik wurden aus den Überweisungsbriefen entnommen. Normalerweise handelte es sich um kopierte Befunde des entsprechenden Labors.

Die Urinlabordiagnostik der Medizinischen Klinik Innenstadt (24-h-Sammelurin auf Katecholamine und ihre Metabolite) wurde entweder durch das Institut für Klinische Chemie in Großhadern, oder im Zusammenhang mit einer Plasmauntersuchung am Institut für Epidemiologie und Prophylaxe von Kreislauferkrankungen in der Medizinischen Klinik Innenstadt durchgeführt.

3.3.2. 24-h-Sammelurin auf Katecholamine und ihre Metabolite

Das Sammelgefäß wird mit zehn ml 25% - prozentiger Salzsäure bestückt. Der erste Morgenurin muß verworfen werden, danach wird gesammelt. Mit dem Morgenurin des folgenden Tages wird die Sammelperiode abgeschlossen. Der Sammelbehälter muß während der Sammelzeit an einem kühlen, dunklen Ort aufbewahrt werden und mit einem Deckel verschlossen sein. Eine Probe des gut gemischten Urins wird dann, unter Angabe der Gesamtmenge, ins Labor übersandt.

3.3.3. Plasmakatecholamine und Clonidintest

Vor der Blutentnahme sollte der Patient mindestens 30 min liegen. Am günstigsten bekommt er vor der Liegezeit schon eine Verweilkanüle gelegt, um bei der späteren Blutentnahme lange venöse Stauungszeiten und Streß zu vermeiden. Dann wird der Ausgangswert der Plasmakatecholamine venös abgenommen. Anschließend bekommt der Patient 300 µg Clonidin oral zugeführt und nach drei Stunden erneut Blut abgenommen. Dieser Suppressionstest beruht auf einer Unterdrückung vor allem der Noradrenalin-, aber auch Adrenalinsekretion durch zentrale präsynaptische alpha-2-Rezeptoren-Stimulation.

Bei Phäochromozytompatienten ist ein erhöhter Ausgangswert richtig positiv und ein Normalwert falsch negativ. Bei der Kontrollgruppe ist ein erhöhter Ausgangswert

falsch positiv und ein Normalwert richtig negativ. Nach der Supremierung mit Clonidin ist ein Abfall des Wertes um mindestens die Hälfte bei Phäochromozytompatienten falsch negativ und ein konstanter Wert richtig positiv. Während in der Kontrollgruppe ein Abfall des Wertes um mindestens die Hälfte richtig negativ ist und ein konstanter erhöhter Wert falsch positiv ist.

„Die zentrale Hemmung der autonomen Nervenaktivität führt bei Patienten mit einem Phäochromozytom nicht zu einer Abnahme der Katecholaminsekretion im Plasma, während allerdings der Blutdruck sinkt. Ein pathologisches Testergebnis liegt daher bei fehlendem Abfall der Katecholamine in den Normalbereich vor, wobei der Test nur dann verwertet werden kann, wenn die Basalwerte erhöht sind “ (Lehnert et al,1997).

Sjoberg et al, 1992, beschreibt noch andere Interpretationsmöglichkeiten, die im Diskussionsteil ausführlich beschrieben werden.

3.3.4. Sonstige

Der Glucagontest zur Stimulation der Katecholaminausschüttung wurde nur einmal im Patientenkollektiv durchgeführt und konnte entsprechend nicht in die Bewertung der Diagnostik aufgenommen werden.

3.4. Bildgebung

3.4.1. Allgemein

Einbezogen in unsere Studie wurden alle bildgebenden Verfahren, die aufgrund eines Verdachtes auf Phäochromozytom präoperativ angefertigt wurden, oder zur Verlaufskontrolle und Rezidivsuche postoperativ veranlaßt wurden. Ausgewertet wurden alle Patienten der Gruppen A und B 2.

Bei einigen Patienten lag zum Beispiel bei Aufnahme schon ein ambulantes CT vor, oder von einer auswärtigen Klinik eine J-MIBG Szintigraphie. Diese Befunde wurden ebenso bezüglich Sensitivität und Spezifität beurteilt, wie CT-, MIBG-, MRT- und Sonographiebefunde aus der Medizinischen Klinik Innenstadt der Ludwig Maximilians Universität München. Die postoperative Bildgebung oder Rezidivsuche fand fast ausschließlich in der Medizinischen Klinik Innenstadt statt.

3.4.2. Sonographie

Die Sonographie wurde in vielen Fällen als erstes bildgebendes Verfahren bei dem Verdacht auf ein Phäochromozytom angewandt. 16 Patienten waren bereits von ihrem Hausarzt oder der einweisenden Klinik mittels Ultraschall untersucht worden. In diesen Fällen wurde der Befund übernommen und evtl. korrigiert. 54 Patienten der Gruppe A und B2 wurden in der Medizinischen Klinik Innenstadt sonographiert.

3.4.3. Computertomographie

Die CT in der Phäochromozytomdiagnostik ist ein wichtiges Lokalisationsverfahren. Es ist besonders präoperativ erforderlich, um die genaue Tumorausdehnung und Lage der umgebenden Strukturen zu ermitteln.

In unserem Falle interessierte besonders der Schwächungswert der Nebenniere. Er liegt bei ca. 20 Hounsfield-Einheiten, der der Niere bei 40-50 und der Schwächungswert der verschiedenen Tumore bei 20-50 Einheiten. In den letzten elf Jahren wurden Geräte der dritten bzw. vierten Generation verwandt, die sich

hauptsächlich in der Schnelligkeit der Bilderzeugung unterscheiden. Seit Mitte der 90'er Jahre steht der Radiologischen Abteilung der Medizinischen Klinik Innenstadt ein Spiral-CT zur Verfügung. Damit verringert man nochmals die Abtastzeit (Scanzeit) und somit die Bewegungsunschärfe, da Aufnahmen in Atemstillstand möglich sind. Wird bei lückenloser Schnitfführung eine ausreichend geringe Schichtdicke (höchstens 5mm) verwendet, mit der eine hohe räumliche Auflösung erzielt werden kann, ist es möglich mithilfe der CT Nebennierentumore ab einer Größe von ca. 1 cm nachweisen. Durch objektive Dichtemessungen lassen sich verschiedene morphologische Tumoreigenschaften, wie Nekrosen, Fettgehalt, Einblutungen oder Verkalkungen unterscheiden.

Mit der Injektion eines Kontrastmittels können zusätzlich die Tumorperfusion und im Besonderen die Randkonturen beurteilt werden. Durch Ausmaß und Verteilung der Kontrastmittelaufnahme ergeben sich differentialdiagnostische Hinweise auf die Art des Tumors (Neumann, Langer, 1997).

3.4.4. Kernspintomographie (MRT)

Die Kernspintomographie oder Magnetresonanztomographie (kurz MRT) bietet gegenüber der CT den Vorteil einer multiplanaren Darstellung mit frei wählbaren Schnittebenen. Dies ist vor allem in der präoperativen Einschätzung der anatomischen Verhältnisse von Bedeutung, wobei insbesondere Gefäßinfiltrationen besser eingeschätzt werden können. Mit einer koronaren Schnitfführung können Paragangliome des Grenzstranges besser erfasst werden. Unterschiedliche MRT Aufnahmesequenzen erlauben eine morphologische Charakterisierung (Fett-/ Flüssigkeitsgehalt) des Tumorgewebes. Phäochromozytome sind in der MRT hypointens in der T1-Wichtung und zeigen als charakteristisches Zeichen in der T2-Wichtung eine deutlich höhere Signalintensität als die des Leberparenchyms. Dadurch lassen sich Phäochromocytome in der Regel von Adenomen unterscheiden, die in T2-betonten Aufnahmen eine geringere Signalintensität aufweisen (Neumann, Langer, 1997).

Auch bei der MRT ist eine Applikation von Kontrastmittel möglich. Zur Diagnostik von Nebennierentumoren gibt es spezifische Kontrastmittel die Aussagen über die Tumorperfusion, bzw. durch Höhe, Schnelligkeit und Dauer der

kontrastmittelinduzierten Signalveränderung eine Tumordifferenzierung erlauben (Neumann, Langer, 1997).

3.4.5. J - MIBG-Szintigraphie

Die Metaiodobenzylguanidin- Szintigraphie ist ein nuklearmedizinisches Verfahren. Gerade das MIBG Nukleotid ist speziell geeignet, Phäochromozytome, aber auch Neuroblastome, besonders im Kindesalter, aufzudecken. Das MIBG- Molekül entsteht durch Chlor- Methylierung von Nitrobenzol und anschließender Umsetzung mit Imino- Harnstoff. Zur radioaktiven Markierung erfolgt eine Jodierung an der Ringstruktur in Meta-Stellung. Es handelt sich so um ein Noradrenalin- Analogon. Wie Noradrenalin wird MIBG nach intravenöser Injektion aktiv über den Natrium - abhängigen Uptake Mechanismus in die Speichervesikel der sympathischen Nervenendigungen aufgenommen und wie Noradrenalin in den synaptischen Spalt freigesetzt. Es kann jedoch nicht an postsynaptische Rezeptoren gebunden und durch entsprechende Enzyme metabolisiert werden (Farahati, Reiners, 1997).

MIBG kann mit zwei unterschiedlichen Strahlern mittels Isotopen Austauschtechnik markiert werden. In der nuklearmedizinischen Abteilung der Med. Klinik Innenstadt wurde bis 1993 mit J-131, ein Beta-und Gammastrahler (364 keV) mit einer physikalischen Halbwertszeit von 8 Tagen gearbeitet. Danach erfolgte die Umstellung auf J-123, einen reinen Gammastrahler (159 keV) mit einer Halbwertszeit von 13,3 Stunden.

Patientenvorbereitung :

Die Patienten bekommen vor der Injektion oral 50 Tropfen Natrium-Perchlorat (Irenat R) um den Uptake freien radioaktiven Jods aus dem Radiopharmakon in die Schilddrüse zu blockieren. Nach der Injektion des radioaktiven Jods erhalten die Patienten noch 3 x 30 Tropfen Irenat R über 3 Tage (J-123), bzw. über eine Woche (J-131).

Szintigraphie :

Die Ganzkörperaufnahmen erfolgen 24 und 48 Stunden nach der Injektion von ventral nach dorsal mittels einer Gammakamera und einem hochauflösenden Kollimator.

3.4.6. Sonstige

Als weitere diagnostische Untersuchungsmethode ist noch die Angiographie zu erwähnen. Allerdings hat sie als invasives röntgenologisches Verfahren kaum noch eine Bedeutung. Heute wird sie lediglich noch zur selektiven venösen Blutentnahme für die Hormonbestimmung bei Lokalisationsunklarheiten und in speziellen Fällen zur präoperativen Klärung der Gefäßversorgung und der Resektabilität herangezogen (Neumann, Langer, 1997).

3.5. Statistische Auswertung

Kategoriale Daten wie Alter, Geschlecht oder Diagnose der Patientinnen und Patienten wurden mit dem Chi- Quadrat-Test verglichen und miteinander in Beziehung gesetzt, um allfällige Einflüsse zu erfassen. Für die Evaluierung von Plasma- und Urinkatecholaminen im Vergleich zur Diagnose kam bei annähernder Normalverteilung der Ausprägungen der t-Test für unverbundene Stichproben zum Einsatz.

4. Ergebnisse

4.1. Gruppe A: Phäochromozytompatienten

4.1.1. Gruppenzusammensetzung

Die erste Gruppe bestand aus Patienten mit nachgewiesenem, d. h. histologisch bestätigtem Phäochromozytom (Ausnahme: zwei inoperable Patienten). Es handelte sich um 18 weibliche und 20 männliche Patienten. Von diesen 38 Erkrankten hatten fünf (13,2 %) ein malignes Phäochromozytom.

Sechs Phäochromozytompatienten hatten Tumore im Rahmen einer Multiplen Endokrinen Neoplasie (MEN).

4.1.2. Tumortyp

Bei 27 Patienten handelte es sich um sporadische Tumore. Die Phäochromozytome traten in elf Fällen familiär auf. Ein Tumor war mit einer Phakomatose verknüpft (Neurofibromatose von Recklinghausen).

Sechs Phäochromozytompatienten hatten Tumore im Rahmen einer MEN, dabei waren die Nebennierentumore viermal nur mit einem medullären Schilddrüsenkarzinom assoziiert und einmal mit einem medullären Schilddrüsenkarzinom und zusätzlich mit Hyperparathyreodismus kombiniert. In einem Fall bestand nur die Kombination Phäochromozytom und Hyperparathyreodismus. Bei vier Patienten konnte keine Verbindung zu MEN, Phakomatosen oder dem von-Hippel-Lindau-Syndrom hergestellt werden. Sie fallen in die Kategorie familiäres Phäochromozytom, weil ein oder mehrere nahe Verwandte an einem Phäochromozytom erkrankt waren.

4.1.3. Altersverteilung

Das Alter der Patienten variierte von elf bis 75 Jahren bei Erstmanifestation. Das mittlere Alter dieser Gruppe lag bei 46 Jahren.

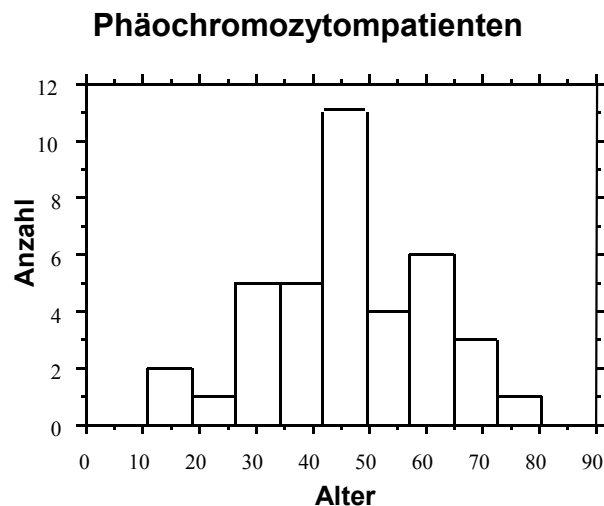


Abb. 2: Alter der Phäochromozytompatienten bei Erstmanifestation (n = 38)

Alter und Geschlecht der Patienten mit **malignem** Phäochromozytom:

In unserer Gruppe A finden sich fünf Patienten mit malignem Phäochromozytom, zwei weibliche und drei männliche Patienten. Das Alter bei Erstmanifestation betrug:

- 35 Jahre, weiblich
- 42 Jahre, weiblich
- 39 Jahre, männlich
- 59 Jahre, männlich
- 75 Jahre, männlich

Das mittlere Alter der Patienten liegt bei 49,4 Jahren.

Das Alter der Phäochromozytompatienten bezogen auf den Tumortyp zeigt folgende Abbildung:

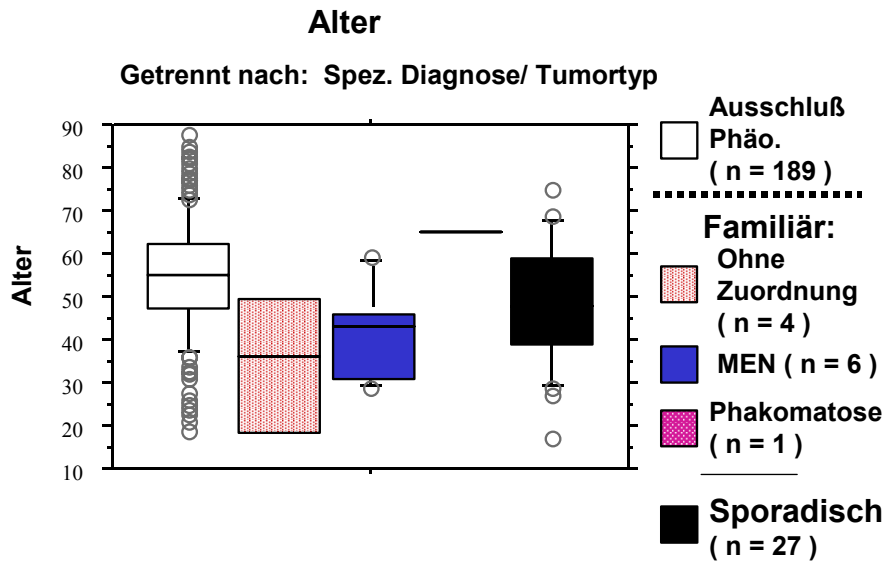


Abb. 3: Alter der Phäochromozytompatienten bei Erstmanifestation getrennt nach dem Tumortyp

Getrennt betrachtet ergab sich eine Altersdifferenz zwischen sporadischem Auftreten (mittleres Alter von 47.7 Jahren) und familiärem Auftreten (mittleres Alter von 39.3 Jahre), von ca.acht Jahren.

Die Altersunterschiede in Bezug auf den Tumortyp waren nicht signifikant.

Bei dem bei Erstmanifestation elf-jährigen Patienten handelt es sich um eine Ausnahme, da Kinder in die Studie eigentlich nicht aufgenommen werden sollten. Da dieser Patient aber mit 18 Jahren ein Phäochromozytom auf der Gegenseite entwickelte, wurde er trotzdem miteinbezogen.

Alter und Geschlecht der sechs MEN-assoziierten Phäochromozytompatienten:

- 29 Jahre, männlich, bilaterales, benignes Phäochromozytom, kombiniert mit einem medullärem Schilddrüsenkarzinom und Hyperparathyreodismus
- 60 Jahre, weiblich, bilaterales, benignes Phäochromozytom, kombiniert mit einem medullärem Schilddrüsenkarzinom
- 42 Jahre, weiblich, extraadrenales, benignes Phäochromozytom, kombiniert mit Hyperparathyreodismus
- 45 Jahre, männlich, bilaterales, benignes Phäochromozytom, kombiniert mit einem medullären Schilddrüsenkarzinom
- 31 Jahre, männlich, linksadrenales, benignes Phäochromozytom, kombiniert mit einem medullären Schilddrüsenkarzinom
- 46 Jahre, weiblich, linksadrenales, benignes Phäochromozytom, kombiniert mit einem medullären Schilddrüsenkarzinom

4.1.4. Tumorlokalisation

Bei der Tumorlokalisation fanden sich 20 Phäochromozytome rechts adrenal, acht links adrenal und acht beidseits, wobei vier gleichzeitig rechts und links auftraten und vier mit einem zeitlichen Abstand von mehreren Jahren. Zwei Patienten entwickelten primäre extraadrenale Phäochromozytome.

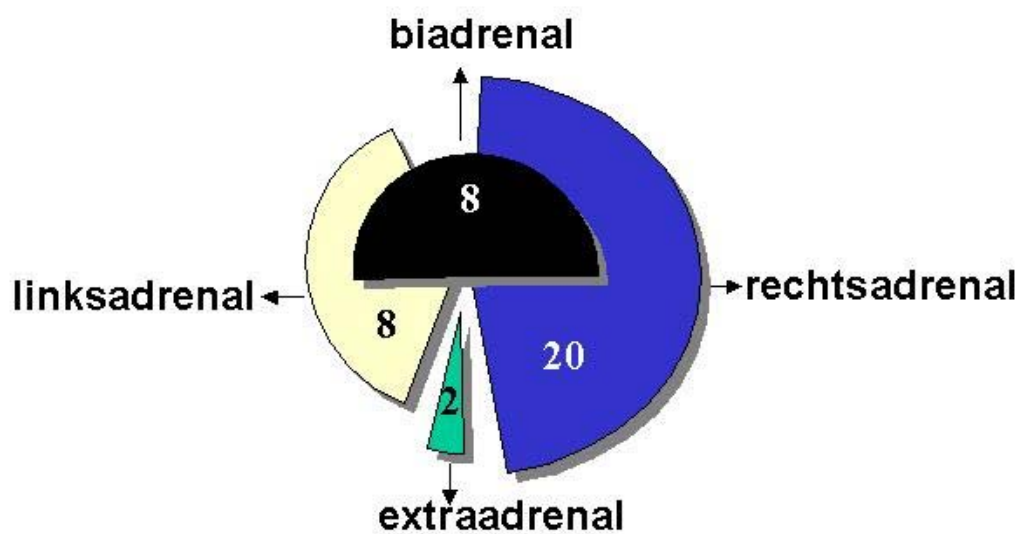


Abb. 4: Tumorlokalisation der einzelnen Phäochromozytome

Lokalisation der **malignen** Phäochromozytome:

Es fanden sich drei maligne Phäochromozytome rechts adrenal, eins links adrenal und ein Phäochromozytompatient entwickelte bilaterale Tumore. Hinzu kamen Metastasen in verschiedenen Organen.

4.1.5. Häufigkeit der Diagnose in der Medizinischen Klinik Innenstadt

In der Medizinischen Klinik Innenstadt wurden von 1987 bis 1998 pro Jahr je drei bis vier Patienten mit neu diagnostizierten Phäochromozytomen aufgenommen. Verdachtsfälle waren sehr viel häufiger. Patienten wurden entweder mit dem Verdacht auf ein Phäochromozytom von den Hausärzten oder auswärtigen Kliniken in die endokrinologische Ambulanz der Medizinischen Klinik Innenstadt überwiesen oder stationär eingewiesen. Bei einigen Patienten wurde der Verdacht bei unklarem Hypertonus und entsprechender Symptomatik auch erst in der Klinik geäußert.

4.1.6. Operation

28 Patienten wurden nur einmalig operiert, davon 22 in der chirurgischen Klinik Innenstadt und sechs in auswärtigen Krankenhäusern. Bei den acht zwei- oder mehrmalig Operierten wurden vier nur in der Chirurgischen Klinik Innenstadt, zwei nur auswärts und zwei Patienten sowohl in der Chirurgischen Klinik Innenstadt, als auch auswärts operiert.

Zwei Patienten sind erfasst, waren aber nicht operationsfähig. Beide Patienten waren in einem sehr schlechten Allgemeinzustand. Die Symptomatik, die Laborwerte und auch die Bildgebung sprachen eindeutig für ein Phäochromozytom.

4.1.7. Tumorgröße

Zugrunde gelegt wurden die Maßangaben der Pathologie. Es standen uns 22 Histologiebefunde mit Maßangaben zur Verfügung. Sie variieren von 2 x 2 x 3.5 cm im kleinsten Fall, bis zu 12 x 8 x 6 cm als größten Tumor. Von den fünf malignen Histologiebefunden standen nur zwei zur Verfügung, die beide groß waren und 11,5 x 10 x 4,3 cm, sowie 6,0 x 6,0 x 6,0 cm maßen. Insgesamt zeigt sich hinsichtlich der Tumorgröße eine sehr große Bandbreite.

4.2. Gruppe B: Vergleichsgruppe ohne Phäochromozytom

4.2.1. Gruppenzusammensetzung

Die Gruppe B diente als Kontrollgruppe. Es handelte sich um Patienten bei denen symptomatisch oder laborchemisch der Verdacht auf ein Phäochromozytom bestand, der jedoch in der weiteren Diagnostik nicht bestätigt werden konnte. Die Gruppe bestand aus insgesamt 189 Patienten, davon 114 Frauen und 75 Männer.

4.2.2. Altersverteilung

Das Alter der Patienten variierte von 19 bis 85 Jahren.

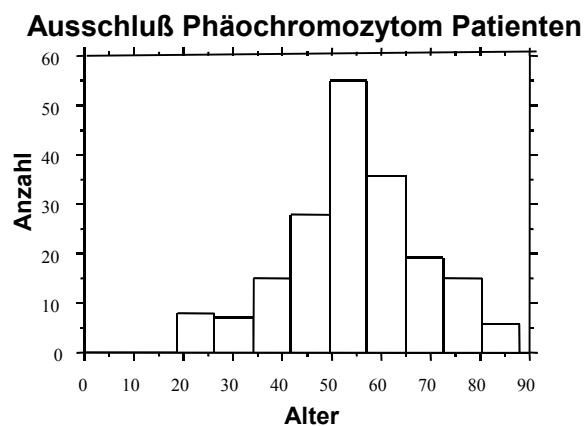


Abb. 5: Alter der Gruppe B ohne Phäochromozytom, zum Zeitpunkt des Verdachtes auf ein Phäochromozytom

Das mittlere Alter der Vergleichsgruppe lag bei 54 Jahren, das heißt acht Jahre höher, als bei den Phäochromozytopatienten. Dieser Altersunterschied war hochsignifikant ($p = 0.0007$, Chi – Quadrat-Test).

4.3. Gegenüberstellung der Gruppen A und B2

Im folgenden werden die beiden Gruppen A und B2 nochmal gesondert gegenübergestellt. Die Untergruppe B2 setzte sich zusammen aus 52 Patienten der Gruppe B. Diese Patientenakten wurden besonders in Bezug auf die Symptomatik und auf die Bildgebung untersucht, um sie genauestens mit der Gruppe A vergleichen zu können.

4.3.1. Geschlechterverteilung Gruppe A und Gruppe B2

Die Geschlechterverteilung der beiden Gruppen sieht folgendermaßen aus:

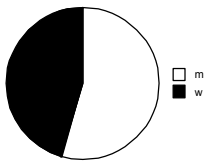


Abb. 6: Geschlechterverteilung der Phäochromozytompatienten

(n = 38 Patienten :

18 weibl.Pat. = 47.4%

20 männl. Pat. = 52.6%)

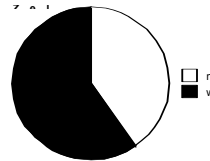


Abb. 7: Geschlechterverteilung der Gruppe B2

(n = 52 Patienten :

33 weibl. Pat. = 63.5%

19 männl. Pat. = 36.5%)

Die Geschlechterverteilung der beiden Gruppen war nicht signifikant.

4.3.2. Altersverteilung Gruppe A und B2

Das Alter im Vergleich der beiden Gruppen zeigt die nächste Graphik auf.

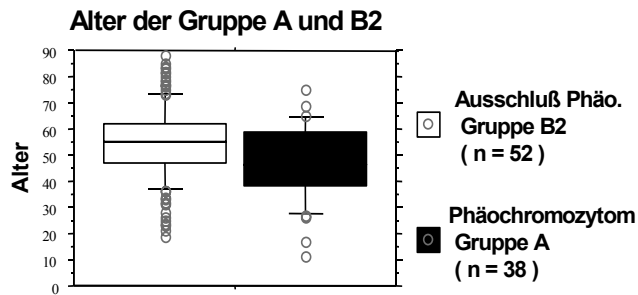


Abb. 8: Altersverteilung von Gruppe A und B2

Das Alter der Gruppe A reichte von 17 – 75 Jahren und das mittlere Alter lag bei 46 Jahren. Das Alter der Gruppe B2 variierte von 20 – 78 Jahren, und das durchschnittliche Alter lag höher, bei 53 Jahren. Der Altersunterschied war signifikant ($p < 0.001$, Chi-Quadrat-Test).

4.4. Symptomatik

Der Hypertonus als Kardinalsymptom wurde genauer untersucht, soweit das retrospektiv möglich ist.

4.4.1. Hypertonus Gruppe A: Phäochromozytompatienten

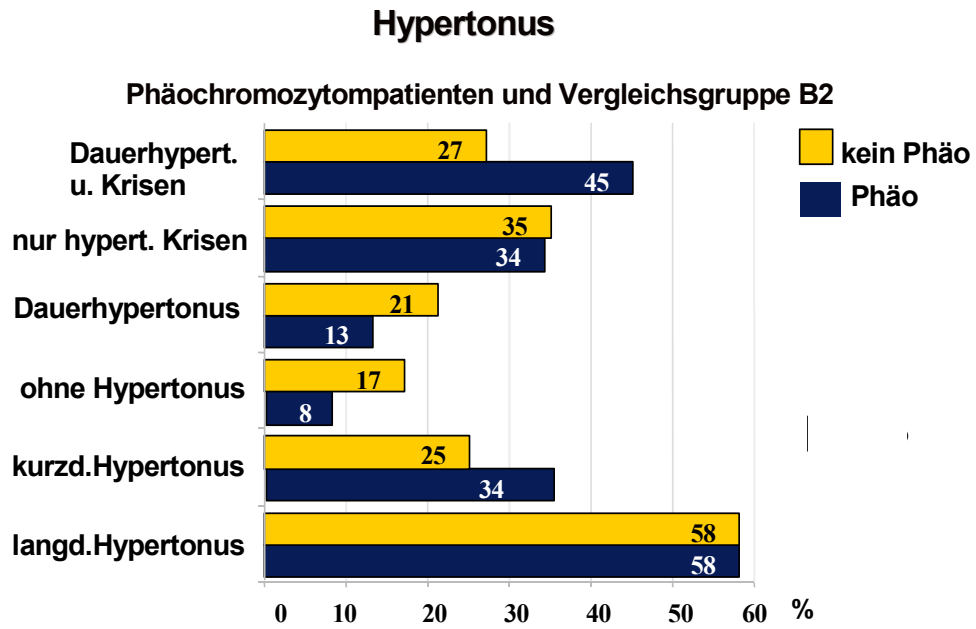
Bei den Phäochromozytompatienten hatten 22 Patienten (58%) bei Erstmanifestation einen schon über Jahre bestehenden Hypertonus. Bei 13 Patienten (34%) war ein Hypertonus erst seit Monaten, maximal bis zu einem Jahr, bekannt. Drei Patienten (ca. 8%) zeigten keinen Bluthochdruck.

Die 92% der Hypertoniepatienten setzen sich folgendermaßen zusammen:

Bei fünf (13%) Patienten manifestierte sich der Hypertonus als ein Dauerhypertonus, bei 13 (34%) Patienten nur mit hypertonen Krisen und bei 17 (45%) Patienten in einem Dauerhypertonus mit zusätzlichen hypertonen Krisen.

4.4.2. Hypertonus Gruppe B2: Vergleichsgruppe ohne Phäochromozytom

In der Kontrollgruppe bestand bei 30 Patienten, d. h. bei 58%, schon ein langjähriger Hypertonus als der Verdacht auf ein Phäochromozytom geäußert wurde. Bei 13 Patienten, (25%) war ein Hypertonus erst seit maximal zwölf Monaten bekannt. Neun Patienten (17%) hatten keinen Bluthochdruck. In dieser Gruppe manifestiert sich der Hypertonus bei elf (21%) Patienten als Dauerhypertonus, bei 18 (35%) Patienten in hypertonen Krisen und bei 14 (27%) Patienten in einem Dauerhypertonus mit zusätzlichen hypertonen Krisen.



EK 12/98

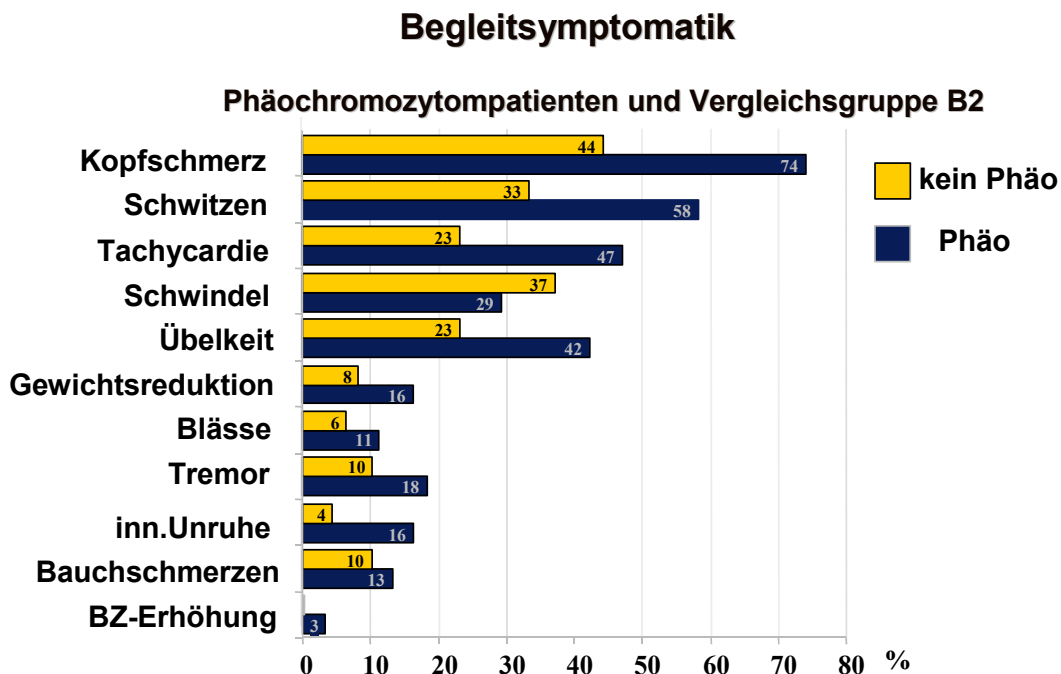
Abb. 9: Hypertonieformen der Gruppe A und B2

4.4.3. Begleitsymptomatik

Das Phäochromozytom ist mit der Trias

- Kopfschmerz,
- Schwitzen und
- Tachykardie

vergesellschaftet. In der Gruppe A zeigten 18% der Patienten eine Kombination dieser Trias mit einem Hypertonus. In der Vergleichsgruppe waren es dagegen nur 2%. Betrachtet man nur zwei der Hauptsymptome kombiniert mit einem erhöhten Blutdruck so finden sich 19 Patienten, das heißt 50% in der Phäochromozytomgruppe und 14 Patienten, das sind 27%, in der Vergleichsgruppe. Die MEN-assoziierten Patienten hatten alle mindestens zwei der drei Hauptbegleitsymptome, jeweils kombiniert mit hypertonen Beschwerden.



EK 12/98

Abb. 10: Begleitsymptomatik der Gruppen A und B2

Alle Begleitsymptome traten bei Phäochromozytompatienten im Vergleich zur Kontrollgruppe prozentual deutlich häufiger auf, mit Ausnahme des Symptoms Schwindel. Schwindel trat bei 37% der Vergleichsgruppe und nur zu 29% in der Tumorgruppe auf.

In der folgenden Tabelle wurde die Symptomatik, Hypertonieformen und wichtigste Begleitsymptomatik der Phäochromozytompatienten, im Vergleich zu Literaturangaben zusammengestellt.

In der Arbeit von Werbel und Ober, 1995, sind insgesamt neun Studien zusammengefaßt .

	Unsere Studie	O. L. Beatty et al 1996	Werbel & Ober 1995	Stein & Black 1990
Arterielle Hypertonie	92% (n=35)	90 %	72.4 %	83 %
Davon Dauerhypertonie	58% (n=22)	54 %	47.9 %	60 %
Davon Interm. Hypertonie	79% (n=30)	46 %	44.2 %	40 %
Kopfschmerzen	74% (n=28)	49 %	58.6 %	80 %
Schwitzen	58% (n=22)	44 %	49.5 %	63 %
Tachycardie	47% (n=18)	37 %	49.5 %	60 %

Tab. 1: Vergleich verschiedener Studien über die Hauptsymptomatik der Phäochromozytompatienten

In unserer Studie gaben 17 (45%) Patienten sowohl einen Dauerhypertonus, als auch hypertone Krisen an. Insofern fallen die 79 % der Patienten mit intermittierender Hypertonie auf, da die Vergleichsstudien nur auf 40 – 46% kommen. Alle anderen Prozentangaben der Hypertonieformen und der Symptomatik sind mit den Literaturangaben vergleichbar.

4.4.4. Symptome bei malignen Phäochromozytomen

Eine Hypertonie als Leitsymptom fand sich bei allen fünf Patienten mit malignem Phäochromozytom. Drei Tumorpatienten hatten hypertone Krisen, ein Patient einen Dauerhypertonus und ein weiterer Patient einen ständig erhöhten Blutdruck mit zusätzlichen hypertonen Krisen. Die wichtigsten Begleitsymptome Kopfschmerz, Schwitzen und Herzklopfen traten zwar gehäuft auf, aber nur in einem Fall gemeinsam. Im Vergleich dazu zeigten 18% der Patienten mit benignem Phäochromocytom diese Trias.

Tabelle 2 zeigt einen direkten Vergleich:

	Patient 1 w	Patient 2 w	Patient 3 m	Patient 4 m	Patient 5 m
Hypertonus: Krisen	X	X		X	X
Hypertonus: Dauerhypertonus			X	X	
Kopfschmerz	X	X	X	X	
Schwitzen	X		X	X	X
Tachykardie		X		X	
Übelkeit	X	X	X		
Schwindel			X	X	

Tab.2: Hypertonieformen und Begleitsymptomatik bei malignen Phäochromozytompatienten (m = männlich ; w = weiblich)

4.5. Zusatzerkrankungen

4.5.1. Zusatzerkrankungen Gruppe A

Bei den Phäochromozytompatienten fiel auf, daß 14 Patienten (38%) Probleme mit der Schilddrüse hatten. Neben den fünf MEN-assoziierten Phäochromozytompatienten mit medullären Schilddrüsenkarzinomen, hatten neun Patienten eine Hypo -oder Hyperthyreose oder eine Struma mit und ohne knotige Veränderungen. Als Folgeerkrankung des oft langjährigen Hypertonus trat bei fünf Patienten ein Fundus hypertonicus auf und drei Patienten zeigten Nierenveränderungen. Neun Patienten hatten Herzerkrankungen, die zum überwiegenden Teil auf den hohen Blutdruck zurückzuführen sind. Zusätzlich waren sechs Patienten adipös und drei hatten einen Diabetes mellitus Typ 2.

4.5.2. Zusatzerkrankungen Gruppe B2

In der Vergleichsgruppe B2 hatten zehn Patienten (19%) eine Schilddrüsenerkrankung: Struma oder Hypo-, Hyperthyreose. Zweimal wurde eine zusätzliche Herzerkrankung, einmal eine Augenerkrankung und ebenfalls dreimal ein Diabetes mellitus Typ 2 angegeben.

4.6. Labordiagnostik

4.6.1. 24-h-Sammelurin auf Katecholamine und ihre Metabolite

Tabelle Nr. 3 zeigt die zusammengefaßten Daten der Gruppen A und B2 in einem direkten Vergleich von Hausärzten oder auswärtigen Krankenhäusern mit der Medizinischen Klinik Innenstadt. Es sind nur Patienten einbezogen von denen es Werte von auswärts und der Klinik gab. Diese Aufstellung von Laborwerten existierte nur für die Gruppen A und B2.

		Urinkatecholamine					
		Adr	NA	Dop	Ges.M	VMA	Metan
Haus- arzt / ausw. Kranken- häuser	Richtig pos	8	8	0	4	7	0
	richtig. neg.	7	8	6	0	7	10
	falsch pos	4	3	4	0	5	2
	falsch neg.	3	2	3	1	2	1
	n	22	21	13	5	21	13
	Sens	0,73	0,8	0	0,8	0,78	0
	Spez.	0,64	0,73	0,6	-	0,58	0,83
	LikelihR.pos	2,03	2,96	0	-	1,86	0
	LikelihR.neg	0,42	0,27	0	-	0,38	0
	<hr/>		<hr/>				
Klinik	Richtig pos	15	13	1	16	14	0
	richtig. neg.	29	31	14	28	16	1
	falsch pos	6	4	3	1	1	0
	falsch neg.	2	6	8	1	2	0
	n	52	54	25	46	33	1
	Sens.	0,88	0,68	0,11	0,94	0,87	-
	Spez.	0,83	0,88	0,82	0,96	0,94	1
	LikelihR.pos	5,18	5,66	0,6	23,5	14,5	-
LikelihR.neg	0,14	0,36	1,08	0,06	0,24	-	

Tab.3: Befundvergleich für 24-h-Sammelurin auf Katecholamine und ihre Metabolite
erstellt durch Hausärzte oder auswärtige Krankenhäuser, bzw. der Medizinischen

Klinik Innenstadt

Der Vergleich der auswärtigen Ergebnisse mit denen der Klinik zeigte ein durchschnittlich besseres Resultat der Klinik, mit einer Ausnahme, der Sensitivität von Noradrenalin. Man erkennt auch in der Klinik die besonders schlechte Sensitivität von Dopamin von 11% .

Die Gesamtmetanephriene sind hier mit nur jeweils einem falsch positiven, bzw. falsch negativen Befund der aussagekräftigste Parameter.

In den folgenden Abbildungen konzentrierten wir uns auf die Parameter Adrenalin, Noradrenalin und Gesamtmetanephriene. Die Parameter Dopamin, Vanillinmandelsäure (VMA) und Metanephriene fielen wegen geringerer Fallzahlen aus.

In der folgenden Grafik werden die Laborparameter Gesamtmetanephrin, Adrenalin und Noradrenalin mit ihren Werten graphisch dargestellt. Die Einheiten sind logarithmisiert. Es wurden die Laborwerte der Gruppen B und A zugrunde gelegt.

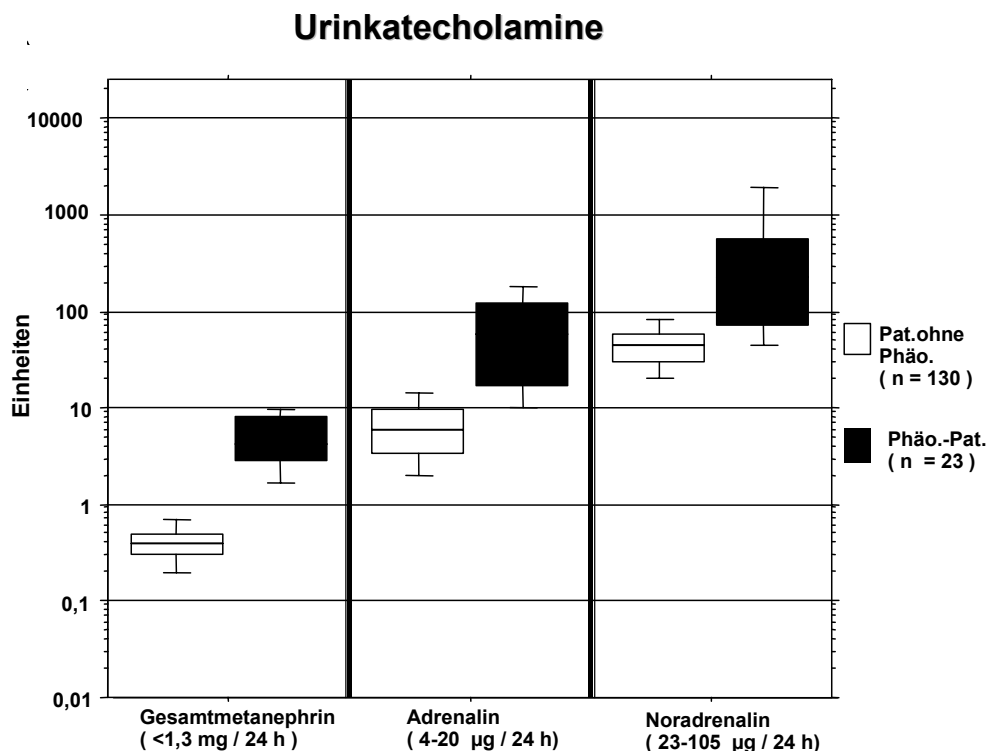


Abb.11: Übersicht über die 24-h-Sammelurinbefunde bei Phäochromozytompatienten und der Kontrollgruppe B

Die Unterschiede in der 24-h-Ausscheidung von Gesamtmetanephrinen, Adrenalin und Noradrenalin waren hochsignifikant ($p < 0,001$) verschieden zwischen Patienten mit und ohne Phäochromozytom. Am deutlichsten ließ sich das am Parameter Gesamtmetanephrine erkennen, für Adrenalin und Noradrenalin gab es Überlappungen.

Daraus ergab sich folgende Sensitivität und Spezifität für die 24-h-Sammelurindiagnostik:

Urinkatecholamine			
	Ges. M.	Adr	Na
richtig pos.	17	16	15
richtig neg.	132	127	129
falsch pos.	0	5	2
falsch neg.	1	3	7
n	150	152	150
Sens	0,94	0,80	0,68
Spez	1	0,96	0,98
Likelihood R. pos.	94	20	34
Likelihood R. neg.	0,06	0,21	0,33

EK 12/98

Tab.4: Sensitivität und Spezifität der Katecholamine und ihre Metabolite im 24-h-Sammelurin

Die Spezifität der Befunde war hoch: Herausragend trifft diese Aussage für Gesamtmetanephrin mit einer Spezifität von 100% und einer Likelihood Ratio für positive Ergebnisse von 89 und auch einer Likelihood Ratio für negative Werte von 0,11 zu. Aber auch Adrenalin und Noradrenalin zeigen eine gute Spezifität und relativ gute Ergebnisse für die negative Likelihood Ratio.

Wenn man sich auf diese drei Parameter beschränkt: Adrenalin, Noradrenalin und Gesamtmetanephrine im 24-h-Sammelurin, und bei allen Verdachtsuntersuchungen auf Phäochromozytom von diesen drei Parametern die pathologischen Werte der Patienten addiert, kommt man zu folgenden Sensitivitäten und Spezifitäten:

	Ein path. Wert	Zwei path. Werte	Drei path. Werte
Spezifität	92,4%	100%	100%
Sensitivität	100%	95,5%	31,8%
Likely Ratio pos.	13	unendl.	unendl.
Likely Ratio neg.	0	0,045	0,68
Accuracy	93%	99%	90%

Tab. 5: Sensitivität und Spezifität bei ein oder mehreren pathologischen Urinwerten.

4.6.2. Plasmakatecholamine und Clonidintest

Die erste Grafik zeigt die Laborparameter Noradrenalin, Adrenalin und Dopamin der Gruppen A und B jeweils vor und nach der Gabe von Clonidin .

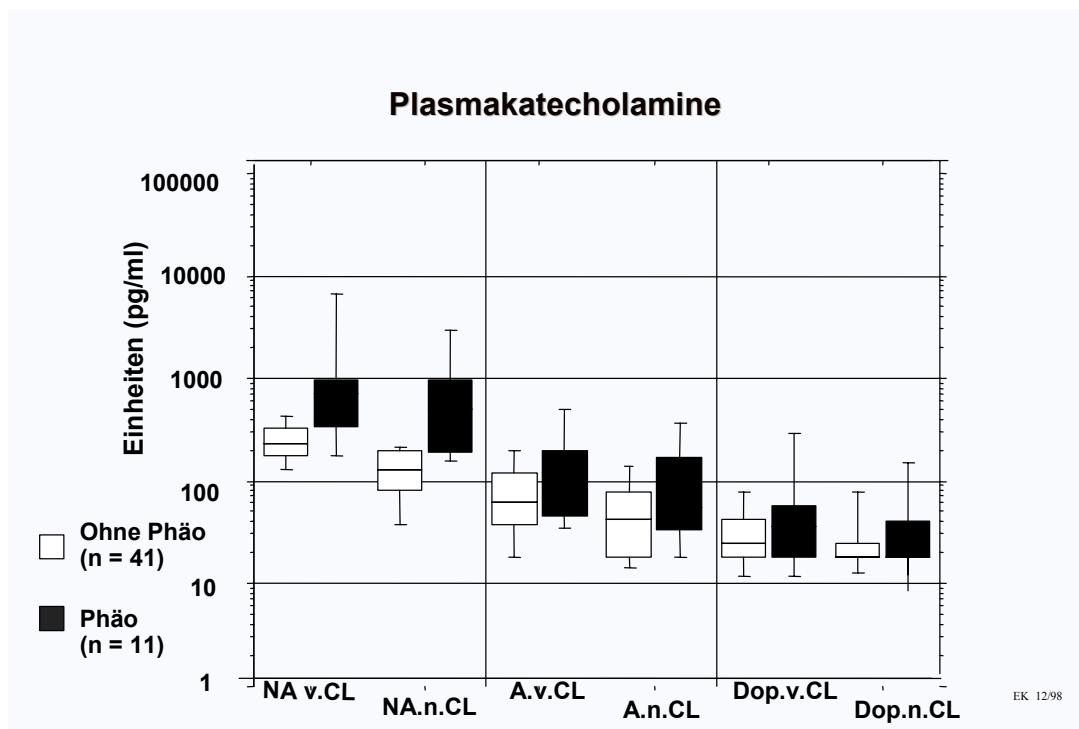


Abb. 12: Plasmakatecholamine vor und nach Clonidingabe im Vergleich der Phäochromozytompatienten mit der Kontrollgruppe B

(NA = Noradrenalin; A = Adrenalin; Dop = Dopamin; CL = Clonidin)

Die Werte für Noradrenalin sind signifikant erhöht gegenüber der Kontrollgruppe ($p < 0.05$, t-Test). Es zeigt sich, dass die Werte der Phäochromozytompatienten relativ konstant vor und nach der Clonidingabe bleiben, wobei sich die Laborwerte der Vergleichsgruppe supprimieren lassen. Es fällt auf, dass, mit Ausnahme des Noradrenalins, nur geringe Unterschiede in den Werten zwischen Tumorpatienten und der Kontrollgruppe bestehen, bei allerdings geringer Fallzahl.

Die nächste Abbildung zeigt die Sensitivität und Spezifität für die Plasmakatecholamine.

Plasmakatecholamine						
	NA	NA	Adr	Adr	Dop	Dop
	v. CL	n.CL	v. CL	n. CL	v. CL	n. CL
richtig pos.	8	3	7	3	1	5
richtig. neg.	38	37	27	29	39	26
falsch pos.	2	2	14	13	1	14
falsch neg.	5	8	4	7	10	6
n	52	50	52	52	51	51
Sens.	0,58	0,27	0,64	0,3	0,1	0,45
Spez.	0,95	0,95	0,66	0,69	0,98	0,65
Likelih.R.pos	11,6	5,4	1,88	0,97	5	1,28
Likelih.R.neg	0,4	0,77	0,54	1,01	0,92	0,85

Tab.6: Sensitivität und Spezifität der Plasmakatecholamine vor und nach Clonidingabe (Phäochromozytompatienten n= 13; Kontrollpatienten n= 41)

Der Clonidintest wurde bei den Werten in Tabelle 6 in jedem Fall durchgeführt: mit erhöhten, aber auch nicht erhöhten Ausgangswerten. Bei einem Abfall des Wertes bei Phäochromozytompatienten war das falsch negativ. Hinzu kam, dass die Ausgangswerte von Dopamin oft im Normbereich lagen bei den Tumorpatienten, sodass eine sehr schlechte Sensitivität resultierte. Die Spezifität von Noradrenalin und Dopamin war recht hoch.

Wertet man nur die Clonidinteste von Patienten mit erhöhten basalen Katecholaminspiegeln aus, ergab sich folgendes Bild:

	NA n.Cl	A n. Cl	Dop. n.Cl	
richtig pos	8	6	0	Phäochromozytompatient nicht supprimierbar
richtig neg	2	7	1	Vergleichsgruppe B supprimierbar
falsch pos	0	5	0	Vergleichsgruppe B nicht supprimierbar
falsch neg	2	2	0	Phäochromozytompatient supprimierbar
n	12	20	1	
Sensitivität	0,8	0,75		
Spezifität	1	0,58		
Likelihood ratio für pos. Werte	0	0,78		
Likelihood ratio für neg. Werte	0,2	0,43		

Tab. 7: Erhöhte Plasmakatecholaminwerte und Suppression mit Clonidin

Die beste Sensitivität von 80% bei hoher Spezifität ergab sich für Noradrenalin. Durch die geringe Fallzahl war Dopamin nicht auswertbar.

Möchte man die Sensitivität des Testes richtig beurteilen, mußte man aber diejenigen Patienten, die falsch negativ waren, das heißt Phäochromozytompatienten, die einen nicht erhöhten Basalwert hatten, wieder mit einbeziehen. Alle Patienten mit richtig negativen Werten, das ist die Kontrollgruppe, blieben ausgeschlossen.

Es ergab sich folgendes Bild:

	Na n. Cl.	Adr. n. Cl.
richtig pos	8	6
richtig neg	2	7
falsch pos	0	5
falsch neg	7	5
n	17	23
Sensitivität	0,53	0,55
Spezifität	1	0,58
Likelihood ratio für pos. Werte	0	1,31
Likelihood ratio für neg. Werte	0,47	0,78

Tab. 8: Erhöhte Plasmakatecholaminwerte und Suppression mit Clonidin und zusätzlich alle Phäochromozytompatienten mit niedrigen Basalwerten.

Daraus ergab sich ein erheblicher Sensitivitätsverlust des Testes. Im Gegensatz zu den Sensitivitätswerten der Urinkatecholamine resultierte eine entscheidende Diskrepanz.

Die nächste Tabelle vergleicht die Plasmakatecholaminwerte von Hausarzt, bzw. auswärtigem Krankenhaus, mit der Klinik. Es werden alle Ausgangswerte vor dem Clonidintest der Gruppen A und B einbezogen.

		Plasmakatecholamine		
		Adr.	NA	Dop
Hausarzt / auswärtiges Krankenhaus	richtig pos.	7	1	0
	richtig. neg.	0	4	3
	falsch pos.	6	2	1
	falsch neg.	1	1	1
	n	14	8	5
	Sens.	0,87	0,5	0
	Spez.	0	0,67	0,75
	Likelihood R.pos	0,87	1,52	0
	Likelihood R.neg	-	0,75	4
	Klinik	richtig pos.	9	13
richtig. neg		24	29	30
falsch pos.		9	5	3
falsch neg.		9	5	16
n		51	52	49
Sens.		0,5	0,72	0
Spez.		0,73	0,85	0,91
Likelihood R. pos		1,85	4,8	0
Likelihood R. neg	0,68	0,33	11,1	

EK 12/98

Tab. 9: Plasmakatecholaminwerte, als Ausgangswerte vor einem Clonidintest, im Vergleich von Hausarzt / ausw. Krankenhaus zur Medizinischen Klinik Innenstadt

In dieser Tabelle wurden nur die Ausgangswerte herangezogen, ohne Funktionstest. Es sind recht wenige Daten von den Hausärzten zu ermitteln gewesen. Im Vergleich Hausärzte- Klinik sind die Werte der Klinik besser, insgesamt jedoch auch mit wenig befriedigenden Ergebnissen.

4.6.3. Laborwerte der MEN –assozierten Phäochromozytompatienten

Die Studie von Beatty et al,1996, befasst sich noch genauer mit den Laborwerten der MEN assoziierten Phäochromozytome im Gegensatz zu den sporadisch auftretenden Phäochromozytomen.

Erhöhte Konzentrationen	Studie O.L.Beatty Spor.Phäo 1996 (n = 35)	Studie O.L.Beatty MEN (n = 5)	Unsere Studie Spor. Phäo (n= 27)	Unsere Studie MEN (n= 6)
VMA erhöht (Urin)	3 / 3	0	14 / 16	3 / 4
Urinkatecholamine	12 / 12	1	13 / 20	3 / 4
Noradrenalin allein (Plasma)	5 / 20	0	5 / 18	2 / 5
Adrenalin allein (Plasma)	1 / 20	1	3 / 18	0 / 5
Noradrenalin und Adrenalin (Plasma)	12 / 20	0	10 / 18	2 / 5
Noradrenalin, Adrenalin und Dopamin (Plasma)	2 / 20	0	0	0
NA, A und Dop. (Plasma) Normal	0	3	0	0

Tab. 10: Vergleich von Laborwerten zwischen Patienten mit sporadisch auftretendem und MEN-assoziertem Phäochromozytom in zwei Studien

Die Studien kamen zu recht unterschiedlichen Ergebnissen. Bei Beatty et al, 1996, fällt auf, dass drei der fünf MEN-Patienten keinen erhöhten Katecholaminplasmaspiegel hatten. Bei uns war bei vier von sechs MEN-Patienten zumindest ein Wert erhöht. Dopamin war bei keinem unserer MEN-assoziierten Patienten erhöht. Es wurden nicht bei allen Patienten die gleichen Laborparameter abgenommen.

4.6.4. Labordiagnostik bei malignen Phäochromozytomen

Folgende Tabelle zeigt alle verfügbaren Laborparameter der Patienten mit malignen Phäochromozytomen auf:

Labor	Patient 1		Patient 2		Patient 3		Patient 4	
Urin	Juni 90 prä/post R	Apri 96 post R	Aug 92 prä	Sep 96 prä R	Sep 97 prä	Nov 97 post	Okt 97 post	Nov 97 post
Adrenalin (4-20 µg/24h)	10	4,2	2855	399	68,2	9,8	6	11
Noradrenalin (23-105 µg/24h)	360	76	663	125	74,8	28,2	45	106
Dopamin (190-450 µg/24h)	459		625	389	624	214	161	
Ges.metanephrine (< 1,3 mg/24h)	0,9	0.5	43,3	9,3	45			0,9
VMS (< 8 mg/24h)	6,1	8	68,3	25,4	25,2	4,4		
Plasma	Juni 88 prä R	Feb91 prä/post R	Aug 92 Prä R	Dez96 post			Okt 97 post	
Adrenalin (20-100 pg/ml)	1159	20	3162	140			42	
Noradrenalin (100-500 pg/ml)	926	988	1115	220			408	
Dopamin (<100 pg/ml)	121	20	18	120			11	
Operation	Juli 88 extraad M; Jan 95 extraad M; 75,76 und78 voroperiert		Aug 92 li; Okt 96 li R paraadrenal		Nov 97 re und extraadrenal		Juli 97 M; Nov 97 re M	

Tab. 11: Alle Laborparameter der Tumorpatienten mit malignem Phäochromozytom im Hinblick auf den Operationszeitpunkt

(R = Rezidiv; M = Metastase; prä = präoperativ; post = postoperativ)

Die stark erhöhten Laborwerte sind gekennzeichnet. Besonders deutlich fallen die erhöhten Parameter von Patient 2 auf. Alle präoperativen Werte vom August 1992 waren im Urin und im Plasma um ein Vielfaches erhöht. Einzige Ausnahme war das Dopamin im Plasma. Es existierten bis auf einen Fall keine direkten postoperativen Laborwerte. Nur bei Patient 3 hat man diesen direkten Vergleich. Es ist gut ersichtlich, dass sich alle Parameter innerhalb von Wochen wieder normalisierten.

Von dem fünften Patienten mit malignem Phäochromozytom gab es keine verwertbaren präoperativen Laborparameter. Er war im Januar 1989 in einer auswärtigen Klinik an einem Phäochromozytom voroperiert und als Zufallsbefund wurde dann im Dezember des gleichen Jahres bei einer Bauchoperation eine extraadrenale Metastase diagnostiziert.

Dopamin ist im Urin bei allen präoperativen Bestimmungen erhöht. Im Plasma nur bei einem von zwei Patienten.

4.7. Bildgebung

4.7.1. Allgemein

Ausgewertet wurden alle Patienten der Gruppen A und B 2.

Bildgebung								
	<u>Hausarzt</u>		<u>Klinik</u>				MIBG ges.	MRT
	CT	Sono	CT	Sono	MIBG 131	MIBG 123		
richtig pos.	16	10	19	18	14	13	27	6
richtig. neg.	5	2	12	24	4	13	17	0
falsch pos.	10	1	9	10	6	3	9	5
falsch neg.	1	3	3	2	3	2	5	2
n	32	16	43	54	27	31	58	13
Sens.	0,94	0,77	0,86	0,9	0,82	0,87	0,84	0,75
Spez.	0,33	0,67	0,57	0,71	0,4	0,81	0,65	0
Likelih.R.pos	1,2	2,33	2	3,1	1,42	4,58	2,4	-
Likelih.R.neg	0,18	0,34	0,25	0,14	0,37	0,16	0,25	-

Tab.12: Sensitivität und Spezifität der Bildgebung im Vergleich Hausarzt/ ausw. Krankenhaus und Medizinische Klinik Innenstadt

4.7.2. Sonographie

Oft steht die Sonographie bei der bildgebenden Diagnostik an erster Stelle. Es ist ein sehr kostengünstiges und einfach durchführbares Untersuchungsverfahren mit einer Sensibilität von 90%, zumindest in der Klinik. Die Spezifität ist geringer. Die Beschreibungen der Raumforderungen sind sehr unterschiedlich. Sie reichen von echoarm / echoreich, homogen / inhomogen zu - mit oder ohne Flüssigkeitssaum,

bzw. mit oder ohne liquiden Anteil. Meist werden die Tumore als glatt begrenzt bezeichnet und auch als echogleich zur Niere beschrieben. Diese Bezeichnungen treffen auch für andere Raumforderungen in diesem Bereich zu. Es ist sonographisch nicht ersichtlich, ob es sich um ein Phäochromozytom (maligne oder benigne), ein Adenom oder ein Incidentalom handelt. Als erster Anhaltspunkt ist die Beschreibung der genauen Lokalisation wichtig, um dann mit weiteren bildgebenden Verfahren, wie CT oder MRT weiter zu diagnostizieren.

4.7.3. Computertomographie (CT)

Die CT hat in unserer Untersuchung eine höhere Sensitivität und eine geringere Spezifität. Dem Wert von 86% Sensitivität, d. h. richtig erkannten Phäochromozytomen in der Klinik, steht ein Wert von 94% beim Hausarzt, bzw dem niedergelassenen Radiologen gegenüber. Die Sensitivität von nur 86% in der Klinik erklärt sich durch die 3 Patienten, die falsch negativ diagnostiziert wurden. Bei genauerer Untersuchung wurde der Tumor eines Patienten nicht erkannt, weil er extraadrenal (thorakal) gelegen war. Bei einem zweiten Patienten handelte es sich um ein Rezidiv, allerdings auf der gegenüberliegenden Seite. Sono und CT waren ebenfalls falsch negativ, MIBG und MRT waren positiv. Der dritte Patient hatte links einen falsch positiven und rechts einen falsch negativen Befund. Es besteht die Annahme, daß das Röntgenbild evtl. verdreht begutachtet wurde.

Beim Hausarzt wurde nur ein falsch negativer Patient benannt, wobei die Vermutung nahe liegt, dass die Dunkelziffer höher ist, da Patienten mit negativem Befund nicht unbedingt in die Klinik eingewiesen werden. Die geringe Spezifität von 57% kommt durch die 9 falsch positiven Befunde zustande. Diese stellten sich später in den meisten Fällen als Incidentalome heraus. Die Anzahl falsch positiver Befunde ist recht hoch. Am ehesten läßt sich das durch die differentialdiagnostischen Schwierigkeiten, ein Adenom, oder Incidentalom von einem Phäochromozytom zu unterscheiden, erklären.

4.7.4. Kernspintomographie (MRT)

Durch die geringen Fallzahlen lassen sich nur schlecht genaue Aussagen treffen. Es hatten sechs von acht Phäochromozytompatienten positive Befunde. Fünf Patienten ohne Phäochromozytom wurden allerdings auch als positiv, das heißt falsch positiv befundet.

4.7.5. J - MIBG Szintigraphie

Zunächst muss man zwei Arten der Metaiodobenzylguanidin – Szintigraphie (MIBG) unterscheiden. Bis 1993 wurde mit Jod-131 szintigraphiert, danach stellte man auf Jod-123 um. Der große Vorteil der Jod-123- Szintigraphie liegt in der besseren Bildauflösung und der kürzeren Halbwertszeit. Die Halbwertszeit wurde von acht Tagen auf 13.3 Stunden verringert. Ab diesem Zeitpunkt war es auch möglich, SPECT - Aufnahmen durchzuführen, das heißt Schnittbilder wie bei einer CT anzufertigen.

In der Tabelle wurden die beiden Szintigraphieverfahren gemeinsam und getrennt aufgeführt. Man erkennt den entsprechenden Anstieg in der Spezifität. Auch in unserer Studie können wir die bessere Bildauflösung eindrucksvoll hervorheben. Bei einer Patientin wurde bei entsprechender Symptomatik: anfallsartiger Hypertonus, Kopfschmerz und Tachykardien ein Phäochromozytom vermutet. Das zunächst angefertigte J-131 MIBG zeigte einen negativen Befund. Dann erfolgte eine CT-Untersuchung, die extraadrenal in der Nähe des Herzens einen Tumor erkennen ließ. Eine Woche später wurde erneut ein Szintigramm erstellt, diesmal jedoch mit J-123 MIBG. Jetzt zeigte sich deutlich eine Anreicherung im mittleren Mediastinum.

Falsch negative Befunde können beim Auftreten von bilateralen Phäochromozytomen entstehen. In unserer Studie gab es vier Patienten, die jeweils rechts- und linksadrenal gleichzeitig Phäochromozytome entwickelten. Bei zweien wurde präoperativ kein MIBG durchgeführt. Die anderen beiden hatten jeweils einen positiven Befund auf einer Seite und einen falsch negativen auf der anderen Seite. Das legt die Vermutung nahe, dass die Katecholaminausschüttung auf den beiden

Seiten evtl. unterschiedlich waren und somit mit dem MIBG nur einseitig erfaßt werden konnten.

An dieser Stelle möchte ich zum Vergleich unsere Studie mit der Studie von Bravo, 1991, im Hinblick auf die Sensitivität und Spezifität der bildgebenden Diagnostik gegenüberstellen.

	CT	MIBG	MRT
Sensitivität			
unsere Studie	86	87	75
Bravo EL	98	78	100
Spezifität			
unsere Studie	57	81	0
Bravo EL	70	100	67

Tab. 13: Vergleich unserer Studie mit der Studie Bravo EL, 1991, in Bezug auf die Bildgebung

Tendenziell stimmen die Befunde überein, bis auf die Spezifität der Szintigraphie. Der Wert kommt zustande durch drei falsch positive Befunde. Bei einem Patienten zeigte sich eine Aktivitätsanreicherung bei Verdacht auf ein Rezidiv, das sich dann aber nicht bestätigte.

Bei den beiden falsch negativen Szintigraphiebefunden, die die Sensitivität beeinflussen, handelt es sich um bilaterale Phäochromozytome. Es ergab sich jeweils auf der einen Seite ein positiver und auf der anderen Seite ein falsch negativer Befund.

4.7.6. Bildgebung bei malignen Phäochromozytomen

Bei dem Verdacht auf ein malignes Phäochromozytom geht es hauptsächlich um die Metastasensuche. Der maligne Primärtumor unterscheidet sich in keinem bildgebenden Verfahren von einem benignen Phäochromozytom.

4.7.7. Vermessungsangaben der Bildgebung im Vergleich zum Histologiebefund

Die Schwierigkeit dieses Vergleiches lag darin, dass nicht alle Histologiebefunde vorlagen. Teilweise wurden die Patienten in auswärtigen Häusern operiert oder es war in zwei Fällen keine Operationsfähigkeit gegeben. Auch waren bei einigen Pathologiebefunden die Größen nicht angegeben. Ebenso fehlten bei einigen Untersuchungsbefunden die Größenangaben. Die Patienten, bei denen ein solcher Vergleich gut möglich war, sind in folgender Tabelle aufgeführt.

Patient	m / b	Histologie	Sonographie	CT	MRT
1	b	3,7 x 3,7 x 3,7	3,5 x 3,4 x 4,6		
2	b		3,6 x 3,4	3,4 x 3,5	
3	m	6,0 x 6,0 x 6,0	5,5 x 5,5 x 8,0		
4	b	5,5 x 2,5 x 3,0	2,4 x 2,5 x 3,1		
5	b	6,5 x 4,5 x 3,0	3,5 x 2,5		
6	m	11,5 x 10 x 4,3		5,0 x 8,0 x 8,0	5,0 x 2,9
7	b			4,0 x 4,0	4,0 x 4,0 x 3,0
8	b	4,0 x 4,0 x 4,0	4,0 x 4,0		5,5 x 4,0 x 4,0
9	b	4,5 x 3,0 x 2,7	6,5 x 6,5 x 6,5		

Tab. 14: Größenangaben der Phäochromozytome im Vergleich von Histologie und Bildgebung (b = benigne; m = maligne)

Es handelte sich jeweils um den gleichen Tumor, auf der gleichen Seite, mit einem Zeitabstand von weniger als drei Monaten. Die Größenangaben variierten teilweise erheblich und sind natürlich auch Untersucherabhängig. Ungefähr stimmten die Untersuchungsbefunde der bildgebenden Verfahren mit den Histologiebefunden überein, mit Ausnahme von Patient 6 mit malignem Phäochromozytom, bei dem ein rasches Tumorstadium postuliert werden mußte.

5. Diskussion

5.1. Patientenauswahl und Methoden

Die Studie wurde aufgrund der geringen Inzidenz des Phäochromozytoms als eine rein retrospektive Studie angelegt. Man war auf die Aufzeichnungen in den Krankenakten angewiesen. Besonders die Angaben zur Symptomatik, das heißt die Erstellung der Anamnese ist sehr Untersucher abhängig. Wichtig war in diesem Zusammenhang, die unterschiedlichen Wege, direkte und indirekte, zur Diagnose aufzuzeigen.

Es ergab sich auch das Problem möglichst alle behandelten Patienten im Archiv zu erfassen. In unserer Studie waren einige Patienten unter falschen ICD Schlüsseln nur sehr aufwendig zu finden. Es gibt eine Studie von A. König et al (1994), die sich mit der Verschlüsselungstechnik und Durchführbarkeit der ICD- Verschlüsselung befasst. Bei einer Erhebung im Jahr 1993 wurde festgestellt, daß bis zu 39% aller Diagnosen im Archiv falsch verschlüsselt waren, in der Endokrinologie waren es 10.3%.

Je nach dem in welchem Zeitraum der Verdacht auf ein eventuelles Phäochromozytom gestellt wurde (Symptome waren teilweise schon Jahre existent), sind die Voruntersuchungen sehr unterschiedlich. Bei einem Patient wurden beim Hausarzt schon Laboruntersuchungen und sogar MIBG Szintigraphien in die Wege geleitet, bei einer anderen Patientin konnte erst durch Komplikationen bei der Operation (ursprünglich nur wegen einem Tumor im Unterbauch) und späterem positiven Histologiebefund ein Phäochromozytom entdeckt werden.

Es gibt eine entsprechende, auch retrospektive Vergleichsstudie aus Nordirland (Beatty et al, 1996) mit einem sehr ähnlichen Patientenkollektiv. Dort handelt es sich um 41 Patienten, 22 Frauen und 19 Männer. 34 Patienten hatten sporadische Tumore, fünf waren MEN assoziiert und zwei Frauen hatten familiäre Phäochromozytome ohne MEN- oder Neurofibromatose-Assoziation. Bei 32

Patienten war der Tumor adrenal gelegen, neun Patienten hatten bilaterale Phäochromocytome, sechs Patienten hatten extraadrenale Tumore entwickelt. Auch Stein and Black, 1990, haben eine sehr gut vergleichbare Studie erstellt. Es handelte sich um 29 Patienten, davon 13 Männer und 16 Frauen, das durchschnittliche Alter lag bei 37 Jahren und rangierte von 18 – 65 Jahren.

5.2. Symptomatik

Das wichtigste Symptom des Phäochromozytoms, das sogenannte Leitsymptom, ist die Hypertonie. Sie kann ganz unterschiedlich in Erscheinung treten: Als Dauerhypertonus oder aber mit kurzandauernden Blutdruckspitzen. Die Beeinträchtigung der Patienten ist mannigfaltig und die Krankheit zeigt sehr variable Verläufe, sodaß es oft sehr lange dauert bis die Diagnose Phäochromozytom überhaupt erst in Erwägung gezogen wird. In einer Studie (Stein and Black, 1990) heißt es: Die Symptome existierten über eine Dauer von 3 Wochen bis 13 Jahre, bevor die Diagnose gestellt werden konnte.

Die Prozentzahlen, die Hypertonie betreffend, sind bei unserer Erhebung recht glaubwürdig, weil sie als Leitsymptom immer abgefragt wurden, bzw. erst zum Verdacht auf ein Phäochromozytom führten. Die Begleitsymptomatik muß man kritischer sehen. Unsere Zahlen von 18% der Patienten mit Phäochromozytom, die einen Hypertonus und gleichzeitig die Trias: Kopfschmerz, Palpitationen und Schwitzen als Symptomatik aufwiesen, sind doch recht niedrig. Bei genauerer Befragung der Patienten nach den spezifischen Symptomen und prospektiv angelegter Studie wäre wahrscheinlich ein höheres Ergebnis zustande gekommen. Der Unterschied zur Vergleichsgruppe B 2 ist jedoch erheblich. Die Trias plus Hypertonus traten bei 18% der Phäochromozytompatienten und nur zu 2% bei der Kontrollgruppe auf. Diese Relation von 18% zu 2% bestätigen die Befunde von Lehnert et al, 1997, dort heißt es:

„Eine Kombination von Hypertonus und Trias hat eine Sensitivität von 90%.“

Das heißt, die Symptomatik ist nicht sehr spezifisch, gibt aber einen ersten Anhalt für die Wahrscheinlichkeit der Diagnose Phäochromozytom. Zu dem gleichen Schluß

kommt die Studie von Stein und Black, 1990. Dort sind es 80% aller Phäochromozytompatienten, die mindestens zwei der drei Hauptbegleitsymptome entwickelten.

Interessant in diesem Zusammenhang ist auch die Symptomatik bei MEN-assoziierten Phäochromozytomen. Pomares et al (1998) beschreiben in ihrem Artikel die hohe Rate asymptomatischer Patienten (52%). Mit unserer Studie können wir das nicht bestätigen: es waren alle MEN-assoziierten Patienten symptomatisch, sogar alle mit mindestens zwei der drei Hauptbegleitsymptomen und mit Hypertonus. Besonders Patienten mit extraadrenalen Phäochromozytomen neigen dazu, die Begleitsymptom-Trias in Kombination mit einem Hypertonus zu entwickeln (Whalen, Althausen, Daniels, 1992). In unserer Studie hatten zwei Patienten extraadrenale Phäochromozytome. Beide litten unter einem erhöhten Blutdruck, bei einem Patienten konnte die Trias- und bei der zweiten Patientin konnten aber nur zwei der drei Hauptbegleitsymptomen nachgewiesen werden.

Untersuchungen zu diesem Thema gibt es auch von Bravo, 1991. Er beschreibt die Trias (Kopfschmerz, Schwitzen, Tachycardie) mit einer Spezifität von 93.8% und einer Sensitivität von 90.9%. In seiner Patientengruppe hatten über 90% einen Hypertonus, davon hypertone Krisen aber nur 25-50 %.

Ein weiterer Punkt ist die weniger häufig auftretende Begleitsymptomatik. Bei Stein and Black (1990) tritt das anfallsartige Erröten nur zu 7% bei den Phäochromozytompatienten, aber zu 54% bei den Ausschlußpatienten auf. Im Gegensatz dazu kommt eine blasse Gesichtsfarbe, oder das plötzliche Verlieren aller Farbe zu 33% bei den Phäochromozytompatienten und nur zu 8% bei der Kontrollgruppe vor. In unserer Studie gaben elf (29%) Phäochromozytompatienten zeitweilige Blässe an und auch nur sechs (11.5%) Patienten der Kontrollgruppe.

Schwindel trat als einziges Symptom mit 37% häufiger bei den Nicht – Phäochromozytompatienten auf, im Gegensatz zu 29% der Phäochromozytompatienten. Das wird auch von Stein and Black, 1990, bestätigt, dort sind es 46% der Kontrollgruppe, die öfter unter Schwindel leiden und nur 20% der Phäochromozytompatienten. Alle anderen angegebenen Begleitsymptome sind eher unspezifisch und können wenig Hinweise zur Klärung der Diagnose bieten.

Zusätzliche wichtige Hinweise und wegweisende Situationen zur Diagnosefindung listet Lehnert et al, 2002 in seinem Artikel auf:

- Vorliegen einer ungewöhnlich schweren Retinopathie bei neu diagnostizierter Hypertonie,
- Therapierefraktäre Hypertonie,
- Paradoxe Blutdruckanstiege unter antihypertensiver Therapie, insbesondere unter Beta-Blockern,
- Manifestationen eines Hochdrucks unter Therapie mit trizyklischen Antidepressiva oder eine schwere symptomatische Hypotonie bei Therapieeinleitung mit Alpha – Blockern.

Zu bedenken wäre die Aussage von Bravo, 1991, nach der das Alter der Patienten eine große Rolle spielt. Seiner Meinung nach nimmt die Symptomatik mit zunehmendem Alter ab, bzw. die Symptome werden eher verkannt. Ein direkter Zusammenhang besteht möglicherweise mit dem geringeren Ansprechen auf Katecholamine bei fortgeschrittenem Alter, zum Beispiel auch durch eine Hypovolämie bedingt. Außerdem kann es zur Tachyphylaxie bei kontinuierlicher Stimulation kommen. In dieser Studie wurden 40% aller Phäochromozytome erst bei einer Autopsie entdeckt, ohne Verdachtsmomente zu Lebzeiten.

Das legt die Vermutung nahe, dass kardiovaskuläre Erkrankungen, die mit einer Hypertonie gekoppelt sind, bei älteren Patienten in höherem Maße als bisher angenommen auf ein Phäochromozytom zurückzuführen sind. Prospektive Screening-Untersuchungen liegen hierzu nicht vor.

5.3. MEN- assoziierte Phäochromozytome

In unserer Studie waren sechs von 38 Phäochromozytompatienten MEN -assoziiert. (Bei Stein and Black, 1990, sind es fünf von 29.) In der Studie von Pomares et al (1998) war die Hälfte der Patienten, 23 von 46, MEN -assoziiert. Der Altersvergleich

der Studien ist annähernd gleich. Das durchschnittliche Alter der Patienten mit sporadischen Phäochromozytomen lag bei 41.8 und 47.7 Jahren. Bei unseren familiären Phäochromozytompatienten ergibt sich ein mittleres Alter von 39.3 Jahren. In der Vergleichsstudie (Pomares et al,1998) wurde ein signifikanter Unterschied im mittleren Alter von 47 +/- 16 Jahre für sporadisches Auftreten und 38 +/- 11 Jahre für MEN -assoziierte Patienten ermittelt.

Ein weiterer Punkt ist das bilaterale Auftreten der Phäochromozytome. In der Studie von Pomares et al,1998, waren alle MEN assoziierten Phäochromozytome bilateral und keine bilateralen Phäochromozytome traten sporadisch auf. In unserer Arbeit hatten drei der sechs MEN assoziierten Patienten bilaterale, zwei linksadrenale und einer ein extraadrenales Phäochromozytom. Die vier familiären Phäochromozytome ohne Zuordnung traten alle bilateral auf. Von den sporadisch auftretenden 27 Tumoren der Phäochromozytompatienten hatte nur ein Patient ein bilaterales Phäochromozytom.

Auch bei der Symptomatik kommen beide Studien zu sehr unterschiedlichen Ergebnissen. In unserer Studie waren alle sechs Patienten symptomatisch. Alle hatten einen Hypertonus, entweder nur hypertone Krisen oder auch einen schon lang andauernden Dauerhypertonus und mindestens zwei der drei Hauptbegleitsymptome. In der Vergleichsstudie waren 52% völlig asymptomatisch und nur 35% zeigten einen Hypertonus. Die geringe Fallzahl von sechs Patienten läßt nur sehr begrenzt Aussagen zu. Unsere Ergebnisse können die Vergleichsstudie von Pomares et al (1998) nicht bestätigen.

Es gibt eine weitere Untersuchung (Neumann et al,1993), bei der alle Phäochromozytompatienten völlig unselektiert genauestens auf MEN 2 und von-Hippel-Lindau-Syndrom untersucht wurden. Es wurden Pentagastrintests, Parathormonbestimmungen, CT oder MRT des Gehirns, Augenspiegelungen, Abdomen- CT und Sonographien der Hoden durchgeführt. Das Ergebnis: 23 % der Patienten fielen in die Kategorie familiäres Phäochromozytom, 19% hatten vHL und 4% MEN 2. Bei der Familienuntersuchung von MEN 2 oder vHL-Patienten wurden sehr viele asymptomatische Angehörige als Träger der Krankheit identifiziert und bei 49% ein unerwartetes Phäochromozytom festgestellt. Oft war das Phäochromozytom die einzige Manifestation der Erkrankung (38% bei vHL und 24% bei MEN 2).

Es ließ sich auch eine familiäre Häufung von Phäochromozytomen finden, ohne zusätzliche Erkrankung, die auf eine MEN-Assotiation schließen ließe oder einen Nachweis auf eine von Hippel-Lindau Erkrankung liefern konnte. In unserer Studie hatten wir vier solcher Patienten. Es gibt eine Studie von Ritter et al (1996), die solche Familien genauer untersucht hat und eine Mutation im vHL Gen fand, ohne weitere klinische Manifestation.

5.4. Labor

5.4.1. Fehlerquellen

Es gibt diverse Erkrankungen, die zu einem Katecholaminanstieg führen. Dazu zählen autonome Dysfunktionen, wie das Guillain-Barre´Syndrom oder aber Stressreaktionen, z.B. nach Bypass Operationen. Bei vielen Patienten, die unter Panikattacken leiden, kann es zur plötzlichen Ausschüttung von Katecholaminen kommen und dementsprechenden Blutdruckkrisen. Auch der Gebrauch von sympathomimetischen Drogen kann zu hypertensiven Krisen führen, zum Beispiel Kokain, Amphetamine, Epinephrine und ähnliche (Kaplan, Sawin, 1999). Bestimmte Erkrankungen oder Drogeneinnahme sollte möglichst im Vorfeld anamnestisch ausgeschlossen werden. Zusätzlich gibt es aber auch Interferenzen mit einer ganzen Reihe von Medikamenten oder Lebensmitteln, die falsch positive und auch falsch negative Laborwerte ergeben können, insbesondere in Bezug auf die Auswertung des Sammelurins.

Bei Stein and Black,1990 gibt es eine sehr ausführliche Liste, die hier nur in Auszügen wiedergeben ist :

Medikamente, die die Urinkatecholaminwerte erniedrigen

VMA	MN	NA, A
Aspirin	Kontrastmittel	Alpha-methyldopa
Alpha-methyldopa	Propranolol	Guanethidin
Mao-Hemmer		Kontrastmittel
Phenothiazine		Reserpin
Kontrastmittel		
Reserpin		

Tab. 15: Medikamente, die falsch negative Laborwerte induzieren können

(VMA = Vanillinmandelsäure; MN = Metanephrine; NA = Noradrenalin;
A = Adrenalin)

Medikamente, die die Urinkatecholaminwerte erhöhen

VMA	MN	NA, A
Koffein, Bananen	Chlorpromazin	Alpha-methyldopa
Tee, Vanille	Labetalol	Aspirin
Isoproterenol	Tetrazykline	Bananen
Tetrazykline		Chlorpromazin
Reserpin		Ethanol
Nitroglycerin		Erythromycin
		Isoproterenol
		Labetalol
		Levodopa
		Nitroglycerin
		Nikotin
		Tetrazykline
		Theophylline
		Vitamin B / Riboflavin

Tab. 16: Medikamente, die falsch positive Laborwerte induzieren können

Unter anderem wurde der Einfluß von Labetalol spezieller untersucht (Feldman, 1987). Die Urinwerte Noradrenalin, Adrenalin und Metanephrine können durch die Einnahme von Labetalol erhöht sein, das heißt es könnte ein falsch positives Ergebnis resultieren. VMA im Urin, sowie NA, A und Dopamin im Plasma sind weniger betroffen. Labetalol sollte mindestens drei Tage vor der Untersuchung abgesetzt oder durch z.B. Propranolol ersetzt werden. Es ist wichtig, die Patienten frühzeitig über solche Interferenzen zu informieren, bzw. entsprechende Medikamente rechtzeitig vor den Laboruntersuchungen abzusetzen.

Der nächste Punkt bei der Fehlerquellensuche betrifft die Plasmakatecholaminwerte. Die richtige Durchführung der Blutabnahme ist ein wichtiges Kriterium. „Eine Verweilkanüle muß mindestens 30, besser 45 Minuten vor der eigentlichen Blutentnahme gelegt werden und der Patient muß sich während der ganzen Entnahmeprozedur in einer liegenden Position befinden.“ „ Bei der venösen Blutentnahme muß berücksichtigt werden, daß der Wert für Adrenalin und Noradrenalin im hohen Maße durch die sympatische Nervenaktivität des Unterarmes beeinflusst wird: dies kann bis zu 50 % der gefundenen Konzentration ausmachen. Darüber hinaus werden Katecholamine sehr schnell aus dem Plasma eliminiert, so daß eine einmalige Plasmabestimmung keineswegs eine valide Information über die integrierte Aktivität der sympatischen Nervenaktivität des Organismus beinhaltet “ (Lehnert H et al, 1997).

5.4.2. Urinkatecholamine

Die Urinkatecholaminwerte und ihre Metabolite werden üblicherweise mit einem 24-Stunden-Sammelurin, unter Zugabe von HCl bestimmt. Die Spezifität und Sensitivität für diese Werte ist im allgemeinen sehr hoch. Auch in unserer Studie lag die Spezifität bei allen drei Parametern (Adrenalin, Noradrenalin und Gesamtmetanephrine) über 96%. Bravo, 1999, hält die Messung der Urin-Metanephrine für am geeignetsten, weil die Sensitivität besonders hoch ist und sie, im Gegensatz zu VMA, am wenigsten anfällig auf interferierende Medikamente reagieren.

Wichtig in diesem Zusammenhang ist auch die Größe des Tumors. Je kleiner der Tumor, desto höher der Anteil der freien Katecholamine im Urin, wie Adrenalin und Noradrenalin. Bei größeren Tumoren kommt es schon vor der Freisetzung im Tumor zur Metabolisation und entsprechend höheren Metabolitkonzentrationen im gesammelten Urin (Stein and Black, 1990).

Bravo, 1991, geht noch einen Schritt weiter und ist der Meinung, daß aus obengenanntem Grund bei kleinen Tumoren die Bestimmung der Plasmakatecholaminkonzentration aussagekräftiger wäre als die Urinbestimmung. Bei großen Tumoren, wahrscheinlich weniger auffallender Symptomatik und oft auch älteren Patienten, ist die Urinbestimmung sinnvoller.

Es gibt unterschiedliche Referenzbereiche für die Katecholamine im Urin in verschiedenen Altersstufen und Geschlechtsdifferenzen bei Erwachsenen. Adrenalin nimmt mit dem Alter bei Männern ab. Generell ist das Ausschütten von allen 3 Parametern (Adrenalin, Noradrenalin und Dopamin) bei Männern höher als bei Frauen. Die Dopaminkonzentration im Urin nimmt bei beiden Geschlechtern mit zunehmenden Alter ab (Gerlo, Schoors, Dupont, 1991).

Ein neuer Ansatzpunkt bei den Urinbestimmungen wäre nur über Nacht Urin zu sammeln und anschließend auszuwerten. Die Übernacht-Sammlung von Urinkatecholaminen und Metanephrinen zeigt, das die Ausschüttung von Noradrenalin signifikant höher war in der Tumorgruppe im Gegensatz zu der Vergleichsgruppe ($P < 0.001$). Vergleicht man den 24-h-Urin mit der Übernachtmessung für Noradrenalin, ergibt sich eine Sensitivität von 100% und eine Spezifität von 98% für die Übernachtmessung, im Gegensatz zu 88% und 82% für die 24-h-Messung (Peaston, Lennard, Lai, 1996).

5.4.3. Plasmakatecholamine und Clonidintest

Basale Plasmanoradrenalinwerte von mehr als 2000 pg/ml sichern weitgehend ein Phäochromozytom. Wenn der Basalwert unter 2000 pg/ml liegt, und sich mit Clonidin auf unter 500 pg/ml supprimieren läßt, ist das ein Kriterium zum Ausschluß

eines Tumors. Lassen sich die erhöhten Basalwerte nicht supprimieren, liegt mit 92% Sicherheit ein Phäochromozytom vor. Bei niedrigen Basalwerten sollte besser ein Stimulationstest durchgeführt werden. Vorsicht ist geboten bei der zusätzlichen Medikation mit Diuretika, Betablockern oder Antidepressiva. Sie können falsch positive Resultate ergeben (Sjoberg, Simsic, Kidd, 1992).

Sjoberg et al, 1992, hat eine sehr interessante Tabelle zur Interpretation der Plasmakatecholamine im Clonidintest aufgestellt. Es wird die Sensitivität und Spezifität unter verschiedenen Voraussetzungen beurteilt.

Alle Werte aus einigen Studien zusammengefaßt

	Richtig pos	Falsch pos	Richtig neg	Falsch neg	Sensi- tivität %	Spezifität %	Accuracy %
A	65	6	134	10	86.7	95.7	92.6
B	74	37	103	1	98.7	73.6	82.3
C	79	4	143	6	98.2	97.2	95.7

Tab. 17: Auswertung des Clonidintestes, alle Ausgangswerte einbezogen, auch über 2000 pg/ml

A: Noradrenalin mind. 500 pg / ml;

B: Noradrenalin mind. 500 pg / ml und mehr als 50 % Reduktion unter den Basalwert;

C: Noradrenalin und Adrenalin Konzentration mind. 500 pg /ml.

	Richtig pos	Falsch pos	Richtig neg	Falsch neg	Sensi- tivität %	Spezifität %	Accuracy %
A	27	6	134	10	73.0	95.7	91.0
B	36	37	103	1	97.3	73.6	78.5
C	24	3	74	5	82.8	96.1	92.5

Tab. 18 : Auswertung des Clonidintestes, nur Basalwerte ausgewertet, die 2000 pg/ml oder weniger betragen

Unsere Studie lässt sich nur mit der Gruppe B und Tab. 17 vergleichen. Dort sehen die Werte folgendermaßen aus:

	Richtig pos	Falsch pos	Richtig neg	Falsch neg	Sensi- tivität %	Spezifität %	Accuracy %
B	8	0	2	2	80	100	83.3

Tab. 19: Clonidintestauswertung unserer Studie unter der
Vorraussetzung B (s.o.)

Es ist ersichtlich, dass es notwendig ist, nur die Basalwerte einzubeziehen, die über 500 pg / ml und unter 2000 pg / ml liegen. Das macht eine erhebliche Differenz in der Sensitivität aus. Sind die Basalwerte im Normbereich, ist es nicht zielführend einen Clonidintest anzuschließen, da sich zuviele falsch positive Werte ergeben. Das bestätigen auch Elliott und Murphy, 1988 in ihrem Artikel.

Kommen die falsch negativen Patienten noch dazu, nimmt die Sensitivität erheblich ab (siehe Ergebnisse).

Aus diesem Grund ergibt sich folgende diagnostische Vorgehensweise:

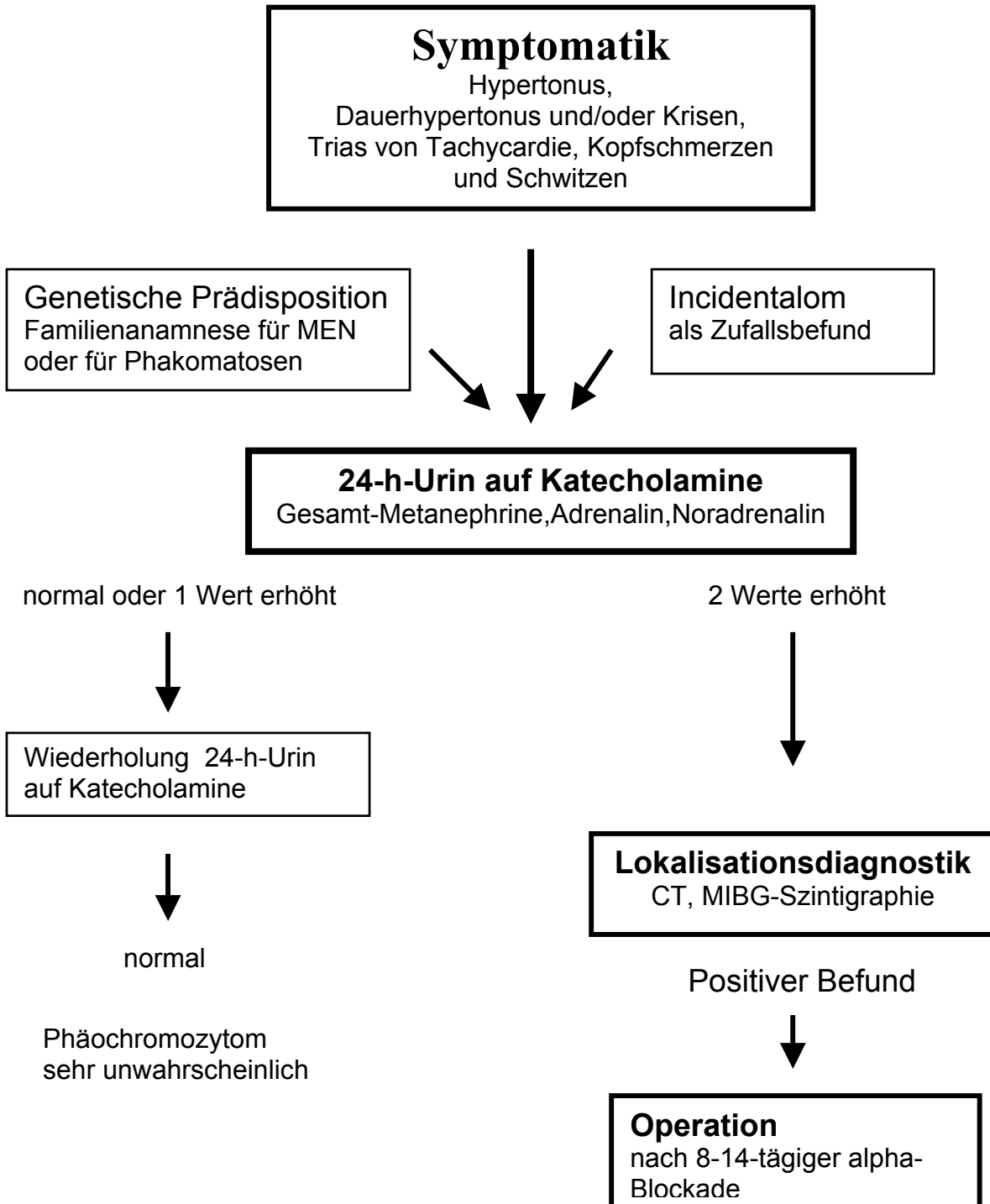


Abb. 13: Flußdiagramm Diagnostik Phäochromozytom

Nach diesem Flußdiagramm ergibt sich eine Wahrscheinlichkeit von 99,8% (nach zweimaliger Sammelurinmessung), einen Phäochromozytompatienten unter allen Verdachtsfällen herauszufinden.

Zur Veranschaulichung sind wir von 100000 Patienten mit Verdacht auf Phäochromozytom ausgegangen:

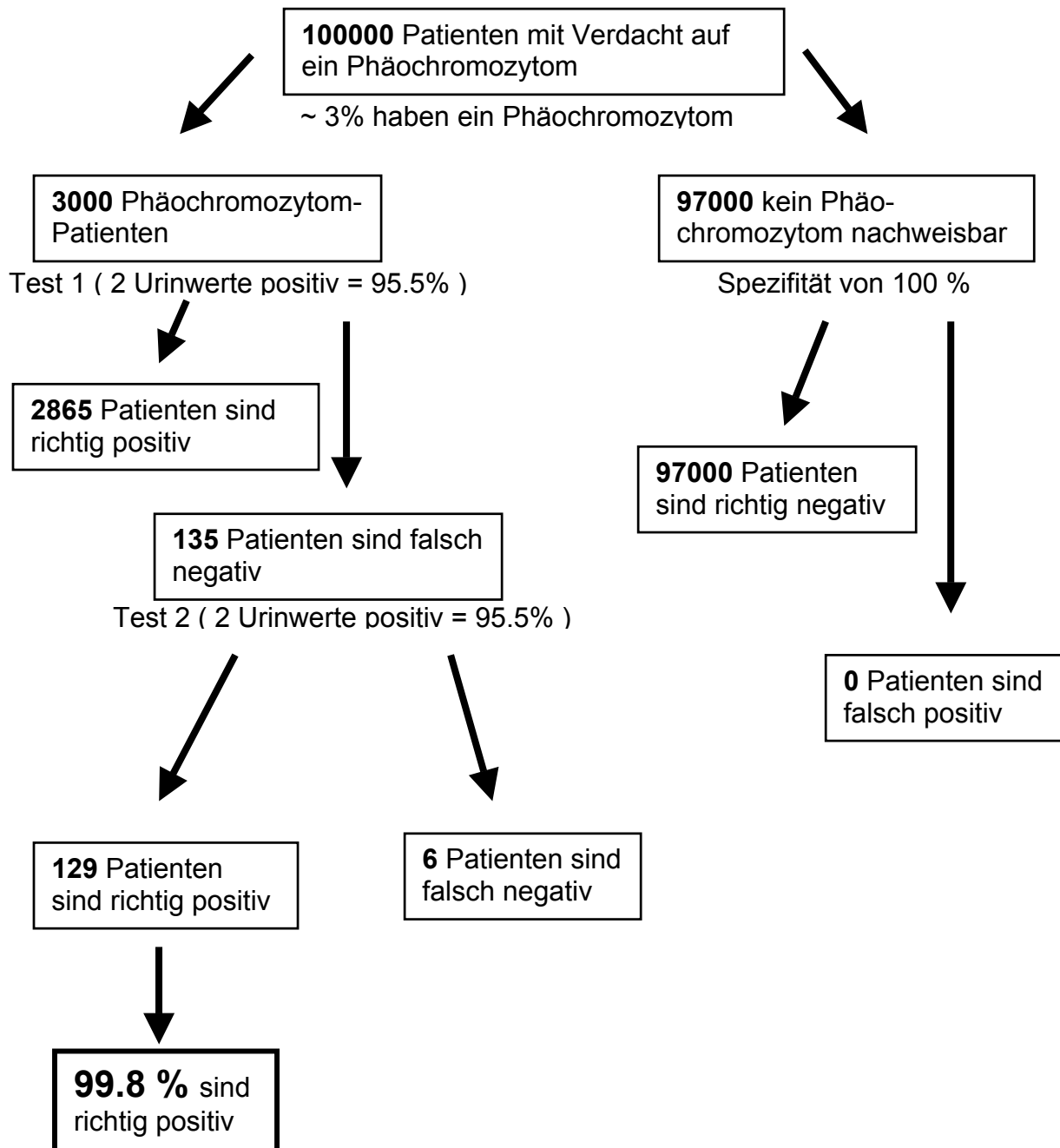


Abb.: 14: Sensitivität der Sammelurinmessung nach zwei Messungen

Die Sensivität und Spezifität von diesem Verfahren ist so hoch, daß sie kombiniert mit einem weniger effektiven Test, nur verschlechtert werden kann.

5.4.4. Andere Laborparameter

In dem Artikel von Lehnert, Hahn, Dralle, 2002 wird eine hohe Sensitivität und Spezifität von Plasmametanephrinen beschrieben. Sie werden im Gegensatz zu den freien Katecholaminen kontinuierlich und nicht intermittierend von den Phäochromozytomen produziert und sezerniert. In unserer retrospektiven Studie können hierzu keine Vergleichswerte herangezogen werden, da diese Methode im Untersuchungszeitraum nicht angewendet wurde.

5.5. Bildgebung

5.5.1. Sonographie

Der Ultraschall ist ein sehr schnelles, kostengünstiges und nicht invasives Verfahren ohne jegliche Strahlenbelastung. Er steht bei der Lokalisationsdiagnostik meist an erster Stelle und kann erste Hinweise geben. Allerdings sind die Erscheinungsbilder von Phäochromozytomen sehr unterschiedlich und ungenau. Zur Verlaufskontrolle der Tumorgöße, bei Tumoren über 1,5 cm, kann der Utraschall eine wichtige Hilfe sein (Neumann, Langer, 1997).

5.5.2. Computertomographie

Alle Raumforderungen größer 1 cm können problemlos mit einer CT erkannt werden. Die Beurteilung der Randkonturen, die Abgrenzbarkeit gegenüber der Umgebung, die CT- Dichtewerte, sowie das Ausmaß und die Verteilung der Kontrastmittelaufnahme ergeben differentialdiagnostische Hinweise zur Einschätzung

eines vorliegenden Nebennierentumors. Phäochromozytome weisen häufig Blutungen, Nekrosen, zystische Degenerationen und Verkalkungen auf, die in der CT nachgewiesen werden können. Das vitale Tumorgewebe zeigt eine deutliche KM-Anreicherung. Zur Unterscheidung zwischen Phäochromozytom und den seltenen Nebennierenkarzinomen kann die scharfe Abgrenzbarkeit und das fehlende infiltrative Wachstum herangezogen werden. Zysten können relativ leicht an der fehlenden Kontrastmittelaufnahme erkannt werden. Die CT- Dichte des soliden Tumorgewebes liegt etwa zwischen 20 und 70 Hounsfield-Einheiten (HE) , die eines Adenoms zwischen -20 und 50 HE, durch den oft erhöhten Fettgehalt. Adenome und Phäochromozytome lassen sich allerdings oft schlecht voneinander unterscheiden, da besonders größere Adenome ebenfalls Nekrosen, Blutungen und zystische Degenerationen aufweisen können (Neumann, Langer,1997).

Zu dem gleichen Schluß kommen auch Stein and Black,1990, wobei in ihrer Studie 22/22 Phäochromozytompatienten einen positiven Befund hatten, einschließlich drei extraadrenalen Tumoren. Allerdings lagen alle drei extraadrenalen Paragangliome intraabdominal. Stein und Black hatten einen falsch positiven Befund in der Kontrollgruppe, bei dem sich später eine adrenale Zyste nachweisen ließ.

In der Studie von Bravo, 1991, hatten von 109 Patienten 45 Patienten ein Phäochromozytom, 20 Patienten einen anderen adrenalen Tumor und 44 waren tumorfrei. Bravo kommt dabei auf eine Sensitivität von 98% und eine Spezifität von 70%. Es ist seiner Meinung nach besonders wichtig, das Augenmerk auf die gesamte abdominale Region zu richten, denn damit können immerhin 97% aller Phäochromozytome entdeckt werden. Die restlichen 3% befinden sich extraadrenal außerhalb des Bauchraumes. Aufgrund der hohen Sensitivität schlägt Bravo vor, bei der Lokalisationsdiagnostik mit einer CT zu beginnen.

5.5.3. Kernspintomographie (MRT)

„Die MRT ist im Vergleich zur CT kostenintensiver und zum gegenwärtigen Zeitpunkt noch nicht überall verfügbar. Sie bietet gegenüber der CT den Vorteil einer multiplanaren Darstellung mit frei wählbaren Schnittebenen. Dies ist vor allem für die präoperative Einschätzung der anatomischen Verhältnisse von Bedeutung, wobei insbesondere Gefäßinfiltrationen besser eingeschätzt werden können“ (Neumann, Langer, 1997).

Es gibt bei der MRT ein paar zusätzliche Kriterien, um Adenome besser von Phäochromozytomen unterscheiden zu können. Zunächst die Möglichkeit der unterschiedlichen Wichtung in T1 und T2: Ein Phäochromocytom ist in der T1-Wichtung hypointens und in der T2 -Wichtung deutlich signalverstärkt gegenüber dem Leberparenchym (Neumann, Langer, 1997).

Im Gegensatz dazu hat ein Adenom eine geringere Signalintensität. Ein weiteres Unterscheidungskriterium ist das unterschiedliche Kontrastmittelverhalten. Phäochromozytome zeichnen sich durch eine schnelle, starke Anreicherung und langsame Eliminierung aus, wohingegen Adenome eher eine mäßige KM-Anreicherung und eine schnelle Eliminierung aufweisen (Francis et al, 1992).

Bravo, 1991, betont zusätzlich die fehlende Strahlenbelastung. Die MRT ist das Verfahren der Wahl bei schwangeren Patientinnen.

5.5.4. J- MIBG Szintigraphie

Es gibt mehrere unbestreitbare Vorteile, die das MIBG gegenüber den anderen bildgebenden Verfahren hat. Es wird in Ganzkörpertechnik durchgeführt, das heißt, es ist das einfachste Verfahren um extraadrenale Primärtumore, Metastasen oder Rezidive aufzufinden.

Als Beispiel für eine erfolgreiche Metastasenentdeckung möchte ich den Patienten Herrn P. anführen. Bei dem Patienten wurden bei auffälliger Symptomatik mehrfach im 24-h-Sammelurin auf Katecholamine stark erhöhte Werte gemessen. Es folgte

eine CT, die nur rechts positiv anzeigte, dann ein MRT, das ebenfalls nur rechts einen positiven Befund ergab. Im MIBG, welches dann eine Woche später durchgeführt wurde, erkannte man sogleich den positiven Befund auf der rechten Seite, aber noch zusätzlich eine Anreicherung extraadrenal. Es handelte sich um eine Metastase bei einem schon gestreuten malignen Phäochromozytom.

Da es ein Funktionsverfahren im Gegensatz zu einer morphologischen Technik bei CT und NMR ist, ist es auch möglich in einem voroperiertem Narbengewebe Hormonaktivität nachzuweisen. Das heißt es eignet sich gut als Screeningverfahren zur Rezidiv- und Metastasensuche, sofern präoperativ ein Ansprechen, eine Avidität, des Tumors auf MIBG nachgewiesen werden konnte.

Mögliche Fehler in der Befunderhebung können auftreten bei einer schlechten Nierenfunktion des Patienten. Die Ausscheidung des Pharmakons erfolgt über die Harnwege, was man auch dort an der zunehmenden Aktivität erkennen kann. Durch eine längere Retentionszeit ist die Qualität des Szintigramms beeinträchtigt. Eine Nierenstauung kann sogar ein Phäochromozytom vortäuschen. Deshalb ist es unbedingt erforderlich, zwei Aufnahmen in gewissen Zeitabständen durchzuführen. Betrachtet man das Verhältnis der Anreicherung im Tumor und im Gewebehintergrund, ist eine Zunahme dieses Verhältnisses mit der Zeit charakteristisch für einen neuroendokrinen Tumor, während eine Abnahme eher für einen Artefakt spricht (Farahati, Reiners, 1997).

Es gab in unserer Studie falsch negative Befunde beim Auftreten von bilateralen Phäochromozytomen, mit der Vermutung der unterschiedlichen Katecholaminausschüttung auf beiden Seiten. Zu diesem Punkt gibt es eine britische Studie von Chew et al, 1994. Dort wurden drei nichtverwandte Patienten mit einer von Hippel-Lindau Erkrankung auf ein Phäochromozytom untersucht. Alle hatten erhöhte 24-h-Urinwerte und im Ultraschall und CT ein einseitiges adrenales Phäochromozytom. Auch das durchgeführte MIBG-Szintigramm und ein MRT in T2-Wichtung kam zu dem gleichen Ergebnis. Die Gegenseite erschien entweder normal oder nur etwas suspekt. Trotzdem zeigte die getrennte Blutabnahme der Nebennierenvenen erhöhte Werte auf beiden Seiten. Es wurde eine beidseitige

Adrenalektomie mit entsprechender Histologie durchgeführt und es stellten sich bei allen 3 Patienten bilaterale Phäochromozytome heraus (Chew et al,1994).

Es gibt auch bei dieser diagnostischen Methode Medikamente, die die Aktivitätsaufnahme hemmen können und zu einem falsch negativen Ergebnis führen. Dazu zählen trizyklische Antidepressiva, Guanethidin und Labetalol (Bravo,1991).

Die Strahlenbelastung durch die MIBG Szintigraphie beträgt bei einer üblichen Dosierung von ca. 200 Mbq für J-123 MIBG beim Erwachsenen nur etwa 3,6 mSv. Die Belastung für eine native Abdomen-CT liegt bei 17 mSv, eine Oberbauch-CT liegt bei 11,5 mSv. Die früher übliche J-131 MIBG Szintigraphie hatte eine Strahlenbelastung von 16 mSv zur Folge, einer CT vergleichbar. Das ist auch ein entscheidendes Argument, wenn es um ein gut anwendbares Screeningverfahren geht (Farahati, Reiners,1997).

Trotz einer sehr hohen Spezifität des Untersuchungsverfahrens kommt es in einzelnen Fällen zu falsch positiven Befunden. In einer Auflistung von Sone et al, 1996, werden einige Ursachen genannt::

- Adrenale Metastase eines Chorioncarcinoms
- Dilatierter Nierenkelch
- Fokale Pyelonephritis
- Adrenales, corticales Adenom
- Kleine ischämische Niere
- Hepatisches Hämangiom
- Adenomatöser Polyp im Zökum u.a.

Allerdings sind diese falsch positiven Ergebnisse doch sehr seltene Einzelfälle und Sone et al erreicht bei seiner Literaturrecherche unter Einbezug von 400 Patienten eine Spezifität von 98.9 %.

Ein weiterer Ansatzpunkt bei der Auswertung von MIBG Befunden beschreibt Mozley et al, 1994, in seinem Artikel. Er unterteilt die Scintigraphie Scans in vier

Intensitätsgrade: Von 0 = keine sichtbare Aktivitätsaufnahme bis 3 = starke Aktivitätsaufnahme, stärker als die Leber. Mit dem Ergebnis:

Bei 21 von 24 sporadischen intraadrenalen Phäochromozytomen fand man Grad 3 Intensitäten. Einmal Grad 2 und zweimal Grad 1 Intensität. Im Gegensatz dazu wurden bei den nicht betroffenen Nebennieren keine Grad 3 falsch Positiven gefunden. Das Ergebnis besagt, dass man bei sehr starker Aktivitätsanreicherung in einer Nebenniere mit großer Sicherheit von einem Phäochromozytom ausgehen kann, während man bei keiner Anreicherung ebenso sicher ein Phäochromozytom ausschließen kann. Suspekt sind also nur die Grad 1 und 2 Befunde (Mozley et al, 1994).

5.6. Maligne Phäochromozytome

Obwohl maligne, handelt es sich meistens um sehr langsam wachsende Tumore. In der Literatur werden sehr unterschiedliche Überlebenszeiten bis zu 23 Jahren beschrieben (Remine et al, 1997). Der Anteil der malignen Phäochromozytompatienten an allen Phäochromozytompatienten (38) in unserer Studie beträgt 13% (fünf Patienten). Beschrieben werden in der Literatur 10 – 15% (Lehnert et al, 2002).

Zusätzlich wird in diesem Artikel bei niedrigem Manifestationsalter, weiblichen Geschlecht, Tumore mit einer Größe von über fünf cm, sowie bei extraadrenaler Manifestation, eine Tendenz zu maligner Entartung beschrieben. Bei unseren malignen Phäochromozytompatienten waren drei der fünf Patienten männlich, das mittlere Manifestationsalter betrug 49 Jahre, drei Jahre höher als das Erstmanifestationsalter aller Phäochromozytompatienten und es fand sich kein extraadrenales Paragangliom unter den malignen Tumoren. Allerdings waren beide zur Verfügung stehenden malignen Histologiebefunde über fünf cm groß.

Bei der Labordiagnostik bestätigt sich auch in unserer Studie, dass Dopamin, zumindest bei den Urinbefunden, immer erhöht war. Da die Dopaminwerte bei benignen Phäochromozytomen eher im Normbereich lagen, spricht das doch für einen Malignitätsfaktor.

Wegen des günstigen Spontanverlaufs bei der Hälfte aller Patienten mit malignem Phäochromozytom, sollte der Versuch einer Chemotherapie, die oft nur bei einzelnen Patienten zu einer Verbesserung führt, auf Patienten mit erkennbar rasch progredienten Verlauf beschränkt bleiben. Die Methode der Wahl ist die Radiotherapie mit J-MIBG 131, falls ein Ansprechen und eine Aktivitätsaufnahme erfolgt. Dann kann eine Remission für mehrere Jahre erzielt werden (Vierhapper, Raber, 1997).

6. Zusammenfassung

Ein Phäochromozytom ist ein seltener Tumor des Nebennierenmarks mit teilweise erheblichen klinischen Beeinträchtigungen, aber sehr guten therapeutischen Möglichkeiten. Aus diesem Grund ist es wichtig, diesen Tumor schnell und effektiv zu diagnostizieren. An erster Stelle steht bei allen Hypertoniepatienten die genaue Anamnese. Die Hauptbegleitsymptome Tachycardie, Schweißausbrüche und Kopfschmerzen geben Hinweise auf die Verdachtsdiagnose Phäochromozytom. Unsere Studie ergab, dass 50% der Phäochromozytompatienten eine Kombination aus Hypertonus und zwei der drei eben genannten Symptome aufwiesen.

Die Untersuchung des 24-h- Urins auf Katecholamine ist die beste Methode, um die Verdachtsdiagnose Phäochromozytom zu bestätigen. Insbesondere waren die Bestimmungen von Gesamtmetanephrinen, Adrenalin und Noradrenalin dazu geeignet. Allein die Erhöhung von nur zwei dieser drei Werte erbrachte eine Sensitivität von 95.5%. Wenn die Urinkatecholaminwerte normal sind, ist ein Phäochromozytom höchst unwahrscheinlich.

Die Plasmakatecholaminwerte können nur in vereinzelten Fällen zusätzliche Informationen geben.

Zur Lokalisationsdiagnostik sind zwei bildgebende Verfahren besonders herauszustellen: zum einen eine CT und zum anderen ein J-123-MIBG-Szintigramm. Letzteres ist unverzichtbar in der Rezidivdiagnostik und der Metastasensuche. Die Kombination dieser beiden Verfahren ist hochsensitiv.

Bei einem nachgewiesenen Phäochromozytom ist es unerlässlich, eine genetische Untersuchung anzuschließen, da der Anteil der familiären Phäochromozytome (im Besonderen MEN und vHL) eher höher einzuschätzen ist.

Der Anteil der Phäochromozytome bei älteren Menschen ist auch höher als bisher angenommen einzustufen. In einer Studie von Bravo, 1991 wurden 40% aller Phäochromozytome erst bei einer Autopsie entdeckt ohne Verdachtsmomente zu Lebzeiten. Das legt die Vermutung nahe, dass Phäochromozytome, die meist mit einer Hypertonie gekoppelt sind, als kardiovaskuläre Erkrankungen verkannt werden.

7. Literaturverzeichnis

1. **Beatty** OL et al: Pheochromocytoma in Northern Ireland: a 21 year review. Eur J Surg 162:695-702, 1996
2. **Boltze** C, Heutling D, Lehnert H: Molekulare Pathogenese endokriner Tumore. Internist 43: 157-173, 2002
3. **Bravo** EL: Pheochromocytoma: New concepts and future trends .Kidney int.Vol.40:544-556,1991
4. **Chew** SI et al: Bilateral pheochromocytomas in von Hippel-Lindau disease: diagnosis by adrenal vein sampling and catecholamine assay. Q J Med 87: 49-54,1994
5. **Elliott** W, Murphy M: Reduced specificity of the clonidine suppression test in patients with normal plasma catecholamine levels. Am J Med 84:419-24,1988
6. **Farahati** J, Reiners C: Nuklearmedizinische Diagnostik des Phäochromozytom. Zentralbl Chir 122 : 443-44,1997
7. **Feldman** JM: Falsely elevated urinary excretion of catecholamines and metanephrines in patients receiving labetalol therapy. J Clin Pharmacol 27: 288-92, 1987
8. **Francis** IR et al: Integrated imaging of adrenal disease. Radiology 184: 1-13,1992
9. **Gerlo** EA, Schoors DF, Dupont AG: Age and sex-related differences for the urinary excretion of norepinephrine, epinephrine, and dopamine in adults. Clin Chem 37: 875-878, 1991
10. **Kaplan** N M, Sawin C T: Diagnosis and treatment of pheochromocytoma. Up to Date,Inc.,1999
11. **König** A, Rau R, Scriba P C: Fehlerquoten bei der ICD-Verschlüsselung und Realisierbarkeit der Pflege-Personalregelung des Gesundheitsstrukturgesetzes. DMW 119: 755-759, 1994
12. **Lehnert** H, Hahn K, Dralle H: Benignes und malignes Phäochromozytom. Der Internist 43: 196-209, 2002
13. **Lehnert** H et al: Klinik und endokrine Diagnostik des Phäochromozytoms. Zentralbl Chir 122: 447-453,1997

14. **Mozley** PD et al: The efficacy of Iodine-123-MIBG as a screening test for pheochromocytoma. J Nucl Med 35: 1138-1144,1994
15. **Neumann** HP et al: Pheochromocytomas, multiple endocrine neoplasia type 2, and von Hippel-Lindau disease. N Engl J Med 329:1531-1538, 1993
16. **Neumann** K, Langer R: Bildgebende Verfahren zur Diagnostik des Phäochromozytoms. Zentralbl Chir 122: 438-442, 1997
17. **Nobels** FR et al: Chromogranin A as serum marker for neuroendocrine neoplasia: comparison with neuron-specific enolase and the alpha-subunit of glycoprotein hormones. J Clin Endocrinol Metab 82: 2622-2628,1997
18. **Peaston** RT, Lennard TW, Lai LC: Overnight excretion of urinary catecholamines and metabolites in the detection of pheochromocytoma. J Clin Endocrinol Metab 81: 1378-1384, 1996
19. **Plouin** PF et al: Tumor recurrence and hypertension persistence after successful pheochromocytoma operation. Hypertension 29: 1133-1139, 1997
20. **Pomares** FJ et al: Differences between sporadic and multiple endocrine neoplasia type 2A pheochromocytoma. Clin Endocrinol 48: 195-200, 1998
21. **Remine** WH et al: Current management of pheochromocytoma. Ann Surg 179:740-748,1974
22. **Ritter** MM, Frilling A, Crossay PA et al: Isolated familial pheochromocytoma as a variant of von Hippel-Lindau disease. J Clin Endocrinol Metab 81: 1035,1996
23. **Sjoberg** RJ, Simsic KJ, Kidd GS: The clonidine suppression test for pheochromocytoma. Arch Intern Med-Vol 152:1193-1197, 1992
24. **Sone** H et al: Radioiodinated metaiodobenzylguanidine scintigraphy for pheochromocytoma. Horm Res 46: 138-142, 1996
25. **Stein** PP, Black HR: A Simplified Diagnostic Approach to Pheochromocytoma: A Review of the Literature and Report of One Institution`s Experience. Medicine,1990
26. **Steinsapir** J et al: Metyrosine and Pheochromocytoma. Arch Intern Med 157: 901-906, 1997
27. **Vierhapper** H, Raber W: Die therapeutischen Möglichkeiten bei metastasiertem Phäochromozytom. Zentralbl Chir 122: 494-497,1997

28. **Werbel S, Ober KP:** Pheochromocytoma, update on diagnosis, localization and management. *Med Clin of NA* 79, 1995
29. **Whalen RK, Althausen AF, Daniels GH:** Extra-adrenal pheochromocytoma. *J Urol* 147:1-10, 1992

8. Verzeichnis der Abbildungen und Tabellen

Abb. 1:	Embryogenetische Entwicklung chromaffiner Tumore.....	S. 8
Abb. 2:	Alter der Phäochromozytompatienten bei Erstmanifestation.....	S.23
Abb. 3:	Alter der Phäochromozytompatienten bei Erstmanifestation getrennt nach dem Tumortyp.....	S.24
Abb. 4:	Tumorlokalisation der einzelnen Phäochromozytome.....	S.26
Abb. 5:	Alter der Gruppe B ohne Phäochromozytom, zum Zeitpunkt des Verdachtes auf ein Phäochromozytom.....	S.28
Abb. 6:	Geschlechterverteilung der Phäochromozytompatienten.....	S.29
Abb. 7:	Geschlechterverteilung der Gruppe B2.....	S.29
Abb. 8:	Altersverteilung von Gruppe A und B2.....	S.30
Abb. 9:	Hypertonieformen der Gruppe A und B2.....	S.32
Abb. 10:	Begleitsymptomatik der Gruppen A und B2.....	S.33
Abb. 11:	Übersicht über die 24-h-Sammelurinbefunde der Phäochromozytompatienten und der Kontrollgruppe B.....	S.38
Abb. 12:	Plasmakatecholamine vor und nach Clonidingabe im Vergleich der Phäochromozytompatienten mit der Kontrollgruppe B.....	S.41

Abb. 13:	Flußdiagramm Diagnostik Phäochromozytom.....	S.66
Abb. 14:	Sensitivität der Sammelurinmessung nach zwei Messungen.....	S.67
Tab. 1:	Vergleich verschiedener Studien über die Hauptsymptomatik.....	S.34
Tab. 2:	Hypertonieformen und Begleitsymptomatik bei malignen Phäochromozytompatienten.....	S.35
Tab. 3:	Befundvergleich für 24-h-Sammelurin auf Katecholamine und ihre Metabolite erstellt durch Hausärzte oder auswärtige Krankenhäuser bzw. der Medizinischen Klinik Innenstadt.....	S.37
Tab. 4:	Sensitivität und Spezifität der Katecholamine und ihre Metabolite im 24-h-Sammelurin.....	S.39
Tab. 5:	Sensitivität und Spezifität bei ein oder mehreren pathologischen Urinwerten.....	S.40
Tab. 6:	Sensitivität und Spezifität der Plasmakatecholamine vor und nach Clonidingabe.....	S.42
Tab. 7:	Erhöhte Plasmakatecholaminwerte und Suppression mit Clonidin.....	S.43

Tab. 8:	Erhöhte Plasmakatecholaminwerte und Suppression mit Clonidin und zusätzlich alle Phäochromozytompatienten mit niedrigen Basalwerten.....	S.44
Tab. 9:	Plasmakatecholaminwerte, als Ausgangswerte vor einem Clonidintest, im Verleich von Hausarzt / ausw. Krankenhaus mit der Medizinischen Klinik Innenstadt.....	S.45
Tab. 10:	Vergleich von Laborwerten zwischen Patienten mit sporadisch auftretendem und MEN-assoziiertem Phäochromozytom in zwei Studien.....	S.46
Tab. 11:	Alle Laborparameter der Tumorpatienten mit malignem Phäochromozytom im Hinblick auf den Operationszeitpunkt.....	S.48
Tab. 12:	Sensitivität und Spezifität der Bildgebung im Vergleich Hausarzt / ausw. Klinik und Uniklinik.....	S.50
Tab. 13:	Vergleich unserer Studie mit der Studie Bravo EL, 1991, in Bezug auf die Bildgebung.....	S.53
Tab. 14:	Größenangaben der Phäochromozytome im Vergleich von Histologie und Bildgebung.....	S.54
Tab. 15:	Medikamente, die falsch negative Laborwerte induzieren können.....	S.61
Tab. 16:	Medikamente, die falsch positive Laborwerte induzieren können.....	S.61
Tab. 17:	Auswertung des Clonidintestes, alle Ausgangswerte einbezogen, auch über 2000 pg/ml.....	S.64

Tab. 18:	Auswertung des Clonidintestes, nur Basalwerte ausgewertet, die 2000 pg/ml oder weniger betragen.....	S.64
Tab. 19:	Clonidintestauswertung unserer Studie unter der Vorraussetzung B	S.65

9. Abkürzungsverzeichnis

A	Adrenalin
Abb.	Abbildung
Adr.	Adrenalin
b	benigne
bzw.	beziehungsweise
CL	Clonidin
CT	Computertomographie
d.h.	das heißt
Dop.	Dopamin
evtl.	eventuell
Ges. Metan.	Gesamt Metanephrine
h	Stunde
ICD	International Classification of Diseases
J-MIBG	Jod-Metaiodobenzylguanidin
KeV	Kiloelektronenvolt
Likelihood R.	Likelihood Ratio
LMU	Ludwig Maximilians Universität
m	männlich
M	Metastase
mal.	maligne
MBq	Megabecquerel
MEN	multiple endokrine Neoplasie
Metan.	Metanephrine
min	Minute
ml	Milliliter
MN	Metanephrine
MRT	Magnetresonanztomographie
mSv	Milli-Sievers
µg	Microgramm
n	Anzahl
NA	Noradrenalin

neg.	Negativ
OP	Operation
Pat.	Patient
pos.	Positiv
post	postoperativ
prä	präoperativ
R	Rezidiv
Sens.	Sensivität
SPECT	Single-Photon-Emissions-Computer-Tomographie
Spez.	Spezifität
Verd.	Verdacht
vHLS	von-Hippel-Lindau-Syndrom
VMA	Vanillinmandelsäure
w	weiblich
ZNS	zentrales Nervensystem

10. Danksagung

Meiner Doktormutter Fr. Prof. Pickardt danke ich für die Überlassung des Themas und die freundliche Unterstützung bei der Durchführung der Arbeit.

Mein besonderer Dank gilt Herrn Dr. Martin Fischer, der mich die ganze Zeit über geduldig betreut hat und mir wertvolle Tipps und Anregungen gab.

Ich bedanke mich recht herzlich für das freundliche Entgegenkommen von Herrn Prof. Löhrs und die Bereitstellung der histologischen und makroskopischen Befunde, sowie bei den Professoren Jakobs und Lorenz für die Überlassung der Serum- und Urinkatecholamindaten.

Herrn Dr. Berger und Dr. Weiss danke ich für die gute Zusammenarbeit im Hinblick auf die nuklearmedizinischen Untersuchungsbefunde.

Besonders danken möchte ich Herrn Dr. Johannes Dietrich für die Unterstützung in statistischen Fragen.

11. Lebenslauf

Persönliche Daten

Name : Kaul, Elisabeth, geb. Beck
 geboren am: 2. Dezember 1963 in Usingen /Hessen
 Familienstand: verheiratet, 2 Kinder
 (* 27.5.95 und * 27.12.98)
 Eltern: Martin Beck, Schreiner
 Maria Beck, Hausfrau
 Konfession: röm.-katholisch

Schulbildung

1970 - 1974 Grundschule Usingen
 1974 - 1983 Christian-Wirth Gesamtschule, gymn.Zweig in
 Usingen
 Abschluß: Abitur

Berufsausbildung und Berufstätigkeit

1.7. 1983 - 30.6.1984 Tätigkeit als Au-pair in Toronto / Kanada
 24.7.1984 - 20.7.1987 Krankenpflegeausbildung
 Abschluß: Staatsexamen
 1.8. 1987 - 31.10. 1989 Krankenschwester in der Med.Privatklinik
 Dr. Schindlbeck in Herrsching am Ammersee.
 1.11.1989 - 27.7. 1995 Krankenschwester auf der operativen
 Intensivstation des Klinikums Großhadern, in
 Teilzeit.

Hochschulausbildung

1.5.1990 - 11.12.1997 Studium der Humanmedizin an der

Ludwig-Maximilians-Universität in München
Abschluß: 3. Staatsexamen Medizin

Berufstätigkeit als Ärztin im Praktikum

1.10.1999 - 30.9.2001	Ärztin im Praktikum in der Praxisklinik Nymphenburger Straße, München Gemeinschaftspraxis für Anästhesie Dr.Girisch, Dr.Hattensperger. Teilzeitarbeitsstelle zu ¾.
8.10.2001	Approbation als Ärztin

Berufstätigkeit als Assistenzärztin

1.3.2002 – 30.6. 2002	2-3 Tage/Woche Ärztin in der Anästhesie Praxisklinik, Nymphenburger Straße.
-----------------------	--