

Aus der Chirurgischen Klinik und Poliklinik
der Ludwigs-Maximilians-Universität München
Direktor: Prof. Dr. med. W. Mutschler

**KLINISCHE BEDEUTUNG DES KARZINOEMBRYONALEN
ANTIGEN ZELLADHÄSIONSMOLEKÜLS (CEACAM)-1 BEI
OPERABLEN BRONCHIALKARZINOMEN**

Dissertation
zum Erwerb des Doktorgrades der Medizin
an der Medizinischen Fakultät der
Ludwigs-Maximilians-Universität zu München

vorgelegt von

Sebastian Dango

aus

München

2005

Mit Genehmigung der Medizinischen Fakultät
der Universität München

Berichterstatter: Prof. Dr. W. Mutschler

Mitberichterstatter: Prof. Dr. K. Häußlinger

Prof. Dr. J. Diebold

Prof: Dr. R. M. Huber

Mitbetreuung durch den

promovierten Mitarbeiter: Dr. med. W. Sienel

Dekan: Prof. Dr. med. Dr. h.c. K. Peter

Tag der mündlichen Prüfung: 01.12.2005

A. EINLEITUNG	1
A. 1. Das Bronchialkarzinom	3
A. 1.a.) Definition, Ätiologie und Epidemiologie	3
A. 1.b.) Klassifikation	7
A. 1.c.) Stadieneinteilung	9
A. 1.e) Therapie	14
A. 2. Das Protein CEACAM-1	18
A. 2.a.) Nomenklatur und Familie	18
A. 2.b.) Struktur	20
B. MATERIAL UND METHODEN	25
B. 1.) Patienten	25
B. 2.) Immunhistochemische Untersuchung	26
B. 3.) Statistische Analyse	31
C. ERGEBNISSE	32
C.1.) Immunhistochemische Analyse	32
C. 2.) Vergleich mit klinisch-pathologischen Parametern	34
C. 3.) Überlebensanalyse	39
D. DISKUSSION	46
D.1. Methodendiskussion	46
D.2. Interpretation der klinischen Ergebnisse	47
D.2. a) Zellulärer Funktion von CEACAM-1	47
D.2. b) Therapeutischer Konsequenzen	55
E. LITERATURVERZEICHNIS	61
F. LEBENSLAUF	70

Zusammenfassung

Das Karzinoembryonale Antigen Zelladhäsionsmolekül CEACAM-1 ist an interzellulären Adhäsionen beteiligt und begünstigt die Tumorangiogenese. In dieser Studie wurde die Expression von CEACAM-1 bei operablen nicht-kleinzelligen Bronchialkarzinomen und ihr prognostischer Einfluss untersucht.

Primärtumoren von 145 Patienten mit operablen nicht-kleinzelligen Bronchialkarzinomen wurden mittels eines monoklonalen anti-CEACAM-1 Antikörpers immunhistochemisch untersucht. Die CEACAM-1 Expression wurde in 3 Kategorien eingeteilt: niedrig: $\leq 33\%$ gefärbte Tumorzellen, intermediär: $>33\%$ und $<66\%$ gefärbte Tumorzellen, erhöht: $\geq 66\%$ gefärbte Tumorzellen. Die Krankheitsverläufe wurden über den Zeitraum von 10 Jahren im Rahmen der Tumornachsorge beobachtet und anhand von Kaplan-Meier-Überlebenskurven durch log-rank Analyse verglichen.

Normales respiratorisches Epithel und Stromazellen zeigten keine CEACAM-1 Expression. Primärtumoren von 31 Patienten (21,4%) wurden als niedrig CEACAM-1 exprimierend eingestuft und Präparate von 42 Patienten (29%) zeigten eine intermediäre CEACAM-1 Expression. Eine erhöhte CEACAM-1 Expression wurde bei Tumoren von 72 Patienten (49,6%) beobachtet und korrelierte nicht mit dem pT-Status, pN-Status, Differenzierungsgrad oder UICC-Stadium. Bei Adenokarzinomen trat eine erhöhte CEACAM-1 Expression mit 61,9% signifikant häufiger auf als bei Plattenepithelkarzinomen mit 35,7% ($p=0.017$, χ^2 Test). In der univariaten Überlebensanalyse war eine hohe CEACAM-1 Expression mit signifikant ungünstigen Verläufen bei pN1-pN2 Patienten ($n=60$; $p=0.024$; Log Rank Test), pT3-pT4 Patienten ($n=22$; $p=0.009$; Log Rank Test), und Stadium IIA-IIIa Patienten ($n=69$; $p=0.012$; Log Rank test) assoziiert. Die multivariate Cox Regressionsanalyse zeigte, dass die erhöhte CEACAM-1 Expression ein unabhängiger prognostischer Parameter ist ($p=0.018$; Relatives Risiko 1.8; 95%Confidence Intervall 1.1-2.8).

Eine erhöhte Expression von CEACAM-1 ist mit einer ungünstigen Prognose von Patienten mit fortgeschrittenen operablen nicht-kleinzelligen Bronchialkarzinomen assoziiert. Diese Beobachtung spricht gegen eine bisher postulierte tumorhemmende Wirkung von CEACAM-1 und zeigt, dass gegenteilig, CEACAM-1 sogar in die Tumorprogression von operablen Bronchialkarzinomen involviert ist.

A. EINLEITUNG

A. 1. Das Bronchialkarzinom

A. 1.a.) Definition, Ätiologie und Epidemiologie

Das Bronchialkarzinom ist nach wie vor die häufigste malignombedingte Todesursache innerhalb Europas und in den Vereinigten Staaten von Amerika.^{1,2,3} Es handelt sich hierbei definitionsgemäß um hochmaligne Veränderungen von den Oberflächenepithelien der Bronchial- und/oder der Bronchiolenwand. Sie können sich auch von Zellen des bronchialen APUD-Systems ableiten. Das Bronchialkarzinom ist bei Männern der am häufigsten auftretende maligne Tumor weltweit, während er bei Frauen nach Brustkrebs und dem Kolonkarzinom als dritthäufigste Tumorerkrankung zu finden ist.⁴ In Deutschland sterben jährlich etwa 45000 Personen an den Folgen eines Bronchialkarzinomes.⁴ Die Inzidenz ist vor allem bei Frauen in den Vereinigten Staaten angestiegen, so dass in den nächsten Jahren mit einer Verschlimmerung der Situation auch in Deutschland zu rechnen ist.⁵ Zwischen 1990 und 1994 sind pro 100000 Einwohner 14,3 Todesfälle dokumentiert worden. Mitte der Achtziger Jahre waren es noch weit unter 10.⁶

Für die Ätiologie des Bronchialkarzinoms spielen unterschiedliche Faktoren eine gesicherte Rolle (*Abbildung 1.*). Tabakrauch gilt mit 85% als absoluter Spitzenreiter, wobei auch die Wirkung der inhalierten Noxen beim Passivrauchen als Risikoerhöhung anzusehen ist.⁷ Auf aktives Rauchen sind 70% der Bronchialkarzinome bei Frauen bzw. 90% der Bronchialkarzinome bei Männern zurückzuführen.⁸ Dabei erhöht sich die Inzidenz eines Bronchialkarzinoms um das 1,5-fache bei Menschen, die eine starke Tabakrauchexposition im Kindesalter (Eltern) erfahren haben. Gleiches gilt auch für die Situation am Arbeitsplatz bzw. in der Freizeit.⁷ Die Zahl der durch Passivrauchen pro Jahr zu Tode gekommenen Personen

schwankt zwischen 400 in der BRD und 3000 in den USA.¹⁰ Shopland konnte 1990 ermitteln, dass das Risiko für männliche Raucher an Lungenkrebs zu erkranken, 22-mal höher, und bei rauchenden Frauen, 12-mal höher ist als bei Nichtrauchern.¹¹ Die Karzinomgefahr steht dabei in einem direkt proportionalen Verhältnis mit den sogenannten „pack years“. Pack year ist die Multiplikation zwischen der Anzahl der gerauchten Zigarettschachteln pro Tag und die Zahl der Raucherjahre. Momentan muss man mit einer Verdoppelung oder sogar mit einer Vervielfachung des Risikos rechnen, wenn von einer Verdoppelung der „pack years“ ausgegangen wird. Rösler zeigte 1993 in einer Studie weiter, dass die Tumorgefahr bei gleichzeitiger Asbestexposition und langjährigem Rauchen im Vergleich zu Nichtrauchern um den Faktor 90 ansteigt, wobei der Zeitraum bis zur Manifestation der Erkrankung im Mittel auf 25 Jahre angegeben werden muss.²⁸

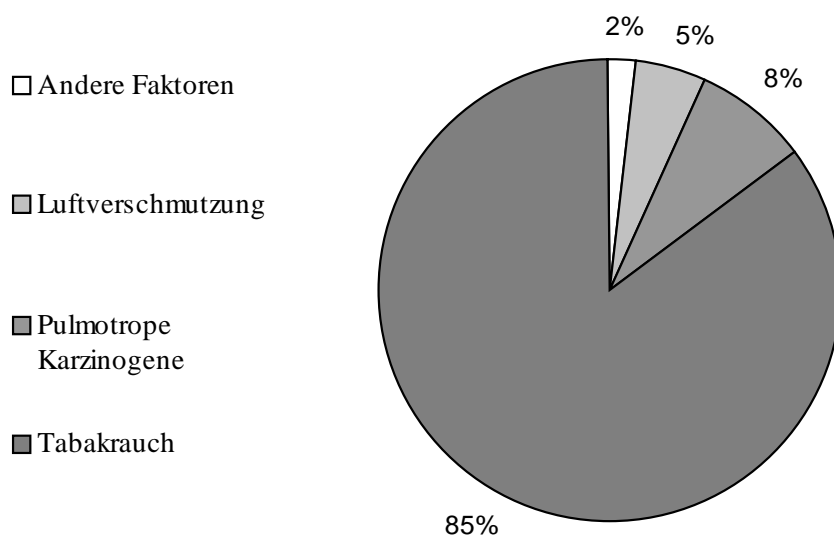


Abbildung 1.: Für die Entstehung von Bronchialkarzinom verantwortliche Faktoren.⁶

Als weitere Risikofaktoren sind diverse molekulare genetische Aberrationen für das nicht-kleinzellige Bronchialkarzinom beschrieben worden, betreffend chromosomale Aberrationen, Überexpression von Onkogenen, Deletionen und Mutationen auf der Ebene von Tumorsuppressorgenen und Veränderungen in der Telomeraseaktivität. Einer der häufigsten

Chromosomenanomalien ist der Verlust des kurzen Armes auf Chromosom 3 (3p(14-25))¹², bei den nicht-kleinzelligen Karzinomen in ungefähr 50%.¹³ Zigarettenrauch induziert, besonders bei Beginn des Nikotinabusus in frühen Lebensjahren, ein Schaden in der DNA-Sequenz mit Verlust des 3p-Armes. Das fragile histidine triad Gen, welches eine Rolle bei der DNA-Synthese spielt und als ein wichtiges Tumorsuppressorgen fungieren soll, ist auf dem 3p-Arm lokalisiert und in der Pathogenese von Lungenkrebs involviert.^{14,15} Ebenso das Tumorsuppressorgen RASSF1a, welches in 65% der Fälle bei NSCLC fehlt, ist an der Stelle 3p21.3 lokalisiert.¹⁶ Andere Deletionen betreffen das Chromosom 9p(21-22) mit Verlust der Tumorsuppressorgene p16 und p15, beide an der Regulation des Zellzyklus über die cyclin-abhängige Kinase 4 (CDK4) beteiligt.¹⁷ In 50% betrifft die Deletion das Chromosom 8p(21.3-22).¹⁸

Onkogene, also die vermehrte Aktivierung normaler zellulärer Gene, wie das K-ras Onkogen, die myc Familie, das c-erbB-1, das HER-2/neu (c-erbB-2), c-Met mit hepatocyte growth factor oder Bcl-2, führen zu einer Hyperproliferation des Gewebes über die Norm hinaus.⁹ K-ras Onkogene mit einer p21ras Expression sollen über den second messenger GTP das Zellwachstum kontrollieren und bei unkontrollierter Aktivierung eine Gewebshyperproliferation ermöglichen und gelten als ein Prognosefaktor bei Adenokarzinomen der Lunge.^{19,20} 50% der nicht-kleinzelligen Bronchialkarzinomen weisen in der frühen Entstehungsphase eine erhöhte Aktivierung der myc-Gene mit daraus resultierender präneoplastischer Hyperproliferation auf, während es in Abwesenheit von Wachstumsfaktoren bei erhöhter Protoonkogenexpression des myc zur Apoptose kommt.⁹ Das Bcl-Gen, ebenfalls ein Protoonkogen mit dem Proteinprodukt BCL-2, unterdrückt den programmierten Zelltod und verlängert das Überleben von Zellen ohne gesteigerte Wachstumsrate.²¹ Es ist bei Bronchialkarzinomen mit schlechterer Prognose abnorm verändert, während es bei Tumoren mit intakter Aktivität zu einem besseren Outcome führt.⁹ Die Expression des „epidermal growth factor receptor“ (EGFR) kann direktes tumoröses

Wachstum induzieren.²² Die Hochregulation der Matrix-Metallo-Proteinase kann die Invasivität der Tumore verstärken und so die Prognose verschlechtern.^{9,23} Das Tumorsuppressorgen p53 blockiert über sein nukleäres Protein, welches als Transkriptionsfaktor fungiert, den Zellzyklus in der G1-Phase.²⁴ Es kann so im Falle beschädigter DNA durch ionisierende Strahlen oder anderer Karzinogene die Zellteilung verhindern und das Gewebe schützen.²⁴ Eine p53 Mutation lässt sich in 20 bis 60% bei nicht-kleinzelligen Bronchialkarzinomen nachweisen, vor allem bei den mit Zigarettenrauch assoziierten Plattenepithelkarzinomen der Lunge.²⁵ Beschädigte DNA kann zu Zelltypen mit Entartungstendenz führen. Das Retinoblastomgen mit seinem Rb Protein reguliert die G0/G1-Phase. Eine Mutation findet sich in 15% der Bronchialkarzinomfälle einhergehend mit einer schlechteren Prognose.²⁶ Dabei können Mutationen auch kombiniert auftreten.²⁶

Bei Bronchialkarzinomen gibt es einen kausalen Zusammenhang zwischen der Tumorentstehung und der Exposition mit sogenannten pulmotropen karzinogenen Stoffen. Zu diesen Stoffen und ihren Verbindungen gehören Chrom-6-Verbindungen (Berufskrankheit (BK) Nr. 1103) ²⁹, die Gruppe um Arsen (BK Nr. 1108) ²⁹, halogenierte Kohlenwasserstoffverbindungen (BK Nr. 1310) ²⁹, ionisierende strahlende Stoffe (BK Nr. 2402) ²⁹, Quarzstäube (BK Nr. 4101) ²⁹, die diversen Asbestarten (BK Nr. 4104) ²⁹, Nickelmetalle (BK Nr. 4109) ²⁹ und polyzyklische aromatische Kohlenwasserstoffe (PAH) in Kokereirohrgasen (BK Nr. 4110).²⁹

Unter den Metallen mit ionisierender Strahlung stellt Radon und Uran die wichtigste Komponente bei der Karzinogenese dar, wobei durch verbessernde Maßnahmen beim Strahlenschutz sich die Strahlenbelastung seit den 70iger Jahren erheblich reduziert hat. ³⁰ Seit 1997 gibt es nach dem Berufskrankheitenrecht §9 Absatz 2 SGB VII Krankheiten, welche dokumentiert, regelmäßig ausgewertet und als „wie eine Berufskrankheit“ bezeichnet werden.²⁹ Diese mit einer Berufskrankheit oder dem Einwirken eines im Beruf ausgesetzten gesundheitsschädlichen Stoffes assoziierten Krankheiten der Lunge und der Bronchien

machen mit 38,7% den größten Teil aus, was in einer Studie zwischen 1992 und 1996 festgestellt werden konnte.²⁹ Erfreulicherweise kann durch den verbesserten Arbeitsschutz heutzutage ein deutlicher Rückgang verzeichnet werden.

Die Aufnahme reduzierender Substanzen mit der Nahrung schützt nach De Vita Lungengewebe vor kanzerogenen Radikalen, indem sie die täglich anfallenden Radikale abfangen.⁹ Zu den reduzierenden Substanzen gehören die Karotenoide, Selenium und die Vitamine C und E. Ein Mangel dieser Nahrungsmittelbestandteile kann eine mögliche ätiologische Rolle bei Bronchialkarzinomen spielen.

A. 1.b.) Klassifikation

Die Klassifikation der Bronchialkarzinome folgt einer histologischen Einteilung. Diese histologische Klassifikation maligner epithelialer Lungentumoren ist am sichersten postoperativ zu ermitteln.

Plattenepithelkarzinome sind mit 30% häufige Karzinome der Lunge und sind mit einer Plattenepithelmetaplasie assoziiert.⁹ Der wichtigste Risikofaktor ist das Rauchen, wobei zwei Phasen unterschieden werden; die Partikelphase, in welcher die Noxen aktiv konzentriert inhaliert werden, und die folgende Gasphase, bedingt durch die Rauchentwicklung beim Rauchen.⁹ Die Rauchentwicklung in der Umwelt durch Zigarettenraucher betrifft die Passivraucher besonders, da sie nur dieser Gefahr ausgesetzt sind. Immerhin ein Drittel der Passivraucher, welche mit einem Raucher zusammenleben, erleiden Bronchialkarzinome.⁹ Die direkten toxischen Stoffe des Tabaks, insgesamt sind über 3000 bekannt und ein Grossteil davon ist kanzerogen, sind vor allem die spezifischen Nitrosamine, Nikotine und aromatische Kohlenwasserstoffe. Diese Schädigung scheint aus molekularbiologischer Sicht über K-ras Kinasenaktivierung zu erfolgen.⁹ Keine Krebserkrankung zeigt eine engere Assoziation mit dem Rauchen als das Bronchialkarzinom.⁹ Bezüglich der Lokalisation werden ein meist

zentral in den Lappen oder Segmenten und Subsegmenten lokalisiertes eher großzelliges Plattenepithelkarzinom von einem als basaloides bezeichnetes Plattenepithelkarzinom unterschieden. Die peripher gelegenen Karzinome sind seltener.⁸ Es ist von großer Bedeutung, den Grad der Verhornung (Hornperlen) und die interzelluläre Brückenbildung zu beurteilen.

Travis hat im Auftrag der World Health Organisation (WHO) folgende Klassifikation vorgenommen (*Tabelle 1.*).³¹

Tabelle 1: WHO-Klassifikation maligner epithelialer Tumoren der Lunge. ³¹

WHO-Klassifikation der Bronchialkarzinome

1. Plattenepithelkarzinom
 2. Kleinzelliges Karzinom
 - Kombiniertes kleinzelliges Karzinom
 3. Adenokarzinom
 - azinäres Adenokarzinom
 - papilläres Adenokarzinom
 - bronchioloalveoläres Karzinom
 - solides Karzinom mit Schleimbildung
 - andere
 4. Adenosquamöses Karzinom
 5. Großzelliges Karzinom
 - großzelliges neuroendokrines Karzinom
 - klarzelliges Karzinom
 - basaloides Karzinom
 - lymphoepitheliales Karzinom
 6. Pleomorphes skromatoides Karzinom
 7. Karzinoidtumoren
 - typisch
 - atypisch
 8. Bronchialdrüsenkarzinom
 - adenoidzystisches Karzinom
 - mukoepidermoides Karzinom
 9. Andere Karzinome
-

Das Grading dient bei Bronchialkarzinomen der genauen Beschreibung des Differenzierungsgrades und folgt wie bei vielen anderen Tumoren den Richtlinien der "Union

Internationale Contre le Cancer" (UICC).³² Dabei wird in 4 Stufen von G1 gut differenziert bis hin zu G4 undifferenziert unterschieden. Als weiteres kann noch GX angegeben werden, wenn der Differenzierungsgrad nicht bestimmt werden kann.³³ Je undifferenzierter ein Plattenepithelkarzinom ist, desto geringer ist seine Verhornung und Brückenbildung, wobei es sehr unterschiedliche Differenzierungsgrade je nach Tumorheterogenität geben kann. Der Keratingehalt der einzelnen Zellen variiert stark und ein vermehrter Keratingehalt geht mit einem langsameren Wachstum einher.⁹

In Nordamerika stellen die Adenokarzinome mit 40% die größte Gruppe der Tumoren der Lunge dar, wobei sie sich eher in den peripheren Anteile der Lunge finden.⁹ Sie werden, wie in Tabelle 1. dargestellt, in vier Gruppen eingeteilt. Die meisten Tumore weisen Drüsen auf und produzieren Muzine, was eine Abstammung der Typ II Pneumozyten nahe legt. Der Nachweis kann immunhistochemisch über spezielle Antikörper, durch die Histopathologie oder durch Schleimnachweis erfolgen.⁹

A. 1.c.) Stadieneinteilung

Zum Erstellen eines Therapieplanes oder zur Verfeinerung eines Therapiekonzeptes ist das Staging-System maligner Tumoren von größter Wichtigkeit, das als TNM-System (tumor-node-metastasis) bezeichnet wird.³⁴ Das Konzept der Stadiengruppierung wurde später entwickelt und wurde seither oftmals revidiert.^{35,32} In den letzten zehn Jahren wurde durch das Internationale Staging System eine einheitliche Kommunikation hinsichtlich der Charakteren und Gefahren verschiedener Bronchialkarzinome ermöglicht.³⁵ (Tabelle 2. und 3.).

Hinsichtlich der Prognose und der Therapie bei nicht-kleinzelligen Bronchialkarzinomen ist eine exakte Diagnose von entscheidender Bedeutung. Dabei gibt die histologische Klassifikation des Tumors und seine Ausdehnung die therapieführende Richtung an.³⁵ Der Zweck einer guten Diagnostik muss die exakte Bestimmung dieser beiden Parameter sein.

Tabelle 2: TNM-Klassifikation der UICC bei Bronchialkarzinomen.³²

TNM-Klassifikation der Bronchialkarzinomen

TX	Primärtumor kann nicht beurteilt werden; Nachweis von malignen Zellen im Sputum / jedoch Tumor weder radiologisch noch bronchoskopisch sichtbar
T0	Kein Anhalt für Primärtumor
Tis	Carcinoma in Situ
T1	< 3cm in größter Ausdehnung umgeben von Lungengewebe/viszeraler Pleura, kein bronchoskopischer Nachweis einer Infiltration proximal eines Lappenbronchus (nicht im Hauptbronchus) ^a
T2	Tumor mit einem der folgenden Kriterien Ausdehnung und Größe betreffend: 3cm in größter Ausdehnung Tumor befällt Hauptbronchus, 2cm oder weiter distal der Hauptcarina Tumor infiltriert viszerale Pleura Assoziierte Atelektase/obstruktive Entzündung bis zum Hilus, aber nicht der ganzen Lunge
T3	Tumor jeder Größe mit direkter Infiltration einer der folgenden Strukturen: Brustwand (einschließlich der Sulcus-superior-Tumoren) Zwerchfell Mediastinale Pleura Parietales Perikard oder Tumor im Hauptbronchus weniger als 2cm distal der, Hauptcarina selbst nicht befallen, Tumor mit Atelektase/obstruktive Entzündung der ganzen Lunge
T4	Tumor jeder Größe mit Infiltration wenigstens einer der folgenden Strukturen: Medistinum, Herz, große Gefäße, Trachea, Ösophagus, Wirbelkörper, Hauptcarina, vom Primärtumor getrennte Tumorherde im gleichen Lungenlappen, Tumor mit malignem Pleuraerguss ^b
NX	Regionäre Lymphknoten können nicht beurteilt werden
N0	Keine regionären Lymphknotenmetastasen
N1	Metastasen in ipsilateralen peribronchialen und/oder in ipsilateralen Hiluslymphknoten (einschließlich einer direkten Ausbreitung des Primärtumors)
N2	Metastasen in ipsilateralen mediastinalen und/oder subcarinalen Lymphknoten
N3	Metastasen in kontralateralen mediastinalen, kontralateralen Hilus-, ipsi- oder kontralateralen Skalenus- oder supraklavikulären Lymphknoten
MX	Fernmetastasen können nicht beurteilt werden
M0	Keine Fernmetastasen
M1	Fernmetastasen, einschließlich vom Primärtumor getrennte Tumorherde in einem anderen Lungenlappen (ipsilateral oder kontralateral)

^a Seltener, sich oberflächlich ausbreitender Tumor jeder Größe mit einer nur auf die Bronchialwand begrenzte Infiltration wird auch dann, wenn er sich weiter proximal ausdehnt, als T1 klassifiziert.

^b Die meisten Pleuraergüsse bei Bronchialkarzinomen sind durch den Tumor verursacht. Soweit die maligne Genese durch mehrfach zytologische Untersuchungen oder zuverlässiger thorakoskopisch ausgeschlossen wurden, kann der Tumor als T1, T2 oder T3 eingestuft werden

Tabelle 3: Neues Staging bei Bronchialtumoren unter Berücksichtigung der TNM- Klassifikation und der UICC.^{32,35}

Stadium	T-Status	Lymphknotenbefall	Fernmetastasen
Okkultes Karzinom Stadium 0	Tx Tis	N0 N0	M0 M0
Stadium Ia Stadium Ib	T1 T2	N0 N0	M0 M0
Stadium IIa Stadium IIb	T1 T2 T3	N1 N1 N0	M0 M0 M0
Stadium IIIa	T3 T1 T2 T3	N1 N2 N2 N2	M0 M0 M0 M0
Stadium IIIb	jedes T T4	N3 jedes N	M0 M0
Stadium IV	jedes T	jedes N	M1

So muss entsprechend der geltenden Richtlinien und unter Berücksichtigung der individuellen prognostischen Kriterien die bestmögliche Therapie ermittelt werden. Ein potentiell kurativer Ansatz mittels Operation eines nicht-kleinzelligen Bronchialkarzinoms ist nicht immer möglich.³⁵ Dabei limitiert die subjektive und objektive Belastbarkeit der Patienten sowie die zu erwartenden therapeutischen Konsequenzen den Umfang der möglichen Diagnostik und damit das Staging. Beweisend für das Vorliegen eines nicht-kleinzelligen Bronchialkarzinoms sind nur positive histologische oder zytologische Befunde.³⁶

Entsprechend den Richtlinien des Tumorzentrums München soll bei Verdacht auf Lungenkrebs immer eine allgemeine Basisdiagnostik durchgeführt werden, die aus Anamnese, klinischer Untersuchung, Laboranalysen, bildgebende Verfahren und Untersuchungen zur histologischen und zytologischen Diagnostik besteht.³⁷ In der Anamnese sollen mögliche Informationen hinsichtlich der familiären Karzinombelastung genauso eruiert werden wie die persönlichen Risikofaktoren und eine mögliche berufliche Noxenexposition.

Ein Erfragen möglicher Symptome kann ein Hinweis bezüglich des Stadiums und der Prognose sein.³⁷ Der Patient kann sich mit Husten, Auswurf, Hämoptysen, Atemnot, Schmerzen, Heiserkeit (Recurrensparese), Fieber, Nachtschweissigkeit und Gewichtsverlust und Pancoast-Syndrom (Konchendestruktion 1. Rippe und BWK 1, Plexusneuralgie, Lymphödem am betreffenden Arm und einem Horner-Symptomkomplex) vorstellen.²⁷ Ebenfalls müssen Symptombdauer und eventuelle Vorerkrankungen erfragt werden. Die individuelle Compliance des Patienten und seine bisherige Lebensqualität müssen additiv erörtert und dokumentiert werden. Bei der orientierenden klinischen Untersuchung soll der somatische Status unter besonderer Berücksichtigung der Thoraxorgane erfasst werden.³⁷ Dabei ist auf das Vorhandensein von Pleuraergüssen, Atelektasen, einer eventuellen Pneumonie oder einer Einflusstauung genauso zu achten wie auf den Lymphknotenstatus, möglicher kardialer Erkrankungen, einer Rekurrensparese oder einem Horner-Syndrom (Miosis, Ptosis und Enophthalmus) durch Arrosion des Grenzstranges am Hals.²⁷ Bei Verdacht muss immer die Möglichkeit eines kleinzelligen Karzinoms mit eventuellem paraneoplastischen Begleiterscheinung in Betracht gezogen werden. Als Basislaboruntersuchungen muss neben einem großen Blutbild mit Differenzierung inklusive Entzündungsparameter auch die Untersuchung von Leber- und Nierenparameter stattfinden.³⁷ Im Vorfeld und während einer Therapie ist zur Beurteilung der Verlaufskinetik des Tumors, zur Erfassung möglicher Rezidive oder möglicher Fernmetastasen und zur Therapieresponse-Überwachung die Kontrolle einiger etablierter Tumormarker wichtig.³⁸ Diese Tumormarker spielen auch bei der Einengung des histologischen Typs, beim Feststellen des Ausmaßes der Erkrankung und der Prognose eine Rolle.³⁸ Bei den serologischen Tumormakern kommt beim Bronchialkarzinom der Zytokeratinmarker CYFRA 21-1 in Betracht, der im Serum oder im Pleuraerguß mittels Radioimmunoessay nachgewiesen werden kann.³⁸ Das Squamous cell carcinoma antigen (SCC) wird zur Therapie- und Verlaufskontrolle bei Plattenepitheltumoren verwendet und kann im Serum, Plasma, Pleuraflüssigkeit und Aszites nachgewiesen werden.³⁸

Ist das Carcino-Embryonale-Antigen (CEA) um ein vielfaches erhöht, ist eine maligne Erkrankung wahrscheinlich, auch wenn der Tumormarker nur sehr unspezifisch für das nicht-kleinzellige Bronchialkarzinom ist.³⁸ In 10-20% der Fälle kann die Neuronen-spezifische Enolase (NSE), eine Isoform des glykolytischen Enzymes in Neuronen, hinweisend erhöht sein.³⁹

Als vielleicht wichtigste diagnostische und auch prognostische Maßnahme zählen die heutigen modernen bildgebenden Verfahren. Diese sind zur Beurteilung der Operabilität unerlässlich. Anfangs steht immer eine Übersichtsaufnahme des Thoraxes in zwei Ebenen im Vordergrund, um den Tumorverdacht zu erhärten oder weiterführende Maßnahmen auszulösen.³⁷ Ein negativer Befund darf aber niemals eine weitere Diagnostik verhindern, da ein Tumor so nicht ausgeschlossen werden kann. Zum Staging eines möglichen Tumors ist dann das thorakale Computertomogramm (tCT) eine notwendige Untersuchung und gehört ebenfalls zur Basisdiagnostik. Dabei sollte ein Lungen- und Weichteilfenster im thorakalen CT angefertigt werden.⁹ Jegliche verdächtige unklare Struktur sollte mittels erweiterter zytologischer und histologischer Untersuchung abgeklärt werden.⁹ Ergänzend kann bei speziellen Befunden eine Thorax-Sonographie erforderlich werden, um thoraxwandnahe Prozesse und Thoraxwandinfiltrationen abzuklären.³⁷ Die Bronchoskopie ermöglicht eine verbesserte operative Planung und verschafft dem Thoraxchirurgen einen Überblick über die Bronchien. Speziell bei dieser Untersuchung kann in 50% der Fälle ein bronchiennaher Tumor gefunden werden.³⁷ Ein eventuell beweisender Schritt für das Vorliegen eines Bronchialkarzinoms stellt die Sputumzytologie dar und kann besonders bei älteren oder sehr kranken Patienten invasivere Maßnahmen verhindern. Bei positivem Befund sollte die Sputumzytologie mehrfach wiederholt und von einem zweiten Untersucher beurteilt werden.³⁷ Hierbei müssen Tumoren im HNO-Bereich und im Gastrointestinaltrakt ausgeschlossen werden.³⁷ Oberste Priorität hat jedoch die histologische Sicherung des Tumors unabhängig von der Operabilität. Es existieren noch eine Reihe weiterer Untersuchungen, die jedoch nur

bei begründetem Anschein bzw. bei bis dato fehlender Histologie zur Anwendung kommen sollen. Dazu kann unter Umständen die Pleurapunktion bzw. Pleurabiopsie, die Thorakoskopie, die Mediastinoskopie oder -tomie und die perkutanen Feinnadelpunktion für eine eventuelle histologische Klassifizierung dienen.⁹

Bei gesicherter Diagnose eines nicht-kleinzelligen Bronchialkarzinomes muss in jedem Fall eine Evaluation der Tumorausdehnung inklusive Metastasensuche erfolgen. Dazu sind die bereits oben diskutierten diagnostischen Verfahren zur Tumorsuche bei Verdacht und die Sicherung des exakten histologischen Befundes für das Staging unerlässlich.⁹

Zusätzlich stellt in diesem Rahmen eine Sonographie und ein CT des Oberbauches zur Beurteilung der Nieren, der Leber, der Milz, der Nebennieren und der Lymphknoten herangezogen werden. Zum Ausschluß von Knochenmetastasen dient die Skelettszintigraphie. Alle Befunde werden mit dem TNM-System objektiviert.⁹ Alle Patienten mit gesichertem Lungentumor sollen dem örtlichen Tumorzentrum gemeldet werden. Dabei kann der Basisdokumentationsbogen gemäß den Richtlinien des jeweiligen Tumorzentrums oder der Arbeitsgemeinschaft deutscher Tumorzentren (ADT) verwendet werden.⁴⁰

A. 1.e) Therapie

Wegen dem Fehlen typischer Frühsymptome und der insgesamt sehr schlechten Prognose des nicht-kleinzelligen Bronchialkarzinoms sollte ein interdisziplinärer Therapieansatz verfolgt werden. Dies erfordert die Zusammenarbeit von Thoraxchirurgen, Strahlentherapeuten, internistischen Onkologen, Pneumologen, Radiologen, Pathologen und Epidemiologen.⁴ Selbst bei stadiengerechter Anwendung der verschiedenen Einzeltherapien ist ein befriedigendes Langzeitergebnis nicht immer zu erwarten.⁴¹ Die Prognose ist dabei vom Stadium und dem histologischen Typ abhängig.⁴¹ Negativ beeinflusst wird der Verlauf durch eine mögliche Gefäßinvasion, der Kapillardichte, bei Plattenepithelkarzinomen auch das

Ploidiestadium und das Grading des Tumors.⁹ Deshalb sollte versucht werden, eine stadiengerechte Therapiekombination chirurgischer und nichtchirurgischer Art anzustreben.⁴² Hinsichtlich der Operation von Patienten mit einem Bronchialkarzinom muss zwischen einem kurativen und einem palliativen Ansatz unterschieden werden, wobei für beide eine funktionelle Operabilität Voraussetzung ist.^{41,43,44} Eine funktionelle Inoperabilität liegt bei einem biologischen Alter weit über 80 Jahre, bei einem Karnofsky-Index unter 50%, gravierende andere Erkrankungen wie zum Beispiel des Kreislaufes (Herzinfarkt in jüngster Zeit, manifeste Herzinsuffizienz) und bei Erreichen der funktionellen Grenzwerte der Lunge (z.B. berechnete postoperative FEV₁ <40% vom Sollwert, berechnete postoperative TLCO <40% vom Sollwert, ergospirometrische maximale Sauerstoffaufnahme <20 ml/kg/min, schlechte Perfusionsszintigraphie) vor.^{43,44} Es wird dann der Patient bezüglich einer technischen Inoperabilität (z.B. Tumor an der Trachealbifurkation) untersucht und die Möglichkeit einer kurativen Operation erörtert. Dabei werden das Vorliegen von Fernmetastasen, Pleurametastasen, Tumorbefall der Hauptcarina (weniger als 1 cm entfernt), eine tumorbedingte Rekurrensparese, ipsilaterale supraclaviculäre oder kontralaterale hiliäre oder mediastinale Lymphknotenmetastasen oder eine tumorbedingte Phrenikusparese als Ausschlusskriterien einer kurativen Operation angesehen.⁹ Ein solcher Patient kann aber bei guter funktioneller Situation durchaus bei kurativer Inoperabilität für eine palliative Resektion in Frage kommen.^{4,9} Können durch die Basisdiagnostik nicht mit Sicherheit etwaige Inoperabilitätskriterien ausgeschlossen werden, soll die funktionelle Operabilität noch vor der ergänzenden Diagnostik zur Stadieneinteilung bestimmt werden. Im Grenzfall muss die Klinik die Risiken einer möglichen Operation nach dem therapeutischen Nutzen und einem möglichen Verbesserung der Lebensqualität für den Patienten abwägen.^{4,9}

Hinsichtlich der Therapie des operablen nicht-kleinzelligen Bronchialkarzinom im Stadium I wird nach der kompletten Resektion keine Nachbestrahlung empfohlen.^{4,9} Nach erfolgter Operation eines Stadium-II-Tumors durch R0-Resektionen wird auch nicht nachbestrahlt. Die

Therapieempfehlung für ein nicht-kleinzelliges Bronchialkarzinom in Stadium III verlangt eine Differenzierung in IIIA beziehungsweise in IIIB.^{4,9} Soweit Stadium IIIA und somit Operabilität vorliegt, erfolgt hier meist eine Nachbestrahlung. Im Stadium IIIB ist in jedem Fall eine Chemo- und eine Strahlentherapie anzuraten.^{4,9} Die prognostisch schlechteste Situation findet sich im Stadium IV. Hier kann außer einer möglichen palliativen Operation mit Metastasektomie nur eine Mono- oder Polychemotherapie erfolgen.^{4,9}

Eine palliative Operation sollte Stadien- und Patientenabhängig sowie bei nicht ausreichendem Erfolg beziehungsweise bei Verzicht auf eine erneute Behandlung mit Zytostatika in Erwägung gezogen werden. Es kann sich dabei um das Beseitigen einer bronchialen Obstruktion oder Blutung oder/und um die Durchführung einer Pleurodese bei malignem Pleuraerguß oder um die Drainage eines Perikardergußes handeln.⁹

70-80% aller Bronchialkarzinompatienten leiden unter einem nicht-kleinzelligen Bronchialkarzinom („non-small-cell lung cancer“, NSCLC).⁶ Das standardisierte Therapieverfahren dieser Tumoren ist im Stadium I bis IIIa die operative Entfernung. Die 5-Jahres-Überlebensrate beträgt jedoch nur 50-60% selbst in den frühen Stadien I und II, wie in *Abbildung 2* dargestellt. Die Fünf-Jahres-Überlebensrate konnte bis dato trotz diagnostischer und therapeutischer Verbesserungen in den vergangenen 25 Jahren nur minimal verbessert werden. Derzeit kann statistisch gesehen mit einer Gesamtüberlebensrate aller Bronchialkarzinome zwischen 8% und 13% gerechnet werden.^{9,35}

Angesichts dieser unbefriedigenden Ergebnisse muss diese Therapie als nicht ausreichend angesehen werden. Patienten mit gleichen Tumorstadien zeigen einen auffallend unterschiedlichen Verlauf in der Tumorprogression. Deswegen ist es dringend erforderlich, bessere prognostische Parameter für nicht-kleinzellige Bronchialkarzinome zu finden. Ein besseres Verständnis der molekularen Mechanismen und der biochemischen Hintergründe könnten mögliche neue prognostische Parameter aufzeigen und Untergruppen definieren, die von einer eventuellen adjuvanten Therapie nach der Resektion profitieren könnten.

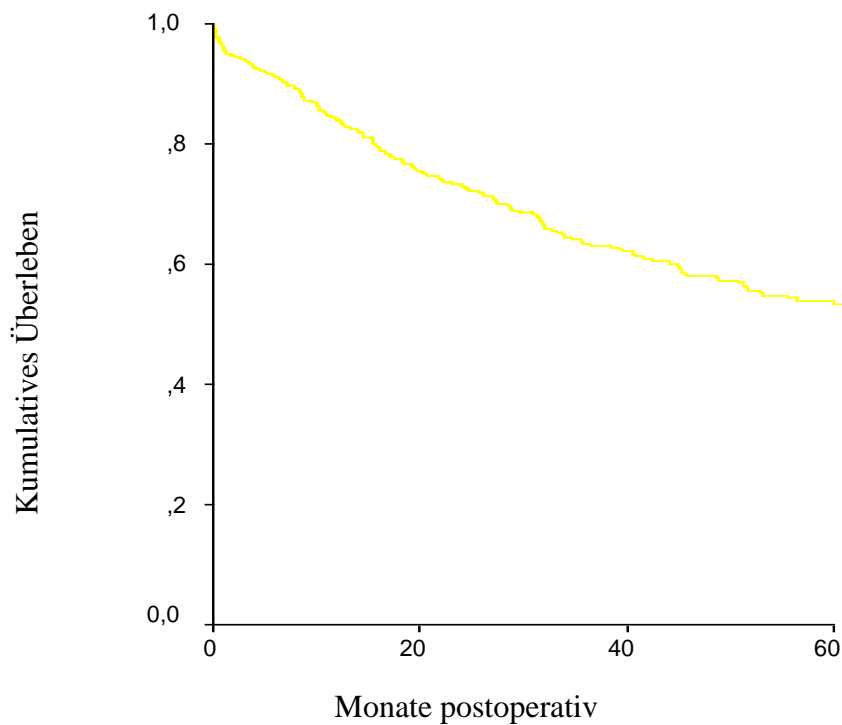


Abbildung 2.: Gesamtüberleben der Patienten im Stadium I und II bei operablem nicht-kleinzelligem Bronchialkarzinom.

Zelladhäsionsmoleküle spielen eine entscheidende Rolle bei der Invasion und Metastasierung von Tumoren in das umliegende Gewebe.⁴⁵ Verglichen mit normalen Zellverbänden zeigen bösartige Zellen eine Unterbrechung des Zellzusammenhaltens und eine Störung der Differenzierung. Es wird vermutet, dass eine besondere Zell-Zell- und Zell-Matrix-Interaktion es den Tumorzellen ermöglicht, Gewebegrenzen zu überschreiten und eine erhebliche Größe zu erreichen.⁴⁶ Der Verlust dieser interzellulären Verbindungen, der in hohem Maße mit dem Differenzierungsgrad und mit der Fähigkeit zur Metastasierung maligner Tumoren einhergeht, steht in enger Verbindung mit dem Verlust oder einer veränderten Expression seiner Zelladhäsionsmoleküle.⁴⁶

A. 2. Das Protein CEACAM-1

A. 2.a.) Nomenklatur und Familie

Das karzinoembryonale Antigen Zelladhäsionsmolekül (CEACAM)-1 ist ein besonders interessantes zelluläres Protein zur Aufklärung von molekularen Mechanismen der Tumorprogression.⁴⁷ Es hat Ähnlichkeit mit der Struktur der Immunglobulinsuperfamilien und mit der Funktion der Cadherine.⁴⁸ CEACAM-1 kommt in homophilen wie auch in heterophilen Zelladhäsionen vor und wird in verschiedensten menschlichen Geweben exprimiert.⁵⁰ Es ist auch ein Hauptantigen des CD66 Cluster von Granulozyten.^{48,51} In epithelialen Zellen ist CEACAM-1 ein fördernder Faktor der Angiogenese und verstärkt die Effekte des Vascular Endothelial Growth Factor (VEGF).⁵² Das Vorkommen in proliferierenden Endothelzellen verschiedener Gewebe verstärkt die Gewichtung seiner angiogenetischen Komponente.⁵³ Dies induziert eine Rolle des CEACAM-1 bei der Tumorpheriferation und der Metastasierung durch einen Einfluss auf die Angiogenese.

Das karzinoembryonale Antigen (CEA) ist ein bekannter und etablierter Tumormarker bei nicht-kleinzelligen Bronchialkarzinomen.⁴⁷ 1987 wurde seine cDNA isoliert und entschlüsselt und das Expressionsprodukt wurde zur der Familie der Immunglobuline gerechnet.^{54,55} Der Struktur dieses CEA-Genes folgend konnten 28 weitere Gene/Pseudogene entdeckt werden, allesamt lokalisiert auf dem menschlichen Chromosom 19q13.2.⁵⁶ Die einzelnen Gene und Proteinprodukte wurden sehr verschieden von den einzelnen Autoren bezeichnet und die Nomenklatur der Familie der karzinoembryonalen Antigene war anfangs verwirrend und unverständlich.⁴⁷ So wurde z.B. das humane CEACAM-1 auch als C-CAM1 oder biliäres Glykoprotein (BGP) bzw. BGP1 bezeichnet und als Mitglied der CEA Subfamilien klassifiziert.^{47,57} Wegen seiner transmembranen Segmente wurde es bis vor wenigen Jahren

auch als transmembran (TM) CEA und bei Zellen des unspezifischen Abwehrsystems als CD66a-Antigen bezeichnet.⁴⁷

Aufgrund der unübersichtlichen Nomenklatur der Familie der karzinoembryonalen Antigene trafen sich 1997 Vertreter von 26 Forschergruppen in Colorado, USA um die bis dato unverständlich und uneinheitliche Nomenklatur der Familie der karzinoembryonalen Antigene zu strukturieren.⁴⁷ Ein Jahr später wurde eine neue Nomenklatur von der Kommission vorgestellt und 1998 in Ratzeburg mit großer Mehrheit von allen beteiligten Forschungsgruppen sowie den Vertretern des Human and Mouse Nomenclature Committee angenommen.⁴⁷ Die CEA Familie wird danach in zwei Obergruppen eines Gens mit verschiedenen Expressionsprodukten eingeteilt. Danach gibt es einerseits die kleinere karzinoembryonale Antigen Zelladhäsionsmolekül (CEACAM) Genfamilie und andererseits die größere "pregnancy-specific glykoprotein" (PSG) Familie.⁴⁷ Darüber hinaus ist eine Anzahl an sogenannten Pseudogenen, wie z.B. das CEACAM-ps1-11, beim Menschen bekannt.⁴⁷ Auf die beiden letzteren Familien soll aber hier nicht weiter eingegangen werden. Die Strukturierung der Nomenklatur der Gene und ihrer verschiedenen Expressionsprodukten erfolgt gemäß ihrer Primär-DNA, Aminosäuresequenz, Charakter ihrer membranassoziierten Proteine und ihrer unterschiedlichen Expressionsmuster in den verschiedenen menschlichen Geweben.⁴⁷

Tabelle 4. gibt einen orientierenden Überblick über die Veränderungen bei der CEA-Familie. Beim Menschen kennt man die Proteine CEACAM-1, CEACAM-3, CEACAM-4, CEACAM-5, CEACAM-6, CEACAM-7 und CEACAM-8.⁴⁷

Diese humanen Proteine werden nach der neuen Nomenklatur in zwei Vertreter aufgeteilt. Erstens als CEACAM-1,-3 und -4, die mit einer Transmembrandomäne an das Zytoplasma angeschlossen sind; Zweitens die Proteine CEACAM-5 bis -8, die durch Glykophosphatidylinositol-Moleküle (GPI) an Fettsäuren mit dem Zellinneren verbunden

werden.⁴⁷ Die verbleibenden bekannten Proteine dieser Familie werden mit den Nummern 9,10 und 11 versehen.⁴⁷

Tabelle 4. Neue Nomenklatur der humanen CEACAM-Genfamilie und ihrer Expressionsprodukte.⁴⁷

CEACAM-Familie		
Altes Gen	Neues Gen	Neuer Proteinname
Humanes biliäres Glykoprotein, BGP1, TM-CEA, CD66a	CEACAM-1	CEACAM-1
CEA Genfamilienmitglied 1, CGM1, CD66d	CEACAM-3	CEACAM-3
CEA Genfamilienmitglied 7, CGM7	CEACAM-4	CEACAM-4
Karzinembryonales Antigen, CEA, CD66e	CEACAM-5	CEACAM-5
Nonspecific cross-reacting Antigen, NCA, NCA-50/90 CD66c	CEACAM-6	CEACAM-6
CEA Genfamilienmitglied 2, CGM2	CEACAM-7	CEACAM-7
CEA Genfamilienmitglied 6, CGM6, CD66b	CEACAM-8	CEACAM-8

A. 2.b.) Struktur

CEACAM-1 ist ein Zellmembranprotein mit einem extrazellulären Anteil und einem Transmembranteil, welcher den Kontakt zum intrazellulären Molekülteil ermöglicht.⁴⁷ Das sich überwiegend auf der Zelloberfläche befindliche Typ 1 Transmembranprotein, bestehend aus glykolisierten Einzelketten, ist ein Zelladhäsionsmolekül auf der Oberfläche epithelialer

und endothelialer Zellen. Es wird aber auch auf der Zelloberfläche von Granulozyten expremiert.⁵⁰ Molekulargenetische Untersuchungen zeigen bei dem Zelladhäsionsprotein CEACAM-1 strukturelle Ähnlichkeit mit Elementen der Immunglobulin- (Ig-) ähnlichen-Protein-Superfamilie, wobei durch Translationsvariationen mindestens 4 Isoformen auftreten können.^{58,59} Alle CEACAM-1 Isoformen sind als sehr homotypische Zelladhäsionsproteine identifiziert worden.^{51,60} Eine Übersicht über die Translationsprodukte gibt *Tabelle 5.* Es werden, abhängig von der zytoplasmatischen Domäne, nur zwei Isoformen expremiert; Entweder wird die lange L-Form oder die kürzere S-Form expremiert.^{47,61} Diese zwei am häufigsten vorkommenden CEACAM-1 Isoformen werden als CEACAM-1-4L und als CEACAM-1-4S bezeichnet, respektive früher auch C-CAM1 und C-CAM2 genannt.^{61,62} Diese unterscheiden sich nur bezüglich ihrer intrazellulären COOH-terminalen Aminosäureenden (zwischen 71 und 73 Aminosäuren (AS) bei der L-Form und zwischen 10-14 AS bei der S-Form).^{47,57,62} Doch die ersten vier AS der juxtamembranären Region der L-Form sind identisch mit den ersten vier AS an gleicher Stelle der S-Form.⁶³

Bei manchen Translationsvarianten können noch aluminiumhaltige Sequenzen in der zytoplasmatischen Domäne vorhanden sein.⁴⁷ Beide intrazellulären Domänen können zu bestimmten Zeitpunkten und in verschiedenen Gewebetypen phosphorylliert werden, wobei die L-Form an mehr Stellen phosphorylliert zu werden scheint.⁵⁷ An der intrazellulären Domäne des CEACAM-1 sind weitere Bindungsstellen beschrieben worden, vor allem für Proteine des Zytoskelettes wie Actin oder Tropomyosin ⁶³, eine Bindungsstelle für Calmodulin ⁶⁴ sowie zwei Tyrosinbindungsstelle für die Phosphoryllierung durch Kinasen mit einer SH₂-Domäne.⁶² Die Tyrosinbindungsstelle fehlt an der kürzeren S-Domäne.⁶² Die zytosolische Komponente schliesst bei CEACAM-1 an die Transmembrandomäne an. Die Zahlen 1-4 geben an, dass diese Mitglieder der CEACAM Familie einen transmembranen Anteil besitzen und so mit der zytosolischen Komponente kommunizieren.⁴⁷ Außerdem wird die Anzahl der extrazellulären Domänen so angegeben.⁴⁷ Die extrazelluläre NH₂-terminale

Sequenz hat bei allen CEACAM-1 Proteinen die gleiche Länge an Aminosäuren (389 AS), kann aber Abweichungen in ihrer AS-Zusammensetzung haben.⁵⁷

Bei 4 extrazellulären Domänen haben meist drei den Charakter eines Immunglobulins des c-Typs und werden mit den Buchstaben A1, B und/oder A2 bezeichnet.^{47,65} Die erste extrazelluläre Domäne ist ein V-Typ (variable) Immunglobulin, wird mit dem Buchstaben N gekennzeichnet und macht den variablen Teil des CEACAM-1 aus.⁶⁵ Sie unterscheiden sich zwar in ihrer AS-Sequenz, sind insgesamt aber sehr homolog zu den anderen Isoformen.^{47,65} Bei jeder Isoform kommt diese extrazelluläre variable Domäne vor.⁴⁷ Interessanterweise enthalten alle CEACAM-1 Isoformen nicht das für andere Immunglobuline typische Cysteinpaar in der extrazellulären Domäne, welches über eine Disulfidbrücke das Molekül stabilisieren soll.⁴⁷ Das die verschiedenen Translationsprodukte kodierende Gen CEACAM-1 gehört zu den bestkonserviertesten aller bisher bekannten Gene.⁴⁷ Der Genlocus für alle Mitglieder der CEACAM Familie befindet sich auf dem langen Arm (q) des Chromosoms 19 an der Stelle 13.2.⁵⁶ Nur ein CEACAM-1 Gen wird in humanen Zellen gefunden.⁴⁷ Wie oben dargestellt, können durch entsprechende Translationen verschiedene Proteine der CEACAM-1 Subfamilie expremiert werden, wobei die einzelnen Funktionen sehr verschieden sein können.⁴⁷

Verschiedene Studien zeigten CEACAM-1 als einen bedeutenden Faktor bei diversen Tumorerkrankungen des Menschen, zum Beispiel bei der Prostata-, dem Kolorektum- oder dem Mammakarzinom. Es gibt Hinweise darauf, dass es ein potenter Tumorsuppressor ist. Eine reduzierte Expression dieses Proteins wurde im Vergleich zum normalen Gewebe in malignem Brust-⁶⁶, Prostata-⁶⁷, Kolon-⁶⁸, Leber-⁶⁹ und endometrialem Gewebe⁷⁰ gefunden. Dies indiziert, dass CEACAM-1 eine Rolle bei der Karzinogenese zu spielen scheint.

Tabelle 5. Neue Nomenklatur der humanen CEACAM-1 Familie und ihrer Translationsprodukte.⁴⁷

CEACAM-1 Familie				
Gen	Neuer Genname	Alter Proteinname	Neuer Proteinname^a	Proteinstruktur^b
BGP	CEACAM-1	BGP _a	CEACAM-1-4L	N, A1, B, A2, TM, L
		BGP _b	CEACAM-1-3L	N, A1, B, TM, L
		BGP _c	CEACAM-1-4S	N, A1, B, A2, TM, S
		BGP _d	CEACAM-1-3S	N, A1, B, TM, S
		BGP _g	CEACAM-1-4C1	N, A1, B, A2, C1
		BGP _h	CEACAM-1-3	N, A1, B
		BGP _i	CEACAM-1-3C2	N, A1, B, C2
		BGP _x	CEACAM-1-1L	N, TM, L
		BGP _x '	CEACAM-1-1S	N, TM, S
		BGP _y	CEACAM-1-3AL	N, A1, B, Alu, TM, L
		BGP _z	CEACAM-1-3AS	N, A1, B, Alu, TM, S

^a L, lange zytoplasmatische Domäne (71-73 Aminosäuren); S, kurze zytoplasmatische Domäne (10-12 Aminosäuren); A, Aluminium-Sequenzen

^b N, variable-Ig-ähnliche extrazelluläre Domäne; A1, B, A2, C2-Ig-ähnliche extrazelluläre Domäne; TM, Transmembraner Anteil; Cn, unterschiedliche Termini durch Translation; L, lange zytoplasmatische Domäne (71-73 Aminosäuren); S, kurze zytoplasmatische Domäne (10-12 AS); Alu, Aluminium-Sequenzen

Thies et al. hat im Gegensatz dazu kürzlich aufgezeigt, dass die Expression von CEACAM-1 bei dem malignem Melanom mit einer Tumorprogression assoziiert zu sein scheint.⁷¹ Insbesondere zeigt er, dass CEACAM-1 die Tumormetastasierung begünstigt.⁷¹ Eine ebenfalls in jüngster Zeit publizierte Studie bei Adenokarzinomen der Lunge legt dar, dass die CEACAM-1 Expression bei Bronchialkarzinomen nicht reduziert ist, sondern heraufreguliert wird und so einen prognostischen Einfluss zu haben scheint.⁷² Bisher wurden lediglich in der genannten Studie bei einer kleinen Fallzahl von Adenokarzinompatienten die CEACAM-1 Expression untersucht, nicht jedoch bei größeren Patientenzahlen oder bei Patienten mit Plattenepithelkarzinomen.⁷² Daher initiierten wir eine Studie zur Untersuchung der CEACAM-1 Expression bei einem unselektioniertem breiten Patientenkollektiv mit primären, operablen nicht-kleinzelligen Bronchialkarzinomen. Diese Studie erbringt erste Hinweise

darauf, dass ein erhöhtes Vorkommen von CEACAM-1 die Tumorprogression bei allen operablen Bronchialkarzinompatienten zu fördern scheint.

B. MATERIAL UND METHODEN

B. 1.) Patienten

Das von uns untersuchte Patientenkollektiv setzte sich aus 145 Patienten mit operablen nicht-kleinzelligen Bronchialkarzinomen zusammen. Die Tumore der Patienten wurden entsprechend den Richtlinien der UICC mit dem TNM-System klassifiziert.³³ Im Staging nach dem oben beschriebenen Schema hatte sich kein Anhalt für einen Befall der kontralateralen oder supraclaviculären Lymphknoten oder für Fernmetastasen ergeben (T1-4, N0-2, M0). Einen Überblick hinsichtlich der verschiedenen Tumorhistologien gibt *Tabelle 6.* Bei den Operationen wurden Lobektomien oder komplette Pneumonektomien durchgeführt, wobei nur Patienten mit einer R0-Resektion in die Studie aufgenommen wurden. Es wurde die von der Deutschen Gesellschaft für Thoraxchirurgie (DGT) und der Gesellschaft für Pneumologie und Tuberkulose empfohlene standardisierte Lymphadenektomie und Lymphknotendokumentation durchgeführt und so eine Vergleichbarkeit der Patienten und der Behandlungsergebnisse ermöglicht.⁷³ Die endgültige Patientenpopulation setzte sich aus 35 Frauen und 110 Männer zusammen. Der Altersmedian betrug zum Zeitpunkt der Operation 60 Jahre mit einer Altersspanne von 37 bis 80 Jahre. Patienten mit fortgeschritteneren Tumoren, klassifiziert als pT3-pT4, erhielten postoperativ im Bereich des Tumorbettes eine adjuvante transkutane Strahlentherapie. Patienten mit mediastinalem Lymphknotenbefall (pN2) wurden im Anschluss mediastinal bestrahlt.

Alle Patienten wurden über einen mittleren Zeitraum von 72 Monaten postoperativ beobachtet (Spannweite 10 bis 130 Monate). Das Tumorzentrum München hat einen Nachsorgeplan als Orientierung herausgegeben, der regelmäßig aktualisiert wird.^{74,75}

Während einer Thorax-Übersichtsaufnahme in den ersten zwei Jahren vierteljährlich erfolgte, wurden aufwendigere technische Untersuchungen wie Thorax-CT oder die Bronchoskopie nur

im halbjährigem Abstand vorgenommen. Gleiches gilt für das Abdomen-CT und die Sonographie der Leber. Dabei wurden diese Untersuchungen fakultativ und unter Einbeziehung des erstbehandelnden Thoraxchirurgen vorgenommen. Ein MRT oder eine PET-Untersuchung kam nicht zum Einsatz. Es wurde auch eine serologische Bestimmung von Tumormarkern durchgeführt. In dem engmaschigen Follow-Up wurde das Auftreten eines Lokalrezidives beziehungsweise das Auftreten einer Fernmetastase sowie ein eventueller Todeszeitpunkt dokumentiert. Bei Auftreten eines Rezidivs wurde der Patient, falls möglich, in die Klinik einbestellt und eine weiterführende Therapie vorgenommen. Bei einem entdeckten Lokalrezidiv wurde zum Teil eine Laserabtragung, eine Dilatation oder ein Stent mit sofortigem Wirkungseintritt als Therapiemaßnahme angewendet. Als eine Maßnahme mit verzögertem Effekt und eventuell größerer Patientenbelastung kann die endoluminale Kleinraumbestrahlung (Afterloading-Therapie) gesehen werden und kam in diesem Kollektiv nicht zur Anwendung.

B. 2.) Immunhistochemische Untersuchung

CEACAM-1 wurde mit einer immunhistochemischen Methode mithilfe des DAKO®LSAB-KIT (DAKO® Diagnostika GmbH, Hamburg, Deutschland) nachgewiesen. Hierbei kommt die "Labeled" Streptavidin-Biotin-(LSAB)-Methode zur Anwendung, die mit biotinylierten Brückenantikörper beliebige Primärantikörper der Maus oder des Kaninchen binden und einen Farbstoffes enzymatisch in ein sichtbares Produkt umwandeln kann. Der von uns verwendete anti-CEACAM-1 Primärantikörper ist hochspezifisch für CEACAM-1 und zeigt keine Kreuzreaktionen mit anderen Mitgliedern der CEACAM-Familie.^{76,77} Die in Formalin fixierten und in Paraffin eingebetteten Primärtumorschnitte der Lunge wurden in einer absteigenden Alkoholreihe von 100% über 96%, 80% und 70% für jeweils zwei Minuten behandelt, nachdem sie für initiale 6 Minuten in Xylol inkubiert wurden. Nach einem kurzen

Waschbad in dest. H₂O wurden die Schnitte für die anschließende Antikörperbehandlung mit dem proteolytischen Enzym Pronase E (Sigma, Taufkirchen) für 20-30 Minuten bei 25°C in der Feuchtkammer angedaut (1mg/ml TrisHCl-Puffer). Nach einem Pufferwaschgang mit TrisHCl (0,05 M Tris, 0,15 M NaCl, pH 7,6) für 3x3 Minuten erfolgte eine zehnmünütige Blockade der zelleigenen endogenen Peroxidase mit einer 7% Wasserstoffperoxidlösung. Nach einem einmaligen dest. H₂O-Bad mit darauf folgender TrisHCl –Spülung (3x3 Minuten) konnte nun das erste Reagenz aus dem LSAB-KIT aufgetragen werden. Dabei wurden die Schnitte mit einem kommerziellen Blockierungsreagenz (LSAB-KIT, DAKO, Hamburg) für 30 Minuten bei 25°C in der Feuchtkammer inkubiert um eine unspezifische Antikörperbindung zu verhindern. Im Anschluss an einem erneuten Pufferwaschgang mit TrisHCl wurden die vorbehandelten Tumorschnitte über Nacht während einer 24h Inkubationsphase in der Feuchtkammer bei 25°C mit dem von C. Wagner (Institut für klinische Chemie, Universitätsklinikum Eppendorf, Hamburg) freundlicherweise zur Verfügung gestellten anti-CEACAM-1 Primärantikörper inkubiert. Die Herstellung dieser spezifischen monoklonalen anti-CEACAM-1-Antikörper und dessen Eigenschaften sind bereits ausführlich beschrieben worden.⁷⁸

Zur Etablierung der oben beschriebenen Methode wurden drei verschiedene Temperaturen während der 24-stündigen Inkubationsphase getestet; einmal 4°C, 25°C und 37°C. Anschließend wurden die jeweiligen Paraffinschnitte von 8 Tumoren ausgewertet. Dabei ergab sich ein Färbeoptimum bei 25°C in der Feuchtkammer. Neben dem monoklonalen Antikörper wurde ein zweiter polyklonaler von C. Wagner (Institut für klinische Chemie, Universitätsklinikum Eppendorf, Hamburg) freundlicherweise zur Verfügung gestellter Antikörper getestet. Der Färbevorgang wurde, wie oben beschrieben, mit beiden Antikörpern durchgeführt und separat unter dem Lichtmikroskop hinsichtlich Färbeintensität, Färbeoptimum und Spezifität untersucht. Der polyklonale Antikörper zeigte eine unspezifischere Färbung der acht ausgewerteten Paraffinschnitten im Vergleich zum

monoklonalen Antikörper. Auch war die Intensität der Färbung bei dem spezifischeren monoklonalen Antikörper stärker ausgeprägt. Die zu untersuchenden Tumorzellen konnten ebenfalls besser dargestellt werden. Es stellte sich so dabei der von Wagener beschriebene monoklonale Antikörper als der besser reagierende Antikörper heraus.^{76,78} Die unten dargestellte *Abbildung 3* gibt einen schematischen Überblick über die Primärantikörperbindung mit dem Protein CEACAM-1.

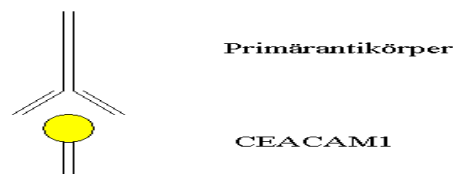


Abbildung 3: Primärantikörperbindung mit dem Protein CEACAM-1.

Während allen Untersuchungen wurden immer Negativkontrollen zur Kontrolle der Färbespezifität verwendet. Für die Negativkontrollen wurde der Primärantikörper durch einen unspezifischen Hasen-IgG-Antikörper ersetzt (Southern Biotechnology Associates Inc, Birmingham, USA). Dabei wurden Schnitte aus der gleichen Tumorreihe und dem jeweils gleichen Patienten sowohl mit dem monoklonalen Primärantikörper als auch mit dem Hasen-Antikörper inkubiert. Dabei unterschieden sich die Inkubationsdauer genauso wenig wie die einzelnen Reaktionsschritte und die verwendeten Lösungen. Die Inkubation beider Antikörper erfolgte über Nacht in der Feuchtkammer bei 25°C. Als interne Positivkontrolle wurden die ebenfalls in den Präparaten vorkommenden Granulozyten mit ausgewertet, da diese ebenfalls an ihrer Zellmembranoberfläche CEACAM-1 exprimieren. CEACAM-1 stellt als CD 66 das Hauptantigen der Granulozytendifferenzierung dar. Zwischen den einzelnen Schritten wurden

die Tumorschnitte jeweils für 3x3 Minuten in TrisHCl-Puffer gewaschen, während das Auftragen aller Reagenzien und deren Einwirkzeiten bei 25°C in der Feuchtkammer stattfand.

Als nächster Schritt erfolgte dann das Auftragen des biotinhaltigen anti-Maus-/anti-Hase-Sekundärantikörpers (Brückenantikörper, LSAB-KIT, DAKO) für 30 Minuten (*Abbildung 4*).

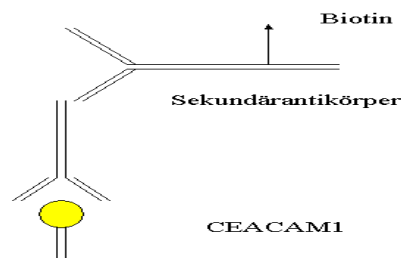


Abbildung 4: Auftragen des biotinhaltigen Anti-Maus-/Antihase- Sekundärantikörper.

Um der Peroxidase die Bindung an den Sekundärantikörper zu ermöglichen, wurden die Zellschnitte mit einer Streptavidinlösung für 30 Minuten behandelt, welche sich aus einem Tropfen Streptavidinkonzentrat, (LSAB-KIT, DAKO) gelöst in 4ml TrisHCl-Puffer zusammensetzte (*Abbildung 4*). Der enzymatische Färbeschritt wurde schließlich mit einem Färbereagenz bestehend aus 16mg Aminoethylcarbazol (AEC) (Sigma, Taufkirchen, Deutschland) gelöst in 4ml Dimethylformamid (DMF) und 46ml Natriumacetat-Puffer (pH 5,2, 0,1 M) durchgeführt. Nach Beimischen von 30%igem H₂O₂ zum oben beschriebenen Färbereagenz mit anschließendem Filtern der rotbraunen Lösung wurden die entparaffinierten Schnitte für 20-40 Minuten unter Beobachtung des einsetzenden roten Farbumschlags eingefärbt (*Abbildung 5*). Als letzter Schritt wurden die histologischen Präparate mit

Papanicoulau-Farbstoff (Sigma) (1:10 verdünnt mit TrisHCl-Puffer) gegengefärbt und in Kaiser`s Glycerolgelatine (Merck, Darmstadt, Deutschland) eingebettet.

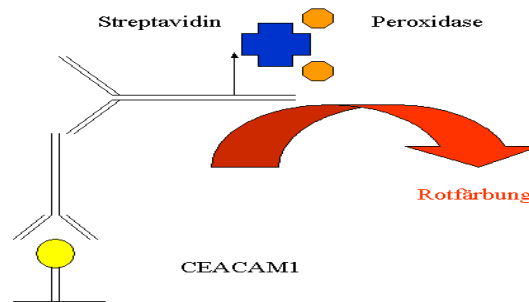


Abbildung 5. Schematische Darstellung der enzymatischen Färbereaktion.

Die mit dem CEACAM-1 Antikörper angefärbten Tumorschnitte wurden unter dem Mikroskop mit 10x und 40x Objektiven ausgewertet. Dabei wurden in einem Sichtfeld hundert Tumorzellen hinsichtlich ihrer Färbung und Färbeintensität im Vergleich zu den Granulozyten und des angrenzenden Stromas ausgezählt. Dafür wurde ein manuelles Zählgerät verwendet, welches in zwei Reihen nebeneinander die Gesamtzahl der ausgewerteten Zellen (100 Tumorzellen) und die Zahl der positiv roten Tumorzellen (0-100 Tumorzellen) erfassen konnte. Daraus wurde der prozentuale Anteil der CEACAM-1 positiven Tumorzellen ermittelt.

Dabei wurden die Färbeintensität der gefärbten Tumorzellen, die Granulozyten und des Tumorstromas genau untersucht wie die Anzahl der gefärbten Tumorzellen. Die Färbeintensität der Tumorzellen wurden im Vergleich zur Färbeintensität der Granulozyten und des normalen Lungengewebes bewertet. Die Spezifität des Antikörpers zeigte sich anhand der Negativkontrollen. Patienten mit positiver Negativkontrolle wurden aus der

weiteren Studie ausgeschlossen (n=3). Die CEACAM-1 Expressionsrate wurde in drei Gruppen unterteilt. Eine niedrige Expressionsrate (<33%) wurde von einer mittleren ($\geq 33\%$ und <66%) und einer hohen ($\geq 66\%$) Expressionsrate unterschieden. Eine Expression des CEACAM-1 von oder größer als 66% der untersuchten Tumoreale der einzelnen Schnitte wurde als eine hohe CEACAM-1 Expression beziehungsweise als CEACAM-1 positiver Tumorschnitt bezeichnet. Die Zählresultate wurden von einem zusätzlichen unabhängigen Beobachter zweitbeurteilt und bei diskrepanten Ergebnissen (n=6) nachgezählt und ein Konsensus getroffen. Zum Zeitpunkt der Auswertung waren beiden Untersuchern die klinischen Daten der Patienten nicht bekannt.

B. 3.) Statistische Analyse

Die statistische Auswertung erfolgte mit Hilfe des SPSS Software Paketes, Version 11.5 (SPSS, München). Mittels des Pearson's Chi Quadrat Test wurde der Zusammenhang zwischen hoher CEACAM-1 Expression und klinisch-pathologischen Parameter untersucht. Für die Analyse der Daten aus dem Follow-Up wurden mit der Kaplan-Meier-Methode Überlebenskurven berechnet und die Verläufe durch den Log-Rank Test verglichen. Dabei war der primäre Endpunkt das malignombedingte Überleben der Patienten gemessen zwischen Zeitpunkt der Operation und den letzten Überlebensdaten aus dem Follow-Up oder dem malignombedingten Tod der Patienten. Die Verbindung zu bereits etablierten prognostischen Parametern wurde mit Hilfe der Cox-Regressionsanalyse untersucht. Von statistischer Signifikanz wurde bei einem p-Wert $p < 0,05$ ausgegangen.

C. ERGEBNISSE

C.1.) Immunhistochemische Analyse

Zur Etablierung eines optimalen Färbeprozesses mussten die ideale Temperatur, Milieu, Inkubationszeit und Art des Antikörpers ermittelt werden. Eine Inkubationszeit von 24 Stunden erwies sich als die beste Inkubationszeit für den Primärantikörper bei dem standardisierten Verfahren. Das Temperaturoptimum konnte unabhängig von Inkubationszeit, Färbemilieu und Antikörperwahl bei 25°C ermittelt werden. Bei der Wahl des Antikörpers standen ein aus Aszites der Maus gewonnener polyklonaler Antikörper und ein spezifischer monoklonaler Antikörper zur Verfügung. Beide wurden unter gleichen Bedingungen getestet und die Ergebnisse lichtmikroskopisch, wie oben aufgezeigt, ausgewertet. Die höhere Spezifität und Färbeintensität des monoklonalen Primärantikörpers gegenüber dem Aszitesantikörper war klar erkennbar. Dabei zeigte sich lichtmikroskopisch eine spezifischere Färbung der Tumorzellen, eine bessere Darstellung der Tumorzellnester und stärkere Färbeintensität. Der monoklonale Antikörper ist von Wagner als hochspezifisch und ohne Kreuzreaktionen beschrieben worden^{76,78}, so dass unsere Färberesultate ebenfalls mit der aktuellen Literatur übereinstimmen. Die gewählte Feuchtkammer verhinderte ein Austrocknen der unfixierten Schritte und ermöglichte beste Bedingungen.

Die Analyse der CEACAM-1 Expression zeigte, dass in gesundem Lungenparenchym und im Tumorstroma bei allen Schnitten kein CEACAM-1 vorhanden war. Die Färbeintensität der Tumorzellen variierte bei den Schnitten zwischen geringer und starker Färbung im Vergleich zu den Granulozyten, die als interne Positivkontrolle dienten (*Bild 3.*). Die Färbeintensität der einzelnen Schnitte wurde nicht als Parameter für die CEACAM-1 Expression gewertet, da die Färbeintensität zwischen den Färbegängen variieren kann. Ausgewertet wurde daher der Anteil gefärbter Tumorzellen unter 100 Tumorzellen im Tumorzentrum. Durch die

Oberflächenspannungskräfte kam es zur einer vermehrten Konzentration von Färbereagenzien am Schnitttrand der Tumoren, sodass nur Zellen in den zentralen Arealen der untersuchten Schnitte ausgewertet wurden.

Aufgrund unspezifischer Färbungen von Negativkontrollen, bei denen alle tumorösen zellulären Strukturen, Stroma und peripheren Zellen angefärbt waren, mussten drei Patienten von einer weiteren Analyse ausgeschlossen werden. Letztendlich konnten 145 Patienten in die statistische Auswertung aufgenommen werden.

Die Negativkontrollen zeigten bei intakten Tumorzellen einen blauen Kern und ein azures Zytoplasma, wobei sich die Tumorzellen in Nestern darstellten. Die Tumorzellareale wurden von schwach blau sich darstellenden Stroma umgeben. Die Invasionsfront gegenüber gesundem Lungengewebe war unterschiedlich gut abgrenzbar, aber immer erkennbar. Bei den immunhistochemisch positiven Präparaten war CEACAM-1 membranständig leuchtend rot angefärbt. Vereinzelt ließ sich CEACAM-1 auch zytoplasmatisch nachweisen. Je nach Schnitt stellte es sich sowohl heterogen als auch homogen dar. Dabei war kein Unterschied bezüglich peripherer oder zentraler gelegener Tumorzellen festzustellen. Bei fortgeschrittener, meist in den Nestern zentral gelegener Nekrose fanden wir eine sehr starke Rotfärbung der gehäuft vorkommenden Zelltrümmer. Die Intensität war unterschiedlich im Vergleich zu den neutrophilen Granulozyten, wobei das Bild mit zunehmender CEACAM-1 Dichte stärker rot gefärbt war. In keinem Fall stellte sich das umgebende Stroma rötlich dar, was eine Abgrenzung der Zellnester deutlich zuließ. Neutrophile Granulozyten waren mit klassischer Morphologie an verschiedener Lokalisation darstellbar bei meist sehr ausgeprägter membranständiger und selten zytoplasmatischer Rotfärbung. Die meist innerhalb des Stromas lokalisierten Granulozyten waren leicht auffindbar und so als Positivkontrolle sehr geeignet. Entsprechend wurden sie als Färbemaßstab bezüglich der Spezifität und Intensität der CEACAM-1 exprimierenden Tumorzellen definiert. Dabei wurde die Rotfärbung in drei Intensitätsstufen eingeteilt. Bei 31 Primärtumoren (21,4%) wurde eine niedrige CEACAM-1

Expression (<33% gefärbte Tumorzellen) festgestellt und bei 42 Patienten (29,0%) zeigte sich eine mittlere Expression ($\geq 33\%$ und <66% gefärbte Tumorzellen). 72 Tumoren (49,6%) zeigten eine hohe CEACAM-1 Expression ($\geq 66\%$ gefärbte Tumorzellen), und wurden als CEACAM-1 positiv bezeichnet (*Bild 1., Bild 2., Tabelle 6.*).

C. 2.) Vergleich mit klinisch-pathologischen Parametern

Beim Vergleich einer hohen CEACAM-1 Expression mit bekannten klinisch-pathologischen Parametern zeigte sich nur hinsichtlich der Tumorhistologie ein statistisch signifikanter Zusammenhang ($p=0,017$). Dabei zeigten Adenokarzinome fast doppelt so häufig eine hohe CEACAM-1 Expression (39 Patienten, 61,9%) als Plattenepithelkarzinome (20 Patienten, 35,7%). Keine signifikante Korrelation konnte zwischen der CEACAM-1 Expression und dem bereits etablierten klinischen Parameter des pT-Status festgestellt werden. Bei 27 Patienten mit pT3-pT4 Tumoren zeigte sich bei 12 Patienten (44,5%) eine hohe CEACAM-1 Expressionsrate ($p=0,55$), während bei 7 (25,9%) beziehungsweise 8 (29,6%) Patienten eine niedrige oder mittlere CEACAM-1 Expression festzustellen war. Der pN-Status korrelierte ebenfalls nicht mit der positiven CEACAM-1 Expression. Bei Patienten mit einem positiven Lymphknotenstatus fand sich bei 32 Patienten (47,1%) eine hohe CEACAM-1 Expression ($p=0,55$) und bei 15 (22,0%) respektive 21 (30,9%) eine niedrigere beziehungsweise mittlere CEACAM-1 Expression. Von insgesamt 78 Patienten im Stadium IIa-IIIa zeigten 37 Patienten (47,4%) eine hohe CEACAM-1 Expression ($p=0,56$). 29 Patienten mit Grading 3 oder 4 von insgesamt 52 Patienten zeigten eine hohe CEACAM-1 Expressionsrate und es bestand ebenfalls keine Korrelation ($p=0,23$). Bezüglich des Alters der Patienten konnte bei 37 (48,1%) von insgesamt 77 Patienten eine hohe CEACAM-1 Expressionsrate bei Patienten von 60 oder weniger Jahren festgestellt werden. 17 (22,0%) respektive 23 (29,9%) Patienten lag die CEACAM-1 Expression im niedrigen oder mittleren Bereich. Bei 35 Patienten

(51,5%) der über 60 jährigen Patienten konnten Tumorzellen mit einer hohen CEACAM-1 Expression nachgewiesen werden, während die restlichen 33 Patienten eine niedrige oder mittlere CEACAM-1 Expression zeigten. (Tabelle 6).

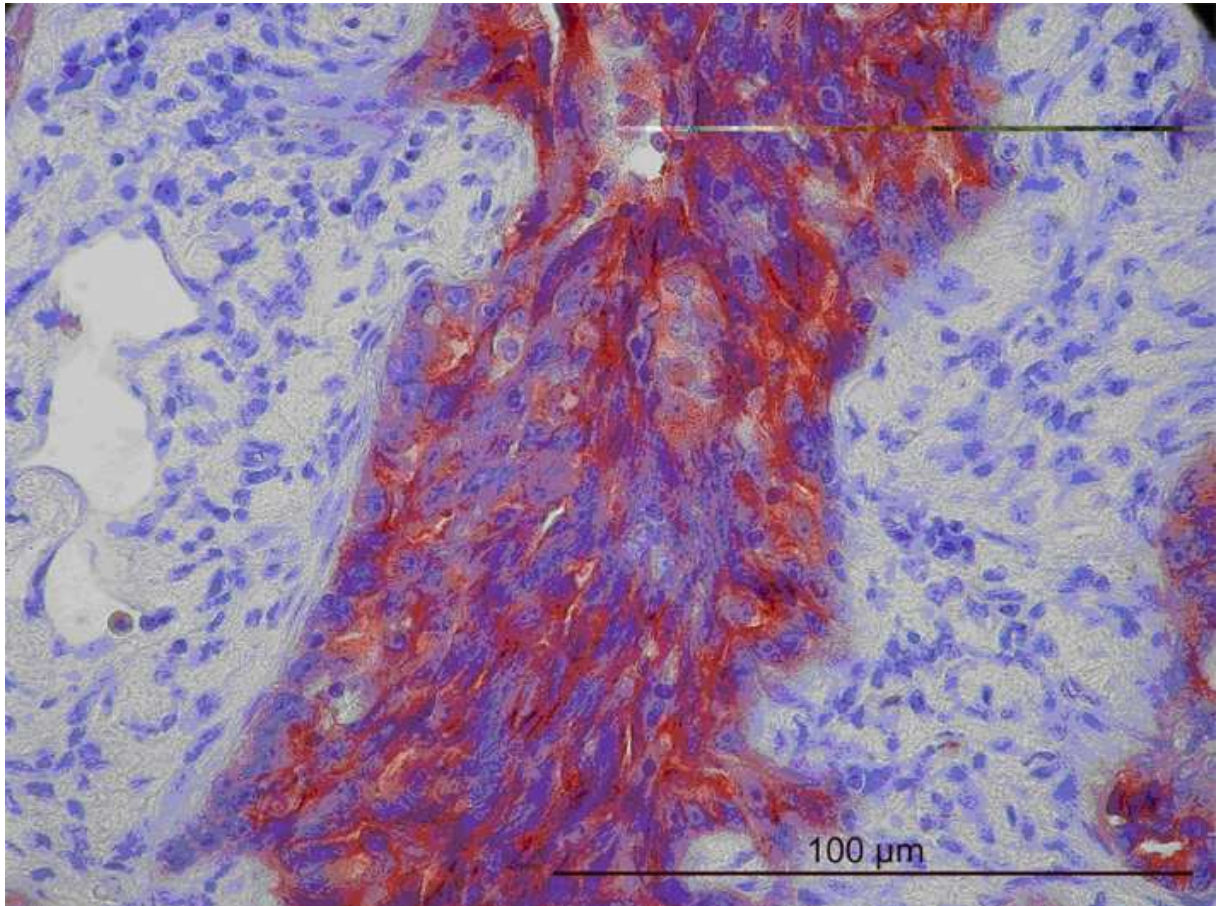


Bild 1.: Plattenepithelkarzinom der Lunge mit hoher CEACAM-1 Expression. Die Tumorzellen sind rot gefärbt. Das Tumorstroma ist ungefärbt. > 66% der Tumorzellen färbten sich rot, so dass dieser Tumor als hoch CEACAM-1 exprimierend eingestuft wurde.

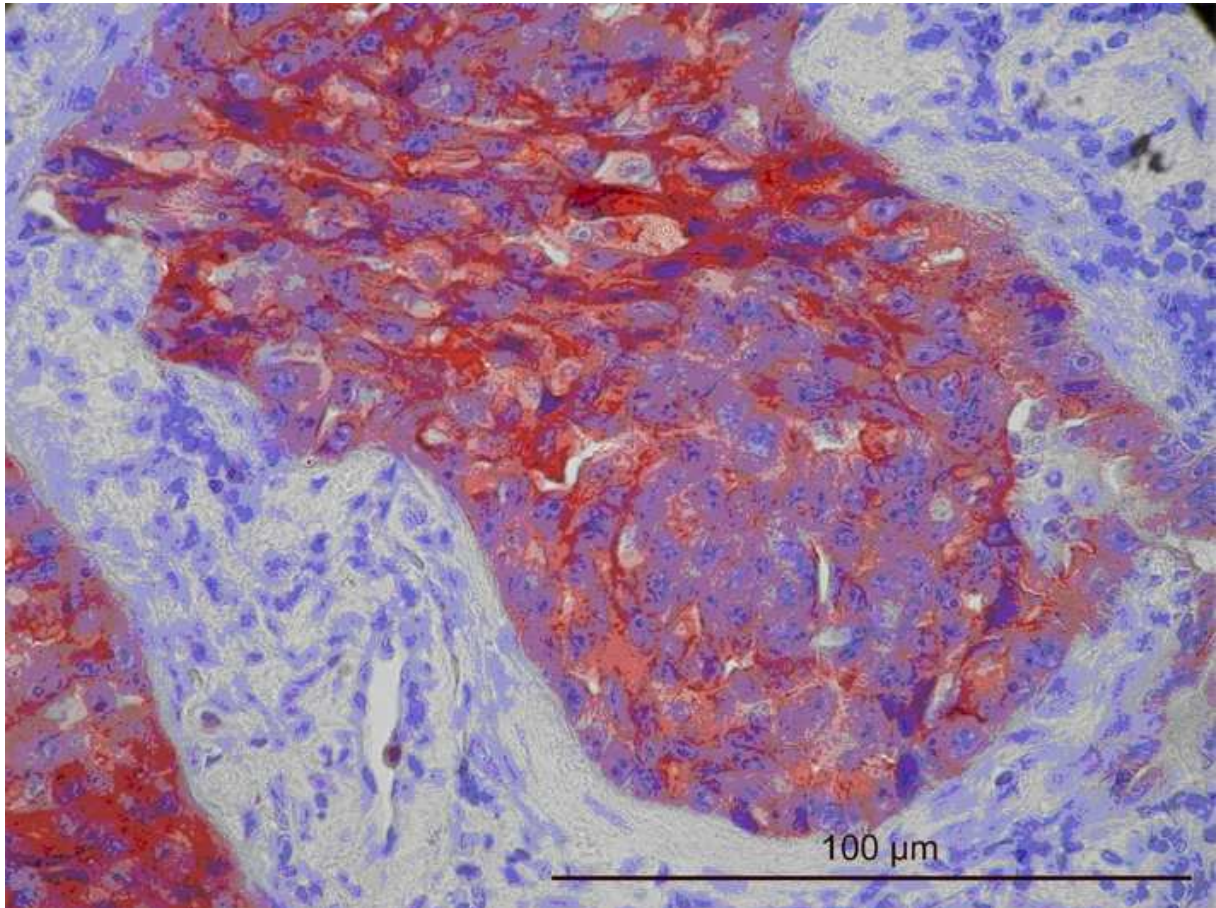


Bild 2.: Adenokarzinom der Lunge mit hoher CEACAM-1 Expression. Die Tumorzellen sind rot gefärbt. Das Tumorstroma ist ungefärbt. > 66% der Tumorzellen färbten sich rot, so dass dieser Tumor als hoch CEACAM-1 exprimierend eingestuft wurde.

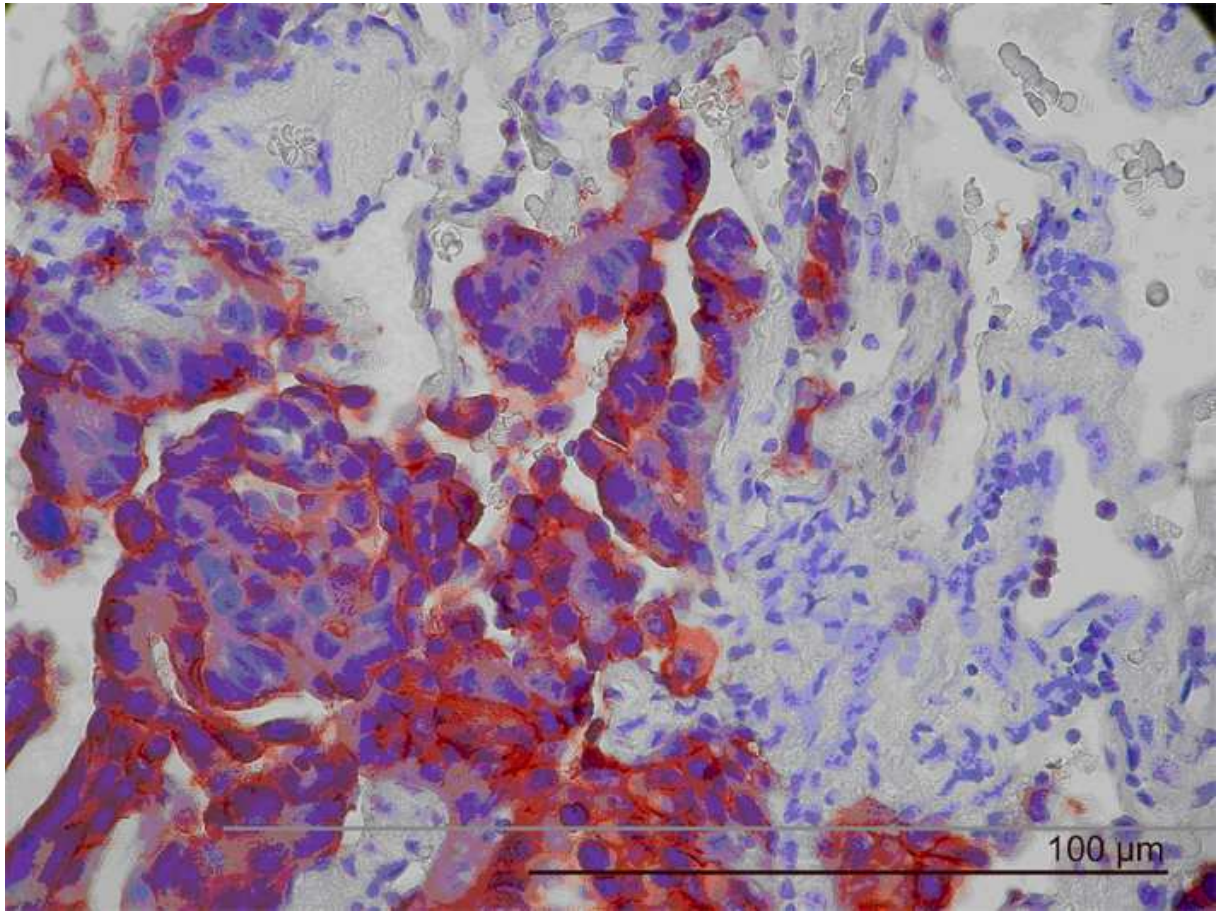


Bild 3.: CEACAM-1 (CD66) positive Granulozyten (rote Färbung, Bild rechts).

Tabelle 6.: Patientencharakteristika und Tumordaten im Vergleich mit der CEACAM-1 Expressionsrate bei primären nicht-kleinzelligen Bronchialkarzinomen.

Variablen	Patientenanzahl	CEACAM-1			p-Wert ^b	
		pro	Expressionsrate ^a			
			niedrig	mittel		hoch
Gesamt	145	31 (21,4%)	42 (29,0%)	72 (49,6%)		
Tumorausdehnung						
pT1-pT2	118	24 (20,3%)	34 (28,9%)	60 (50,8%)	0,55	
pT3-pT4	27	7 (25,9%)	8 (29,6%)	12 (44,5%)		
Lymphknotenbeteiligung						
pN0	77	16 (20,8%)	21 (27,3%)	40 (51,9%)	0,55	
pN1-pN2	68	15 (22,0%)	21 (30,9%)	32 (47,1%)		
Staging^c						
Stage Ia-Ib	67	14 (20,9%)	18 (26,9%)	35 (52,2%)	0,56	
Stage IIa-IIIa	78	17 (21,8%)	24 (30,8%)	37 (47,4%)		
Tumorhistologie^d						
Adenokarzinom	63	9 (14,3%)	15 (23,8%)	39 (61,9%)	0,017	
Plattenepithelkarzinom	56	15 (26,8%)	21 (37,5%)	20 (35,7%)		
Sonstige	26	7 (26,9%)	6 (23,1%)	13 (50,0%)		
Gradinge						
G1-G2	67	13 (19,4%)	24 (35,8%)	30 (44,8%)	0,23	
G3-G4	52	12 (23,0%)	11 (21,2%)	29 (55,8%)		
Alter						
≤ 60 Jahren	77	17 (22,0%)	23 (29,9%)	37 (48,1%)		
> 60 Jahren	68	14 (20,6%)	19 (27,9%)	35 (51,5%)		

^a Die CEACAM-1 Expression wurde in eine „niedrige“ (< 33% positive Tumorzellen), in eine „mittlere“ (≥33% und < 66% positive Tumorzellen) und in eine „hohe“ (≥ 66% positive Tumorzellen) Expression eingeteilt.

^b Die p-Werte wurden mithilfe des Pearson's Chi-Quadrat-Test ermittelt, um eine mögliche Korrelation zwischen den klinisch-pathologischen Parametern und einer hohen CEACAM-1 Expression zu untersuchen.

^c Das postoperative Staging wurde gemäß der UICC Klassifikation durchgeführt.

^d Als Sonstige wurden 12 gemischtzellige und 14 großzellige Bronchialkarzinome zusammengefasst.

^e Für gemischtzellige und großzellige Bronchialkarzinome wurden kein Differenzierungsgrad bestimmt (26 Fälle).

C. 3.) Überlebensanalyse

Nicht-tumorassoziierter Tod oder inkomplettes Follow-Up führten zu einem Ausschluss von 12 Patienten, so dass insgesamt 133 Patienten für die Überlebensanalyse herangezogen wurden. Die mediane Nachbeobachtungszeit betrug 72 Monate nach dem operativen Eingriff (Spannweite zwischen 10 und 130 Monaten). Innerhalb dieser Zeit traten bei 29 Patienten (22,1%) Fernmetastasen und in 15 Fällen (11,5%) Lokalrezidive auf. 35 Patienten (26,7%) hatten sowohl Fernmetastasen wie auch Lokalrezidive in dieser Zeit. Ein Rückfall lag bei der Diagnose einer Fernmetastase oder eines Lokalrezidives vor. Insgesamt lag die Rückfallrate bei 79 (60,3%) der 133 Patienten und führte in 75 Fällen (57,2%) zum Tod durch das Malignom. Bezüglich des Auftretens von Fernmetastasen zeigte sich in der univariaten Analyse ein tendenzieller Zusammenhang mit einer hohen CEACAM-1. Je höher die Expression von CEACAM-1 war, desto häufiger traten Fernmetastasen auf ($p=0,063$; Log Rank-Test). Hingegen bestand kein Zusammenhang zwischen hoher CEACAM-1 Expression und dem Auftreten von Lokalrezidiven ($p=0,68$; Log Rank-Test).

In der univariaten Analyse zeigte sich ein tendenzieller Zusammenhang zwischen einer hohen Expression von CEACAM-1 und einem ungünstigen Verlauf der Tumorerkrankung. Bei Patienten mit einer hohen CEACAM-1 Expression stellte sich eine Tendenz hin zu einem reduzierten Überleben ($p=0,067$; Log Rank-Test) dar. Dieser Zusammenhang wird in der Kaplan-Meier-Überlebenskurve deutlich (*Abbildung 6.*). Tod durch den Tumor war bei fortgeschrittenen Tumoren statistisch signifikant mit CEACAM-1 assoziiert. Bei Patienten mit pT3-pT4 Tumoren ($n=22$) bestand eine hochsignifikanter Zusammenhang zwischen hoher CEACAM-1 Expression und einem verkürzten Überleben ($p=0,009$; Log Rank-Test; *Abbildung 7.*). Patienten mit Lymphknotenbefall (pN1-pN2) ($n=60$) zeigten eine signifikante Verringerung des Überlebens bei einer hohen CEACAM-1 Expression ($p=0,024$; LogRank-Test; *Abbildung 8.*). Eine signifikante Korrelation zwischen Überleben und CEACAM-1

Expression wurde auch für Patienten mit Stadien IIa-IIIa aufgedeckt (n=69) ($p=0,012$; Log Rank-Test; *Abbildung 9.*).

Hinsichtlich der unterschiedlichen Tumorhistologien zeigte sich kein Zusammenhang zwischen hoher CEACAM-1 Expression und malignombezogenen Überleben: In der Subgruppe der Adenokarzinome war eine hohe CEACAM-1 Expression nicht prognostisch relevant ($p=0,11$; Log Rank-Test, *Abbildung 10.*), in der Subgruppe der Plattenepithelkarzinome war eine hohe CEACAM-1 Expression nicht prognostisch relevant ($p=0,17$; Log Rank-Test) und auch in der Gruppe von Patienten mit Tumoren anderer Histologien war eine hohe CEACAM-1 Expression nicht prognostisch relevant ($p=0,61$; Log Rank-Test; *Abbildung 11.*).

Um einen möglichen prognostischen Zusammenhang zwischen einer hohen CEACAM-1 Expression und bereits etablierten prognostischen Parametern zu untersuchen, wurde eine multivariate Überlebensanalyse durchgeführt. Es wurde der prognostische Einfluss der hohen Expression von CEACAM-1 zusammen mit dem prognostischen Einfluss von Tumorausdehnung, Lymphknotenstatus und Patientenalter in einem gemeinsamen Modell schrittweise analysiert. Hierbei zeigte sich, dass die hohe CEACAM-1 Expression ein unabhängiger signifikanter prognostischer Parameter ist (*Tabelle 7.*). Das relative Risiko für einen ungünstigen Verlauf war bei hoher CEACAM-1 Expression um den Faktor 1,9 signifikant bei einem 95%-Konfidenzintervall zwischen 1,1 und 2,8 erhöht. Das relative Risiko für einen ungünstigen Verlauf ist bei einem hohen pT-Status 1,6 (0,9-2,9), bei Lymphknotenbeteiligung 2,3 (1,4-3,8) und einem erhöhtem Alter über 60 Jahre 1,0 (0,8-2,5). Damit stellte sich CEACAM-1 als der 1,8-fach stärkste Prognosefaktor in der vorliegenden Untersuchung dar. Da aufgrund der Korrelation von hoher CEACAM-1 Expression mit der Tumorhistologie ein kausaler Zusammenhang zwischen dem prognostischen Einfluss von Tumorhistologie und der CEACAM-1 Expression vermutet werden konnte, wurde die

Histologie in die multivariate Analyse zwar eingebracht, jedoch aufgrund mangelndem prognostischen Wert wieder ausgeschlossen.

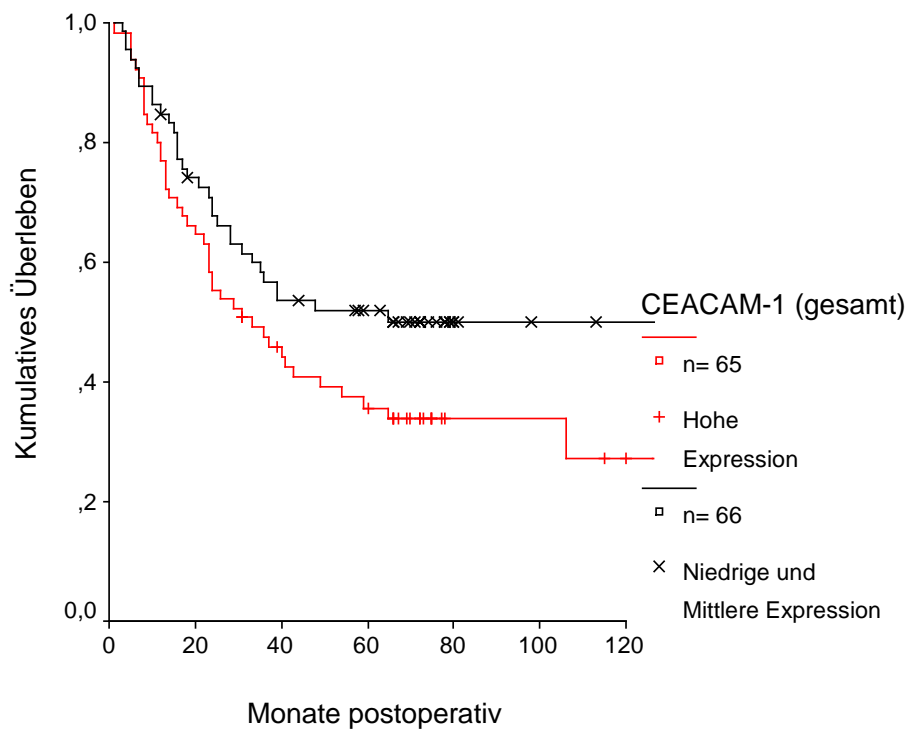


Abbildung 6.: Überlebenskurve CEACAM-1 für das Gesamtkollektiv; $p=0,067$ (Log-Rank Test).

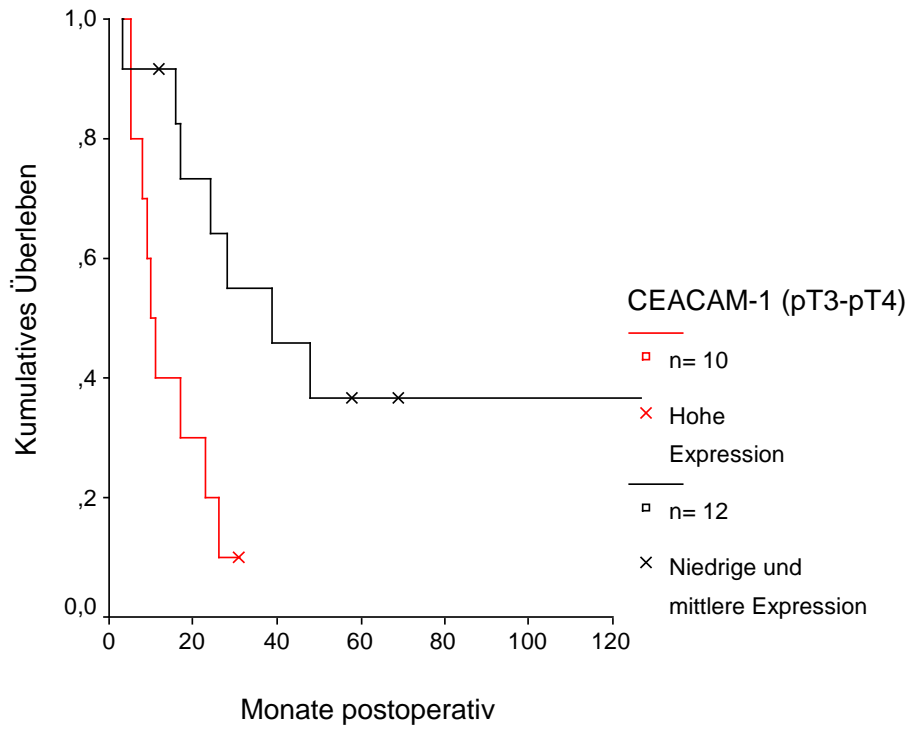


Abbildung 7.: Überlebenskurve CEACAM-1 für pT3-pT4 Tumoren; $p=0,009$ (Log-Rank Test).

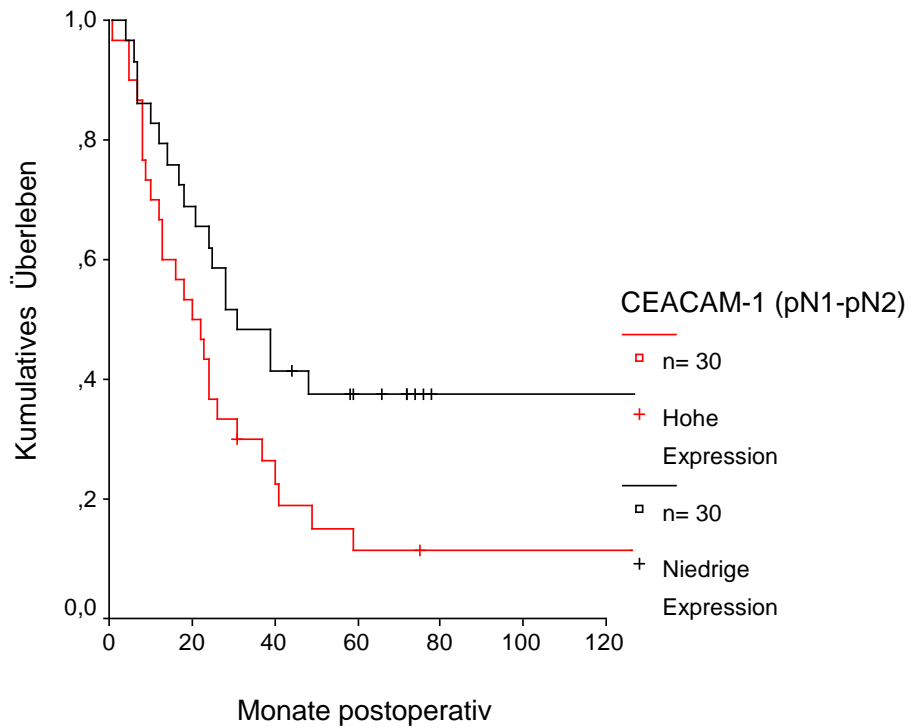


Abbildung 8.: Überlebenskurve CEACAM-1 für pN1-pN2 Tumoren; $p=0,024$ (Log-Rank Test).

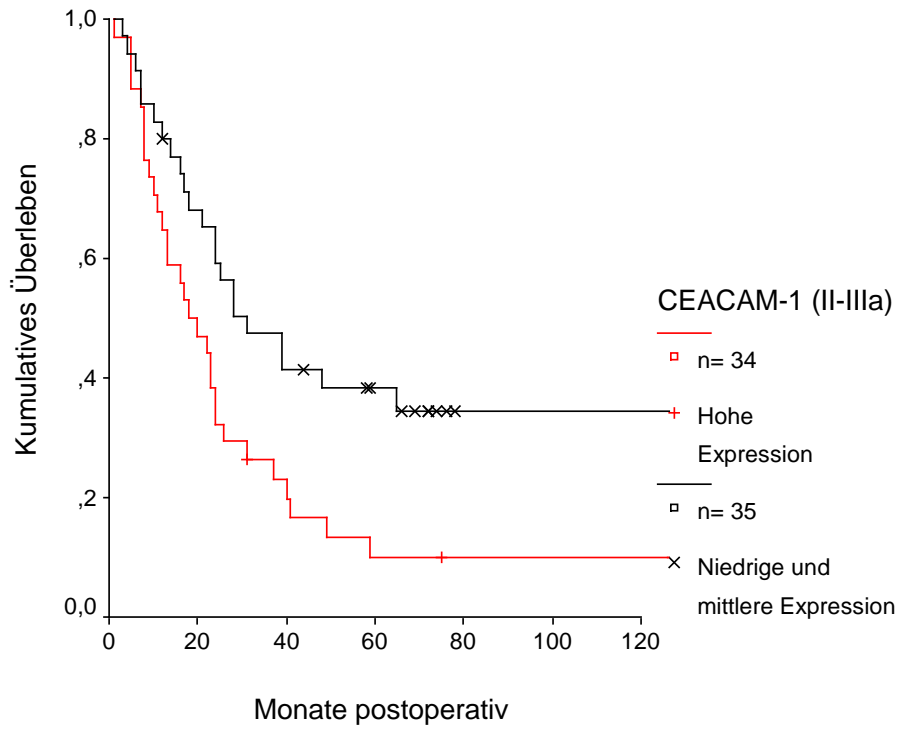


Abbildung 9.: Überlebenskurve CEACAM-1 für Stadium II-IIIa Tumoren ; $p = 0,012$ (Log-Rank Test).

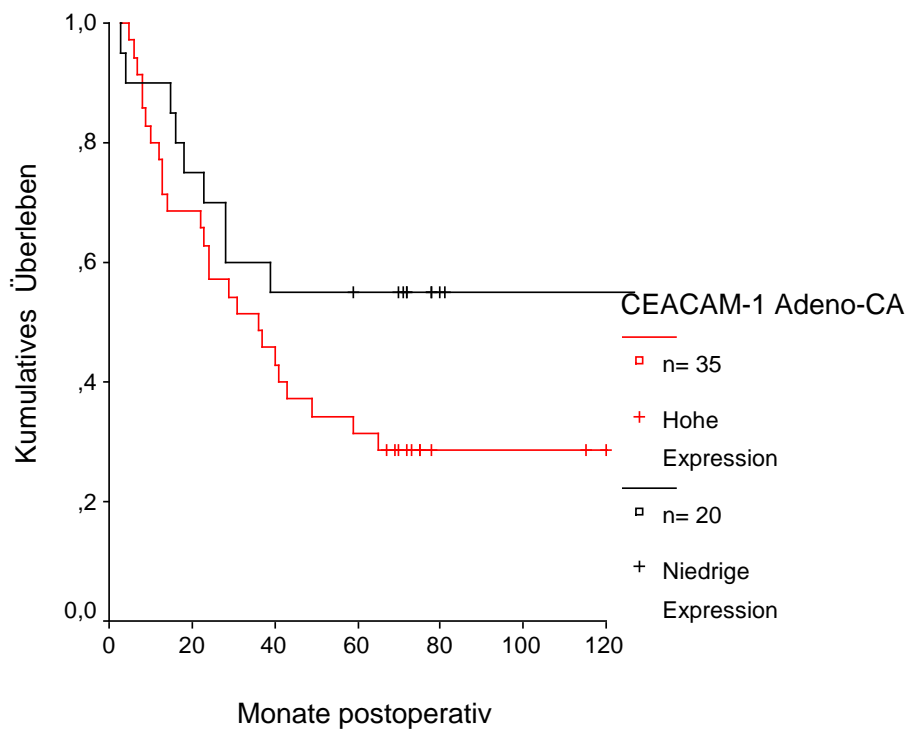


Abbildung 10.: Überlebenskurve von Patienten mit Adenokarzinomen der Lunge; $p = 0,11$ (Log-Rank Test).

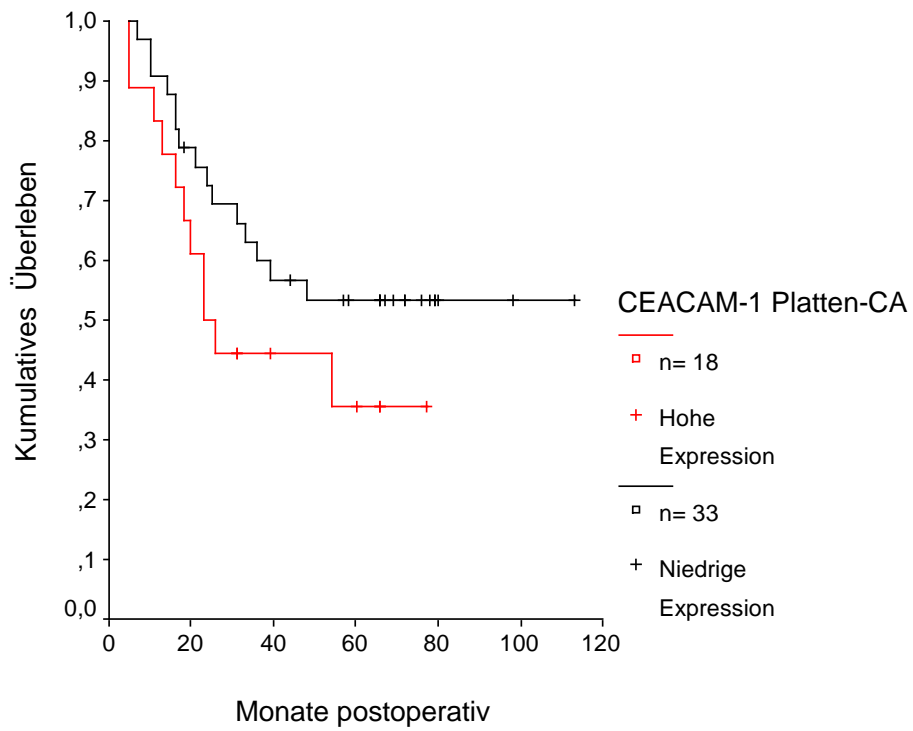


Abbildung 11.: Überlebenskurve von Patienten mit Plattenepithelkarzinomen der Lunge; $p=0,17$ (Log-Rank Test).

Tabelle 7.: Univariate und multivariate Analyse des tumorassoziierten Überlebens im gesamten Patientenkollektiv.^d

Risikofaktor	Univariate Analyse p-Wert ^b	Multivariate Analyse ^a		
		relatives Risiko	95% Konfidenz- intervall	p-Wert
Hohe versus mittlere und niedrige Exoressionsrate von CEACAM-1 ^c	0,0667	1,8	1,1 – 2,8	0,018
PT1-pT2 versus pT3-pT4	0,0198	1,6	0,9 – 2,9	0,109
pN0 versus pN1-pN2	0,0003	2,3	1,4 – 3,8	0,001
Alter ≤ 60 versus > 60 Jahren	0,0697	1,0	0,8 – 2,5	0,054

^a Die multivariate Analyse wurde schrittweise mithilfe des Cox-Proportional-Hazard-Modells durchgeführt.

^b Der p-Wert der univariaten Analyse wurde mittels Log-Rank-Test festgelegt.

^c Die CEACAM-1 Expression wurde gemessen an den gefärbten Tumorzellen pro Schnitt in eine „niedrige“ (< 33% positive Tumorzellen), in eine „mittlere“ (≥33% und < 66% positive Tumorzellen) und in eine „hohe“ (≥ 66% positive Tumorzellen) Expressionsrate eingeteilt.

^d Nicht-tumorassoziiertes Tod oder inkomplettes Follow-Up führte zu einem Ausschluss von 12 Patienten, so dass insgesamt 133 Patienten für die Analyse herangezogen wurden.

D. DISKUSSION

D.1. Methodendiskussion

Es erschien in Hinblick auf die große Fallzahl vonnöten, eine einfach durchzuführende und kostengünstige Methode zu finden, welche aber zu jedem Zeitpunkt eine hohe Spezifität und Sensitivität garantiert. Außerdem sollte die Methode nachvollziehbar und von mehreren Leuten auswertbar sein. Die genaueste Methode ein Protein und seinen möglichen klinischen Wert zu untersuchen, ist die Analyse auf Proteinebene. Dabei spielt die Expression im Gewebe, die Lokalisation und die tatsächlich als Protein translatierte Menge die entscheidende Rolle. Das Mittel der Wahl für die meisten klinischen Forschungsstudien ist wegen der ausgezeichneten Erhaltung der Morphologie die immunhistochemische Analyse formalinfixierter und paraffan eingebetteter Gewebe.^{127,128} Wagener et al. beschrieb 1984 erstmals die Verwendung eines monoklonalen CEACAM-1 Antikörpers.⁷⁹ In unserer Studie war der Nachweis spezifischer Epitope nötig, da CEACAM-1 als Ig-ähnliches Protein mit einer Reihe von Mitgliedern dieser Proteinfamilie große Homologien hinsichtlich der Struktur aufweist. Bei nicht-kleinzelligen Bronchialkarzinomen war zu diesem Zeitpunkt keine immunhistochemische Studie mit einem semiquantitativen Ansatz beschrieben. Auf der Grundlage von Wageners Arbeiten wurde daher begonnen, die oben beschriebene Methode zu erarbeiten und zu etablieren. Dabei war es von größter Wichtigkeit, das Reaktionsoptimum für die enzymatischen Schritte, die Dauer der Antikörper-Inkubationszeit, die Lagerung der Proben während der Reaktionszeiten und vor allem die Färbereigenschaften des Primärantikörpers zu optimieren.⁷⁹ Im Vordergrund bei der Aufbereitung von Paraffinschnitten steht die Antigendemaskierung (epitop-retrieval).¹³⁰ Dabei ist es notwendig, die durch die Formalinfixierung veränderte Epitopenstruktur und die daraus folgende Maskierung des Antigens durch Lösen der gebildeten Quervernetzungen (cross-links)

freizulegen.¹³⁰ Um den impermeablen Eigenschaften der nichtkoagulierender Fixative durch ihre cross-links entgegenzuwirken, müssen die entparaffinierten Schnitte angedaut werden.^{129,130} Diese Permeabilisierung und damit die Freilegung versteckter Determinanten haben wir mit Pronase E durchgeführt, da dabei deutlich bessere Resultate als mit anderen etablierten Enzymen erzielt werden konnten. Um ein Austrocknen der Gewebeschnitte zu verhindern, die Demaskierung aufrechtzuerhalten und damit die einzelnen Schritte der Färbeprozesse zu erleichtern, wurden die Tumorschnitte während der einzelnen Färbereaktionen mit einem Puffer gewaschen. Ein systemischer Vergleich verschiedener Pufferlösungen zeigte, dass der TrisHCL-Puffer besser geeignet war und auch bei uns die besseren Ergebnisse erzielte.¹²⁹

D.2. Interpretation der klinischen Ergebnisse

D.2. a) Zellulärer Funktion von CEACAM-1

Zahlreiche Studien belegen in der neueren Zeit eine Veränderung der CEACAM-1 Expression in verschiedenen malignen Geweben. Eine verminderte Expression im Vergleich zu korrespondierenden gutartigem Gewebe konnte bei malignen Tumorzellverbänden der Brustdrüse⁶⁶, des Prostatakarzinoms⁶⁷, bei Kolonkarzinomen⁶⁸, bei Leberkarzinomgewebe⁶⁹ und bei endometrialen Tumorgewebe⁷⁰ gezeigt werden. In diesen Studien wurde bereits die Rolle einer reduzierten Expression des CEACAM-1 bei der Karzinogenese der verschiedenen Tumoren aufgezeigt. Eine mögliche suppressive Wirkung hinsichtlich des Wachstums von Zellen ist in der Vergangenheit diskutiert worden. Unsere Ergebnisse weisen im Gegensatz dazu eine erhöhte CEACAM-1 Expression bei fortgeschritteneren Tumoren auf und sprechen eher für eine anderen CEACAM-1 Wirkung.

Die Phosphoryllierung einer oder beider Tyrosinbindungsstellen des CEACAM-1 scheint eine Modifikation des CD66 bzw. des CEACAM-1 zu bewirken und ermöglicht damit Teile seiner biologischen Funktionen.^{108,109,125} Die suppressive Wirkung wird durch die zytoplasmatischen Seite des CEACAM-1 (CEACAM-1cyt) vermittelt, wobei durch die Phosphoryllierung an den Stellen Tyr-488 und Tyr-515 durch multiple Tyrosinkinasen dies erst ermöglicht werden soll.¹²⁵ Diese Phosphoryllierung kann durch verschiedene physiologische Faktoren gesteuert werden und scheint für CEACAM-1 spezifisch zu sein.⁸¹ Durch die Phosphatanhängung kann das Protein dann mit anderen membranständigen oder zytosolischen Proteinen in Kontakt treten und so eine mögliche intrazelluläre Signaltransduktion ermöglichen. Verschiedenen zelluläre Funktionen des CEACAM-1 sind über diesen Mechanismus möglich. Bei nicht-kleinzelligen Bronchialkarzinomen könnte dieser Mechanismus verändert sein und mit einem Verlust der suppressiven Wirkung auf Tumorzellen einhergehen. Dies würde für die von uns gezeigten Daten sprechen.

Ein möglicher Kontakt mit dem Zellinneren scheint über ein Protein der Integrinfamilie, dem Integrin $\beta 3$, zu erfolgen. Wie oben dargestellt, weisen beide Proteine, das CEACAM-1 und das Integrin $\beta 3$, gemeinsame Strukturen auf. Dabei bildet das phosphoryllierte CEACAM-1 einen Komplex mit Integrin $\beta 3$. CEACAM-1 kann dann als Rezeptor über das Integrin $\beta 3$ durch intrazelluläre Signalübertragung die Zellmotilität beeinflussen.⁸² Eine gesteigerte Expression des CEACAM-1 könnte über diesen Mechanismus die Metastasierung erleichtern, welches eine mögliche Erklärung für eine erhöhte CEACAM-1 Expression bei fortgeschrittenen Tumoren wäre. Bei dem Integrin $\beta 3$ können zwei Subtypen der α Einheit unterschieden werden, die αIIb in Epithelien und die αV Kette in diversen Parenchymzellen.⁸³ Dieses Integrin weist mit der $\beta 3$ -Kette eine Immunoglobulin-ähnliche Domäne auf. Die Adhäsionsseite ist von Metallionen abhängig, wird durch die βA Schleife repräsentiert und liegt neben einer kalzium-abhängigen Bindungsstelle mit starker Regulatorfunktion.⁸³ Eine Kalzium abhängige Bindungsstelle findet sich auch bei dem

ebenfalls mit einer Immunoglobulin ähnlichen Domäne aufgebautem CEACAM-1, welches über eine Calmodulin-Bindungsstelle an seinem langen und kurzen zytoplasmatischen Arm ein Kalzium-Calmodulin-Komplex binden kann.⁶⁴ Das Integrin $\beta 3$ erfüllt die Funktion eines Promoters bei der Tumordinvasion⁸⁴, hilft bei der Angiogenese durch Zellmigration⁸⁵ und bei der Invasion der Zytotrophoblasten.⁸⁶ Bei CEACAM-1 wurde in jüngster Zeit ebenfalls eine mögliche Rolle bei der Angiogenese diskutiert.⁵³ Die gewonnenen Daten in unserer Studie könnten ein möglicher Hinweis für eine angiogene Funktion sein.

Die cis-Domäne des CEACAM-1 scheint bei der Tumorsuppression eine Rolle zu spielen.⁸⁷ Bei der Implantation der Trophoblasten scheint der CEACAM-1-Integrin- $\beta 3$ -Komplex beteiligt zu sein.⁸² Diese Interaktion wäre auch bei nicht-kleinzelligen Bronchialkarzinomen denkbar, zumal bei der Metastasierung eine Implantation im Zielgewebe nötig ist. Die enge Lokalisation des CEACAM-1 mit dem Integrin $\beta 3$ und die häufige Koexpression erhärten den Verdacht einer gemeinsamen Aktivität. CEACAM-1 könnte diesen Mechanismus auch für die Induktion einer Angiogenese, die vor allem bei fortgeschrittenen Tumoren eine Rolle spielt, nutzen und so unsere Resultate erklären.

Der zelluläre Funktionsmechanismus des CEACAM-1 ist noch in weiten Teilen unverstanden. Es konnte jedoch gezeigt werden, dass die lange cis-Determinante des CEACAM-1 eine zentrale Rolle spielt.⁸⁷ Der zytoplasmatische Proteinanteil kann alternativ in zwei Teile mit 10 oder in 73 Aminosäuren aufgeteilt werden, welcher jeder für sich mit den Aktinfilamenten des Zytoskelett konjugiert ist. Das längere zytoplasmatische Stück erfüllt eine suppressive Wirkung bei Tumoren mit zwei Tyrosinkinase-Bindungsstellen.⁸⁷⁻⁹⁰ Für eine nötige Interaktion mit den Membranen oder mit anderen Proteinen via Signaltransduktion scheint die Domäne an den oben genannten Stellen durch verschiedene Tyrosinkinasen phosphoryliert zu werden. Diese Phosphorylierung kann durch verschiedenen physiologischen Faktoren gesteuert werden und scheint für CEACAM-1 spezifisch zu sein.⁸¹ Dabei ist eine oder beide dieser an Tyrosin phosphorylierten Stellen an der Konjugation mit Proteinkinasen der Src

Familie ^{91,93}, der Paxillin Familie ⁹² und den Protein-Tyrosin-Phosphatasen SHP1⁴⁹ und SHP2¹²⁵ beteiligt. Alle Proteine, welche in jüngster Zeit bei malignem Gewebe untersucht wurden. Die oben erwähnten Proteinkinase binden an einer oder an beiden SH-2-Domänen des Tyrosin-phosphorylierten CEACAM-1.⁹³ Dabei besteht bei der oben genannten Kalzium bindenden Stelle auch Kontakt zum Kalzium bindenden Calmodulin. Auch das Integrin $\alpha\beta 3$ ist über seine phosphorylierte zytoplasmatische Domäne mit CEACAM-1 verbunden.⁸² Dabei handelt es sich im Speziellen um einen aus α und β Untereinheiten aufgebauten Transmembranrezeptor.⁹⁴ Während die kleinere β Untereinheit von verschiedenen Rezeptoren benutzt werden kann, ist die größere α Einheit in jedem Rezeptor individuell gestaltet.⁹⁴ Integrine erfüllen diverse Funktionen bei der Zelladhäsion und der Signaltransduktion und kommunizieren sowohl mit extrazellulären wie auch mit intrazellulären Proteinen.^{94,95} Eine Kolokalisation mit CEACAM-1 konnte in Zellen der kolorektalen Karzinomreihe HT29 gefunden werden.⁸² In humanen Granulozyten treten diese beiden Proteine ebenfalls gemeinsam auf. Auch bei den von uns als Positivkontrollen untersuchten Granulozyten fand sich immer eine CEACAM-1 Expression. In Granulozyten scheint das CEACAM-1 ein Ligand für E-Selektin ⁸⁰ und an der Hochregulation von Integrin beteiligt zu sein.^{82,96} Außerdem konnte ein gemeinsames Vorkommen in der Transitionalzone von extravillösen Trophoblasten der föto-maternalen Einheit während der Plazentaentwicklung nachgewiesen werden. So auch auf der apikalen Oberfläche von Drüsenzellen des befruchteten Endometriums, wobei bei nicht aktivem epithelialen endometrialen Gewebe nur CEACAM-1 alleine ohne Integrin $\beta 3$ expremiert wird.⁸² Dort scheint die Invasion und die Proliferation der Trophoblasten beeinflusst zu werden. Auch bei der Implantation der Trophoblasten scheint der CEACAM-1-Integrin- $\beta 3$ -Komplex eine Funktion auszuüben.⁸² Interessanterweise wurde CEACAM-1 auch in der Tumor-Stroma-Grenze von invasiven Melanomzellen nachgewiesen und eine heterogene Koexpression von CEACAM-1 und Integrin $\beta 3$ festgestellt, welche eine mögliche Assoziation mit der Zellmigration vermuten lässt. Dabei scheint der CEACAM-1-

Integrin- β 3-Komplex bei der Zellinvasion von Melanomzellen eine Rolle zu spielen.⁸² Bei den von uns untersuchten Gewebeschnitten wurde CEACAM-1 im Tumorstroma nicht nachgewiesen, jedoch an der Tumor-Stroma-Grenze.

Eine Blockade des Integrin α V β 3 durch einen Antikörper scheint das Wachstum beim Brustkrebs zu unterdrücken.⁹⁷ Damit wäre die CEACAM-1 Funktion ebenfalls gehemmt. Umgekehrt wäre, wenn CEACAM-1 mit dem Integrin β 3 interagiert und dies seine Funktionen erst möglich macht, eine erhöhte CEACAM-1 Expression für das Tumorstromawachstum dann nötig. Eine erhöhte CEACAM-1 Expression wurde von uns vor allem bei fortgeschritteneren Tumoren, also bei Tumoren mit einem höheren pT-Stadium, gefunden. Das Integrin β 3 erfüllt die Funktion eines Promotors bei der Tumoringression⁸⁴, hilft bei der Angiogenese durch Zellmigration⁸⁵ und bei der oben beschriebenen Invasion der Zytotrophoblasten.⁸⁶ Bei dem CEACAM-1 wurde in jüngster Zeit ebenfalls eine mögliche Rolle bei der Angiogenese diskutiert.⁵³ Eine hohe CEACAM-1 Expression, so gefunden in unserer Studie bei fortgeschrittenen Bronchialkarzinomen, könnte eine Angiogenese dieser Tumoren fördern oder erst ermöglichen. Die räumliche Gemeinsamkeit, mögliche funktionelle Ähnlichkeiten und gemeinsame Expressionsorte des CEACAM-1-Integrin- β 3-Komplexes erhärtet den Verdacht einer Interaktion.

Brümmer et al. zeigen in ihrem jüngsten Elaborat einen ersten Zusammenhang zwischen diesem funktionellen Proteinkomplex und der Zellmigration. Weitaus weniger ist in Sachen Zellwanderung und Zellaussaat über das CEACAM-1 bekannt. Trotzdem lassen sich bereits jetzt erste Vermutungen anstellen, dass der CEACAM-1-Integrin- β 3-Komplex kolokalisiert an der Zellinvasion und Zellmigration in den oben beschriebenen Geweben beteiligt ist. Es ist bekannt, vor allem fortgeschrittenere Bronchialkarzinome metastasieren häufiger. Eine Zellinvasion beziehungsweise eine Zellmigration ist dafür unerlässlich. Da sich eine hohe CEACAM-1 Expression bei diesen Tumoren findet, könnte CEACAM-1 entscheidend an der

Metastasierung beteiligt sein. Ein möglicher Weg könnte die Angiogenese sein und der damit verbundene Anschluß an das Gefäßsystem.

Die zwei Isoformen CEACAM-1-4L und CEACAM-1-4S werden in den meisten Geweben koexprimiert.⁶² Dabei werden diese Zelladhäsionsmoleküle auf der Oberfläche von epithelialen Zellen, von proliferativen gutartigem Gewebe⁹⁸, von normalem Kolonmukosagewebe⁶⁸ und von kolorektalem Adenomgewebe⁹⁹ exprimiert. In Zellen von malignem Gewebe wie dem der Prostata-¹⁰⁰, dem des kolorektalen Karzinom⁶⁸ und dem des malignen Melanoms⁷¹, in gutartigem, premalignem und malignem Gewebe der Brustdrüse⁶⁶ und bei Bronchialkarzinomen⁷² kommt CEACAM-1 ebenfalls vor. Außerdem wird CEACAM-1 in Gefäßendothelzellen genauso exprimiert wie auf der Oberfläche von myeloischen Zellen wie den neutrophilen Granulozyten.⁵⁰ Bei epithelialen Zellen wird CEACAM-1 nur auf der apikalen Seite exprimiert.¹⁰¹ Bei der Interaktion von neutrophilen Zellen mit dem Endothel scheint das CEACAM-1 als CD66 eine Rolle zu spielen. Dabei werden bei hoher Flussrate ein Selektin-abhängiger Weg¹⁰² und bei niedrigerer Blutflussrate ein Integrin-abhängiger Weg beschrieben.¹⁰³ Der tumor necrosis factor (TNF) oder der Plättchen-aktivierende Faktor (PAF) unterstützen dabei die Zellen bei ihrer Aktivierung.¹⁰⁴ CD66 tritt bei der frühen Aktivierung in Erscheinung.¹⁰⁵ Dabei interagiert CD66 mit Selektinen (E-, P-, L-Selektin) auf den Endothelzellen und scheint als Rezeptor für diese Selektine auf den Granulozyten eine Neutrophilen-Endothelzellen-Aktivierung zu ermöglichen.^{105,106} Eine Selektinexpression ist für diesen Prozess von großer Wichtigkeit, da CD66 allein diese Aktivierung nicht vollbringen kann. Eine erhöhte L-Selektin Expression wird durch das CD66 bei den Granulozyten ermöglicht, indem die Selektin zerstörenden Proteasen nicht exprimiert werden. So bleiben die Adhäsionsmoleküle, die bei diesem Prozess als Rezeptoren fungieren, erhalten.^{96,105} Diese sind nötig, um eine endgültige stabile Adhäsion zu ermöglichen.¹⁰⁵ Bei fortgeschrittenen nicht-kleinzelligen Bronchialkarzinomen, welche eine hohe CEACAM-1 Expression und eine damit

einhergehende hohe Metastasenrate zeigen, wäre dieser Mechanismus über Zellkontakte durchaus denkbar. Dabei sind Phosphorylierungsprozesse und Expression der Rezeptoren an weiteren Stellen der Zelloberfläche eventuell erst möglich.¹⁰⁵ Das CD66 ermöglicht das Erkennen der endothelialen E-, P- und L-Selektine als Rezeptor auf den Granulozyten und scheint so an der physiologischen Zellinteraktion beim Rolling der neutrophilen Granulozyten einen entscheidenden Schritt darzustellen.¹⁰⁵ Eine höhere CEACAM-1 Expression wäre dafür nötig. Fortgeschrittene Bronchialkarzinome könnten über das CEACAM-1 einen ähnlichen Mechanismus zur Metastasierung nutzen. Auf beiden Zelloberflächen wird CEACAM-1 expremiert.

Die in hämatopoetischen und in epithelialen Zelllinien vorkommende und ebenfalls eine SH2-Domäne tragende SHP-1-Tyrosin-Protein-Kinase kann durch diese Phosphorylierung in malignen epithelialen Kolonzellen ebenfalls gebunden und aktiviert werden.⁴⁹ Gleiches gilt für die zur gleichen Familie gehörenden SHP-2-Tyrosin-Proteinkinase mit SHP-1 in epithelialen gutartigen Zellen.¹²⁵ Auf diesem Weg könnte eine intrazelluläre Signaltransduktion ermöglicht werden.^{87,93,125} Interessanterweise konnte das CEACAM-1, im Gegensatz zu den anderen Ig-ähnlichen CEACAM Familienmitglieder, als ein Ca^{2++} -abhängiges Zelladhäsionsmolekül identifiziert werden.⁴⁸ Dabei bewirkt ein Anstieg der intrazellulären Ca^{2++} -Konzentration ein Binden des kalziumbindenden Moleküls Calmodulin an die zytoplasmatische Domäne. Dies regelt die CEACAM-1-Bindung untereinander herunter ⁶⁴ und beeinflusst die Dimerisation des Proteins.¹¹³ Schumann et al. konnten mit Hilfe von Murin-MC38 Adenokarzinomzellen eine direkte Interaktion mit den zytoskelettalen Proteinen Myosin, Tropomyosin und Aktin nachweisen, wobei eine Kolokalisation mit dem Aktin vor allem bei dem langen CEACAM-1-4L beschrieben wird.⁶³ Nach einer Phosphorylierung scheint dieser Kontakt möglich zu werden.^{63,109} Dabei führt dies zu einer Verstärkung der Phosphorylierung der Tyrosinstellen des CEACAM-1.⁶³ Calmodulin scheint eine Bindung der L-Form mit Aktin dabei zu verhindern, anders als bei Tropomyosin. Dort

verstärkt es die Bindung mit der L-Form des CEACAM-1 und tritt so als ein wichtiger Ca^{2+} -Regulator auf.⁵⁷ Eine Hochregulation des CEACAM-1 könnte diesen Prozeß entscheidend beeinflussen.

CEACAM-1 Isoformen, vor allem die L-Form, scheint bei der kontrollierten Proliferation eine regulierende Rolle zu spielen, welche unabhängig von der Zellfunktion zu sein scheint. Eine solche regulierende Funktion des CEACAM-1 könnte sich das Bronchialkarzinom zu nutze machen und durch erhöhte Expression eine Interaktion mit den Zytoskelett und eine Metastasierung erleichtern. Die erst kürzlich veröffentlichte Erkenntnis, dass die CEACAM-1 Expression in aktivierten T-Lymphozyten stark hochreguliert wird und als kombinierte-stimulierender Rezeptor für diese Zellen fungiert, bestätigt diese Vermutung.¹¹⁵ Dies scheint durch eine Einflußnahme auf stimulierende Wachstumsfaktoren zu geschehen, indem CEACAM-1 bei zirkulierenden Zellen genauso wie bei Zellen im Gewebeverband ein Kontakt unterbindet und die Zell-Zell-Erkennungsmechanismen beeinflusst.⁹⁸ Eine gesteigerte Aktivität des CEACAM-1 auf der Zelloberfläche kann dabei diesen Effekt auslösen und so direkt die Wachstumsrezeptorfunktion beeinflussen. Ein indirekter Weg ist über eine Hochregulation der CEACAM-1 Isoformen und der Anzahl möglich.⁹⁸ Es erfüllt damit eine ähnliche Funktion wie die der N-CAMs und E-Cadherine.^{116,117} Es kommt so zu einer regulierten Proliferationshemmung. Das Zelladhäsionsmolekül CEACAM-1 verschafft sich mit seinem zytosolischen Anteil über eine transmembrane Komponente Kontakt in das Zellinnere. Assoziiert mit dem CEACAM-1 ist das Integrin $\beta 3$. Es ist mit CEACAM-1 nur dann verbunden, wenn an der Stelle Tyr-488 der zytoplasmatischen Domäne des biliaryen Glykoproteins eine Phosphorylierung stattgefunden hat.⁸² Dies konnte zumindest für in vitro Bedingungen nachgewiesen werden. Erst diese Phosphorylierung scheint eine funktionelle Verbindung beider Moleküle möglich zu machen. Dabei kontrolliert die carboxyterminale Region diese Tyrosinphosphorylierung.¹²⁵ CEACAM-1 kann dann als Rezeptor über das

Integrin $\beta 3$ durch intrazelluläre Signalübertragung die Zellmotilität beeinflussen⁸² oder das Tumorwachstum unterdrücken.^{87,118}

D.2. b) Therapeutischer Konsequenzen

In jüngster Zeit haben zwei Studien die Diskussion um einen möglichen prognostischen Einfluss des CEACAM-1 angeregt. Unter Verwendung des gleichen Antikörpers wie in dieser Studie wurde gezeigt, dass Rezidive bei Patienten mit CEACAM-1 positiven malignen Melanomen häufiger auftreten.⁷¹ Laack et al. zeigten einen Zusammenhang zwischen hoher CEACAM-1 Expression und einer ungünstigeren Prognose bei Adenokarzinompatienten der Lunge.⁷² Ein postuliertes angiogenetisches Potential von CEACAM-1 könnte eine mögliche Erklärung für die sowohl bei malignen Melanomen, als auch bei nicht-kleinzelligen Bronchialkarzinomen beobachtete erhöhte CEACAM-1 Expression sein. Dieser angiogenetische Effekt könnte Grund für den schlechten Tumorverlauf bei CEACAM-1 positiven Tumoren sein. Beim CEACAM-1 ist schon seit längerem ein Vorkommen in Endothelzellen von proliferierendem Gewebe, wie z.B. im Endometrium oder bei Prozessen der Wundheilung, beschrieben.⁵⁰ Anders verhält es sich bei der Angiogenese. Für das CEACAM-1 ist in jüngster eine proliferationsverstärkende Funktion belegt worden.⁵² Obrink und Prall haben ein Vorkommen von CEACAM-1 in den Endothelzellen von Mikrogefäßen bereits belegt.^{50,62} Ebenfalls wurde CEACAM-1 bei plazentaren Endothelgefäßen gefunden.⁵⁰ Diese Daten belegen auch ein Vorkommen in den maternalen Deziduagefäßen.¹²¹ Während der Wundheilung wird CEACAM-1 in den neu angelegten Gefäßsträngen des Granulationsgewebes expremiert. Das CEACAM-1 lässt sich bei einer Vielzahl von Tumorgefäßen nachweisen, wie bei dem Nierenzellkarzinom, dem Prostatakarzinom, dem Leydigzelltumor und dem Blasekarzinom.⁵³ CEACAM-1 wird nur bei Mikrogefäßen, nicht bei mittleren oder großen Gefäßen gefunden.⁵² Dabei wird CEACAM-1 sowohl luminal wie

auch apikal expremiert.⁵² All dies spricht für eine Rolle bei der Angiogeneese. Dabei scheint der angiogenetische Effekt des CEACAM-1 über den Wachstumsfaktor vascular endothelial growth factor (VEGF) vermittelt zu sein.^{50,52} CEACAM-1 kommt nur in kleinen, neu gebildeten Tumorgefäßen vor und eine verstärkende Funktion der tumorbedingten Angiogeneese liegt daher nahe.⁵² In den Endothelzellen mikrovaskulärer Gefäße, in den dort eingewanderten Granulozyten und in einer Tumorzelllinie konnte eine Stimulation der Proliferation, der Chemotaxis und der Ausbildung gefäßähnlicher Vorläuferstränge in den frühen Stadien durch CEACAM-1 gezeigt werden.⁵² Gleiches gilt für die chorionallantoische Membran bei Hühnern, wo CEACAM-1 die Angiogeneese induziert.⁵² Dabei sind die Effekte des CEACAM-1 additiv mit denen des Wachstumsfaktor VEGF, wobei dieser wiederum eine gesteigerte CEACAM-1 Expression zu triggern scheint.^{52,53} Eine Blockade von CEACAM-1 mit einem anti-CEACAM-1-Antikörper verhindert dagegen die in vitro induzierte Gefäßanlage.⁵² Gerade das verstärkte Auftreten von CEACAM-1 bei fortgeschrittenen nicht-kleinzelligen Bronchialkarzinomen festigt die These eines angiogenetischen Effektes. Denn bei fortgeschrittenen Bronchialkarzinomen bedarf es, wie bei allen größeren Tumoren, einer besseren Gefäßversorgung zur Überlebenssicherung. Diese fortgeschrittenen Tumore mit einer hohen CEACAM-1 Expression könnten besser Anschluss an das Lungengefäßsystem erhalten und so die beobachtete gehäufte Metastasierung bei einer hohen CEACAM-1 Expression erst ermöglichen. Nicht zuletzt wegen der klinischen Relevanz könnte durch Inhibition des CEACAM-1 für Patienten mit fortgeschritteneren nicht-kleinzelligen operablen Bronchialkarzinomen ein möglicher therapeutischer Effekt erzielt werden. Ein vor kurzem publizierter Artikel hat die Möglichkeit einer in vitro Blockade des CEACAM-1 und die damit verbundenen Effekte auf die Angiogeneese aufgezeigt.⁵²

Ein signifikanter Unterschied konnte hinsichtlich der CEACAM-1 Expression zwischen Adenokarzinomen und Plattenepithelkarzinomen festgestellt werden. Interessanterweise zeigten Adenokarzinome der Lunge eine fast doppelt so häufig eine erhöhte hohe CEACAM-

1 Expression (61,9%) als bronchiale Plattenepithelkarzinome (37,9%) (Tabelle 6.). Bei nicht-kleinzelligen Bronchialkarzinomen mit ihrer Fähigkeit, sowohl drüsige als auch epitheliale oder gemischter Zelldifferenzierung bei Tumoren zu zeigen, sind solche Ergebnisse noch nicht beschrieben worden. Huang hat über den Verlust der glandulären Differenzierung bei epithelialen Zellreihen der weiblichen Brust berichtet, die mit einer reduzierten CEACAM-1 Expression einhergeht.¹¹⁹ Dies lässt eine mögliche Rolle des CEACAM-1 bei den initialen Schritten verschiedener Differenzierungswege bei epithelialen Tumoren vermuten. Ein Verlust der drüsigen Strukturen könnte auch eine Erklärung für die beobachtete erniedrigte CEACAM-1 Expression bei Plattenepithelkarzinomen der Lunge sein. Interessanterweise konnten wir keine Tumor-suppressive Wirkung des CEACAM-1 beobachten. Vor allem in fortgeschritteneren Tumorstadien zeigte sich eine erhöhte CEACAM-1 Expression. Eine herabgesetzte Lebenserwartung der untersuchten Bronchialkarzinompatienten fand sich tendenziell assoziiert mit einer erhöhten CEACAM-1 Expression in den Tumorzellen. Bei höheren Tumorstadien (pT3-pT4), bei solchen mit einem Lymphknotenbefall (pN1-pN2) oder bei Tumoren im Stadium IIa-IIIa wurde eine signifikante Verringerung des tumorassoziierten Überlebens beobachtet. Eine durchgeführte multivariate Analyse zeigte CEACAM-1 als einen unabhängiger signifikanten Prognoseparameter bei nicht-kleinzelligen operablen Bronchialkarzinomen. Diese prognostische Relevanz einer CEACAM-1 Expression wurde durch das Einbeziehen bereits etablierter klinischer Parameter wie pT-Status, pN-Status oder das Patientenalter in der multivariate Analyse¹²⁰ hervorgehoben. Neben dem bereits bekanntem Lymphknotenstatus konnte nur die CEACAM-1 Expression als ein unabhängiger prognostischer Parameter bezüglich eines ungünstigen Überleben etabliert werden.

CEACAM-1 wirkt als ein starker angiogenetischer Faktor und beeinflusst so die Endothelzellproliferation und ihre Migration.⁵² Dabei ermöglicht das CEACAM-1 einen Kontakt zwischen den Endothelzellen einerseits, und zwischen den Bindegewebszellen andererseits. CEACAM-1 ermöglicht homophile (Endothelzell-Endothelzell-Bindung) und

heterophile Bindung (Endothelzell-Granulozyten-Bindung).^{48,126} Es erhöht die Expression der Selektine auf Endothelzellen wie dem E-Selektin, dem P-Selektin oder dem L-Selektin^{105,106} und kann diese binden. CEACAM-1 ist auf Granulozyten Träger der Selektin-bindenden Kohlenhydratgruppen LewisX und Sialyl LewisX, die auch auf den Endothelzellen vorkommen.^{102,105,106} CEACAM-1 als Rezeptor ermöglicht so den Endothelzellen untereinander, eine Adhäsion einzugehen und nach Bindung, eine neue Basalmembran im Endothel herzustellen.⁵³

CEACAM-1 kann diese Effekte durch verschiedene Mechanismen erreichen. Einmal kann es als Zelladhäsionsmolekül eine Bindung zwischen Endothelzellen und endothelialen Rezeptoren wie dem E-Selektin ermöglichen. Andererseits können, die während einer Entzündungsreaktion von beweglichen und ortsansässigen Granulozyten exprimierten CEACAM-1 Isoformen, eine Gefäßneubildung im verletzten oder erkrankten Gewebe induzieren. Dafür verbindet das CEACAM-1 die Endothelzellen mit Bindegewebszellen oder mit Granulozyten, ebenfalls in seiner Funktion als Rezeptor.⁵² Der Kontakt mit endothelialen Rezeptoren ist dabei von besonderer Bedeutung.⁵² So werden weitere Zellen rekrutiert und das neue Gewebe kann möglicherweise wachsen und durch die induzierte Gefäßneubildung sein Überleben sicherstellen.⁵³

Die in der Zellmembran fixierten CEACAM-1 Proteine spielen mehr eine Rolle bei den morphologischen Veränderungen. Hierbei tritt eine Phosphoryllierung auf, wobei die L-Domäne im Zytosol nicht nur durch Protein-Tyrosin-Kinasen, sondern auch durch Protein-Tyrosin-Phosphatasen beeinflusst wird.⁹¹ Dies ermöglicht zum Beispiel eine Zellinteraktion bei der Morphogenese von Gefäßsträngen.⁵² So lässt sich zusammenfassend eine verstärkende Rolle des CEACAM-1 bei der Differenzierung der Hämatoblasten zu Endothelzellen, bei der Proliferation der Endothelzellen, bei der Migration, bei der Gefäßstrangentwicklung und bei der im interendothelialen Gewebe stattfindenden Basalmembranentwicklung feststellen.⁵³ Gegenteilige Effekte wurden interessanterweise bei Untersuchungen an der Prostata

beobachtet. Dort scheint CEACAM-1 eine Rolle als Tumorsuppressor einzunehmen, indem es die tumorspezifische Angiogenese unterdrückt.¹²² Das CEACAM-1 wird in malignem Prostatagewebe herunterreguliert und erfährt so eine verminderte Expression.¹²³ Diese Herunterregulation des CEACAM-1 geht mit einer Veränderung des Gleason Scores, einem Verlust der Zellpolarität und einer erhöhten Proliferationsrate einher. Dabei haben die Grade 1 bis 3 des Gleason Scores eine höhere CEACAM-1 Expression als die gefährlicheren Grade 4 und 5.^{100,124} Prostatakarzinome exprimieren in den unteren Stadien also mehr CEACAM-1 und verlieren es in fortgeschrittenen Stadien. Der Verlust des CEACAM-1 geht bei dem Prostatakarzinom mit einem erhöhten Tumorwachstum einher. CEACAM-1 scheint dies durch eine Unterdrückung der Angiogenese zu erreichen. Hierbei verursacht CEACAM-1 eine Blockade der Endothelzellmigration und des Endothelzellwachstums. Speziell Endothelien scheinen von einer solchen Blockade betroffen zu sein, während epitheliale Zellen unbeeinflusst zu bleiben scheinen.

Bei kolorektalen Karzinomen wird das CEACAM-1 ebenfalls herunterreguliert, ganz im Gegensatz zu normalem Mukosagewebe. Auch hier scheint, wie in den weiter oben beschriebenen Fällen, eine Genmutation der somatischen Gene die Ursache zu sein, welche für den Tumor nachgewiesen worden ist.^{68,100} Diese Herunterregulation geht mit einem erhöhten Lymphknotenbefall und einem invasiveren Wachstum des Tumors einher.⁶⁸ Da CEACAM-1 im gesunden Kolongewebe exprimiert wird, scheint ein Verlust dieses Zelladhäsionsmolekül dazu zu führen.⁶⁸ CEACAM-1 scheint bei Prostatakarzinomen wie auch bei Kolonkarzinomen eine prognostische Relevanz zu haben.^{68,100,123}

Zudem konnten Thies et al. CEACAM-1 in kutanen malignen Melanomen nachweisen und einen Zusammenhang zur Metastasierung dieser Tumoren aufzeigen.⁷¹ Bei diesen Tumoren war die Metastasierungsrate um so größer, je höher die Expression des CEACAM-1 war. Das steht im Gegensatz zu den Resultaten bei Kolon- und Prostatakarzinomen und zeigt eine andere Funktion von CEACAM-1 auf. Es wurde die größte Dichte des Proteins an der infiltrativen

Zone gefunden, die niedrigste Dichte ohne Infiltration. CEACAM-1 wurde als unabhängiger prognostischer Faktor hinsichtlich der Metastasierungstendenz bei malignen Melanomen beschrieben.⁷¹ Laack zeigte dasselbe für Adenokarzinome der Lunge. Dabei war CEACAM-1 bei fortgeschritteneren Tumoren stärker exprimiert und zeigte eine erhöhte Assoziation mit dem infiltrativen Wachstum und der Metastasierung.⁷² Auch hier muss man CEACAM-1 als einen prognostischen Parameter verstehen.⁷²

Zusammenfassend hat CEACAM-1 eine andere Funktion als bei Kolon- oder Prostatakarzinomen. Diese könnten auf einer möglichen angiogenetischen Induktion von Tumorgefäßen beruhen und könnten bei fortgeschrittenen Tumoren ein Gefäßanschluß und eine mögliche hämatogene Metastasierung bedingen. Dies beeinflusst ganz entscheidend das Überleben solcher Patienten. Die hier vorliegende Studie könnte erste Hinweise für eine Möglichkeit zur Präselektion von Patienten mit operablen nicht-kleinzelligen Bronchialkarzinomen geben, die in weiteren Untersuchungen auf einen möglichen Effekt von adjuvanter systemischer postoperativer CEACAM-1-Antikörper Therapie profitieren könnten.

E. LITERATURVERZEICHNIS

- 40.** Arbeitsgemeinschaft deutscher Tumorzentren (ADT). Basisdokumentation. ADT 1994; 4. Auflage.
- 70.** Bamberger AM, Riethdorf L, Nollau P, et al. Dysregulated expression of CD66a (BGP, C-CAM), an adhesion molecule of the CEA family, in endometrial cancer. *Am J Pathol* 1998; 152(6):1401-06.
- 89.** Bamberger AM, Sudahl S, Wagener C, et al. Expression pattern of the adhesion molecule CEACAM1 (C-CAM, CD66a, BGP) in gestational trophoblastic lesions. *Int J Gynecol Pathol* 2001; 20(2):160-65.
- 59.** Barnett TR, Drake L, Pickle W. Human biliary glycoprotein gene: characterization of a family of novel alternatively spliced RNAs and their expressed proteins. *Mol Cell Biol* 1993; 13(2):1273-82.
- 55.** Beauchemin N, Benchimol S, Cournoyer D, et al. Isolation and characterization of full-length functional cDNA clones for human carcinoembryonic antigen. *Mol Cell Biol* 1987; 7(9):3221-30.
- 47.** Beauchemin N, Draber P, Dreksler G, et al. Redefined nomenclature for members of the carcinoembryonic antigen family. *Exp Cell Res* 1999; 252(2):243-49.
- 49.** Beauchemin N, Kunath T, Robitaille J, et al. Association of biliary glycoprotein with protein tyrosine phosphatase SHP-1 in malignant colon epithelial cells. *Oncogene* 1997; 14(7):783-90.
- 130.** Boenisch T. Färbehandbuch der Immunhistochemie. Dako Cytomation 2003; 30-33.
- 128.** Boenisch T. Formalin-fixed and heat-retrieved tissue antigens: a comparison of their immunoreactivity in experimental antibody diluents. *Appl Immunohistochem Mol Morphol*. 2001; 9(2):176-9.
- 7.** Boffetto P, et al. Multicentre case-control study of exposure to environmental tobacco smoke and lung cancer in Europe. *J Natl Cancer Inst* 1999; 91:803-04.
- 97.** Brooks PC, Strombald S, Klempke R, et al. Antiintegrin alpha v beta 3 blocks human breast cancer growth and angiogenesis in human skin. *J Clin Invest* 1995; 96(4):1815-22.
- 82.** Brummer J, Ebrahimnejad A, Flayeh R, et al. cis Interaction of the cell adhesion molecule CEACAM1 with integrin beta(3). *Am J Pathol* 2001; 159(2):537-46.
- 91.** Brummer J, Neumaier M, Gopfert C, et al. Association of pp60c-src with biliary glycoprotein (CD66a), an adhesion molecule of the carcinoembryonic antigen family downregulated in colorectal carcinomas. *Oncogene* 1995; 11(8):1649-55.
- 37.** Bültzingslöwen F, Emslander HP, Gallenberger U, et al. Diagnostik des Bronchialkarzinoms. *Manual Tumoren der Lunge und des Mediastinums* 2003; 6-27.

- 16.** Burbee DG, Forgaes E, Zochbauer-Müller S, et al. Epigenetic inactivation of RASSF1A in lung and breast cancers and malignant phenotype suppression. *J Natl Cancer Inst* 2001; 93(9):691-9.
- 100.** Bush C, Hanssen TA, Wagener C, et al. Down-regulation of CEACAM1 in human prostate cancer: correlation with loss of. *Hum Pathol* 2002; 33(3):290-8.
- 45.** Cavallaro U, Christofori G. Cell adhesion in tumor invasion and metastasis: loss of the glue is not enough. *Biochem Biophys Acta* 2001; 1552(1):39-45.
- 57.** Cheung PH, Luo W, Qiu Y, et al. Structure and function of C-CAM1. The first immunoglobulin domain is required for intercellular adhesion. *J Biol Chem* 1993; 268(32):24303-10.
- 95.** Clark EA, Brugge JS. Integrins and signal transduction pathway: the road taken. *Science* 1995; 268(5208):233-39.
- 61.** Culic O, Huang QH, Flamagam D, et al. Molecular cloning and expression of a new rat liver cell-CAM105 isoform. Differential phosphorylation of isoforms. *Biochem J (Pt 1)* 1992; 285:47-53.
- 86.** Damsky CH, Librach C, Lim KH, et al. Integrin switching regulates normal trophoblast invasion. *Development* 1994; 120(12):3657-66.
- 121.** Daniels E, Letourneau S, Turbide C, et al. Biliary glycoprotein 1 expression during embryogenesis: correlation with events of epithelial differentiation, mesenchymal-epithelial interactions, absorption, and myogenesis. *Dev Dyn* 1996; 206(3):272-90.
- 9.** De Vita VT, et al. *Cancer-principles & practice of oncology*. Lippincott-Raven 1997; 849-911.
- 92.** Ebrahimnejad A, Flayeh R, Unteregger G, et al. Cell adhesion molecule CEACAM1 associates with paxillin in granulocytes and epithelial and endothelial cells. *Exp Cell Res* 2000; 260(2):365-73.
- 64.** Edlund M, Blikstad I, OBrink B. Calmodulin binds to specific sequences in the cytoplasmatic domain of C-CAM and down-regulates C-CAM self-association. *J Biol Chem* 1996; 271(3):1393-99.
- 52.** Ergun S, Kilik K, Ziegler G, et al. CEA-related cell adhesion molecule 1: a potent angiogenic factor and a major effector of vascular endothelial growth factor. *Mol Cell* 2000; 5(2):311-20.
- 107.** Feuk-Lagerstedt E, Jordan ET, Leffler H, et al. Identification of CD66a and CD66b as the major galectin-3 receptor candidates in human neutrophils. *J Immunol* 1999; 163(10):5592-98.
- 39.** Foa P, Fornier M, Miceli R, et al. Preoperative CEA, NSE, SCC, TPA and CYFRA 21.1 serum levels as prognostic indicators in resected non-small cell lung cancer. *Int J Biol Markers* 1999; 14:92-98.

- 127.** Fox CH, Johnson FB, Whiting J, et al. Formaldehyde fixation. *J Histochem Cytochem.* 1985; 33(8):845-53.
- 101.** Frangsmayr L, Baranov V, Prall F, et al. Cell- and region-specific expression of biliary glycoprotein and its messenger RNA in normal human colonic mucosa. *Cancer res* 1995; 55(14):2963-67.
- 103.** Gaboury, JP, Kubes P. Reductions in physiologic shear rates lead to CD11/CD18-dependent, selctin-independent leukocyte rolling in vivo. *Blood* 1994; 83(2):345-50.
- 14.** Geradts J, Fong KM, Zimmermann PV, et al. Loss of FHIT expression in non-small cell lung cancer: correlation with molecular genetic abnormalities and clinicopathological features. *Br J Cancer* 2000; 82(6):1191-7.
- 124.** Gleason DF, Mellinger GT, et al. Prediction of prognosis for prostatic adenocarcinoma by combined histological grading and clinical staging. *J Urol* 1974; 111:58-64.
- 112.** Gray-Owen SD, Lorenzen DR, Haude A, et al. Differential Opa specificities for CD66 receptors influence tissue interactions and cellular response to *Neisseria gonorrhoeae*. *Mol Microbiol* 1997; 26(5):971-80.
- 2.** Greenlee RT, Murray T, Bolden S, et al. Cancer statistics 2000. *CA Cancer J Clin* 2000; 50(1):7-33.
- 6.** Häußinger KE, Kohlhäufel M. Ätiologie und Epidemiologie des Bronchialkarzinoms. *Manual Tumoren der Lunge und des Mediastinums* 2003; 1-5.
- 110.** Hauck CR, Meyer TF, Lang F, et al. CD66-mediated phagocytosis of Opa52 *Neisseria gonorrhoeae* requires a Scr-like tyrosine kinase- and Rac1-dependent signalling pathway. *EMBO J* 1998; 17(2):443-54.
- 75.** Hautmann H, Busch M, Fischer R, et al. Palliative Therapie. *Manual Tumoren der Lunge und des Mediastinums* 2000; 91-113.
- 27.** Herold G, et al. *Innere Medizin.* Herold 2003; 330-334.
- 12.** Hibi K, Takahashi T, Yamakawa K, et al. Three distinct regions involved in 3p deletion in human lung cancer. *Oncogene* 1992; 7(3):445-9.
- 58.** Hinoda Y, Neumaier M, Hefta SA, et al. Molecular cloning of a cDNA coding biliary glycoprotein I: primary structure of a glycoprotein immunologically crossreactive with carcinoembryonic antigen. *Proc Natl Acad Sci U.S.A* 1988; 85(18):6959-63.
- 21.** Hockenbery D, Nunez G, Milliman C, et al. Bcl-2 is an inner mitochondrial membrane protein that blocks programmed cell death. *Nature* 1990; 348(6299):334-6.
- 1.** Howe HL, Wingo PA, Thun MJ, et al. Annual report to the nation on the status of lung cancer (1973 through 1998), featuring cancers with recent increasing trends. *J Natl Cancer Inst* 2001; 93(11):824-42.

- 118.** Hsieh JT, Luo W, Song W, et al. Tumor suppressive role of an androgen-regulated epithelial cell adhesion molecule (C-CAM) in prostate carcinoma cell revealed by sense and antisense approaches. *Cancer Res* 1995; 55(1):190-7.
- 119.** Huang J, Simpson JF, Glackin C, et al. Expression of biliary glykoprotein (CD66a) in normal and malignant breast epithelial cells. *Anticancer Res* 1998; 18(5A):3203-12.
- 125.** Huber M, Izzi L, Grodin P, et al. The carboxyl-terminal region of biliary glycoprotein controls its tyrosine phosphorylation and association with protein-tyrosine phosphatases SHP-1 and SHP-2 in epithelial cells. *J Biol Chem* 1999; 274(1):335-44.
- 42.** Huber RM, Schalhorn A. Multimodale Therapie des Bronchialkarzinoms. *Manual Tumoren der Lunge und des Mediastinums* 2000; 82-7.
- 113.** Hunter I, Lindh M, OBrink B. Differential regulation of C-CAM isoforms in epithelial cells. *J Cell Sci (Pt 5)* 1994; 107:1205-16.
- 94.** Hynes RO. Integrins: bidirectional, allosteric signalling machines. *Cell* 2002; 110.6:673-87.
- 33.** International Union Against Cancer (UICC). TNM-Classification of malignant tumors. *International Union Against Cancer* 1997; 5:91-97.
- 87.** Izzi L, Turbide C, Houde C, et al. cis-Determinants in the cytoplasmatic domain of CEACAM1 responsible for its tumor inhibitory function. *Oncogene* 1999; 18(40):5563-72.
- 3.** Janssen-Heijnen ML, Gatta G, Forman D, et al. Variation in survival of patients with lung cancer in Europe, 1985-1989. *Eur J Cancer* 1998; 34(14):2191-96.
- 115.** Kammerer R, Hahn S, Singer BB, et al. Biliary glycoprotein (CD66a), a cell adhesion molecule of the immunoglobulin superfamily, on human lymphocytes: structure, expression and involvement in T cell activation. *Eur J Immunol* 1998; 28(11):3664-74.
- 104.** Klebanoff, S, Vadas MA, Harlan JM, et al. Stimulation of neutrophils by tumor necrosis factor. *J Immunol* 1986; 136(11):4220-25.
- 120.** Kleinbaum DI. *Survival analysis*. Springer Verlag, New York 1985; 1:83-115.
- 123.** Kleinerman DI, Troncoso P, Lin SH. Consistent expression of an epithelial cell adhesion molecule (C-CAM) during human prostate development and loss of expression in prostate cancer: implication as a tumor suppressor. *Cancer Res* 1995; 55(6):1215-20.
- 102.** Kojima N, Handa K, Neuman W, et al. Multi-recognition capability of E-selectin in a dynamic flow system, as evidenced by differential effects of sialidases and anti-carbohydrate antibodies on selectin-mediated cell adhesion at low vs. high wall shear stress: a preliminary note. *Biochem Biophys Res Commun* 1992; 189(3):1686-94.
- 80.** Kuijpers TW, Hoogerwerf M, van der Laan LJ, et al. CD66 nonspecific cross-reacting antigens are involved in neutrophil adherence to cytokine endothelial cells. *J Cell Biol* 1992; 118(2): 457-66.

- 90.** Kunath T, Ordonez-Garcia C, Turbide C, et al. Inhibition of colonic tumor cell growth by biliary glycoprotein. *Oncogene* 1995; 11(11):2375-82.
- 72.** Laack E, Nikbakht H, Peters A, et al. Expression of CEACAM1 in adenocarcinoma of the lung: a factor of independent prognostic significance. *J Clin Oncol* 2002; 20(21):4279-84.
- 111.** Leusch HG, Hefta SA, Drzeniek Z, et al. Escherichia coli of human origin binds to carcinoembryonic antigen (CEA) and non-specific crossreacting antigen (NCA). *FEBS Lett* 1990; 261(2):405-09.
- 5.** Levi F, Lucchini F, La Vecchia C, et al. Trends in mortality from cancer in the European Union. *Lancet* 1999; 197:1955-94.
- 67.** Luo W, Tapolsky M, Early K, et al. Tumor-suppressive activity of CD66a in prostate cancer. *Cancer Gene Ther* 1999; 6(4):313-21.
- 88.** Luo W, Wood CG, Early K, et al. Suppression of tumorigenicity of breast cancer cells by an epithelial cell adhesion molecule (C-CAM1): the adhesion and growth suppression are mediated by different domains. *Oncogene* 1997; 14(14):1697-704.
- 60.** McCuaig K, Turbide C, Beauchemin N. mmCGM1a: a mouse carcinoembryonic antigen gene family member, generated by alternative splicing, functions as an adhesion molecule. *Cell Growth Differ* 1992; 3(3):165-74.
- 17.** Merlo A, Gabrielson E, Ashin F, et al. Frequent loss of chromosome 9 in human primary non-small cell lung cancer. *Cancer Res* 1994; 54(3):640-2.
- 35.** Mountain CF. Staging classification of lung cancer. A critical evaluation. *Clin Chest Med* 2002; 23(1):103-21.
- 8.** Müller-Höcker J. Pathomorphologie und Molekulargenetik des Lungenkarzinoms. *Manual Tumoren der Lunge und des Mediastinums* 2003; 40-52.
- 84.** Natali PG, Hamby CV, Felding-Habermann B, et al. Clinical significance of alpha(v)beta3 integrin and intercellular adhesion molecule-1 expression in cutaneous malignant melanoma lesions. *Cancer Res* 1997; 57(8):1554-60.
- 30.** National Research Council (NRC). Health effects of exposure to radon Beir VI-Report. National Academy Press, Washington 1999.
- 68.** Neumaier M, Paululat S, Chan A, et al. Biliary glycoprotein, a potential human cell adhesion molecule, is down-regulated in colorectal carcinoma. *Proc Natl Acad Sci U.S.A* 1993; 90(22):10744-48.
- 99.** Nollau P, Scheller H, Kona-Horstmann M, et al. Expression of CD66a (human C-CAM) and other members of the carcinoembryonic antigen gene family of adhesion molecules in human colorectal carcinomas. *Cancer Res* 1997; 57(12):2354-57.
- 62.** OBrink B. CEA adhesion molecule: multifunctional proteins with signal-regulatory properties. *Curr Opin Cell Biol* 1997; 9(5):616-26.

- 18.** Ohata H, Emi H, Fujiwara Y, et al. Deletion mapping of the short arm of chromosome 8 in non-small cell lung carcinoma. *Genes Chrom Cancer* 1993; 7(2):85-8.
- 126.** Oikawa S, Kuroki M, Matsuoka Y, et al. Homotypic and heterotypic Ca(++)-independent cell adhesion activities of biliary glycoprotein, a member of carcinoembryonic antigen family, expressed on CHO cell surface. *Biochem Biophys Res Commun* 1992; 186(2):881-87.
- 54.** Oikawa S, Nakazato H, Kosaki G. Primary structure of human carcinoembryonic antigen (CEA) deduced from cDNA sequence. *Biochem Biophys Res Commun* 1987; 142(2):511-18.
- 56.** Olsen A, Teglund S, Nelson D, et al. Gene organization of the pregnancy-specific glycoprotein region on human chromosome 19: assembly and analysis of a 700-kb cosmid contig spanning the region. *Genomics* 1994; 23(3):659-68.
- 13.** Otterson G, Lin A, Kay F. Genetic etiology of lung cancer. *Oncology* 1992; 6(9):97-104.
- 73.** Passlick B, Thetter O. Lymph node documentation and lymphadenectomy in bronchial carcinomas. Results of a survey in Germany. *Chirurg* 1997; 68(6):601-05.
- 34.** Patel AM, Dunn WF, Trastek VF. Staging system of lung cancer. *Mayo Clin Proc* 1993; 68(5):475-82.
- 15.** Pekarsky Y, Zanesi N, Palamarchuk A, et al. FHIT: from gene discovery to cancer treatment and prevention. *Lancet Oncol* 2002; 3(12):748-54.
- 85.** Petitclerc E, Strombald S, von Schalscha TL, et al. Integrin alpha(v)beta3 promotes M21 melanoma growth in human skin by regulating tumor cell survival. *Cancer res* 1999; 59(11):2724-30.
- 46.** Pignatelli M, Vessey CJ. Adhesion molecules: novel molecular tools in tumor pathology. *Hum Pathol* 1994; 25(9):849-56.
- 93.** Pluskota E, Chen Y, D'Souza SE. Src homology domain 2-containing tyrosine phosphatase 2 associates with intercellular adhesion molecule 1 to regulate cell survival. *J Biol Chem.* 2000; 275(39):30029-36.
- 50.** Prall F, Nollau P, Neumaier M, et al. CD66a (BGP), an adhesion molecule of the carcinoembryonic antigen family, is expressed in epithelium, endothelium, and myeloid cells in a wide range of normal human tissue. *J Histochem Cytochem* 1996; 44(1):35-41.
- 36.** Riede UN, Schaefer HE. *Allgemeine und spezielle Pathologie*. Thieme Verlag 1999; 4:648-652.
- 66.** Riethdorf L, Lisboa BW, Henkel U, et al. Differential expression of CD66a (BGP), a cell adhesion molecule of the carcinoembryonic antigen family, in benign, peromalignant and malignant lesions of the human mammary gland. *J Histochem Cytochem* 1997; 45(7):957-63.
- 20.** Rodenhuis S, Slebos RJ. Clinical significance of ras oncogene activation in human lung cancer. *Cancer Res* 1992; 52:2665-69.

- 28.** Rösler JA. Asbesteinwirkung am Arbeitsplatz und Sterblichkeit an bösartigen Tumoren in der Bundesrepublik Deutschland. Schriftenreihe des Hauptverbandes der gewerblichen Berufsgenossenschaften. Forschungsbericht Asbest IV 1993.
- 48.** Rojas M, Fuks A, Stanners CP. Biliary glycoprotein, a member of the immunoglobulin supergene family, functions in vitro as a Ca²⁺(+)-dependent intercellular adhesion molecule. *Cell Growth Differ* 1990; 1(11):527-33.
- 109.** Sadekova S, Lamarche-Vane N, Li X, et al. The CEACAM1-L glycoprotein associates with the actin cytoskeleton and localizes to cell-cell contact through activation of Rho-like GTPases. *Mol Biol Cell* 2000; 11(1):65-77.
- 41.** Schalhorn A. Therapieplan für das Bronchialkarzinom. *Manual Tumoren der Lunge und des Mediastinums* 2000; 88-90.
- 74.** Schmid L, Uhde C, Huber RM, et al.. Nachsorge bei malignen Lungentumoren. *Manual Tumoren der Lunge und des Mediastinums* 2003; 151-159.
- 43.** Schulz C, Emslander HP, Riedel M. [Risk assessment of patients before lung surgery.] *Chirurg* 1999; 70(6):664-73.
- 44.** Schulz C, Emslander HP, Riedel M. [Assessment of functional surgical treatment of patients with bronchial carcinoma.] *Pneumologie* 1999; 53(7):337-47.
- 63.** Schumann D, Chen CJ, Kaplan B, et al. Carcinoembryonic antigen cell adhesion molecule 1 directly associates with cytoskeleton proteins actin and tropomyosin. *J Biol Chem* 2001; 276(50):47421-33.
- 129.** Shi SR, Cote RJ, Taylor CR. Antigen retrieval immunohistochemistry and molecular morphology in the year 2001. *Appl Immunohistochem Mol Morphol.* 2001; 9(2):107-16.
- 11.** Shopland DR, et al. Toward a tobacco-free society. *Semin Oncol* 1990; 17:402-12.
- 23.** Siene W, Hellers J, Morresi-Hauf A, et al. Prognostic impact of matrix metalloproteinase-9 in operable non-small cell lung cancer. *Int J Cancer* 2003; 103(5):647-51.
- 114.** Silva-Azevedo L, Reutter W. The long isoform of the cell adhesion molecule C-CAM binds to actin. *Biochem Biophys Res Commun* 1999; 256(2):404-8.
- 98.** Singer BB, Scheffrahn I, OBrink B. The tumor growth-inhibiting cell adhesion molecule CEACAM1 (C-CAM) is differently expressed in proliferating and quiescent epithelial cells and regulates cell proliferation. *Cancer res* 2000; 60(5):1236-44.
- 81.** Skubitz KM, Campbell KD, Ahmed K, et al. CD66 family members are associated with tyrosine kinase activity in human neutrophils. *J Immunol* 1995; 155(11):5382-90.
- 19.** Slebos RJ, Kibbelaar RE, Dalesio O, et al. K-ras oncogene activation as a prognostic marker in adenocarcinoma of the lung. *N Engl J Med* 1990; 323(9):561-5.
- 32.** Sobin LH. TNM, sixth edition: new developments in general concepts and rules. *Semin Surg Oncol* 2003; 21(1):19-22.

116. Sporns O, Edelman GM, Crossin KL. The neural cell adhesion molecule (N-CAM) inhibits proliferation in primary cultures of rat astrocytes. *Proc Natl Acad Sci U.S.A* 1995; 92(2):542-46.

4. Statistisches Bundesamt. Todesursachenstatistik 1968 bis 1997. Zweigstelle Bonn 1999.

117. St Croix B, Sheehan C, Rak JW, et al. E-Cadherin-dependent growth suppression is mediated by the cyclin-dependent kinase inhibitor p27 (KIP1). *J Cell Biol* 1998; 142(2):557-71.

96. Stocks SC, Rouchard-Sparagano MH, Kerr MA, et al. CD66: role in the regulation of neutrophil effector function. *Eur J Immunol* 1996; 26(12):2924-36.

105. Stocks SC, Kerr MA, Haslett C, et al. CD66-dependent neutrophil activation: a possible mechanism for vascular selectin-mediated regulation of neutrophil adhesion. *J Leukoc Biol* 1995; 58(1):40-48.

106. Stocks SC, Kerr MA. Neutrophil NCA-160 (CD66) is the major protein carrier of selectin binding carbohydrate groups LewisX and sialyl lewisX. *Biochem Biophys Res Commun* 1993; 195(1):478-83.

78. Stoffel A, Neumaier M, Gaida FJ, et al. Monoclonal, anti-domain and anti-peptide antibodies assign the molecular weight 160,000 granulocyte membrane antigen of the CD66 cluster to a mRNA species encoded by the biliary glycoprotein gene, a member of the carcinoembryonic antigen gene family. *J Immunol* 1993; 150(11):4978-84.

25. Tammemagi MC, McLaughlin JR, Bull SB. Meta-analysis of p53 tumor suppressor gene alterations and clinicopathological features in resected lung cancers. *Cancer Epidemiol Biomarkers Prev* 1999; 8(7):625-34.

69. Tanaka K, Hinoda Y, Takahashi H, et al. Decreased expression of biliary glycoprotein in hepatocellular carcinomas. *Int J Cancer* 1997; 74(1):15-19.

71. Thies A, Moll I, Berger J, et al. CEACAM1 expression in cutaneous malignant melanoma predicts the development of metastatic disease. *J Clin Oncol* 2002; 20(10):2530-36.

38. Thomas L. Labor und Diagnose. TH-Books 2000; 6:956-1017.

31. Travis WD. Pathology of lung cancer. *Clin Chest Med* 2002; 23(1):65-81.

29. Triebig G, Kentner M, Schiele R, et al. Arbeitsmedizin-Handbuch für Theorie und Praxis. Gentner Verlag, Stuttgart 2003; pp 271-351, 377-468, 519-22.

108. Turbide C, Kunath T, Daniels S, et al. Optimal ratios of biliary glycoprotein isoforms required for inhibition of colonic tumor cell growth. *Cancer Res* 1997; 57(13):2781-88.

51. Turbide C, Rojas M, Stanners CP, et al. A mouse carcinoembryonic antigen gene family member is a calcium-dependent cell adhesion molecule. *J Biol Chem* 1991; 266(1):309-15.

22. Velu TJ, Beguinot L, Vass WC. Epidermal-growth-factor-dependent transformation by a human EGF receptor proto-oncogene. *Science* 1987; 238:1408-10.

- 122.** Volpert O, Luo W, Liu TJ, et al. Inhibition of prostate tumor angiogenesis by the tumor suppression CEACAM1. *J Biol Chem* 2002; 277(38):35696-702.
- 76.** Wagener C, Clark BR, Richard KJ, et al. Monoclonal antibodies for carcinoembryonic antigen and related antigens as a model system: determination of affinities and specificities of monoclonal antibodies by using biotin-labeled antibodies and avidin as precipitating agent in a solution phase immunoassay. *J Immunol* 1983; 130(5):2302-7.
- 53.** Wagener C, Ergun S. Angiogenetic properties of the carcinoembryonic antigen-related cell adhesion molecule 1. *Exp Cell Res* 2000; 261(1):19-24.
- 79.** Wagener C, Fenger U, Clark BR, et al. Use of biotin-labeled monoclonal antibodies and avidin-peroxidase conjugates for the determination of epitope specificities in a solid-phase competitive enzyme immunoassay. *J Immunol* 1984; 68(1-2):269-74.
- 77.** Wagener C, Yang YH, Ceawford FG, et al. Monoclonal antibodies for carcinoembryonic antigen and related antigens as a model system: a systemic approach for the determination of epitope specificities of monoclonal antibodies. *J Immunol* 1983; 130(5):2308-15.
- 10.** Wiebel FJ. Health effects of passive smoking. *Prog Respir Res* 1997; 28:107-21.
- 65.** Williams AF, Barclay AN. The immunoglobulin superfamily-domain for cell surface recognition. *Annu Rev Immunol* 1988; 6:381-405.
- 24.** Woods YL, Lane DP. Exploring the p53 pathway for cancer diagnosis and therapy. *Hematol J* 2003; 4(4):233-47.
- 83.** Xiong JP, Stehle T, Zhang R, et al. Crystal structure of the extracellular segment of integrin $\alpha V\beta 3$ in complex with an Arg-Gly-Asp ligand. *Science* 2002; 296(5565):151-55.
- 26.** Xu HJ, Quinlan DC, Davidson AG, et al. Altered retinoblastoma protein expression and prognosis in early stage non-small cell lung carcinoma. *J Natl Cancer Inst* 1994; 86(9):695-9.

F. LEBENSLAUF

Sebastian Dango

Tel.: +49 (0)174-9210357

Email: sebastian.dango@uniklinik-freiburg.de

Geboren am 05. Juni 1977 in München, Deutschland

Studium

01.12.2005	Dissertation in München
01.06.2005	Beginn als Assistentarzt in der Thoraxchirurgie, Universitätsklinik Freiburg, Äztl. Direktor Prof. Dr. B. Passlick
28. Apr. 2005	Approbation als Arzt
Apr. 2004 – Mär. 2005	Praktisches Jahr (PJ) an der Ludwigs-Maximilians-Universität, München
Okt. 2001 – Dez. 2005	Promotion – Thema: „Klinische Bedeutung des karzinoembryonalen Antigen-Zelladhäsionsmolekul (CEACAM)-1 bei operablen Bronchialkarzinomen“ (experimentelle Dissertation)
Okt. 2000 – Apr. 2005	Hauptstudium der Humanmedizin an der Ludwigs-Maximilians-Universität, München
Sept. 1998 – Aug. 2000	Grundstudium der Humanmedizin an der Semmelweis Universität, Budapest, Ungarn (Physikum)

Ausbildung

Jul. 1997 – Aug. 1998	Zivildienst in der Unfallchirurgie, Universitätsklinikum Großhadern, München
Juni 1997	Abitur am Dante Gymnasium, München
Feb. – Aug. 1995	Tweed-River High School, Queensland, Australien
1984 – 1987	Grundschule in Casanova Lerrone, Ligurien, Italien
1983	Grundschule Gebelestrasse, München

Praktische Erfahrung

Apr. 2004 – Mär. 2005	Praktisches Jahr an der Ludwigs-Maximilians-Universität, München
-----------------------	---

1. Tertial: Prof. Dr. D. Schlöndorff, Innere Abteilung,
Medizinische Poliklinik der LMU, München-Innenstadt
und
Prof. Dr. J. Bogner, Infektionsambulanz und Tagesklinik der LMU,
München-Innenstadt

2. Tertial: Prof. Dr. C. Stief, Urologische Klinik und Poliklinik der
LMU, München-Großhadern
und
OÄ Dr. S. Strasser, Urologische Ambulanz der LMU, München-
Innenstadt

3. Tertial: Prof. Dr. W. Mutschler, Chirurgische Klinik und
Poliklinik der LMU, München-Innenstadt
und
Prof. Dr. O. Thetter, Asklepios Fachklinik, Thoraxchirurgie der
LMU, München-Gauting

Aug. – Okt. 2002

Chris Hani Baragwanath Hospital
Chirurgische Poliklinik der Universität Witwatersrand,
Johannesburg, **Südafrika**

Feb. – Apr. 2002

Praxis Dr. med. M. Scharf
Urologische Praxis und Tagesklinik, München

Mär. – Apr. 2001

Asklepios Fachklinik, München-Gauting
Thoraxchirurgie der LMU, München-Gauting

Qualifikationen

Rettungsanwärter	staatlich anerkannte Ausbildung mit mehrjähriger Tätigkeit in der präklinischen Notfallmedizin
Sprache	Englisch (fließend in Wort und Schrift), Italienisch (fließend in Wort und Schrift), Ungarisch (Grundkenntnisse), Latein
EDV - Kenntnisse	sicherer Umgang mit MS Power Point, MS Word, MS Excel, MS Access, Photo-Shop sowie SPSS und Reference-Manager

Sonstiges

Aktivitäten	Teilnahme an der Alliance for Medical Education in Kooperation mit der Harvard Medical School, Boston Mitglied in der AG Bronchialkarzinome der Universitätsklinik Freiburg und Chirurgische Klinik der LMU, München-Innenstadt
-------------	--

München, den 01. Dezember 2005