

Aus der Klinik und Poliklinik für Mund-, Kiefer- und Gesichtschirurgie

Klinikum der Ludwig-Maximilians-Universität München

Direktor: Univ. Prof. Dr. med. Dr. med. dent. Sven Otto

**Ein Beitrag zu Therapieentscheidungen in der Mund-, Kiefer- und  
Gesichtschirurgie**

Kumulative Habilitationsschrift

zur Erlangung der Venia Legendi

für das Fach

Mund-, Kiefer- und Gesichtschirurgie

an der Medizinischen Fakultät der

Ludwig-Maximilians-Universität München

vorgelegt von

Dr. med. Lukas Postl, PH.D.

2026

# INHALTSVERZEICHNIS

<b>LISTE DER PUBLIKATIONEN DER KUMULATIVEN HABILITATIONSLEISTUNG .....</b>	<b>3</b>
<b>1. EINFÜHRUNG .....</b>	<b>4</b>
<b>2. ZUSAMMENFASSUNG DER PUBLIKATIONEN MIT DISKUSSION .....</b>	<b>9</b>
2.1 GENAUIGKEIT VON BIOPSIEN MIT 3D-GEDRUCKTEN SCHABLONEN .....	9
2.2 VERGLEICH VERSCHIEDENER DENTALIMPLANTAT-VERSORGUNGEN IM FALLE EINES GESICHTSTRAUMAS .....	17
2.3 VERGLEICH ZWEIER MATERIALIEN FÜR SINUSLIFTAUGMENTATIONEN .....	25
2.4 RISIKOFAKTOREN UND KOMPLIKATIONEN BEI SINUSLIFTPROZEDUREN .....	30
2.5 PLATELET-RICH FIBRIN ZUM VERSCHLUSS VON MUND-ANTRUM VERBINDUNGEN.....	33
2.6 AMNIONMEMBRAN ZUR DECKUNG DES HEBEDEFEKTS BEI MIKROVASKULÄREN RADIALISTRANPLANTATEN.....	36
<b>4. AUSBLICK .....</b>	<b>41</b>
<b>5. LITERATURVERZEICHNIS.....</b>	<b>43</b>
<b>6. VERZEICHNIS DER ABKÜRZUNGEN .....</b>	<b>51</b>
<b>7. DANKSAGUNG .....</b>	<b>52</b>
<b>8. PUBLIKATIONEN.....</b>	<b>54</b>

## LISTE DER PUBLIKATIONEN DER KUMULATIVEN HABILITATIONSLEISTUNG

[1] **Postl L**, Mücke T, Hunger S, Wuerschling SN, Holberg S, Bissinger O, Burgkart R, Malek M, Krennmair S.

Biopsies of osseous jaw lesions using 3D-printed surgical guides: a clinical study.  
Eur J Med Res. 2022 Jul 2;27(1):104.

[2] Krennmair S, Hunger S, **Postl L**, Winterhalder P, Holberg S, Malek M, Rudzki I, Holberg C.

Edentulous mandible with four splinted interforaminal implants exposed to three different situations of trauma: A preliminary three-dimensional finite element analysis.  
Dent Traumatol. 2020 Dec;36(6):607-617.

[3] Krennmair S, Malek M, Stehrer R, Stähler P, Otto S, **Postl L**.

The effect of frontal trauma on the edentulous mandible with four different interforaminal implant-prosthetic anchoring configurations. A 3D finite element analysis.  
Eur J Med Res. 2023 Dec 19;28(1):608.

[4] Krennmair S, **Postl L**, Schwarze UY, Malek M, Stimmelmayer M, Krennmair G.

Clinical, radiographic, and histological/histomorphometric analysis of maxillary sinus grafting with deproteinized porcine or bovine bone mineral: A randomized clinical trial.  
Clin Oral Implants Res. 2023 Nov;34(11):1230-1247.

[5] Krennmair S, Gugenberger A, Weinländer M, Krennmair G, Malek M, **Postl L**.

Prevalence, risk factors, and repair mechanism of different forms of sinus membrane perforations in lateral window sinus lift procedure: A retrospective cohort study.  
Clin Implant Dent Relat Res. 2021 Dec;23(6):821-832.

[6] Krennmair S, Weinländer M, Forstner T, Malek M, Krennmair G, **Postl L**.

The influence of different forms of sinus membrane perforation on the prevalence of postoperative complications in lateral window sinus floor elevation: A retrospective study.  
Clin Implant Dent Relat Res. 2022 Feb;24(1):13-23.

[7] Hunger S, Krennmair S, Krennmair G, Otto S, **Postl L**, Nadalini DM.

Platelet-rich fibrin vs. buccal advancement flap for closure of oroantral communications: a prospective clinical study.  
Clin Oral Investig. 2023 Jun;27(6):2713-2724.

[8] Hunger S, **Postl L**, Stehrer R, Hingsammer L, Krennmair S, Feistl W, Malek M, Krennmair G.

Use of amniotic membrane for radial forearm free flap donor site coverage: clinical, functional and cosmetic outcomes.  
Clin Oral Investig. 2020 Jul;24(7):2433-2443.

[9] Hunger S, Krennmair S, Stehrer R, **Postl L**, Brandner A, Malek M.

Closure of the radial forearm free flap donor site with split-thickness skin graft or amniotic membrane: A prospective randomized clinical study.  
J Craniomaxillofac Surg. 2021 May;49(5):403-414.

# 1. EINFÜHRUNG

In der vorliegenden Schrift wird eine Auswahl von neun Publikationen zu einer kumulativen Habilitationsleistung zusammengefasst. An diesen Themen wurde geforscht, um einen Beitrag zu Therapieentscheidungen in der Mund-, Kiefer, Gesichtschirurgie zu leisten. Dabei geht es vornehmlich um die Sicherheit der Therapien und damit um klinisch relevante Aspekte der Patientensicherheit insgesamt. Für Therapieentscheidungen sollte vorhandene Evidenz einbezogen werden [10]. Als Evidenzbasis stehen idealerweise viele wissenschaftliche Studien zur Verfügung. Die gegenständliche Arbeit leistete durch diese Publikationen einen Beitrag auf dem Gebiet der Mund-, Kiefer- und Gesichtschirurgie. Die jeweilige, diesbezügliche Bedeutung wird im Folgenden erläutert.

Bei der ersten prospektiven, klinischen Publikation „*Biopsies of osseous jaw lesions using 3D-printed surgical guides: a clinical study*“ handelt es sich um die Evaluation der Genauigkeit von Biopsien mit 3D-gedruckten Schablonen bei knöchernen Läsionen [1]. Als Kontrollgruppe wurden Freihand-Biopsien durchgeführt [1]. Die Publikation konnte zeigen, dass schablonengeführte Biopsien signifikant genauer sind als Freihand-Biopsien [1]. Da es wichtig ist, die Läsionen zu erfassen, damit die Histologie ein korrektes Ergebnis liefern kann, spielt die Genauigkeit der Methode für die Therapieentscheidung eine Rolle. Besonders bei anspruchsvollen Biopsien sollte eine hinlänglich genaue Methode gewählt werden. Um Läsionen sicher zu treffen, kann auf die schablonengeführte Methode zurückgegriffen werden.

Die zweite Publikation „*Edentulous mandible with four splinted interforaminal implants exposed to three different situations of trauma: A preliminary three-dimensional finite*

*element analysis*“ sowie die dritte Publikation „*The effect of frontal trauma on the edentulous mandible with four different interforaminal implant-prosthetic anchoring configurations. A 3D finite element analysis*“ untersuchten mittels dreidimensionaler Finite-Elemente-Modellierung, welchen Einfluss verschiedene interforaminäre Implantatversorgungen im Unterkiefer auf die Spannungsverteilung im Falle eines Traumas von 1000 Newton haben [2] [3]. Beim Vergleich verschiedener Dentalimplantat-Versorgungen konnte im Falle eines Gesichtstraumas für frontale Gesichtstraumata gezeigt werden, dass die Art der Implantatversorgung im zahnlosen Unterkiefer einen signifikanten Einfluss auf die Spannungsverteilung und das Frakturrisiko hat [2] [3]. Beim Vergleich verschiedener Versorgungen wurden für vier interforaminäre Implantate mit Stegversorgung die geringsten Spannungswerte im Bereich des Gelenkfortsatzhalses gefunden [3]. Ein vermindertes gelenknahes Spannungsmuster bedeutet ein geringeres Frakturrisiko [3]. Laut Literatur gehört der gelenknahe Bereich zu den Lokalisationen mit den häufigsten Komplikationen [11]. Auf diese Erkenntnisse kann bei der Therapieentscheidung Rücksicht genommen werden. Um das Frakturrisiko im gelenknahen Bereich zu senken, kann beispielsweise bei Patienten mit Sturzneigung oder bei sehr aktiven Senioren, die Risikosportarten betreiben, zu vier interforaminären Implantaten mit Steg geraten werden.

Die vierte Publikation, die retrospektive, klinische Studie „*Clinical, radiographic, and histological/histomorphometric analysis of maxillary sinus grafting with deproteinized porcine or bovine bone mineral: A randomized clinical trial*“, vergleicht zwei knöcherne Augmentationsmaterialien für Sinusliftprozeduren, (MinerOss® XP vom Schwein versus Bio-Oss® vom Rind) [4]. Bio-Oss® ist ein bewährtes Produkt, welches klinisch schon ausgiebig erforscht wurde. Bezüglich der Sicherheit des Produkts wurde jedoch

berichtet, dass das Risiko einer Übertragung der Creutzfeldt–Jakob-Krankheit nicht ausgeschlossen werden kann [12]. Das alternative Produkt MinerOss® XP sollte daher mit Bio-Oss® verglichen werden. Im Hinblick auf die Dentalimplantat-Überlebensrate und die Erfolgsrate sowie in Bezug auf periimplantäre Mukositis wurde kein Unterschied zwischen den beiden Materialien festgestellt [4]. In Bezug auf die Therapieoptionen bei Sinusliftprozeduren und unter Berücksichtigung der Patientensicherheit, stellt MinerOss® XP eine mögliche Alternative zum bewährten Bio-Oss® dar, bei dem das Risiko einer Creutzfeldt–Jakob-Krankheit Übertragung gemäß Literatur nicht ausgeschlossen werden kann [12].

Die fünfte Publikation, die retrospektive klinische Studie *„Prevalence, risk factors, and repair mechanism of different forms of sinus membrane perforations in lateral window sinus lift procedure: A retrospective cohort study“*, und die sechste Publikation, die retrospektive, klinische Studie *„The influence of different forms of sinus membrane perforation on the prevalence of postoperative complications in lateral window sinus floor elevation: A retrospective study“*, befassen sich mit Sinuslift-Prozeduren [5] [6]. Es konnte gezeigt werden, dass ein höheres Patientenalter, eine verminderte Restknochenhöhe der Sinusböden, ein größeres Ausmaß der Knochenaufbauten und dünne Sinusmembran-Biotypen ein erhöhtes Risiko für Komplikationen mit sich bringen [5] [6]. Diese Erkenntnisse sind für entsprechende Therapieentscheidungen relevant. Bei Patienten mit hohem Risiko sollte berücksichtigt werden, dass es im Oberkiefer fast immer auch konventionelle, prothetische Versorgungsalternativen gibt, welche keine Sinusliftprozeduren erfordern. Darüber sollte der Patient adäquat aufgeklärt werden.

Die siebte prospektive, klinische Publikation „*Platelet-rich fibrin vs. buccal advancement flap for closure of oroantral communications: a prospective clinical study*“ vergleicht zwei Methoden zum Verschluss von Mund-Antrum Verbindungen, wobei die Anwendung von Platelet-Rich-Fibrin (PRF)-Pfropfen mit dem seit vielen Jahrzehnten bewährten bukkalen Mukoperiostlappen nach Rehrmann verglichen wird [7]. In Bezug auf die Erfolgsrate konnte kein Unterschied zwischen beiden Methoden gefunden werden [7]. Die neuere Methode des Verschlusses mit PRF-Pfropfen zeigte sich bezüglich der Wundheilung zunächst, nach einer Woche, unterlegen, war aber nach drei Wochen überlegen [7]. Die neue PRF-Methode ging zudem mit signifikant geringeren postoperativen Schmerzen einher [7]. Die Anwendung von PRF führte darüber hinaus zu einer geringeren Verschiebung der Mukogingivallinie, was bei geplanter Versorgung mit Prothese von Vorteil ist [7]. Trotz der hier beschriebenen Vorteile der PRF-Technik muss festgehalten werden, dass die in der Studie untersuchten Mund-Antrum Defekte eher klein waren [7]. Insgesamt konnte die Studie im Hinblick auf Therapieentscheidungen zeigen, dass die PRF- Methode für kleine Defekte gewisse Vorteile bietet und dem Patienten mit dem Hinweis angeboten werden kann, dass die PRF-Methode nicht im Katalog der Leistungen der gesetzlichen Krankenversicherungen enthalten ist [7].

Die achte, prospektive, klinische Publikation „*Use of amniotic membrane for radial forearm free flap donor site coverage: clinical, functional and cosmetic outcomes*“ berichtet über die Methode der Deckung von Entnahmedefekten bei freien mikrovaskulären Radialistransplantaten mit Hilfe von Amnionmembranen [8]. Die neunte, prospektive, klinische Publikation „*Closure of the radial forearm free flap donor site with split-thickness skin graft or amniotic membrane: A prospective randomized*

*clinical study*“ beschäftigt sich ebenfalls mit Hebedefekten bei mikrovaskulären Radialistransplantaten und verglich Amnionmembranen mit Spalthauttransplantaten [9]. Es konnte kein Unterschied zwischen den Gruppen in Bezug auf ein Auftreten von Wundinfekten, Wunddehiszenzen, Transplantatabstoßungen oder freiliegenden Sehnen gefunden werden [9]. Auch in Bezug auf Ästhetik und funktionelle Parameter wie Sensibilität und Bewegungsumfang des Handgelenks wurden keine signifikanten Unterschiede detektiert [9]. Allerdings war die Heilungszeit bei der Amnion-Methode signifikant länger [9]. Dafür entfällt die Hebedefektmorbidität [9]. In Bezug auf die Therapieentscheidung kann die Amnionmembran-Methode als gute Alternative ohne Hebedefektmorbidität gesehen werden, weist allerdings im Vergleich zur Spalthaut-Methode eine signifikant längere Heilungszeit auf [9].

## **2. ZUSAMMENFASSUNG DER PUBLIKATIONEN MIT DISKUSSION**

Auf den folgenden Seiten sind Erkenntnisse aus den Publikationen zusammengefasst.

Die entsprechenden Originalarbeiten sind dieser Zusammenfassung beigelegt.

### **2.1 Genauigkeit von Biopsien mit 3D-gedruckten Schablonen**

**Postl L, Mücke T, Hunger S, Wuerschling SN, Holberg S, Bissinger O, Burgkart R, Malek M, Krennmair S.**

Biopsies of osseous jaw lesions using 3D-printed surgical guides: a clinical study. Eur J Med Res. 2022 Jul 2;27(1):104.

#### **Hintergrund und Zielsetzung:**

Nach der radiographischen Diagnostik von Läsionen des Unterkiefers kann bei weiterhin unklaren Befunden eine Biopsie notwendig werden [1] [13]. Die Biopsie-Kanäle müssen sorgfältig geplant werden, da es nicht nur wichtig ist, anatomische Strukturen wie Nerven oder Zahnwurzeln zu schonen, sondern es ist bei Biopsien auch essentiell, dass die Läsionen nicht verfehlt werden [1] [14]. Bei der Planung, zur Vermeidung von Komplikationen, ist auch die Genauigkeit der jeweiligen Methode zu berücksichtigen.

Erst vor einigen Jahren wurden 3D Drucker in Stereolithographie-Technik zu einem für Kliniken und medizinischen Einrichtungen vertretbaren Kaufpreis verfügbar [1]. Darüber hinaus wurden bereits kurz nach der Einführung auch Materialien vertrieben, welche als Medizinprodukt zertifiziert sind.

In der gegenständlichen klinischen, prospektiven Publikation sollte daher die Genauigkeit von Biopsien mit 3D-gedruckten Schablonen mit Freihand-Biopsien verglichen werden [1].

**Methoden:**

Bei Patienten mit knöchernen Läsionen des Unterkiefers wurden Biopsie-Kanäle am Computer geplant. Anhand dieser Planungen wurden Schablonen am Computer entworfen [1]. Die Schablonen wurden so gestaltet, dass sie als Endanschlag für das Winkelstück fungierten, das heißt die Tiefen der Biopsien waren ebenfalls durch die Schablonen vorgegeben [1]. Diese Schablonen wurden dann auf einem 3D Drucker der Mund-, Kiefer-und Gesichtschirurgie-Abteilung des Kepler Universitätsklinikums in Linz mit einem für die Anwendung in der Mundhöhle zugelassenen Material ausgedruckt [1].

Studiengruppe: Mit Hilfe der Schablonen wurden an acht Patienten Biopsien durchgeführt (jeweils eine Biopsie pro Patient) [1]. Im Bereich der Schablonen wurde die Schleimhaut vom Knochen gelöst, sodass die Schablonen nicht nur mit den Zähnen, sondern auch mit Knochen Kontakt hatten [1]. Die postoperative Bildgebung wurde segmentiert und evaluiert, um die tatsächlichen Biopsie-Kanäle der computergestützten (schablonengestützten) Biopsien zu ermitteln [1].

Kontrollgruppe: Für jeden der acht Patienten wurde ein geometrisch identischer Unterkiefer ausgedruckt [1]. Diese Unterkiefer wurden in einem Phantomkopf fixiert, welcher am Operationstisch platziert wurde [1]. Anhand der Planungen der Studiengruppe (geplanter Biopsie-Kanal konnte im Radiologie Programm präoperativ eingesehen werden) wurden Freihand-Biopsien durchgeführt [1]. Diese ausgedruckten Kiefer wurden nach der simulierten Operation wieder einer Computertomographie zugeführt [1]. Für die Ermittlung der Genauigkeit wurde die Abweichung der

tatsächlichen Biopsie-Kanäle in den Kunststoff-Unterkiefern wiederum mit den geplanten Biopsie-Kanälen verglichen [1].

### **Ergebnisse:**

Studiengruppe (n=8): Die Abweichung der tatsächlichen Biopsie-Kanäle im Vergleich zu den geplanten Biopsie-Kanälen betrug 1,4 mm mit einer Standardabweichung von 0,9 mm [1]. Die Winkelabweichung war 6,8 ° mit einer Standardabweichung von 4,0 ° [1]. Die Abweichung bei der Tiefe betrug 0,2 mm mit einer Standardabweichung von 1,6 mm [1].

Kontrollgruppe (n=8): In Bezug auf die Biopsie-Kanäle wurde eine Abweichung von 3,6 mm und eine Standardabweichung von 1,0 mm gefunden [1]. Die Winkelabweichung betrug 15,4 ° mit einer Standardabweichung von 3,6 ° [1]. Bei der Biopsietiefe wurde eine Abweichung von 0,3 mm mit einer Standardabweichung von 2,5 mm ermittelt [1].

Der statistische Vergleich der Studiengruppe mit der Kontrollgruppe ergab, dass die schablonengeführten Biopsien in Bezug auf den Abstand der Achsen (geplante Achse versus tatsächliche Biopsie-Achse) signifikant genauer waren ( $p < 0,01$ ) [1]. Auch bei der Winkelabweichung (zur jeweils geplanten Achse) zeigte sich, dass die schablonengeführten Biopsien signifikant weniger Abweichung hatten ( $p < 0,01$ ) [1]. Lediglich bei der Abweichung der Biopsietiefe konnte kein signifikanter Unterschied zwischen den Gruppen gefunden werden ( $p = 0,67$ ) [1].

**Diskussion:**

Die Publikation konnte zeigen, dass Biopsien mit Schablonen, welche computergestützt gefertigt werden, bei der Abweichung der Biopsie-Achsen (beim Abstand der Achsen) und bei der Winkelabweichung signifikant genauer sind als Freihandbiopsien [1]. Aus diesem Grund ist die Anfertigung von CAD-CAM-Schablonen für Biopsien gerechtfertigt [1]. Für die Biopsietiefe konnte kein statistisch signifikanter Vorteil in Bezug auf die Genauigkeit gefunden werden [1].

Hier muss im Rahmen der Diskussion unbedingt angemerkt werden, dass der verwendete Trepanbohrer eine Skala auf der Außenseite des Bohrers hat. Diese konnte bei den freihändigen Biopsien (Kontrollgruppe) während der Bohrung abgelesen werden. Bei den schablonengeführten Biopsien (Studiengruppe) konnte man die Skala kurz vor Erreichen der geplanten Tiefe nicht mehr ablesen, da die gedruckten Schablonen als Endanschlag für das Winkelstück konzipiert waren und die Skala daher im Laufe der Biopsie vollständig von der Schablone bedeckt wurde. Da die schablonengeführten Biopsien bei der Biopsie-Tiefe lediglich eine Abweichung von 0,2 mm (Standardabweichung 1,6 mm) aufwiesen und die freihändigen Biopsien in Bezug auf die Biopsie-Tiefe ebenfalls eine aus klinischer Sicht geringe Abweichung von 0,3 mm (Standardabweichung 2,5mm) zeigten, dürften beide Methoden zur Tiefenermittlung aus klinischer Sicht akzeptabel sein [1]. Ein statistischer Fehler der zweiten Art könnte aber vorliegen. Dies wird weiter unten bei den Limitationen diskutiert.

Die Schablonen wurden auf dem Drucker (Form2, Formlabs, Somerville, Massachusetts, USA) der Abteilung für Mund-, Kiefer-, Gesichtschirurgie mit einem geeigneten Material (Surgical Guide Resin, Formlabs, Somerville, Massachusetts,

USA) ausgedruckt und es wurde beschlossen, die Schleimhaut im Bereich der Schablone vom Knochen abzulösen [1]. Diesbezüglich sollte diskutiert werden, ob die Biopsie nicht auch durch das Weichgewebe hätte erfolgen können, also ohne Ablösung eines Mukoperiostlappens, sondern lediglich durch Schaffen eines Weichgewebekanal mit Stanze. Vorteile von direkten Biopsien durch die Schleimhaut wären, dass eine kürzere Operationsdauer zu erwarten wäre und dass weniger Weichgewebeablösung notwendig wäre. Ein Nachteil von Biopsien durch die Schleimhaut wäre gewesen, dass weniger Übersicht gegeben ist. Dies würde im Falle von Blutungen oder Komplikationen unter Umständen die Konversion auf ein offenes Vorgehen erfordern.

Als Nachteil wurde angesehen, dass die Schablonen eventuell nicht so genau in Position sein könnten, weil sie nur an den Zähnen formschlüssig anliegen würden. Dadurch wären die Schablonen im Biopsie-Bereich nicht an Hartgewebe (Knochen) angelegen, sondern weich gelagert gewesen, wodurch größere Abweichungen hätten entstehen können. Auch wäre es noch schwieriger gewesen, während der Biopsie mittels einer Spülung zu kühlen, da das Weichgewebe um den Bohrer abgedichtet hätte und der Biopsie Kanal tiefer gewesen wäre.

Insgesamt wurde erwartet, dass ein Vorgehen mit Schleimhautlappen zu favorisieren sei, da eine sichere Auflage am Knochen als potentiell genauer eingeschätzt wurde und ein chirurgisches Vorgehen unter Sicht mit einem Schleimhautlappen auch in Bezug auf Blutungskomplikationen, in Bezug auf die Kühlungsmöglichkeit und in Bezug auf die Realisierbarkeit eines dichten Verschlusses als überlegen angesehen wurde. Für die Kontrollgruppe wurden 3D gedruckte Unterkiefer mit soweit technisch möglich identischer Geometrie zum Unterkiefer des Patienten herangezogen [1]. Um

die Operationsbedingungen so gut wie möglich zu simulieren, wurden die Unterkiefer in einen Phantomkopf (Frasaco, Tettang, Deutschland) mit Weichgewebsmaske befestigt, der Phantomkopf war auf einem Torso fixiert [1]. Dieses Phantom wurde auf dem Operationstisch gelagert und mit Tüchern, wie im Operationssaal üblich, abgedeckt [1]. Diese Vorgehensweise bot Vorteile, da die Kontrollgruppe in gewisser Hinsicht sehr ähnlich zur Studiengruppe war (ähnliche Geometrie, Läsionen an selber Position, Läsionen im selben Ausmaß, gleiche Planung konnte verwendet werden) [1]. Andererseits muss als limitierend angeführt werden, dass eine derartige Vergleichsgruppe keine vollwertige Kontrollgruppe mit Patienten ersetzen kann [1]. Es wurde in der Diskussion der Publikation angenommen, dass der Umstand, wonach die Unterkiefer der Kontrollgruppe in einem Phantomkopf fixiert waren, eher die Abweichungen nicht vergrößerte, da man sich ungestört auf die Biopsien konzentrieren konnte [1]. Es lagen idealisierte Bedingungen bei der Durchführung der Kontrollgruppe vor, da sich die Phantomköpfe nicht bewegen konnten [1]. Auch war kein Speichel vorhanden und Blutungen konnten nicht auftreten [1]. Nachdem die statistische Auswertung zeigte, dass die freihändigen Biopsien signifikant größere Abweichungen als die schablonengeführten Biopsien hatten, ist diese Kontrollgruppe unter den hier geschilderten Annahmen akzeptabel, da die Abweichung der Kontrollgruppe bei Zutreffen obiger Annahme eher noch größer gewesen wäre, wenn sie am Patienten durchgeführt worden wäre [1].

Eine weitere Limitation ist die geringe Fallzahl der Studie. Insbesondere beim Vergleich der Biopsietiefe, bei dem kein signifikanter Unterschied zwischen den Gruppen gefunden wurde, könnte ein Fehler zweiter Art vorliegen. Weitere Studien mit höherer Fallzahl wären hier aus statistischer Sicht zwar wünschenswert, da aber die

Fehler in beiden Gruppen unter 0,3 mm liegen, sind beide Methoden klinisch akzeptabel.

Diese Studie wurde bewusst als erste in dieser Zusammenfassung der kumulativen Habilitationsleistung angeführt, da in diesem Bereich schon vor der Habilitation intensiv geforscht wurde. Eine Promotionsarbeit befasste sich mit Tumornavigation am Becken in einer Kadaverstudie [15]. In einer weiteren Promotionsarbeit wurde eine experimentelle Vorarbeit zu der gegenständlichen klinischen Biopsiestudie an Unterkiefern geleistet [16]. Zudem wird auch aktuell in mehreren Projekten in diesem Bereich geforscht. Ein Projekt zu navigierten Biopsien ist sehr weit fortgeschritten, ein weiteres Projekt über schablonengeführte Eingriffe im Oberkiefer wurde bereits begonnen. Auch neue Technologien, wie Augmented Reality werden in diesem Zusammenhang aktuell beforscht. Diese Forschung ist aber noch nicht publiziert und ist nicht Teil dieser kumulativen Habilitationsleistung.

Zur Beurteilung des Stellenwerts der Erforschung von computergestützten Biopsien für die Mund-, Kiefer- und Gesichtschirurgie wird betont, dass eine hohe Genauigkeit bei Biopsien äußerst wichtig ist, um die Läsion nicht zu verfehlen und keine benachbarten Strukturen zu verletzen. Dies wiederum ist äußerst relevant für die Vermeidung von Komplikationen und somit für die Patientensicherheit.

Für bestimmte Bereiche der Mund-, Kiefer- und Gesichtschirurgie, wie zum Beispiel für die Implantologie oder für die orthognathen Chirurgie, gab es schon früh konventionelle computergestützte Systeme der Industrie und daher auch Evaluationen der Genauigkeit, aber für Biopsien im Kieferbereich war die Datengrundlage unzureichend.

Zusammenfassend wird festgehalten, dass es wichtig war, klinische Daten zur Genauigkeit von schablonengeführten Biopsien im Kieferbereich zu gewinnen und zu zeigen, dass man mit einem erschwinglichen 3D Drucker hausintern Schablonen drucken kann, welche eine Verbesserung der Genauigkeit von Biopsien im Kieferbereich ermöglichen [1].

## 2.2 Vergleich verschiedener Dentalimplantat-Versorgungen im Falle eines Gesichtstraumas

Krennmair S, Hunger S, **Postl L**, Winterhalder P, Holberg S, Malek M, Rudzki I, Holberg C.

Edentulous mandible with four splinted interforaminal implants exposed to three different situations of trauma: A preliminary three-dimensional finite element analysis. Dent Traumatol. 2020 Dec;36(6):607-617.

Krennmair S, Malek M, Stehrer R, Stähler P, Otto S, **Postl L**.

The effect of frontal trauma on the edentulous mandible with four different interforaminal implant-prosthetic anchoring configurations. A 3D finite element analysis.

Eur J Med Res. 2023 Dec 19;28(1):608.

### Hintergrund und Zielsetzung:

Im Hinblick auf die demographische Entwicklung in Deutschland ist hinlänglich bekannt, dass sich der Anteil von älteren Menschen in den letzten Jahrzehnten deutlich vergrößert hat [17]. Die Zielgruppe für implantatgetragene Versorgungen von zahnlosen Unterkiefern sind häufig ältere Menschen [2] [18] [19]. Dentalimplantate sind heute eine weit verbreitete Therapiemethode zur prothetischen Versorgung von zahnlosen Unterkiefern [2] [20] [21] [22] [18]. Zudem gibt es bereits Literatur aus den USA, welche über zunehmendes Gesichtstraumatarisiko bei älteren Menschen berichtet [23].

Mittels dreidimensionaler Finite-Elemente-Modellierung (FEM) sollte daher untersucht werden, wie sich Gesichtstraumen auf den zahnlosen Unterkiefer auswirken, wenn implantatgetragene Versorgungen bestehen [2] [3].

**Methoden:**

Eine Publikation beschäftigt sich mit der Analyse der Spannungsverteilung im zahnlosen Unterkiefer sowie implantatversorgten Unterkiefer unter traumatischen Bedingungen [2]. Als traumatische Bedingungen wurden frontale, parasymphysäre und laterale Traumata untersucht, wobei jeweils eine Kraft von 1000 Newton appliziert wurde [2].

Es wurden zwei Fälle untersucht [2]:

- Zahnloser Unterkiefer ohne Implantate
- Zahnloser Unterkiefer mit vier interforaminären Implantaten mit Stegversorgung

In beiden Fällen wurden vier ROIs (Regions of interest) betrachtet, in denen die traumatische Spannungsverteilung analysiert wurde [2]:

- Medianer, anteriorer Bereich des Kieferkammes
- Bereich des Foramen mentale
- Kieferwinkelbereich
- Gelenkfortsatzhals-Region

Eine weitere Publikation befasst sich nur mit frontalen Traumata [3].

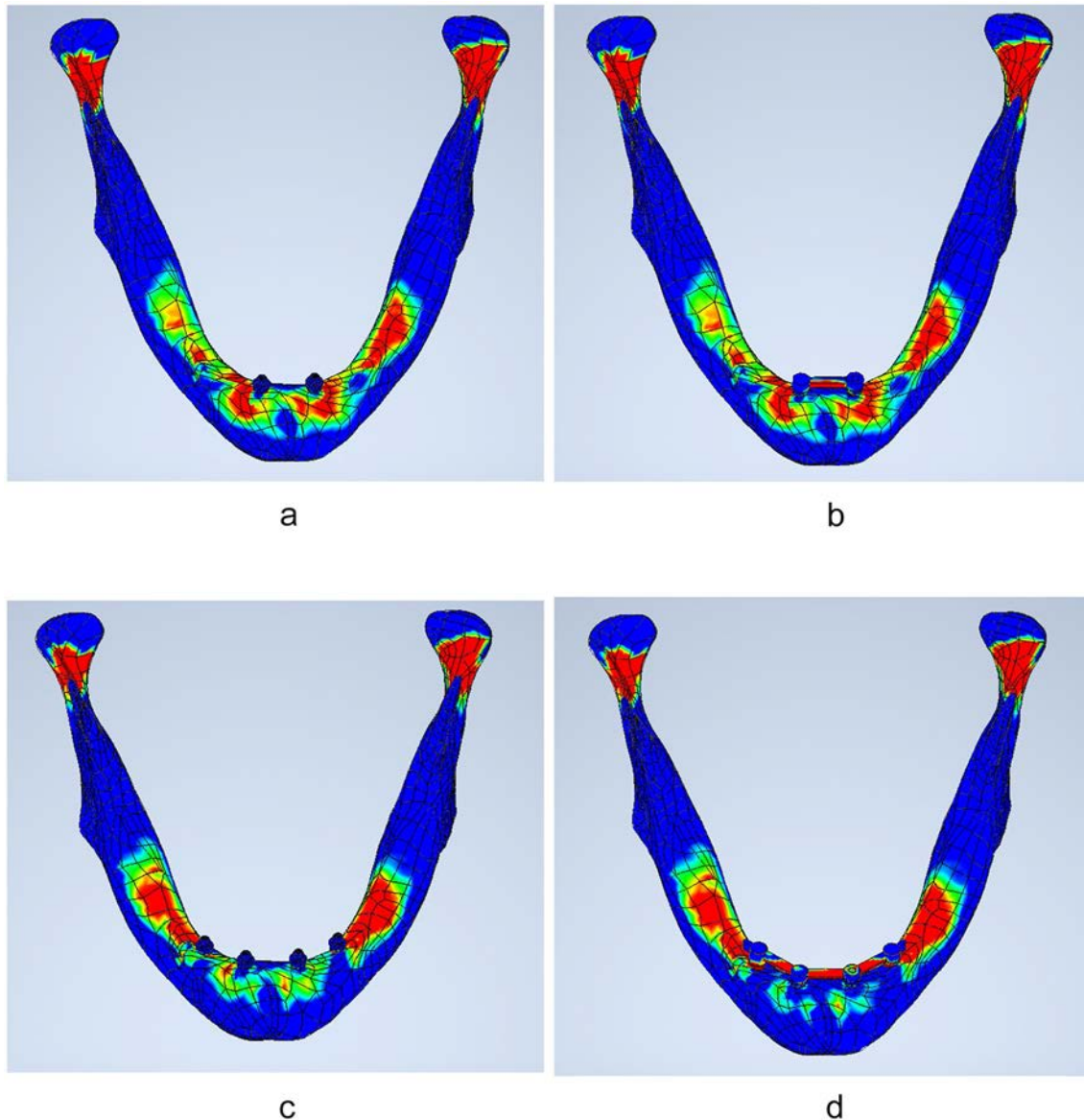
Vier Fälle wurden untersucht [3]:

- Zwei paramediane Implantate
- Zwei paramediane Implantate mit Stegversorgung
- Vier interforaminäre Implantate
- Vier interforaminäre Implantate mit Stegversorgung

**Ergebnisse:**

Im Falle eines frontalen Traumas konnten bei vier interforaminären Implantaten mit Stegversorgung signifikant höhere Spannungswerte im Bereich des Foramen mentale ermittelt werden. Im Bereich des Kieferwinkels und in der Gelenkfortsatzhals-Region zeigten sich jedoch signifikant geringere Spannungswerte im Vergleich zur Gruppe ohne Implantate [2]. Im medianen, anterioren Bereich des Kieferkammes konnte kein signifikanter Unterschied nachgewiesen werden [2]. Für parasymphysäre und laterale Traumata wurden keine signifikanten Unterschiede gefunden [2].

Abbildung 2.2.1 Spannungswerte bei unterschiedlichen Versorgungsanordnungen



Legende zu Abbildung 2.2.1: Die Spannungswerte der dreidimensionalen Finite-Elemente-Modellierung werden durch Farbcodierung auf der Oberfläche von blauen Unterkiefermodellen dargestellt. Dieses Bild wurde entnommen aus der Publikation von Krennmair et al. [3] (Krennmair S, Malek M, Stehrer R, Stähler P, Otto S, Postl L. The effect of frontal trauma on the edentulous mandible with four different interforaminal implant-prosthetic anchoring configurations. A 3D finite element analysis. Eur J Med Res 28, 608 (2023). <https://doi.org/10.1186/s40001-023-01580-y>). Das Bild wird unter Nutzung der „Creative Commons Attribution 4.0 International License“ inkludiert (<https://creativecommons.org/licenses/by/4.0/>). An dem Bild selbst wurden keine Änderungen

vorgenommen, allerdings wurde folgende englische Fußnote zum Bild nicht im Bildformat mitkopiert:  
„**Fig. 4** Show the Finite element stress values (von-Mises stress) for the 2IF-U model (a), 2IF-S model (b), 4IF-U model (c) as well for the 4IF-S model(d) exposed to symphyseal trauma. *2IF-U* edentulous mandible model with two unsplinted interforaminal implants, *2IF-S* edentulous mandible model with two splinted interforaminal implants, *4IF-U* edentulous mandible model with four unsplinted interforaminal implants, *4IF-S* edentulous mandible model with four splinted interforaminal implants“.

Bei vier interforaminären Implantaten mit Stegversorgung wurden die geringsten Spannungswerte im Bereich des Gelenkfortsatzhalses und im Bereich der Symphyse des Unterkiefers von allen vier untersuchten Fällen gefunden [3].

### **Diskussion:**

In vielen Fällen werden Frakturen osteosynthetisch versorgt. In der Literatur wurden Langzeit-Komplikationen nach osteosynthetisch versorgten Frakturen des Unterkiefers untersucht [11]. Gemäß Bicsák et al. treten am Kieferwinkel des Unterkiefers mit 17,9 % am häufigsten Komplikationen auf, gefolgt von paramedianen Frakturen des Unterkiefers mit 10,4 %, von Korpusfrakturen des Unterkiefers mit 8,5 % und von hohen Frakturen des Gelenkfortsatzhalses mit 7,3 % [11].

Es wurde gezeigt, dass es bei frontaler bzw. symphysealer Belastung (1000 Newton) durch die Versorgung mit vier Implantaten mit Steg zu einer signifikanten Reduktion der Spannungswerte im Bereich des Kieferwinkelbereichs und im Bereich der Gelenkfortsatzhals-Region kommt [2]. Da diese Bereiche laut obiger Untersuchung zu jenen mit der höchsten Komplikationshäufigkeit gehören, ist dies für diese Bereiche als positiv anzusehen [11]. Nachteilig ist jedoch, dass es zu signifikant höheren Spannungswerten im Bereich der Foramina mentalia kommt [2]. Für den medianen,

anterioren Bereich des Kieferkammes wurde kein statistisch signifikanter Unterschied gefunden [2]. Vier interforaminäre Implantate mit Steg bewirken demnach eine Abnahme der Spannungswerte im Bereich des Kieferwinkels und der Gelenkfortsatzhals-Region, dafür aber eine Zunahme distal des Stegs, im Bereich der Foramina mentalia [2]. Auf die Komplikationshäufigkeit wurde oben schon eingegangen. Der Bereich mit den häufigsten Komplikationen, der Kieferwinkelbereich, ist durch die Versorgung mit vier Implantaten entlastet [2].

Signifikant geringe Spannungswerte können aus biomechanischer Sicht dahingehend interpretiert werden, dass das Frakturrisiko als geringer einzustufen ist [2] [3]. Die Frakturversorgung im gelenknahen Bereich ist oft anspruchsvoll und daher kann es auch aus chirurgischer Sicht als Vorteil angesehen werden, wenn ein Patient mit vier verblockten, interforaminären Implantaten versorgt wird, weil die Spannungswerte im Bereich des Gelenkfortsatzhalses signifikant geringer waren [2]. Da für parasymphysäre und laterale Traumata (auch jeweils 1000 Newton) keine signifikanten Unterschiede gefunden wurden [2], war es naheliegend, dass insbesondere frontale Traumata in einer weiteren Studie beleuchtet werden sollten.

Eine weitere Publikation untersuchte daher frontale, symphyseale Traumata (1000 Newton) auf vier verschiedenen Versorgungen: zwei paramediane Implantate, zwei paramediane Implantate mit Stegversorgung, vier interforaminäre Implantate und vier interforaminäre Implantate mit Stegversorgung [3]. Wiederum wurden ROIs definiert. Diese waren nicht ganz identisch zu den ROIs der zweiten Publikation, da diesmal der präforaminäre Bereich untersucht wurde und der Kieferwinkelbereich nicht einbezogen wurde [2] [3]. Dieses Design wurde gewählt, um die Spannungen am distalen Ende

der Versorgungen besser verstehen zu können [3]. Jedoch ist als Limitation dieser Studie zu nennen, dass der Kieferwinkelbereich nicht einbezogen wurde [3].

Die Konfiguration von vier Implantaten mit Steg zeigte sich bei drei von vier ROIs (medianer, anteriorer Bereich des Kieferkamms; präforaminärer Bereich; Bereich der Gelenkfortsatzhals-Region) als vorteilhaft [3]. Beim medianen, anterioren Bereich waren vier Implantate mit Steg, im Vergleich zu allen anderen Versorgungsmöglichkeiten, statistisch signifikant besser, im Sinne einer reduzierten Spannungsverteilung [3]. Beim präforaminären Bereich und beim Bereich der Gelenkfortsatzhals-Region zeigte sich nur im Vergleich zu den beiden Versorgungsmöglichkeiten mit zwei Implantaten eine statistisch signifikante Überlegenheit für den untersuchten Fall eines frontalen Traumas [3]. Dafür zeigten aber vier Implantate mit Stegversorgung im Vergleich zu beiden Versorgungsmöglichkeiten mit zwei Implantaten (zwei paramediane Implantate ohne Steg und zwei paramediane Implantate mit Steg) signifikant erhöhte Spannungswerte im Bereich des Foramen mentale [3].

Zusammenfassend kann für die beiden Publikationen, welche sich mit dem Vergleich verschiedener Dentalimplantat-Versorgungen im Falle eines Gesichtstraumas beschäftigen, festgehalten werden, dass unbezahnte Kiefer im Falle einer implantologischen Versorgung sowohl im Bereich der Versorgung als auch des Kieferwinkels und im Bereich des Gelenkfortsatzhalses von einem verringerten Frakturrisiko profitieren. Die beschriebene Spannungsverteilung in diesen Bereichen ist als vorteilhaft einzustufen, man sollte aber beachten, dass das Frakturrisiko unmittelbar distal der implantologischen Versorgungen erhöht ist [2] [3]. Diese Erkenntnisse sollen eine Entscheidungshilfe im Zusammenhang mit der Auswahl von

verschiedenen interforaminären Implantatversorgungen für den Arzt und Patient bieten.

## 2.3 Vergleich zweier Materialien für Sinusliftaugmentationen

Krennmair S, **Postl L**, Schwarze UY, Malek M, Stimmelmayer M, Krennmair G. Clinical, radiographic, and histological/histomorphometric analysis of maxillary sinus grafting with deproteinized porcine or bovine bone mineral: A randomized clinical trial.

Clin Oral Implants Res. 2023 Nov;34(11):1230-1247.

### Hintergrund und Zielsetzung:

Sinusliftoperationen sind Knochenaugmentationen, welche meist zur Verbesserung des Knochenangebots im Zusammenhang mit Dentalimplantaten durchgeführt werden [4]. Deproteinisiertes Knochenmaterial vom Rind ist seit längerer Zeit im klinischen Einsatz und wissenschaftlich bereits relativ gut untersucht [24] [25] [26]. Ein systematisches Review kam jedoch zu dem Schluss, dass das Risiko einer Creutzfeldt–Jakob-Krankheit Übertragung bei Verwendung von deproteinisiertem Knochenmaterial vom Rind nicht ausgeschlossen werden kann [12]. Als Alternative sind seit einigen Jahren demineralisierte Knochenminerale von Schweinen zugelassen.

Lee et al. streichen hervor, dass es zu wenige valide klinische Studien gibt, welche Sinusaugmentations-Materialien vergleichen, obwohl dies für eine evidenzbasierte Therapieentscheidung enorm wichtig wäre [27]. Die vorliegende Studie sollte daher ein demineralisiertes Knochenmineral vom Schwein mit einem Knochenmaterial vom Rind vergleichen, wobei es sich um im deutschsprachigen Raum vertriebene und gebräuchliche Knochenaugmentationsmaterialien handeln sollte [4].

### Methoden:

In einer randomisierten klinischen Studie wurden zwei verschiedene xenogene Augmentationsmaterialien (das porcine Produkt MinerOss® XP der Firma Camlog und

das bovine Produkt Bio-Oss® der Firma Geistlich) für Sinusliftoperationen untersucht [4]. Es wurden 30 Sinushöhlen randomisiert zur MinerOss® XP Gruppe (n=15) und zur Bio-Oss® Gruppe (n=15) zugewiesen [4]. Klinischer Vergleich: Die Evaluation umfasste unter anderem den periimplantären marginalen Knochenverlust, die Implantat-Überlebensrate, die Implantat-Erfolgsrate und die periimplantäre Mukositis [4].

Radiologischer Vergleich: Sechs und 24 Monate nach Augmentation wurden die vertikale Knochenhöhe, die vertikale Augmentathöhe und die Augmentatresorption ermittelt und evaluiert, [4].

Histomorphometrischer Vergleich: Nach einer Heilungsphase von sechs Monaten wurde im Rahmen des Setzens von Dentalimplantaten auch eine Biopsie mit einem Trepan-Bohrer aus dem jeweiligen Augmentationsmaterial gewonnen [4]. Es folgte eine histomorphometrische Analyse des Materials [4]. Als Hypothese wurde gewählt, dass kein Unterschied zwischen den untersuchten Parametern besteht [4].

### **Ergebnisse:**

Klinischer Vergleich: Der statistische Vergleich konnte keine signifikanten Unterschiede in Bezug auf den periimplantären marginalen Knochenverlust, die Implantat-Überlebensrate, die Implantat-Erfolgsrate und die periimplantäre Mukositis nachweisen [4].

Radiologischer Vergleich: Auch hier wurden keine signifikanten Unterschiede zwischen den Gruppen sechs und 24 Monate nach Augmentation hinsichtlich der vertikalen Knochenhöhe, der vertikalen Augmentathöhe und der Augmentatresorption gefunden [4].

Histomorphometrischer Vergleich: Bei der histomorphometrischen Analyse wurden sieben Parameter verglichen, wobei MinerOss® XP signifikant höhere Werte bei der Knochenneubildung und beim totalen mineralisierten Gewebe zeigte [4]. Bio-Oss® hingegen wies einen höheren Wert für das ermittelte Bindegewebe auf [4]. Bei den weiteren vier Parametern (dem restlichen Knochentransplantat, der Penetrationstiefe, dem Gesamtgewebe und dem Knochen zu Transplantat Kontakt) konnte kein signifikanter Unterschied nachgewiesen werden [4].

### **Diskussion:**

Deproteinisiertes Knochenmaterial vom Rind ist seit längerer Zeit im klinischen Einsatz und wissenschaftlich bereits relativ gut untersucht [24] [25] [26]. Allerdings gibt es Sicherheitsbedenken, da das Risiko einer Creutzfeldt–Jakob-Krankheit Übertragung bei Verwendung von deproteinisiertem Knochenmaterial vom Rind nicht ausgeschlossen werden kann [12].

Es rückten Alternativen zu deproteinisiertem Knochenmaterial vom Rind in den Fokus des Interesses [27]. Diese Publikation liefert einen Vergleich mit demineralisiertes Knochenmaterial vom Schwein [4].

Klinischer Vergleich: Zusammengefasst wurde kein Unterschied im Hinblick auf die Dentalimplantat-Überlebensrate, die Erfolgsrate und in Bezug auf periimplantäre Mukositis gefunden [4]. Daher wurden die beiden Materialien (das porcine MinerOss® XP und bovines Bio-Oss®) in klinischer Hinsicht als gleichwertig eingestuft [4]. Aus diesen Aspekten ist demineralisiertes Knochenmineral vom Schwein als eine wertvolle Alternative zum bewährten deproteinisierten Knochenmaterial vom Rind zu nennen [4]. Sie weist eine vergleichbare Zuverlässigkeit auf und im Hinblick auf die Sicherheit ist als Vorteil anzuführen, dass kein Risiko einer Creutzfeldt–Jakob-Krankheit Übertragung besteht [4].

Radiologische Evaluation: In Bezug auf die vertikale Knochenhöhe, die vertikale Augmentathöhe und die Augmentatresorption wurden ein halbes Jahr und zwei Jahre nach dem Eingriff keine signifikanten Unterschiede zwischen den Gruppen nachgewiesen [4]. Dies ist im Konsens mit der Literatur. In einer Studie wurde das gleiche deproteinisierte Knochenmaterial vom Rind (Bio-Oss®) mit einem anderen demineralisierten Knochenmineral vom Schwein (The Graft™) verglichen [27]. Auch diese Studie kam zu dem Schluss, dass die beiden Materialien im Hinblick auf die untersuchten radiographischen Parameter als gleichwertig anzusehen sind [27].

Histomorphometrische Evaluation:

Die Hypothese, dass die Ergebnisse mit deproteinisierten, porcinen Knochenmineral (MinerOss® XP) und mit deproteinisierten, bovinen Knochenmineral (Bio-Oss®) gleich sind, konnte, wie oben beschrieben, nicht für alle verglichenen Parameter aufrecht erhalten werden [4].

Bei folgenden Parametern zeigte sich MinerOss® XP gegenüber Bio-Oss® überlegen [4]:

- Knochenneubildung
- Reduzierte Bindegewebebildung
- Totales mineralisiertes Gewebe

Bei weiteren Parametern, wie dem restlichen Knochentransplantat, der Penetrationstiefe, dem Gesamtgewebe und dem Knochen zu Transplantat Kontakt zeigte sich kein signifikanter Unterschied [4].

Insgesamt werden in der Publikation daher leichte Vorteile für das porcine Knochenersatzmaterial beschrieben, wobei aber darauf hingewiesen wird, dass dies

keinen signifikanten Einfluss auf das Drei-Jahres-Implantat-Outcome hatte [4]. Es wurde daraus geschlossen, dass demineralisiertes Knochenmineral vom Schwein als eine mögliche Alternative zum bewährten deproteinisierten Knochenmineral vom Rind angesehen werden kann, bei der keine Sicherheitsbedenken im Sinne einer Creutzfeldt–Jakob-Krankheit Übertragung bestehen [4].

## 2.4 Risikofaktoren und Komplikationen bei Sinusliftprozeduren

Krennmair S, Gugenberger A, Weinländer M, Krennmair G, Malek M, **Postl L.** Prevalence, risk factors, and repair mechanism of different forms of sinus membrane perforations in lateral window sinus lift procedure: A retrospective cohort study. Clin Implant Dent Relat Res. 2021 Dec;23(6):821-832.

Krennmair S, Weinländer M, Forstner T, Malek M, Krennmair G, **Postl L.** The influence of different forms of sinus membrane perforation on the prevalence of postoperative complications in lateral window sinus floor elevation: A retrospective study. Clin Implant Dent Relat Res. 2022 Feb;24(1):13-23.

### Hintergrund und Zielsetzung:

Die iatrogene Perforation der Sinusmembran wird in der Literatur als häufigste Komplikation bei Sinusliftoperationen beschrieben [5].

In der Literatur gibt es nur wenig Information über die Prävalenz verschiedener Typen von Perforationen [5]. Ebenfalls ist wenig darüber bekannt wie sich verschiedenartige Perforationen in weiterer Folge auswirken bzw. welche Komplikationen dadurch entstehen [6].

Ziel war es daher einerseits die Prävalenz verschiedener Typen von Perforationen zu untersuchen [5] und andererseits wie sich Perforationen auswirken [6].

### Methoden:

Bei den retrospektiven Kohortenstudien wurden Patienten über 18 Lebensjahren, mit fehlenden Zähnen im Bereich des Sinus Maxillaris, mit einer Restknochenhöhe von unter 7 mm und einer Breite über 6 mm, eingeschlossen [5] [6].

Im Falle einer Perforation wurden unter anderem folgende Parameter bestimmt [5]:

- Größe, wobei eine Perforation größer gleich 10 mm als groß galt [5]

- Dicke, wobei eine Membran größer gleich 1,5 mm als dicker Membranbiotyp klassifiziert wurde [5]
  
- Auch die Prävalenz von Komplikationen wurde ermittelt bei [6]:
  - o Operationsverläufen mit Sinusmembranperforation
  - o Operationsverläufen ohne Sinusmembranperforation

### **Ergebnisse:**

In einer retrospektiven Studie wurden 434 Sinuslift-Operationen an 355 Patienten durchgeführt [5]. Es traten 103 Sinusmembranperforationen auf (23,8 %) [5].

Komplikationen traten mit folgenden Wahrscheinlichkeiten auf [5]:

- Zu 26,6 % bei dickem Biomembranbiotyp und kleiner Perforation
- Zu 23,3 % bei dünnem Biomembranbiotyp und kleiner Perforation
- Zu 4,8 % bei dickem Biomembranbiotyp und großer Perforation
- Zu 45,6 % bei dünnem Biomembranbiotyp und großer Perforation

Es zeigt sich ferner, dass unter anderem ein höheres Patientenalter, eine verminderte Restknochenhöhe der Sinusböden, sowie ein größeres Ausmaß der Knochenaufbauten ein erhöhtes Risiko für Sinusmembrankomplikationen bedingen [5].

Es zeigte sich, dass sich postoperativ signifikant mehr Komplikationen entwickelten, wenn intraoperativ Sinusmembranperforationen aufgetreten waren [6]. Im Falle einer gesicherten, intraoperativen Sinusmembranperforation haben Patienten mit dünnem Sinusmembran-Biotyp und großem Defekt signifikant häufiger postoperative Komplikationen [6].

**Diskussion:**

Die beiden Publikationen beschäftigen sich mit der Sicherheit von Sinusliftprozeduren [5] [6]. Insbesondere werden Komplikationen wie Sinusmembranperforationen untersucht, wobei auch Methoden für die Reparatur von Perforationen beschrieben sind [5] [6]. Dies ist insbesondere für junge Chirurgen hilfreich und damit von Bedeutung. Es konnte gezeigt werden, dass Patientenmerkmale, wie höheres Patientenalter, verminderte Restknochenhöhe der Sinusböden, größeres Ausmaß der Knochenaufbauten und auch dünne Sinusmembran-Biotypen, ein erhöhtes Risiko für Komplikationen mit sich bringen und diese Informationen schon bei der Indikationsstellung von Sinusliftoperationen für Patientenselektion, Patientenberatung und Patientenaufklärung zu berücksichtigen sind [5] [6]. Dies ist für das Fachgebiet der Mund-, Kiefer- Gesichtschirurgie von Bedeutung, da die Implantologie und speziell die Implantologie mit Sinusliftprozeduren elektive Eingriffe darstellen und es oft auch gute prothetische Alternativen gibt. Ein erhöhtes Risiko für Komplikationen sollte daher eingehend im Rahmen der Beratung und Patientenaufklärung diskutiert und berücksichtigt werden. Über alternative Therapien, wie konventionelle prothetische Versorgungsmöglichkeiten ohne Implantation mit Sinusliftprozeduren, muss aufgeklärt werden.

## 2.5 Platelet-Rich Fibrin zum Verschluss von Mund-Antrum Verbindungen

Hunger S, Krennmair S, Krennmair G, Otto S, **Postl L**, Nadalini DM.  
Platelet-rich fibrin vs. buccal advancement flap for closure of oroantral communications: a prospective clinical study.  
Clin Oral Investig. 2023 Jun;27(6):2713-2724.

### Hintergrund und Zielsetzung:

Bis heute ist der bukkale Mukoperiostlappen nach Rehrmann [28] eine weit verbreitete Methode um Mund-Antrum Verbindungen zu verschließen [29] [30] [31]. In der Literatur existierten bereits Studien, welche zeigten, dass PRF(Platelet-Rich-Fibrin)-Pfropfen erfolgreich für Mund-Antrum- Verschlüsse eingesetzt werden können [32] [33] [34] [35] [36]. Detaillierte Erkenntnisse über die Auswirkungen der verschiedenen Therapien im Hinblick auf den Verlauf der Wundheilung, auf Veränderung der Mukogingivallinie und auf das postoperative Schmerzlevel waren jedoch noch unzureichend erforscht [7].

Ziel der Studie war es die PRF-Methode mit bukkalen Mukoperiostlappen nach Rehrmann im Hinblick auf den Verlauf der Wundheilung, auf Veränderungen der Mukogingivallinie und auf das postoperative Schmerzlevel, zu vergleichen [7].

### Methoden:

In dieser prospektiven, klinischen, randomisierten Studie wurde an 50 Patienten Verschlüsse von Mund-Antrum Verbindung entweder mittels PRF (Platelet-Rich-Fibrin)-Pfropfen oder mit der seit vielen Jahrzehnten bekannten Methode eines bukkalen Mukoperiostlappens nach Rehrmann durchgeführt [7]. Ein PRF-Pfropfen

kann nach einer venösen Abnahme von Blut mittels einer Zentrifuge erzeugt werden [7] [37]. Folgende Parameter wurden ermittelt [7]:

- Verlauf der Wundheilung: Wundheilungsindex nach Landry et al. [7]
- Veränderungen der Mukogingivallinie durch die Therapie
- postoperatives Schmerzlevel nach sieben und 21 Tagen

### **Ergebnisse:**

In Bezug auf die Erfolgsrate konnte kein signifikanter Unterschied zwischen den Methoden gefunden werden [7]. Die bukkalen Mukoperiostlappen nach Rehrmann zeigten überlegene Werte des Wundheilungsindex am siebten Tag, aber am Tag 21 war die PRF-Gruppe diesbezüglich signifikant überlegen [7]. Es zeigte sich, dass die Verwendung von PRF mit signifikant geringerer Schmerzangabe und signifikant weniger Veränderung der mukogingivalen Linie einherging.

### **Diskussion:**

Die Erkenntnis, dass die PRF-Gruppe mit signifikant geringerem Schmerzempfinden aufwarten konnte, ist von großer Bedeutung für Patienten und Behandler, da diese Information bei der Beratung und Aufklärung besprochen werden sollte und auch die Analgesie dem entsprechend angepasst werden kann [7]. Der Umstand, dass die PRF-Gruppe weniger Verschiebung der Mukogingivallinie bewirkte, ist für die Mund-, Kiefer-, Gesichtschirurgie ebenfalls von Bedeutung, da eine Verschiebung der Mukogingivallinie später bei der zahnärztlich prothetischen Versorgung relevant wird. Bei herausnehmbaren schleimhautgetragenen Versorgungen bewirkt eine Verschiebung der Mukogingivallinie eine verminderte Retention der Versorgung, wodurch der Patientenkomfort und die Funktionalität einer Prothese vermindert

werden. Auch bei geplanter implantologischer Versorgung ist die Verschiebung der Mukogingivallinie ein Nachteil, da Implantate im Bereich der fixierten Gingiva gesetzt werden sollen. Daher bedeutet die Verschiebung der Mukogingivallinie eine Reduktion jenes Bereich des Kieferkamms, in dem Implantate gesetzt werden sollten.

Als Limitation der Studie muss angeführt werden, dass auf die Kostensituation nicht eingegangen wurde. Die Anwendung von PRF ist aktuell am Studienort eine Privatleistung. Eine weitere Limitation ist, dass sich die Studie mit kleinen Defekten beschäftigte. Aus den Daten wurde geschlossen, dass weitere Studien notwendig sind, um zu ermitteln, für welche Defektgrößen das Vorgehen geeignet ist [7]. Aus der Literatur ist aber im Hinblick auf größere Defekte ersichtlich, dass die supportive Anwendung von PRF zwischen Rekonstruktionsschichten bereits bei Gaumenspalten Anwendung gefunden hat [38]. Mittlerweile wurde auch über die supportive Anwendung von PRF, zusätzlich zu Mukoperiostlappen, bei größeren oroantralen Defekten berichtet [39]. Auch die Anwendung von PRF mit „guided tissue regeneration“ Membranen wurde vorgeschlagen [40].

## **2.6 Amnionmembran zur Deckung des Hebedefekts bei mikrovaskulären Radialistranplantaten**

Hunger S, **Postl L**, Stehrer R, Hingsammer L, Krennmair S, Feistl W, Malek M, Krennmair G.

Use of amniotic membrane for radial forearm free flap donor site coverage: clinical, functional and cosmetic outcomes.

Clin Oral Investig. 2020 Jul;24(7):2433-2443.

Hunger S, Krennmair S, Stehrer R, **Postl L**, Brandner A, Malek M.

Closure of the radial forearm free flap donor site with split-thickness skin graft or amniotic membrane: A prospective randomized clinical study.

J Craniomaxillofac Surg. 2021 May;49(5):403-414.

### **Hintergrund und Zielsetzung:**

Das freie, mikrovaskuläre Radialistransplantat ist ein verbreitetes und verlässliches Transplantat in der plastischen und rekonstruktiven Chirurgie [8] [41] [42] [43] [44] [45].

Zu den am häufigsten verwendeten Methoden zur Deckung des Entnahmedefekts am Unterarm gehören Vollhauttransplantate und Spalthauttransplantate [46].

Papst et al. haben bereits die Frage erörtert, ob es eine ideale Methode zur Deckung der Entnahmestelle bei mikrovaskulären Radialistransplantaten gibt [46]. Die Schlussfolgerung war jedoch, dass keine Methode alle Defekte optimal decken kann, da jede Methode spezifische Nachteile und Komplikationen mit sich bringt [46].

Aus diesem Grund sollte mit zwei prospektiven Studien die Frage beantwortet werden, ob sich Amnionmembranen zur Deckung von Entnahmedefekten bei freien Radialistransplantaten eignen [8] [9]. Ziel der ersten Studie an 23 Patienten war es über die angewandte Methodik zu berichten, den Heilungsprozess (1 Jahr Follow-up)

zu untersuchen und über ästhetische und funktionelle Parameter nach einem Jahr zu berichten [8].

In einer prospektiven, randomisierten, klinischen Studie an 50 Patienten wurden zwei Methoden (Amnionmembranen und Spalthauttransplantate) zur Deckung von Entnahmedefekten bei freien Radialistransplantaten verglichen [9]. Der primäre Fokus der Evaluation wurde auf den Heilungsprozess gelegt (u.a. Heilungszeit, Auftreten von Wundinfekten, Wunddehiszenzen, Transplantatabstoßungen oder freiliegende Sehnen) [9]. Untersucht wurden darüber hinaus auch ästhetische Aspekte (u.a. mittels Vancouver-Narbenskala) und funktionelle Parameter (u.a. Sensibilität, Bewegungsumfang des Handgelenks) [9].

Amnionmembranen können daher als wertvolle alternative Behandlungsoption zur Deckung von radialen Transplantatentnahmestellen angesehen werden, insbesondere wenn man bedenkt, dass im Gegensatz zur Spalthauttransplantaten keine weitere Gewebeentnahme am betroffenen Patienten notwendig ist und daher keine Entnahmemorbidität auftritt [9]. Allerdings ist unbedingt zu bedenken, dass die Heilungszeit, wie oben beschrieben, signifikant länger ist [9].

### **Methoden:**

In den ersten drei Monaten wurde monatlich Daten erhoben, zusätzlich wurde nach sechs, neun und zwölf Monaten ausgewertet [9].

Primär erhobene Parameter [9]:

- Heilungszeit
- Prävalenz von Wundinfekten, Dehiszenzen, Transplantatabstoßungen, Demarkationen oder Sehnenexpositionen

Sekundäre Parameter, wurden beim Einjahres-Follow-up erhoben [9]:

- Ästhetisches Ergebnis mit der Vancouver Narbenskala [9]
- Bewegungsausmaß im Handgelenk
- Griffstärke nach Byun et al. [9]
- Sensibilität und Zweipunkt- Diskrimination im Bereich der radialen Hand
- Subjektive Evaluierung der Patientenzufriedenheit aus ästhetischer und funktioneller Sicht, erhoben mit einem Fragebogen

### **Ergebnisse:**

Weder in Bezug auf das Auftreten von Wundinfekten, Wunddehiszenzen, Transplantatabstoßungen oder freiliegende Sehnen, noch in Bezug auf die untersuchten ästhetischen und funktionellen Parameter konnte ein signifikanter Unterschied zwischen Amnionmembranen und Spalthauttransplantaten gefunden werden [9]. Die Heilungszeit der Spalthauttransplantat-Gruppe war allerdings mit  $29,2 \pm 9$  Tagen signifikant kürzer als die Heilungszeit der Amnionmembran-Gruppe mit  $64,5 \pm 38$  Tagen [9].

### **Diskussion:**

Die achte Publikation an 23 Patienten ist eine prospektive Studie ohne Kontrollgruppe, welche die Methode der Deckung des Entnahmedefekts mit Amnionmembranen beschrieb und über den ästhetischen und funktionellen Outcome nach einem Jahr Follow-up berichtete [8]. Die Studie bestätigte die grundsätzliche Machbarkeit der verwendeten Methode [8]. Es war jedoch keine Kontrollgruppe enthalten, die dem

aktuellen klinischen Standard entspricht, was aber zur Beurteilung der Sicherheit und Sinnhaftigkeit des klinischen Einsatzes der Methode von Relevanz ist [8].

Es war daher wichtig, dass die Folgepublikation eine Kontrolle mit Spalthauttransplantation zur Deckung der Entnahmedefekte beinhaltete [9]. Untersucht wurden in beiden Gruppen der Heilungsprozess (u.a. Heilungszeit, Auftreten von Wundinfekten, Wunddehiszenzen, Transplantatabstoßungen oder freiliegende Sehnen) [9]. Evaluiert wurden zudem auch ästhetische Aspekte, unter anderem mittels Vancouver-Narbenskala und funktionelle Parameter wie zum Beispiel Sensibilität und Bewegungsumfang des Handgelenks [9].

Interessanterweise wurde nur bei einem der untersuchten Parameter, der Heilungszeit, ein signifikanter Unterschied gefunden. Dies ist im Einklang der Literatur, die keine zu favorisierende Methode zur Deckung des Hebedefekts benennt [47] [46], sondern es wird empfohlen patientenspezifische Faktoren für die Entscheidung zu berücksichtigen [48] [46].

Als Limitation der Studie sollte unbedingt angeführt werden, dass insgesamt nur 50 Patienten in der Studie untersucht wurden, sodass in Bezug auf die weiteren untersuchten Parameter eine größere Studie wünschenswert wäre, um einen statistischen Fehler der zweiten Art auszuschließen.

Die klinische Bedeutung der beiden Publikationen für das Fachgebiet der Mund-, Kiefer- und Gesichtschirurgie kann so interpretiert werden, dass sie Chirurgen eine weitere Option und Entscheidungshilfe bei der Auswahl geeigneter Methoden zur Deckung von Entnahmedefekten geben. Insbesondere in Fällen, wo eine Spalthautentnahme vermieden werden sollte, dürften Amnionmembranen eine

interessante Alternative darstellen. In Bezug auf die Sicherheit für den Patienten, ist es von Vorteil, dass keine Hebedefektmorbidität wie bei Spalthautentnahme auftritt. Es sollte aber beachtet werden, dass die Heilungszeit am Unterarm bei der Amnionmembrangruppe signifikant länger ist. Diesbezüglich muss der Patient aufgeklärt werden. Zudem können je nach Gesundheitssystem zusätzliche Kosten für die Amnionmembran entstehen.

## 4. AUSBLICK

Meine bisherige Forschung befasste sich besonderes mit computergestützter Chirurgie, mit Finite-Elemente-Analysen und auch mit Möglichkeiten der Deckung von Defekten bei mund-, kiefer-, gesichtschirurgischen Eingriffen. Im Rahmen dieses Ausblicks wird kurz auf bereits laufende Forschungsprojekte eingegangen. Es wird darüber hinaus davon ausgegangen, dass eine rasante Entwicklung von Technologien auch in Zukunft gute Chancen bieten wird, mit neuen Ideen Forschung in den angeführten Themenbereichen zu betreiben, wobei weiterhin danach gestrebt werden soll, einen Beitrag zur Sicherheit von Behandlungen im Bereich der Mund-, Kiefer-, Gesichtschirurgie zu leisten. In den folgenden Zeilen soll kurz versucht werden, mit einigen Gedanken einen Ausblick zu geben, welche Entwicklung in näherer Zukunft neue Chancen für die Behandlung von Patienten ermöglichen könnten.

Computergestützte Chirurgie: Eine Publikation aus einem Forschungsprojekt über die Genauigkeit von navigierten Biopsien ist geplant. Obwohl es schon seit vielen Jahren Navigationssysteme gibt, sind die in der Literatur diesbezüglich verfügbaren Daten nicht ausreichend. Es gibt aber auch sehr spannende neue Technologien, welche unbedingt beforscht werden sollten. In dieser Hinsicht stellt Augmented Reality (AR) eine vielversprechende Technologie dar, welche in verschiedenen Disziplinen der Medizin Anwendung finden wird. Es ist schon heute möglich mit unterschiedlichen AR-Brillen Informationen einzublenden. Auch Chirurgen können während Operationen zusätzliche Informationen von einer AR-Brille eingeblendet bekommen, welche die Patientensicherheit während Operationen erhöhen könnten. Die „Augmented reality“ Technologie ist aktuell im Fokus der Entwicklung und es ist zu erwarten, dass diese bald verstärkt in der Klinik Anwendung finden wird. Diese Technologien könnten bald

vermehrt zur Unterstützung des Operateurs auch für Eingriffe in der Mund-, Kiefer- und Gesichtschirurgie eingesetzt werden. Es ist daher geplant auch im Bereich „Augmented reality“, welcher eine Vielzahl von neuen Anwendungsmöglichkeiten erlaubt, zu forschen.

Im Bereich der Finite-Elemente-Modellierung beschäftigen sich aktuelle Projekte auch mit den Unterschieden der Spannungswerte im Knochen bei Versorgung mit Keramikimplantaten oder Titanimplantaten. In den letzten Jahren haben sich Zirkonimplantate immer mehr als Alternative zu Titanimplantaten etabliert. Wenngleich sich schon einige FEM-Analysen mit Implantaten an sich oder mit den prothetischen Aufbauten beschäftigt haben, so ist besonders unser Fach, die Mund-, Kiefer-, Gesichtschirurgie, aufgefordert sich mit den Auswirkungen von Implantaten auf den Knochen zu beschäftigen und diesbezüglich Beiträge zur aktuellen wissenschaftlichen Diskussion zu liefern. Dies ist im Rahmen zukünftiger Forschungsprojekte geplant.

Auch im Bereich der Versorgung von Defekten mit PRF wird weiter intensiv geforscht. Kürzlich wurde „Extended Platelet-Rich Fibrin“ vorgestellt. Durch einen Erhitzungsprozess wurde eine Denaturierung von Albumin beschrieben, wodurch sich die Resorptionszeit im Vergleich zu herkömmlichen PRF deutlich verlängern soll [49] [50] [51]. Eine verlängerte Resorptionszeit wiederum ist eine interessante Eigenschaft, welche zumindest bei bestimmten Anwendungen, bei denen eine verlängerte Resorption erwünscht ist, untersucht werden sollte.

## 5. LITERATURVERZEICHNIS

[1] Postl L, Mücke T, Hunger S, Wuerschling SN, Holberg S, Bissinger O, et al. Biopsies of osseous jaw lesions using 3D-printed surgical guides: a clinical study. *European journal of medical research*. 2022;27(1):104.

[2] Krennmair S, Hunger S, Postl L, Winterhalder P, Holberg S, Malek M, et al. Edentulous mandible with four splinted interforaminal implants exposed to three different situations of trauma: A preliminary three-dimensional finite element analysis. *Dental traumatology : official publication of International Association for Dental Traumatology*. 2020;36(6):607-17.

[3] Krennmair S, Malek M, Stehrer R, Stähler P, Otto S, Postl L. The effect of frontal trauma on the edentulous mandible with four different interforaminal implant-prosthetic anchoring configurations. A 3D finite element analysis. *European journal of medical research*. 2023;28(1):608.

[4] Krennmair S, Postl L, Schwarze UY, Malek M, Stimmelmayer M, Krennmair G. Clinical, radiographic, and histological/histomorphometric analysis of maxillary sinus grafting with deproteinized porcine or bovine bone mineral: A randomized clinical trial. *Clin Oral Implants Res*. 2023;34(11):1230-47.

[5] Krennmair S, Gugenberger A, Weinländer M, Krennmair G, Malek M, Postl L. Prevalence, risk factors, and repair mechanism of different forms of sinus membrane perforations in lateral window sinus lift procedure: A retrospective cohort study. *Clinical implant dentistry and related research*. 2021;23(6):821-32.

- [6] Krennmair S, Weinländer M, Forstner T, Malek M, Krennmair G, Postl L. The influence of different forms of sinus membrane perforation on the prevalence of postoperative complications in lateral window sinus floor elevation: A retrospective study. *Clinical implant dentistry and related research*. 2022;24(1):13-23.
- [7] Hunger S, Krennmair S, Krennmair G, Otto S, Postl L, Nadalini DM. Platelet-rich fibrin vs. buccal advancement flap for closure of oroantral communications: a prospective clinical study. *Clinical oral investigations*. 2023.
- [8] Hunger S, Postl L, Stehrer R, Hingsammer L, Krennmair S, Feistl W, et al. Use of amniotic membrane for radial forearm free flap donor site coverage: clinical, functional and cosmetic outcomes. *Clinical oral investigations*. 2020;24(7):2433-43.
- [9] Hunger S, Krennmair S, Stehrer R, Postl L, Brandner A, Malek M. Closure of the radial forearm free flap donor site with split-thickness skin graft or amniotic membrane: A prospective randomized clinical study. *Journal of cranio-maxillo-facial surgery : official publication of the European Association for Cranio-Maxillo-Facial Surgery*. 2021;49(5):403-14.
- [10] Dreier G, Löhler J. [Evidence and Evidence Gaps - an Introduction]. *Laryngo-rhino- otologie*. 2016;95 Suppl 1:S6-s12.
- [11] Bicsák Á, Koch L, Claussen J, Lahmann J, Zeitz L, Hassfeld S, et al. Long-term evaluation of complications after osteosynthesis of the jaws in patients with head and neck trauma: an analysis from a German highest level trauma center 2007-2023. *Scientific reports*. 2025;15(1):11333.

[12] Kim Y, Nowzari H, Rich SK. Risk of prion disease transmission through bovine-derived bone substitutes: a systematic review. *Clinical implant dentistry and related research*. 2013;15(5):645-53.

[13] Owosho AA, Xu B, Kadempour A, Yom SK, Randazzo J, Ghossein RA, et al. Metastatic solid tumors to the jaw and oral soft tissue: A retrospective clinical analysis of 44 patients from a single institution. *Journal of cranio-maxillo-facial surgery : official publication of the European Association for Cranio-Maxillo-Facial Surgery*. 2016;44(8):1047-53.

[14] Chuong R, Kaban LB. Diagnosis and treatment of jaw tumors in children. *Journal of oral and maxillofacial surgery : official journal of the American Association of Oral and Maxillofacial Surgeons*. 1985;43(5):323-32.

[15] Postl LK, Kirchhoff C, Toepfer A, Kirchhoff S, Schmitt-Sody M, von Eisenhart-Rothe R, et al. Potential accuracy of navigated K-wire guided supra-acetabular osteotomies in orthopedic surgery: a CT fluoroscopy cadaver study. *The international journal of medical robotics + computer assisted surgery : MRCAS*. 2017;13(2).

[16] Postl L, Mücke T, Hunger S, Bissinger O, Malek M, Holberg S, et al. In-house 3D-printed surgical guides for osseous lesions of the lower jaw: an experimental study. *European journal of medical research*. 2021;26(1):25.

[17] Bundesamt S. Ausblick auf die Bevölkerungsentwicklung in Deutschland und den Bundesländern nach dem Corona-Jahr 2020. Erste mittelfristige Bevölkerungsvorausberechnung 2021 bis 2035. 2021.

- [18] Thomason JM, Kelly SA, Bendkowski A, Ellis JS. Two implant retained overdentures--a review of the literature supporting the McGill and York consensus statements. *Journal of dentistry*. 2012;40(1):22-34.
- [19] Maló P, de Araújo Nobre M, Lopes A, Ferro A, Botto J. The All-on-4 treatment concept for the rehabilitation of the completely edentulous mandible: A longitudinal study with 10 to 18 years of follow-up. *Clinical implant dentistry and related research*. 2019;21(4):565-77.
- [20] Thomason JM, Feine J, Exley C, Moynihan P, Müller F, Naert I, et al. Mandibular two implant-supported overdentures as the first choice standard of care for edentulous patients--the York Consensus Statement. *British dental journal*. 2009;207(4):185-6.
- [21] Turkyilmaz I, Company AM, McGlumphy EA. Should edentulous patients be constrained to removable complete dentures? The use of dental implants to improve the quality of life for edentulous patients. *Gerodontology*. 2010;27(1):3-10.
- [22] Carlsson GE, Omar R. The future of complete dentures in oral rehabilitation. A critical review. *Journal of oral rehabilitation*. 2010;37(2):143-56.
- [23] Plawecki A, Bobian M, Kandinov A, Svider PF, Folbe AJ, Eloy JA, et al. Recreational Activity and Facial Trauma Among Older Adults. *JAMA facial plastic surgery*. 2017;19(6):453-8.
- [24] Lindgren C, Mordenfeld A, Hallman M. A prospective 1-year clinical and radiographic study of implants placed after maxillary sinus floor augmentation with synthetic biphasic calcium phosphate or deproteinized bovine bone. *Clinical implant dentistry and related research*. 2012;14(1):41-50.

- [25] Lee DZ, Chen ST, Darby IB. Maxillary sinus floor elevation and grafting with deproteinized bovine bone mineral: a clinical and histomorphometric study. *Clinical oral implants research*. 2012;23(8):918-24.
- [26] Benic GI, Thoma DS, Muñoz F, Sanz Martin I, Jung RE, Hämmerle CH. Guided bone regeneration of peri-implant defects with particulated and block xenogenic bone substitutes. *Clinical oral implants research*. 2016;27(5):567-76.
- [27] Lee JS, Shin HK, Yun JH, Cho KS. Randomized Clinical Trial of Maxillary Sinus Grafting using Deproteinized Porcine and Bovine Bone Mineral. *Clinical implant dentistry and related research*. 2017;19(1):140-50.
- [28] Rehrmann A. Eine Methode zur Schliessung von Kieferhöhlenperforationen. *Dtsch Zahnärztl Wschr*. 1936;39:1136-8.
- [29] Killey HC, Kay LW. Observations based on the surgical closure of 362 oro-antral fistulas. *International surgery*. 1972;57(7):545-9.
- [30] Lin PT, Bukachevsky R, Blake M. Management of odontogenic sinusitis with persistent oro-antral fistula. *Ear, nose, & throat journal*. 1991;70(8):488-90.
- [31] Falci SG, dos Santos CR. Modification of the Vestibular Mucoperiosteal Flap Technique for Closure of Oroantral Fistula. *The Journal of craniofacial surgery*. 2015;26(7):e659.
- [32] Demetoglu U, Ocak H, Bilge S. Closure of Oroantral Communication With Plasma-Rich Fibrin Membrane. *The Journal of craniofacial surgery*. 2018;29(4):e367-e70.

[33] Assad M, Bitar W, Alhajj MN. Closure of Oroantral Communication Using Platelet-rich Fibrin: A Report of Two Cases. *Annals of maxillofacial surgery*. 2017;7(1):117-9.

[34] Bilginaylar K. The Use of Platelet-Rich Fibrin for Immediate Closure of Acute Oroantral Communications: An Alternative Approach. *Journal of oral and maxillofacial surgery : official journal of the American Association of Oral and Maxillofacial Surgeons*. 2018;76(2):278-86.

[35] Bilginaylar K. Comparison of the Clinical Outcomes of Buccal Advancement Flap Versus Platelet-Rich Fibrin Application for the Immediate Closure of Acute Oroantral Communications. *The Journal of craniofacial surgery*. 2019;30(1):e45-e9.

[36] Parvini P, Obreja K, Sader R, Becker J, Schwarz F, Salti L. Surgical options in oroantral fistula management: a narrative review. *International journal of implant dentistry*. 2018;4(1):40.

[37] Dohan DM, Choukroun J, Diss A, Dohan SL, Dohan AJ, Mouhyi J, et al. Platelet-rich fibrin (PRF): a second-generation platelet concentrate. Part I: technological concepts and evolution. *Oral surgery, oral medicine, oral pathology, oral radiology, and endodontics*. 2006;101(3):e37-44.

[38] Katz MS, Ooms M, Winnand P, Heitzer M, Bock A, Schaffrath K, et al. Evaluation of the use of an advanced platelet-rich fibrin (A-PRF+) membrane in children undergoing primary palatoplasty-- a prospective randomized clinical pilot-study. *Journal of cranio-maxillo-facial surgery : official publication of the European Association for Cranio-Maxillo-Facial Surgery*. 2025;53(1):37-43.

- [39] Jung JW, Hong SO, Lee EJ, Kim RY, Jee YJ. The double-barrier technique using platelet-rich fibrin for closure of oroantral fistulas. *Journal of the Korean Association of Oral and Maxillofacial Surgeons*. 2023;49(3):163-8.
- [40] Pal S, Rao K, Sanjenbam N, Thounaojam N, Geeta R, Bagde H. A Double Barrier Technique in Surgical Closure of Oroantral Communication. *Cureus*. 2022;14(11):e31671.
- [41] Hölzle F, Rau A, Loeffelbein DJ, Mücke T, Kesting MR, Wolff KD. Results of monitoring fasciocutaneous, myocutaneous, osteocutaneous and perforator flaps: 4-year experience with 166 cases. *International journal of oral and maxillofacial surgery*. 2010;39(1):21-8.
- [42] Yang G. Forearm free skin flap transplantation; report of 56. *Natl Med J China*. 1981;61:139-41.
- [43] Yang GF, Chen PJ, Gao YZ, Liu XY, Li J, Jiang SX, et al. Forearm free skin flap transplantation: a report of 56 cases. 1981. *British journal of plastic surgery*. 1997;50(3):162-5.
- [44] Evans GR, Schusterman MA, Kroll SS, Miller MJ, Reece GP, Robb GL, et al. The radial forearm free flap for head and neck reconstruction: a review. *American journal of surgery*. 1994;168(5):446-50.
- [45] Hurvitz KA, Kobayashi M, Evans GRD. Current options in head and neck reconstruction. *Plastic and reconstructive surgery*. 2006;118(5):122e-33e.

[46] Pabst AM, Werkmeister R, Steegmann J, Hölzle F, Bartella A. Is there an ideal way to close the donor site of radial forearm free flaps? *The British journal of oral & maxillofacial surgery*. 2018;56(6):444-52.

[47] Peters F, Smit N, Möhlhenrich SC, Bock A, Kniha K, Raith S, et al. Objective and Subjective Comparisons of Split Thickness Skin Graft and Full Thickness Skin Graft for Radial Forearm Flap Donor Sites Using a New Measuring Method. *The Journal of craniofacial surgery*. 2021;32(6):e594-e8.

[48] Moors JJE, Xu Z, Xie K, Rashad A, Vladu O, Egger J, et al. Full-thickness skin graft versus split-thickness skin graft for fasciocutaneous radial forearm free flap donor site closure: a systematic review and meta-analysis. *Systematic reviews*. 2025;14(1):118.

[49] Miron RJ, Horrocks NA, Zhang Y, Horrocks G, Pikos MA, Sculean A. Extending the working properties of liquid platelet-rich fibrin using chemically modified PET tubes and the Bio-Cool device. *Clinical oral investigations*. 2022;26(3):2873-8.

[50] Miron RJ, Pikos MA, Estrin NE, Kobayashi-Fujioka M, Espinoza AR, Basma H, et al. Extended platelet-rich fibrin. *Periodontology 2000*. 2024;94(1):114-30.

[51] Estrin NE, Basma H, Espinoza AR, Pinto MAC, Pikos MA, Miron RJ. Extended Platelet-Rich Fibrin as a Membrane for Lateral Window Sinus Lifts: A Case Series. *Clinical implant dentistry and related research*. 2025;27(1):e13427.

## 6. VERZEICHNIS DER ABKÜRZUNGEN

3D	dreidimensional
AR	Augmented Reality
bzw.	beziehungsweise
CAD-CAM	computer aided design-computer aided manufacturing
idF.	in der Fassung
FEM	Finite-Elemente-Modellierung
mm	Millimeter
PH.D.	Doctor of Philosophy
PRF	Platelet Rich Fibrin
ROI	Region of interest
STL Format	Standard Tessellation Language oder Stereolithographie Format
ua.	unter anderem
vs.	Versus
°	Grad

## 7. DANKSAGUNG

Ich möchte Herrn Prof. Dr. med. Dr. med. dent. Sven Otto sehr herzlich für sein Vertrauen danken. Vor einigen Jahren wurde unsere internationale Forschungsk Kooperation gegründet und seitdem konnten bereits viele gemeinsame Forschungsprojekte realisiert werden und weitere sind auf dem Weg. Erst durch dieses Vertrauen, unsere Kooperation und auch durch die Möglichkeit, Lehrtätigkeit an der Ludwig-Maximilians-Universität auszuüben, wurde es möglich diese Habilitation anzustreben.

Bei meiner Familie möchte ich mich für die Unterstützung auf dem wissenschaftlichen Weg herzlich bedanken und hoffe, dass sie auch in Zukunft Verständnis für meine Forschungstätigkeit aufbringt.

Bei Prof. Dr. med. Kirchhoff möchte ich mich dafür bedanken, dass er mir schon sehr früh während des Humanmedizinstudiums die Gelegenheit gab, an vielen wissenschaftlichen Projekten mitzuarbeiten. Prof. Dr. med. Burgkart lehrte mich mit seiner reichen Erfahrung, wie wichtig es ist, dass man jene Dinge untersucht, die einem am Herzen liegen. Prof. Dr. med. von Eisenhart-Rothe riet mir früh dazu, dass man sich bei Forschung auf Qualität statt Quantität konzentrieren sollte. Prof. Biberthaler gab mir früh die Möglichkeit wissenschaftliche Erkenntnisse zu veröffentlichen.

DDr. Stefan Hunger brachte sich als innovativer Kopf in unsere Forschungsgruppe ein und probierte viele neue Ansätze erstmals aus.

Bei meinem Kollegen DDr. Stefan Krennmair möchte ich mich dafür bedanken, dass er sein Wissen in unsere Forschungsgruppe eingebracht hat. Danke für die Ideen, die stringente, jahrelange Arbeit und die gute Zeit bei der gemeinsamen Forschung.

Prof. DDr. Gerald Krennmair gebührt besonderer Dank, dass er seine jahrzehntelange Erfahrung in der Wissenschaft gerne an den Nachwuchs weitergibt, diesen fördert und sich unermüdlich für die gemeinsame Forschung einsetzt. Danke für das geteilte Wissen, die Energie, die vielen Ideen und die Motivation.

## 8. PUBLIKATIONEN

Im Folgenden finden sich jene neun Publikationen, welche in die kumulative Habilitationsleistung einfließen sollen [1] [2] [3] [4] [5] [6] [7] [8] [9].

Die erste Publikation [1] (Postl, L., Mücke, T., Hunger, S. et al. Biopsies of osseous jaw lesions using 3D-printed surgical guides: a clinical study. Eur J Med Res 27, 104 (2022). <https://doi.org/10.1186/s40001-022-00726-8>) wird unter Nutzung der „Creative Commons Attribution 4.0 International License“ inkludiert (<https://creativecommons.org/licenses/by/4.0/>). Es wurden keine Änderungen vorgenommen.

Die zweite Publikation [2] (Krennmair S, Hunger S, Postl L, et al. Edentulous mandible with four splinted interforaminal implants exposed to three different situations of trauma: A preliminary three-dimensional finite element analysis. Dent Traumatol. 2020; 36: 607–617. <https://doi.org/10.1111/edt.12575>) wird unter Nutzung der „Creative Commons Attribution-NonCommercial-NoDerivs License“ inkludiert (<https://creativecommons.org/licenses/by-nc-nd/4.0/>). Es wurden keine Änderungen vorgenommen.

Die dritte Publikation [3] (Krennmair, S., Malek, M., Stehrer, R. et al. The effect of frontal trauma on the edentulous mandible with four different interforaminal implant-prosthetic anchoring configurations. A 3D finite element analysis. Eur J Med Res 28, 608 (2023). <https://doi.org/10.1186/s40001-023-01580-y>) wird unter Nutzung der „Creative Commons Attribution 4.0 International License“ inkludiert (<https://creativecommons.org/licenses/by/4.0/>). Es wurden keine Änderungen vorgenommen.

Für die vierte Publikation [4] (Krennmair, S., Postl, L., Schwarze, U. Y., Malek, M., Stimmelmayer, M., & Krennmair, G. (2023). Clinical, radiographic, and histological/histomorphometric analysis of maxillary sinus grafting with deproteinized porcine or bovine bone mineral: A randomized clinical trial. *Clinical Oral Implants Research*, 34, 1230–1247. <https://doi.org/10.1111/clr.14164>) hat „John Wiley and Sons“ eine Lizenz für die Inklusion in dieser Habilitationsschrift erteilt. Es wurden keine Änderungen vorgenommen.

Für die fünfte Publikation [5] (Krennmair S, Gugenberger A, Weinländer M, Krennmair G, Malek M, Postl L. Prevalence, risk factors, and repair mechanism of different forms of sinus membrane perforations in lateral window sinus lift procedure: A retrospective cohort study. *Clin Implant Dent Relat Res*. 2021; 23(6): 821–832. <https://doi.org/10.1111/cid.13016>) hat „John Wiley and Sons“ eine Lizenz für die Inklusion in dieser Habilitationsschrift erteilt. Es wurden keine Änderungen vorgenommen.

Für die sechste Publikation [6] (Krennmair S, Weinländer M, Forstner T, Malek M, Krennmair G, Postl L. The influence of different forms of sinus membrane perforation on the prevalence of postoperative complications in lateral window sinus floor elevation: A retrospective study. *Clin Implant Dent Relat Res*. 2022; 24(1): 13-23. [doi:10.1111/cid.13056](https://doi.org/10.1111/cid.13056)) hat „John Wiley and Sons“ eine Lizenz für die Inklusion in dieser Habilitationsschrift erteilt. Es wurden keine Änderungen vorgenommen.

Die siebte Publikation [7] (Hunger, S., Krennmair, S., Krennmair, G. et al. Platelet-rich fibrin vs. buccal advancement flap for closure of oroantral communications: a prospective clinical study. *Clin Oral Invest* 27, 2713–2724 (2023). <https://doi.org/10.1007/s00784-022-04846-7>) wird unter Nutzung der „Creative

Commons Attribution 4.0 International License“ inkludiert (<https://creativecommons.org/licenses/by/4.0/>). Es wurden keine Änderungen vorgenommen.

Die achte Publikation [8] (Hunger, S., Postl, L., Stehrer, R. et al. Use of amniotic membrane for radial forearm free flap donor site coverage: clinical, functional and cosmetic outcomes. Clin Oral Invest 24, 2433–2443 (2020). <https://doi.org/10.1007/s00784-019-03104-7>) wird unter Nutzung der „Creative Commons Attribution 4.0 International License“ inkludiert (<https://creativecommons.org/licenses/by/4.0/>). Es wurden keine Änderungen vorgenommen.

Die neunte Publikation [9] (Stefan Hunger, Stefan Krennmair, Raphael Stehrer, Lukas Postl, Andreas Brandner, Michael Malek, Closure of the radial forearm free flap donor site with split-thickness skin graft or amniotic membrane: A prospective randomized clinical study, Journal of Cranio-Maxillofacial Surgery, Volume 49, Issue 5, 2021, Pages 403-414, ISSN 1010-5182, <https://doi.org/10.1016/j.jcms.2021.02.015>) wird unter Nutzung der „Creative Commons Attribution-NonCommercial-NoDerivatives 4.0 International License“ inkludiert (<https://creativecommons.org/licenses/by-nc-nd/4.0/>). Es wurden keine Änderungen vorgenommen.