

Untersuchungen zum Einfluss
einer retardierenden Koronarverengung auf die
Myokardperfusion im Modell am Miniaturschwein

Andrea Winnifred Schiele

Aus der kardiologischen Abteilung des St. Georg Krankenhauses Hamburg

(Direktor: Prof. Dr. med. K.-H. Kuck)

unter der Anleitung von Dr. rer. nat. K. Jaquet und Dr. med. K. Krause

und

aus dem Institut für Experimentelle Onkologie und Therapieforschung der Technischen Universität München

(Direktor: Prof. Dr. med. B. Gänsbacher)

unter der Anleitung von Prof. Dr. med. vet. Dr. med. habil. W. Erhardt

in Zusammenarbeit mit dem European Surgical Institute in Hamburg / Norderstedt

(Direktor: Dr. med. J. Brenner)

vorgelegt über das Institut der Tierpathologie

Lehrstuhl für allgemeine Pathologie und Neuropathologie

(Direktor: Prof. Dr. vet. med. W. Schmahl)

der Tierärztlichen Fakultät der Ludwig-Maximilians-Universität

Untersuchungen zum Einfluss einer retardierenden Koronarverengung auf die Myokardperfusion im Modell am Miniaturschwein

Inaugural-Dissertation

zur Erlangung der tiermedizinischen Doktorwürde

der Tierärztlichen Fakultät

der Ludwig-Maximilians-Universität München

von

Andrea Winnifred Schiele

aus Hamburg

München 2005

Gedruckt mit der Genehmigung der Tierärztlichen Fakultät der
Ludwig Maximilians-Universität München

Dekan: Univ.-Prof. Dr. A. Stolle
Referent: Univ.-Prof. Dr. W. Schmahl
Korreferent: Univ.-Prof. Dr. Dr. F. Sinowatz

Tag der Promotion: 11. Februar 2005

Für meine Eltern
als Dank für ihre Liebe und Unterstützung

Inhaltsverzeichnis

1	EINLEITUNG.....	1
2	SCHRIFTTUM.....	3
2.1	Das Schwein als Tiermodell.....	3
2.2	Anatomie und Histologie des Schweineherzens.....	4
2.2.1	Anatomie.....	4
2.2.2	Mikromorphologie.....	8
2.2.2.1	Physiologische Struktur des Herzmuskels.....	8
2.3	Kollateralen am Tier- und Menschenherzen.....	9
2.3.1	Quantifizierung der Kollateralen.....	11
2.4	Hibernating und Stunning.....	12
2.5	Ameroidkonstriktor.....	15
2.6	Bildgebende Verfahren zur Kardiodiagnostik in vivo.....	16
2.6.1	Koronarangiographie.....	16
2.6.1.1	Kontrastmittel.....	16
2.6.1.2	Untersuchungsvorgang.....	16
2.6.2	Laevoventrikulographie.....	19
2.6.3	NOGA-Mapping (= Left ventricular electromechanical mapping system).....	21
2.6.3.1	Nutzungsmöglichkeiten des NOGA-Systems.....	21
2.6.3.2	Geräteaufbau.....	22
2.6.3.3	Untersuchungsablauf.....	23
2.6.3.4	Kriterien bei Datenerhebung und nachträglicher Datenbearbeitung.....	24
2.6.3.5	Die verschiedenen Darstellungsmöglichkeiten des NOGA-Systems.....	25
2.6.3.6	Limitationen, Vor- und Nachteile des Systems.....	27
2.6.4	Echokardiographie.....	28
2.6.4.1	Die 2D Echokardiographie zur Ermittlung der Ventrikelfunktion.....	29
2.6.4.2	Kontrastechokardiographie.....	29
2.6.5	Stressechokardiographie.....	33
2.6.5.1	Dobutamin.....	33
2.6.5.2	Stressechokardiologische Untersuchung.....	33
2.6.5.3	Vor- und Nachteile der Echokardiographie.....	34
2.7	Bildgebende Verfahren durch Ex-vivo-Auswertung.....	35
2.7.1	Bestimmung des kardialen Blutflusses mit Mikrosphären.....	35
2.7.1.1	Radioaktiv-gekoppelte Mikrosphären (RM).....	35
2.7.1.2	Farben-gekoppelte Mikrosphären (CM).....	36
2.7.1.3	Fluoreszenz-gekoppelte Mikrosphären (FM).....	37
2.7.2	Histopathologische Veränderungen des Herzmuskelgewebes.....	38
2.7.2.1	Der akute Infarkt.....	38
2.7.2.2	Chronische Ischämie.....	39
2.7.2.3	Färbungen.....	40
3	Eigene Untersuchungen.....	41
3.1	Zielsetzung.....	41
3.2	Material und Methoden.....	41
3.2.1	Versuchstiere.....	41
3.2.2	Haltungsbedingungen und Vorbereitung.....	42
3.2.3	Versuchsplan und Gruppeneinteilung.....	42
3.2.4	Versuchsdurchführung in Phase I.....	44
3.2.4.1	Anästhesie.....	44
3.2.4.2	Operation und perioperative Medikation.....	46
3.2.5	Versuchsdurchführung in Phase II.....	48

3.2.5.1	Anästhesie.....	48
3.2.5.2	Operation, perioperative Medikation und Untersuchungen	48
3.2.6	Versuchsdurchführung in Phase III	51
3.2.6.1	Anästhesie und Euthanasie	51
3.2.6.2	Operation, perioperative Medikation und Untersuchungen	51
3.2.7	Verarbeitung der FM-beladenen Proben	52
3.2.7.1	Bearbeitungsbehälter	52
3.2.7.2	Lösungen	53
3.2.7.3	Verarbeitung der Blut und Gewebeproben	53
3.2.7.3.1	Blutproben.....	54
3.2.7.3.2	Gewebeproben.....	55
3.2.7.4	Berechnung des regionalen kardialen Blutflusses	56
3.2.8	Histopathologische Untersuchung.....	57
3.2.8.1	Anfertigung und Bearbeitung der Paraffinschnitte.....	57
3.2.8.2	Qualitative histopathologische Untersuchung	57
3.2.9	NOGA-Nachbearbeitung	58
3.2.10	Vergleich der verschiedenen Untersuchungsmethoden untereinander.....	58
3.2.11	Statistische Berechnung und Dokumentation.....	59
3.3	Ergebnisse.....	61
3.3.1	Überlebensrate	61
3.3.2	Konstriktoren	61
3.3.3	Phase I – Implantation	61
3.3.3.1	Operationsdaten	61
3.3.3.2	Hämodynamische Daten für Phase I	61
3.3.4	Phase II – Untersuchung.....	62
3.3.4.1	Operationsdaten	62
3.3.4.2	Hämodynamische Daten für Phase II	63
3.3.4.3	Koronarangiographie und Lävoventrikulographie	64
3.3.4.4	NOGA-Untersuchung.....	65
3.3.4.5	Myokardialer Blutfluss	70
3.3.4.6	Echokardiographie und Stressechokardiographie.....	71
3.3.5	Phase III – Untersuchung und post operative Probenauswertung	72
3.3.5.1	Operationsdaten	72
3.3.5.2	Hämodynamische Daten für Phase III.....	73
3.3.5.3	Koronarangiographie und Lävoventrikulographie	74
3.3.5.4	NOGA-Untersuchung.....	74
3.3.5.5	Myokardialer Blutfluss	78
3.3.5.6	Echokardiographie und Stressechokardiographie.....	80
3.3.5.7	Histopathologische Ergebnisse.....	82
4	DISKUSSION	85
4.1	Wahl des Tiermodells	85
4.2	Überlegungen zum Konstriktormodell	86
4.3	Diskussion der Untersuchungsmethoden.....	87
4.3.1	Physiologische Werte	87
4.3.2	Koronarangiographie	87
4.3.3	Lävoventrikulographie.....	87
4.3.4	NOGA.....	88
4.3.5	Echokardiographie.....	89
4.3.6	Mikrosphärenflussmessungen	90
4.4	Diskussion der Ergebnisse.....	91
4.4.1	Überlebensrate	91

4.4.2	Hämodynamische Daten.....	92
4.4.3	Koronarangiographie und Lävotrikulographie	92
4.4.4	NOGA-Untersuchung	93
4.4.5	Echokardiographie.....	95
4.4.6	Mikrosphärenflussmessung	97
4.4.7	Histologie.....	98
4.4.8	Vergleich überlebende mit intra/post OP verstorbenen Tieren	99
4.5	Schlussfolgerung und Ausblick.....	99
5	Zusammenfassung	102

EINLEITUNG

1 EINLEITUNG

Die koronare Herzkrankheit (KHK) liegt in den industrialisierten Ländern, besonders bei Männern nach dem 40. und Frauen ab dem 50. Lebensjahr, hinsichtlich der Morbiditäts- und Mortalitätsrate weit über der Zahl der Krebserkrankungen (Center of Health Statistics 2001). Die bisherigen Behandlungsmöglichkeiten umfassen neben medikamentöser Therapie die invasiven Verfahren wie koronare Bypassoperation, die perkutane transluminale koronare Angioplastie (PTCA) oder die Stentimplantation.

Die Ursache der KHK ist die Einengung oder gar der vollständige Verschluss eines oder mehrerer Herzkranzgefäße. Als Folge kommt es zu einer Mangelsorgung der betroffenen Myokardareale (Ischämie). Hält dieser Zustand der Minderversorgung länger an, gehen Herzmuskelzellen zugrunde (Myokardinfarkt) und es kommt zu einem regionalen Verlust der Kontraktibilität. Da Herzmuskelzellen im ausgewachsenen Organismus nicht mehr teilungsfähig sind, werden sie durch narbenbildende Bindegewebszellen ersetzt. Um diese Herzmuskelnekrose mit nachfolgender Narbenbildung einzuschränken, ist eine Gefäßneubildung im Bereich der schwerwiegenden Schädigungen der Herzkranzgefäße eine neue Therapieoption, den minder-durchbluteten Herzmuskelbereich wieder besser mit Blut zu versorgen.

Die vorliegende Studie ist Teil eines Großprojektes, bei dem letztendlich eine alternative Behandlungsmethode für sogenannte "no option" Patienten (Patienten, bei denen keine Therapie mehr möglich ist) am Tiermodell getestet werden soll. Bei dem Projekt handelt es sich um die Erprobung einer intramyokardialen Injektionstherapie mit einem Wachstumsfaktor. Es gilt, sowohl die Applikationsart, vor allem aber die Wirkung der Injektion auf die Gefäßversorgung des ischämischen Areals zu untersuchen.

Im Rahmen der vorliegenden Arbeit soll, praktisch im Vorversuch, das Modell eines retardierenden Koronarverschlusses erstellt und seine Auswirkungen auf das Myokard mit verschiedenen Methoden untersucht werden. Der Versuch wird in 3 Phasen durchgeführt. In Phase 1 erfolgt die Implantation eines Ameroidkonstriktors um die linke Herzkranzarterie. Im Abstand von je 3 Wochen folgen Phase II und III. Während dieser zwei Termine werden die Tiere verschiedenen diagnostischen Verfahren unterzogen, um die Folgen der Implantation auf das Myokard zu untersuchen. Unter anderem wird ein relativ neues dreidimensionales Mapping-System zur Untersuchung des Ventrikelinnenraums verwendet. Außerdem werden eine Blutflussmessung mit Mikrosphären, eine Koronarangiographie und eine echokardiographische Untersuchung durchgeführt. Es gilt dabei festzustellen, welches Ausmaß die Ischämie annimmt, mit welchen Methoden das entstandene ischämische Gebiet am besten lokalisiert wer-

EINLEITUNG

den kann und ob es zur Entstehung von irreversiblen Zellschädigungen im Myokard kommt. Anhand der Ergebnisse soll anschließend festgestellt werden, ob das Modell sich für die nachfolgenden Therapieversuche eignet.

SCHRIFTTUM

2 SCHRIFTTUM

2.1 Das Schwein als Tiermodell

Die Nutzungsfrequenz von Schweinen als Tiermodell in der kardiovaskulären Forschung nimmt immer weiter zu (HUGHES 1986). Speziell wurde das Schwein zur Untersuchung der Koronarphysiologie und der kollateralen Zirkulation eingesetzt. Bei entsprechenden Ischämiestudien konnte nachgewiesen werden, dass die Koronarkapazität von Schwein und Mensch beinahe identisch sind (WHITE et al. 1986; NASLUND et al. 1992). Das Verhältnis von Herz- zu Körpergewicht ist bei Schweinen bis zu 30 kg ähnlich dem des Menschen (HUGHES 1986). Dies ist besonders bei Vergleichen der Gesamtherzleistung von Bedeutung (WHITE et al. 1986; NASLUND et al. 1992). Weiterhin haben Mensch und Schwein eine fast identische Koronaranatomie, sowie ähnliche Verhältnisse bei der Kollateralenversorgung des Herzens (SCHAPER et al. 1967; WHITE et al. 1986). Im Gegensatz zum Hund kommt es beim Schwein nur langsam zu einer Entwicklung von Kollateralen (SCHAPER et al. 1967). Die Versorgung des menschlichen Myokards über die Koronararterien erfolgt mit ca. 5% des Herzminutenvolumens (BÖCKER et al. 2001), die des Schweins mit etwa 5 bis 10% (SCHEUNERT und TRAUTMANN 1987). Auch die physiologischen Körperfunktionen, wie zum Beispiel die Herzfrequenz und der Blutdruck, sind bei Mensch und Schwein miteinander vergleichbar (siehe Tab. 1):

Tabelle 1: Kardiovaskuläre Daten von Mensch und Schwein

	Mensch	Schwein
Herzfrequenz/ Minute	85-100*	80-92•
Mittlerer arterieller Druck in mmHg	75-95*	70-90•

* - nach (SCHMIDT und THEWS 2000)

• - nach (SCHEUNERT und TRAUTMANN 1987), (ENGELHARDT und BREVES 2000)

Beim einjährigen Miniaturschwein ist die Herzfrequenz laut HUGHES (1986) mit 100 Schlägen/Minute noch ein wenig höher als beim Hybridschwein. Weitere Vorteile des Schweinmodells sind die gute Verfügbarkeit der Versuchstiere, sowie die im Vergleich zu anderen Spezies niedrigen Anschaffungs- und Haltungskosten. Auch aus ethischer Sicht ist das Schweinmodell besser vertretbar als z.B. das Hunde- oder das Primatenmodell (WHITE et al. 1986). Es sollte allerdings bei Langzeitstudien vorzugsweise mit Miniaturschweinen gearbeitet werden, da diese aufgrund spezieller Zucht weniger anfällig für Stress und maligne Hypertensionen sind als Hausschweine. Hinzu kommt ihre geringere Größe sowie das langsamere

SCHRIFTTUM

Wachstum, was speziell bei Langzeitstudien, z.B. für die Dimensionierung etwaiger Implantate, den Haltungsaufwand und den allgemeinen Umgang im Vergleich zu den Hybridschweinen erleichtert (HUGHES et al. 2003).

2.2 Anatomie und Histologie des Schweineherzens

2.2.1 Anatomie

Das Herz liegt beim Schwein zwischen der 3. und 6. Rippe in kranio-kaudaler Richtung in der Brusthöhle und ist zum größten Teil in der Impressio cardiaca der beiden Lungen eingelagert. Nur die linke Fläche ist frei und liegt der Brustwand an. Die kraniodorsal gerichtete Basis liegt etwa auf halber Höhe des Brustraumes, die Herzspitze im Bereich des 6. Rippenknorpels (NICKEL et al. 1984). Die Form des Herzens beim Schwein ist stumpfkegelförmig (Valentine-Heart Shape), das des Menschen eher trapezförmig. Die unterschiedliche Form ist, wie viele der anderen bestehenden anatomischen Unterschiede, hauptsächlich Folge der unterschiedlichen Körperachsenorientierung (Mensch orthograde Position, Schwein ungradingrade Position) (CRICK et al. 1998). Beim Miniaturschwein hat das Herz ein durchschnittliches Gewicht von etwa 122 g, was in Relation zur Körpermasse einem relativen Herzgewicht von 0,3% entspricht. Es hat also im Vergleich zum Menschen mit einem relativen Herzgewicht von 0,43 % nur ein geringfügig kleineres Herz (NICKEL et al. 1984).

Bei der Binnenstruktur der Ventrikel sind vor allem die Papillarmuskeln beim Schwein arteilgütümlich (NICKEL et al. 1984). Sichtbare anatomische Unterschiede zwischen Schwein und Mensch sind zum Beispiel die beim Schwein ausgeprägte V. azygos (beim Mensch vergleichbar mit der wesentlich kleineren V. cava superior) und die lediglich zwei Pulmonalvenen des Schweines im linken Atrium im Vergleich zu vier Venen beim Menschen (CRICK et al. 1998). Allerdings ist die Anatomie der Koronargefäße bei Schwein und Mensch sehr ähnlich (WHITE et al. 1986).

Beim Schwein entspringt die linke Herzkranzarterie (A. coronaria sinistra, LAD=left anterior descending artery) aus dem Sinus des Bulbus aortae der linken Semilunarklappe und verläuft dann im Sulcus interventricularis paraconalis. Der Hauptstamm zieht als R. interventricularis paraconalis (left anterior descending artery=LAD) bis zur Herzspitze und gibt mehrere unbenannte Äste an die rechte Herzkammerwand ab. Weitere Äste versorgen die linke Kammerwand sowie Teile des Septums. Der 2. Hauptast der A. coronaria sinistra, der R. circumflexus sinistra (left circumflex artery=LCX), verläuft vom linken Herzohr verdeckt im Sulcus coronarius und gelangt schließlich zur Kaudalfläche des Herzens wo er sich in mehrere kleine Äste verzweigt, welche die linke Kammerwand versorgen. Die LCX ist auch für die Versorgung der linken Vorhofwand zuständig und entlässt zu diesem Zweck mehrere Äste. Die rech-

SCHRIFTTUM

te Koronararterie (A. coronaria dextra, right coronary artery=RCA) verläuft als R. circumflexus dext. (RCX) im Sulcus coronarius um sich dann im Sulcus interventricularis subsinuosus als R. interventricularis subsinuosus bis zur Herzspitze fortzusetzen. Die Versorgung der rechten Atriumwand und Herzkammer erfolgt über verschiedene, vom RCX ausgehende Äste (Abb. 1a und 1b) (NICKEL et al. 1984).

Aufgrund der Verzweigung der Koronararterien spricht man beim Schwein von einem "beidseitigen Versorgungstyp", der mit dem "ausgeglichenen Typ" des Menschen vergleichbar ist (NICKEL et al. 1984). Über die Mikrozirkulation des Schweineherzens gibt es keine genauen Literaturangaben. In der Mikrozirkulation des menschlichen Herzens unterscheidet man zwei Typen von Gefäßen, den geraden und den verzweigten Gefäßtyp. In der linken freien Herzwand gehen von den Koronararterien auf der epikardialen Oberfläche im rechten Winkel Äste ab, welche direkt durch das Myokard zum Endokard penetrieren. Viele geben auf dem Weg kleinere Äste ab. Die Endäste dieser Arterien versorgen die subendokardiale Schicht des Myokards. In der subepikardialen Zone geben diese Gefäße zusätzlich Äste ab, die retrograd wieder ins Epikard zurückführen. Sie entspringen teilweise noch in 5 mm Tiefe im Myokard und verbinden sich häufig mit den Gefäßen im epikardialen Fett (FARRER-BROWN 1968a; c). Dieses verzweigte Gefäßsystem ist gleichmäßig über den gesamten Ventrikel verteilt, mit etwa einem Hauptstamm alle 5 mm. In Richtung Apex wird die Vaskularisierung geringer. Zusätzlich zu dem beschriebenen Verästelungstyp ("branching type") gibt es den sogenannten geraden Typ ("straight type"). Diese Gefäße sind in geringerer Anzahl vorhanden. Sie verzweigen sich nicht so stark wie der erste Typ, sondern geben nur einige wenige Äste ab. Die größten dieser Gefäße versorgen die Papillarmuskeln. Die kleineren Gefäße des geraden Typs ziehen zu den Trabeculae carnae. Das Anastomosennetzwerk in der subendokardialen Zone wird hauptsächlich von diesen Gefäßen gebildet. Die Endverzweigung der kleinen Arterien beider Typen zeigen 2 verschiedene Muster, bevor sie zu Arteriolen werden. Das erste kommt hauptsächlich im Subendokard vor und demonstriert das Ende der Hauptarterien. Es kommt zu baumartigen Verzweigungen, die als generelle Richtung die der Hauptarterie einhalten. Diesen Verlauf findet man auch in den mittleren Schichten des Myokards. Das zweite Muster findet man nur im mittleren Myokard, wo kleine Arterien im 90° Winkel von der Hauptarterie abgehen und sich dann in wenige kleine Verästelungen aufzweigen. Diese breiten sich teilweise um 180° aus, um die Muskelfasern dieser Gegend zu versorgen. Die Kapillaren in diesem Bereich verlaufen parallel zu den Muskelfasern mit nur einigen wenigen Querverbindungen (FARRER-BROWN 1968a). Das Septum wird in den vorderen zwei Dritteln von den Zweigen der LAD und im hinteren Drittel von den Ästen der RCA versorgt. Die Hauptarte-

SCHRIFTTUM

rien geben Zweige ab, welche im rechten Winkel zum Endokard des linken Ventrikels verlaufen. Im Subendokard verbinden sich einige dieser Gefäße mit den Ästen des subendokardialen Plexus, welcher auch im Septum vorhanden ist. Die Gefäße der rechten Seite sind dabei weniger zahlreich vorhanden (RISSANEN 1973). Bei einem Infarkt kommt es zu einer Veränderung des Kapillarverlaufes. Je nach Stärke der Fibrosierung und Ausdehnung des Narbengewebes kommt es zu einer Verminderung der Kapillarversorgung. Die ersten Zeichen einer Schädigung sind hierbei in der subendokardialen Zone zu erkennen (FARRER-BROWN 1968b).

SCHRIFTTUM

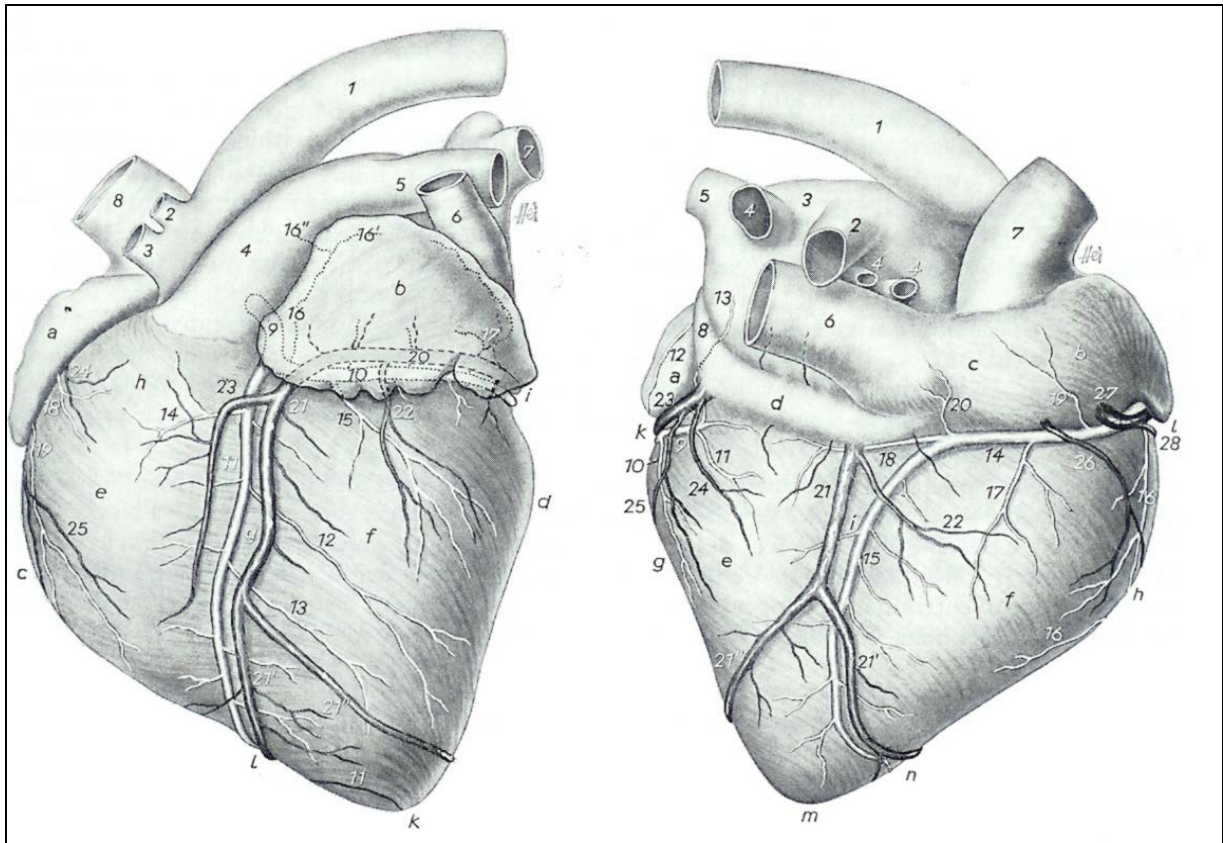


Abb.1a

Abb. 1b

Abbildung 1: Anatomie des Schweineherzens (aus Nickel et al. 1984)

Abb. 1a Facies auricularis des Schweineherzens

a rechtes Herzohr, b linkes Herzohr, c Margo ventricularis sin., Margo ventricularis dext., e Ventriculus dext., f Ventriculus sin., g Sulcus interventricularis paraconalis, h Conus arteriosus, i Sulcus coronarius sin., k Apex cordis, l Incisura apicis

1 Arcus aortae, 2 A. subclavia, 3 A. brachiocephalica, 4 Truncus pulmonalis, 5 A. pulmonalis, 6 V. azygos dext., 7 linke Lungenvenen, 8 V. cava cranialis, 9 A. coronaria sin., 10 ihr R. circumflexus (=LCX), 11 R. interventricularis paraconalis (=LAD), 12 R. collateralis prox., 13 R. collateralis dist., 14 A. conii arteriosi der A. coronaria sin., 15 R. prox. ventriculi sin., 16 R. prox. atrii sin., 16' sein zur Herzohrbasis ziehender Ast, 16'' sein zur Wand des linken Vorhofs ziehender Ast, 17 R. intermed. atrii sin., 18 A. conii arteriosi der A. coronaria dext., 19 R. prox. ventriculi dext., 20 bzw. 21 V. cordis magna, 20 ihr R. circumflexus, 21 ihr R. interventricularis paraconalis, 22 V. ventriculi sin., 23 Begleitast des R. interventricularis paraconalis der V. cordis magna, 24 V. conii arteriosi, 25 R. interventricularis dext. der V. semicircumflexa dext.

Abb. 1b Facies atrialis eines Schweineherzens

a Atrium sin., b Atrium dext., c Sinus venarum cavarum, d Sinus coronarius, e Ventriculus sin., f Ventriculus dext., g Margo ventricularis sin., h Margo ventricularis dext., i Sulcus interventricularis subsinuosus, k Sulcus coronarius dext., l Sulcus coronarius sin., m Apex cordis, n Incisura apicis

1 Arcus aortae, 2 rechte, 3 linke Lungenarterie, 4, 4', 4'' rechte Lungenvenen, 5 eine linke Lungenvene, 6 V. cava caudalis, 7 V. cava cranialis, 8 V. azygos sin., 9 R. circumflexus der A. coronaria sin., 10 R. marginis ventricularis sin., 11 R. ventricularis sin. dist., 12 R. intermed. atrii sin., 13 R. dist. atrii sin., 14, 15 A. coronaria dext., 14 ihr R. circumflexus (=RCX), 15 ihr R. interventricularis subsinuosus, 16, 16' R. marginis ventricularis dext., 17 R. dist. ventriculi dext., 18 R. ventriculi sin., 19 R. dist. atrii dext., 21 V. cordis media, 21, 21' ihre Endäste, 22 ihr R. dist. ventriculi dext., 23 R. circumflexus der V. cordis magna, 24 sein R. dist. ventriculi sin., 25 sein R. marginis ventricularis sin., 26 V. marginis ventricularis dext., 27 V. semicircumflexa dext., 28 ihr R. prox. ventriculi dext.

A. = Arteria, V. = Vena, sin = sinistra, dext. = dextra, R. = Ramus, prox. = proximalis, dist. = distalis

2.2.2 Mikromorphologie

2.2.2.1 Physiologische Struktur des Herzmuskels

Die Wand der Herzhöhlen besteht aus drei unterschiedlichen Schichten. Von innen nach außen findet man: das Endokard, das Myokard und das Epikard.

- **Das Endokard**

Es kleidet die Innenwände der Herzkammern und –vorhöfe aus und bedeckt außerdem die Sehnenfäden und die Herzklappen. Histologisch besteht das Endokard aus einer einfachen Schicht platter Endothelzellen, welche auf einer dünnen fibroelastischen Bindegewebsschicht aufsitzt (THOMAS 1998). Diese Endothelzellen setzen sich kontinuierlich bis in die Intima der großen Blutgefäße fort (JUNQUEIRA et al. 2002).

- **Das Myokard**

Das Myokard macht besonders im Kammerbereich die Hauptmasse der Wand aus und bildet mit seinen inneren Anteilen die Balken, die Trabekel und die Papillarmuskeln. Das Myokard wird von Muskelzellen (Myozyten) gebildet. Sie bestehen aus langgestreckten Fasern mit zentralem Kern und quergestreiftem Zytoplasma. Die Myokardfasern bilden funktionell ein Synzytium (THOMAS 1998). Typisch für den Herzmuskel sind die dunkel erscheinenden Zellverbindungen, die Glanzstreifen (Disci intercalares). Hier findet man drei verschiedene Arten der Zellverbindungen: Desmosomen, Gap Junctions und die Zonula adhaerentes. Sie sorgen auf verschiedene Weise für den Zusammenhalt und den Austausch zwischen den Zellen (LIEBICH 1993; JUNQUEIRA et al. 2002). Sarkomere, die hinter- und nebeneinander geschaltet sind bilden die kleinste Einheit im kontraktile System. Sie sind untereinander mit querverlaufenden Z-Streifen mit dünnen aktinhaltigen und dicken myosinhaltigen Filamenten verbunden (THOMAS 1998). Ausgereifte Herzmuskelzellen haben einen Durchmesser von etwa 15µm und sind zwischen 80-100µm lang (JUNQUEIRA et al. 2002). Aufgrund der hohen Stoffwechsellistung des Muskels enthalten sie zahlreiche metabolisch aktive Organellen wie Mitochondrien. Diese sind funktionsbedingt im Vergleich zur normalen Muskulatur vergrößert. Zusätzlich enthalten die Zellen Glykogengranula (LIEBICH 1993). Die tiefen Einstülpungen der Zellmembran (Sarkolemm) bilden ein verzweigtes Netz von Kanälchen (T-Tubuli), über welche die elektrische Erregung weitergeleitet wird (THOMAS 1998). Das T-System ist im Herzmuskel stärker ausgeprägt als im Skelettmuskel. Das L-System hingegen ist im Herz weniger ausgebildet (LIEBICH 1993).

- **Das Epikard**

Es liegt an der Außenseite des Herzens und besteht aus einer dünnen Bindegewebsschicht, die von Mesothel bedeckt wird. Als Abtrennung vom Myokard liegt dazwischen das subepikardi-

SCHRIFTTUM

ale Fettgewebe, welches für die äußere Form des Herzens verantwortlich ist und auch die Kranzfurchen ausfüllt. Besonders dick ist diese Fettschicht über dem rechten Ventrikel (THOMAS 1998).

2.3 Kollateralen am Tier- und Menschenherzen

Das Schicksal des ischämischen Myokards hängt im Wesentlichen von der Wiederherstellung der Blutversorgung in der ischämischen Region ab. Daher ist die Ausbildung eines kollateralen Blutkreislaufes unverzichtbar für das Überleben des Herzgewebes, um zumindest die minimale Versorgung zu sichern (WHITE et al. 1992). Definitionsgemäß sind Kollateralen eine Verbindung zwischen zwei Ästen derselben Arterie, während man unter einer Anastomose eine Verbindung zwischen zwei verschiedenen Hauptstämmen der Koronararterien versteht (SCHAPER und FLAMENG 1972; MEYER et al. 2000). Bei Kollateralen handelt es sich um Gefäße mit einem Durchmesser kleiner als 0,2 mm, was bedeutet dass sie bei einer Koronarangiographie normalerweise nicht sichtbar sind (KRAKAU 1999). Gefäße dieser Größe sind funktionell eher unbedeutend, da der Blutfluss durch solch kleine Kaliber nahezu gleich null ist (WHITE et al. 1992). Verteilungsmuster und Anzahl der bereits vorhandenen Kollateralen ist wahrscheinlich genetisch determiniert. Ist eine Koronararterie verschlossen oder stenosiert, können sich aus diesen Gefäßen größere Verbindungen mit stärkerem Kaliber bilden, welche dann das Myokard in der distalen Region der Stenose mit Blut versorgen. Diese sind auch auf dem Angiogramm gut sichtbar (KRAKAU 1999). Im Tierreich gibt es unter physiologischen Bedingungen alle Übergänge vom völligen Fehlen der Kollaterale bis zur Überversorgung (MEYER et al. 2000). Die Anzahl der bereits vorhandenen Kollateralen, sowie die Fähigkeit neue Gefäße hervorzubringen oder bereits bestehende Kanäle zu vergrößern, ist sehr speziesabhängig (WHITE et al. 1992). Über die Ausbildung eines Kollateralkreislaufes beim Schwein gibt es gegensätzliche Angaben (SCHAPER 1995). Laut einigen Autoren fehlen beim Schwein die Spontankollateralen fast völlig (PATTERSON und KIRK 1983; GEORGE et al. 1989) während laut anderen eine zwar geringe aber ausreichende und schnelle Spontanentwicklung vorhanden ist (CARROLL et al. 1993). Kollateralenwachstum kann durch verschiedene Faktoren wie regelmäßiges körperliches Training nach Infarkt und Heparin-gabe im Frühstadium nachweislich gefördert werden. Die Dauer der Erholungsphase nach dem Infarkt wird hierdurch maßgeblich verkürzt und die Kollateralenreserve während Stresssituationen verbessert (ROTH et al. 1990; CARROLL et al. 1993). Beim Menschen wie beim Schwein sind anfänglich nur wenige und sehr kleine Kollateralen vorhanden. Diese liegen vor allem in den tieferen Schichten des Myokards, beim Schwein hauptsächlich am hinteren Papillarmuskel im Gegensatz zu den größeren und meist epikardial gelegenen Kollateralen beim

SCHRIFTTUM

Hund (WHITE et al. 1992). Es gibt interkoronare und extrakardiale Kollaterale. Die interkoronaren entstehen meist an der linken oder rechten Koronararterie. Die extrakardialen entspringen zum Teil aus der Vasa vasorum der großen Blutgefäße oder anderen systemischen Arterien, wie der internen A. mammaria, den Bronchialgefäßen oder retrokardialen Arterien. Sie bilden durch das Perikard hindurch Anastomosen untereinander und dienen als Brücken, welche die Koronararterien mit bronchialen, medialstinalen und interkostalen Arterien verbinden. Sie sind nicht so zahlreich, dafür aber wesentlich größer im Durchmesser als die intrakoronaren Gefäße und damit auch funktionell gesehen von größerer Bedeutung (etwa 30% des kardialen Normalblutflusses). Beide Gefäßarten besitzen einen relativ geringen Anteil glatter Muskelzellen (WHITE et al. 1992). Dies erklärt auch die geringe Reaktion der Kollateralen auf vasoaktive Substanzen (WHITE et al. 1989). Bis etwa zur dritten Woche nach dem Infarkt kommt es zu einer Zunahme der glatten Muskelzellen und einer Vergrößerung des Querschnittes der Gefäße sowie vermehrter Neuentwicklung von Kollateralen. Diese Vorgänge lassen dann schlagartig nach und stagnieren schließlich um die 8. Woche nach dem Infarkt vollkommen (WHITE et al. 1992). Auch über die Neusynthese von Kollateralen durch erhöhte Zellteilung im Infarktgebiet gibt es verschiedene Meinungen. SYMONS et al. (1992) behaupten, keinerlei Anzeichen für Zellteilung bzw. neugebildete Kollateralen nachweisen zu können, während die Gruppe von WHITE et al. (1992) anhand von Markertests eine bis zu 70% erhöhte Mitoserate in den Zellen des betroffenen Gebietes nachweisen, was somit die Annahme erlaubt, dass neue Gefäße durchaus gebildet werden.

Die Faktoren, die zur Ausbildung von Kollateralen führen sind noch umstritten (KRAKAU 1999). Pharmaka sowie Bewegung können, wie bereits erwähnt, die Ausbildung nach dem Infarkt unterstützen. Als initialer Auslöser gelten der Schweregrad der Läsion sowie der veränderte Druckgradient, welcher bei einem Gefäßverschluss entsteht (RENTROP et al. 1988). Beim Menschen ist der Grad der Kollateralenentwicklung direkt proportional zum Schweregrad der Stenose. Untersuchungen haben ergeben, dass bei allen Patienten mit mehr als 70% Lumeneinengung mindestens Grad 1 (siehe Tab.2 Kollateralisierungsgrade) Kollateralenbildungen nachgewiesen werden kann (RENTROP et al. 1985). Wie ausgeprägt die Neubildung ist, scheint nicht abhängig zu sein von Faktoren wie Alter, Geschlecht, oder Vorerkrankungen (COHEN et al. 1989). Kollateralenbildung ist ein zeitabhängiger Prozess, daher können sich bei langsamer Stenosierung einer Koronararterie eher Kollaterale bilden als bei einem akuten Ereignis wie einem thrombotischen Verschluss. Sind entsprechend starke Kollateralen vorhanden, kann trotz komplettem proximalem Verschluss der Arterie die Ventrikelfunktion uneingeschränkt bleiben. Es werden so auch größere Infarkte vermieden. Allerdings ist die Ko-

SCHRIFTTUM

ronarreserve deutlich eingeschränkt. Die Kollateralen sind meist nur in der Lage eine ausreichende Durchblutung in Ruhe oder einer sehr begrenzten Belastungssituationen zu gewährleisten. Die maximale Kollateralendurchblutung beim Menschen beträgt etwa 30 bis 40% der Norm (KRAKAU 1999). Nach der Therapie sind die Kollateralen größtenteils nicht mehr darstellbar. Sie können allerdings wenn sie einmal vorhanden sind bei Neuerkrankung innerhalb einer Stunde wieder mobilisiert werden (RENTROP et al. 1985). Dies kommt aber nur bei den bereits gereiften Kollateralen vor (Grad 3). Die kleineren Gefäße kollabieren nach der Aufhebung des Verschlusses meist vollkommen und öffnen sich erst wieder nach längerer erneuter Stenosezeit (WERNER et al. 2003). Das Wachstum von Kollateralen kann durch die intramyokardiale Gabe von Wachstumsfaktoren (Bsp.: Vascular endothelial growth factor = VEGF) angeregt und gefördert werden. Der genaue Funktionsmechanismus, sowie die eindeutige Wirkungsweise in vitro sind allerdings noch nicht ausreichend erforscht und bewiesen, um dieses Verfahren als Routineeingriff in der Klinik zu verwenden (ISNER 1997).

2.3.1 Quantifizierung der Kollateralen

Man unterscheidet folgende Typen von Kollateralen:

- 1) antegrade oder Brückenkollateralen zwischen verschiedenen Segmenten der gleichen Arterie (meist relativ kurz)
- 2) intrakoronare Kollateralen als Verbindung zwischen Segmenten der gleichen Koronararterie im Umkreis der Verschlussstelle
- 3) interkoronare Kollateralen als Verbindung zwischen verschiedenen Koronararterien (KRAKAU 1999)

Eine praktikable Möglichkeit der Klassifizierung der diagnostizierten Kollateralen bietet die Einteilung nach RENTROP et al. (1985) und KRAKAU (1999):

Tabelle 2: Grade der Kollateralenbildung

Kollateralisierungsgrad 0	Keine Kollateralgefäße sichtbar
Kollateralisierungsgrad 1	Sichtbare Nebenäste der verschlossenen Koronararterie ohne sichtbare Darstellung der epikardialen Anteile (z.B. rechtskoronare Injektion: retrograde Kontrastierung der septalen Äste der LAD)
Kollateralisierungsgrad 2	Partielle retrograde Kontrastierung der epikardialen Segmente der verschlossenen Koronararterie
Kollateralisierungsgrad 3	Komplette retrograde Kontrastierung der verschlossenen Koronararterie bis zur Verschlussstelle

(RENTROP et al. 1985; KRAKAU 1999)

Diese Einteilung wird auch in der vorliegenden Studie verwendet. Der Kollateralengrad wird jeweils als Rentrop-Score (RS) 0-3 angegeben.

2.4 Hibernating und Stunning

Es gibt mehrere Mechanismen des Herzmuskels, um sich selbst vor Schäden durch Ischämie und Infarkt zu schützen. Hibernating und Stunning beschreiben zwei reduzierende Zustände des Myokards während oder nach einem ischämischen Ereignis. Das Wort "Stunning" bedeutet hierbei soviel wie "betäubt", während das "Hibernating" von dem Wort "überwintern" abgeleitet ist, entsprechend dem Mechanismus der jeweils vorliegt (KRAKAU 1999). Erstmals wird der Begriff "hibernation" von DIAMOND und Arbeitsgruppe (1973) erwähnt. In den frühen Achtziger-Jahren stellt RAHIMTOOLA (1982, 1985) anhand von Untersuchungen an Patienten mit chronischer koronarer Herzkrankheit fest, dass sich bei diesen Menschen die Kontraktilität des linken Ventrikels durch Revaskularisierung wieder verbessert. Er weist nach, dass diese kontraktile Dysfunktion nicht etwa das Ergebnis eines Energiedefizits ist, sondern eine adaptive Herunterregulierung, um das Überleben des Myokards zu sichern (RAHIMTOOLA 1985). Damit wird das alte Konzept der myokardialen Ischämie in Frage gestellt. Bisher wurde angenommen, dass das Ausmaß der Kontraktilitätsstörung abhängig von der Größe des Infarktes ist (SCHULZ und HEUSCH 2000). Auf der Basis von RAHIMTOOLAS Studien (1982, 1985, 1989) baut ROSS (1991) das Prinzip des perfusion-contraction-matching auf welches schnell als Grundprinzip des "hibernating myocardium" akzeptiert wird.

Bereits bei der Normoperfusion des Herzens besteht eine heterogene Verteilung der kontraktilen Funktion und der Durchblutung. Die Kontraktion ist an der Herzspitze stärker als an der Basis und an der Vorderwand größer als an der Hinterwand. Auch transmural bestehen Unterschiede. Die Kontraktion ist hier endomural größer als in den Außenschichten. Bei der Perfusion gibt es eine ähnlich heterogene Verteilung, wobei die Durchblutung der Innenschicht höher ist als in der Außenschicht.

Während einer regionalen Steigerung der myokardialen Funktion erhöht sich gleichermaßen auch der Blutfluss, allerdings hat eine Zunahme der regionalen Koronarperfusion keine Zunahme der Kontraktilität zur Folge (HEUSCH und SCHULZ 1999). Kommt es als Folge einer proximalen Koronarstenose zu einer Minderperfusion, ist diese in den Innenschichten stärker ausgeprägt als in den Außenschichten. Die regionale Kontraktilität wird ebenfalls zuerst im Endokard reduziert. Dabei ist die Abnahme der kontraktilen Funktion eng an die der Perfusion gekoppelt (perfusion-contraction-match). Dieser reduzierte Zustand der gesamten Myokardfunktionen wird als "hibernating" bezeichnet. Es ist ein Schutzmechanismus des Herzens

SCHRIFTTUM

um den Tod von Myokardzellen durch die Ischämie zumindest teilweise zu verhindern. Die Kopplung zwischen Perfusions- und Kontraktilitätsenkung kann jedoch verloren gehen wenn die Ischämie über einen gewissen Zeitraum fortbesteht. Dann kommt es bei konstantem Blutfluss zu einer weiteren Abnahme der Kontraktilität, also zu einem Ungleichgewicht zwischen Durchblutung und Funktion (perfusion-contraction-mismatch) (HEUSCH und SCHULZ 1999).

Das Stunning wird durch einen eben solchen Perfusion-contraction-mismatch-Zustand definiert. Für gewöhnlich ergibt sich diese Situation allerdings durch die Reperfusion einer bestehenden Koronarstenose. Diese Reperfusion bewirkt einen Wiederanstieg der Durchblutung. Die Kontraktilität bleibt allerdings, abhängig von Lage und Dauer der vorrausgegangenen Ischämie, über einen längeren Zeitraum reduziert (perfusion-contraction-mismatch). Es kann aber nach einer bestimmten Zeit zu einer fast vollständigen Wiederherstellung der Herzfunktion kommen (HEUSCH und SCHULZ 1999). Beim Stunning ist die regionale Herzfunktion als erstes in den inneren Schichten beeinträchtigt. Es kommt zu signifikanten transmuralen Unterschieden bei der Ausprägung der Dysfunktion zwischen äußerer und innerer Lage der Muskelstrangsegmente. Dies ist eine Folge der während der Ischämie entstandenen Minderdurchblutung, die ebenfalls in diesen Gebieten am stärksten abnimmt (MAZHARI et al. 2001).

Stunning und Hibernating existieren mit großer Wahrscheinlichkeit parallel in erkrankten Herzen und können in beide Richtungen ineinander übergehen. Während eines Hibernatings kann es zum Beispiel durch kurzzeitige Aufregung (Fütterung bei Versuchstieren) und den dadurch gesteigerten Herzschlag und Blutdruck sowie den erhöhten Verbrauch an Sauerstoff im Gewebe, erneut zum Anstieg des Blutflusses und einer Reduktion der Kontraktilität und somit zum Stunning kommen (repetitive Stunning). Nach der Erholungsphase kehrt das Gewebe wieder in den Hibernating Zustand zurück (ST. LOUIS et al. 2000). Es wird allerdings diskutiert, ob es sich beim chronischen Hibernating nicht einfach um ein repetitives Stunning mit normalem Blutfluss und reduzierter Kontraktilität handelt (HEUSCH und SCHULZ 2001).

Während der Entstehung einer Ischämie kommt es zu mehreren metabolischen Veränderungen, die typisch sind für das Hibernating. Unmittelbar nach der Reduktion des Blutflusses sinkt der venöse pH-Wert, der Laktatspiegel fällt ab und der CO₂-Spiegel steigt an. Diese Parameter normalisieren sich jedoch innerhalb von 3 Stunden. Die Glukoseaufnahme steigt langsam an und bleibt für die nächsten 24 Stunden erhöht. Es kommt zu einem langsamen Abfall des ATP-Gehaltes wenn die Ischämie weiter anhält. In Übereinstimmung mit der abge-

SCHRIFTTUM

schwächten Laktatproduktion findet man eine sofortige Absenkung des Kreatininphosphatgehaltes nach Einsetzen der Ischämie. Auch dieser Parameter kehrt nach einiger Zeit in den Normalbereich zurück. Die genauen Mechanismen des Hibernatings sind noch nicht geklärt (SCHULZ und HEUSCH 2000).

Eine Rolle spielen sicherlich die β -Rezeptoren. Bei chronischem Stunning und Hibernating, kann eine Verringerung der β -Adrenorezeptoren festgestellt werden. In akuten Fällen ist dies nicht der Fall. Bei chronische Patienten nach einer Bypass-Operation, kommt es sowohl zu einer Verbesserung der Kontraktilität des Herzens, als auch wieder zu einer erhöhten Expression von β -Adrenorezeptoren. Die Rezeptoren sind also nicht verantwortlich für die Frühphase des "Hibernatings", aber eventuell an chronischen Veränderungen und vor allem der Grundeinstellung der kontraktiven Herzfunktion beteiligt (SCHULZ und HEUSCH 2000)

Auf der Suche nach möglichen Mechanismen wird auch der Ca-Gehalt in Betracht gezogen. Bei reduziertem Blutfluss kommt es zu einer verminderten Ca-Passage sowie zur Absenkung der kontraktiven Kraft ohne eine Veränderung der hochenergetischen Phosphatverbindungen. Auch die generelle Ca^{2+} -sensibilität des Herzens ist beim Shortterm-Hibernating stark reduziert, obwohl die Ursachen hier für unklar sind, da die Ca-regulierenden Proteine (Bsp. Phospholamban) unverändert bleiben. Auch NO scheint keine direkte Verbindung mit der Herunterregulierung der kontraktiven Funktion zu haben, obwohl bei jedem Blutfluss und O_2 -Verbrauch die Kontraktilität des Myokards ohne NO niedriger ist als mit NO. Man vermutet, dass das NO zur Reduktion des O_2 -Verbrauches beiträgt und die Kontraktilität auf einem entsprechenden Level hält ohne weitere Energie zu verbrauchen, wahrscheinlich durch die Erhaltung der Ca^{2+} -Sensitivität (SCHULZ und HEUSCH 2000).

Auch die Vermutung, dass Opioide oder Prostaglandine bei den Entstehungskaskaden des Hibernatings und Stunnings Einfluss haben, hat sich in entsprechenden Studien nicht bestätigt (SCHULZ et al. 2001; GRES et al. 2002).

Zu den morphologischen Veränderungen gehört bei akuten Ischämiefällen die Reduktion der Myofibrillen. Diese sind teilweise zerstört und haben sich um den Nukleus der Zelle angesammelt. Glykogengehalt sowie Mitochondrienanzahl sind erhöht (SCHULZ und HEUSCH 2000).

Beide Veränderungen lassen sich allerdings global im gesamten erkrankten Herzen nachweisen. Somit ist fraglich ob diese Erscheinungen eine direkte Konsequenz der Ischämie sind und ob anhand dieser Befunde auf die Chronizität der Dysfunktion geschlossen werden kann (THOMAS et al. 2002).

SCHRIFTTUM

Bei Patienten mit chronischer Dysfunktion nach Bypassoperation sind die Myofilamente sowie das Sarkoplasmatische Retikulum vollkommen desorganisiert. Es finden sich viele kleine Mitochondrien und die bereits erwähnten Glykogendepots. Im Interstitium sind vermehrt Makrophagen und Fibroblasten zu erkennen sowie ein Zuwachs an Kollagenfasern und vereinzelte Apoptosen. Es kommt zu einer Rückentwicklung der Myozyten. Es ist noch nicht geklärt ob diese Erscheinungen einen Adaptionsmechanismus auf die Atrophie oder eventuell degenerative, nichtreversible, pathologische Veränderungen darstellen (SCHULZ und HEUSCH 2000).

2.5 Ameroidkonstriktor

Es gibt bereits viele Studien über reversible myokardiale Ischämie. Um die dafür notwendige Koronarstenose oder einen völligen Verschluss einer Herzkranzarterie hervorzurufen wird meist eine der drei verbreitetsten Methoden verwendet: ein hydraulischer Verschluss (eine Art Ballon, der um das Gefäß gelegt wird), eine fixierte Stenose oder der Ameroidkonstriktor (HUGHES et al. 2003). Für den langsamen Verschluss einer Koronararterie ist der Einsatz eines Ameroidkonstriktors die Methode der Wahl. Sie wurde bereits mehrfach am Schweinemodell getestet und weiterentwickelt (WHITE et al. 1992). Der Konstriktor besteht aus einem metallischen Außenring mit einem scheibenförmigen Kern aus einer Kaseinmischung. Dieser ist hygroskopisch und quillt bei Kontakt mit Feuchtigkeit auf. Die dreieckige Aussparung im Kern, welche nach dem Einsetzen in den Körper durch die Feuchtigkeit langsam innerhalb eines bestimmten Zeitraumes zuquillt, komprimiert dabei langsam die umschlossene Arterie. Die Definition der Zeitspanne für diesen Vorgang reicht von 10 +/-1 Tag (CARROLL et al. 1993) über 2 bis 3 Wochen (SYMONS et al. 1992) bis hin zu 30 oder mehr Tagen (CARROLL et al. 1993). (Konstriktoren sind in mehreren Formen (oval, rund) erhältlich. In der vorliegenden Studie wird die runde Variante verwendet.) Laut CARROLL (1993) birgt die runde Variante eine deutlich traumatischere Verschlussweise und somit eine höhere Thrombosegefahr im betreffenden Gefäß (CARROLL et al. 1993). Die größten Nachteile im Vergleich zu den anderen erwähnten Methoden liegen in der Unbeeinflussbarkeit des Verschlussgrades des Konstriktors (oft nicht ganz verschlossen) sowie in der ungenauen Definition der Verschlusszeiten. In dieser Beziehung gibt es häufig größere Diskrepanzen zwischen den einzelnen Versuchstieren (HUGHES et al. 2003).

Bei einer ähnlichen Studie wie der vorliegenden, mit Ameroidkonstriktorverschluss der Koronararterie konnte festgestellt werden, dass sich bei diesem Modell ein Zustand des chronischen myokardialen Stunnings, eine veränderte Form des akuten Stunnings, einstellt. Diese Vermutung wird von der Tatsache untermauert, dass trotz langer Verlaufsmessungen nur die

SCHRIFTTUM

Kontraktilität nachlässt nicht aber der myokardiale Blutfluss verringert wird (SHEN und VATNER 1995).




Abbildung 2: Ameroidkonstriktor

2.6 Bildgebende Verfahren zur Kardiagnostik in vivo

2.6.1 Koronarangiographie

2.6.1.1 Kontrastmittel

Die heute verwendeten Kontrastmittel sind wasserlöslich. Im Gegensatz zu den Mitteln, die in der Kontrastechokardiographie zum Einsatz kommen, basiert ihre Wirkung auf dem Jodgehalt. Sie besitzen alle eine gemeinsame Grundstruktur mit einem symmetrisch substituierten Trijodbenzolring mit Jod als kontrastgebender Substanz. Man teilt sie ein in ionische und nicht ionische Kontrastmittel. In Deutschland werden heute aufgrund der besseren Verträglichkeit und geringerer Nebenwirkungen fast ausschließlich nichtionische Agenzien verwendet. Einziger Schwachpunkt im Vergleich mit den ionischen Kontrastmitteln ist die geringere antikoagulatorische Wirkung. Daher wird heute prophylaktisch bei jeder Koronarangiographie Heparin verabreicht, um Thrombenbildung zu vermeiden. Die Nebenwirkungen der Kontrastmittel sind vielfältig (Bsp: allergische Reaktionen), aber anhand guter Anamnese und vorsichtiger Applikation weitestgehend vermeidbar (KRAKAU 1999).

2.6.1.2 Untersuchungsvorgang

Bis vor einigen Jahren verließ man sich bei der Diagnostizierung der koronaren Herzerkrankungen auf die Interpretationen der vielfachen subjektiven Symptome unter Belastung. Als objektive Methode stand lediglich die Beurteilung der elektrokardiographischen Veränderungen zur Verfügung. Atherosklerotische Koronarveränderungen konnten daher meist erst diagnostiziert werden, wenn sekundäre Veränderungen am Herzmuskel auftraten (NETTER 1990).

SCHRIFTTUM

Die Koronarangiographie ist die zur Zeit exakteste Methode zur Beurteilung der Herzkranzgefäße. Ziel der Untersuchung ist die vollständige Darstellung aller epikardialer Koronargefäße sowie Kollateralen. Die Befunde unterstützen die Entscheidung bei der anschließenden Therapiewahl. Es sollte allerdings grundsätzlich in diesem Zusammenhang eine andere zusätzliche kardiologische Funktionsprüfung (Stressechokardiographie) beurteilt werden. Als Indikationen für die Koronarangiographie gelten vor allem der Verdacht auf koronare Herzerkrankungen (Bsp. akuter Myokardinfarkt), aber auch die Ausschlussdiagnostik, ventrikuläre Tachyarrhythmien sowie Herzinsuffizienzen unklarer Genese, und die Koronardiagnostik vor Operationen von z.B. angeborenen Vitien (KRAKAU 1999).

Zur Sondierung der Herzkranzarterien gibt es beim Menschen 2 verschiedene Vorgehensweisen. Bei der älteren Technik nach SONES (1967) wird der Katheter unter Lokalanästhesie in die rechte Brachialarterie eingebracht und retrograd in die Aorta eingeführt. Bei der neueren, heute allgemein gebräuchlichen Methode nach JUDKINS (1967) wird der Katheter von der A. femoralis aus in die Koronarostien vorgeschoben (NETTER 1990). Beim Schwein eignet sich die letztgenannte Methode am besten, da hier die A. femoralis zwar tiefer liegt als beim Menschen, aber dennoch einfach erreichbar ist. Genaue Kenntnisse der topographischen Anatomie der Herzkranzgefäße sind unerlässlich für die korrekte Durchführung der Untersuchung. Besonders die anatomischen Varianzen (Rechts-, Linksversorger) müssen beachtet werden. Nach Sondierung der Koronargefäße erfolgt unter Kontrolle der Druckkurve und des EKGs manuell die Injektion des Kontrastmittels mit einer 10ml Spritze über etwa 1 bis 2 Sekunden. Die Injektionsgeschwindigkeit und die Menge des Kontrastmittels sollten genau den Perfusionsumständen des jeweiligen Herzens angepasst sein, um Komplikationen wie Volumenüberlastung zu vermeiden. Der Druck und die Menge sind korrekt gewählt, wenn es zu einer kurzzeitigen kompletten Füllung der entsprechenden Koronararterie kommt. Bei zu geringer Menge kommt es zu einer unvollständigen Füllung sowie zur Verschlierung des Bildes. Ist der Injektionsdruck zu hoch, kommt es meist zur Dislokation des Katheters aus dem Ostium und schlimmsten Falls zur Dissektion durch die Katheterspitze. Um eine Luftembolie zu vermeiden, sollte die Spritze vor dem Gebrauch immer voll aufgefüllt, während der Injektion nach unten gehalten und nie ganz geleert werden. Wichtig bei der Durchführung der selektiven Koronarangiographie ist die Wahl der Projektionsebenen. Es werden grundsätzlich mehrere Projektionen abgebildet, da es aufgrund anatomischer Verhältnisse bei bestimmten Projektionen zu Überlagerung oder verkürzter Darstellung einzelner Gefäßabschnitte kommen kann (NETTER 1990).

SCHRIFTTUM

Es sollte jede Koronararterie mit jedem Abschnitt mindestens in 2 Ebenen dargestellt werden. Allerdings ist darauf zu achten, dass aus Strahlenschutzgründen und auch wegen der Gesamtmenge des applizierten Kontrastmittels die Zahl der Projektionen sowie der Injektionen auf ein Minimum beschränkt wird. Zur Darstellung der linken Koronararterie verwendet man 6 Standardprojektionen: 1) Right anterior oblique (= rechte vordere Schrägposition, RAO) 5-15°, 2) RAO 30° kaudal 20°, 3) Left anterior oblique (= vorder linke Schrägposition, LAO) 50-60° kranial 20°, 4) RAO 30°cranial 30°, 5) LAO 40-50° kaudal 20°, 6) linkslaterale Projektion (90°) (siehe Abb. 3). Die Winkelangaben können je nach individuellen Gegebenheiten abgeändert werden (KRAKAU 1999).

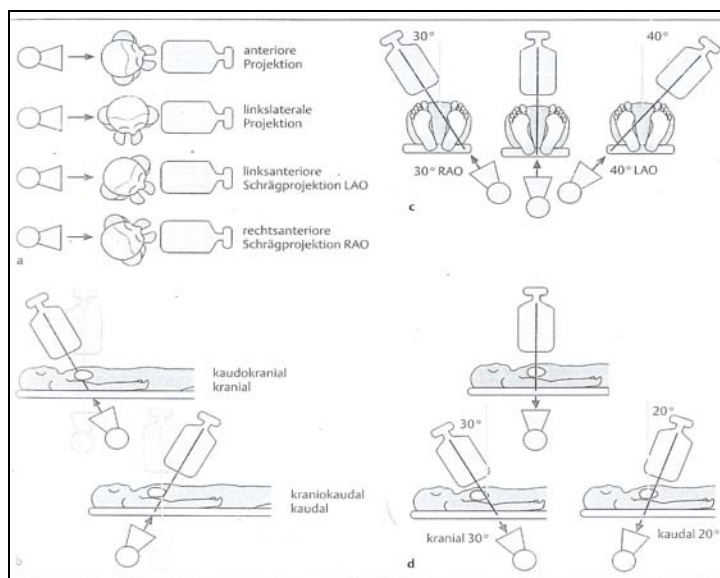


Abbildung 3: Projektionsebenen der Koronarangiographie (aus Krakau 1999)

Für die rechtskoronare Darstellung genügen meist 3 Projektionen: 1) LAO 60° (40°), 2) LAO 40-45° kranial 15° sowie 3) RAO 30-40°. Die häufigsten Probleme bei der Koronarangiographie sind die unzureichende Kontrastierung, der katheterinduzierte Koronarspasmus und die superselektive Injektion bei besonders früher Aufteilung der linken Koronararterie. Dabei kommt es durch falsche Katheterlage nur zur selektiven Abbildung eines Abzweigs, was den Eindruck einer Stenose erwecken kann (KRAKAU 1999).

Zu den häufigsten Komplikationen der Koronarangiographie zählt das Kammerflimmern, verursacht durch zu kräftige Kontrastmittelinjektion in die kleinere rechte Koronararterie. Auch ein induzierter Myokardinfarkt kann während der Untersuchung auftreten. Dieser wird meist durch eine katheterinduzierte Dissektion, oder durch Koronarembolien mit Luft oder Fibrinthromben verursacht. Tödliche Komplikationen treten heute nur noch sehr selten auf

SCHRIFTTUM

und sind meist entweder die Folge eines großen Myokardinfarktes oder eines Versagens des linken Ventrikels (KRAKAU 1999).

Ein Problem bei der Bewertung der Koronarangiographie ist die subjektive Beurteilung der Bilder. Untersucher tendieren dazu, den Schweregrad der Stenose in kritischen Fällen zu überschätzen, in mildereren Fällen hingegen zu unterschätzen. Durch die Studie von DANCHIN et al. (1993), lässt sich jedoch nachweisen, dass die Diagnose des Untersuchers ähnlich präzise ausfällt wie bei einer automatisierten Beurteilung mit dem Cardiovascular Angiographic Analysis System (CAAS), wenn eine genaue Vorauswahl der zu beurteilenden Bilder vorgenommen wird und die Beurteilung der Aufnahmen als Standbild, im Gegensatz zu der sonst üblichen Videobeurteilung erfolgt. Ein gewisses Maß an Erfahrung ist dabei natürlich Voraussetzung. Dies beweist, dass es anhand geringfügiger Modifizierung der üblichen Untersuchungsmethoden auch ohne aufwändige automatisierte Beurteilung zu einer korrekten Diagnose kommen kann (DANCHIN et al. 1993).

2.6.2 Laevoventrikulographie

Die Sondierung des linken Ventrikels ist Bestandteil beinahe jeder koronarangiographischen Untersuchung. Um die entstehenden Volumen- und Druckbelastung besser den jeweiligen Begebenheiten anpassen zu können, wird die Ventrikelsondierung meist erst nach der Koronarangiographie durchgeführt. Somit kann man sich erst ein Bild über den genauen Koronarbefund machen. Anhand der Kontrastierung des linken Ventrikels können mehrere Befunde erhoben werden:

- 1) Bestimmung der Ejektionsfraktion und Beurteilung der regionalen und allgemeinen Ventrikelfunktion
- 2) Messung von Schlagvolumen, enddiastolischem sowie endsystolischem Volumen
- 3) Ventrikelgeometrie (wichtig bei hypertrophischer Kardiomyopathie)
- 4) Darstellung von Thromben in der linken Ventrikelwand
- 5) Diagnostizierung von Septumdefekten
- 6) Beurteilung der Regurgitationsfraktion bei Aortenklappeninsuffizienz (KRAKAU 1999)

Eine absolute Kontraindikation liegt bei einer Wandruptur oder -perforation sowie bei Aortenklappenendokarditis vor. Man sollte außerdem beachten, dass bei gewissen Vorerkrankungen (z.B. Niereninsuffizienz) die Ventrikulographie durch Volumen und Kontrastmittel oft eine zu starke Belastung bedeutet (KRAKAU 1999).

Der sogenannte Pigtailkatheter wird bei der Ventrikulographie standardmäßig eingesetzt. Er ist in mehreren Größen erhältlich, so dass es möglich ist, individuell nach Patient und ge-

SCHRIFTTUM

wünschter Kontrastmittelflussrate (zwischen 18 und 43ml/s) einen entsprechenden Katheter zu wählen. Das Einführen des Katheters erfolgt retrograd über die A. femoralis durch die Aortenklappe. Nach Erreichen des Ventrikels muss unbedingt darauf geachtet werden, dass die Katheterspitze mittig im Kavum platziert wird, da es sonst durch Kontakt mit der Herzwand schnell zu Extrasystolen kommen kann. Die Lage der Katheterspitze lässt sich leicht mit einer kleinen Menge injizierten Kontrastmittels überprüfen. Nach der korrekten Platzierung des Katheters wird die Hochdruck-Injektionspumpe an den Katheter angeschlossen. Das System ist vor der Injektion streng darauf zu überprüfen, ob es Luftblasen enthält. Die Kontrastmittelmenge und Injektionsgeschwindigkeit sind abhängig von der Kathetergröße. Bei einem 5F-Katheter für die Routinediagnostik beträgt die Injektionsgeschwindigkeit etwa 10 bis 12ml/s bei bis zu 36ml Gesamtvolumen. Die Kontrastmittelfüllung des Ventrikels wird während der Injektion auf dem Bildschirm überwacht, um bei Komplikationen sofort eingreifen zu können (KRAKAU 1999).

Für die Routine-Diagnostik werden 2 Projektionsebenen, die RAO 30° und LAO 60°, verwendet. Die RAO-Projektion erlaubt eine Beurteilung der anterolateralen Wand, der Herzspitze und der inferioren Anteile der Hinterwand. Linker Vorhof und Ventrikel sind nicht überlagert und klar getrennt erkennbar. Sollte das Ventrikulogramm nur in einer Projektionsebene durchgeführt werden, ist die RAO-Projektion die mit der größten Aussagekraft. Beurteilung der Vorder- und Hinterwand hinsichtlich Wandbewegungsstörungen und Kontraktionsabläufen ist hier am besten möglich. Die LAO-Projektion eignet sich hingegen zur Beurteilung des Septums sowie der posterolateralen Wand (KRAKAU 1999).

Häufige Komplikationen bei der Ventrikulographie sind unter anderem ventrikulären Tachyarrhythmien, die durch falsche Lage des Katheters ausgelöst werden und meist nach Lagekorrektur wieder sistieren. Intramyokardiale Kontrastmittelinjektionen sind eher selten und bleiben meist ohne ernste Folgen. Weitere seltenere Komplikationen Embolien durch Thromben und Luft. Die Ventrikelperforation kommt ebenfalls sehr selten vor, kann dann aber tödliche Folgen haben (KRAKAU 1999).

Die Befundung des Ventrikulogramms erfolgt standardmäßig qualitativ nach der von HERMAN et al. (1967) eingeführten Nomenklatur:

Normokinesie – normale Wandbeweglichkeit

Hypokinesie – Eingeschränkte Wandbewegung

Akinesie – das Areal bleibt während Systole und Diastole unbeweglich

Dyskinesie – Systolische Auswärtsbewegung des Myokards

SCHRIFTTUM

- Aneurysma – dyskinetischer Abschnitt in Systole und Diastole deutlich von anderen Arealen abgegrenzt
- Asynchronie – zeitlich gegeneinander verschobener Kontraktionsablauf einzelner Wandareale, wobei die systolische Kontraktion uneingeschränkt sein kann (HERMAN et al. 1967).

Die einheitliche Beurteilung der einzelnen Wandabschnitte erlaubt die Einteilung nach dem Coronary Artery Disease Reporting System der American Heart Society. Bei der quantitativen Erfassung der Wandbewegungsstörungen hat sich keine der Methoden als allgemein anerkanntes Standardverfahren durchgesetzt. Deshalb spielt diese Bewertung in der Klinik eine eher untergeordnete Rolle (KRAKAU 1999).

2.6.3 NOGA-Mapping (= Left ventricular electromechanical mapping system)

Die Möglichkeit der Wiederherstellung von defektem Myokard nach einem Infarkt ist direkt abhängig vom Ausmaß des entstandenen Narbengewebes im Myokard. Bei Therapien, die eine verbesserte Revaskularisierung anstreben, braucht man eine präzise Bewertung des zugrundeliegenden Zielgewebes. Die zur Zeit gängigen Methoden zur Unterscheidung von Narben- und normalem Gewebe sind unter anderem Single-photon emission computed tomography (SPECT), Positronen-Emissionstomographie (PET) und Magnetic resonance imaging (MRI) (PERIN et al. 2002) sowie Echokardio- und Koronarangiographie. Eine neuere Methode zur Untersuchung der Herzfunktion ist das NOGA-Mapping (NOGA - Training materials 2003).

2.6.3.1 Nutzungsmöglichkeiten des NOGA-Systems

Das NOGA System wurde zur Erstellung, Analyse sowie Darstellung von elektromechanischen Karten des linken Ventrikels (LV) konzipiert (NOGA - Training materials 2003). Es handelt sich um ein dreidimensionales Mapping System, dass auf einer Katheteruntersuchung des linken Ventrikels basiert. Die Technik des Systems ermöglicht es simultan genaue Daten über regionale Kontraktilität sowie die lokale elektrische Aktivität des Ventrikels zu sammeln (KECK et al. 2002). So ist es möglich, Narbengewebe von unbeschadetem Gewebe, sowie völlig abgestorbenes von revitalisierbarem Narbengewebe anhand elektrischer und mechanischer Daten genau zu unterscheiden (KORNOWSKI et al. 1998a; KECK et al. 2002; PERIN et al. 2002). Die Lokalisation der jeweiligen Schädigung kann hierbei bis auf wenige Millimeter genau eingegrenzt werden (GEPSTEIN et al. 1998). Laut WOLF und Arbeitsgruppe (2001), sowie PERIN et al. (2002) ist es anhand der gesammelten Daten sogar möglich eine Einteilung der Infarktgebiete nach transmuraler Ausbreitung vorzunehmen (WOLF et al.

2001; PERIN et al. 2002). Der erste Test des NOGA-Systems am Menschen wurde 1998 von KORNOWSKI et al. durchgeführt. (KORNOWSKI et al. 1998a; GYÖNGYÖSI et al. 2001).

2.6.3.2 Geräteaufbau

Das System besteht aus mehreren Komponenten (siehe Abb. 4):

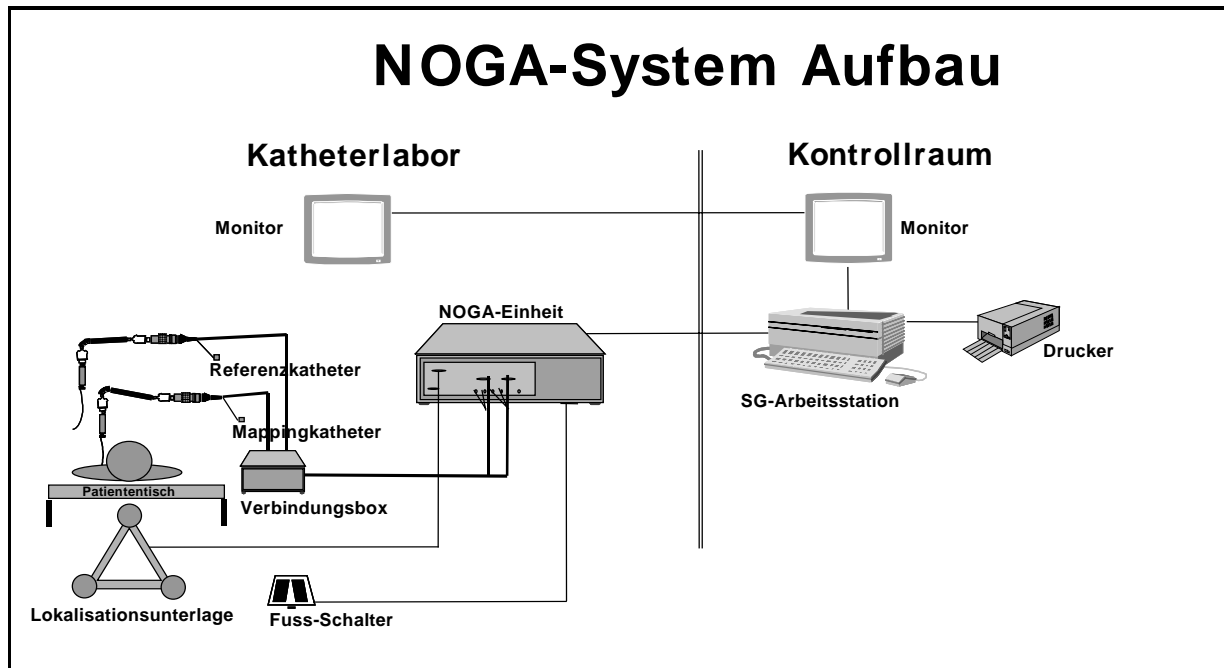


Abbildung 4: Aufbau des NOGA-Systems (aus NOGA-Trainingmaterials 2003)

- 1) dem Lokalisationssensor
- 2) der Lokalisationsunterlage mit 3 Magnetfeld erzeugenden Spiralen (siehe Abb. 5).

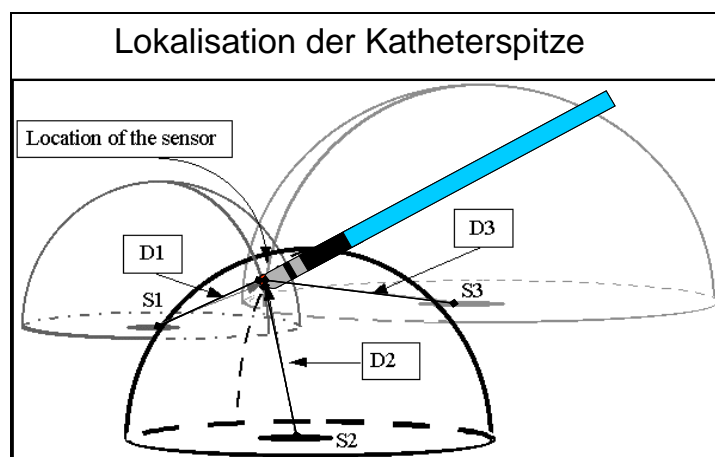


Abbildung 5: Lokalisation der Katheterspitze (aus NOGA-Trainingmaterials 2003)

S1, S2, S3 = Magnetfelderzeugende Spiralen

D1, D2, D3 = verschieden starke Magnetfelder (1, 2, 3 kHz)

Die Lage der Katheterspitze kann anhand der 3 unterschiedlichen Magnetfelder (D1, D2, D3) im Raum genau detektiert werden, indem die Distanz zwischen der Katheterspitze und dem Mittelpunkt der einzelnen Magnetfelder der Lokalisationsunterlage gemessen wird

SCHRIFTTUM

- 3) einer Arbeitsstation mit Display (Silicon Graphics Workstation)
- 4) dem Fußpedalset
- 5) einer Verbindungsbox
- 6) einem Referenzkatheter mit selbstklebender Elektrode

2.6.3.3 Untersuchungsablauf

Zunächst bringt man ein EKG am Patienten an, welches mit dem NOGA-System verbunden ist. Die Referenzelektrode wird in Herzhöhe zentral auf den Rücken des Patienten geklebt. Der Referenzkatheter an dieser Elektrode dient der Lokalisation des Herzens inmitten des Mappingvolumens, und kompensiert die Bewegungen des Patienten in der X-, Y- und Z-Ebene. Die Lokalisationsunterlage mit den 3 Spiralen wird auf Brustkorbhöhe unter dem Untersuchungstisch befestigt. Jede der Spiralen erzeugt ein separates ultraniedriges, externes Magnetfeld (1, 2, 3 kHz). Zur Erstellung einer dreidimensionalen Karte des linken Ventrikels wird ein 7 French Mapping-Katheter (NOGA Star™ Cardiology Catheter, Biosense Webster, CA,U.S.A.) verwendet. Es handelt sich hierbei um einen sehr flexiblen, intrakardialen elektrophysiologischen Katheter mit einer 2 mm großen Spitze. Diese enthält 2 Ringelektroden, sowie einem elektromagnetischen Sensor im oberen Teil. Die Position des Katheters kann bis auf 0,2 mm in vitro und 0,7 mm in vivo genau festgestellt werden, indem die Distanz zwischen der Katheterspitze und dem Mittelpunkt der 3 Magnetfelder der Lokalisationsunterlage gemessen wird (GEPSTEIN et al. 1997). Ein zweiteiliger Fußschalter ermöglicht dem Untersucher, während der Untersuchung die Punkte auf der Karte einzufrieren, zu bestätigen oder wieder zu löschen. Den Kurvaturtyp des Katheters (A,B,C oder D) wählt man individuell nach Größe des jeweiligen linken Ventrikels. Der Katheter wird durch eine Einführschleuse in die Femoralarterie eingeführt und von dort unter röntgenologischer Kontrolle retrograd bis zur Aorta und schließlich, maximal deflektiert (um nicht in die Koronarien zu geraten), durch die Aortenklappe in den linken Ventrikel vorgeschoben. Dort nimmt man mit der Katheterspitze am Endokard unter Röntgenkontrolle 3 initiale Punkte: Einer am Apex sowie je ein Punkt im Gebiet des Blutausflusses an der Aorten- und des Bluteinflusses der Mitralklappe. Diese dienen als eine Art Gerüst für das dreidimensionale Bild. Weitere Punkte können ohne röntgenologische Kontrolle gesammelt werden, da die NOGA-Software ein 3D-Bild des Katheters in Echtzeit innerhalb des Ventrikels auf dem Bildschirm anzeigt, an dem die Katheterbewegungen im Herzen nachvollziehbar sind und nach dem sich der Untersucher richten kann. Zusätzlich kann anhand von Farbkodierungen der Katheterspitze auf dem Monitor festgestellt werden, welche Seite der Katheterspitze in welche Richtung weist. Die analogen Signale der Punkte werden an die NOGA-Station weitergeleitet, wo sie analysiert, gefiltert, zu digitalen

SCHRIFTTUM

Signalen umgewandelt und dann an die Arbeitsstation (Silicon Graphics Workstation) weitergegeben werden. Hier entstehen aus den Daten farbcodierte 3D-Karten, welche am Display nachbearbeitet werden können (NOGA - Training materials 2003).

2.6.3.4 Kriterien bei Datenerhebung und nachträglicher Datenbearbeitung

Das Volumen des Herzens ist am Ende der Diastole am größten. Zu diesem Zeitpunkt im Herzzyklus wird die Position der Katheterspitze an der Ventrikelwand registriert. Der entsprechende Abschnitt des EKGs ist das R im QRT-Komplex (NOGA - Training materials 2003). Es dürfen nur Punkte registriert werden, wenn die Katheterspitze stabil am Endokard anliegt, was anhand der Werte der "local activation time stability", "location stability", "loop stability" und "cycle length stability" erkennbar ist (KORNOWSKI et al. 1998b). Die „Local activation time stability“ (LAT) ist hierbei definiert als die Zeitdifferenz zwischen einem bestimmten Zeitpunkt auf dem EKG und der tiefsten negativen Abweichung (Minimum dV/dt) im unipolaren intrakardialen Elektrogramm der Katheterspitze (GEPSTEIN et al. 1997). Die „Location stability“ (LS) vergleicht die Position der Katheterspitze zum Zeitpunkt der Enddiastole mit der Position in der vorhergehenden Enddiastole. Die „Loop stability“ ist ein Parameter, der die Stabilität der einzelnen Herzzyklen miteinander vergleicht. Die „Cycle length“ (CL, gemessen in %) vergleicht die Zyklusdauer des aktuellen Herzschlages mit der durchschnittlichen Zykluslänge der letzten 100 gemessenen Punkte (NOGA - Training materials 2003). Das System arbeitet mit einem triangularen Algorithmus und errechnet anhand der Punktedaten eine 3-dimensionale Karte des Ventrikels. Die endokardiale Oberfläche wird als ein zusammenhängendes Netz von Dreiecken dargestellt, deren Ecken von den registrierten Punkten gebildet werden (GEPSTEIN et al. 1997). Die Flächen zwischen den Dreiecken werden entsprechend der elektrischen und mechanischen Aktivität der Punkte farblich kodiert. Dabei variieren die Farben je nach Aktivität von rot (minimale Aktivität) über grün, gelb und blau (mittlerer Aktivität) zu violett (maximale Aktivität). Die Größe der Fläche (in mm^2), die um die genommenen Punkte vom System automatisch farblich aufgefüllt wird, kann vom Untersucher mit dem sogenannten „Threshold“ bestimmt werden. Je höher der Threshold-Wert desto größer die aufgefüllten Gebiete (NOGA - Software overview. Clinical and training course for the biosense technology at the European Surgical Institute in Norderstedt 2000). Nach Beendigung der Datenkollektion kann die Karte nachbearbeitet werden. Hierfür eignet sich am besten die automatische Filterfunktion des NOGA-Programms, die mit zwei unterschiedliche Stufen – mäßigem und starkem Filtern - arbeitet. Durch dieses Programm werden alle Punkte entfernt, die:

SCHRIFTTUM

a) deutlich im Lumen des linken Ventrikels liegen (mehr als 35mm entfernt von der Ventrikelwand) (NOGA - Software overview. Clinical and training course for the biosense technology at the European Surgical Institute in Norderstedt 2000; PERIN et al. 2002)

b) eindeutig nicht zum linken Ventrikel gehören (z.B. schon im Lumen der Aorta liegen, erkennbar an der Position des Punktes sowie anhand der P-Welle auf dem EKG)(LESSICK et al. 2002)

c) nicht mit den festgelegten Stabilitätskriterien übereinstimmen (location stability <4mm; loop stability < 6 mm; cycle length < 10 %)

d) während des ST-Segmentes registriert werden (NOGA - Software overview. Clinical and training course for the biosense technology at the European Surgical Institute in Norderstedt 2000; LESSICK et al. 2002; PERIN et al. 2002).

Nach der automatischer Filterung ist es möglich, weitere Punkte aus der Karte manuell zu entfernen. Anschließend können die Daten der entstanden Karten mit Excel weiterverarbeitet werden.

2.6.3.5 Die verschiedenen Darstellungsmöglichkeiten des NOGA-Systems

Das NOGA-System bietet 5 verschiedene Möglichkeiten die gesammelten Daten als 3D-Bild darzustellen. Alle Kartenarten sind farbcodiert, wobei die Farben je nach elektrischer bzw. mechanischer Aktivität von rot (minimale Aktivität) bis hin zu violett (maximale Aktivität) variieren (NOGA - Software overview. Clinical and training course for the biosense technology at the European Surgical Institute in Norderstedt 2000). In der Studie werden diese 3 Karten erstellt:

- **Linear Local Shortening (LLS)**

Diese Karte zeigt die mechanischen Parameter der Herzbewegung. Die Berechnung beruht auf der Theorie, dass myokardiale Kontraktion ein direktes Resultat der Verkürzung der Myofibrillen ist. Die Distanz jeder beliebigen 2 Punkte zueinander verkürzt sich während der Systole. Daher ist die Messung der relativen Distanz zwischen 2 benachbarten Punkten über einen gewissen Zeitraum die Basis für die Berechnung der regionalen Verkürzung. Die Bestimmung des LLS basiert also auf Berechnung der linearen Distanz von jedem beliebigen Punkt zu seinen Nachbarpunkten, jeweils zum Zeitpunkt der Enddiastole (Spitze der R-Welle) und Endsystole (Zeitpunkt des kleinsten Ventrikelvolumens). Daraus resultiert eine akkurate Beschreibung der lokalen myokardialen Dynamik. (GEPSTEIN et al. 1998) (NOGA - Software overview. Clinical and training course for the biosense technology at the European Surgical Institute in Norderstedt 2000; NOGA - Training materials 2003). Die Werte werden in % angegeben.

SCHRIFTTUM

- **Unipolar Voltage (UV)**

Die Unipolar Voltage wird sowohl an einer der Ringelektroden der Katheterspitze als auch mit dem Körper des Katheters gemessen. Hierdurch erreicht man eine räumlich weitreichende Messung. Die Karte präsentiert die Datenpunkte basierend auf einer Höchstwert-zu-Höchstwert Messung der Amplitude des lokalen unipolaren Signals. Ein Zeichen von verschlechterter elektrischer Aktivität ist eine niedrige Voltage im EKG, also auch eine niedrigere Amplitude. Je niedriger die Voltage, desto geringer die elektrische Aktivität. Die Werte werden in mV angegeben. (NOGA - Software overview. Clinical and training course for the biosense technology at the European Surgical Institute in Norderstedt 2000)

- **Bipolar Voltage (BV)**

Die Bipolare Voltage wird im Gegensatz zur Unipolaren Voltage an der Katheterspitze und gleichzeitig an der tiefer liegenden Ringelektrode gemessen. Die Voltage wird nur zwischen diesen beiden sehr eng beieinanderliegenden Polen berechnet. Sie ergibt so eine bessere räumliche und zeitliche Auflösung im regionalen Bereich, ist allerdings aufgrund des kleinen Messbereiches zur Diagnose des Myokardzustandes nur eingeschränkt verwendbar. Der Katheter muss bei der Messung direkt senkrecht auf dem Myokard aufliegen, um eine korrekte Messung durchzuführen. Daher kommt es bei dieser Methode häufig zu falschen, besonders zu falsch positiven Ergebnissen. Die Karte zeigt Punktedaten basierend auf der Amplitude des bipolaren Signals. Auch diese Werte werden in mV angegeben (NOGA - Software overview. Clinical and training course for the biosense technology at the European Surgical Institute in Norderstedt 2000; NOGA - Training materials 2003).

- **Bullseye View**

Man kann alle 3 Karten als 3-dimensionales Bild und auch als sogenannten Bullseye-View dargestellt. Hierfür wird der virtuelle Ventrikel in 9 Segmente unterteilt und aufgeklappt. Der Untersucher kann so die gleichmäßige Verteilung der Punkte besser kontrollieren. Auch Vergleiche mit anderen Untersuchungsmethoden werden so vereinfacht. Segmente, die keine Punkte enthalten, schließt man sofort von der Auswertung aus (NOGA - Software overview. Clinical and training course for the biosense technology at the European Surgical Institute in Norderstedt 2000).

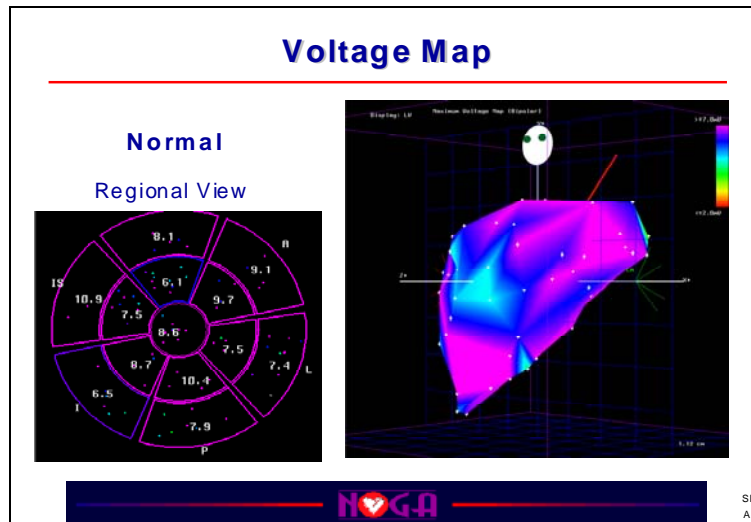


Abbildung 6: NOGA-Map eines normalen linken Ventrikels (Bullseyeview links und Unipolar Voltage Map rechts) (aus NOGA-Trainingmaterials 2003)

2.6.3.6 Limitationen, Vor- und Nachteile des Systems

- **Vorteile des NOGA-Systems**

Ein großer Vorteil ist, dass die Erstellung der NOGA-Karten im Gegensatz zu anderen Methoden fast ganz ohne Röntgenstrahlung möglich ist (GEPSTEIN et al. 1997; KORNOWSKI et al. 1998b; NOGA - Training materials 2003). Lediglich das Einführen des Katheters und die Aufnahme der ersten drei Punkte muß unter Röntgenkontrolle erfolgen. Beim NOGA wird kein Kontrastmittel benötigt, so dass Komplikationen wie Nieren- oder Herzversagen durch allergische Reaktionen auf die Injektion von hyperosmotischer Lösung ausgeschlossen werden können (GEPSTEIN et al. 1997). Ein weiterer Vorteil des NOGA-Systems ist die Möglichkeit, gleichzeitig elektrische und mechanische Informationen über den lokalen sowie globalen Vitalitätszustand des Herzens zu sammeln (GEPSTEIN et al. 1997; GEPSTEIN et al. 1998; KORNOWSKI et al. 1998b; KECK et al. 2002). Durch die Nutzung des speziell entwickelten Katheters und die 3D Echtzeit Darstellung des Katheters ist es ohne weiteren Aufwand möglich, erst eine diagnostische Karte zu erstellen und direkt im Anschluss an die Untersuchung eine Therapie, wie z.B. das injizieren von Wachstumsfaktoren ins Myokard sehr präzise durchzuführen (KORNOWSKI et al. 2000; PERIN et al. 2002). Vorbereitungen und benötigte Voraussetzungen (Einführungsschleuse, Röntgengerät) für das NOGA-Mapping sind identisch mit denen der Koronarangiographie. Daher ist es direkt im Anschluss an das NOGA-Mapping möglich, ohne weitere Vorbereitungen eine koronarangiographische Untersuchung durchzuführen. Es muß lediglich ein anderer Katheter dafür verwendet werden.

- **Nachteile des NOGA-Systems**

Für die Anwendung des NOGA-Systems benötigt man speziell geschultes Untersuchungspersonal, um zuverlässige Werte zu erhalten. Mit Erfahrung des Untersuchers verkürzt sich die Untersuchungszeit auf ein moderates Maß, anfangs ist allerdings mit wesentlich längeren Zeiten zu rechnen. Hinzu kommen hohe Kosten für die Geräte sowie die Ausbildung des Personals (BEN-HAIM et al. 1996).

- **Limitationen und Voraussetzungen für die Untersuchung**

Die Untersuchung ist sehr abhängig von der Erfahrung des Untersuchers. Bei unerfahrenem Personal besteht die Gefahr, dass bestimmte Gebiete des Ventrikels aufgrund ihrer Geometrie und der mechanischen Gegebenheiten bei der Datenkollektion ausgelassen und somit die Ergebnisse verfälscht werden (GEPSTEIN et al. 1997). So ist es z.B. schwierig, direkt neben den Papillarmuskeln den Katheter in die richtige Position zu bringen und ihn stabil zu halten, was bei unerfahrenen Untersuchern zu nicht verwertbaren Daten führen kann (LESSICK et al. 2002). Der Herzrhythmus muss während der gesamten Untersuchung relativ stabil sein, da Daten für einen Punkt über mehrere Herzschläge gesammelt werden. Dies ist vor allem aufgrund der Dauer der Untersuchung oft schwierig (GEPSTEIN et al. 1997). Durch die Verwendung eines "Pacers" können Herzfrequenz und Zykluslänge auch über einen längeren Zeitraum stabil gehalten werden (LESSICK et al. 2002). Bei manueller Filterung der NOGA-Daten kann es, je nach Untersucher, zu Schwankungen bei den entfernten Punktzahlen kommen. Daher sollte man hauptsächlich mit der automatischen Filterung arbeiten (LESSICK et al. 2002). Beim Vergleich der NOGA-Karten mit einem zweidimensionalen Verfahren (Echokardiographie) besteht zudem noch eine gewisse Ungenauigkeit, da die Zuordnung der anatomischen Strukturen des 3D-Bildes im Vergleich mit dem 2D-Bild trotz der vergleichbaren Segmenteinteilung schwierig ist (BØTKER et al. 2001).

2.6.4 Echokardiographie

Die Echokardiographie ist mittlerweile zu einer unentbehrlichen Untersuchungsmethode in der Kardiologie geworden. Es gibt auf diesem Gebiet 3 verwandte Techniken: die ein-, die zweidimensionale und die Doppler-Echokardiographie. Mittlerweile ist durch zweidimensionale Echokardiographie außer der Herzfehlerdiagnostik auch die Analyse der Ventrikelfunktion möglich. Die Grenzen der Ultraschallmethoden liegen hauptsächlich in der physikalischen Penetration des Patienten durch den Schallstrahl, da die Eindringtiefe des Ultraschallstrahls ist nicht unbegrenzt ist. Dies stellt besonders bei Patienten mit Übergewicht ein großes Problem dar, weil es bei ihnen aufgrund der körperlichen Verfassung häufig nicht möglich ist qualitativ ausreichende Bilder zu erstellen. Die Ergebnisse hängen außerdem sehr von Geschick des

SCHRIFTTUM

Untersuchers ab. Eine Automatisierung ist deshalb auch auf lange Sicht eher unwahrscheinlich. Jede Lageänderung des Patienten muss berücksichtigt werden, da sich dabei der Auftreffwinkel der Strahlen auf das Gewebe verändert. Auch sind oft die "Schallfenster" (z.B. Zwischenrippenräume) so schmal, dass es nicht möglich ist mit den üblichen Positionen alle Ebenen sauber darzustellen (NETTER 1990).

2.6.4.1 Die 2D Echokardiographie zur Ermittlung der Ventrikelfunktion

Das Tier sollte sich zur Untersuchung in Rückenlage befinden. Bei der zweidimensionalen Echokardiographie-Untersuchung achtet man primär auf pathologische Veränderungen in der Wandbewegung der Ventrikel. Es kann entweder im B- (=Brightness-Mode) oder im M-Mode (=Motion Mode, eindimensionale Darstellung) untersucht werden (NETTER 1990). Anhand des M-Modus lässt sich die Wandstärke und deren Veränderung während des gesamten Herzzyklus, sowie das Kontraktionsvermögen des Myokards und die Ventrikelgröße während Diastole und Systole ermitteln. Zusätzlich kann man Daten über die prozentuale Durchmesserverkürzung (fractional shortening) gewinnen, welche ein Maß für Kontraktilität der Kammerwand und des Septums ist (POULSEN NAUTRUP und TOBIAS 1998).

Für die Funktionsuntersuchung des linken Ventrikels wird der Schallkopf parasternal in Längs- und Querrichtung in 3 Schnittebenen, sowie apikal und subcostal in jeweils 2 Ebenen angesetzt. Die Reihenfolge sollte zur Vereinfachung des Prozesses standardisiert werden. Dabei ist es vorteilhaft mit dem apikalen Vierkammerblick zu beginnen. Hier lassen sich am besten die korrekte Lage des Herzens im Körpervolumen, die Größenverhältnisse der Herzhöhlen sowie die atrioventrikulären Klappen beurteilen. Danach erfolgt eine 90°-Rotation des Schallkopfes. Parallel zum Septum erhält man den apikalen Zweikammerblick. Abschließend erfolgt die Darstellung der parasternalen Schnittbilder (3. bis 5. ICR). Diese kurzen Achsen zeigen den Querschnitt des linken Ventrikels in verschiedenen Abständen von der Spitze (NETTER 1990). Beim Schwein müssen die Standardachsen entsprechend der etwas verschobenen Herzachse im Vergleich zum Menschen angepasst werden.

2.6.4.2 Kontrastechokardiographie

- **Kontrastmittel für Echokardiographie**

Ein Agens welches in der Kontrastechokardiographie angewandt wird muss mehrere Bedingungen erfüllen: es sollte einfach über einen peripheren venösen Zugang in das Gefäßsystem applizierbar sein, entweder als Bolus oder als Dauerinfusion, und es darf aufgrund der inneren Anwendung nicht oder nur sehr mäßig toxisch sein. Um mit geringen Mengen auszukommen, sollte das Kontrastmittel so lange wie möglich im Körper stabil bleiben. Es muss mindestens

SCHRIFTTUM

eine Lungen- bzw. Herzpassage überstehen ohne seine Wirkung zu verlieren, damit dem Untersucher genug Zeit bleibt alle entsprechenden Aufnahmen durchzuführen (BECHER und BURNS 2000; BURNS 2002).

Die meisten Kontrastmittel führen nach der Lungenpassage zu einer Verstärkung des Ultraschallsignals in der Blutstrombahn. Abhängig von Schallfrequenz und Schalldruckamplitude des ausgesendeten Ultraschallstrahls (mechanischer Index, $MI = \text{Schalldruck} / \sqrt{\text{Frequenz}}$) ändern die Bläschen ihren Radius und somit ihre Streuoberfläche (KÜCHERER et al. 2002). Bei niedrigen Amplituden kommt es zu einer linearen Verstärkung des Ultraschallsignals (FLACHSKAMPF 2002), bei höheren Frequenzen hingegen kommt es durch Oszillation der Bläschen zu einem nichtlinearen Signalintensitätsanstieg (BURNS 2002). Dabei entstehen außer der eingestrahlten Ultraschallfrequenz auch harmonischen Frequenzen, insbesondere die doppelte Frequenz ("second imaging") (FLACHSKAMPF 2002). Diese spezielle Eigenschaft der Bläschen wird im sogenannten "Harmonic Imaging" genutzt, bei dem man selektiv nur diese harmonischen Frequenzen registriert (FLACHSKAMPF 2002). Wird der Schalldruck weiter erhöht werden die Kontrastmittelbläschen zerstört (KÜCHERER et al. 2002). Die gezielte Zerstörung der Bläschen kann ebenfalls zum Zweck der Diagnostik eingesetzt werden (BURNS 2002). Hierbei implodiert das Mikrobläschen unter einmaliger Abgabe sehr intensiver Schallsignale, welche aus unterschiedlichen Frequenzen bestehen. Diese "spontane akustische Emission" macht man sich beim sogenannten "intermittent imaging" und beim "triggered imaging" zur Beurteilung der myokardialen Perfusion zunutze (BECHER und BURNS 2000).

- **Einteilung der verschiedenen Kontrastmittel**

Man kann die Kontrastmittel in 2 Gruppen unterteilen. Als erstes gibt es die sogenannten "blood-pool" agens, die feine Bläschen enthalten. Dabei handelt es sich entweder um Luft, oder Gase mit niedriger Löslichkeit. Die Gasbläschen sind entweder frei oder mit verschiedenen Materialien, wie z.B. Gelatine eingekapselt.

Die Bläschen der neueren Kontrastmittel sind kleiner als Erythrozyten und können sich somit frei in der Blutbahn verteilen, bis sie metabolisiert werden. Die Kapseln dieser Mikrobläschen sind nur noch sehr dünn. Dies erlaubt der enthaltenen Luft frei auszutreten und wieder in Lösung zu gehen. Der Effekt dieser Kontrastmittel hält länger an als bei der vorhergehenden Generation. (Zu dieser Gruppe gehört auch das in der Studie verwendete Optison.) Anstelle von Luft enthalten sie meist eingekapselte Perfluorkarbene (BECHER und BURNS 2000). Bei der 2. Gruppe, den sogenannten "selective uptake" agents, werden die Bläschen direkt nach der Injektion selektiv vom Gewebe aufgenommen. Sie sind auch während der Metaboli-

SCHRIFTTUM

sierung noch im Ultraschall sichtbar. Es handelt sich meist um kolloidale Suspensionen von Flüssigkeiten sowie Agenzien mit sehr dauerhaften Hüllen. Diese Substanzen werden aber eher bei der Leberdiagnostik eingesetzt (BECHER und BURNS 2000).

- **Vorbereitung und Applikationsmöglichkeiten**

Es ist vor allen Dingen zu beachten, dass das Kontrastmittel vorsichtig aufgezogen wird, um Zerstörung der Bläschen zu vermeiden. Außerdem muss die aufgezogene Suspension ständig in Bewegung gehalten werden, da sich die Bläschen sonst schnell separieren. Da es außerhalb des Körpers schneller dazu kommt, dass das Gas aus den Bläschen diffundiert, sollte nach dem Aufziehen relativ zeitnah injiziert werden. Bei der Applikation ist vor allem darauf zu achten, dass eine ausreichend große Kanüle (mindestens 18G) verwendet wird, da sonst bereits im Vorfeld durch den Druckabfall bei der Injektion Bläschen zerstört werden (Bernoulli Effekt). Je schneller die Injektionsgeschwindigkeit und je englumiger die Nadel, desto größer der Druckabfall, und umso mehr Bläschen werden zerstört. Die Applikation erfolgt entweder im Bolus oder als Infusion. Der Bolus ist dabei die einfachere Methode. Mit dieser Applikationsart erreicht man am besten eine hohe Konzentration im Zielgewebe. Allerdings ist dieser Effekt nur sehr kurzlebig und es kann es während der Anflutungs- und Abflutungsphase zu Schwierigkeiten bei der Beurteilung des betroffenen Gebietes kommen. Es ist es schwer die Applikation des Bolus genau zum richtigen Zeitpunkt durchzuführen und außerdem ist es hier wesentlich komplizierter als bei der Dauerinfusion eine Reproduzierbarkeit bei Folgeversuchen zu sichern (BECHER und BURNS 2000).

- **Prinzip und Methoden der Kontrastechokardiographie**

Bei einer Kontrastechokardiographie wird eine echoproduzierende, biologisch kompatible Lösung in die Blutbahn injiziert. Erreicht die Lösung den linken Ventrikel, lässt sich anhand der zweidimensionalen Echokardiographie oder per M-Mode anhand der Verteilung der Kontrastmittelwolken der intrakardiale Blutfluss darstellen (ROELANDT 1982). Neuere Verfahren der Kontrastmittelechokardiographie ermöglichen sogar die simultane Beurteilung von regionaler Wandbewegung und Myokardperfusion in Echtzeit, mit hoher räumlicher Auflösung. Die normale Echokardiographie wird so sinnvoll ergänzt. Dabei werden durch stabilere Kontrastmittel und spezifizierte Bildgebungsverfahren Signalverstärkungen des intramyokardialen Blutpools erzielt, auf deren Basis Aussagen zur Herzmuskeldurchblutung getroffen werden können. Dies ist speziell bei der Beurteilung der Myokardperfusion beim akuten Koronarsyndrom von Bedeutung (KÜCHERER et al. 2002). Das Prinzip der Verfahren beruht auf dem Verhalten der Kontrastmittel, die gasgefüllte Mikrobläschen enthalten. Die Gasbläschen werden durch eine stabilisierende Hülle lungenkapillargängig und verhalten sich rheo-

SCHRIFTTUM

logisch wie rote Blutkörperchen. Sie führen nach der Lungenpassage wie bereits oben beschrieben, abhängig vom Mechanischen Index zu einer Signalintensitätsverstärkung der kardialen Blutbahn. Je nach Höhe des MI sind bei den Mikrobläschen 3 verschiedene Arten der Reaktion zu beobachten (siehe oben) (BURNS 2002; KÜCHERER et al. 2002). Der mechanische Index (MI) ist ein Maß für die mechanische Energie, welche während einer Untersuchung auf die Mikrobläschen ausgeübt wird. In klinischen Studien liegt der MI im Bereich zwischen 0,1 und 2,0. Wird ein höherer Wert angewendet, kommt es zur Zerstörung der Mikrobläschen. Der Index ist nicht nur abhängig vom jeweiligen Gewebe sowie dem verwendeten Kontrastmittel, es bestehen zusätzlich Varianzen zwischen den einzelnen Geräten. Daher sollte vor der Untersuchung stets auf die Herstellerinformation geachtet werden (BURNS 2002). Mit dem korrekt gewählten MI kann eine optimale Balance zwischen Erhaltung der Mikrobläschen und der Streuverstärkung erreicht werden (SIESWERDA et al. 2003).

- **Verschiedene Techniken der Kontrastmittelechokardiographie**

Es wurden nacheinander mehrere Techniken entwickelt, welche die Eigenschaften der Kontrastmittelbläschen auf verschiedene Weise nutzen, um das Echo des Gewebes von dem des Blutpools zu unterscheiden und somit die Perfusion beurteilen zu können. Unter anderem gibt es das "Harmonic imaging", welches auf der Selektion der harmonischen Frequenzen basiert (siehe oben). Der "Power Doppler" arbeitet wie ein regulärer Doppler mit konsekutiven Schallimpulsen, wertet allerdings die Leistung und nicht die Amplitude der Schallwellen aus. Bei der "Pulse inversion" werden die nacheinander ins Gewebe gesendeten Impulse um 180° gedreht, wodurch es hinterher möglich ist, das lineare Echo der Kontrastmittelbläschen von dem nichtlinearen Echo des Gewebes zu unterscheiden. Da all diese Methoden noch technikbedingt vielseitige Probleme im Bezug auf die Nutzungsbandbreite und Bildqualität aufweisen, wurde als eine Kombination mehrerer Methoden die Power Pulse Inversion Technik entwickelt (BECHER und BURNS 2000; FLACHSKAMPF 2002). (In der vorliegenden Studie wird letztendlich aufgrund der vielseitigen und flexiblen Nutzungsmöglichkeiten die Power-Pulse-Inversion-Technik eingesetzt.)

- **Power Pulse Inversion**

Die "Power pulse inversion" (PPI) wird auch "Pulse inversions doppler" genannt. Sie kombiniert die Erfassungstechnik der "Pulse inversion" mit dem Vermögen der "Power-Doppler"-Technik bewegtes Gewebe gesondert zu beurteilen (BECHER und BURNS 2000). Es kann also sowohl die hohe räumliche Auflösung des Pulsinversionsverfahrens als auch die Sensivität der Doppler-Methode eingesetzt werden (FLACHSKAMPF 2002). Mehrere Transmitterpulse von wechselnder Polarität werden ins Gewebe gesendet. Die aufeinanderfolgenden Echos der

SCHRIFTTUM

Impulse werden so addiert, dass sich der Effekt der Gewebewegung aufhebt. Das Echo des bewegten Gewebes kann also unterdrückt werden. So ist es möglich die Signale des Kontrastmittels in Echtzeit auch bei niedrigem MI auszuwerten. Somit wird vermieden, dass ungewollt die Bläschen zerstört werden (BECHER und BURNS 2000).

Mit der Triggereinstellung wird festgelegt, wann (z.B. alle 10 bis 15 Herzzyklen) der Schallkopf eine gezielt höhere Energie abgibt (Schallwellen mit hohem MI = Flash). Hierdurch kommt es zu einem definierten Zeitpunkt zur Zerstörung der im beschallten Gebiet befindlichen Kontrastmittelbläschen (FLACHSKAMPF 2002). Dabei geben sie Energie frei, die sich als starkes nicht lineares Echo darstellt und welches der Beurteilung der Myokardperfusion dient. In den darauffolgenden Zyklen lassen sich anhand der Reperfusionsgeschwindigkeit des Kontrastmittels in das betreffende Gebiet weitere Aussagen über die Myokardperfusion machen (BECHER und BURNS 2000; MASUGATA et al. 2001). Mit der PPI Methode lassen sich myokardiale Wandverdickungen, Wandbewegung sowie Perfusion simultan beurteilen.

2.6.5 Stressechokardiographie

2.6.5.1 Dobutamin

Dobutamin ist ein Derivat des Dopamin (LÖSCHER et al. 1997). Inzwischen weiß man, dass die selektive Wirkung auf die Herzrezeptoren (β_1) durch das Zusammenspiel der unterschiedlichen Wirkungen der im Dobutamin enthaltenen zwei Enantiomere entsteht. Durch die Kombination der beiden Formen im Dobutamin kommt es zu einer Aufhebung der einzelnen Wirkungen, was in einer scheinbar β_1 -selektiven Wirkung am Herzen resultiert. Dobutamin verursacht entsprechend eine Zunahme der Kontraktionskraft und somit des Schlagvolumens. Es wird daher in der Notfalltherapie bei Herzversagen eingesetzt. In höherer Dosierung bewirkt es zusätzlich einen Anstieg der Herzfrequenz. Allerdings führt dies meist auch zu unerwünschtem Blutdruckanstieg und Tachykardien. Da Dobutamin eine sehr kurze Halbwertszeit hat sollte man es im Dauertropf oder per Perfusor verabreichen (FREY und LÖSCHER 1996). Aufgrund der selektiven Wirkung am Herzen ist Dobutamin für die Stressechokardiographie hervorragend geeignet.

2.6.5.2 Stressechokardiologische Untersuchung

Die pharmakologische Stressechokardiographie ist mittlerweile ein etabliertes Verfahren auf dem Gebiet der Vitalitäts- und Ischämiediagnostik und ergänzt die Kontrastechokardiographie sinnvoll bei der Indikationsstellung für revaskularisierende Maßnahmen bei chronischer koronarer Herzerkrankung (KÜCHERER et al. 2002). Vor allem zur Einteilung der Patienten mit einer koronaren Herzkrankheit in Risikogruppen ist die Beurteilung der Wandbewegungsstö-

SCHRIFTTUM

rungen sowie die Perfusion des Myokards während des Stresszustandes wichtig (SIESWERDA et al. 2003). Da es technisch schwierig ist, die Diagnose am bewegten Patienten zu erstellen, ist eine Untersuchung mit der PPI und niedrigem MI während pharmakologisch durch Dobutamin erzeugtem Stress vorzuziehen. Auf diese Weise können Wandbewegung und Perfusion einfach in Echtzeit begutachtet werden. PORTER et al. zeigten 2001 sogar, dass die Kombination von PPI mit Dobutaminstress die Sensibilität der Methode verbessert. Besonders die Kontraktilitätsreserve des Myokards lässt sich anhand der Low-dose-Dobutaminuntersuchung leicht feststellen, was klinisch sehr wertvoll ist (SIESWERDA et al. 2003). Bei geringer Dosis wird die Schlagkraft des Herzens noch durch Nutzung vorhandener Energiereserven im Gewebe erhöht. Dauert die Stresssituation jedoch länger an oder wird die Dosis des Dobutamin zu sehr erhöht, erschöpfen sich die Reserven besonders bei geschädigtem Myokard schnell. Es kommt also zu einer sogenannten biphasischen Reaktion des Myokards. Diese ist z.B. ein typisches Anzeichen für das in 2.4 erklärte Hibernating des Gewebes (ST. LOUIS et al. 2000). Dobutamin sollte nicht während der akuten Phase der koronaren Herzkrankheit angewendet werden (SIESWERDA et al. 2003). Man untersucht sowohl bei der Kontrast- als auch bei der Stressechokardiographie die selben Schnittebenen wie bei der herkömmlichen Ultraschalluntersuchung, mindestens sollten aber 2 Apikalschnitte beurteilt werden. Auch sollte man in Betracht ziehen, zusätzlich leicht veränderte Einstellungen zu den Standards zu untersuchen, um eine bessere Beurteilung der lateralen und vorderen Herzwand zu ermöglichen (BECHER und BURNS 2000).

2.6.5.3 Vor- und Nachteile der Echokardiographie

Die Vorteile der Echokardiographie, vor allem die der neuen Kontrastbildverfahren liegen auf der Hand: Bei den zur Zeit als klinischer Standard geltenden Methoden, wie die SPECT oder Koronarangiographie ist die Injektion radioaktiver Substanzen bzw. Nutzung von Röntgenstrahlen nötig. Für diese Untersuchungen benötigt man sowohl gesonderte Räumlichkeiten, als auch spezielle Lizenzen. Auch die Kosten, besonders für Geräte und Materialien (Radioisotope) sind sehr hoch. Aufgrund der komplizierten Anwendung sind Routine- und Serienuntersuchungen kaum möglich. Beim Ultraschall entfällt dieser Aufwand. Die Untersuchung ist nicht invasiv und kann durch die Mobilität des Gerätes sogar direkt am Patientenbett durchgeführt werden. Es ist eine sichere, gut reproduzierbare Methode, die ohne großes Risiko und ohne weitere Vorbereitung eingesetzt werden und verlässliche Daten über die regionale Mikrozirkulation des Myokards erbringen kann (SIESWERDA et al. 2003). Bei der Beurteilung wirkt sich besonders eine etwaige falsche Konzentration des Kontrastmittels negativ aus, was speziell bei der Bolusapplikation häufig vorkommt. Verwendet man zu viel Kontrastmittel

SCHRIFTTUM

kommt es zu einer Verschattung des Gewebes, so dass keine Beurteilung mehr möglich ist (BURNS 2002). Eine Schädigung des Patienten durch die freigesetzte Energie bei der Bläschenzerstörung oder durch den Kavitationseffekt und Bildung freier Radikale werden zur Zeit zwar diskutiert, konnten aber bisher nicht klinisch nachgewiesen werden (BURNS 2002).

2.7 Bildgebende Verfahren durch Ex-vivo-Auswertung

2.7.1 Bestimmung des kardialen Blutflusses mit Mikrosphären

Die Blutversorgung des Herzens kann entweder anhand des koronaren Blutflusses (CBF) (Volumen pro Zeiteinheit) zu einem bestimmten Zeitpunkt in den Koronararterien oder als regionaler myokardialer Blutfluss (RMBF) (ml/min/g) in einer bestimmten Region gemessen werden. Der RMBF ist beim Bestimmen des Grades einer myokardialen Ischämie von besonderer Bedeutung. Zu den heute gängigen Methoden der regionalen Blutflussmessung gehören das Laser-Doppler-Flowmeter, Transillumination, Indikatorverdünnungstechniken (SAKKA et al. 1996) sowie PET und verschiedene Arten Mikrosphären (HEUSCH und SCHULZ 2001). Mikrosphären werden seit über dreißig Jahren zur Messung lokaler Durchblutung benutzt. Die Methode basiert auf dem Prinzip biologisch inaktiver Mikrosphären. Diese bleiben aufgrund ihres Durchmessers (15µm) nach intravasaler Applikation im Endstromgebiet der Organe hängen (MAKOWSKI et al. 1968). Die Verstopfung der Kapillare im Endstromgebiet durch die Sphären ist dabei quantitativ nicht relevant und hat keinen Einfluss auf die Hämodynamik oder die Mikrozirkulation (SOMMER et al. 2000). Während und nach der Applikation einer definierten Menge Mikrosphären wird eine arterielle Blutprobe nach MAKOWSKI und Mitarbeitern (1968) mit Hilfe einer Saugpumpe als „künstliches Organ“ entnommen. Sie dient als Referenzwert zur Berechnung der quantitativen Perfusion individuell entnommener Organe (THEIN et al. 2000). Auf diesem Wege kann die Durchblutung von Herz und anderen Organen bestimmt werden (RAAB et al. 1999). Ein großer Vorteil im Vergleich zu den oben genannten Methoden ist die höhere räumliche Auflösung der Mikrosphärenmethode (bis 100mg im Gegensatz zu 10g bei PET). Dies ermöglicht es selbst im Normalzustand kleinste Veränderungen des Blutflusses innerhalb des Herzens zu erfassen (HEUSCH und SCHULZ 2001). Man unterscheidet drei verschiedene Typen von genutzten Mikrosphären: radioaktiv gekoppelte Mikrosphären (RM), Farben-gekoppelte Mikrosphären (CM) und Fluoreszenz-gekoppelte Mikrosphären (FM).

2.7.1.1 Radioaktiv-gekoppelte Mikrosphären (RM)

Die Mikrosphären werden nach der 1967 eingeführten Methode von RUDOLPH und HEYMANN (1967) an radioaktive Isotope gekoppelt. Somit ist die Radioaktivität proportio-

SCHRIFTTUM

nal zur Anzahl der Mikrosphären. Per γ -Zähler wird die Radioaktivität des Organs in Zerfällen pro Minute bestimmt. Die Methode ist relativ einfach in der Anwendung und die Korrektheit mehrfach dokumentiert (HALE et al. 1988). Die Nachteile von RM liegen nahe. Chronische Experimente sind aufgrund der kurzen Halbwertszeit der Isotope nur schlecht möglich. In einer vergleichenden Langzeitstudie von Blutflussmessungen durch RM und FM zeigte sich die beschränkte Anwendbarkeit von RM. Schon nach einem Tag fallen die Durchblutungswerte der RM im Vergleich zu den Werten der FM ab. Dieses Absinken kommt neben dem natürlichen Zerfall der Aktivität durch ein Ablösen der radioaktiven Isotope von den Mikrosphären zustande. Die radioaktive Substanz reichert sich darauf hin in anderen Bereichen des Organismus an, so dass die Blutflussmessung bzw. die Aktivitätsbestimmung eines bestimmten Organs in vivo ungenau wird. Aus diesem Grund sind die Messungen bei RM nur innerhalb von 24 Stunden sinnvoll (VAN OOSTERHOUT et al. 1998). Des Weiteren birgt das Arbeiten mit radioaktiven Substanzen Gefahren für Anwender in der Forschung sowie für die Umwelt. Somit muss das Forschungspersonal gesondert geschult werden. Zudem ist die Entsorgung von radioaktivem Gewebe aufwändig und kostspielig (THEIN et al. 2000). Ähnlich der Methode der einfachen RM funktionieren Mikrosphären welche mit stabilen Isotopen markiert sind. Die Isotope dieser Mikrosphären werden anhand von Neutronenstrahlung nachträglich aktiviert und sind erst im Anschluss an diese Aktivierung radioaktiv. Auf diese Weise ist es möglich selektiv nur die Isotope in den entsprechenden Ex-vivo-proben zu aktivieren um sie auszuwerten. Die Mikrosphären im restlichen Gewebe bleiben hingegen unaktiviert und somit unschädlich. Somit ist es möglich sowohl die radioaktive Strahlung bei der Probenauswertung maßgeblich zu erniedrigen als auch die Menge an radioaktivem Abfall wesentlich zu verringern. Diese Methode bietet weiterhin die Vorteile der RM, wie kurze Auswertungszeit und wenig Verlust an Mikrosphären durch direkte Auswertung ohne weitere Verarbeitung (Verdauungsvorgänge usw.). Ein Nachteil ist allerdings der Mangel an entsprechenden stabilen Isotopen in ausreichender Menge welche sich für derartige Untersuchungen eignen. Daher spielt diese Methode wahrscheinlich auch weiterhin eher eine untergeordnete Rolle in der Forschung (REINHARDT et al. 2000).

2.7.1.2 Farben-gekoppelte Mikrosphären (CM)

Die CM sind Styroporkügelchen, die mit bis zu neun unterschiedlichen Farben gekoppelt werden können. Hier werden die Mikrosphären aus den Proben durch enzymatische und chemische Verdauung freigesetzt und dann über Lichtmikroskopie im Hämocytozometer gezählt (HALE et al. 1988).

SCHRIFTTUM

Eine weiterentwickelte Methode misst die Farbkonzentrationen mit dem Spektrophotometer. Dadurch verringert sich die Streuung der Messwerte. Die Qualität der Ergebnisse gleicht denen der RM (KOWALLIK et al. 1991). Bei CM liegen die Nachteile der Methode in der Verarbeitung, da die Freisetzung der Mikrosphären aus dem Gewebe eine labor- und zeitintensive Arbeitsphase erfordert (THEIN et al. 2000). Um 100 Proben auszumessen benötigt man etwa 20 Stunden (KOWALLIK et al. 1991). Die Bearbeitung ist zudem sehr eintönig, solange die Bearbeitungsschritte nicht automatisiert durchgeführt werden können (HALE et al. 1988).

2.7.1.3 Fluoreszenz-gekoppelte Mikrosphären (FM)

Die Nutzung der FM schließt die mit der Radioaktivität verbundenen Nachteile aus (PRINZEN und GLENNY 1994). Von den FM können bis zu 7 Farben im gleichen Experiment verwendet werden. Somit werden genaue Verlaufsmessungen möglich, die den Ergebnissen der radioaktiven Mikrosphärentechnik entsprechen (VAN OOSTERHOUT et al. 1995). Verglichen mit den farbigen Mikrosphären zeichnet sich die Fluoreszenz-Methode durch geringere Laborintensivität, mehr Sensitivität und geringere Kosten aus (GLENNY et al. 1993). Doch auch hier ist die Freisetzung der Mikrosphären mit relativ langwierigen Arbeitsschritten verbunden, die oft zu einem Verlust an messbaren Mikrosphären führen. Dabei unterscheidet man die Sedimentationsmethode und die Filtrationsmethode (PRINZEN und GLENNY 1994; THEIN et al. 2000). Bei der Filtrationsmethode wird die Gewebeprobe des jeweiligen Organs für 24 Stunden in 4 M KOH verdaut. Das verdaute Material wird durch einen Polyesterfilter mit 10 µm-Poren unter Druck gefiltert. Dabei werden die Mikrosphären vom verdauten Gewebematerial getrennt. Zur Auflösung der Mikrosphären und Freisetzung des Farbstoffes wird ein Dimethylformamid als Lösungsmittel auf den Filter gegeben. Die Fluoreszenz der gefilterten Flüssigkeit wird nach weiteren Reinigungsschritten (Dauer 4 bis 24 Stunden) im Fluoreszenz-Spektrophotometer bestimmt (GLENNY et al. 1993). Als nachteilig sind die vielen Arbeitsschritte mit verschiedenen Probengefäßen zu sehen, die zu einem Verlust an Mikrosphären führen können (THEIN et al. 2000).

Die Sedimentationsmethode beinhaltet ebenfalls eine Verdauung der Gewebeproben mit 2 M KOH, die mit einem Wasserbad (60°C) angeregt wird. Durch verschiedene Zentrifugationsschritte wird aus dem Überstand eine klare fluoreszierende Flüssigkeit gewonnen. Diese Prozedur dauert 48 bis 60 Stunden. Die Fluoreszenz der Lösung wird über ein Lumineszenz-Spektrophotometer bestimmt (VAN OOSTERHOUT et al. 1995). Wird bei dieser Methode der Überstand nicht komplett abgesondert, kommt es auch hier zum Verlust von Mikrosphären (THEIN et al. 2000). Ein genereller Vorteil gegenüber den farbigen Mikrosphären ist das

SCHRIFTTUM

Lösungsvolumen der fluoreszierenden Farbstoffe (1-3 ml statt 0,1 ml). Dadurch wird die Messmethode sensitiver und der Messfehler verringert (PRINZEN und GLENNY 1994). Mit Hilfe einer von RAAB et al. (1999) und THEIN et al. (2000) entwickelten sample-processing unit (SPU) ist eine komplette Rückgewinnung der 15µm großen FM möglich geworden. Hierzu werden alle Arbeitsschritte wie Wiegen, Verdauen, Spülen, Filtern und Freisetzen der fluoreszierenden Farbstoffe in einem SPU durchgeführt (RAAB et al. 1999; THEIN et al. 2000). Da die Prozeduren der Mikrosphärenfreisetzung bzw. – quantifizierung sehr zeitaufwendig sind, wäre eine automatisierte Verarbeitungsweise erstrebenswert (PRINZEN und GLENNY 1994). Mit Hilfe eines Roboters können die Gewebeproben heutzutage, in Anlehnung an die herkömmliche Messmethode, automatisch untersucht werden. In Kombination mit einem automatisch arbeitenden Spektrophotometer kann die Messung computergesteuert durchgeführt werden (THEIN et al. 2000).

2.7.2 Histopathologische Veränderungen des Herzmuskelgewebes

Degenerative Herzmuskelveränderungen, von der Parenchymverfettung bis hin zur Myokardnekrose bezeichnet man allgemein als ischämische Herzkrankheit. Die Veränderungen entstehen aus einem Missverhältnis von Sauerstoffbedarf und –angebot im Herzmuskel. In den meisten Fällen liegt als Ursache eine koronare Herzkrankheit vor (Koronarsklerose oder –thrombose). Der Myokardinfarkt ist dabei die schwerste Form der ischämischen Herzkrankheit (THOMAS 1998). Die Auswirkungen der Ischämie auf das Gewebe sind abhängig vom zeitlichen Ablauf des Koronarverschlusses. Entsprechend können die Symptome akut oder schleichend einsetzen (GOVAN et al. 1993).

2.7.2.1 Der akute Infarkt

Bei akutem Verschluss einer Koronararterien kommt es innerhalb kürzester Zeit zu verschiedenen Gewebsveränderungen. Die Reihenfolge der Ereignisse läuft dabei gesetzmäßig immer gleich ab. Nach einer Stunde entwickelt sich, als erstes Zeichen der morphologischen Zellschädigung bereits ein Faserödem. Weitere drei Stunden später ist bereits der Beginn einer Koagulationsnekrose im Myokard erkennbar. Die Kardiomyozyten zeigen bei Anfärbung ein homogenes eosines Zytoplasma. Es finden sich Granulozyten und später auch Makrophagen im Zwischengewebe, die vom Rand her in die Nekrose einwandern. Nach 6 Stunden ist die Nekrose voll entwickelt. Es kommt zu einem Verlust der Querstreifung sowie zum Zerfall der Muskelfasern (Myolysis). Die Zellkerne der Myozyten sind zunächst hyperchromatisch (Kernpyknose), im weiteren Verlauf kommt es zur Fragmentierung (Karyorrhexis) und schließlich zur Auflösung (Karyolyse) der Kernstrukturen. Das Zytoplasma zeigt eine starke

SCHRIFTTUM

Azidophilie. Nach 24 Stunden bildet sich ein roter Randsaum um die Nekrose. Er besteht aus kleinen Blutungen sowie kleineren Gefäßen. Später kommt es zum Austritt von Granulozyten die einen leukozytären Randsaum bilden. Hierdurch wird der Beginn der Organisationsphase angezeigt (THOMAS 1998). Bereits ab dem 4. Tag beginnen Kapillare in das Gebiet einzusprossen, gefolgt von Histio- und Fibrozyten die das nekrotische Gewebe phagozytieren. Die Granulozyteneinwanderung erreicht ihren Höhepunkt um den 5. Tag herum. Die Fermente, welche beim Zerfall der Leukozyten freigesetzt werden unterstützen den Abbau des nekrotischen Muskelgewebes (EDER und GEDIGK 1975). Die Nekrose wird innerhalb von 2 bis 3 Wochen abgebaut und von Granulationsgewebe ersetzt. Zwischen den einsprossenden Kapillaren finden sich weiterhin reichlich Histiozyten. Kollagene Fasern findet man in dieser Phase noch eher selten. Nach Wochen bis mehreren Monaten, abhängig vom Ausmaß des Infarktes, wird das Granulationsgewebe durch Narbengewebe ersetzt. Dieses ist meist zell- und kapillararm enthält dafür aber reichlich kollagene Fasern. Im Laufe der Zeit werden die zuerst zarten Kollagenfasern in hyaline Fasern umgewandelt. Nach Jahren lassen sich zusätzlich kleine Ansammlungen von Fettzellen beobachten (THOMAS 1998). Kleine Myokardnarben schrumpfen nach einiger Zeit, während bei großen transmuralen Narben aufgrund des systolischen Muskelzuges an den Rändern der Narbe diese Schrumpfung auszubleiben scheint (EDER und GEDIGK 1975).

2.7.2.2 Chronische Ischämie

Bei einem länger andauernden Ungleichgewicht zwischen Sauerstoffbedarf und -versorgung durch eine Koronarsklerose oder Herzhypertrophie kommt es ebenfalls zur Bildung von Herzschwielien. Allerdings ist schon makroskopisch ein wesentlicher Unterschied zum akuten Infarkt erkennbar, da statt einer großen Nekrose hier nur kleinfleckige, disseminierte Verschwiellung des Herzmuskels vorkommt. Diese Schwielien sind mit der van Giesson-Färbung gut als rotgefärbte Areale sichtbar (THOMAS 1983). Die Lokalisation des Defektes ist abhängig von der betroffenen Koronararterie. Infarkte der rechten Kammer sind recht selten, bei einem Hinterwandinfarkt kann sie aber mit beteiligt sein. Bei gleichzeitigem Verschluss der beiden Hauptkoronararterien entsteht ein Zirkumferenzinfarkt. Er umfasst die gesamte Wand der linken Kammer. Beim transmuralen Infarkt sind alle Wandschichten betroffen, wobei im Endokard vereinzelt noch erhaltene Myozyten auffindbar sein können. Die meisten Todesfälle sind auf diese Form des Infarktes zurückzuführen. Beim subendokardialen Infarkt zeigt die innere Schicht der Kammerwand multiple Nekrosen. Dies ist meist ein Zeichen einer bereits länger bestehenden Koronarstenose. Eine weitere Einteilung der Infarkte erfolgt nach der Größe des betroffenen Gebietes. So werden Defekte mit einem Durchmesser

SCHRIFTTUM

von über 2,5 cm als Makroinfarkt, die mit einem Durchmesser kleiner als 2,5 cm als Mikroinfarkt bezeichnet. Die kleineren Infarkte bezeichnet man auch als Einzel- oder Gruppenfasernekrose (THOMAS 1996).

2.7.2.3 Färbungen

Zur Untersuchung der histopathologischen Veränderungen werden folgende Färbungen angewendet:

- **Hämatoxylin-Eosin Färbung (H.E.)**

H.E. ist die typische Routinefärbung in der Histologie. Hier stellen sich die Zellkerne, ribosomenreiche Areale und Gebiete mit großen Mengen rauhem endoplasmatischem Retikulum aufgrund der Färbung mit Hämatoxylin blauviolett dar (JUNQUEIRA und CARNEIRO 1996; WELSCH 2002). Auch Bakterien und Kalkablagerungen werden blau angefärbt (THOMAS 1983). Kollagenfasern und Zytoplasma sind durch das Eosin rot angefärbt, elastische Fasern bleiben hingegen farblos bis rosa. Die violette Färbung beruht auf der negativen Ladung der entsprechenden Präparatanteile (z.B. DNA) (JUNQUEIRA und CARNEIRO 1996; WELSCH 2002).

- **van Gieson Färbung (v.G.)**

Diese Färbung dient hauptsächlich dem Nachweis von Kollagenfasern durch die Anfärbung mit Eisenhämatoxylin, Pikrinsäure und Säurefuchsin. Die kollagenen Fasern stellen sich dabei durch das Fuchsin rot dar, die Zellkerne sind schwarz-braun bis blau (Eisenhämatoxylin). Das Zytoplasma, sowie die Muskulatur, Fibrin, Fibrinoid und Amyloid sind durch die Pikrinsäure gelb bis hellbraun (THOMAS 1983; JUNQUEIRA und CARNEIRO 1996). Elastische Fasern sind hier nicht speziell gefärbt sondern nur bei starker Verdichtung wie in elastischen Membranen oder Bändern als gelblich Fasern zu erkennen (JUNQUEIRA und CARNEIRO 1996; WELSCH 2002).

3 Eigene Untersuchungen

3.1 Zielsetzung

Die vorliegende Arbeit ist Teil eines Großprojektes, in dem die Wirkung einer intramyokardialen Injektionstherapie mit einem Wachstumsfaktor auf die Gefäßversorgung am ischämischen Herzmuskel des Miniaturschweines getestet werden soll. Anhand der Ergebnisse soll die Eignung des Modells für die folgenden Therapieversuche beurteilt werden. Dabei gilt es festzustellen:

1. welches Ausmaß die Ischämie annimmt und
2. mit welchen Methoden das entstandene ischämische Gebiet am besten lokalisiert und vom gesunden Gewebe unterschieden werden kann.

Der Versuch wird in 3 Phasen durchgeführt:

In Phase 1 erfolgt die Konstriktorimplantation auf den R. circumflexus sin. Im Abstand von je 3 Wochen folgen Phase 2 und 3. Während dieser beiden Termine werden die Tiere verschiedenen diagnostischen Verfahren unterzogen, um die Folgen der protrahierten Konstriktion zu untersuchen. Es wird eine Koronarangiographie erstellt, um zu überprüfen ob der Konstriktor stenosiert hat und ob sich Kollaterale gebildet haben. Zu festgelegten Zeitpunkten wird die Myokardperfusion über fluoreszierende Mikrosphären bestimmt. Anhand einer Echokardiographie mit anschließender Stressechokardiographie werden etwaige Wandbewegungsstörungen und mit einer NOGA-Untersuchung die lokale und globale mechanische und elektrische Veränderungen am Myokard erfasst. Beim 3. Untersuchungstermin handelt es sich um einen Finalversuch. Nach diesem Termin werden zur Überprüfung morphologischer Veränderungen zur histologischen Untersuchung Proben aus jedem Herz entnommen.

Eine Arbeit mit Ergebnissen über die durchgeführte Injektionstherapie mit dem Wachstumsfaktor am ischämischen Myokard wird im Rahmen dieses Großprojektes von MANDEL (in Vorb.) angefertigt.

Das Tierversuchsvorhaben wurde gemäss § 8 Abs.1 des Deutschen Tierschutzgesetzes vom 25. Mai 1998 durch das Ministerium für Umwelt, Natur und Forsten des Landes Schleswig-Holstein genehmigt (Tierschutzgesetz vom 25. Mai 1998 In: BGBl. I vom 25.05.1998, S. 1105).

3.2 Material und Methoden

3.2.1 Versuchstiere

Für die Versuche werden weibliche Schweine der Rasse Göttinger Miniaturschwein herangezogen. Die Tiere stammen aus einer SPF-Zucht (Ellegard, Daalmose, Dänemark) und unter-

EIGENE UNTERSUCHUNGEN

liegen dort der tierärztlichen Kontrolle. Zum Zeitpunkt der Konstriktorimplantation haben die Tiere eine durchschnittliche Körpermasse von 30 bis 40 Kilogramm und sind etwa 1 Jahr alt.

Tabelle 3: Daten der Versuchstiere

Tier Nr.	Ohr Nr.	Gewicht (kg)	Geschlecht
1	81	28,2	weiblich
2	82	27,9	weiblich
3	83	28,2	weiblich
4	84	29,8	weiblich
5	85	34,5	weiblich
6	86	37,5	weiblich
7	87	37,7	weiblich
8	88	39,7	weiblich
9	89	40,2	weiblich
10	91	39,6	weiblich
11	92	36,4	weiblich
12	93	38	weiblich
13	94	37,5	weiblich

3.2.2 Haltungsbedingungen und Vorbereitung

Die Tiere werden mindestens 2 Monate vor Versuchsbeginn in den institutseigenen Versuchstierstall überführt. Die Unterbringung der Tiere erfolgt in 2 bis 3 m² großen einstreulosen Boxen mit Gummimatten, deren Raumtemperatur konstant zwischen 18 und 21 °C gehalten wird. Die Luftfeuchtigkeit beträgt 40 bis 50%. Über eine künstliche Beleuchtungseinrichtung wird ein 12-Stunden-Tag-Nacht Rhythmus simuliert. Während der ganzen Aufstallungsphase haben die Schweine Sicht- und Schnüffelkontakt zu anderen, klinisch gesunden Artgenossen. Nach einer Akklimatisierungsphase von 1 Woche werden alle Tiere mit jeweils 2 ml Stellamune One (Pfizer GmbH, Tiergesundheit, Karlsruhe) und Rusiovac (WDT, Pharmazeutische Handelsgesellschaft) gegen Mykoplasmen und Rotlauf grundimmunisiert. Nach weiteren 4 Wochen erfolgt eine Boosterimpfung woran sich eine weitere einwöchige Erholungsphase anschließt.

3.2.3 Versuchsplan und Gruppeneinteilung

Der Versuch findet in 3 Phasen statt. Gruppen von jeweils drei bis vier Tieren werden 3 mal im Abstand von je 3 Wochen verschiedenen Operationen und Untersuchungen unterzogen. Sämtliche operativen Eingriffe erfolgen durch entsprechende Fachärzten. Die Tiere werden 24 Stunden vor der Operation unter Nahrungskarenz gehalten, wobei Wasser ad libitum zur Ver-

EIGENE UNTERSUCHUNGEN

fügung steht. In der präoperativen Phase werden die Tiere klinisch untersucht, um den Gesundheitszustand zu überprüfen und die Operationstauglichkeit sicherzustellen.

In der ersten Phase platziert man bei allen Tieren einer Gruppe ein Ameroidkonstriktor - ein offener Metallring mit einem Kaseinkern (SS-9x4-CS, Type Pie-shaped, Research Instruments, SW, Escondido, California, USA) - um den R. circumflexus der linken Koronararterie (A. coronaria sin.). Dies erfolgt durch eine Minithorakotomie im 4. Interkostalraum. Der Konstriktor soll einen langsamen Verschluss des Gefäßes bewirken und somit eine künstliche, begrenzte Ischämie hervorrufen.

In der zweiten Phase, nach 3 Wochen wird eine Einführschleuse in die rechten Leistenarterie (A. femoralis dextra) gelegt, um mehrere diagnostische Verfahren durchzuführen. Man erstellt eine Koronarangiographie, um zu kontrollieren ob der Konstriktor komplett oder nur teilweise verschlossen ist. Hiernach erfolgt eine NOGA-Untersuchung, um die Position einer eventuell entstandenen Ischämie zu lokalisieren und deren Ausmaße zu definieren. Im Anschluss daran bestimmt man die Herzdurchblutung im Ruhezustand über fluoreszenzfarbstoffmarkierte Mikrosphären. Danach wird eine Echokardiographie sowie eine Stressechokardiographie durchgeführt, um eventuelle Wandbewegungsstörungen nachzuweisen. Zum Schluss der 2. Phase erfolgt erneut eine Durchblutungsmessung des Herzens mit fluoreszierenden Mikrosphären, diesmal im Stresszustand. Die Schleuse wird nach anschließend entfernt, die Wunde vernäht und das Tier wird postoperativ versorgt.

In Phase drei erfolgen erneut sämtliche Untersuchungen aus Phase zwei. Nach abschließender Mikrosphärenmessung werden die Tiere noch während der Narkose euthanasiert.

EIGENE UNTERSUCHUNGEN

Tabelle 4: Versuchsablauf

Tag	Vorgenommene Eingriffe
Tag 0	Konstriktorimplantation
Tag 21	Untersuchungen:
	Koronarangiographie
	NOGA-Mapping
	Echokardiographie inklusive Stressecho
	Mikrosphärenmessung unter Ruhe- und Stressbedingungen
Tag 42	Untersuchungen:
	Koronarangiographie
	NOGA-Mapping
	Echokardiographie inklusive Stressecho
	Mikrosphärenmessung unter Ruhe und Stressbedingungen
	Anschliessende Euthanasie

3.2.4 Versuchsdurchführung in Phase I

3.2.4.1 Anästhesie

- **Narkoseeinleitung**

Über eine intramuskuläre Injektion wird jedes Schwein mit 3,0 mg/Tier Atropin (Atropinum sulfuricum solutum 1% , WDT Garbsen) anticholinerg vorbehandelt und mit Ketamin (20 mg/kg KG, Ketavet®, Pharmacia & Upjohn GmbH, Erlangen) und Xylazin (2 mg/kg KG, Xylazin 2% Bernburg, Medistar Arzneimittel-Vertrieb GmbH, Holzwickede) anästhesiert und anschließend intubiert (Portex Tracheal Tubus, 7-7,5 mm, SIMS, UK). Zur lokalen Schleimhautanästhesie wird die Rachengegend zuvor mit einem Lokalanästhetikum (Acoïn®, COMBUSTIN Pharm. Präparate GmbH, Hailtingen) vorbehandelt. Des Weiteren legt man einen venösen Zugang in die Vena auricularis magna (Protectiv Acuvance ® 2 I.V. Safety catheter, Johnson&Johnson), um während der Operation die Flüssigkeitszufuhr zu regeln, sowie im Notfall die medikamentöse Versorgung zu sichern. Im intubierten Zustand findet die Überführung des Tieres in den Operationssaal statt.

EIGENE UNTERSUCHUNGEN

- **Erhaltungsanästhesie und perioperatives Monitoring**

Nach fachgerechter Lagerung (siehe 3.2.4.2) auf dem Operationstisch beginnt eine Beatmung mit einem Isofluran-Lachgas-Sauerstoff-Gemisch (Narkosegerät: Sulla mit PM 8050, Typ Ventilog 2, Dräger mit Verdampfer Isoflurane Vapor 19.3, Dräger Medizintechnik GmbH, Lübeck/Germany). Die Beatmung erfolgt mit einer Mischung aus 2 bis 3 Volumen% Isofluran (Isofluran, Baxter), sowie 0,8 l/min Sauerstoff und 1,0 l/min Lachgas (N₂O). Zur Kontrolle der Atemfunktion dient die periphere Sauerstoffsättigung des Blutes sowie die expiratorische CO₂-Konzentration. Die periphere Sauerstoffsättigung wird zusammen mit der Pulsfrequenz mit einem Pulsoximeter (Fa. Sensor Medics, Yorba Linda, CA, USA) in der Peripherie gemessen. Des Weiteren lässt sich am Narkosegerät das Beatmungsvolumen sowie die Atemfrequenz überprüfen und bei Bedarf ändern. Die Kontrolle des Blutdrucks erfolgt mit Hilfe einer Druckmanschette (Dura-Cuf Latexfree, 12-19 cm child, Critikon, Tampa, Florida, USA) an den Extremitäten. So wird alle 5 Minuten der systolische, der diastolische, sowie der mittlere Blutdruck überprüft. Über die gesamte Narkosedauer ist das Tier an ein EKG-Gerät (Elektrodenleitungen mit Klammern, 3-adrig mit vergossenem Stecker, 0,74cm, Dräger Medical AG&Co. KgaA, Lübeck, Deutschland) angeschlossen mit dem Puls und Herzfrequenz gemessen werden sowie die Möglichkeit der Diagnose von Rhythmusveränderungen besteht. Die Körpertemperatur wird während der gesamten Operation über eine im Ösophagus liegende Temperatursonde (ARBO® wiederverwendbare Temperatursonde, 30°C-42°C, YSI Incorporated, Ohio/USA) überwacht. Zur Verhinderung des Körpertemperaturabfalls erfolgt die Lagerung des Tieres auf einer Heizdecke. Die gesamten Überwachungsdaten werden alle 15 Minuten in einem Operationsprotokoll vermerkt.

- **Narkoseausleitung und postoperatives Management**

Nach erfolgreicher Konstriktorimplantation wird bereits bei Beginn der Subkutannaht die Lachgasgabe beendet sowie die Isofluranzufuhr auf 1,0 Volumen% gesenkt, nach Beendigung der Hautnaht die Isoflurangabe ganz eingestellt. Nach weiteren 5 Minuten wird die automatische Beatmung abgestellt und intermittierend bis zum Einsetzen der Spontanatmung manuell beatmet. Bis zum Einsetzen des Schluckreflexes bleiben die Tiere intubiert. Zur Schmerztherapie bekommen die Tiere bereits während der Narkose 0,15 mg/30 kg KG Buprenorphin i.m. (Temgesic® Ampullen, Essex Pharma GmbH, München) und postoperativ zusätzlich für 3 Tage, später nach Bedarf 1 mal täglich 4 mg/kg KG Carprolen (Rimadyl®, Pfizer, Karlsruhe) als Analgetikum verabreicht. Zur prophylaktischen Antibiose wird jedem Tier 200 mg/10 kg KG Terramycin (Terramycin®/LA, Pfizer GmbH, Karlsruhe/Deutschland) intramuskulär

EIGENE UNTERSUCHUNGEN

injiziert. Im Rahmen der Medikamentengabe erfolgt eine Kontrolle des Allgemeinzustandes, der Körpertemperatur sowie der Futter- und Wasseraufnahme und des Kot- und Urinabsatzes.

3.2.4.2 Operation und perioperative Medikation

- **Minithorakotomie und Platzierung des Ameroidkonstriktors (Phase I)**

Als Flüssigkeitszufuhr verwendet man isotone Kochsalzlösung (NaCl 0,9% Isotone Kochsalzlösung, Baxter GmbH, Deutschland). Im Mittel beträgt die Infusionsrate 10 bis 15 ml/kg/h. Zur Operation wird das Tier auf dem Rücken gelagert und so fixiert, dass die linke Seite des Brustkorbes gut zu erreichen ist. Zunächst setzt man mit dem Skalpell (Sterilskalpell Typ: 23, Aeskulap & CO. KG Tuttlingen/Germany) einen 10 cm langer Hautschnitt im 4. Interkostalraum. Danach erfolgt die weitere Freipräparation mit einem Ultraschallskalpell (UltraCision Harmonic Scalpel, Generator 300, Klinge 5mm HS, Ethicon Endosurgery, Inc., Johnson & Johnson Company, USA). Nach Eröffnung der Pleurahöhle wird die Wunde mit einem Thoraxspreizer aufgedehnt, um besseren Zugang zum Herzen zu erlangen. Mit einer Metzenbaumschere eröffnet man nun das Perikard und fixiert es mit nichtresorbierbarem Nahtmaterial der Stärke 2-0 (Prolene®, Ethicon) für die Dauer des Eingriffes an der Thoraxwand. Um Thromben vorzubeugen erhält das Tier zu diesem Zeitpunkt 5000 I.E. Heparin (Heparin-Natrium Braun 25 000 I.E./ 5 ml, B. Braun Melsungen AG) intravenös verabreicht. Die A. coronaria sinistra sowie ihr Ramus circumflexus werden freipräpariert. Nun legt man den Metallring des Konstriktors um den Seitenast und bringt den Kaseinkern so in den Ring ein, dass die dreieckige Aussparung des Kerns an der geschlossenen Seite des Metallringes anliegt und das Gefäß direkt in dieser dreieckigen Aussparung verläuft. Somit verhindert man, dass das Gefäß vorzeitig gequetscht wird und es zu einem akuten Herzinfarkt kommen kann. Je nach individueller Anatomie des Tieres verwendet man Konstriktoren mit 2,75mm oder 4mm Dicke. Ist aufgrund der anatomischen Varianz ein weiterer Seitenast vorhanden wird auch dieser mit einem zusätzlichen Konstriktor umschlossen (siehe Tab. 5).

EIGENE UNTERSUCHUNGEN

Tabelle 5: implantierte Konstriktoren

Pig Nr.	Konstriktorgröße&Anzahl
81	4mm
82	4mm
83	4mm
84	4mm
85	2,75mm
86	2,75mm
87	2,75mm
88	2,75mm
89	2,75mm + abgeklippter Marginalast
91	2 x Konstriktoren a 2,75mm
92	2 x Konstriktoren a 2,75mm
93	2 x Konstriktoren a 2,75mm
94	2 x Konstriktoren a 2,75mm

Nun wird etwa 3 cm kaudal der Thorakotomiewunde mittig ein 2 cm langer Einschnitt gesetzt, durch den man eine Silikon Drainage in die Brusthöhle legt. Die Drainage wird für die Dauer der Operation mit nicht resorbierbarem Nahtmaterial (Prolene®, Ethicon) der Stärke 2/0 fixiert. Der Herzbeutel bleibt eröffnet, um einem eventuell auftretenden Perikarderguss vorzubeugen. Die Interkostalmuskulatur sowie die Muskelfaszie und die Pektoralismuskulatur verschließt man durch Einzelhefte mit resorbierbaren Fäden (Vicryl® 2-0, Ethicon). Die Subkutannaht erfolgt fortlaufend mit resorbierbaren Fäden der Stärke 3-0 (PDS™ II, Ethicon). Für die Hautnaht verwendet man eine Intrakutannaht, damit das Risiko der postoperativen Manipulation durch die Tiere so gering wie möglich gehalten werden kann. Auch diese Naht ist fortlaufend und man verwendet ebenfalls resorbierbaren Fäden der Stärke 3-0 (PDS™ II, Ethicon). Zusätzlich wird auf die Hautnaht noch ein Hautkleber appliziert (Dermabond, Ethicon). Danach bläht man die Lunge des Tieres manuell und saugt gleichzeitig mit einer 50ml Spritze, welche direkt an der Drainage angesetzt wird, die Luft aus dem Thorax ab. Dies wird mehrmals wiederholt, wobei in den Pausen zwischen dem Blähen die Drainage mit einer Arterienklemme verschlossen wird, um ein erneutes Eindringen der Luft in den Brustkorb zu verhindern. Schließlich wird die Drainage entfernt und die Einschnittsstelle mit resorbierbarem Nahtmaterial der Stärke 3-0 (PDS™ II, Ethicon) sowie abschließend mit Dermabond (Ethicon) verschlossen.

3.2.5 Versuchsdurchführung in Phase II

3.2.5.1 Anästhesie

- **Narkoseeinleitung, Erhaltungsanästhesie, perioperatives Monitoring**

Die Narkoseeinleitung und –erhaltung erfolgen zusammen mit dem Monitoring wie unter 3.2.4.1 beschrieben. Zum einfacheren Wechsel zwischen dem NaCl-Tropf und dem Dobutaminperfusor wird an den venösen Ohrzugang zusätzlich ein Dreiwegehahn (Variostop®, Clinico®, Bad Hersfeld Deutschland) angeschlossen.

- **Narkoseausleitung und postoperatives Management**

Die Narkoseausleitung erfolgt wie unter 3.2.4.1 beschrieben. Die Schleuse aus der A. femoralis dextra wird nach Abschluss der Untersuchungen entfernt und die Arterie mit einem resorbierbaren Faden der Stärke 2-0 (Vicryl®, Ethicon) ligiert. Anschließend erfolgen eine fortlaufende Muskelfaszien- sowie eine Unterhautnaht ebenfalls mit Vicryl (Vicryl®, Ethicon). Auch hier verschließt man die Haut wieder per Intrakutannaht mit Einzelheften aus resorbierbarem Nahtmaterial der Stärke 3-0 (PDS™ II, Ethicon). Die Naht wird zusätzlich mit Hautkleber (Dermabond, Ethicon) verstärkt.

3.2.5.2 Operation, perioperative Medikation und Untersuchungen

- **Vorbereitenden Eingriffe**

Das Tier wird in Rückenlage fixiert. Eine intravasale Einführschleuse (8-French-Schleusentyp Avanti®, Cordis Corporation, Florida/USA) wird nach Verlegen eines weichen Führungsdrahtes (Seldinger Technik) in die A. femoralis dextra eingebracht und mit resorbierbaren Fäden der Stärke 2-0 (Vicryl®, Ethicon) fixiert. Nach Beendigung dieses Eingriffes erhält das Tier zur Thromboseprophylaxe 10.000 I.E. Heparin intravenös verabreicht.

- **Untersuchungen und intraoperative Probenentnahme**

- **Koronarangiographie**

Diese Untersuchung dient der Feststellung ob der Ameroidkonstriktor vollständig verschlossen ist. Man erfasst, ob noch Perfusion des Bereiches in geringem Maß besteht und ob sich Kollaterale gebildet haben. Die Kollateralenbildung wird post operationem per Videoband begutachtet und je nach Ausmaß anhand einer modifizierten Einteilung nach RENTROP et al. (1985) in die verschiedenen Grade Rentrop-Score (RS) 0-3 unterteilt. Mit der Lävoventrikulographie lassen sich die Ausmaße der entstandenen Wandbewegungsstörungen ermitteln. Auch diese beurteilt man subjektiv post operationem per Video (Normo-, Hypo-, Dys-, Akinésie des jeweiligen Wandabschnittes).

EIGENE UNTERSUCHUNGEN

Über die zuvor in die A. femoralis dextra eingebrachte 8 F Schleuse wird ein Linksherzkatheter der Größe 5F (Impulser™ Flextrusion™ Shaft Multipack Angiographiekatheter, Standard FR 4, Boston Scientific, Inc, Maple Grove, Main, USA) mit Hilfe eines Führungsdrahtes (Introguide F 150 cm-0,035“, feste Seele, beschichtet gerades flexibles Ende, J-Spitze 3 mm, Angiokard Medizintechnik GmbH & Co KG, Friedeburg) eingeführt und unter röntgenologischer Kontrolle (C-Bogen OEC Serie 9800 TM, Mobiles Digitales Bildgebungssystem; GE-OEC Medical Systems, Inc, Salt Lake City, Utah, USA) zu den Herzkranzgefäßen vorgeschoben und diese dann mit Hilfe von Kontrastmittel (Imeron® 350, Bracco Altana Pharma, Konstanz) röntgenologisch auf dem Bildschirm dargestellt (1k x 1k Mobile Workstation, GE-OEC Medical Systems, Inc., Salt Lake City, Utah, USA). Man kontrolliert hierbei die Durchgängigkeit sowohl der linken als auch der rechten Herzkranzarterie und achtet auf eventuelle Kollateralenbildung und retrograden sowie antegraden Blutrückfluss. Im Fall dieses Projektes sind von den Standardebenen besonders die Projektionen RAO 30°kaudal sowie die LAO 40-50° kaudal 20° (siehe auch 2.6.2) von Interesse, da diese die beste Beurteilung des R. circumflexus sin. erlauben. Sie müssen allerdings teilweise aufgrund der abweichenden Lage des Schweineherzens im Körper leicht abgeändert werden.

Im Anschluss an die Koronarangiographie wird, nach Umverlagerung des Katheters ins Ventrikellumen, eine Lävoventrikulographie durchgeführt. Hierfür injiziert man 10 ml Kontrastmittel (Imeron® 350, Bracco Altana Pharma, Konstanz) mit möglichst hohem Druck manuell per Spritze (Kontrastmittelspritze mit Rotationsadapter 10 ml, DeRoyalin, Kells, Co. Meath, Ireland) in den linken Ventrikel. Hierdurch lassen sich eventuelle Wandbewegungsstörungen erfassen.

- **NOGA-Untersuchung**

Zur Erstellung einer NOGA-Karte (siehe 2.6.3) wird ein 7 French Mapping-Katheter (NOGA Star™ Cardiology Catheter, 2 Elektroden 0,5mm Abstand, 2mm Spitze, Länge 115cm, Biosense Webster, CA,U.S.A.) verwendet. Der Kurvaturtyp (A, B, C oder D) wird individuell nach Größe des jeweiligen linken Ventrikels ausgewählt. Vor der Untersuchung wird dem Tier die Referenzelektrode in Herzhöhe mittig auf den Rücken geklebt (direkt über der Wirbelsäule auf Herzhöhe). Der Referenzkatheter dient zur Lokalisation des Herzens inmitten des Mappingvolumens und kompensiert zusätzlich die Bewegungen des Tieres. Der Katheter wird in die Femoralarterie eingeführt und von dort unter röntgenologischer Kontrolle bis zur Aorta und schließlich maximal deflektiert durch die Aortenklappe in den linken Ventrikel vorgeschoben. Dort werden nun mit der Katheterspitze die 3 initialen Punkte definiert (siehe 2.6.3). Anschließend werden weitere Punkte untersucht wobei darauf zu achten ist, dass diese

EIGENE UNTERSUCHUNGEN

gleichmäßig über den Ventrikel verteilt sind, da die Ergebnisse sonst verfälscht sein können. Nach maximal 60 Minuten ist das NOGA-Mapping abgeschlossen.

- **Echokardiographie in Ruhe**

Für die sonographische Funktionsuntersuchung des linken Ventrikels verwendet man ein Ultraschallgerät (Modell Vivid™ 7, Fa. GE Medical Systems, Milwaukee, Wisconsin, USA) sowie einen M3S-Sektorscanner Schallkopf mit einer Ultraschallfrequenz von 1,5 MHz (Fa. GE Medical Systems, Milwaukee, Wisconsin, USA). Außerdem wird ein zusätzliches EKG angeschlossen, welches mit dem Ultraschallgerät verbunden ist. Das Tier befindet sich weiterhin in Rückenlage, wird aber um die Untersuchung zu erleichtern um etwa 30° nach rechts gedreht. Man arbeitet mit einem Mechanischen Index (MI) von 0,04 und setzt den Schallkopf nacheinander parasternal in Längs- und Querrichtung in 3 Schnittebenen, sowie apikal und subcostal in jeweils 2 Ebenen an. Bei dieser Untersuchung achtet man primär auf pathologische Veränderungen in der Wandbewegung der Ventrikel. Die Beurteilung der Bewegungsstörungen erfolgt nach dem Schema der Kardiologieabteilung des AK St. Georg in Hamburg.

- **Stressechokardiographie**

Um das Tier während der Untersuchung künstlich unter Stress zu setzen, verabreicht man durch einen Perfusor (Perfusor® segura FT, B. Braun Melsungen, mit B. Braun Originalperfusor Spritze) Dobutamin (Dobutamin Solvay® 250mg/50ml Infusionslösung, Solvay Arzneimittel) über die Ohrvene. Begonnen wird mit 10µg Dobutamin pro Tier pro Minute. Die Dosis wird im Verlauf der folgenden 20 Minuten je nach individueller Wirkung erhöht. Man untersucht die bei der Echokardiographie benutzten Ebenen auf Wandbewegungsstörungen. Während der weiteren Untersuchung erhält das Tier außerdem mehrmals Optison® (Molecular Systems) im Bolus von jeweils 0,5 ml in die Ohrvene injiziert um eine Kontrastechokardiographie mit "Power Pulse Inversion" und "Flash imaging" (siehe 2.6.4.2) durchzuführen.

- **Intraoperative Probenentnahme**

- **Proben zur Bestimmung des Kardialen Blutflusses (FM-methode)**

Während der Operation werden Proben zur Bestimmung des kardialen Blutflusses entnommen. Dazu injiziert man 10 Millionen Mikrosphären = 3,3 ml (Dye Trak® Microspheres, 60 Mio. Microspheres (15 µm) in 20 ml, FMI Föhr Medical Instruments GmbH Seeheim/Ober-Beerbach, Deutschland) je Messzeitpunkt. In Phase II verwendet man die Farben rot für die Ruhe- und blau für die Stressmessung. Die Mikrosphären werden über 30 Sekunden kontinuierlich in den linken Ventrikel injiziert. Anschließend spült man mit der selben Spritze mit 5 ml NaCl (NaCl 0,9% Isotone Kochsalzlösung, Baxter GmbH, Deutschland) nach. Dies geschieht während jeder der beiden Operationen zu jeweils zwei vorgegebenen Zeiten. Zu jedem

EIGENE UNTERSUCHUNGEN

der beiden Messzeitpunkte entnimmt man über den femoralen Katheter eine arterielle Referenzblutprobe. Durch die Gabe von 200µl Heparin (5000 I.E., Heparin-Natrium-5000-ratiopharm®) verdünnt in 4ml NaCl (NaCl 0,9% Isotone Kochsalzlösung, Baxter GmbH, Deutschland) in die Perfusorspritze (Original-Perfusor®-Spritze OPS 50 ml Luer Lock + Kanüle, B. Braun Melsungen AG, Melsungen) verhindert man die Koagulation der Blutprobe. Anschließend wird die Heparin-NaCl-Mischung blasenfrei in das Schlauchsystem gedrückt und der Schlauch an den femoralen Katheterzugang angeschlossen. Die Probeentnahme beginnt mit einem Vorlauf von 5 Sekunden vor der Mikrosphärenapplikation über eine Dauer von 90 Sekunden mit Hilfe einer Saugpumpe (Perfusor segura FT, B. Braun Melsungen AG) mit konstanter Flussrate von 10 ml/min. Nach Ende der Probenentnahme wird zunächst auch das Blut aus dem Schlauchsystem in die Spritze gesaugt (1,25 ml Totvolumen des Pigtailkatheters). Anschließend durchspült man das System mit NaCl und gibt die Spülflüssigkeit ebenfalls zu der Probe, um die Verluste an Mikrosphären möglichst gering zu halten. So erhält man 30 ml eines Blut-NaCl-Gemisches. Das Gemisch wird zum besseren Transport in ein Teströhrchen (Falcon® 50 ml Polypropylene Conical Tube, 30x115 mm style, Becton Dickinson Labware, Franklin Lakes, NJ. USA) überführt und bis zur weiteren Verarbeitung kühl und dunkel gelagert.

3.2.6 Versuchsdurchführung in Phase III

3.2.6.1 Anästhesie und Euthanasie

- **Narkoseeinleitung, Erhaltungsanästhesie, perioperatives Monitoring**

Die Narkoseeinleitung und –erhaltung erfolgen zusammen mit dem Monitoring wie unter 3.2.4 beschrieben.

- **Euthanasie**

Nach Beendigung der Untersuchungen werden die Tiere noch im narkotisierten Zustand euthanasiert. Hierfür erhalten sie 10 ml T 61 (= 2g Embutramid, 0,5 g Mebenzoniumjodid, 0,05g Tetracainhydrochlorid) (Intervet) intravenös.

3.2.6.2 Operation, perioperative Medikation und Untersuchungen

- **Vorbereitende Eingriffe**

Zur Durchführung der Untersuchungen bringt man auch vor dieser Operation eine Schleuse wie in 3.2.5.2 beschrieben in die Femoralarterie ein. Allerdings auf Grund der Vernarbungen in der rechten Leiste dieses Mal in die A. femoralis sinistra. Auch hier verabreicht man prophylaktisch 10.000 I.E. Heparin.

EIGENE UNTERSUCHUNGEN

- **Untersuchungen und intraoperative Probenentnahme**
- **Untersuchungen**

Alle Untersuchungen erfolgen wie bereits in Phase II unter 3.2.5 beschrieben.

- **Intraoperative Probenentnahme**
- **Proben zur Bestimmung des Kardialen Blutflusses (FM-Methode)**

Auch hier führt man wie unter 3.2.5.2 aufgeführt zu zwei Zeitpunkten der Operation Bestimmungen des kardialen Blutflusses durch. Für die Messungen in Phase III wählt man die Farben gelb für die Ruhemessung und violett für die Stressmessung.

- **Postoperative Probenentnahme**

Direkt im Anschluss an die Euthanasie des Tieres wird durch beidseitige Durchtrennung der Brustwand in Höhe der Rippenknorpel der Thorax eröffnet und das Herz nach dem Durchtrennen der zu- und abführenden Gefäße als Ganzes entnommen, äußerlich mit NaCl gereinigt und anschließend zur Fixierung in Formalin (3,5%ig) eingelegt. In dieser Lösung verbleibt das Herz für mindestens eine Woche, bevor es weiterverarbeitet wird.

3.2.7 Verarbeitung der FM-beladenen Proben

3.2.7.1 Bearbeitungsbehälter

Zur weiteren Verarbeitung und Fluoreszenzmessung der Gewebe- sowie der Referenzblutproben verwendet man spezielle Filterbehälter. Die sample-processing-unit (SPU) besteht aus drei Einheiten: der Filtereinheit (B), dem Filterhalter (C) und dem Probenröhrchen (D). Das Probenröhrchen sowie die gesamte SPU wird mit Deckeln (E und A) verschlossen (siehe Abb. 7).




Abbildung 7: Sample processing unit

Die SPU besteht aus Polypropylen, einem gegenüber Laugen und anderen organischen Lösungen sowie Temperaturen bis 115°C resistenten Material. Das Herzstück der SPU ist die Filtereinheit. Hier findet die Verdauung der Proben, die Filtration, das Waschen und die Farberextraktion statt. Der Filter besteht aus Polyamid und hat eine Dicke von 37 µm. Der Porendurchmesser beträgt 7 µm, so dass die 15 µm FM aufgefangen werden. Das Polyamid ist resistent gegenüber Kalilauge (KOH), Isopropanol, hohen Temperaturen und besitzt eine hohe Zugfestigkeit (41-67 daN/mm²).

3.2.7.2 Lösungen

Zur Verdauung der Gewebe- sowie der Blutproben wird eine KOH-Lösung (4 M 224,4g / 1000 ml für die Blutproben und 16 M 897,76g / 1000 ml für die Gewebeproben) mit einem Detergens (Tween 80, 20%ig) verwendet. Während der Verdauung sind die Farbstoffe in den Sphären gebunden und werden durch die KOH-Lösung nicht freigesetzt. Um zu vermeiden, dass die Farbstoffe nach der Extraktion durch die KOH zerstört werden, wird die Filtereinheit nach dem Filtrvorgang mehrmals mit NaCl (NaCl 0,9% Isotone Kochsalzlösung, Baxter GmbH, Deutschland) gespült. Zur Extraktion der Farbstoffe aus den Sphären verwendet man N, N-Dimethyl-Formamide (DMF, ACS Reagent, Sigma® Chemicals, St.Louis, USA).

3.2.7.3 Verarbeitung der Blut und Gewebeproben

Die Blut- und Gewebeproben werden nach einer modifizierten Variante der Filtrationmethode mit Hilfe der SPU verarbeitet.

EIGENE UNTERSUCHUNGEN

3.2.7.3.1 Blutproben

Zur Aufbereitung der Blutproben mischt man diese zuerst mit einem Vortexgerät (Type: Reax Top, Heidolph, Germany) gut durch, dann werden aus jeder Probe 5 ml des Blut-NaCl-Gemisches entnommen und in ein Falcontube überführt. Zum Schutz der Filtereinheit vor zu langem Kontakt mit dem KOH führt man den gesamte Verdauungsvorgang in diesem Falcontube durch. Zu der Blutprobe gibt man nun entsprechend 3,3 ml einer 16M KOH-Lösung (siehe 3.2.7.2) sowie 0,15 ml 20%ige Tween 80 Lösung (siehe 3.2.7.2). Die Flüssigkeiten werden gut durchmischt und anschließend in einem 80°C warmem Wasserbad für 2 Stunden inkubiert. Während der 2 Stunden nimmt man die Proben zwei mal für wenige Minuten heraus und vortext sie erneut um eine gleichmäßige Verdauung des Gemisches zu gewährleisten. Nach den 2 Stunden werden die Teströhrchen aus dem Wasserbad genommen und nach einer Abkühlungsphase von 5 Minuten mischt man den Inhalt ein letztes Mal durch.

- **Filtration und Spülung**

Zunächst füllt man die Proben in vorher mit den speziellen Filtereinheiten (Teil der SPU) versehene Falcontubes um. Da die Filter laut Hersteller nur für etwa 2 Stunden gegen die hochkonzentrierte KOH resistent sind, verschließt man die Tubes und zentrifugiert sie bei 500 rpm 5 Minuten lang (Rotana 460 Typ 5600, Hettich Zentrifugen, Tuttlingen). Auf diese Weise lässt sich das Blut-KOH-Gemisch schnellstmöglich von den Filtern entfernen, während die Mikrosphären auf dem Filter zurück bleiben. Um sicher zu gehen, dass es keinen Mikrosphärenverlust gibt, wählt man aus jeder Charge von 8 Proben das Filtrat einer Probe blind aus und untersucht es mikroskopisch auf Mikrosphären. Die Filter werden nun mit je mit 20 ml NaCl (NaCl 0,9% Isotone Kochsalzlösung, Baxter GmbH, Deutschland) gespült. Um den Verlust an Mikrosphären so gering wie möglich zu halten, spült man auch die ersten Falcontubes mit 10 ml NaCl und gibt die Spülflüssigkeit mit auf den Filter. In Anschluss daran werden die Proben erneut bei 500 rpm 5 Minuten zentrifugiert. Spülung und Zentrifugiervorgang sollte man mindestens 3 mal wiederholen, um sicher zu stellen, dass kein KOH mehr auf den Filtern zurückbleibt und die Filter bereits durchs zentrifugieren relativ trocken sind. Die Filtereinheiten legt man dann für weitere 2 bis 3 Stunden zum Trocknen auf eine saubere, trockene Unterlage.

- **Farbstoffextraktion und Fluoreszenzbestimmung**

Zur weiteren Bearbeitung steckt man die getrockneten Filtereinheiten in den Filterhalter und das Probenröhrchen wird an dem Halter befestigt. Zur Extraktion des Farbstoffes werden je 300 µl N, N-Dimethyl-Formamide (DMF, ACS Reagent, Sigma® Chemicals, St.Louis, USA) auf jede Filtereinheit gegeben. Nach 5 Minuten Einwirkzeit zentrifugiert man die Filter bei

EIGENE UNTERSUCHUNGEN

1000 rpm, so dass sich die gesamte Flüssigkeit im Probenröhrchen sammelt. Danach wird die fluoreszierende Flüssigkeit aus dem Röhrchen abpipettiert und erneut auf den Filter gegeben. Zusätzlich pipettiert man erneut 300 µl DMF auf jeden Filter. Nach erneuter fünfminütiger Einwirkzeit zentrifugiert man die SPU's noch einmal bei 1000 rpm um sicher zu gehen, dass sich die gesamte Flüssigkeit mit dem gelösten fluoreszierenden Farbstoff im Probenröhrchen befindet. Die Fluoreszenzintensität der Flüssigkeit lässt sich nun mit einem Fluoreszenzspektrophotometer (Typ LS 500, DR.LANGE Spektralphotometer) messen. Hierbei gibt man die jeweils zu messende Wellenlänge auf dem Display ein. Dann wird das Gerät mit Hilfe von 600 µl DMF in der Küvette auf Null gesetzt. Nachdem die einzelnen Proben in die Küvette gefüllt sind misst man deren jeweilige Extinktion. Hierbei ist darauf zu achten, dass man nach jedem Messvorgang die Küvette mit Alkohol reinigt, um Verfälschungen des Messergebnisses durch Vermischung der Proben zu vermeiden. Die erhaltenen Extinktionswerte lassen sich später wieder auf die ursprüngliche Menge von 30ml hochrechnen.

3.2.7.3.2 Gewebeproben

- **Präparation des Herzgewebes für die Mikrosphärenuntersuchung**

Zur Untersuchung des Gewebes wird das Herz im Anschluss an die Fixierung nach einem standardisierten Schema präpariert: Zunächst entfernt man Gewebsreste des Herzbeutels. Zur Bestimmung des Mikrosphärengehaltes zum jeweiligen Messzeitpunkt erfolgt eine Entnahme von 20 Proben an vorgegebenen Stellen. Man eröffnet das Herz mit einem Schnitt entlang der vertikalen Herzachse und entnimmt anschließend lamellenförmig die Proben (siehe Abb. 8): Vom postalen (P), dem septalen (S), dem postolateralen (LP), dem anterioren (A) und dem lateroanterioren (LA) Wandabschnitt wird jeweils eine Lamelle von 0,5 mm Dicke aus dem Gewebe entnommen. Jede dieser Lamellen zerschneidet man anschließend in 4 gleich große Teile, welche man von der Basis bis zur Apex durchnummeriert (1=Basis bis 4=Apex).

EIGENE UNTERSUCHUNGEN

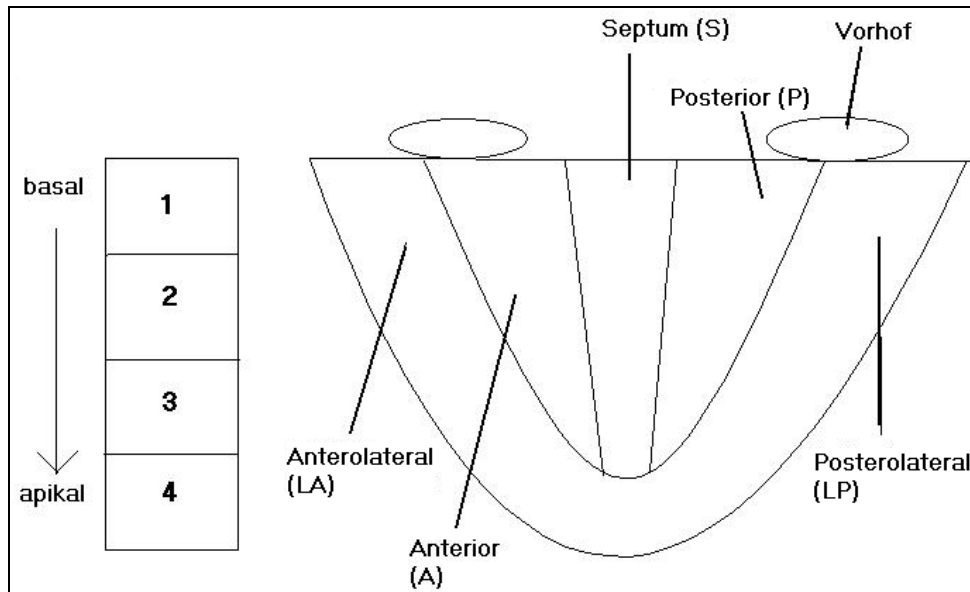


Abbildung 8: Schema der Probenentnahme für die Mikrosphärenmessung

Die so entstandenen 20 Gewebeproben pro Herz wiegt man einzeln auf ein tausendstel Gramm genau.

- **Verdauung des Herzgewebes**

Nach dem Wiegen wird jedes Probenstück in ein entsprechend beschriftetes Falcontube gegeben. Zur Verdauung vermischt man die Proben mit 20 ml 4 M KOH sowie 200 µl 20% Tween 80 als Detergenz. Bei der Mischung ist darauf zu achten, dass das KOH nur langsam zu dem Tween zu geben ist, da es sonst zu starker Klumpenbildung kommt. Auch die Gewebeproben stellt man nach kurzem Durchmischen zur Inkubation für 2 Stunden in ein 80°C warmes Wasserbad.

- **Filtration und Spülung**

Die Vorgänge der Filtration und der Spülung werden, wie bereits unter 3.2.7.3.1 beschrieben, durchgeführt.

- **Farbstoffextraktion und Fluoreszenzbestimmung**

Auch die Farbstoffextraktion erfolgt wie unter 3.2.7.3.1 beschrieben. Allerdings misst man die Gewebeproben einmal bei jeder der vier Wellenlängen, da in jeder Probe alle 4 verwendeten FM-Farben enthalten sind und diese einzeln bestimmt werden müssen.

3.2.7.4 Berechnung des regionalen kardialen Blutflusses

In Kenntnis der genauen Präparategewichte, des Fluoreszenzgehaltes der Gewebeproben und der Blutreferenzproben sowie der Geschwindigkeit mit der die Referenzprobe entnommen wurde (10ml /min) lässt sich der Gewebeblutfluss des Herzens in ml/min/g mit folgender Formel berechnen:

EIGENE UNTERSUCHUNGEN

$$MBF_{org} = [(f_{li} / f_{ref}) * R] / G_{org}$$

MBF_{org}	- Blutfluss im Organ in ml/min/g
f_{li}	- Fluoreszenz der Mikrosphären im Herzgewebe pro g
R	- Flussgeschwindigkeit der Referenzprobe in ml/min
f_{ref}	- Fluoreszenz der Mikrosphären in der Referenzblutprobe
G_{org}	- Gewicht des Herzgewebes in g

3.2.8 Histopathologische Untersuchung

Zum Zeitpunkt der Probenentnahme für die Mikrosphären entnimmt man gleichzeitig von allen Tieren aus dem Herzen Proben für die histologische Untersuchung. Die histologische Untersuchung dient neben der Erfassung des Einflusses der Mikrosphären auf das Gewebe der Feststellung von infarktbedingten Schäden des Myokards. Gleichzeitig entfernt man aus jedem Herz wieder den Konstriktor und überprüft seinen Verschlusszustand.

3.2.8.1 Anfertigung und Bearbeitung der Paraffinschnitte

Die Probenentnahme geschieht nach einem standardisierten Schema. Hierbei entnimmt man aus jedem Herz jeweils ein Gewebestück aus dem Versorgungsgebiet des R. circumflexus sin. und als Referenz ein Stück aus dem Septum. Die bereits in Formalin fixierten Proben werden mit Leitungswasser gewaschen, mit einer aufsteigenden Alkoholreihe dehydriert und anschließend, um den Alkohol auszutauschen, mit Methylbenzoat und Benzol gewaschen. Im Anschluss daran bettet man die Proben in Paraffin ein. Nach der Aushärtung des Paraffins lassen sich die Blöcke mit einem Mikrotom (Schlittenbahn Mikrotom, Leica) zu Serienschnitten von 4µm Dicke verarbeitet. Diese werden mit einem Eiweiß- Glycerinfilmm auf Objektträger aufgebracht und mit Xylol entparaffinisiert und ein letztes Mal mit einer absteigenden Alkoholreihe ausgewaschen (JUNQUEIRA und CARNEIRO 1996). Die eine Hälfte der Präparate färbt man nun nach der Hämatoxylin-Eosin Methode (H.E.) die andere Hälfte aus entsprechend gleichen Gebieten nach der van Gieson Methode (v.G.) (LUNA 1968). Nach abgeschlossener Färbung dehydriert man die Präparate erneut mit 95%igem Alkohol und überdeckelt sie unter Verwendung eines xylolhaltigen Mediums (Eukitt®). Um Farbabschwächungen zu vermeiden werden die Schnitte im Folgenden dunkel gelagert.

3.2.8.2 Qualitative histopathologische Untersuchung

Die Untersuchung der Präparate wird ohne Vorkenntnis der Herkunft der jeweiligen Probe durchgeführt. Die Tiernummer ist dem Untersucher nicht bekannt. Die Analyse erfolgt visuell mit einem Zeiss Fotomikroskop in Vergrößerungen zwischen 100 und 400. Die Befunde werden fotodokumentiert. Als pathologische Befunde bewertet man die bekannten Myokardin-

EIGENE UNTERSUCHUNGEN

farktzeichen. Die Schnitte werden nach folgenden Kriterien gescreent: Anfärbarkeit in der HE-Färbung, zelluläre Abräumreaktion, Bindegewebsproliferation. Es erfolgt eine Bewertung dieser Kriterien und eine semiquantitative summarische Zusammenfassung in drei Kategorien: nicht vorhanden, vorhanden aber nicht ausgeprägt, deutlich ausgeprägt. Zusätzlich in diese Bewertung wurde die Infarktausdehnung integriert.

3.2.9 NOGA-Nachbearbeitung

Per Katheter erstellt man von jedem Tier 3 dreidimensionale Karten des linken Ventrikels. Aufgrund der hohen Fehlerquellen bei der Bipolar Voltage Map werden lediglich die Unipolar Voltage- und die Linear Local Shortening-Ergebnisse ausgewertet. Die Unipolar Voltage (UV) Karte zeigt den lokalen elektrophysiologischen Zustand des Myokards an, die Linear Local Shortening (LLS) Karte informiert über die mechanische Aktivität des Ventrikels. Die Punktedaten lassen sich mit Excel bearbeiten und auswerten. Zu diesem Zweck erfolgt eine Segmenteinteilung der Karten nach einem standardisierten Schema, in das sogenannte Bullseye(siehe 2.6.3.4). Segmente die keine Punkte enthalten werden von der Bewertung ausgeschlossen. Insgesamt muss eine Karte nach Bearbeitung noch mindestens 40 Punkte enthalten um zur Auswertung zugelassen zu sein. Anhand der 2 Karten (UV und LLS) wird bei jedem Tier die Region des R. circumflexus sin. begutachtet und mit dem restlichen Ventrikel verglichen.

3.2.10 Vergleich der verschiedenen Untersuchungsmethoden untereinander

Um sicherzustellen, dass die verschiedenen Methoden miteinander vergleichbar sind, definiert man zunächst das Versorgungsgebiet des R. circumflexus. Dieses Gefäß versorgt die posterolateralen Segmente der Herzwand. Folglich werden diese Segmente als "Region of Interest" (RI) definiert. Aus diesem Gebiet werden sowohl die histologischen Proben als auch die Gewebeproben für die Mikrosphären entnommen. Als definitiv nicht ischämisches Referenzgewebe (Ref) dient in der histologischen Untersuchung das Septum, bei der Mikrosphärenanalyse die entnommenen Lamellen ebenfalls aus dem Septum sowie anderen nicht betroffenen Gebieten (siehe 3.2.7.3.2). Der Bullseye-View des NOGA ist bereits in entsprechende Segmente unterteilt. Die RI entspricht auch hier den Segmenten posterolateral. Um festzustellen wie genau die Einteilung der Karten im Vergleich zur Anatomie ist, wird bei 2 Tieren zum Zeitpunkt des letzten Untersuchungstermins kurz vor der Euthanasie die RI am Rand mit Tuscheinjektionen markiert. Die Tuschemarkierungen werden anschließend mit der Anatomie und den entstandenen Karten abgeglichen. Um die NOGA-Ergebnisse auch mit dem zweidimensi-

EIGENE UNTERSUCHUNGEN

onalen Echokardiographiefunden vergleichen zu können wird eine Tabelle erstellt, welche die Zugehörigkeit der entsprechenden Segmente festlegt.

Tabelle 6: Vergleich der NOGA- und Echokardiographieseimente

Segment Echo.	Segment NOGA
apikal anterior	apical
apikal lateral	apical
apikal septal	apikal
apikal posterior	apikal
mitt-anterior	mitt-anterior
mitt-lateral	mitt-lateral
mitt-septal	mitt-septal
mitt-posterior	mitt-posterior
mitt-inferior	mitt-posterior
mitt-ant. septal	mitt-septal
basal lateral	basal lateral
basal posterior	basal posterior
basal inferior	basal posterior
basal ant. septal	basal septal
basal septal	basal septal
basal anterior	basal anterior

3.2.11 Statistische Berechnung und Dokumentation

Die echokardiographischen, die koronarangiographischen sowie die histopathologischen Ergebnisse bewertet man nicht statistisch, sondern beurteilt sie lediglich quantitativ bzw. qualitativ (Histologie). Statistisch ausgewertet werden die Daten der NOGA- und der Perfusionmessungen. Da laut FUCHS et al. (2001) und GYÖNGYÖSI et al. (2001) die Basalsegmente bei den NOGA-Messungen auch generell sehr niedrige Werte haben, werden die Mittelwerte der "Region of Interest" zunächst mit den Mittelwerten aller Basalsegmenten verglichen (FUCHS et al. 2001; GYÖNGYÖSI et al. 2001). Da nicht für jeden Parameter komplette Messreihen vorliegen, sind die vorhandenen NOGA-Messungen gemittelt worden. Es werden ausgewählte Subgruppen in Abhängigkeit von Lokalisation (ischämisches bzw. nicht ischämisches Gewebe), Stresssituation (Stress, kein Stress) und Messtag (21., 42.), mit dem gepaarten Wilcoxon Test auf Gleichheit geprüft. Alle quantitativen Daten werden deskriptiv anhand des Mittelwertes, der Standardabweichung sowie dem 95% Konfidenzintervall des Mittelwertes beschrieben. Die graphische Darstellung erfolgt mit Boxplots. Die Innersubjekteffekte werden anschließend mit einem varianzanalytischen Modell für gepaarte Messungen (doppel-multivariate Messwiederholungen) berechnet, wobei nur noch vollständige Messreihen berücksichtigt werden. Dabei betrachtet man die Interaktionen des Gewebeareals, der jeweilige Stresssituation und der verschiedenen Zeitpunkte zueinander. Alle Tests sind zweiseitig und

EIGENE UNTERSUCHUNGEN

werden nominal interpretiert, eine Alpha-Adjustierung bzgl. multipler Datenvergleiche wird nicht durchgeführt. Einzelne Datenreihen beurteilt man zusätzlich anhand des Student-T-Tests (parametrische Daten bei gleichgroßen Gruppen). Ein p-Wert $< 0,05$ wird als statistisch signifikantes Ergebnis betrachtet. Die Daten werden in Microsoft© Excel 2000 (Microsoft Corp.©, Redmond, WA, USA) gesammelt. Die statistische Analyse erfolgt mit dem Software Paket SPSS® (SPSS für Windows Version 11.5, Inc. 1989-2002, Chicago, Illinois, USA).

ERGEBNISSE

3.3 Ergebnisse

3.3.1 Überlebensrate

Die Gesamtzahl der im Versuch verwendeten Tiere beläuft sich auf 13. Bei zwei Versuchstieren (Tier Nr. 85 und 89) tritt der Exitus lethalis post operationem beim ersten Termin direkt nach der Implantation auf. Von den verbliebenen 11 Tieren überleben 7 Tiere bis zum Ende des Versuchszeitraumes (42 Tage). Bei 3 Tieren (Tier Nr. 92, 93 und 94) kommt es zum Exitus lethalis intra operationem am 21. Tag zu verschiedenen Zeitpunkten der Untersuchungen. Auffällig hierbei ist, dass jedes dieser 3 Tiere aufgrund seiner Anatomie beim 1. Termin zwei Konstriktoren eingesetzt bekommen hat. Einzig Tier 91 mit 2 Konstriktoren und überlebt bis zum Ende von Tag 42. Tier Nr. 87 zeigt 2 Tage vor der 2. Operation ein stark reduziertes klinisches Allgemeinbefinden mit Diarrhoe und Anorexie. Es überlebt ohne Probleme bis ans Ende des ersten Untersuchungstermins (Tag 21) wird aber aufgrund des schlechten Allgemeinzustandes in den letzten 2 Tagen noch während der Narkose euthanasiert. Insgesamt ergibt sich so eine Ausfallrate von 46,2%. Die 2 am Implantationstermin verstorbenen Tiere werden mangels ausreichender Daten von der Auswertung ausgeschlossen. Die Untersuchungen und die nach Exitus entnommenen Proben der anderen 11 Tiere werden soweit vorhanden nach Protokoll bearbeitet und in der Auswertung berücksichtigt.

3.3.2 Konstriktoren

Bei allen Tieren sind die Konstriktoren zum Zeitpunkt der Entnahme vollständig verschlossen. Zur Überprüfung des Verschlusszeitraumes der Konstriktoren werden vor der ersten OP 5 Konstriktoren in vitro getestet. Sie werden zu diesem Zweck in körperwarmer NaCl-Lösung inkubiert und täglich überprüft. Nach 10 +/- 2 Tagen sind alle 5 Konstriktoren komplett verschlossen.

3.3.3 Phase I – Implantation

3.3.3.1 Operationsdaten

Zum Zeitpunkt der ersten Operation besteht die Gruppe aus n=13 Tieren (siehe Tabelle 5). Es wird eine Minithorakothomie mit anschließender Konstriktorimplantation durchgeführt. Im Mittel dauert die Operation 61,9 Minuten (\pm 17 Minuten).

3.3.3.2 Hämodynamische Daten für Phase I

Der physiologische Wert der Herzfrequenz (HF) bei Schweinen liegt nach ENGELHARDT und BREVES zwischen 80 bis 92 Schlägen pro Minute (siehe auch 2.1). Die durchschnittliche Frequenz während der Operation liegt bei 95 Schlägen/min und ist somit minimal höher als

ERGEBNISSE

der Normalbereich. Der mittlere arterielle Blutdruck (MAP) während des Eingriffes beträgt im Durchschnitt 43 mmHg. Damit liegt der Wert unterhalb des Referenzbereiches (70-90mmHg nach SCHEUNERT und TRAUTMANN, 1987 und ENGELHARDT und BREVES, 2000).

Tabelle 7 : Hämodynamische Daten Phase I (Tag 0)

Pig Nr.	HF durchschn.	MAP durchschn.
	Schläge/min	mmHg
81	100	50
82	87	48
83	95	60
84	92	33
85	84	40
86	99	48
87	112	53
88	91	40
89	86	34
91	98	37
92	100	38
93	94	35
94	102	40
MW	95,4	42,8
SD	7,6	8,2

SD = Standardabweichung, **MW** = Mittelwert, **HF** = Herzfrequenz, **MAP** = mittlerer arterieller Blutdruck

3.3.4 Phase II – Untersuchung

3.3.4.1 Operationsdaten

Am Tag des zweiten Termins (Tag 21) besteht die Gruppe noch aus n=11 Tieren. Es werden bei jedem Tier mehrere diagnostische Verfahren angewendet (siehe Tab. 8).

ERGEBNISSE

Tabelle 8: durchgeführte Untersuchungen Phase II (Tag 21)

Pig Nr.	Koronar- angiographie	Lävventri- kulographie	NOGA	FM in Ruhe	Echokardio- graphie	Stressecho- kardiographie	FM Stress
81	√	√	√	/	√	√	/
82	√	√	√	√	√	√	√
83	√	√	√	√	√	√	√
84	√	√	√	√	√	√	√
85	x	x	x	x	x	x	x
86	√	√	√	√	√	√	√
87	√	√	√	√	/	/	√
88	√	√	√	√	√	√	√
89	x	x	x	x	x	x	x
91	√	√	√	√	√	√	x
92	x	x	√	√	x	x	x
93	√	x	x	x	x	x	x
94	√	√	x	x	x	x	x

X = Untersuchung nicht durchgeführt, √ = Untersuchung durchgeführt, / = Ergebnisse nicht auswertbar

3.3.4.2 Hämodynamische Daten für Phase II

Die Herzfrequenz während der Untersuchung liegt im Durchschnitt bei 95 Schlägen/min, was minimal über dem Referenzwert liegt, der MAP liegt bei 36 mmHg und ist somit erniedrigt. Während der Stressechokardiographie ergibt sich im Mittel eine HF von 139 Schlägen/min und Maximalwerte von bis zu durchschnittlich 161 Schlägen/min. Der MAP während der Stressmessung liegt im Mittel bei 49 mmHg und steigt innerhalb der Stressphase auf einen Maximalwert von 62 mmHg an. Zum Zeitpunkt 1 der Mikrosphärenmessung beträgt die Herzfrequenz im Durchschnitt 99 Schläge/min, zum Zeitpunkt 2 liegt sie bei 155 Schlägen/min. Der MAP liegt bei 41 mmHg zu Zeitpunkt 1 und 51 mmHg zu Zeitpunkt 2. Verglichen mit den Normwerten (siehe 2.1) sind die gemessenen durchschnittlichen Ruhewerte der Herzfrequenz alle leicht über dem Normbereiches während die gemessenen MAP Werte alle unterhalb des Referenzbereiches liegen. Alle hämodynamischen Werte von Phase II sind in Tabellen 9 und 10 aufgeführt.

ERGEBNISSE

Tabelle 9: Hämodynamische Daten Phase II (Tag 21) (Teil 1)

Pig	HF	MAP	HF Schl./min	MAP mmHg	HF Schl./min	MAP mmHg	max.HF	max.MAP mmHg
Nr.	Schl./min	mmHg	ohne Echo	ohne Echo	Stressecho	Stressecho	Stressecho	Stressecho
81	101	37	95	36	131	41	170	72
82	110	50	109	48	116	58	154	64
83	106	37	101	37	133	42	165	45
84	103	43	102	42	107	50	140	63
86	108	50	97	48	165	58	168	89
87	115	42	104	40	166	53	176	61
88	102	42	98	39	132	63	166	63
91	120	36	115	37	149	30	153	31
92	102	52	92	48	150	50	155	73
93	105	46	/	/	/	/	/	/
94	120	32	/	/	/	/	/	/
MW	108,3	42,5	101,4	41,6	138,7	49,2	160,8	62,3
SD	7,1	6,5	7,2	5,1	20,5	10,4	11,1	16,6

SD = Standardabweichung, MW = Mittelwert, HF = Herzfrequenz, MAP = mittlerer arterieller Blutdruck, / = nicht gemessen

Tabelle 10: Hämodynamische Daten Phase II (Tag 21) (Teil 2)

Pig	HF Schl./min	MAP mmHg	HF Schl./min	MAP mmHg
Nr.	Zeitpunkt 1	Zeitpunkt 1	Zeitpunkt 2	Zeitpunkt 2
81	85	36	156	51
82	91	49	150	64
83	105	38	165	45
84	100	43	129	63
86	88	61	159	48
87	93	30	175	48
88	99	40	150	38
91	149	31	/	/
92	85	40	/	/
93	/	/	/	/
94	/	/	/	/
MW	99,4	40,8	154,9	51,0
SD	19,8	9,6	14,4	9,5

SD = Standardabweichung, MW = Mittelwert, HF = Herzfrequenz, MAP = mittlerer arterieller Blutdruck, / = nicht gemessen

3.3.4.3 Koronarangiographie und Lävotrikulographie

Lediglich bei den Tieren 88 und 94 sind keine Kollateralen sichtbar (RS= 0). Korrelierend zu diesem Befund ist bei diesen zwei Tieren eine Hypokinesie zu diagnostizieren. Bei den restli-

ERGEBNISSE

chen Tieren sind Kollateralen in verschiedener Ausprägungsstärke sichtbar, entsprechend sind hier keine Wandbewegungsstörungen diagnostizierbar. Bei Tier Nr. 92 kann die Untersuchung nicht mehr durchgeführt werden, da es vorher verstirbt. Tier 93 hat nur geringfügige Kollateralen und verstirbt während der Ventrikulographie (siehe Tab. 11).

Tabelle 11: Ergebnisse Koronarangiographie und Ventrikulographie, Phase II (Tag 21)

Versuchstier Nr.	Konstriktor	Rentrop Grad	Lävokardiografie
81	verschlossen	2	Normokinesie
82	verschlossen	2	Normokinesie
83	verschlossen	2 (antegrad)	Normokinesie
84	verschlossen	2	Normokinesie
86	verschlossen	1	Normokinesie
87	minimaler Restfluss vorh.	3 (antegrad)	Normokinesie
88	verschlossen	0	apikal Hypokinesie
91	verschlossen	1	Normokinesie
92	verschlossen	verst.	n.d.
93	verschlossen	verst.,1	n.d.
94	verschlossen	0	Hypokinesie posterolateral

n.d. =nicht durchgeführt, verst. = verstorben

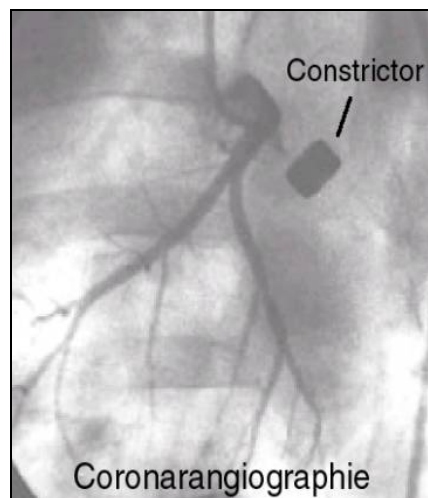


Abbildung 9: Koronarangiographie ohne Kollateralen (4mm Konstriktor)

3.3.4.4 NOGA-Untersuchung

Anhand aller Werte (n=9) aus den zwei unterschiedlichen Karten Unipolar Voltage (UV) und Linear Local Shortening (LLS) wird bei jedem Tier der Versorgungsbereich des R. circumflexus sin. (RI) begutachtet und mit dem restlichen Ventrikel verglichen. Zunächst werden die Mittelwerte jedes einzelnen Segmentes berechnet. Von 81 möglichen Segmenten werden für die Linear LLS-Auswertung 73 verwendet, die restlichen Segmente erfüllen nicht alle Bewertungskriterien (siehe 2.7.4, 2.7.5.4 und 3.2.9). Bei der Bewertung der UV werden 79 der 81 Segmente begutachtet. Anschließend werden alle Segmente der RI zusammengefasst und es

ERGEBNISSE

wird ein Mittelwert bestimmt. Da von jedem Tier 2 Segmente zu der RI zählen – in der Tabelle ist pro Tier der Mittelwert der jeweiligen 2 Werte angegeben - ist die Segmentanzahl (n) hier doppelt so hoch wie bei den einzelnen Basalsegmentgruppen. Dieser Mittelwert wird zunächst mit den Mittelwerten der anderen Basalsegmente verglichen. Es ergeben sich zwar geringfügige Absenkungen bei UV und LLS, es sind aber keine signifikanten Unterschiede zwischen den Basalsegmenten und der RI zu erkennen. Die genauen Werte inklusive Standardabweichungen sind in den nachfolgenden Tabellen dargestellt (siehe Tab. 12, 13).

Tabelle 12: NOGA: Vergleich Basalsegmente mit "Region of Interest" (RI), Linear Local Shortening (LLS), Phase II (Tag 21)

Pig Nr.	Anterior Basal	Septal Basal	RI(Laterobasal/Posterobasal)
Pig 81	10,48	23,32	11,69
Pig 82	5,67	4,86	7,17
Pig 83	2,80	12,20	5,23
Pig 84	/	16,62	6,60
Pig 86	12,81	/	8,71
Pig 87	3,29	25,18	7,65
Pig 88	8,45	5,96	17,40
Pig 91	19,67	20,02	6,48
Pig 92	13,05	21,98	13,41
MW	9,53	16,27	9,37
SD	5,70	7,83	3,99
n	8	8	17
p (Anterior Basal/RI)			0,94
p (Septal Basal/RI)			0,08

SD = Standardabweichung, MW = Mittelwert, / = nicht gemessen, n = Gesamtsegmentanzahl

ERGEBNISSE

Tabelle 13: NOGA: Vergleich Basalsegmente mit "Region of Interest" (RI), Unipolar Voltage (UV), Phase II (Tag 21)

Pig Nr.	Anterior Basal	Septal Basal	RI (Laterobasal/Posterobasal)
Pig 81	16,80	22,12	8,01
Pig 82	10,11	7,88	6,56
Pig 83	6,79	8,36	6,56
Pig 84	5,75	9,51	7,94
Pig 86	6,10	6,32	9,86
Pig 87	11,09	9,11	4,91
Pig 88	10,98	6,92	7,87
Pig 91	9,48	7,23	10,35
Pig 92	13,02	23,05	18,83
MW	10,01	11,17	8,99
SD	3,56	6,56	4,05
n	9	9	18
p (Anterior Basal/RI)			0,54
p (Septal Basal/RI)			0,25

SD = Standardabweichung, MW = Mittelwert, / = nicht gemessen, n = Gesamtsegmentanzahl

Der Mittelwert der RI wird nun mit dem Durchschnittswert der restlichen zusammengefassten Segmente verglichen. Bei der Berechnung der LLS ergibt sich ein Wert von 9,37% Verkürzung in der RI, der im Vergleich zum Ref-Wert von 14,2 % signifikant vermindert ist ($p = 0,005$). Die UV in der RI liegt im Mittel bei 8,99mV. Auch hier ist der Wert im Referenzgewebe mit 13,73 mV durchschnittlich signifikant höher ($p = 0,001$). Die Mittelwerte und Standardabweichungen sowie die Konfidenzintervalle des Mittelwertes sind in Tabelle 14 und 15 aufgeführt.

ERGEBNISSE

Tabelle 14: NOGA: Linear Local Shortening-Gesamtmessung, Phase II (Tag 21)

Pig Nr.	Referenzgewebe	Region of Interest
Pig 81	16,06	11,69
Pig 82	9,31	7,17
Pig 83	7,02	5,23
Pig 84	14,25	6,60
Pig 86	13,01	8,71
Pig 87	14,33	7,65
Pig 88	16,66	17,40
Pig 91	18,78	6,48
Pig 92	18,36	13,41
MW	14,20	9,37
SD	3,95	3,99
Konfidenzintervall		
Untergrenze	11,17	6,30
Obergrenze	17,23	12,44
n	56	17
Gesamt n (Ref+RI)	73	
p (Ref/RI)	0,005	

Tabelle 15: NOGA: Unipolar Voltage-Gesamtmessung, Phase II (Tag 21)

Pig Nr.	Referenzgewebe	Region of Interest
Pig 81	17,21	8,01
Pig 82	12,82	6,56
Pig 83	10,91	6,56
Pig 84	10,50	7,94
Pig 86	10,83	9,86
Pig 87	11,74	4,91
Pig 88	13,32	7,87
Pig 91	15,32	10,35
Pig 92	20,91	18,83
MW	13,73	8,99
SD	3,50	4,05
Konfidenzintervall		
Untergrenze	11,04	5,82
Obergrenze	16,42	12,08
n	61	18
Gesamt n (Ref+RI)	79	
p (Ref/RI)	0,001	

SD = Standardabweichung, MW = Mittelwert, n = Segmentanzahl

ERGEBNISSE

Da nur 7 der 9 Tiere vollständig gemessen wurden (Tag 21 und 42) werden die 7 zusätzlich separat deskriptiv gepaart verglichen. Dabei zeigt sich eine signifikante Differenz zwischen dem Ref-Gewebe und der RI für LLS- ($p = 0,031$) und UV-Messung ($p = 0,003$). Mittelwerte, Standardabweichungen und Konfidenzintervalle sind in Tabelle 16 und 17 aufgeführt. Box-plots finden sich unter 3.3.5.4.

Tabelle 16: NOGA: Auswertung der vollständig gemessenen Tiere, Linear Local Shortening, Phase II (Tag 21)

Pig Nr.	Referenzgewebe	Region of Interest
Pig 81	16,06	11,69
Pig 82	9,31	7,17
Pig 83	7,02	5,23
Pig 84	14,25	6,60
Pig 86	13,01	8,71
Pig 88	16,66	17,40
Pig 91	18,78	6,48
MW	13,59	9,04
SD	4,18	4,23
Konfidenzintervall		
Untergrenze	9,72	5,13
Obergrenze	17,45	12,96
n	42	13
Gesamt n (Ref+RI)	55	
p (Ref/RI)	0,031	

Tabelle 17: NOGA: Auswertung der vollständig gemessenen Tiere, Unipolar Voltage, Phase II (Tag 21)

Pig Nr.	Referenzgewebe	Region of Interest
Pig 81	17,21	8,01
Pig 82	12,82	6,56
Pig 83	10,91	6,56
Pig 84	10,50	7,94
Pig 86	10,83	9,86
Pig 88	13,32	7,87
Pig 91	15,32	10,35
MW	12,99	8,16
SD	2,53	1,47
Konfidenzintervall		
Untergrenze	10,64	6,69
Obergrenze	15,33	9,54
n	47	14
Gesamt n (Ref+RI)	61	
p (Ref/RI)	0,003	

SD = Standardabweichung, MW = Mittelwert, n = Segmentanzahl

ERGEBNISSE

Da die Vergleichswerte von Schweinestudien in der Literatur extrem schwanken, werden Werte aus einer humanmedizinischen Studie als Vergleich herangezogen. Die Grenzwerte für normales Gewebe für Linear LLS liegen laut BØTKER et al. (2001) bei $10 \pm 5\%$, die für UV bei $10,9 \pm 3,7 \text{mV}$.

3.3.4.5 Myokardialer Blutfluss

Bei jedem Tier wird an zwei Zeitpunkten während der OP eine Probe zur Bestimmung des myokardialen Blutflusses (MBF) entnommen. Man vergleicht anhand der Gewebeproben das Versorgungsgebiet des R. circumflexus sin. (RI) und das restliche eindeutig nicht ischämische Gewebe (Ref). In der Gesamtwertung (n=9) beträgt der MBF aller Tiere im Mittel zum ersten Messzeitpunkt (Ruhe) im Ref-Gewebe $1,385 \text{ml/min/g}$, in der RI liegt er bei $1,029 \text{ml/min/g}$ und ist somit signifikant erniedrigt ($p = 0,006$). Zum zweiten Messzeitpunkt (Stress) liegt der Durchschnittswert der RI bei $1,336 \text{ml/min/g}$, der Ref-Wert bei $2,207 \text{ml/min/g}$. Das heißt es gibt keine signifikante Absenkung des Blutflusses im RI-Gebiet (Tab. 18).

Tabelle 18: Myokardiale Flussraten aller Tiere, Phase II (Tag 21)

Pig Nr.	d21 Ruhe Ref	d21 Ruhe RI	d21 Stress Ref	d21 Stress RI
PIG 81	X	X	X	X
PIG 82	1,016	0,635	1,252	1,062
PIG 83	1,321	0,906	1,526	0,755
PIG 84	1,702	1,135	1,598	1,238
PIG 86	0,852	0,720	4,388	1,653
PIG 87	1,400	1,345	3,175	2,778
PIG 88	0,746	0,550	1,302	0,528
PIG 91	2,090	1,844	X	X
PIG 92	1,950	1,102	X	X
MW	1,385	1,029	2,207	1,336
SD	0,500	0,399	1,285	0,807
Konfidenzintervall				
Untergrenze	0,967	0,672	0,858	0,489
Obergrenze	1,803	1,386	3,555	2,182
n	8	8	6	6
p (Ref Ruhe/RI Ruhe)	0,006			
p (Ref Stress/RI Stress)	0,073			
p (Ref Ruhe/Ref Stress)	X			
p (RI Ruhe/RI Stress)	X			

MW = Mittelwert, SD = Standardabweichung, Ref = Referenzgewebe, RI = Region of Interest, X = nicht auswertbar

ERGEBNISSE

Die Mikrosphärenmessung ist ein sehr empfindlicher Parameter. Deshalb werden nun im Anschluss alle unvollständig gemessenen Tiere von der Auswertung ausgeschlossen und die vollständig gemessenen Tiere (n=5) noch einmal separat betrachtet. Auch hier zeigt sich der Unterschied zwischen Ref und RI in Ruhe als signifikant (p=0,012). Die Einzelwerte, Mittelwerte sowie Standardabweichungen und Konfidenzintervalle der Mittelwertes sind in Tabelle 19 aufgetragen. Der entsprechende Boxplot findet sich unter 3.3.5.5.

Tabelle 19: Myokardiale Flussraten der Tiere mit vollständigen Messungen, Phase II (Tag 21)

Pig Nr.	d21 Ruhe Ref	d21 Ruhe RI	d21 Stress Ref	d21 Stress RI
PIG 82	1,016	0,635	1,252	1,062
PIG 83	1,321	0,906	1,526	0,755
PIG 84	1,702	1,135	1,598	1,238
PIG 86	0,852	0,720	4,388	1,653
PIG 88	0,746	0,550	1,302	0,528
MW	1,127	0,789	2,013	1,047
SD	0,388	0,234	1,335	0,436
Konfidenzintervall				
Untergrenze	0,646	0,498	0,355	0,506
Obergrenze	1,609	1,079	3,671	1,588
n	5	5	5	5
p (Ref Ruhe/RI Ruhe)	0,012			
p (Ref Stress/RI Stress)	0,102			
p (Ref Ruhe/Ref Stress)	0,257			
p (RI Ruhe/RI Stress)	0,254			

MW = Mittelwert, SD = Standardabweichung, Ref = Referenzgewebe, RI = Region of Interest

Die Normalwerte für den Myokardialen Blutfluss in Ruhe liegen beim Schwein laut CARROLL et al (1993) bei $1,17 \pm 0,03$ ml/min/g (Mittel zwischen Endo- und Epikard).

3.3.4.6 Echokardiographie und Stressechokardiographie

Bei der Echokardiographie werden nur die pathologischen Wandbewegungsstörungen während Ruhe- und Stressphase erfasst und nach Schweregrad unterteilt (Normo-, Hypo-, Dys-, Akinesie). Zusätzlich untersucht man die Perfusion des Gewebes mit der Kontrastechokardiographie. Es sind bei allen Tieren (Nr. 81-84, 86 und 88) bis auf bei Nr. 91 posterolaterale Wandbewegungsstörungen in verschiedenen Schweregraden diagnostizierbar. Perfusionsstörungen sind hingegen nur bei den Tieren Nr. 81, 88 und 91 in geringem Ausmaß festzustellen. Die genauen Ergebnisse sind in Tabelle 20 aufgelistet.

ERGEBNISSE

Tabelle 20: Echokardiographieauswertung, Phase II (Tag 21)

Pig Nr.		Tag 21	
		Wandbewegungsstörungen	Perfusionsstörungen
Pig 81	in Ruhe	1 - laterobasal, posterobasal	keine Ischämie
	bei Streß	2 - laterobasal, posterobasal	leichte Ischämie laterobasal, posterobasal
Pig 82	in Ruhe	1 - laterobasal, posterobasal	keine Ischämie
	bei Streß	0	keine Ischämie
Pig 83	in Ruhe	0	keine Ischämie
	bei Streß	2 - posterolateral	keine Ischämie
Pig 84	in Ruhe	1-2 - lateromed., posteromed.	keine Ischämie
	bei Streß	1-2 - lateromed., posteromed.	keine Ischämie
Pig 86	in Ruhe	0	keine Ischämie
	bei Streß	1 - laterobasal, posterobasal	keine Ischämie
Pig 87	in Ruhe	X	X
	bei Streß	X	X
Pig 88	in Ruhe	1 - lateromid., laterobasal, posterobasal	Ischämie laterobasal, posterobasal
	bei Streß	1 - lateromid., laterobasal, posterobasal	Ischämie laterobasal, posterobasal, angedeutet medial
Pig 91	in Ruhe	0	geringe Ischämie laterobasal, posterobasal
	bei Streß	0	keine Ischämie
Pig 92	in Ruhe	nicht durchgeführt da Schwein während OP2 verstorben	
	bei Streß		
Pig 93	in Ruhe	nicht durchgeführt da Schwein während OP2 verstorben	
	bei Streß		
Pig 94	in Ruhe	nicht durchgeführt da Schwein während OP2 verstorben	
	bei Streß		

X = nicht interpretierbar; 0 = normal; 1 = hypokinetisch; 2 = akinetisch

3.3.5 Phase III – Untersuchung und post operative Probenauswertung

3.3.5.1 Operationsdaten

Zum Zeitpunkt des dritten Termins werden die überlebenden Tiere (n= 7) allen Untersuchungen die bereits beim 2 Termin durchgeführt wurden erneut unterzogen.

ERGEBNISSE

Tabelle 21: Durchgeführte Untersuchungen Phase III (Tag 42)

Pig	Koronar-	Lävoventrikulo-	NOGA	FM	Echokardio-	Stressecho-	FM	Histologie
Nr.	angiographie	graphie		in Ruhe	graphie	kardiographie	Stress	
81	√	√	√	√	√	√	√	√
82	√	√	√	√	√	√	√	√
83	√	√	√	√	√	√	√	√
84	√	√	√	√	√	√	√	√
85	x	x	x	x	x	x	x	x
86	√	√	√	√	√	√	√	√
87	x	x	x	x	x	x	x	√
88	√	√	√	√	√	√	√	√
89	x	x	x	x	x	x	x	x
91	√	√	√	√	√	√	√	√
92	x	x	x	x	x	x	x	√
93	x	x	x	x	x	x	x	x
94	x	x	x	x	x	x	x	x

X = Untersuchung nicht durchgeführt, √ = Untersuchung durchgeführt

3.3.5.2 Hämodynamische Daten für Phase III

Nach Abzug der Frequenz- und MAP-Werte, die während der Stressechokardiographie gemessen werden fällt der durchschnittliche Wert der HF auf 93 Schläge/min, der des MAP bleibt konstant bei 44mmHg. Während der Stressechokardiographie erhöht sich die HF zu einem Mittel von 148 Schläge/min, der MAP steigt nur geringfügig an auf 45 mmHg. Maximal wird während der Stressmessung eine Frequenz von 157 Schläge/min gemessen, der MAP steigt dabei bis auf maximal 61 mmHg. Zum Zeitpunkt 1 der Mikrosphärenmessung misst die HF durchschnittlich 81 Schläge/min ,der Durchschnitt des MAP liegt bei 44 mmHg. Zum Zeitpunkt 2 erhöht sich die Frequenz auf ein Mittel von 149 Schläge/min, der MAP steigt auf 51 mmHg. Die gemessenen HF Ruhewerte liegen somit im Normbereich, während die Blutdruckwerte alle stark erniedrigt sind (siehe 2.1).

ERGEBNISSE

Tabelle 22 : Hämodynamische Daten Phase III (Tag 42) (Teil 1)

Pig	HF	MAP	HF Schl./min	MAP mmHg	HF Schl./min	MAP mmHg	max.HF	max.MAP mmHg
Nr.	Schl./min	mmHg	ohne Echo	ohne Echo	Stressecho	Stressecho	Stressecho	Stressecho
81	112	25	91	26	171	24	173	78
82	103	41	92	40	151	43	156	49
83	98	49	92	41	121	80	146	91
84	101	47	94	50	143	25	150	32
86	123	54	104	61	160	40	171	57
88	98	46	89	45	147	53	150	59
91	116	47	91	43	144	52	154	59
MW	107,3	44,1	93,3	43,7	148,3	45,1	157,1	60,7
SD	9,9	9,2	5,0	10,8	15,5	19,1	10,7	19,1

SD = Standardabweichung, **MW** = Mittelwert, **HF** = Herzfrequenz, **MAP** = mittlerer arterieller Blutdruck

Tabelle 23: Hämodynamische Daten Phase III (Tag 42) (Teil 2)

Pig	HF Schl./min	MAP mmHg	HF Schl./min	MAP mmHg
Nr.	Zeitpunkt 1	Zeitpunkt 1	Zeitpunkt 2	Zeitpunkt 2
81	80	29	170	78
82	75	33	150	43
83	88	40	133	91
84	102	64	141	30
86	75	58	155	36
88	83	45	144	34
91	64	38	149	44
MW	81,0	43,9	148,9	50,9
SD	11,9	12,9	11,7	23,8

SD = Standardabweichung, **MW** = Mittelwert, **HF** = Herzfrequenz, **MAP** = mittlerer arterieller Blutdruck

3.3.5.3 Koronarangiographie und Lävoventrikulographie

Auch hier wird die Kollateralenbildung, sowie die Lävoventrikulographie wie unter 3.3.4.3 begutachtet und beurteilt. Es können hierbei keine schwerwiegenden Veränderungen im Vergleich zu Tag 21 festgestellt werden.

3.3.5.4 NOGA-Untersuchung

Es wird erneut der errechnete Mittelwert der RI aus allen Tieren (n=7) begutachtet und zunächst mit den anderen Basalsegmenten verglichen. Auch am Tag 42 zeigen sich hier keine signifikanten Unterschiede zwischen den beiden verglichenen Gruppen. Die Werte des LLS sind sogar im Vergleich zu den Basalsegmenten leicht erhöht. Die Mittelwerte und Standardabweichungen werden auch hier in den anschließenden Tabellen dargestellt (Tab. 24, 25).

ERGEBNISSE

Tabelle 24: NOGA: Vergleich Basalsegmente mit der "Region of Interest" (RI), Linear Local Shortening LLS), Phase III (Tag 42)

Pig Nr.	Anterior Basal	Septal Basal	RI (Laterobasal/Posterobasal)
Pig 81	10,50	4,38	12,19
Pig 82	13,60	13,58	11,19
Pig 83	6,03	13,19	13,84
Pig 84	7,52	4,72	8,72
Pig 86	8,45	11,11	6,43
Pig 88	7,02	13,97	11,56
Pig 91	7,95	13,70	16,24
MW	8,72	10,66	11,45
SD	2,56	4,28	3,21
n	7	7	14
p (Anterior Basal/RI)	0,15		
p (Septal Basal/RI)	0,65		

SD = Standardabweichung, MW = Mittelwert

Tabelle 25: NOGA: Vergleich Basalsegmente mit der "Region of Interest", Unipolar Voltage, Phase III (Tag 42)

Pig Nr.	Anterior Basal	Septal Basal	RI (Laterobasal/Posterobasal)
Pig 81	10,20	5,21	11,57
Pig 82	14,64	16,25	9,96
Pig 83	9,33	11,50	6,89
Pig 84	11,44	5,59	9,62
Pig 86	6,58	8,91	10,72
Pig 88	11,60	8,86	8,00
Pig 91	9,41	15,32	8,64
MW	10,46	10,23	9,34
SD	2,49	4,36	1,62
n	7	7	14
p (Anterior Basal/RI)	0,37		
p (Septal Basal/RI)	0,67		

SD = Standardabweichung, MW = Mittelwert

Anschließend werden die Mittelwerte der RI erneut mit den Werten des restlichen Ventrikels verglichen. Von den 63 untersuchten Segmenten sind 58 für die LLS Einzelsegmentauswertung nutzbar. Bei der UV Messung stehen 62 Segmente zur Verfügung. Die LLS im Referenzgewebe liegt im Mittel bei 14,22%, die der RI ist mit 11,45% nur marginal signifikant erniedrigt ($p = 0,05$). Der UV-Wert für das Ref-Gewebe beträgt 13,85mV und ist somit signifikant höher als der Wert der RI mit 9,34mV ($p = 0,01$) (Tab. 26, 27).

ERGEBNISSE

Tabelle 26: NOGA: Gesamtauswertung Vergleich Referenzgewebe mit "Region of Interest", Linear Local Shortening, Phase III (Tag 42)

Pig Nr.	Referenzgewebe	Region of Interest
Pig 81	13,54	12,19
Pig 82	17,46	11,19
Pig 83	15,73	13,84
Pig 84	9,55	8,72
Pig 86	11,76	6,43
Pig 88	17,12	11,56
Pig 91	14,39	16,24
MW	14,22	11,45
SD	2,87	3,21
Konfidenzintervall		
Untergrenze	11,57	8,48
Obergrenze	16,88	14,42
n	44	14
Gesamt n	58	
p (Ref/RI)	0,05	
p Varianzanalyse	0,0001	

SD = Standardabweichung, MW = Mittelwert

Tabelle 27: NOGA: Gesamtauswertung Vergleich Referenzgewebe mit "Region of Interest" (RI), Unipolar Voltage (UV), Phase III (Tag 42)

Pig Nr.	Referenzgewebe	Region of Interest
Pig 81	15,42	11,57
Pig 82	14,78	9,96
Pig 83	15,69	6,89
Pig 84	10,43	9,62
Pig 86	12,27	10,72
Pig 88	14,78	8,00
Pig 91	13,60	8,64
MW	13,85	9,34
SD	1,91	1,62
Konfidenzintervall		
Untergrenze	12,09	7,85
Obergrenze	15,62	10,84
n	48	14
Gesamt n	62	
p (Ref/RI)	0,01	
p Varianzanalyse	0,002	

SD = Standardabweichung, MW = Mittelwert

ERGEBNISSE

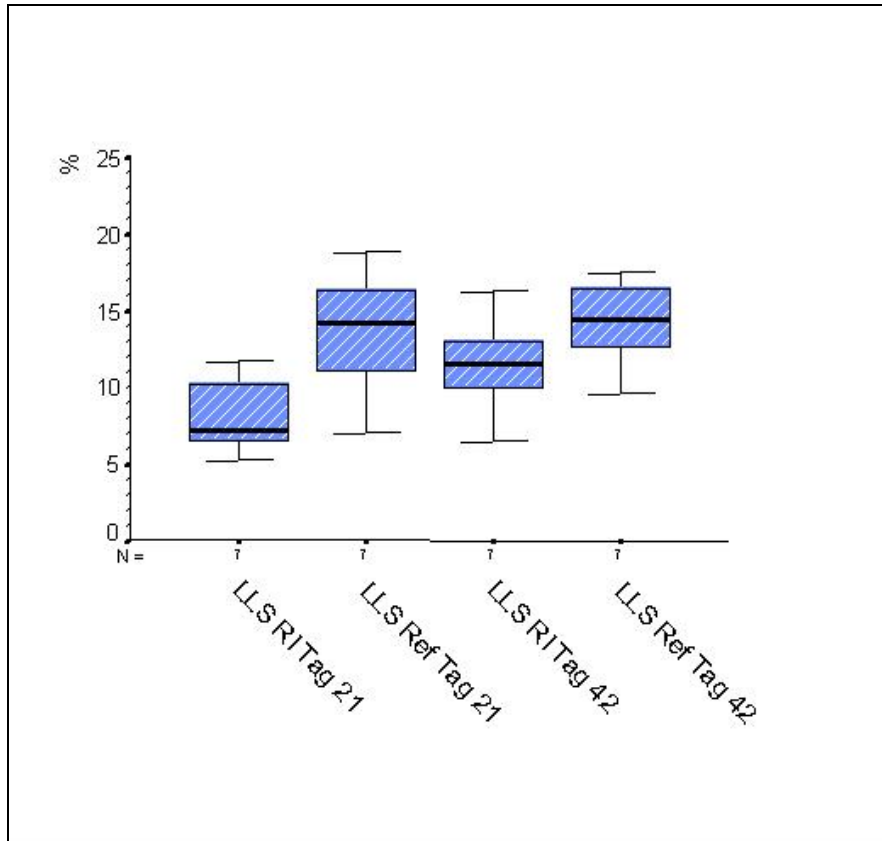


Abbildung 10: NOGA: Gesamtvergleich Referenzgewebe mit "Region of Interest (RI), Phase II und III (Tag 21 und 42), Linear Local Shortening (LLS)

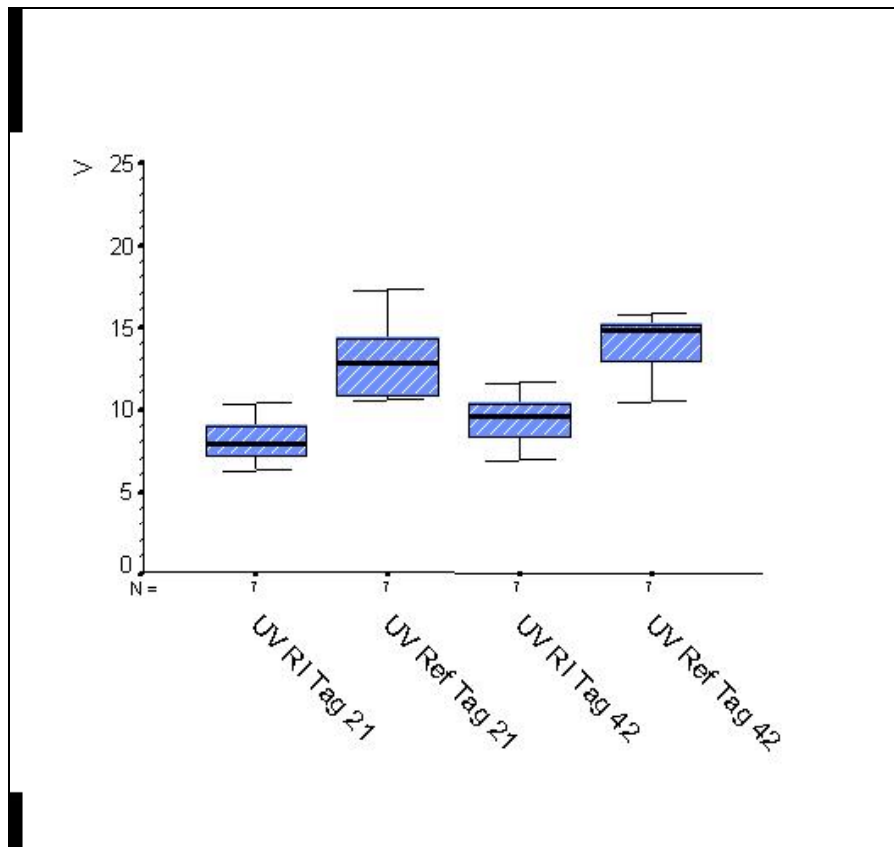


Abbildung 11: NOGA: Gesamtvergleich Referenzgewebe mit "Region of Interest" (RI) Phase II und III (Tag 21 und 42), Unipolar Voltage (UV)

ERGEBNISSE

Die Varianzanalyse ergibt eine Signifikanz von $p = 0,0001$ für LLS und für UV eine Signifikanz von $p = 0,002$ für die Unterschiede im Gewebe. Der Vergleich der Ergebnisse von Tag 21 mit denen von Tag 42 zeigt zwar einen leichten Anstieg aller Werte bei LLS und UV, lässt aber auf keine signifikanten Veränderungen zwischen den beiden Untersuchungen schließen. Auch hier werden die unter 3.3.4.4 angegebenen Normalwerte als Vergleich herangezogen.

3.3.5.5 Myokardialer Blutfluss

Wie in 3.3.4.5 beschrieben werden auch hier zu zwei festgelegten Zeitpunkten Proben für die myokardiale Blutflussmessung entnommen, ausgewertet und verglichen. In der Gesamtauswertung beträgt der RI-Wert zum Zeitpunkt der Ruhemessung im Mittel $0,768 \text{ ml/min/g}$, in dem nicht ischämischen Gewebe ist er mit $0,965 \text{ ml/min/g}$ im Vergleich nur leicht erhöht. Zum Zeitpunkt der Stressmessung liegt der durchschnittliche Wert der RI bei $1,885 \text{ ml/min/g}$, der Ref-Wert aus dem nicht ischämischen Gewebe bei $3,261 \text{ ml/min/g}$ und ist somit signifikant höher als der Vergleichswert ($p = 0,039$). Die Mittelwerte und Standardabweichungen sind im direkten Vergleich in der Tabelle 28 aufgeführt. Die graphische Darstellung des myokardialen Blutflusses an Tag 21 und 42 erfolgt als Boxplot in Abbildung 11.

Tabelle 28: Myokardiale Blutflussraten aller Tiere (ml/min/g), Phase III (Tag 42)

Pig Nr.	d42 Ruhe Ref	d42 Ruhe RI	d42 Stress Ref	d42 Stress RI
PIG 81	1,624	0,734	5,094	1,079
PIG 82	1,106	1,016	1,844	1,750
PIG 83	0,356	0,585	2,262	1,291
PIG 84	1,225	1,168	1,717	1,620
PIG 86	0,612	0,497	4,784	2,528
PIG 88	1,118	0,755	2,292	0,987
PIG 91	0,715	0,618	4,834	3,939
MW	0,965	0,768	3,261	1,885
SD	0,429	0,242	1,554	1,043
Konfidenzintervall				
Untergrenze	0,568	0,544	1,824	0,920
Obergrenze	1,362	0,992	4,698	2,850
n	7	7	7	7
p (Ref Ruhe/RI Ruhe)	0,187			
p (Ref Stress/RI Stress)	0,039			
p (Ref Ruhe/Ref Stress)	0,009			
p (RI Ruhe/RI Stress)	0,041			

SD = Standardabweichung, MW = Mittelwert, RI = Region of Interest, Ref = Referenzgewebe

ERGEBNISSE

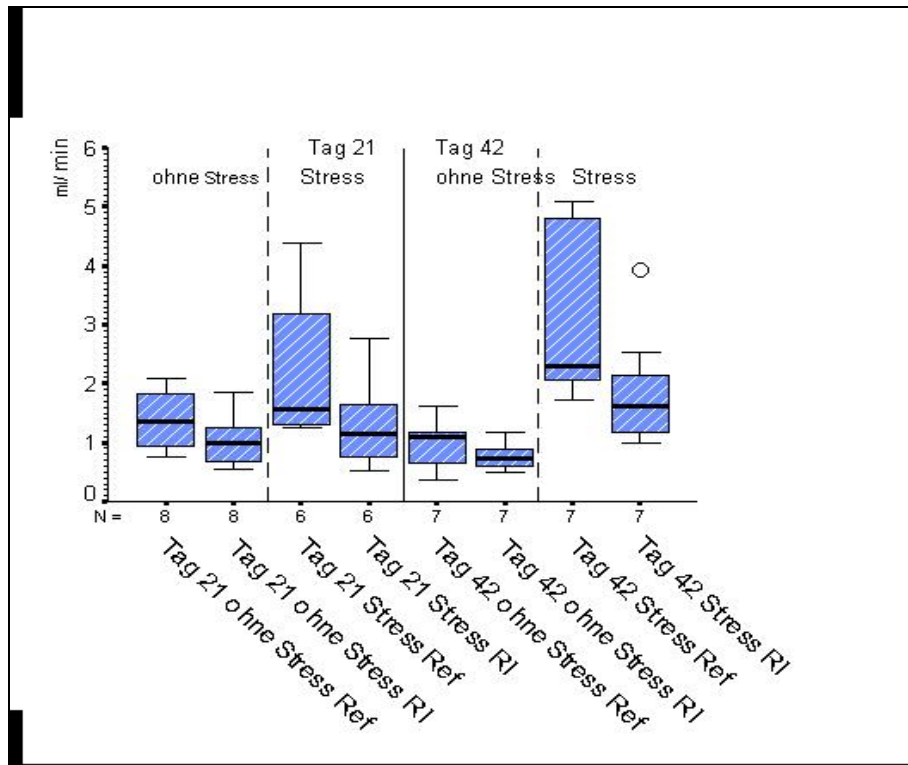


Abbildung 12: Myokardialer Blutfluss aller Tiere (ml/min/g), Phase II und III (Tag 21 und 42)

Die separate Beurteilung der 5 vollständig gemessenen Tiere zeigt keinen signifikanten Unterschied zwischen Ref- und RI-Werten mehr (Tab.29 und Abb. 12).

Tabelle 29: Myokardiale Blutflussraten der vollständigen Tiere (ml/min/g), Phase III (Tag 42)

Pig Nr.	d42 Ruhe Ref	d42 Ruhe RI	d42 Stress Ref	d42 Stress RI
PIG 82	1,106	1,016	1,844	1,750
PIG 83	0,356	0,585	2,262	1,291
PIG 84	1,225	1,168	1,717	1,620
PIG 86	0,612	0,497	4,784	2,528
PIG 88	1,118	0,755	2,292	0,987
MW	0,883	0,804	2,580	1,635
SD	0,379	0,284	1,258	0,581
Konfidenzintervall				
Untergrenze	0,413	0,452	1,018	0,914
Obergrenze	1,353	1,157	4,142	2,357
n	5	5	5	5
p (Ref Ruhe/RI Ruhe)	0,449			
p (Ref Stress/RI Stress)	0,08			
p (Ref Ruhe/Ref Stress)	0,063			
p (RI Ruhe/RI Stress)	0,057			
p Varianzanalyse isch./n. isch.	0,043			

SD = Standardabweichung, MW = Mittelwert, RI = Region of Interest, Ref = Referenzgewebe

ERGEBNISSE

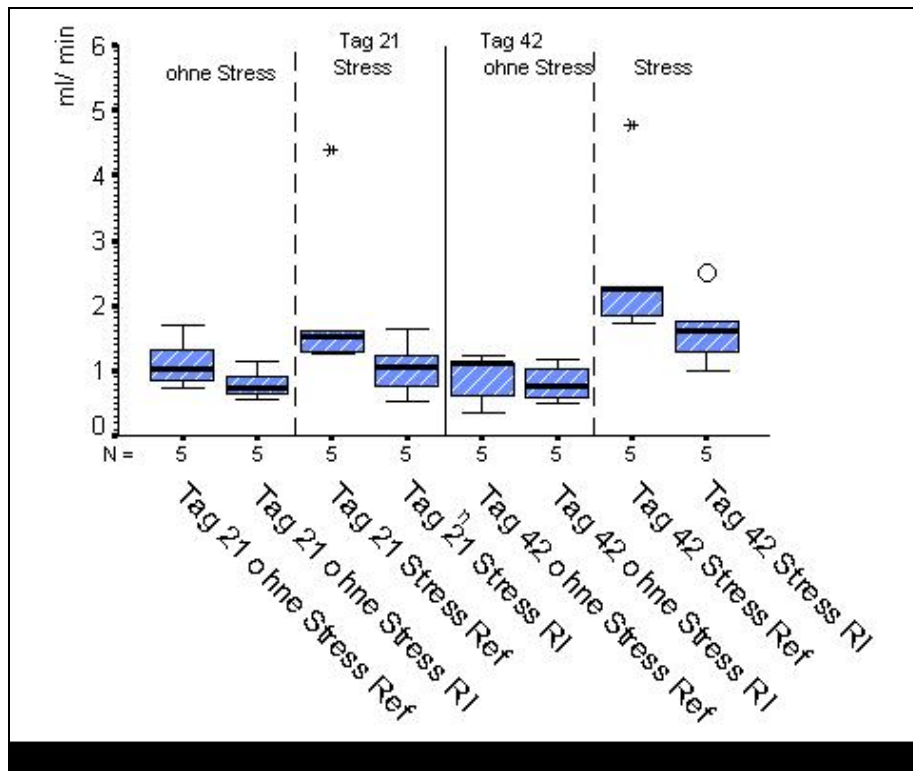


Abbildung 13: Myokardialer Blutfluss der Tiere mit vollständigen Messungen Phase II und III (Tag 21 und 42)

Bei der Varianzanalyse der 5 Tiere ergeben sich beim multivariablen U-Test Signifikante Werte für den Hauptfaktor (Unterschied zwischen gesamten ischämischen und nicht ischämischen Geweben) ($p = 0,043$). Allerdings liegt das entsprechende Konfidenzintervall für die Signifikanz mit der unteren Grenze sehr nahe bei 0 (0,028). Dies bedeutet, dass bereits die Werte der 5 Tiere eine sehr starke Streubreite besitzen und die Korrektheit dieser Signifikanz sehr fraglich ist.

Die Werte der Stresszustände erhöhen sich von Tag 21 auf Tag 42 signifikant ($p = 0,015$). Als Vergleich werden die Werte aus der Literatur von 3.3.4.5 herangezogen.

Bei der mikroskopischen Testuntersuchung des Filtrates sind weder bei den Gewebeproben noch bei den Blutproben von Tag 21 und Tag 42 Mikrosphären nachweisbar.

3.3.5.6 Echokardiographie und Stressechokardiographie

Die Bewertung erfolgt wie an Tag 21 (siehe 3.3.4.6). Hier werden lediglich bei den Tieren 81, 83, 86 und 88 geringgradige Wandbewegungsstörungen festgestellt. Perfusionsstörungen werden nur bei den Tieren 81, 86, 88 sowie 91 diagnostiziert. Die genauen Ergebnisse sind in Tabelle 30 aufgelistet.

ERGEBNISSE

Tabelle 30: Echokardiographieauswertung Phase III (Tag 42)

Pig Nr.		Tag 42	
		Wandbewegungsstörungen	Perfusionsstörungen
Pig 81	in Ruhe	1 - laterobasal, posterobasal	keine Ischämie
	bei Streß	1 - laterobasal, posterobasal	Ischämie laterobasal, posterobasal
Pig 82	in Ruhe	0	keine Ischämie
	bei Streß	0	keine Ischämie
Pig 83	in Ruhe	0	keine Ischämie
	bei Streß	0	keine Ischämie
Pig 84	in Ruhe	0	keine Ischämie
	bei Streß	0	keine Ischämie
Pig 86	in Ruhe	1 - laterobasal, posterobasal	keine Ischämie
	bei Streß	2 - posterolateral	leichte Ischämie laterobasal, lateromid.
Pig 87	in Ruhe	keine Werte da Schwein intra OP 2 verstorben	
	bei Streß		
Pig 88	in Ruhe	1 - posterolateral	Ischämie laterobasal, posterobasal
	bei Streß	1 - posterolateral	Ischämie laterobasal, posterobasal, angedeutet medial
Pig 91	in Ruhe	0	Ischämie lateromedial, posterolateral
	bei Streß	0	Ischämie lateromedial, posterolateral
Pig 92	in Ruhe	keine Werte da Schwein intra OP 2 verstorben	
	bei Streß		
Pig 93	in Ruhe	keine Werte da Schwein intra OP 2 verstorben	
	bei Streß		
Pig 94	in Ruhe	keine Werte da Schwein intra OP 2 verstorben	
	bei Streß		

X = nicht interpretierbar; 0 = normal; 1 = hypokinetisch; 2 = akinetisch

Im Vergleich sind zwischen Tag 21 und 42 kommt es bei einigen Tieren zu einer leichten Besserung. Es sind allerdings keine deutlich sichtbaren Unterschiede erkennbar.

ERGEBNISSE

3.3.5.7 Histopathologische Ergebnisse

Makroskopisch sind bei keinem der Tiere Anzeichen eines Infarktes erkennbar. Die Auswertung der histopathologischen Untersuchung ist in Tabelle 31 sowie in Abb. 13, 14 und 15 dargestellt.

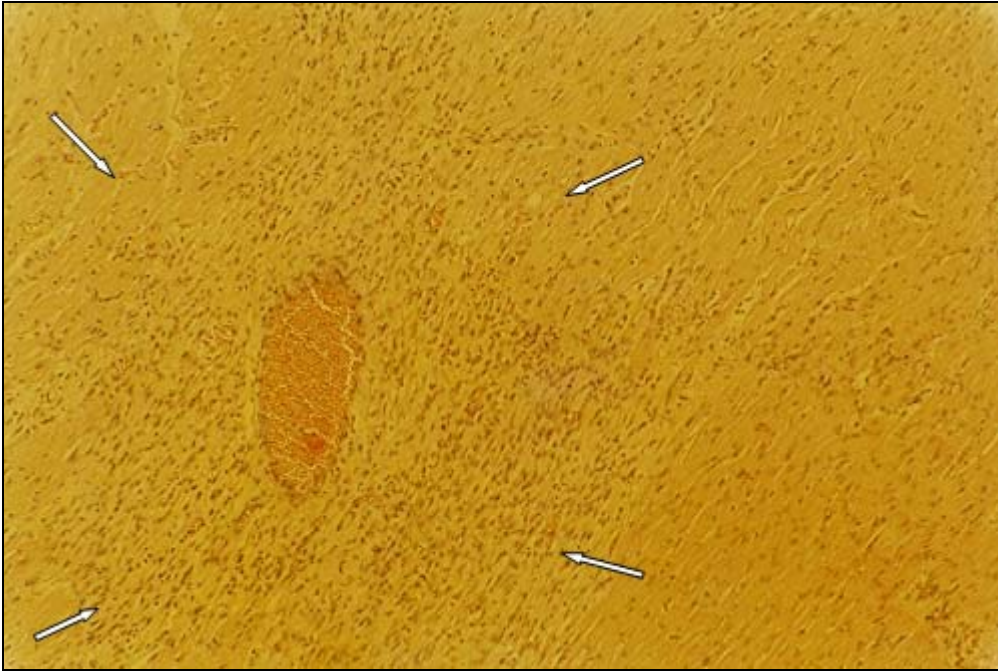Tabelle 31: Histopathologische Veränderungen

Pig Nr.	HE-Färbung	v.G.-Färbung	Entnahmeregion
Pig 81	/	/	Region of interest
Pig 81	/	/	Septum
Pig 82	Artefakte	+	Region of interest
Pig 82	/	/	Septum
Pig 83	++	++	Region of interest
Pig 83	/	/	Septum
Pig 84	++	+	Region of interest
Pig 84	/	/	Septum
Pig 86	/	/	Region of interest
Pig 86	/	/	Septum
Pig 87	++	++	Region of interest
Pig 87	++	+	Region of interest
Pig 87	/	Artefakte	Septum
Pig 88	/	Artefakte	Region of interest
Pig 88	/	/	Septum
Pig 91	+	Perivask. Veränderungen	Region of interest
Pig 91	/	/	Septum
Pig 92	+	+	Region of interest
Pig 92	/	/	Septum
Pig 93	+	+	Region of interest
Pig 93	/	/	Septum
Pig 94	+	+	Region of interest
Pig 94	/	/	Septum

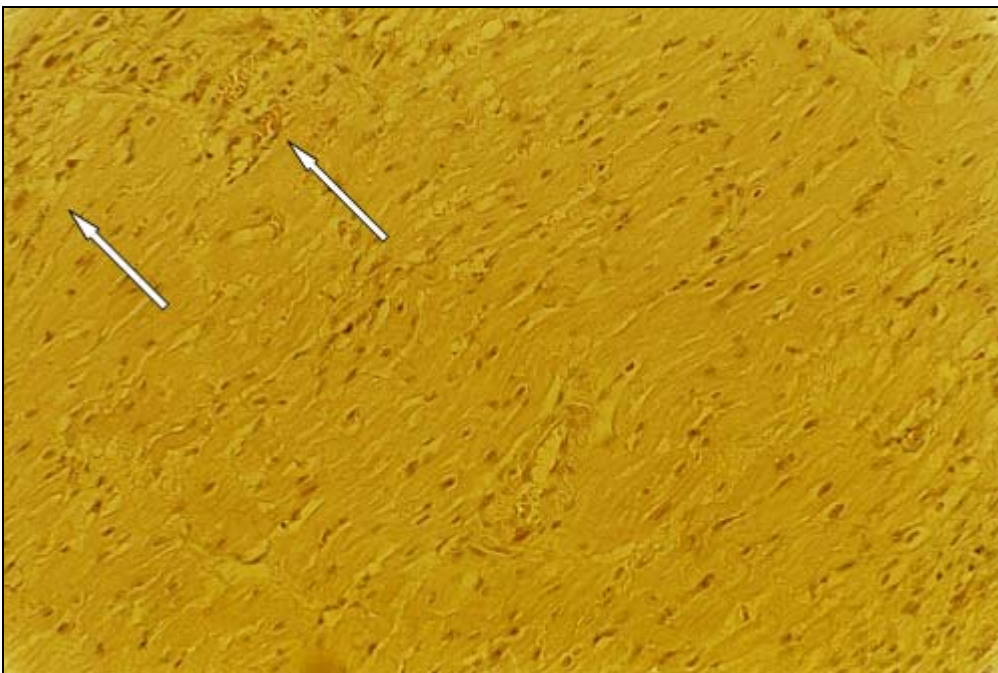
/ = keine sichtbaren Veränderungen, + = sehr geringfügige pathologische Veränderungen, ++ = etwas stärkere pathologische Veränderungen

Die Tabelle zeigt die Präparate auf, welche pathologische Befunde aufweisen. Die histologischen Veränderungen sind in allen pathologischen Präparaten nur gering ausgedehnt, d. h. nur fokal nachweisbar. Die Vorzugslokalisationen ist jeweils die subendokardiale Regionen im Sinne von Innenschichtschädigungen. Transmurale Infarkte wurden nicht beobachtet.

ERGEBNISSE




**Abbildung 14: Präparat 1: HE-Färbung Endvergrößerung 100-fach
Subendokardial und perivaskulär fokale
zelluläre Reaktion. Keine Bindegewebsproliferation.**



**Abbildung 15: Präparat 2: HE-Färbung Endvergrößerung 100-fach
Endokardial fokal geringe zelluläre Reaktion und
bindegewebige Proliferation**

ERGEBNISSE



**Abbildung 16: Präparat 3: van Giesson-Färbung Endvergrößerung 200-fach
Geringe fokale Bindegewebsproliferation.**

4 DISKUSSION

4.1 Wahl des Tiermodells

Es stellt sich bei tierexperimentellen Untersuchungen grundsätzlich die Frage nach der Übertragbarkeit auf den Menschen. Hierbei kommt es vor allem auf die passende Auswahl der Versuchstierspezies an. Trotz guter Übertragbarkeit der Resultate sprechen technische, wirtschaftliche und vor allem ethische Aspekte gegen die Nutzung von Primaten (Bsp. Rhesusaffe) in experimentellen Studien. Der Hund scheidet aufgrund seiner reichlich vorhandenen Kollateralversorgung für dieses Experiment ebenfalls aus (SCHAPER et al. 1967). Nicht zuletzt aufgrund seiner dem Menschen sehr ähnlichen Koronaranatomie hat sich das Schwein hier besonders auf dem Gebiet der Erforschung der koronaren Herzkrankheit als geeignetes Versuchstier erwiesen (WHITE et al. 1986; BÖCKER et al. 2001). Es zeigt bei der Ausbildung ischämischer Veränderungen nach einer Minderdurchblutung des Myokards große Ähnlichkeit mit dem Menschen. Das Schwein besitzt außerdem, laut Literatur eine ähnlich ungenügende Kollateralversorgung bei Koronarverschlüssen wie der Mensch (HUGHES 1986). Diese Aussage konnte allerdings in der vorliegenden Studie nicht bestätigt werden, da die untersuchten Schweine mit Ausnahme von 2 Tieren sehr starke Kollateralenausbildung aufweisen. Dies stimmt mit den Ergebnissen von SCHAPER et al. (1967) überein, welche besagen, dass bei langsamem Verschluss einer Koronararterie das Schwein durchaus in der Lage ist eine für den Ruhezustand ausreichende Menge an Kollateralen zu bilden (SCHAPER et al. 1967). Zum Thema "Hibernating Myokard" wurden mit Schweinen bereits von mehreren Gruppen experimentelle Studien durchgeführt (RAHIMTOOLA 1989; ST. LOUIS et al. 2000). Die häufige, in der Literatur beschriebene Nutzung des Schweines, vor allem des "chronischen ischämischen Modells" ist wegen der entsprechend bestehenden Vergleichsmöglichkeiten mit anderen Studien dieser Art von Vorteil (RAHIMTOOLA 1989). In der vorliegenden Studie wurden grundsätzlich ausgewachsene Schweine (1Jahr) verwendet, da sich junge Tiere nach einem derartigen Eingriff in der Regel schneller und besser regenerieren und daher als Vergleichsobjekt nicht geeignet sind. Die Nutzung von älteren Versuchstieren soll zu einer besseren Vergleichbarkeit mit der Klinik führen, da in der Humanmedizin auch meist ältere Patienten von pathologischen Herzveränderungen betroffen sind. Bei älteren Versuchstieren ist die Wahrscheinlichkeit einer auf den Menschen übertragbaren Reaktion des Myokards auf einen ischämischen Reiz größer als bei Jungtieren, da diese teilweise noch teilungsfähige Zellen besitzen und somit anders auf den Reiz reagieren können. Nicht zuletzt müssen für die Untersuchungen ausreichend große Tiere verwendet werden, da sonst insbesondere die Katheteruntersuchungen, mit an den Menschen angepassten Kathetern,

DISKUSSION

problematisch sein können. Schweine der Rasse "Deutsches Landschwein" oder ähnliche, sind aufgrund ihrer Körpergröße ausgewachsen nicht mehr geeignet. Daher werden in diesen Versuchen Miniaturschweine verwendet. Diese haben neben ihrer geringeren Körpergröße und dem langsameren Wachstum den Vorteil robuster zu sein als normale Mastschweine (HUGHES et al. 2003). Es wird in diesem Versuch ausschließlich mit weiblichen Tieren gearbeitet, da sie im Vergleich zu männlichen Schweinen leichter zu händeln sind. Die Vermutung, dass dies zu einer Verfälschung des Ergebnisses führt, kann anhand der Studie von PRYZLENK und Mitarbeitern (1995) widerlegt werden, die nachgewiesen haben, dass es im Modellversuch mit Hunden keinen Unterschied zwischen männlichen und weiblichen Tieren im Bezug auf Herzinfarkttrisiko oder die Ausmaße des Infarktgebietes gibt. Dies ist mit großer Wahrscheinlichkeit auch auf Schweine übertragbar.

4.2 Überlegungen zum Konstriktormodell

Das am weitesten verbreitete "chronische Ischämie-Modell" ist das Konstriktormodell. Es wurde bereits in mehreren experimentellen Studien zur Erforschung von Revaskularisierungstherapien angewendet. Der Vorteil an diesem Modell ist die relativ leichte Handhabung sowie der nur langsame, graduelle Verschluss des Gefäßes durch den Konstriktor. Im Gegensatz zum akuten Verschluss durch z.B. Abbinden des Gefäßes minimiert sich der Infarktbereich von 75% (beim Akutversuch) auf etwa 37% und verringert so die Verlustrate an Versuchstieren erheblich (bei akuten Verschlüssen mindestens 35% Verluste). Dennoch hat auch dieses chronische Modell weiterhin den Nachteil einer relativ hohen Verlustrate von etwa 30% (HUGHES et al. 2003). Dies kann anhand der vorliegenden Studie nur bestätigt werden. Nicht bestätigt hat sich hingegen die Behauptung von CARROLL et al. (1993), dass der runde Konstriktor im Gegensatz zum ovalen Modell eine höhere Thrombosegefahr birgt. Bei keinem der untersuchten Tiere wurden Anzeichen für einen solchen akuten Verschluss nachgewiesen.

Aufgrund der ungenauen Angaben zur absoluten Verschlusszeit des Konstriktors (siehe 2.5) ist es schwer für alle Tiere konstante Versuchsbedingungen zu schaffen. Ein weiteres Problem bei diesem chronischen Ischämie-Modell ist die nach einiger Zeit einsetzende Kollateralenbildung, welche auch beim Schwein bei einem retardierenden Totalverschluss ein gewisses Ausmaß annehmen kann. Somit wird die Entstehung eines Ischämiegebietes verringert wenn nicht sogar vollkommen verhindert. Aufgrund der guten Kollateralenversorgung am Schweineherzen nach etwa 3 Wochen konnten HARADA et al. (1994) während der Dobutamin-Stressechokardiographie keine Wandbewegungsstörungen feststellen. Verbleibt hingegen ein Restfluss, wie bei einer Stenose, ist die Kollateralenbildung nicht so ausgeprägt und der Myo-

DISKUSSION

kardschaden im Vergleich größer (ST. LOUIS et al. 2000). Generell gegen dieses Modell spricht der invasive chirurgische Eingriff, der mit nicht unerheblichen Schmerzen und Beeinträchtigungen der Tiere verbunden sein kann.

4.3 Diskussion der Untersuchungsmethoden

4.3.1 Physiologische Werte

In der vorliegenden Studie sind generell keine Untersuchungen an einer Kontrollgruppe, um physiologische Werte zu erlangen, durchgeführt worden. Dies hat mehrere Gründe. Eine Extragruppe nur für die Leerwerte wäre aus der Sicht des Tierschutzes nicht zu verantworten. Hinzu kommt der vermehrte Aufwand und der Zeitfaktor für eine zusätzliche Gruppe von Versuchstieren. Daher wäre nur eine Messung an den Studientieren selbst möglich. Die Ausfallrate bei dieser Art von Langzeitstudie ist bekanntermaßen sowieso relativ hoch (HUGHES et al. 2003). Die Studientiere sollten daher nicht durch einen weiteren Untersuchungstermin vor Beginn Studie, zur Erstellung der Nullwerte gefährdet werden, da jede weitere Operation zusätzlichen Stress und somit Risiko für die Tiere birgt. Die Möglichkeit die Leerwerte während der ersten Operation vor der Implantation durchzuführen, wurde verworfen, da dies die Operationszeit unnötig verlängert und die Ausfallrate vermutlich weiter erhöht hätte. Durch die lange Narkosezeit können außerdem die physiologischen Werte verfälscht werden (Temperatur, HF, MAP). Die Leerwerte wären also keine Leerwerte mehr und werden daher für die entsprechenden Messungen aus der Literatur herangezogen.

4.3.2 Koronarangiographie

Die Koronarangiographie dient hauptsächlich dem Zweck, zu prüfen, ob der Konstriktor vollständig verschlossen ist. Zusätzlich ist mit dieser Untersuchung eine gute Beurteilung der Kollateralenbildung möglich. Ein Problem hierbei stellt die zweidimensionale Abbildung der dreidimensionalen Gefäße und des Katheters dar. Da diese zusätzlich keine Parallelität zur Abbildungsebene zeigen, kann es zu Ungenauigkeiten bei der Einschätzung der verschiedenen Größenverhältnisse kommen.

4.3.3 Lävotrikulographie

Die Lävotrikulographie dient der Feststellung von Wandbewegungsstörungen des Myokards. Im Vergleich zur Echokardiographie ist diese Beurteilung jedoch relativ oberflächlich, da es hier nicht möglich ist wie beim Ultraschall die Wandbewegung aus verschiedenen Winkeln, so auch im Querschnitt zu betrachten, sondern immer nur die zweidimensionale Silhouette des Herzens beurteilt werden kann.

4.3.4 NOGA

Wie im Literaturteil (siehe 2.6.3) bereits erklärt, können mit dem NOGA-System die elektro-mechanischen Gegebenheiten des Myokards und vor allem des Endokards untersucht werden. Außer den bereits vorne (siehe 2.6.3.6) erwähnten meist geräteabhängigen Problemen bei der Messung und Auswertung sollen hier noch ein paar Fakten erwähnt werden, die vor allem die Interpretation der Werte beeinflussen. Laut WOLF et al. (2001), sowie PERIN et al. (2002) ist anhand der Werte feststellbar ob das geschädigte Gebiet transmurale Ausdehnung hat oder nur endokardial liegt. In der vorliegenden Studie können ausschließlich kleine endokardial gelegene geschädigte Bereiche erkannt werden, transmurale Schäden sind daher nicht nachweisbar. Es ist trotz den oben genannten Studien anzunehmen, dass aufgrund der geringen Eindringtiefe der NOGA-Messungen hauptsächlich die Situation im Endokard und der nahen Umgebung wiedergegeben wird (GYÖNGYÖSI et al. 2001). Daher ist es möglich, dass der Defekt, der im NOGA angezeigt wird, größer ist als aus der Abbildung zu schließen ist. Tiefere Myokardschäden sind dann histologisch nachzuweisen.

Ein weiteres Problem bei der Auswertung stellen die generell niedrigeren Werte der Basalsegmente dar (FUCHS et al. 2001; GYÖNGYÖSI et al. 2001; LESSICK et al. 2002). Sie sind teilweise hervorgerufen durch die niedrigen Werte der Mitralklappe, die bei der Bewertung dieser Region zwangsläufig miteinbezogen werden (GYÖNGYÖSI et al. 2001). Daher schließen viele Studien diese Segmente grundsätzlich aus. Bei der vorliegenden Untersuchung war dies nicht möglich, da sich ein großer Teil der RI in dem basalen Gebiet befindet. Die RI wird daher noch einmal separat mit den Basalsegmenten verglichen.

Ein generelles Problem bei der NOGA-Messung ist die Definition von Standardwerten. Mehrere Studien bestätigen, dass immer noch keine definitiven Grenzwerte feststehen (BØTKER et al. 2001; PERIN et al. 2002). Speziell die Definition von LLS-Grenzwerten scheint kompliziert zu sein. Das mag daran liegen, dass das System nicht zwischen aktiver und passiver Bewegung unterscheiden kann und die Werte daher noch mehr interindividuelle Streuung zeigen als die der Unipolar Voltage (KECK et al. 2002). In vielen Studien sind bereits Grenzwerte erstellt worden, die zwar grob miteinander übereinstimmen, aber dennoch häufig große Überlappungen zeigen (BØTKER et al. 2001; LESSICK et al. 2002). Besonders wenn es um die Unterscheidung von revitalisierbarem und vollkommen abgestorbenem Gewebe geht, wird die Definition eines Grenzwertes schwierig. Dies wird teilweise auf die relativ große individuelle Streuung zurückgeführt (BØTKER et al. 2001). Besonders bei kleineren Defekten kann die Ursache aber auch in der Koexistenz von noch vitalen und bereits abgestorbenen Zellen im geschädigten Gewebe liegen (GYÖNGYÖSI et al. 2001). Besonders in den

DISKUSSION

Randbereichen des ischämischen Gebietes führt dies häufig zu falsch überhöht gemessener elektrischer Aktivität obwohl das Gewebe geschädigt ist (GEPSTEIN et al. 1998). Je mehr Fibrosierung des Bezirkes stattfindet desto geringer wird die gemessene elektrische Aktivität (BØTKER et al. 2001). Bei chronischen Schädigungen sind die Veränderungen der Aktivität wesentlich subtiler als bei akuten Ereignissen (FUCHS et al. 2001). FUCHS et al. (1999) stellen einen Trend fest nachdem der Erhalt der elektrischen Aktivität im Ischämiegebiet teilweise abhängig von der Kollateralenversorgung ist, das heißt die elektrische Aktivität erhalten bleibt oder sich wieder verbessert, wenn das Myokard entsprechend versorgt wird. Dies kann in der vorliegenden Studie zum Teil bestätigt werden.

Für die Katheteruntersuchung selbst ist ein gewisses Ausmaß des Herzvolumens nötig damit sich die Katheterspitze frei bewegt werden kann. Dies wird auch von LESSICK et al. (2002) postuliert. Obwohl es sich bei den Studientieren um ausgewachsene Miniaturschweine handelt, entsteht bei der NOGA-Untersuchung häufig das Problem, dass der Katheter mangels Raum während der Austreibungsphase nicht mehr bewegungsfähig ist. Ob dies einen Einfluss auf die Ergebnisse hat, kann nicht definitiv ausgeschlossen werden. Daher ist zu überlegen, ob bei einer weiterführenden Studie größere Tiere (Hybridschweine oder ältere Miniaturschweine) verwendet werden sollten.

Auch bei dem nötigen Vergleich der NOGA-Messung mit der Echokardiographie kommt es zu einigen Problemen. Die NOGA-Messung unterscheidet sich von der Echokardiographie vor allem durch die dreidimensionale Darstellungsweise. Dies erleichtert die genaue Lokalisation des Defektes, erschwert aber auch einen Vergleich der beiden Untersuchungsmethoden (BØTKER et al. 2001; KECK et al. 2002). Ein weiterer Unterschied ist der differierende Messbereich. Während beim Ultraschall transmural, also die ganze Wand erfasst wird, betrachtet man beim NOGA, wie bereits erwähnt, hauptsächlich das Endokard. Dies lässt vermuten, dass das NOGA-System zumindest im endokardialen Bereich eine feinere Auflösung zeigt und somit sensibler für eventuell vorliegende Defekte ist. Dies kann auch durch die Studie von KORNOWSKI et al. (1998a) bestätigt werden, in der die Befunde der posterioren Wand im Echo noch als normal eingestuft werden konnten, während im NOGA bereits eine Schädigung nachweisbar waren.

4.3.5 Echokardiographie

In der vorliegenden Studie wird lediglich eine semiquantitative Beurteilung der Wandbewegung vorgenommen. Zusätzlich erfolgt mit der Kontrastechokardiographie in Ruhe- und Stresssituation eine Überprüfung der Myokardperfusion. Mit dem PPI-Verfahren sind diese Untersuchungen simultan und in Echtzeit möglich. Dies hat allerdings den Nachteil, dass

DISKUSSION

durch den hierfür verwendeten niedrigen MI und Schallabschwächungsartefakte die Darstellung der Basalsegmente häufig erschwert wird (PORTER et al. 2001; KÜCHERER et al. 2002; SIESWERDA et al. 2003), dies geschieht vor allem bei apikaler Anlotung des Herzens (FLACHSKAMPF 2002). Durch den niedrigen Index werden besonders kleinere Perfusionsdefekte bei starker Anflutung des Kontrastmittels übersehen. Bei einer Bolusverabreichung ist dies häufiger der Fall (SIESWERDA et al. 2003). MASUGATA et al. (2001) hatten ähnliche Probleme mit der Darstellung der Wandbewegungen sogar bei der gesamten posterolateralen Wand. Da es sich hierbei genau um das Gebiet von Interesse bei der vorliegenden Studie handelt, ist eine entsprechend sorgfältige Untersuchung und kritische Auswertung nötig. Die Verschattung des Gewebe durch zu viel Kontrastmittel kann ebenfalls eine Limitierung für die Auswertung darstellen (BECHER und BURNS 2000). Eine weitere Ursache für Artefaktbildung kann eine überhöhte Dobutamingabe und die damit verbundene erhöhte Herzfrequenz sein (SIESWERDA et al. 2003). Generell ist diese Untersuchung sehr abhängig vom jeweiligen Untersucher.

4.3.6 Mikrosphärenflussmessungen

Die Mikrosphärenmessung ist eine gute Methode zur Bestimmung des myokardialen Blutflusses. Sie ist relativ einfach durchzuführen und nur minimalinvasiv. Sie ermöglicht eine sehr hohe räumliche Auflösung bei der Auswertung (bis zu 100 μ g im Vergleich zu PET mit 100mg) (HEUSCH und SCHULZ 2001). Allerdings ist diese Messung sehr empfindlich und entsprechend störanfällig. Es ist darauf zu achten, dass Parameter wie Blutdruck und Herzfrequenz zu den jeweiligen Messzeitpunkten bei den einzelnen Tieren relativ konstant sind (HALE et al. 1988). Bereits bei der Injektion kann es zu Fehlern kommen. Die in der vorliegenden Studie angewendete Injektion in den linken Ventrikel wird in der Studie von SAKKA et al. (1996) als nicht optimal bezeichnet. Die Vermischung der Sphären mit dem Blut wäre im Atrium besser. Die wichtigste Fehlerquelle allerdings, die es zu vermeiden gilt, ist der Mikrosphärenverlust bei der Aufbereitung. Dies geschieht vor allem durch das Haften der Mikrosphären an den Probenröhrchen und durch Nutzung mehrerer Gefäße zur Aufbereitung (GLENNY et al. 1993; PRINZEN und GLENNY 1994; RAAB et al. 1999). Die Fehlerquellen können zum Beispiel auch am fluoreszierenden Farbstoff liegen, der sehr empfindlich gegenüber nicht pH-neutralen Substanzen ist. Wird also nach der Filterung nicht ausreichend gespült und KOH gelangt an den Farbstoff, kann dies zu einer Abschwächung der Fluoreszenz führen (RAAB et al. 1999). Weitere Fehlerquellen sind ungleiche Verteilung der Mikrosphären in der Probe durch schlechte Vermischung, falsche Verdünnung der Proben sowie Abweichungen der Solvenzmengen zwischen den Proben. Besonders bei der manuellen Auswertung

DISKUSSION

kann es daher schnell zu Abweichungen in den Messergebnissen kommen (GLENNY et al. 1993; RAAB et al. 1999). Eine automatische Auswertung ist deshalb auf jeden Fall vorzuziehen (THEIN et al. 2000). Ist dies nicht möglich, muss mit äußerster Sorgfalt gearbeitet werden. Weitere Probleme beziehen sich nur auf bestimmte Farben. So kann z.B. die Messung der blauen Fluoreszenz verfälscht werden, da nicht nur der Mikrosphärenfarbstoff sondern auch die verwendete Tweenlösung sowie in KOH gelöstes Kollagen eine Extinktion in der entsprechenden Wellenlänge hat (GLENNY et al. 1993; VAN OOSTERHOUT et al. 1995). Gelangt etwas davon in die fluoreszierende Lösung, so kommt es auch hier zur Verfälschung der Ergebnisse der blauen Mikrosphären (VAN OOSTERHOUT et al. 1995). In vielen Studien wird eine getrennte Bewertung des Epi- und des Endokards vorgenommen, um feinere Unterschiede in der räumlichen Verteilung erkennbar zu machen. Da die Ergebnisse in der vorliegenden Studie manuell ausgewertet werden, ist hier aufgrund des mit der separaten Auswertung verbundenen noch größeren Aufwandes auf diese Trennung verzichtet worden.

4.4 Diskussion der Ergebnisse

4.4.1 Überlebensrate

Bei dieser Studie werden insgesamt 13 Miniaturschweine verwendet. Von diesen überleben 7 Tiere bis zum Ende des Versuchszeitraumes (Tag 42). Dies entspricht einer Ausfallrate von 46,2%. Bei den Tieren Nr.85 und 89 tritt der Exitus lethalis post operationem beim ersten Termin infolge eines akuten Infarktes ein, bei Tier Nr. 89 vermutlich hervorgerufen durch einen während der OP akut abgebundenen Marginalast. Bei Tier 85 lässt sich hingegen nur vermuten, dass durch eine kurzzeitige Lageveränderung des Konstriktors aufgrund der Herzbewegung das Gefäß für kurze Zeit akut verschlossen worden ist. Es kann jedenfalls bei der Sektion kein Thrombus oder ähnliches festgestellt werden. Bei den Tieren Nr. 92, 93 und 94 kommt es nach Kammerflimmern intra operationem am 21. Tag zu verschiedenen Zeitpunkten der Untersuchungen zum Exitus. Schweine reagieren sehr empfindlich auf Manipulationen am Herzen. Es kommt bei mechanischer Reizung der Herzstrukturen schnell zu Herzrhythmusstörungen (MARKOVITZ et al. 1989). Es ist daher sehr wahrscheinlich, dass das Kammerflimmern durch die mechanischen Reize des Katheters oder der Führungsdrähte zustande gekommen ist. Nr. 93 und 94 sterben entsprechend während der Koronarangiographie und Tier Nr. 92 während der NOGA-Untersuchung. Da alle 3 Tiere 2 Konstriktoren implantiert bekommen haben, ist es wahrscheinlich, dass die Tiere hierdurch noch empfindlicher reagieren. Aufgrund der minimalen oder nicht vorhandenen Kollateralenversorgung ist die Sauerstoff-Versorgung des Myokards bei diesen Tieren vermutlich nicht ausreichend und führt zum Tod, wenn der Sauerstoff-Bedarf durch eine Stresssituation (Untersuchung) erhöht wird.

DISKUSSION

Nr. 87 überlebt bis ans Ende von Tag 21 wird aber nach Abschluss der Untersuchungen aufgrund seines verschlechterten Gesundheitszustandes noch während der Narkose euthanasiert. Aufgrund der relativ hohen Sterblichkeitsrate der Versuchstiere ist zu überlegen, ob das genutzte Modell noch verbessert werden kann, z.B. durch weniger invasive Untersuchungsmethoden oder medikamentöse Prophylaxe gegen die Arrhythmien. Hierfür geeignet wäre z.B. Nitroglycerin, welches auch in der Humanmedizin bei entsprechenden Eingriffen angewandt wird. Dies müßte dann allerdings standardisiert bei allen Tieren eingesetzt werden, um weitere Abweichungen bei den Messungen zu vermeiden.

4.4.2 Hämodynamische Daten

Die Herzfrequenz der Tiere liegt während aller Phasen des Versuches im Normalbereich oder minimal darüber. Die Werte des mittleren arteriellen Blutdrucks hingegen befinden sich grundsätzlich weit unter den in der Literatur genannten Normwerten. Dies kann ein einfacher Messfehler sein, da der Druck in diesem Versuch lediglich anhand von Blutdruckmanschetten gemessen wird, welche nicht ideal für die Extremitäten der Versuchstiere sind. Um den Messfehler als Ursache auszuschließen, wäre zukünftig eine invasive Messung des Blutdruckes von Vorteil. Der Grund kann allerdings auch ein Flüssigkeitsmangel, also ein zu geringes Infusionsvolumen als Ursache haben. Dies ist allerdings anhand der infundierten Mengen mit hoher Wahrscheinlichkeit auszuschließen. Ein weiterer möglicher Grund für die Blutdrucksenkung ist die Nutzung von Isofluran als Inhalationsnarkotikum. Isofluran ist nicht nur atemdepressiv, sondern senkt nachweislich auch den Blutdruck durch Vasodilatation in der Peripherie (ERHARDT et al. 1998). Um dies zu vermeiden müsste auf eine andere Narkose umgestiegen werden. Eine gute Möglichkeit bietet hier die intravenöse Gabe von Propofol-Fentanyl-Gemisch, welches als Dauertropf verabreicht und individuell nach Wirkung dosiert wird (ERHARDT und HENKE 2004).

4.4.3 Koronarangiographie und Lävoventrikulographie

Anhand der Koronarangiographie lässt sich feststellen, dass fast alle Konstriktoren am 21. Tag verschlossen sind. Lediglich bei Nr. 87 ist noch ein leichter Fluss durch den Konstriktor erkennbar. Bei allen bis auf 2 Tiere (Nr.88, 94) finden sich Kollaterale. Der durchschnittliche RS beträgt 1,4. Tiere, bei denen keine Kollateralen beobachtet werden, weisen bei der Lävoventrikulographie geringfügige Wandbewegungsstörungen (Hypokinesie) im apikalen (Nr. 88) sowie im posterolateralen (Nr. 94) Bereich der Herzwand auf. Bei den anderen Tieren lassen sich, korrelierend mit der Kollateralenausbildung und der dadurch entstandenen Ersatzversorgung des Myokards keine Wandbewegungsstörungen ausmachen. Die Tiere mit 2

DISKUSSION

Konstriktoren (Nr. 91, 92, 93, 94) haben entweder sehr wenige (RS 1) oder gar keine Kollateralen. Nr.92 verstirbt noch bevor ein Ergebnis feststeht. Es lässt sich feststellen, dass trotz gleicher Versuchsbedingungen die einzelnen Reaktionen auf den ischämischen Reiz individuell unterschiedlich stark ausfallen. Obwohl der Konstriktor bei allen bis auf ein Tier am Tag 21 verschlossen ist, kommt es bei einigen zu sehr starker, bei 2 Tieren hingegen zu gar keiner Kollateralenausbildung. Die Implantation der 2 Konstriktoren hingegen hat anscheinend eine stärkere Kollateralenausbildung verhindert.

4.4.4 NOGA-Untersuchung

Bei dem Vergleich der Anatomie mit der 3D Karte kann anhand der Tuscheinjektionen eine 100%ige Übereinstimmung bei der Bezeichnung der Segmente festgestellt werden.

Der Vergleich der UV- und LLS-Messung der Basalsegmente mit den RI-Werten am Tag 21 ergibt eine sehr geringe Absenkung der RI. Am 42. Tag sind die RI-LLS-Werte im Vergleich zu den anderen Basalsegmenten sogar leicht erhöht. Der UV-Wert bleibt verringert der Unterschied ist allerdings weiterhin nicht signifikant. Es wäre natürlich vorstellbar, dass die Ischämie auf die anterioren Anteile übergegriffen hat, da diese meist niedrigere Werte als die RI zeigen, während die septalen Basalsegmente im Vergleich meist noch relativ hohe Werte aufweisen. Da aber aufgrund der anderen Untersuchungen angenommen werden kann, dass die Basalsegmente nicht geschädigt sind, obwohl sie ähnliche Werte aufweisen wie die RI, liegt die Vermutung nahe, dass keine tiefgreifenden Schäden in dem Versorgungsgebiet des R.circumflexus sin. vorliegen. Daher sind die Werte der RI immer noch ähnlich hoch wie die der nichtgeschädigten Segmente.

Die Gesamtvergleiche der LLS- und UV-Ergebnisse an beiden Tagen weisen signifikante Unterschiede zwischen der RI und den Ref-Werten auf. Daraus folgt, dass im fraglichen Gebiet sowohl die mechanische als auch die elektrische Aktivität zu einem gewissen Grade eingeschränkt ist. Dies zeichnet laut FUCHS et al. (1999) ein Stunned Myokard aus, während bei Hibernating nur die mechanischen (LLS) Werte erniedrigt wären (FUCHS et al. 1999). Die Studie von BØTKER und Mitarbeitern (2001) gibt für LLS in gesundem Gewebe als Normalwert $10,1 \pm 5\%$ oder darüber an, für geschädigtes aber noch lebensfähiges Gewebe den Wert $5,6 \pm 3,9\%$ und für nicht mehr lebensfähiges Gewebe den Grenzwert von $3,2 \pm 3,8\%$ (BØTKER et al. 2001). Da diese Werte sich in den Randbezirken relativ stark überschneiden, ist eine eindeutige Einteilung schwer.

Allerdings ist definitiv ersichtlich, dass alle Referenzwerte an Tag 21 bis auf die von den Tieren 82 (9,31%) und 83 (7,02%) deutlich im oberen Bereich für normales Gewebe oder darüber liegen und somit nicht geschädigt erscheinen. Die Werte der anderen beiden Tiere fallen

DISKUSSION

allerdings in den Überschneidungsbereich des Normal- und des reversibel geschädigten Gewebes. Da die Werte der beiden Tiere generell sehr niedrig sind, ist aber anzunehmen, dass es sich hier um individuelle Schwankungen handelt und die Werte des Referenzgewebes als normal einzustufen sind.

Die Werte an Tag 42 liegen sowohl bei der Referenz- als auch in der RI-Gruppe im Normalbereich. Ausnahme ist der RI-Wert von Tier 86 (6,43%), welcher sich zwar von Tag 21 auf Tag 42 sogar noch verschlechtert hat, aber immer noch im Bereich des reversibel geschädigten Gewebes liegt. Die Mittelwerte aller Ref-Proben sowohl von Tag 21 als auch von Tag 42 liegen ebenfalls eindeutig im Normalbereich.

Der LLS Mittelwert sowie die Einzelwerte der RI liegen an Tag 21 größtenteils im Bereich des normalen oder reversibel geschädigten Gewebes. Grenzfälle sind die Tiere 83 (5,23%) und 84 (6,6%) sowie 91 (6,48%), da deren Werte in der Überschneidungszone zwischen reversibel und nicht reversibel geschädigtem Gewebe liegen. Bei Nr. 83 ist auch hier wegen der generell niedrigen Werte anzunehmen, dass keine irreversible Schädigung vorliegt. Auch bei den restlichen Untersuchungen finden sich hierfür bei diesem Tier keine Anzeichen. Bei Nr. 84 ist aufgrund der Ergebnisse der anderen Untersuchungen ebenfalls keine ernsthafte Schädigung zu erwarten. Bei Tier 91 hingegen lässt der extreme Werteabfall (18,36% im Referenzgewebe auf 6,48% in der RI) eine Schädigung vermuten, auch wenn die übrigen Untersuchungen diese These nicht untermauern. An Tag 42 liegt der Mittelwert sowie die einzelnen RI-Werte, bis auf eine Ausnahme sogar wieder im Normalbereich.

Die Werte für UV liegen laut BØTKER et al. (2001) bei $10,9 \pm 3,7$ mV für gesundes Gewebe, bei $8,1 \pm 3,1$ mV für reversibel geschädigtes Gewebe und bei $4,8 \pm 2,1$ mV für endgültig geschädigtes Gewebe. Auch hier ergeben sich wieder Überschneidungszonen, welche die Beurteilung erschweren.

Die Ref-Werte, sowie der entsprechende Mittelwert an Tag 21 liegen alle im oberen Bereich des Normalgewebes. Nr. 81 (17,21 mV) und 92 (20,91 mV) liegen sogar deutlich darüber, was erneut die Aussage der individuellen Schwankungen untermauert. Die Werte der RI liegen auch hier größtenteils innerhalb der Grenzen des reversibel geschädigten Gewebes. Einzige Ausnahme ist Nr. 87 (4,91 mV). Hier scheint eine irreversible Schädigung vorzuliegen, was auch mit den Ergebnissen der Histologie und dem schlechten Allgemeinzustand korreliert. Die Referenzwerte an Tag 42 sind erneut alle im oberen Bereich der angegebenen Grenzen oder darüber. Im RI-Bereich sind alle Werte im Vergleich zu Tag 21 angestiegen und liegen somit entweder bereits wieder im Normalbereich (Nr. 81, 86) oder weiterhin im Bereich des reversibel geschädigten Gewebes. Die Verbesserung von Tag 21 auf Tag 42 ist allerdings

DISKUSSION

nicht signifikant. Auch bei LLS lassen sich keine signifikanten Verbesserungen von Tag 21 auf Tag 42 feststellen. Aus diesen Ergebnissen lässt sich ersehen, dass durchaus Schädigungen vorhanden sind, die aber meist nur sehr gering sind und das Myokard wahrscheinlich nicht irreversibel geschädigt ist. Dies wird auch von den histologischen Ergebnissen unterstützt, die lediglich fleckige Nekrosen im endokardialen Bereich aufweisen. Laut FUCHS et al. (1999) ist eine Verbesserung bzw. Aufrechterhaltung der elektrischen Aktivität auch teilweise auf die Kollateralenversorgung zurückzuführen. Daher ist es möglich, dass die Kollateralen für die Erhaltung der noch relativ intakten elektrischen Werte verantwortlich sind. Bei Nr. 91 und 87 lässt sich allerdings eine ernstere Schädigung vermuten.

4.4.5 Echokardiographie

Bei Tier Nr. 81 sind sowohl an Tag 21 als auch an Tag 42 sowohl während des Stress- als auch während des Ruhezustandes Wandbewegungsstörungen zu erkennen. Perfusionsstörungen hingegen sind bei diesem Tier an beiden Tagen (Tag 21 und 42) nur während der Stresssituation festzustellen. Dies spricht für eine Stressischämie, also eine Unterversorgung hervorgerufen durch gesteigerten Metabolismus während der Dobutaminingabe und den begrenzten Ausgleich hierfür durch die Kollateralen. Die Wandbewegungsstörungen bei Nr. 81 während der Stressmessung verbessern sich vom 1. auf den 2. Termin von einer Akinesie zu einer Hypokinesie. Dieser Befund lässt vermuten, dass das Myokard durch die Kollateralen ausreichend versorgt und sich bereits teilweise wieder regeneriert hat.

Bei Tier Nr. 82 ist lediglich am Tag 21 eine geringe Hypokinesie in Ruhe zu erkennen, die am Tag 42 ganz verschwunden ist. Es ist also wahrscheinlich, dass die Kollateralenversorgung mit einem Rentrop Score (RS) Grad 2 ausreichend ist, um den Ansprüchen des Gewebes zu genügen und sich daher keine Ischämie oder größere Wandbewegungsstörungen ausgebildet haben. Warum die Störung lediglich in Ruhe und nicht wie vermutet dann auch beim Stress erkennbar ist, lässt sich schwer erklären. Eine mögliche Ursache ist die unzureichende Dobutaminingabe, da sich die Kontraktilität bei geringen Dosen häufig erst verbessert und erst bei höheren Dosen wieder Wandbewegungsstörungen auftreten (ST. LOUIS et al. 2000; SIESWERDA et al. 2003).

Bei Tier Nr. 83 ist am Tag 21 lediglich bei Stress eine Wandbewegungsstörung zu erkennen während bei Tier Nr. 84 während Ruhe- und bei Stressmessung eine Verminderung der Kontraktilität sichtbar ist. Eine Perfusionsstörung hingegen liegt bei beiden Tieren nicht vor. Da sich normalerweise zuerst die Perfusion und erst dann die Kontraktilität verschlechtert (SIESWERDA et al. 2003) lässt dies die Vermutung zu, dass es sich hier möglicherweise bereits um ein Stunning des Myokards nach erfolgter Reperfusion durch Kollaterale handelt

DISKUSSION

(beide Tiere RS 2). Beim 2. Termin ist keine Störung mehr feststellbar, was die Schlussfolgerung zulässt, dass sich nun auch die Kontraktilität wieder normalisiert hat, der Schaden also reversibel war.

Bei Tier Nr. 86 kommt es am Tag 21 lediglich unter Stressbedingungen zu Wandbewegungsstörungen. Auch hier könnte man ein Stunning vermuten. Die Störungen sind am Tag 42 sogar noch verstärkt, so dass sie bereits in Ruhe sichtbar werden und sich bei Stress eine Akinesie sowie zusätzlich eine Perfusionsstörung zeigt. Auch hier kann man von einer Stressischämie sprechen. Die Ursache der Verschlechterung des Gesamtzustandes liegt vermutlich in der relativ schlechten Kollateralenversorgung bei diesem Tier (RS 1), die sich auch bis zum Tag 42 nicht verbessert hat. Eventuell hat auch ein erneutes ischämisches Ereignis zwischen den Untersuchungen das Stunning wieder in ein Hibernating umgewandelt.

Die echokardiographische Untersuchung von Tier 87 ist aufgrund von Verschattungen im fraglichen Bereich nicht auswertbar. Das Vorkommen solcher Artefakte wird von der Literatur mehrfach bestätigt (MASUGATA et al. 2001; PORTER et al. 2001; FLACHSKAMPF 2002; KÜCHERER et al. 2002; SIESWERDA et al. 2003). Anhand des RS (hier Grad 3) sind hier allerdings keinerlei Störungen zu vermuten.

Bei Tier 88 ist festzustellen, dass korrelierend mit dem RS 0 und der Hypokinesie der Ventrikulographie auch hier eine Wandbewegungsstörung nachweisbar ist und zwar sowohl an Tag 21 als auch an Tag 42 unter Ruhe- und Stressbedingungen. Auch eine entsprechende Perfusionsstörung ist an beiden Tagen während Ruhe und Stress diagnostizierbar. Hier lässt sich anhand der gesenkten Perfusion und der verringerten Kontraktilität ein Hibernating vermuten, was auch mit den fehlenden Kollateralen übereinstimmen würde. Allerdings müsste zur Abklärung dieser Diagnose zusätzlich eine PET-Untersuchung durchgeführt werden, da Hibernating durch Ultraschall nicht eindeutig diagnostiziert werden kann. Bei Nr. 94 (RS ebenfalls 0) kann diese Korrelation nicht überprüft werden, da das Tier, wie auch Nr. 93 vor der Echountersuchung verstorben ist.

Tier Nr. 91 zeigt keine Bewegungsstörung aber eine herabgesetzte Perfusion sowohl an Tag 21 als auch an Tag 42. Diesen Befund bestätigt PORTER et al. (2001) in ihrer Studie, in der bei mehreren Patienten Perfusionsdefekte aber keinerlei Wandbewegungsstörungen diagnostiziert wurden. Die Erklärung hierfür ist laut PORTER et al. (2001) die vermutlich niedrigere Schwelle (Dobutamin beim Stressecho) für das Auslösen eines Perfusionsdefektes als für eine Wandbewegungsstörung.

Generell lässt sich sagen, dass es keine direkte Korrelation zwischen der Kollateralenversorgung und den Wandbewegungsstörungen oder Perfusionsdefekten gibt, da die Reaktionen

DISKUSSION

individuell stark variieren. Es lässt sich aber ein Trend absehen, dass Tiere mit starker Versorgung (RS 2-3) tendenziell weniger Störungen haben als Tiere völlig ohne oder mit nur wenigen Kollateralen (RS 0-1). Die Perfusionsdefekte fallen hier im Allgemeinen relativ gering aus. Bei den Mikrosphären aber sind signifikante Unterschiede nachweisbar. Es ist zu überlegen, ob der Grund hierfür bei der generell weniger sensitiven Methode der Perfusionsmessung mit dem Ultraschall liegt, die Mikrosphärenanalyse also aufgrund ihrer besseren Auflösung eher Defekte erkennbar macht oder ob keine größeren Defekte vorliegen und die von den Mikrosphären erkannten Unterschiede so gering sind, dass sie von der Echomethode nicht detektiert werden können. Um die Diagnose des Hibernating Myokards zu manifestieren, müsste, wie oben bereits erwähnt, zusätzlich eine PET-Untersuchung durchgeführt werden, da keine der vorliegenden Untersuchungen den Stoffwechsel direkt messen kann und somit kein eindeutiger Beweis für diesen Zustand des Myokards erbracht werden kann. Allerdings ist die Existenz eines Hibernating Myokards eher unwahrscheinlich, da anhand der Literatur nachweisbar ist, dass Kollateralen die Ausbildung von echtem Hibernating verhindern (HARADA et al. 1994).

4.4.6 Mikrosphärenflussmessung

Ein großes Problem bei der Auswertung ist die bereits erwähnte Streuung der Werte (siehe 3.3.5.5). Selbst bei den 5 vollständig gemessenen Tieren ist sie relativ groß. Die Ursache hierfür liegt wahrscheinlich in der manuellen Auswertung und den damit verbundenen möglichen Ungenauigkeiten (siehe 4.3.5).

Betrachtet man die Werte zuerst nur in Relation zu einander, ergibt sich aber dennoch sowohl an Tag 21 als auch an Tag 42 eine Absenkung der Werte vom Referenzgewebe zur RI. Allerdings ist lediglich ein signifikanter Unterschied zwischen der RI und dem Ref-Wert in Ruhe am Tag 21 ($p=0,006$) und zwischen RI und Ref am Tag 42 bei Stress ($p=0,039$) zu finden.

Vergleicht man anschließend nur die vollständig gemessenen 5 Tiere, verschwindet die Signifikanz an Tag 42 ebenfalls und die an Tag 21 verstärkt sich auf $p=0,012$. Die Stresswerte sind grundsätzlich höher als die Ruhewerte, da keine Berechnungen durchgeführt worden sind, um die gemessenen Kreislaufparameter der beiden Messzeitpunkte (Ruhe und Stress) einander anzugleichen (z.B. durch Errechnung des Herzindex möglich). Eine signifikante Verbesserung der Werte zwischen den Tagen liegt nur bei der Stressmessung vor ($p=0,015$).

Vergleicht man nun die Werte mit Referenzwerten aus der Literatur, stellt man einige Abweichungen fest. WHITE et al. (1989) geben als transmuralen nicht ischämischen Wert in Ruhe 1,30 ml/min/g an, für den ischämischen Bereich 1,01 ml/min/g. Bei Stress erhöhen sich diese Werte auf 3,88 für den Ref-Bereich und 1,49 ml/min/g im RI-Gebiet. Die gemessenen Werte

DISKUSSION

von Tag 21 liegen in Ruhe bei 1,127 ml/min/g für den Ref-Bereich und bei 0,789 ml/min/g für das RI-Gebiet. Also ist im Vergleich mit den Literaturwerten hier eine Perfusionsstörung zu erkennen, was auch durch den signifikanten Unterschied bestätigt wird. Bei der Stressmessung liegt der Wert für den Ref-Bereich bei 2,013 ml/min/g und im RI-Gebiet bei 1,047 ml/min/g. Hier sind bereits die gemessenen Ref-Werte im Vergleich zu den Literaturwerten relativ stark erniedrigt. Dies kann allerdings mit den unterschiedlichen Kreislaufsituationen während der Messung zusammenhängen.

Ähnlich verhält es sich bei den Stressmessungen am Tag 42 mit 2,58 ml/min/g im Ref-Gebiet und 1,635 ml/min in der RI, wobei hier nur der Referenzwert im Vergleich mit den Werten aus der Literatur zu niedrig ist während der Wert des RI-Gebietes sich im oberen Bereich der Vergleichswerte für ischämisches Gebiet befindet. Es besteht zwar auch hier ein Unterschied zwischen dem Ref- und dem RI-Gewebe doch ist dieser weder am Tag 21 noch am Tag 42 signifikant. Die Ergebnisse der Ruhemessung am Tag 42 sind im Vergleich mit den Literaturwerten viel zu niedrig. Selbst die Werte des Referenzbereiches liegen unterhalb des angegebenen Grenzwertes für ischämisches Gewebe. Das lässt vermuten, dass hier wahrscheinlich ein Messfehler vorliegt, oder irgendetwas die Fluoreszenz der gelben Mikrosphären beeinflusst hat.

Abschließend ist zu sagen, dass bei Betrachtung der relativen Werte durchaus signifikante Absenkungen zu erkennen sind, allerdings beschränken sich diese auf Tag 21 in Ruhe. Diese signifikante Absenkung der Werte im RI-Bereich weist eindeutig darauf hin, dass ein Perfusionsdefekt vorliegt. Dieser ist aber vermutlich nicht sehr schwerwiegend, was anhand der geringen Störungen in der Kontrastechokardiographie nur bestätigt werden kann.

In Zukunft sollte zur Vermeidung einer starken Streuung und Ungenauigkeit der Werte eine automatische Auswertung vorgenommen werden. Auch sollte man eine Berechnung zum Ausgleich der hämodynamischen Gegebenheiten in Erwägung ziehen, um die Werte unabhängig von der zum Messzeitpunkt vorliegenden Herzfrequenz vergleichen zu können.

4.4.7 Histologie

Die pathologischen Veränderungen sind sehr gering. Bindegewebige Proliferation ist nur vereinzelt zu sehen. Die geschädigten Gebiete liegen hauptsächlich subendokardial. Da dieser Bereich von den Kapillaren als letztes versorgt wird (siehe 2.2.) kommt es hier als erstes zu Schädigungen bei einem Gefäßverschluss. Da sich der Schaden auf dieses Endstromgebiet begrenzt, kann davon ausgegangen werden, dass es sich hier um nur geringfügige Myokardschädigungen handelt, welche keine große Beeinträchtigung für das Tier bedeuten.

4.4.8 Vergleich überlebende mit intra/post OP verstorbenen Tieren

Vergleicht man die Tiere welche bis zum Schluss überlebt haben mit den während der 2. Operation verstorbenen (Nr. 87,92,93,94), sind anhand der erhobenen Parameter keine großen Unterschiede zwischen den Gruppen festzustellen. Allerdings ist es mangels ausreichender Daten schwer eindeutige Aussagen zu machen. Auffällig ist allerdings, dass drei der verstorbenen Tiere (92,93,94) aufgrund ihrer anatomischen Abweichungen der koronaren Versorgung zwei Konstriktoren implantiert bekommen haben. Von den Tieren 93 und 94 existieren lediglich die Ergebnisse der Koronarangiographie, durch die sich sagen lässt, dass beide Tiere sehr wenige (Tier 93, RS 1) oder gar keine (Nr. 94) Kollateralen gebildet haben. Daher lässt sich vermuten, dass die Kollateralenbildung durch den "Doppelkonstriktor" herabgesetzt worden ist und die Tiere mangels ausreichender Versorgung des Myokards verstorben sind. Histologisch sind allerdings keine besonderen Auffälligkeiten sichtbar. Nr. 92 hat trotz seines Todes während OP 2 in allen Messungen (NOGA und Mikrosphären) im Vergleich zu den anderen Tieren paradoxerweise eher erhöhte Werte. Histologisch sind auch hier keine herausstechenden Auffälligkeiten zu erkennen. Nr. 87 wurde aufgrund seines schlechten Allgemeinzustandes euthanasiert. Der Allgemeinzustand steht aber nicht zwingend im Zusammenhang mit der Herzschädigung. Anhand der Koronarangiographie und den Mikrosphären Daten lässt sich keine Besonderheit erkennen. Die Koronarangiographie lässt aufgrund des diagnostizierten RS 3 eher eine sehr gute Versorgung und somit wenig Schädigung des Myokards vermuten. Bei der NOGA-Messung von Nr. 87 sind allerdings die Werte der UV-Messung relativ stark erniedrigt und weisen auf eine eventuell irreversible Schädigung des Herzens hin. Auch die LLS Werte sind in der RI herabgesetzt, allerdings nicht extremer als bei einigen der anderen Tiere welche bis zum letzten Termin überlebt haben. Bei der histologischen Untersuchung lassen sich Zelldefekte im Myokard erkennen, die sind aber auch bei diesem Tier nur endokardial und nicht sehr stark ausgeprägt. Abschließend ist festzustellen, dass bis auf Tier Nr. 91 alle Tiere mit 2 Konstriktoren verstorben sind.

4.5 Schlussfolgerung und Ausblick

Anhand der Untersuchungsergebnisse lässt sich feststellen, dass bei allen Tieren zumindest zeitweilig eine Ischämie in unterschiedlicher Ausprägung vorhanden ist. Es sind auch durchaus Schädigungen im Myokard zu finden, was sich anhand der Histologie nachweisen lässt. Die Absenkung der myokardialen Blutflussrate bei der Mikrosphärenmessung am Tag 21 und die Ergebnisse der Echokardiographie sind eindeutig ein Nachweis für eine Myokardschädigung. Die Ergebnisse der NOGA-Untersuchung sowohl bei der LLS- als auch bei der UV-Messung unterstützen diese Aussage. Bis auf Tier Nr. 87 lassen die Ergebnisse aber auf keine

DISKUSSION

dauerhaften oder schwerwiegenden Schädigungen des Myokards schließen. Besonders die histologischen Befunde zeigen nur geringfügige Schädigungen im endokardialen Bereich. Bei einigen Tieren konnten Anzeichen für ein Hibernating gefunden werden, was die geringflächigen Myokardschäden erklären würde. Zum eindeutigen Nachweis müsste man aber zusätzlich zu der Histologie eine PET-Untersuchung durchführen um die Stoffwechsellätigkeit im Herzmuskel zu bestimmen, da dies der einzige definitive Nachweis für ein Hibernating wäre. Laut Vermerken in der Literatur ist die Existenz eines Hibernatings allerdings sehr unwahrscheinlich, wenn wie in diesem Fall eine starke Kollateralenbildung vorhanden ist, da Kollateralen nachweislich einen solchen Zustand verhindern (HARADA et al. 1994).

Die Untersuchungsergebnisse bestärken die Vermutung über einen körpereigenen Erhaltungsmechanismus im Myokard. Sie lassen darauf schließen, dass der Erhalt des Myokards hier höchstwahrscheinlich von der Existenz der Kollateralen und der damit entstandenen besseren Versorgung des Myokards bestimmt wird. Die Miniaturschweine besitzen also im Gegensatz zu den Literaturangaben (PATTERSON und KIRK 1983; GEORGE et al. 1989) die Fähigkeit im ausreichenden Maße Kollateralen auszubilden, um die Grundversorgung des Myokards zu sichern und schwerwiegende Schäden zu verhindern. Eventuell ist dieser Mechanismus bei Miniaturschweinen, aufgrund ihrer speziellen genetischen Auswahl zur Robustheit, stärker als beim Hausschwein.

Die Eignung des Miniaturschweines als Modell für die Fortführung dieser Studie ist also mehr als fraglich, da kein entsprechend großes geschädigtes Areal entsteht. So wird es bei der vorliegenden geringen Schädigung des Myokards schwer, die therapeutischen intramyokardialen Injektionen mit dem Wachstumsfaktor korrekt in das geschädigte Gebiet zu platzieren, auch ist ein Erfolgsnachweis bei solch kleinen Gebieten fast nicht möglich. Hinzu kommt, bei der nachgewiesenen starken Kollateralenversorgung, die Frage der Unterscheidung zwischen körpereigener Regeneration und Therapieerfolg. Versucht man anhand von 2 implantierten Konstriktoren das geschädigte Gebiet zu vergrößern, werden die Tiere anscheinend so empfindlich, dass sie zu schnell versterben. Eine solch hohe Ausfallrate wäre mit dem Tierschutz nicht zu vereinbaren.

Ein geeigneteres Modell erscheint daher das fast ausgewachsene Hybridschwein, da es höchstwahrscheinlich nicht über eine derart starke Kollateralenversorgung verfügt wie das Miniaturschwein.

Es könnte natürlich auch eine andere Art des Koronarverschlusses in Erwägung gezogen werden (z.B. ein Stent). Durch den meist unvollständigen Verschluss des Stents wird eine Kollateralenbildung weitestgehend verhindert (ST. LOUIS et al. 2000).

DISKUSSION

Die Untersuchungen sollten in der gewohnten Kombination (Mikrosphärenmessung, Echokardiographie mit Stressecho, NOGA-Untersuchung und Koronarangiographie mit Lävoventrikulographie) weiterverwendet werden, da sie sich gut ergänzen. Zum Nachweis eines eventuell existierenden Hibernatings müssten zusätzliche Nachweis-Methoden hinzugezogen werden, um die Diagnose abzusichern. Die histologischen Ergebnisse sollten bei der weiteren Studie durch Stoffwechseluntersuchungen (z.B. mit PET) ergänzt werden. Bei der Mikrosphärenflussmessung wäre in Zukunft eine automatisierte Messung angebracht, damit eine Verfälschung der Ergebnisse durch manuelle Aufbereitungsfehler definitiv ausgeschlossen werden kann. Es sollte hierbei auch über die Nutzung einer anderen Farbe als Violett nachgedacht werden, da diese anscheinend besonders empfindlich gegenüber Störungen ist.

ZUSAMMENFASSUNG

5 Zusammenfassung

Im Rahmen dieser Studie soll die Auswirkung eines retardierenden Koronarverschlusses auf das Myokard im Miniaturschweinmodell untersucht werden. Hierfür wird zunächst bei 13 Tieren ein Ameroidkonstriktor auf den R. circumflexus sin. gesetzt. Nach 21 Tagen erfolgt eine Nachuntersuchung der Herzfunktion durch mehrere Verfahren. Mit der Koronarangiographie wird der Zustand der konstringierten Koronararterie sowie die Kollateralenausbildung überprüft. Anhand einer Echokardiographie sollen Wandbewegungsstörungen und Perfusionsdefekte in dem betroffenen Myokardgebiet nachgewiesen werden. Mit der NOGA-Untersuchung lassen sich mechanische (Kontraktilität) und elektrische (Reizleitung) Veränderungen im Myokard nachweisen. Zusätzlich wird zu zwei verschiedenen Zeitpunkten während der Operation eine myokardiale Blutflussmessung mit fluoreszierenden Mikrosphären durchgeführt, um auch Perfusionsdefekte auf minimaler Ebene zu erfassen. Sämtliche Untersuchungen werden drei Wochen später wiederholt, damit eventuelle Veränderungen über diesen Zeitraum erkennbar werden. Eine histopathologische Untersuchung soll das Auftreten von Strukturschäden durch die Unterversorgung im Myokard überprüfen.

Eine Schädigung des Myokards ist anhand sämtlicher Untersuchungsergebnisse definitiv bei allen Tieren vorhanden, wenn auch meist nur in geringem Ausmaß, wie bei den histologischen Befunden deutlich wird. Die Kontraktilität sowie die elektrische Aktivität im NOGA sind im betreffenden Bereich erniedrigt. Auch die Flussrate bei der Mikrosphärenmessung ist erniedrigt und bei der Echokardiographie lassen sich in bestimmten Bereichen Wandbewegungs- und Perfusionsstörungen nachweisen.

Es lässt sich anhand der Befunde nicht eindeutig nachweisen ob ein Hibernating oder ein Stunning des Myokards vorhanden ist. Trotzdem ist, vermutlich aufgrund der guten Kollateralenausbildung bei den meisten Tieren, die Versorgung des betroffenen Gebietes ausreichend und somit die nachweisbare Schädigung eher gering. Obwohl alle Konstriktoren bis auf eine Ausnahme am Tag 21 verschlossen sind, lässt keine der Untersuchungen oder histologischen Proben auf schwerwiegende oder dauerhafte myokardiale Defekte schließen.

Tiere bei denen zwei Konstriktoren implantiert wurden, das ischämische Gebiet also theoretisch vergrößert sein sollte, versterben bis auf eine Ausnahme alle zu Beginn des ersten Untersuchungstermins. Anhand der an diesen Tieren durchgeführten Untersuchungen ist allerdings trotzdem kaum ein morphologischer Unterschied zu den restlichen Tieren mit nur einem Konstriktor erkennbar. Lediglich die Kollateralenausbildung fällt bei den Tieren mit 2 Konstriktoren wesentlich schwächer aus.

ZUSAMMENFASSUNG

Die präsentierten Ergebnisse werden dahingehend interpretiert, dass das Miniaturschwein aufgrund seiner relativ starken und schnellen Kollateralenbildung gut in der Lage ist, sich selbst mit körpereigenen Mechanismen zu regenerieren. Es lassen sich zwar eindeutig Schäden im Myokard nachweisen, diese sind aber eher gering. Die Ursache hierfür liegt vermutlich in der speziellen Züchtung auf Robustheit. Entsprechend der vorliegenden Untersuchungsergebnisse lässt sich sagen, dass das Miniaturschwein nicht die optimale Modellwahl für eine nachfolgende Therapiestudie wäre.

SUMMARY

Study on the effects of a retarding coronary artery constriction on myocardial perfusion in a miniature pig model

In this study we investigated the effects of a retarding coronary constriction on the myocardium in miniature pigs. 13 pigs were taken and an ameroid constrictor was placed around their R. circumflexus sin.. After 21 days the operation is followed by a check up of the heart function by six different examinations. A coronary angiography is done to investigate the state of the constricted coronary artery and the growth of collaterals. Wall movements and perfusion defects in the afflicted area are examined by echocardiography and stressecardiography. With the NOGA procedure it is possible to study the mechanical (contractility) and electrical (conduction system of the heart) changes within the myocardium. An additional examination of the myocardial blood flow is performed by the use of fluorescent microspheres at two fixed points in time during the examination procedure, showing even minimal perfusion defects.

All examinations are repeated three weeks later to detect possible changes in the myocardium over time.

Histopathologic examinations are done to show structure defects in the heart muscle emerging from the oxygen deficit in the myocardium.

Damaged myocardium can definitely be found in all animals, although the damaged areas are very small as can be seen in the histological examination. The contractility and the electrical activity of the myocardium are lowered in the afflicted areas, which is shown in the NOGA procedure. Also the perfusion rate, measured by the fluorescent microsphere method is lowered and in the echocardiography wall movement- and perfusion defects can be seen in these areas.

It is not possible to prove the existence of either hibernating or stunning myocardium in any of the animals. Still, probably due to the numerous formed collaterals, there is a sufficient blood supply to the afflicted area and therefore the damage to the myocardium is only small. Although all constrictors except one are completely closed at day 21 there is no sign in either the in vivo examinations or the histology which prove heavy or permanent damage to the myocardium.

Animals with two implanted constrictors, where the damaged area is expected to be bigger theoretically, all died with one exception right in the beginning of the first check up. According to the examinations done on these animals there is no morphological difference compared to the rest of the group. Only the number of newly formed collaterals in these animals is lesser than in the other group.

SUMMARY

The results presented are interpreted as follows: miniature pigs are capable of forming new collaterals quickly and in sufficient number and therefore restoring the hearts blood supply by means of their body owned mechanisms. Myocardial damage can definitely be proven in all of the pig hearts but only in rather small areas. The reason for this probably lies in the special breeding for toughness in these pigs. According to the presented results one can resume that the miniature pig is not the first choice animal model for the follow up therapy study.

LITERATURVERZEICHNIS

- BECHER H., BURNS P.N., Handbook of contrast echocardiography. Springer-Verlag Berlin Heidelberg New York. 2000, 5-11, 14-5, 20-3, 28-36, 55, 90-2
- BEN-HAIM S.A., OSADCHY D., SCHUSTER I., GEPSTEIN L., HAYAM G., JOSEPHSON M.E., Nonfluoroscopic, in vivo navigation and mapping technology. Nat Med. 1996; 2: 1393-5.
- BÖCKER W., DENK H., HEITZ PH. U., Pathologie, 2. Auflage. Urban und Schwarzenberg München, Wien, Baltimore. 2001, 431-2, 1120
- BØTKER H.E., FLENSTED LASSEN J., HERMANSEN F., WIGGERS H., SØGAARD P., KIM W.Y., BØTTCHER M., THUESEN L., KIRSTEIN PETERSEN A., Electromechanical mapping for detection of myocardial viability in patients with ischemic cardiomyopathy. Circulation. 2001; 103: 1631-7.
- BURNS P.N., Instrumentation for contrast echocardiography. Echocardiography. 2002; 19: 241-58.
- CARROLL S.M., WHITE F.C., ROTH D.M., BLOOR C.M., Heparin accelerates coronary collateral development in a prcine model of coronary artery occlusion. Circulation. 1993; 88: 198-207.
- Center of Health Statistics, <http://www.cdc.gov/nchs/pressroom/03factsmortalitytrends.htm>. 2001.
- COHEN M., SHERMAN W., RENTROP K.P., GORLIN R., Determinants of collateral filling observed during sudden controlled coronary artery occlusion in human subjects. J Am Coll Cardiol. 1989; 13: 297-303.
- CRICK S.J., SHEPPARD M.N., HO S.Y., GEBSTEIN L., ANDERSON R.H., Anatomy of the pig heart: comparisons with normal human cardiac structure. J Anat. 1998; 193(Pt 1): 105-19.
- DANCHIN N., JUILLIERE Y., FOLEY D., SERRUYS P.W., Visual versus quantitative assessment of the severity of coronary artery stenoses: Can the angiographer's eye be reeducated? Am Heart J. 1993; 126: 594-600.
- DIAMOND G.A., FORRESTER J.S., DE LUZ P.L., Postextrasystolic potentiation of ischemic myocardium by atrial stimulation. Am Heart J. 1973: 204-9.
- EDER M., GEDIGK P., Lehrbuch der allgemeinen Pathologie. Springer-Verlag Berlin, Heidelberg, New York. 1975, 304
- ENGELHARDT VON W., BREVES G., In: Engelhardt von W., Breves G. (Hrsg.): Physiologie der Haustiere. Enke Verlag der Hippokrates Verlags GmbH Stuttgart. 2000,
- ERHARDT W., HENKE J., Versuchstiere In: Erhardt W., Henke J., Haberstroh J., Anästhesie und Analgesie beim Klein- und Heimtier. Schattauer Stuttgart. 2004, 691-723
- ERHARDT W., HENKE J., BRILL T., LENDL C., SCHWARZ G., MATBURGER C., ASTNER S., VÖLKER D., BÖTTCHER P., Stoffsammlung zu Themen der Klein- und Heimtieranästhesie, Skriptenverein der tierärztlichen Fakultät der LMU München. 1998: 18.

LITERATURVERZEICHNIS

FARRER-BROWN G., Normal and diseased vascular pattern of myocardium of human heart: I. Brit Heart J. 1968a; 30: 527-36.

FARRER-BROWN G., Normal and diseased vascular pattern of myocardium of human heart: II. Brit Heart J. 1968b; 30: 537-45.

FARRER-BROWN G., Patterns of the microvasculature in normal and diseased hearts. Acta cardiol. 1968c; Suppl XIX: 119-27.

FLACHSKAMPF F.A., Praxis der Echokardiographie. Das Referenzwerk zur echokardiographischen Diagnostik. Georg Thieme Verlag, Stuttgart New York. 2002, 93-8, 101-12

FREY H.-H., LÖSCHER W., Lehrbuch der Pharmakologie und Toxikologie für die Veterinärmedizin. Ferdinand Enke Verlag Stuttgart. 1996, 113-6

FUCHS S., HENDEL R.C., BAIM D.S., MOSES J.W., PIERRE A., LAHAM R.J., HONG M.K., KUNTZ R.E., PIETRUSEWICZ M., BONOW R.O., MINTZ G.S., LEON M.B., KORNOWSKI R., Comparison of endocardial electromechanical mapping with radionuclide perfusion imaging to assess myocardial ischemia in angina pectoris. Am J Cardiol. 2001; 87: 874-80.

FUCHS S., KORNOWSKI R., SHIRAN A., PIERRE A., ELLAHHAM S., LEON M.B., Electromechanical characterization of myocardial hibernation in a pig model. Coron Art Dis. 1999; 10: 195-8.

GEORGE G., SCHMIDT T., ITO B.R., PANTELY G.A., SCHAPER W., Microvascular and collateral adaption in swine hearts following progressive coronary artery stenosis. Basic Res Cardiol. 1989; 84: 524-35.

GEPSTEIN L., GOLDIN A., LESSICK J., HAYAM G., SHPUN S., SCHWARTZ Y., HAKIM G., SHOFTY R., TURGEMAN A., KIRSHENBAUM D., BEN-HAIM S.A., Electromechanical characterisation of chronic myocardial infarction in the canine coronary occlusion model. Circulation. 1998; 98: 2055-64.

GEPSTEIN L., HAYAM G., SHPUN S., BEN-HAIM S.A., Hemodynamic evaluation of the heart with a nonfluoroscopic electromechanical mapping technique. Circulation. 1997; 96: 3672-80.

GLENNY R.W., BERNARD S., BRINKLEY M., Validation of fluorescent-labeled microspheres for measurement of regional organ perfusion. J Appl Physiol. 1993; 74: 2585-97.

GOVAN A.D.T., MACFARLANE P.S., CALLANDER R., Spezielle Pathologie. Ein Bilderlehrbuch. Springer-Verlag Berlin, Heidelberg, New York. 1993, 49-61

GRES P., SCHULZ R., JANSEN J., UMSCHLAG C., HEUSCH G., Involvement of endogenous prostaglandins in ischemic preconditioning in pigs. Cardiovasc Res. 2002; 55: 626-32.

LITERATURVERZEICHNIS

GYÖNGYÖSI M., SOCHOR H., KHORSAND A., GEPSTEIN L., GLOGAR D., Online myocardial viability assessment in the catheterization laboratory via NOGA electromechanical mapping - quantitative comparison with Thallium-201 uptake. *Circulation*. 2001; 104: 1005-11.

HALE S.L., ALKER K.J., KLONER R.A., Evaluation of nonradioactive, colored microspheres for measurement of regional myocardial blood flow in dogs. *Circulation*. 1988; 78: 428-34.

HARADA K., GROSSMAN W., FRIEDMAN M., Basic fibroblast growth factor improves myocardial function in chronically ischemic porcine hearts. *J Clin Invest*. 1994; 94: 623-30.

HERMAN M.V., HEINLE R.A., KLEIN M.D., GORLIN R., Localised disorders in myocardial contraction. Asynergy and its role in congestive heart failure. *N Engl J Med*. 1967; 277: 222-32.

HEUSCH G., SCHULZ R., Perfusion-contraction match and mismatch. *Basic Res Cardiol*. 2001; 96: 1-10.

HEUSCH G., SCHULZ R., The relation of contractile function to myocardial perfusion. Perfusion-contraction match and mismatch. *Herz*. 1999; 24: 509-14.

HUGHES G.C., POST M.J., SIMONS M., ANNEX B.H., Translational physiology: porcine models of human coronary artery disease: implications for preclinical trials of therapeutic angiogenesis. *J Appl Physiol*. 2003; 94: 1689-1701.

HUGHES H.C., Swine in cardiovascular research. *Lab Anim Sci*. 1986; 36: 348-50.

ISNER J.M., Angiogenesis for revascularization of ischemic tissues. *Eur Heart J*. 1997; 18: 1-2.

JUDKINS M.P., Selective coronary arteriography. A percutaneous transfemoral technique. *Radiology*. 1967; 89: 1669-76.

JUNQUEIRA L.C., CARNEIRO J., *Histologie. Zytologie, Histologie und mikroskopische Anatomie des Menschen unter Berücksichtigung der Histiophysiologie*. 4. Auflage. Springer-Verlag Berlin Heidelberg. 1996, 12-20

JUNQUEIRA L.C., CARNEIRO J., KELLEY R.O., *Histologie*. 5. Auflage. Springer-Verlag Berlin Heidelberg. 2002, 155-7, 164-72, 174-5, 177-85

KECK A., HERTTING K., SCHWARTZ Y., KITZING R., WEBER M., LEISNER B., FRANKE C., BAHLMANN E., SCHNEIDER C., TWISSELMANN T., WEISBACH M., KÜCHLER R., KUCK K.H., Electromechanical mapping for determination of myocardial contractility and viability - A comparison with echocardiography, myocardial single-photon emission computed tomography, and positron emission tomography. *J Am Coll Cardiol*. 2002; 40: 1067-74.

LITERATURVERZEICHNIS

KORNOWSKI R., HONG M.K., GEPSTEIN L., GOLDSTEIN S., ELLAHHAM S., BEN-HAIM S.A., LEON M.B., Preliminary animal and clinical experiences using an electromechanical endocardial mapping procedure to distinguish infarcted from healthy myocardium. *Circulation*. 1998a; 98: 1116-24.

KORNOWSKI R., HONG M.K., LEON M.B., Comparison between left ventricular electromechanical mapping and radionuclide perfusion imaging for detection of myocardial Viability. *Circulation*. 1998b; 98: 1837-41.

KORNOWSKI R., LEON M.B., FUCHS S., VODOVOTZ Y., FLYNN M.A., GORDON D.A., PIERRE A., KOVESDI I., KEISER J.A., EPSTEIN S.E., Electromagnetic guidance for catheter-based transendocardial injection: A platform for intramyocardial angiogenesis therapy. Results in normal and ischemic porcine models. *J Am Coll Cardiol*. 2000; 35: 1031-9.

KOWALLIK P., SCHULZ R., GUTH B.D., SCHADE A., PAFFHAUSEN W., GROSS R., HEUSCH G., Measurement of regional myocardial blood flow with multiple colored microspheres. *Circulation*. 1991; 83: 974-82.

KRAKAU I., *Das Herzkatheterbuch: Diagnostische und interventionelle Kathertertechniken*. Georg Thieme Verlag Stuttgart New York. 1999, 19-64, 178-90

KÜCHERER H., KOROSOGLOU G., HANSEN A., Echtzeit-Kontrastechokardiographie zur Beurteilung der Myokardperfusion. *Dtsch Ärztebl*. 2002; 99: A2119-23.

LESSICK J., HAYAM G., ZARETSKY A., REISNER S. A., SCHWARTZ Y., BEN-HAIM S.A., Evaluation of inotropic changes in ventricular function by NOGA mapping: comparison with echocardiography. *J Appl Physiol*. 2002; 93: 418-26.

LIEBICH H.G., *Funktionelle Histologie: Farbatlas und Kurzlehrbuch der mikroskopischen Anatomie der Haussäugetiere*. 2.Auflage. Schattauer Stuttgart, New York. 1993, 81-3, 102-11

LÖSCHER W., UNGEMACH F.R., KROKER R., *Pharmakotherapie bei Haus- und Nutztieren*, 3.Auflage. Blackwell Wissenschafts-Verlag Berlin. 1997, 54

LUNA L.G. (Ed). *Manual of histologic staining methods of the armed forces institute of pathology*. 3rd Edition, McGraw-Hill Book Company New York, Toronto, London, Sydney, 1968, 76-7

MAKOWSKI E.L., MESCHIA G., DROEGEMUELLER W., BATTAGLIA F.C., Measurement of umbilical arterial blood flow to the sheep placenta and the fetus in utero. *Circ Res*. 1968; 23: 623-31.

MANDEL C., *Einfluss von Erythropoietin auf die myokardiale Funktion des ischämischen Schweineherzens*. München, Ludwig-Maximilians-Universität. 2005.

MARKOVITZ L.J., SAVAGE E., RATCLIFFE M., BAVARIA J., KREINER G., IOZZO R., HARGROVE W.C., BOGEN D., EDMUNDS L.H., Large animal model of left ventricular aneurysm. *Ann Thorac Surg*. 1989; 48: 838-45.

LITERATURVERZEICHNIS

- MASUGATA H., LAFITTE S., PETERS B., STRACHAN G.M., DEMARIA A.N., Comparison of real-time and intermittent triggered myocardial contrast echocardiography for quantification of coronary stenosis severity and transmural perfusion gradient. *Circulation*. 2001; 104: 1550-6.
- MAZHARI R., OMENS J.H., PAVELEC R.S., COVELL J.W., MCCULLOCH A.D., Transmural distribution of three-dimensional systolic strains in stunned myocardium. *Circulation*. 2001; 104: 336-41.
- MEYER J., BOKISCH A., DARIUS H., HEUSCH G., HORT W., MOHR-KAHALY S., RUPPRECHT H.J., VOIGTLÄNDER T., Anatomie und Pathologie des Koronargefäßsystems, Pathophysiologie und Pathophysiologie der Koronardurchblutung, Pathogenese der Artherosklerose In: Erdmann E. (Hrsg.), *Klinische Kardiologie*, 5. Auflage. Springer, Berlin, Heidelberg. 2000, 298-376
- NASLUND U., HAGGMARK S., JOHANSSON G., MARKLUND S.L., REIZ S., A closed-chest myocardial occlusion-reperfusion model in the pig: morbidity and mortality. *Eur Heart J*. 1992; 13: 1282-9.
- NETTER F.E., *Farbatlanten der Medizin*. Band 1: Herz, 3. Auflage. Georg Thieme Verlag Stuttgart New York. 1990, 64, 81-5, 90-4, 246, 250-6, 270-7
- NICKEL R., SCHUMMER A., SEIFERLE E., *Lehrbuch der Anatomie der Haustiere*. Bd 3, 2. Auflage
Kreislaufsystem, Haut und Hautorgane. Verlag Paul Parey Berlin und Hamburg. 1984, 53-8, 76-83
- NOGA - Software overview. Clinical and training course for the biosense technology at the European Surgical Institute in Norderstedt, Biosense Webster Johnson&Johnson. 2000.
- NOGA - Training materials, Cordis Johnson&Johnson Company. 2003.
- PATTERSON R.E., KIRK E.S., Analysis of coronary collateral structure, function, and ischemic border zones in pigs. *Am J Physiol*. 1983; 244: H23-31.
- PERIN E.C., SILVA G.V., SARMENTO-LEITE R., SOUSA A.L.S., HOWELL M., MUTHUPILLAI R., LAMBERT B., VAUGHN W.K., FLAMM S.D., Assessing myocardial viability and infarct transmural extent with left ventricular electromechanical mapping in patients with stable coronary artery disease - Validation by delayed enhancement magnetic resonance imaging. *Circulation*. 2002; 106: 957-61.
- PORTER T.R., XIE F., SILVER M., KRICSFELD D., O'LEARY E., Real-time perfusion imaging with low mechanical index pulse inversion doppler imaging. *J Am Coll Cardiol*. 2001; 37: 748-53.
- POULSEN NAUTRUP C., TOBIAS R., Herz. In: Poulsen Nautrup, C., Tobias, R. (Hrsg), *Atlas und Lehrbuch der Ultraschall Diagnostik bei Hund und Katze*. Schlütersche, Hannover. 1998, 127-164

LITERATURVERZEICHNIS

- PRINZEN F.W., GLENNY R.W., Developments in non-radioactive microsphere techniques for blood flow measurement. *Cardiovasc Res.* 1994; 28: 1467-75.
- PRZYKLENK K., OVIZE M., BAUER B., KLONER R.A., Gender does not influence acute myocardial infarction in adult dogs. *Am Heart J.* 1995; 129: 1108-13.
- RAAB S., THEIN E., HARRIS A.G., MESSMER K., A new sample-processing unit for fluorescent microsphere method. *Am J Physiol Heart Circ Physiol.* 1999; 276(5): H1801-6.
- RAHIMTOOLA S.H., Coronary bypass surgery for chronic angina - 1981. *Circulation.* 1982; 65: 225-41.
- RAHIMTOOLA S.H., The hibernating myocardium. *Am Heart J.* 1989; 117: 211-21.
- RAHIMTOOLA S.H., A perspective on the three large multicenter randomized clinical trials of coronary bypass surgery for chronic stable angina. *Circulation.* 1985; 72 (Suppl. V): V123-35.
- REINHARDT C.R., DAHLBERG S., TRIES M.A., MARCEL R., LEPPA J.A., Stable labeled microspheres to measure perfusion: validation of a neutron activation assay technique. *Am J Physiol Heart Circ Physiol.* 2000; 280: H108-16.
- RENTROP K.P., COHEN M., BLANKE H., PHILLIPS R.A., Changes in collateral channel filling immediately after controlled coronary artery occlusion by an angioplasty balloon in human subjects. *J Am Coll Cardiol.* 1985; 5: 587-92.
- RENTROP K.P., THORNTON J.C., VAN BUSKIRK M., Determinants and protective potential of coronary arterial collaterals as assessed by an angioplasty model. *Am J Cardiol.* 1988; 61: 677-84.
- RISSANEN V., Microvasculature in the left ventricular wall of the human heart. *Angiology.* 1973; 24: 345-58.
- ROELANDT J., Contrast echocardiography. *Ultrasound Med Biol.* 1982; 8: 471-92.
- ROSS J., Myocardial perfusion-contraction matching. Implications for coronary heart disease and hibernation. *Circulation.* 1991; 83: 1076-83.
- ROTH D.M., WHITE F.C., NICHOLS M.L., DOBBS S.L., LONGHURST J.C., BLOOR C.M., Effect of long-term exercise on regional myocardial function and coronary collateral development after gradual coronary artery occlusion in pigs. *Circulation.* 1990; 82: 1778-89.
- RUDOLPH A.M., HEYMANN M.A., Circulation of the fetus in utero: method for the studying distribution of blood flow, cardiac output and organ flow. *Circ Res.* 1967; 21: 163-84.
- SAKKA S.G., WALLBRIDGE D.R., HEUSCH G., Glossary: methods for measurement of coronary blood flow and myocardial perfusion. *Basic Res Cardiol.* 1996; 91: 155-78.
- SCHAPER W., Control of coronary angiogenesis. *Eur Heart J.* 1995; 16 (Suppl C): 66-8.

LITERATURVERZEICHNIS

- SCHAPER W., FLAMENG W., Comparative aspects of coronary collateral circulation. *Adv Exp Med Biol.* 1972; 22: 267-76.
- SCHAPER W., JAGENEAU A., XHONNEUX R., The development of collateral circulation in the pig and the dog heart. *Cardiologica.* 1967; 51: 321-35.
- SCHEUNERT A., TRAUTMANN A., Lehrbuch der Veterinärphysiologie, 7. Auflage. Verlag Paul Parey Berlin und Hamburg. 1987, 211-64, 276-82, 289-300
- SCHMIDT R.F., THEWS G., In: Schmidt R.F., Thews G. (Hrsg.): *Physiologie des Menschen.* 28. Auflage. Springer Verlag Berlin, Heidelberg, New York. 2000, 448-560
- SCHULZ R., GRES P., HEUSCH G., Role of endogenous opioids in ischemic preconditioning but not in short-term hibernation in pigs. *Am J Physiol Heart Circ Physiol.* 2001; 280: H2175-81.
- SCHULZ R., HEUSCH G., Hibernating myocardium. *Heart Circ Physiol.* 2000; 84: 587-94.
- SHEN Y.T., VATNER S.F., Mechanism of impaired myocardial function during progressive coronary stenosis in conscious pigs. *Circ Res.* 1995; 76: 479-88.
- SIESWERDA G.T., YANG L., BAKKER-DE BOO M., KAMP O., Real-time perfusion imaging: A new echocardiographic technique for simultaneous evaluation of myocardial perfusion and contraction. *Echocardiography.* 2003; 20(6): 545-55.
- SOMMER P., MARTIN M., LIEKMEIER W., Messung der Myokardperfusion mit fluoreszierenden Mikrosphären. *BIOforum.* 2000; 11: 763-4.
- SONES JR. F.M., Cine coronary arteriography. *Anesth Analg Curr Res.* 1967; 46: 499.
- ST. LOUIS J.D., HUGHES G.C., KYPSON A.P., DEGRADO T.R., DONOVAN C.L., COLEMAN R.E., YIN B., STEENBERGEN C., LANDOLFO K.P., LOWE J.E., An experimental model of chronic myocardial hibernation. *Ann Thorac Surg.* 2000; 69: 1351-7.
- SYMONS J.D., PITSILLIDES M.S., LONGHURST J.C., Chronic reduction of myocardial ischemia does not attenuate coronary collateral development in miniswine. *Circulation.* 1992; 86: 660-71.
- THEIN E., RAAB S., HARRIS A.G., MESSMER K., Automation of the use of fluorescent microspheres for the determination of blood flow. *Comp Meth Progr Biomed.* 2000; 61: 11-21.
- THOMAS C., *Histopathologie: Lehrbuch und Atlas für die Kurse der allgemeinen und speziellen Pathologie.* 9. Auflage. F.K. Schattauer Verlag Stuttgart-New York. 1983, 2-4, 63-7, 77-9
- THOMAS C., *Histopathologie: Lehrbuch und Atlas zur allgemeinen und speziellen Pathologie.* 12. Auflage. Schattauer Stuttgart, New York. 1998, 103-10, 118-9
- THOMAS C. (Ed). *Spezielle Pathologie,* Schattauer Stuttgart, New York, 1996, 170-6, 191-2

LITERATURVERZEICHNIS

THOMAS S.A., FALLAVOLLITA J.A., SUZUKI G., BORGERS M., CANTY J.M.,
Dissociation of regional adaptations to ischemia and global myolysis in an accelerated swine
model of chronic hibernating myocardium. *Circ Res.* 2002; 91: 970-77.

Tierschutzgesetz vom 25. Mai 1998 In: BGBl. I vom 25.05.1998, S. 1105.

VAN OOSTERHOUT M.F.M., PRINZEN F.W., SAKURADA S., GLENNY R.W., HALES
J.R.S., Fluorescent microspheres are superior to radioactive microspheres in chronic blood
flow measurements. *Am J Physiol Heart Circ Physiol.* 1998; 275: H110-5.

VAN OOSTERHOUT M.F.M., WILLIGERS H.M., RENEMAN R.S., PRINZEN F.W.,
Fluorescent microspheres to measure organ perfusion: validation of a simplified sample proc-
essing technique. *Am J Physiol.* 1995; 269(2 Pt 2): H725-33.

WELSCH U. (Ed). Sobotta - Atlas Histologie. Zytologie, Histologie, mikroskopische
Anatomie, 6. Auflage, Verlag Urban und Fischer München Jena, 2002, 1-8, 238

WERNER G.S., FERRARI M., HEINKE S., KUETHE F., SURBER R., RICHARTZ
B.M., FIGULLA H.R., Angiographic assessment of collateral connections in comparison with
invasively determined collateral function in chronic coronary occlusions. *Circulation.* 2003;
107: 1972-7.

WHITE F.C., CARROLL S.M., MAGNET A., BLOOR C.M., Coronary collateral
development in swine after coronary artery occlusion. *Circ Res.* 1992; 71: 1490-500.

WHITE F.C., ROTH D.M., BLOOR C.M., Coronary collateral reserve during exercise
induced ischemia in swine. *Basic Res Cardiol.* 1989; 84: 42-54.

WHITE F.C., ROTH D.M., BLOOR C.M., The pig as a model for myocardial ischemia and
exercise. *Lab Anim Sci.* 1986; 36: 351-6.

WOLF T., GEBSTEIN L., DROR U., HAYAM G., SHOFTI R., ZARETZKY A., URETZKY
G., ORON U., BEN-HAIM S.A., Detailed endocardial mapping accurately predicts the
transmural extent of myocardial infarction. *J Am Coll Cardiol.* 2001; 37: 1590-7.

ABBILDUNGSVERZEICHNIS

Abbildung 1: Anatomie des Schweineherzens (aus Nickel et al. 1984)	7
Abbildung 2: Ameroidkonstriktor	16
Abbildung 3: Projektionsebenen der Koronarangiographie (aus Krakau 1999)	18
Abbildung 4: Aufbau des NOGA-Systems (aus NOGA-Trainingmaterials 2003).....	22
Abbildung 5: Lokalisation der Katheterspitze (aus NOGA-Trainingmaterials 2003)	22
Abbildung 6: NOGA-Map eines normalen linken Ventrikels (Bullseyeview links und Unipolar Voltage Map rechts) (aus NOGA-Trainingmaterials 2003)	27
Abbildung 7: Sample processing unit	53
Abbildung 8: Schema der Probenentnahme für die Mikrosphärenmessung	56
Abbildung 9: Koronarangiographie ohne Kollateralen (4mm Konstriktor).....	65
Abbildung 10: NOGA: Gesamtvergleich Referenzgewebe mit "Region of Interest (RI), Phase II und III (Tag 21 und 42), Linear Local Shortening (LLS)	77
Abbildung 11: NOGA: Gesamtvergleich Referenzgewebe mit "Region of Interest" (RI) Phase II und III (Tag 21 und 42), Unipolar Voltage (UV).....	77
Abbildung 12: Myokardialer Blutfluss aller Tiere (ml/min/g), Phase II und III (Tag 21 und 42)	79
Abbildung 13: Myokardialer Blutfluss der Tiere mit vollständigen Messungen Phase II und III (Tag 21 und 42)	80
Abbildung 14: Präparat 1: HE-Färbung Endvergrößerung 100-fach	83
Abbildung 15: Präparat 2: HE-Färbung Endvergrößerung 100-fach	83
Abbildung 16: Präparat 3: van Giesson-Färbung Endvergrößerung 200-fach.....	84

TABELLENVERZEICHNIS

Tabelle 1: Kardiovaskuläre Daten von Mensch und Schwein	3
Tabelle 2: Grade der Kollateralenbildung	11
Tabelle 3: Daten der Versuchstiere	42
Tabelle 4: Versuchsablauf	44
Tabelle 5: implantierte Konstriktoren	47
Tabelle 6: Vergleich der NOGA- und Echokardiographie-segmente	59
Tabelle 7 : Hämodynamische Daten Phase I (Tag 0).....	62
Tabelle 8: durchgeführte Untersuchungen Phase II (Tag 21)	63
Tabelle 9: Hämodynamische Daten Phase II (Tag 21) (Teil 1)	64
Tabelle 10: Hämodynamische Daten Phase II (Tag 21) (Teil 2)	64
Tabelle 11: Ergebnisse Koronarangiographie und Ventrikulographie, Phase II (Tag 21).....	65
Tabelle 12: NOGA: Vergleich Basalsegmente mit "Region of Interest" (RI), Linear Local Shortening (LLS), Phase II (Tag 21).....	66
Tabelle 13: NOGA: Vergleich Basalsegmente mit "Region of Interest" (RI), Unipolar Voltage (UV), Phase II (Tag 21).....	67
Tabelle 14: NOGA: Linear Local Shortening-Gesamtmessung, Phase II (Tag 21).....	68
Tabelle 15: NOGA: Unipolar Voltage-Gesamtmessung, Phase II (Tag 21).....	68
Tabelle 16: NOGA: Auswertung der vollständig gemessenen Tiere, Linear Local Shortening, Phase II (Tag 21)	69
Tabelle 17: NOGA: Auswertung der vollständig gemessenen Tiere, Unipolar Voltage, Phase II (Tag 21)	69
Tabelle 18: Myokardiale Flussraten aller Tiere, Phase II (Tag 21)	70
Tabelle 19: Myokardiale Flussraten der Tiere mit vollständigen Messungen, Phase II (Tag 21)	71
Tabelle 20: Echokardiographieauswertung, Phase II (Tag 21)	72
Tabelle 21: Durchgeführte Untersuchungen Phase III (Tag 42)	73
Tabelle 22 : Hämodynamische Daten Phase III (Tag 42) (Teil 1)	74
Tabelle 23: Hämodynamische Daten Phase III (Tag 42) (Teil 2)	74
Tabelle 24: NOGA: Vergleich Basalsegmente mit der "Region of Interest" (RI), Linear Local Shortening LLS), Phase III (Tag 42).....	75
Tabelle 25: NOGA: Vergleich Basalsegmente mit der "Region of Interest", Unipolar Voltage, Phase III (Tag 42).....	75
Tabelle 26: NOGA: Gesamtauswertung Vergleich Referenzgewebe mit "Region of Interest", Linear Local Shortening, Phase III (Tag 42).....	76
Tabelle 27: NOGA: Gesamtauswertung Vergleich Referenzgewebe mit "Region of Interest" (RI), Unipolar Voltage (UV), Phase III (Tag 42).....	76
Tabelle 28: Myokardiale Blutflussraten aller Tiere (ml/min/g), Phase III (Tag 42).....	78
Tabelle 29: Myokardiale Blutflussraten der vollständigen Tiere (ml/min/g), Phase III (Tag 42)	79
Tabelle 30: Echokardiographieauswertung Phase III (Tag 42).....	81
Tabelle 31: Histopathologische Veränderungen	82

ABKÜRZUNGSVERZEICHNIS

A.	Arterie /Arteria
Aa.	Arterien /Arteriae
Abb.	Abbildung
ASS	Acetylsalicylsäure
ATP	Adenosintriphosphat
Bsp.	Beispiel
BV	Bipolar Voltage
bzw.	beziehungsweise
ca.	circa
Ca ²⁺	Calziumion
CM	Farbegekoppelte Mikrosphären (coloured microspheres)
cm	Zentimeter
CO ₂	Kohlendioxid
cran.	cranial
da N/mm ²	Maßeinheit Zugfestigkeit
dext.	dexter, dextra, dextrum
d.h.	das heisst
Diss.	Dissertation
dist.	distal, distalis
DMF	Dimethylformamid
Dr.	Doktor
etc.	ecetera
EKG	Elektrokardiogramm
ER	endoplasmatisches Retikulum
et al.	et alii
v.G.	van Gieson
evtl.	eventuell
F	French
Fa.	Firma
FM	Floureszenz-gekoppelte Mikrosphären (flourescent-labeled microspheres)
g	Gramm
h	Stunde
Habil.	Habilitation
H.E.	Hämatoxylin-Eosin
HF	Herzfrequenz
H ₂ O	Wasser
IE / IU	Internationale Einheiten /International Units
i.m.	intramuskulär
intra OP	intra operationem
i.v.	intravenös
Kap.	Kapitel
KCl	Kaliumchlorid
KG	Körpergewicht
kg	Kilogramm
KOH	Kalilauge
KHK	Koronare Herzkrankheit
l	Liter
LAD	left anterior descending (coronary artery) =A. coronaria sin.
LAO 1	inker vorderer Längsdurchmesser (left anterior oblique)
LCX	left circumflex (coronary artery)

ABKÜRZUNGSVERZEICHNIS

LLS	Linear Local Shortening
LV	linker Ventrikel
MAP	mittlerer arterieller Druck (mean arterial blood pressure)
max.	maximal /Maximalwert
MBF	myokardialer Blutfluss
med.	medizinische
mg	Milligramm
MI	Mechanische Index
Min.	Minimum
min.	Minute
ml	Milliliter
mm	Millimeter
mmHg	Millimeter Quecksilbersäule
MRT	Magnetresonanztomographie
MW	Mittelwert
n	Anzahl
Na+	Natriumion
NaCl	Natriumchlorid
n.d.	nicht durchgeführt
Nr.	Nummer
O ₂	Sauerstoff
OP	Operation
p	Irrtumswahrscheinlichkeit
PET	Positronen Emissions Tomographie
pH	negativer Logarithmus Wasserstoffionenkonzentration
PPI	Power Pulse Inversion
p.o.	per os
post OP	post operationem
prox.	proximal, proximalis
R.	Ramus
RAO	rechter vorderer Längsdurchmesser (right anterior oblique)
RBF	regionaler Blutfluss
RCX	Ramus circumflexus
Ref	Referenzgewebe (nicht ischämisch)
RI	Versorgungsgebiet des R. circumflexus sin. (Region of Interest)
RM	radioaktiv-gekoppelte Mikrosphären
rpm	Umdrehungen pro Minute (rounds per minute)
RS	Rentrop-Score
S.	Seite
s.c.	subkutan
SD	Standardabweichung
sec.	Sekunde
sin.	sinister, sinistra, sinistrum
sog.	sogenannter, -es, -e
SPECT	Single-Photonemission Computertomographie
SPU	Sample-processing unit
Std.	Stunde
Tab.	Tabelle
tgl.	täglich
u.a.	unter anderem /und andere
usw.	und so weiter

ABKÜRZUNGSVERZEICHNIS

UV	Unipolar Voltage
V.	Vene /Vena
v.a.	vor allem
vet. med.	veterinärmedizinisch
Vol.-%	Volumenprozent
Vorb.	Vorbereitung
Vv.	Venen/Venae
z.B.	zum Beispiel
°C	Grad Celsius
µg	Mikrogramm
µl	Mikroliter
%	Prozent
§	Paragraph
<	kleiner als
>	größer als
°	Winkelgrade

DANKSAGUNG

6 Danksagung

Für die Überlassung des Dissertationsthemas danke ich der Kardiologieabteilung des AK St.Georg in Hamburg unter der Leitung von Prof. Dr. Karl-Heinz Kuck.

Mein besonderer persönlicher Dank gilt hier dem Team der Zellbiologie Herrn Dr. Kai Jaquet und Frau Mona Nauerz für die gute Betreuung sowie die ständige Beratung und Unterstützung bei der Auswertung. Auch bei Herrn Dr. Korff Krause und Herrn Dr. Carsten Schneider möchte ich mich für die tatkräftige Hilfestellung bei der Auswertung bedanken.

Herrn Prof. Dr. W. Schmahl vom Institut für Tierpathologie der Universität München möchte ich für die sehr spontane Übernahme meiner Dissertation danken.

Für die wiederholte, geduldige Durchsicht und Korrektur meiner Arbeit, sowie für die menschliche Betreuung und Beratung in allen Belangen danke ich Herrn Prof. Dr. Dr. Wolf Erhardt vom Institut für Experimentelle Onkologie und Therapieforschung an der Universität München.

Bei der Firma Ethicon unter der Leitung von Dr. Jürgen Brenner möchte ich mich für die professionelle Durchführung der Studie und zur Verfügung Stellung der benötigten Räumlichkeiten bedanken.

Mein spezieller Dank geht hier an Dr. Jörg-Ludwig Holste (Tierarzt der Ethicon GmbH in Hamburg) und sein Team für die Betreuung der Tiere und Mithilfe bei der Studie sowie fachliche Beratung.

Für die Weiterführung des Projektes möchte ich mich ganz besonders bei Sandra Baark und ihrem OP-Team für die großartige Zusammenarbeit bei der Fortführung dieses Projektes bedanken.

Auch den mitwirkenden Kurstrainerinnen möchte ich an dieser Stelle danken.

Der Firma Cordis möchte ich für finanzielle Unterstützung des Projektes danken. Besonders dem aus diesem Hause stammenden Dr. Hans-Peter Stoll danke ich außerdem sowohl für die persönliche Betreuung des Projektes als auch für die nette und kompetente Beratung in Sachen NOGA-System.

Sigrid Boczar danke ich für die geduldige statistische Auswertung der Daten.

Für die histologische Betreuung gilt Herrn Dr. Winkler aus der Abteilung der Neuropathologie des Uniklinikums Eppendorf in Hamburg mein besonderer Dank.

Für die Unterstützung am Computer möchte ich Frau Renate Heldt danken, die mir mit vielen konstruktiven Vorschlägen und Tipps die Erstellung der Arbeit wesentlich erleichtert hat.

Fr. Löffel von der Ethicon GmbH danke ich für die wiederholte und prompte Beschaffung von benötigter Literatur.

LEBENS LAUF

7 Lebenslauf

Persönliche Daten

Name: Schiele
Vorname: Andrea Winnifred
Aktuelle Anschrift: Fabriciusstr. 274
22177 Hamburg
Geburtsdatum: 23.09.1975
Geburtsort: Greenwich / CT / USA
Eltern : Jörg-Gerhard Schiele
Marianne Schiele, geb. Runge

Ausbildung

September 1982 – März 1986 Grundschule Teichwiesen in Hamburg
September 1986 – März 1992 Gymnasium Walddörfer in Hamburg
September 1992 – Juli 1993 Northwood Highschool, Lake Placid N.Y./USA
September 1993 – Juli 1995 Millfield School, Street / Somerset / England
Juli 1995 Abitur

September 1995 – Juli 1997 Tiermedizinische Universität, Budapest / Ungarn
August 1997 Physikum
September 1997 – Januar 2001 Tiermedizinische Universität Leipzig
3. Staatsexamen 12. Januar 2001

Tierärztliche Approbation 16. März 2001

Juni – April 2001 Hospitation im unten genannten Institut mit Weiterbildung
in der minimal invasiven Operationstechnik

24. April 2002 – 31. Mai 2005 Angestellte Doktorandin im European Surgical Institute
der Firma Ethicon-Endo-Surgery, in Hamburg Norderstedt