

Aus dem Institut für Klinische Radiologie
der Ludwig-Maximilians-Universität München
Vorstand: Prof. Dr. med. Dr. h. c. Maximilian Reiser

**Wertigkeit eines High-End-Ultraschallgerätes bei der
differentialdiagnostischen Abklärung renaler
Raumforderungen**

Dissertation
zum Erwerb des Doktorgrades der Medizin
an der Medizinischen Fakultät der
Ludwig-Maximilians-Universität zu München

vorgelegt von
Elisabeth Langer
aus
Freising

2003

**Mit Genehmigung der Medizinischen Fakultät
der Universität München**

Berichterstatter: Prof. Dr. med. Dr. h. c. Maximilian Reiser

**Mitberichterstatter: Prof. Dr. H. D. Rupprecht
Prof. Dr. T. Bosch**

**Mitbetreuung durch den
promovierten Mitarbeiter: Dr. med. Marcus Seemann**

Dekan: Prof. Dr. med. Dr. h. c. Klaus Peter

**Tag der mündlichen
Prüfung: 27.11.2003**

Meinen Eltern in Dankbarkeit

Inhaltsverzeichnis

1 EINLEITUNG	6
2 PATIENTEN UND METHODEN	9
2.1 Patienten	9
2.1.1. Einschlußkriterien	9
2.1.2 Histopathologische Diagnosen	9
2.1.3 Primäre Ursachen für die Verdachtsdiagnose einer renalen Raumforderung	10
2.1.4 Geschlechts- und Altersverteilung	12
2.2 Sonographische Untersuchung	14
2.2.1 B-Mode-Sonographie (BMS)	14
2.2.1.1 Physikalische Grundlagen der B-Mode-Sonographie	14
2.2.1.2 Ultraschallgerät	16
2.2.1.3 Bedingungen und Durchführung der Untersuchung	17
2.2.1.4 Sonomorphologie der Nieren im B-Bild-Verfahren	19
2.2.1.5 Sonomorphologie der Nierenläsionen im B-Bild-Verfahren	20
2.2.1.5.1 Tumordimensionen	20
2.2.1.5.2 Lokalisation	21
2.2.1.5.3 Erscheinungsform	22
2.2.1.5.4 Binnenstruktur	22
2.2.1.5.5 Echofreie/echoarme Areale	22
2.2.1.5.6 Echoreiche Areale	23
2.2.1.5.7 Echogenität	23
2.2.1.5.8 Halo	24
2.2.1.5.9 Randbereich und Umgebung	25
2.2.1.5.10 Konturvorwölbung des Nierenparenchyms	25
2.2.2 Doppler-Verfahren: Farbkodierte Dopplersonographie (FKDS) und Powerdopplersonographie (PDS)	26
2.2.2.1 Grundlagen der Dopplersonographie: Dopplereffekt und Dopplergleichung	26
2.2.2.2 Methodik der farbkodierten Dopplersonographie (FKDS)	27
2.2.2.3 Methodik der Powerdopplersonographie (PDS)	28
2.2.2.4 Gefäßversorgung der Niere und intrarenale Gefäßarchitektur	29
2.2.2.5 Vaskularisation und Blutfluß in Tumoren	29
2.2.2.6 Untersuchung der betroffenen Nieren und der Nierenläsionen mit der FKDS und der PDS	31
2.2.2.6.1 Vaskularisations-/Perfusionsgrad	31
2.2.2.6.2 Beschreibung der Morphologie des Perfusionsmusters der Läsionen und ihrer Randzonen	32
2.2.2.6.3 Messung und Berechnung quantitativer Parameter mit Hilfe der FKDS	33
2.2.2.6.4 „Maligne Dopplersignale“	34

2.3 Klinische Auswertung	35
2.3.1 Histologische Untersuchung	35
2.3.2 Klassifikation der Entitäten renaler Raumforderungen.....	35
2.3.3 Histopathologisches Grading	38
2.3.4 Stadieneinteilung mit Hilfe der TNM-Klassifikation.....	38
2.4 Statistische Auswertung	40
2.5 Methodische Schwierigkeiten	41
2.5.1 Vergleichsweise niedrige Fallzahl benigner Nierenläsionen.....	41
2.5.2 Vorgegangene präoperative Diagnostik und Vorauswahl der Raumforderungen	42
2.5.3 Dorsaler Schallschatten als nicht in die Studie aufgenommenes Merkmal renaler Läsionen	42
2.5.4 Hochleistungsschallgerät	42
2.5.5 Limitationen in der Vergleichbarkeit dopplersonographischer Ergebnisse und Studien.....	43
2.5.5.1 Subjektive und semiquantitative Beurteilung.....	43
2.5.5.2 Individuelle körperliche Konstitution der Patienten.....	43
2.5.5.3 Durch die physikalischen Eigenschaften der Powerdoppler-sonographie begründete Störanfälligkeiten und Artefakte	44
2.5.5.4 Durch die physikalischen Eigenschaften der FKDS begründete Störanfälligkeiten und Artefakte	45
2.5.5.5 Eingeschränkte Vergleichbarkeit quantitativer FKDS-Daten unterschiedlicher Forschungsgruppen	45
2.5.5.6 Variationen in der Blutflußintensität von Tumoren.....	46
3 ERGEBNISSE	47
3.1 Darstellung der Nierenläsionen (NL) mit Hilfe der B-Mode-Sonographie (BMS)	47
3.1.1 Lokalisation.....	47
3.1.1.1 Seitenlokalisierung	47
3.1.1.2.1 Lokalisation in den einzelnen Sextanten	48
3.1.1.2.2 Flächenausdehnung innerhalb verschiedener Sextanten.....	50
3.1.2 Größe und Volumen.....	52
3.1.3 Form.....	53
3.1.4 Binnenstruktur.....	55
3.1.5 Echogenität	56
3.1.7 Echoreiche Areale.....	60
3.1.8 Halo.....	62
3.1.9 Randbereich	63
3.1.10 Umgebung.....	64
3.1.11 Vorwölbung der Konturen des Nierenparenchyms	65
3.1.12 Vergleich der sog. „kleinen“ und „großen“ Nierenzellkarzinome	67

3.2 Merkmale der Nierenläsionen (NL) in der farbkodierten Dopplersonographie (FKDS) und der Powerdopplersonographie (PDS)	68
3.2.1 Vaskularisations-/Perfusionsgrad.....	68
3.2.1.1 Vaskularisation/Perfusion des Tumorerinneren.....	68
3.2.1.2 Vaskularisation/Perfusion der Randzone der Läsionen	74
3.2.2 Betonte Vaskularisations-/Perfusionszone	77
3.2.3 Morphologische Beschreibung des Vaskularisations-/ Perfusionsmusters der Raumforderungen	78
3.2.3.1 Vaskularisation der Randzone der Nierenläsionen in der Darstellung durch FKDS und PDS... 81	
3.2.3.2 Einsprossen von Gefäßästen.....	83
3.2.3.3 Kombination der Merkmale „periläsionale Perfusionskorona“ und „Einsprossen von Gefäßästen“	84
3.2.3.4 Intratumorale „farbtupferartige“ Gefäßanschnitte	87
3.2.4 Maximale systolische Blutflußgeschwindigkeit v_{\max} der Tumorarterien	90
3.2.5 Widerstandsindex RI und Pulsatilitätsindex PI der Tumorarterien	90
3.2.6 Maximale systolische Geschwindigkeit der ipsilateralen Arteria renalis	90
3.2.7 RI und PI der ipsilateralen Arteria renalis.....	91
3.2.8 Quotient $v_{\max, \text{Tumorarterie}}/v_{\max, \text{Arteria renalis}}$	91
3.2.9 „Maligne Dopplersignale“	92
3.2.9.1 Hochfrequenzsignal.....	92
3.2.9.2 Niedrig-impedantes Tumorsignal.....	93
3.3 Statistisch signifikante sonomorphologische Kriterien zur Beurteilung der Dignität renaler Raumforderungen.....	94
3.4 Kombinationen signifikanter sonographischer Merkmale.....	95
3.5 Wertigkeit der B-Bild-Sonographie, FKDS und PDS in der präoperativen Diagnostik renaler Raumforderungen.....	96
3.6 ZUSAMMENFASSUNG: Ergebnisse der qualitativen und quantitativen Auswertung der Untersuchungen der histopathologisch gesicherten benignen (BNL) und malignen Nierenläsionen (MNL) mittels BMS, FKDS und PDS.....	97
3.6.1 Signifikante Malignitätskriterien renaler Läsionen (Tabelle)	97
3.6.2 Signifikante Kriterien für renale Zysten bzw. Pseudozysten (Tabelle).....	98
3.6.3 Nicht signifikante Kriterien renaler Läsionen (Tabelle).....	99
4 DISKUSSION.....	100
4.1 Sonographischer Zufallsbefund versus klinisch manifeste renale Läsion	100
4.2 Die Sonomorphologie von Nierenzellkarzinomen und Angiomyolipomen im B-Bild-Ultraschall – Ergebnisse unserer Studie im Spiegel der wissenschaftlichen Literatur	102
4.2.1 Intrarenale Lokalisation und räumliche Ausdehnung.....	102

4.2.2 Größe und Volumen	103
4.2.3 Form	104
4.2.4 Binnenstruktur	104
4.2.5 Echogenität	106
4.2.6 Echoarme Areale	110
4.2.7 Echoreiche Areale	111
4.2.8 Halo	112
4.2.9 Randbereich, Umgebung und Parenchymkonturvorböbung	113
4.3 Die Darstellung der Neovaskularisation von Tumoren mit Hilfe der FKDS und PDS - Vergleich unserer Befunde mit wissenschaftlichen Veröffentlichungen	115
4.3.1 Morphologische Beschreibung der Durchblutungsmuster	115
4.3.2 Charakterisierung renaler Nierenläsionen durch quantitative Parameter der FKDS	119
4.4 Differentialdiagnosen renaler Raumforderungen und ihre sonographischen Merkmale: Fallvorstellungen und Diskussion.....	124
4.4.1 Nierenzyste/komplizierte Nierenzyste/Pseudozyste/Urothelzysten	124
4.4.2 Onkozytom	126
4.4.3 Reaktiv veränderter Nierenabschnitt	128
4.4.4 Maligner mesenchymaler Tumor (Müller'scher Misch tumor)	129
4.4.5 Metastasen	131
4.4.6 Normvarianten als Differentialdiagnosen des NZK	134
4.5 Wertigkeit der Sonographie in der Diagnostik renaler Raumforderungen.....	135
5 ZUSAMMENFASSUNG	138
LITERATURVERZEICHNIS.....	140
ABBILDUNGSVERZEICHNIS	146
TABELLENVERZEICHNIS	148
ABKÜRZUNGSVERZEICHNIS	149
DANKSAGUNG	151
LEBENS LAUF	152

1 Einleitung

Die Frühdiagnostik von Tumoren rückt zunehmend in den Mittelpunkt diagnostischer Bemühungen. Speziell in der Früherkennung von Nierentumoren beweist die Sonographie ihren bedeutenden Stellenwert, zumal die Mehrzahl der renalen Raumforderungen heute bei sonographischen Routineuntersuchungen des Abdomens, die standardmäßig das Retroperitoneum mit beiden Nieren einschließen sollten, entdeckt werden. Seit den Anfängen der Sonographie vollzog sich durch ihren relativ flächendeckenden Einsatz, v.a. im ambulanten, aber auch im stationären Bereich, durch die Früherkennung renaler Raumforderungen und durch die dadurch mögliche frühzeitige Therapie und Heilung eine eindrucksvolle Verbesserung der Prognose bei Nierenzellkarzinomen [Siemer et al., 2000]. Während das zufällig entdeckte, symptomlose Nierenzellkarzinom, das sog. Inzidentalom der Niere, in den siebziger und achtziger Jahren noch einen Anteil von 4 bis 53% einnahm, so sind es zum gegenwärtigen Zeitpunkt bis zu 80% [Filipas et al., 2002; Gross et al., 1992; Porena et al., 1992; Siemer et al., 2000; Wunderlich et al., 1999]. Im Laufe der letzten Jahrzehnte ist bei den Inzidentalomen auch eine Abnahme des Tumordurchmessers und des Tumorstadiums zu verzeichnen [Delorme et v. Kaick, 1996; Gross et al., 1992; Kauczor et al., 1992; Porena et al., 1992; Siemer et al., 2000]. Die Zunahme der Häufigkeit des Nierenzellkarzinoms ist sowohl als diagnostisch bedingt als auch bzgl. seiner tatsächlichen Inzidenz als echt [Gross et al., 1992; Siemer et al., 2000; Wunderlich et al., 1999] einzustufen und verdeutlicht die Bedeutung dieser Tumoren und aller differentialdiagnostisch relevanten Nierenläsionen in Diagnostik und Therapie. Nicht nur die Erstdiagnose renaler Raumforderungen, sondern auch die Unterscheidung zystischer, flüssigkeitsgefüllter Läsionen einerseits und solider Tumoren andererseits stellen generelle Aufgabengebiete der Sonographie dar.

Aufgrund ihrer ungefährlichen, praktisch risikolosen und relativ unkomplizierten Anwendung sowie ihrer umfangreichen diagnostischen Möglichkeiten, gerade unter dem heute üblichen Einsatz modernster Computertechnologien, etablierte sich die Sonographie sowohl in der Klinik als auch beim niedergelassenen Arzt zu einer sehr bedeutenden Modalität unter den bildgebenden Verfahren. Ihre nicht invasive Anwendung, die meist sofortige Verfügbarkeit und die beliebige Wiederholbarkeit machen sie zu einem patientenfreundlichen Basisdiagnostikum.

Allerdings ist die Sonographie als anwendungsintensive Modalität auch bedeutend von der Erfahrung und der subjektiven Interpretation des Untersuchers einerseits und der Compliance sowie den individuellen habituellen und anatomischen Gegebenheiten des Patienten andererseits abhängig.

Große Fortschritte auf dem Sektor der Hochgeschwindigkeitselektronik ebenso wie in der Gerät- und Schallkopfentwicklung ermöglichten die Einführung der sogenannten High-End-Farbdoppler-Plattformen, die als volldigitale Hochleistungsrechner-Systeme zukunftsweisend in der Ultraschalldiagnostik sind [Seemann et al., 1998].

Neben einer frühzeitigen Erkennung spielen die Dignitätsbeurteilung und Charakterisierung renaler Raumforderungen eine wichtige Rolle für die weitere Prognose der betroffenen Patienten. Der Prozeß der Entscheidungsfindung bzgl. einer indizierten und im Einzelfall adäquaten Therapie oder alternativ primär beobachtenden Zuwartens oder fehlender Therapieindikation ist so in der täglichen Routine neben Anamnese und Klinik stark auf die diagnostische Aussage bildgebender Verfahren gegründet.

In dieser Dissertation soll die Wertigkeit eines High-End-Ultraschallgerätes in der Diagnostik renaler Raumforderungen aufgezeigt und diskutiert werden.

Durch prospektive präoperative Untersuchungen renaler Raumforderungen mit Hilfe des B-Mode-Ultraschalls, der farbkodierten Dopplersonographie und der Powerdopplersonographie versuchten wir, zur Klärung der Frage beizutragen, welche morphologischen und vaskulären Merkmale renale Raumforderungen charakterisieren können.

Die vorliegende prospektive Studie überprüft so verschiedene, größtenteils in der Literatur beschriebene sonographische und farbdopplersonographische Kriterien und deren mögliche bei jeweils ein und derselben Läsion auftretende Kombinationen zur Differenzierung benigner und maligner Raumforderungen der Nieren kritisch auf ihre diagnostische Relevanz.

Im Rahmen des technischen Fortschrittes der Sonographie in den letzten Jahrzehnten leistet unsere Studie einen Beitrag zur Bestandsaufnahme der diagnostischen Möglichkeiten und Grenzen der modernen Sonographie in der spezifischen Diagnostik renaler Läsionen.

Mit der Powerdopplersonographie, der sog. sonographischen Angiographie, stand uns ein relativ „junges“ Verfahren zur Verfügung, das 1994 von Rubin et al. in der Literatur erstmals vorgestellt wurde und neue Optionen in der Differentialdiagnose von Parenchymläsionen der Niere und anderer Organe eröffnet [Rubin et al., 1994; Ullrich et al., 1999].

Gerade in der heute aktuellen Diskussion über die Neovaskularisation von Tumoren und über daraus resultierende Ansätze des Einsatzes von Inhibitoren der Tumorangio-genese in der Tumorthherapie und Rezidivprophylaxe bieten farbkodierte und Powerdopplersonographie wichtige weiterführende und zu verbessernde Möglichkeiten der Darstellung und Erfolgskontrolle dieser neuen Klasse antineoplastischer Substanzen [Schiefer et al., 1999].

2 Patienten und Methoden

2.1 Patienten

Von März 1997 bis Mai 1998 untersuchten wir prospektiv und konsekutiv insgesamt 46 Patientinnen und Patienten der Urologischen Klinik am Klinikum Großhadern der Ludwig-Maximilians-Universität München, die wegen einer renalen Raumforderung zur diagnostischen Abklärung und zur potentiellen operativen Therapie stationär aufgenommen worden waren.

Alle Patienten erklärten sich mündlich mit einer sonographischen Untersuchung im Rahmen dieser Studie einverstanden.

2.1.1. Einschlußkriterien

Einschlußkriterien für die vorliegende Studie waren die präoperative Durchführung einer sonographischen Untersuchung mit einem High-End-Ultraschallgerät in Verbindung mit einer darauffolgenden Nephrektomie, Heminephrektomie oder Enukleation sowie einer anschließenden histopathologischen Sicherung der Diagnose der renalen Raumforderungen.

2.1.2 Histopathologische Diagnosen

Insgesamt untersuchten wir 47 Raumforderungen bei 46 Patienten. Sechs Nierenläsionen (NL) waren benigne (BNL) und 41 maligne (MNL).

Bei einem Patienten sahen wir in derselben Niere zwei koexistente Raumforderungen, eine davon war benigne (Nierenzyste), die andere maligne (klarzelliges Nierenzellkarzinom). Dieser Zusammenhang entspricht in der Klassifikation nach Gibson dem Typ I koexistenter renaler Raumforderungen [Kauczor et al., 1992].

Der zeitliche Abstand zwischen der sonographischen Untersuchung und der Operation der Patienten betrug im Gesamtkollektiv im Mittel $4,6 \pm 4,1$ (minimal 1 - maximal 20) Tage (MNL: $4,8 \pm 4,2$ (1-20) Tage, BNL: $5,0 \pm 2,8$ (1-5) Tage).

Die histopathologisch gesicherten Diagnosen der in die Studie aufgenommenen Nierenläsionen verdeutlicht Tabelle 1:

Dignität	Histopathologische Diagnose	Häufigkeit (n)	Prozent
maligne	Nierenzellkarzinome (NZK)		
	- klarzellige	- 29	- 61,7
	- chromophile	- 8	- 17,0
	- chromophobe	- 1	- 2,1
	Renale Metastasen		
	- Colon (Adeno-Ca)	- 1	- 2,1
	- Hypopharynx (verhornendes Plattenepithel-Ca)	- 1	- 2,1
	Maligner mesenchymaler Tumor, am ehesten Müller'scher Misch tumor	1	2,1
benigne	Pseudozysten	2	4,3
	Urothelzyste	1	2,1
	Onkozytom	1	2,1
	Angiomyolipom (AML)	1	2,1
	Reaktiv veränderter Nierenabschnitt/Pseudotumor (mit hochgradiger Arteriosklerose, mäßiger Arteriolo-hyalinose, Sklerosierung von Glomerula und lymphozellulärer interstitieller Infiltration)	1	2,1

Tabelle 1: Histopathologische Diagnosen der sonographisch untersuchten renalen Läsionen (nach: WHO-Klassifikation der Nierentumoren, s. Seite 35)

2.1.3 Primäre Ursachen für die Verdachtsdiagnose einer renalen Raumforderung

Bei 42 Raumforderungen stellte die Sonographie das extern primär durchgeführte bildgebende Verfahren dar, das auch zur ersten Verdachtsdiagnose führte. In fünf Fällen wurden die jeweiligen Läsionen primär mit Hilfe der Computertomographie dargestellt.

Die 41 Tumoren, die sich in der Histologie als maligne erwiesen, waren in 56,1% (n=23) der Fälle echte sonographische Zufallsbefunde ohne klinische Symptome.

Demgegenüber wurden alle benignen Raumforderungen unserer Studie (n=6) primär durch eine sonographische Untersuchung ohne vorheriges Auftreten klinischer Symptome diagnostiziert.

Insgesamt 15 Patienten und damit 36,6% der Personen mit malignen renalen Raumforderungen zeigten anamnestisch initial klinische Symptome, die in der diagnostischen Konsequenz zu einer primären Abklärung mit Hilfe einer sonographischen (n=13) oder computertomographischen Untersuchung (n=2) führten: Bei acht (19,5%) der Patienten mit malignen Nierenläsionen waren Hämaturien, bei sechs Patienten (14,6%) abdominelle oder in der Flanke empfundene Schmerzen und bei einem Patienten (2,4%) eine signifikante Proteinurie aufgetreten. In drei Fällen (7,3%) wurden im Rahmen der Nachsorge bereits länger bestehender und bekannter Tumorleiden anderer Organe computertomographische Untersuchungen des Abdomens durchgeführt, bei denen die renalen Raumforderungen erstmals auffielen.

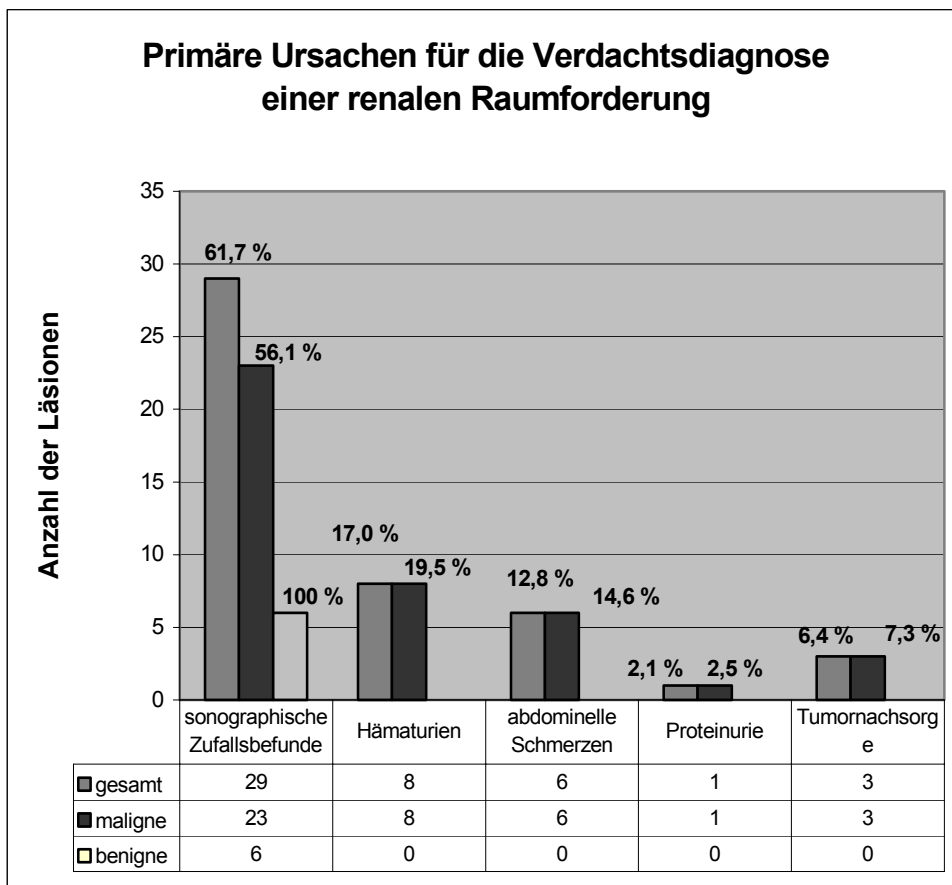


Abbildung 1: Primäre Ursachen für die Verdachtsdiagnose einer renalen Raumforderung

2.1.4 Geschlechts- und Altersverteilung

In unserem Patientenkollektiv befanden sich 34 Männer (73,9%) und 12 Frauen (26,1%), die Geschlechtsverteilung Männer zu Frauen war im gesamten Studienkollektiv 2,8:1.

In der Gruppe der benignen Läsionen war die Verteilung Männer zu Frauen 2:1 (4 Männer, 2 Frauen) und in der Gruppe der malignen Läsionen 3,1:1 (31 Männer, 10 Frauen).

Das durchschnittliche Alter der 46 Patienten bei der Untersuchung betrug $60,9 \pm 12,7$ (24,8 - 79,4) Jahre. Die Patientinnen waren durchschnittlich $63,4 \pm 14,4$ (35,0 - 78,5) Jahre alt, die Patienten $60,0 \pm 12,1$ (24,8 - 79,4) Jahre. Die Patientinnen und Patienten mit BNL waren im Mittel $64,3 \pm 7,6$ (56,1 - 75,0) Jahre alt, die Patientinnen und Patienten mit MNL $60,8 \pm 13,3$ (24,8 - 79,4) Jahre.

Betrachtet man die Altersverteilung in unserem Patientenkollektiv zum Zeitpunkt der sonographischen Untersuchung, so wird deutlich, daß der überwiegende Anteil der Patienten (10 weibliche und 28 männliche) mit 82,6% in die Altersgruppe vom Beginn des 50. bis zum Ende des 80. Lebensjahres entfiel. Innerhalb dieser Gruppe waren 30,4% (3 weibliche und 11 männliche) 50 bis 59 Jahre, 26,1% (1 weibliche und 11 männliche) 60 bis 69 Jahre und 26,1% (6 weibliche und 6 männliche) der Patienten 70 bis 79 Jahre alt.

Danach folgten mit großem Abstand die Altersgruppen von 40 bis 49 Jahre mit 8,7% (1 Patientin und 3 Patienten) und schließlich die Altersgruppe bis 29 Jahre, der ein männlicher Patient (2,2%) angehörte.

In der Gruppe der 41 malignen Raumforderungen war die Verteilung sehr ähnlich. 80,5% der Patienten mit malignen Nierenerkrankungen, darunter 8 Frauen und 25 Männer, waren der Altersgruppe von 50 bis 79 Jahre zugehörig. 9,8% der Patienten mit malignen Nierenläsionen (1 weibliche, 3 männliche) befanden sich in der Altersgruppe von 40 bis 49 Jahre. 7,3% (1 weibliche, 2 männliche) waren zum Zeitpunkt der Untersuchung zwischen 30 und 39 Jahre alt. Ein männlicher Patient (2,4%) wurde der Altersgruppe bis 29 Jahre zugeteilt.

Sowohl in der Geschlechtsverteilung als auch im Altersdurchschnitt entsprachen die Patienten, die an unserer Studie teilgenommen hatten, dem Rahmen der für Nierenzellkarzinome bekannten prozentualen Durchschnittswerte:

Das Tumorzentrum München erfaßte für den Zeitraum 1990 bis 1993 483 neu an Nierenkarzinomen erkrankte Patienten aus dem Stadtbereich München, darunter 60% Männer und 40% Frauen mit einem Häufigkeitsgipfel in der siebten Dekade. Das mediane Alter lag bei 62 bzw. 66 Jahren [Wagner et al./Tumorzentrum München, 1997]. Stähler und Pomer gehen demgegenüber von einem Geschlechtsverhältnis der betroffenen Männer und Frauen von ca. zwei zu eins mit steigender Inzidenz mit zunehmendem Alter und einem Altersgipfel im siebtem Lebensdezennium aus [Stähler et Pomer, 1997].

Die von uns untersuchten sechs Patienten mit benignen Nierenläsionen verteilten sich bezüglich ihres Alters zu gleichen Anteilen, zu jeweils 33,3%, in die drei Altersgruppen von 50 bis 59 Jahre (2 weibliche Patientinnen), von 60 bis 69 Jahre (2 männliche Patienten) und von 70 bis 79 Jahre (2 männliche Patienten). Die Altersverteilung bei den AML zeigt statistisch eine weibliche Dominanz [Hünerbein et al., 1999; Jinzaki et al., 1998; Siegel et al., 1996; Stähler et Pomer, 1997], die in unserem kleinen, bzgl. der Entitäten gemischten Kollektiv nicht repräsentiert wurde.

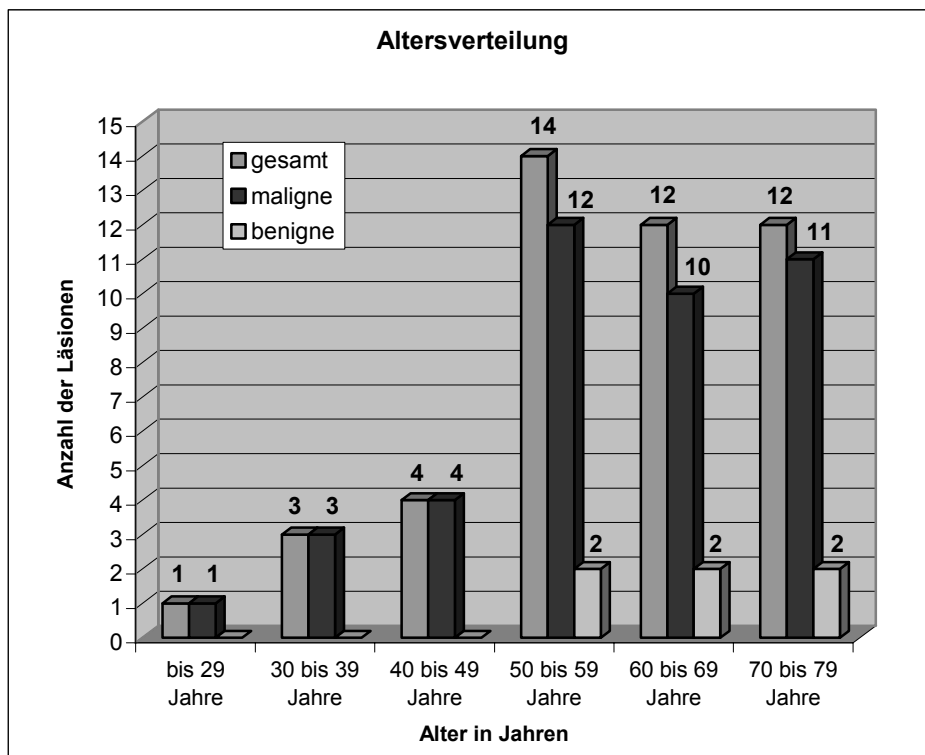


Abbildung 2: Altersverteilung der Patienten
 (Aufgrund der Koexistenz einer benignen und einer malignen Läsion bei einem Patienten ergibt sich im Altersbereich 70-79 Jahre die Patientenzahl 12.)

2.2 Sonographische Untersuchung

2.2.1 B-Mode-Sonographie (BMS)

2.2.1.1 Physikalische Grundlagen der B-Mode-Sonographie

Als Ultraschall bezeichnet man hochfrequente mechanische Wellen mit Frequenzen oberhalb des akustisch wahrnehmbaren Frequenzbandes, d.h. im Bereich von 20 bis < 10 GHz. In der bildgebenden Diagnostik werden Ultraschallwellen von 1 bis ca. 15 MHz verwendet, wobei 1 MHz für 1 Million Schwingungen pro Sekunde steht. Ultraschall breitet sich im Gewebe in Form von Longitudinalwellen, deren Ausbreitungsrichtung in homogenen Medien geradlinig verläuft, aus.

Grundlage der Erzeugung von Ultraschall in Sonographiegeräten ist der sog. *piezoelektrische Effekt*. Legt man an polar gebaute Kristalle aus bestimmten Materialien, wie Quarz oder Bariumtitanat, ein geeignetes elektrisches Wechselfeld an, so schwingen die schallgebenden Kristalle unter Verformung ihrer Oberfläche mechanisch im Takt des Wechselfeldes und erzeugen so hochfrequente Ultraschallwellen, die an das umgebende Medium weitergeleitet werden und sich dort weiter ausbreiten. Die zurücklaufenden Schallwellen können dementsprechend im Kristall als Wechselfeld abgegriffen werden: Durch die mechanische Verformung der piezoelektrischen Kristalle, die auch Transducer genannt werden, durch den auftreffenden Ultraschall wird eine Spannung erzeugt, die registriert werden kann (piezoelektrischer Effekt).

Beim Auftreffen der Ultraschallwellen auf eine Grenzfläche zweier unterschiedlicher Medien, wie z. B. Luft und Wasser, kommen vier unterschiedliche physikalische Phänomene zur Geltung: Reflexion, Brechung, Streuung und Absorption.

Die *Schallreflexion* an echobildenden Grenzflächen stellt die entscheidende Eigenschaft für die diagnostische Verwendbarkeit des Ultraschalls dar. Der reflektierte Anteil der ausgesandten Schallwelle und somit die Intensität des zurücklaufenden Echos sind dabei um so höher, je größer der sog. Impedanzunterschied zwischen diesen beiden Medien ist.

Die sog. Schallimpedanz, der akustische Widerstand, ist ein Maß für die akustische Dichte und Leitfähigkeit eines Mediums, wird als das Produkt aus der Dichte und der Schallausbreitungsgeschwindigkeit in diesem Medium definiert und verhält sich somit proportional zu diesen beiden Größen. Eine echobildende Grenzfläche wird durch zwei aneinanderliegende Medien von unterschiedlicher Impedanz gebildet.

Die Echointensität an der Grenzfläche zweier verschiedener Medien ist umso größer, je weiter die Impedanzen der benachbarten Medien divergieren.

Durch die Formel

$$I = E_r / E_e \sim [(Z_2 - Z_1) / (Z_2 + Z_1)]^2$$

wird die Echointensität I an der Grenzfläche zweier Medien durch das Verhältnis zwischen Reflexionsenergie E_r und Emissionsenergie E_e beschrieben. Gleichzeitig wird eine Verknüpfung mit der Impedanz Z_1 des Mediums 1 und der Impedanz Z_2 des Mediums 2 deutlich, wobei die Impedanz Z allgemein als Produkt aus der Dichte ρ und der Schallausbreitungsgeschwindigkeit v definiert ist [Zoller et al., 1994].

Während einer sonographischen Untersuchung können so z. B. Knochen oder mit Gas gefüllte Darmschlingen, aber auch die unzureichende Ankopplung der Schallsonde auf die Haut des Patienten durch fehlendes oder zu wenig Kontaktgel eine sehr hohe Reflexion und Echointensität verursachen. Darunterliegende Gewebe und Organe können dann nicht mehr dargestellt werden, da die dazu nötige Transmissionsenergie $E_t (=E_e - E_r)$ gebrochener Strahlen fehlt [Zoller et al., 1994].

Das physikalische Phänomen der **Brechung**, d.h. die Änderung der Ausbreitungsrichtung, tritt an akustischen Grenzflächen gleichzeitig mit der Reflexion auf. Ein Teil der Schallwellen wird reflektiert, der andere Teil wird gebrochen und im gebrochenen Zustand im folgenden Medium weitergeleitet. Mit zunehmendem Impedanzunterschied nimmt auch die Brechung zu.

Unter **Streuung** versteht man eine ungerichtete Reflexion einer Ultraschallwelle, die auf eine Grenzfläche mit nicht absolut glatter Oberfläche trifft. Die Streuung stört bei der sonographischen Bilddarstellung; in der Dopplersonographie wird sie ausgewertet.

Das Phänomen der *Absorption* kommt bei zunehmender Eindringtiefe der Schallwellen in ein Medium in steigendem Maße zur Geltung: Die Schallwellen werden von Molekülen des Mediums gedämpft, das Ausmaß der Dämpfung wird in der Sonographie mit 1dB/cm/MHz angegeben. Für tiefliegende Organe müssen also andere Schallfrequenzen verwendet werden als für oberflächliche Strukturen.

[Kopp et Ludwig, 1999; Potempa et Rassweiler, 1997; Zoller et al., 1994]

2.2.1.2 Ultraschallgerät

Alle sonographischen Untersuchungen im Rahmen dieser Studie wurden mit einem High-End-Farbdoppler-Ultraschallgerät (Sonoline Elegra 4.0, Siemens AG, Erlangen) durchgeführt. Es wurde ein hochauflösender 3,5-MHz-Multifrequenzschallkopf (2,77 MHz bis 5,14 MHz) eingesetzt, der die Verwendung einer an die jeweilige Gewebstiefe bzw. den Abstand zwischen dem Schallkopf und der zu untersuchenden Struktur adaptierten Frequenz der einstrahlenden Ultraschallwellen ermöglichte: Befindet sich eine Gewebsstruktur in größerem Abstand zum Schallkopf, so wird innerhalb des Spektrums der Multifrequenzsonde automatisch eine niedrigere Frequenz gewählt als dies bei oberflächlicheren Strukturen der Fall wäre, wodurch das umgekehrt proportionale Verhältnis der Frequenz und der Eindringtiefe von Ultraschallwellen zugunsten eines hohen optischen Auflösungsvermögens („high end“), d.h. eines möglichst kleinen Abstandes zwischen zwei Punkten, die auch bei der Bildwiedergabe zu einer Zwei-Punkt-Diskriminierung führt, möglichst effektiv „ausgelotet“ werden soll. Das verwendete High-End-Ultraschallgerät arbeitet mit einer Digitalisierung der Signale zu einem möglichst frühen Zeitpunkt. Dadurch werden im Vergleich zu früheren Technologien eine höhere Detailauflösung und ein höherer Dynamikumfang ermöglicht. Das hohe Auflösungsvermögen dieser Geräte wird durch Analog-Digital-Wandler mit einer Tiefe von 10 Bit, entsprechend 1024 zur Verfügung stehenden Grauwerten, durch eine mehrere Frequenzbänder umfassende und neue Piezo-Materialien verwendende Gestaltung der Schallköpfe sowie durch eine hochauflösende Monitortechnologie ermöglicht. Strukturdetails von bis zu 0,1 mm können so differenziert werden. Multifrequenz-Schallköpfe, die abhängig vom jeweiligen diagnostischen Anspruch mit unterschiedlichen Sende- und Empfangsfrequenzen betrieben werden können, erlauben eine optimale Anpassung an individuelle anatomische Gegebenheiten verschiedener Patienten.

Durch eine Erhöhung der Elemente und Kanäle auf bis zu 256 werden die laterale Detailauflösung und damit die Schärfe der Abbildung erhöht. Eine große akustische Apertur schafft so eine effektive Sende- bzw. Empfangsfläche, die auch Echos aus großen Tiefen noch empfangen und auflösen kann. Durch die Parallel-Processing-Technologie werden mit Hilfe einer gleichzeitigen Verarbeitung von Echosignalen höhere Bildraten erzeugt. Diese werden für die zeitliche Auflösung bewegter Objekte benötigt [Haerten, 1990; Seemann et al., 1998].

2.2.1.3 Bedingungen und Durchführung der Untersuchung

Sowohl die betroffenen Nieren als auch die solitären Nierenläsionen wurden mit Hilfe der B-Mode-Sonographie (BMS), der farbkodierten Duplexsonographie (FKDS) und der Powerdopplersonographie (PDS) in jeweils zwei Ebenen dargestellt.

Die sonographischen Untersuchungen wurden von zwei erfahrenen Untersuchern prospektiv und präoperativ durchgeführt. Die Befunde aus anderen, zum Zeitpunkt der sonographischen Untersuchung bereits durchgeführten Diagnostikverfahren waren den Untersuchern nicht bekannt.

Die Auswertung der sonographischen Befunde erfolgte während und direkt im Anschluß an die Untersuchung. Nach unabhängigen Interpretationen der zwei Untersucher wurde bei abweichenden Ergebnissen in einer Konferenz ein Konsens herbeigeführt. Die Ergebnisse wurden in eigens für die Studie konzipierten Studienprotokollen festgehalten. Sonographiebilder und Videoaufzeichnungen komplettierten die Dokumentation.

Die Patienten wurden im allgemeinen nicht nüchtern untersucht und mußten sich keiner besonderen Vorbereitung unterziehen. Intestinale Gasansammlungen, die die Untersuchung in seltenen Fällen durch eine Überlagerung der jeweiligen Niere und eine Totalreflexion störten, konnten meist durch Massage oder das Trinken von Wasser verdrängt werden.

Zu Beginn der Untersuchung wurde Kontaktgel als Kopplungsmaterial zwischen der Haut und dem Schallkopf auf das entsprechende Hautareal des Patienten appliziert. Die Untersuchungen erfolgten meist zuerst von dorsolateral im Koronarscan in leicht seitlich gehaltener Rückenlage mit hinter den Kopf oder Nacken genommenem ipsilateralen Arm und somit mit gestreckter ipsilateraler Flankenregion. Zusätzlich oder alternativ wurden je nach Konstitution des Patienten und Lage der Raumforderung auch eine Seitenlage, eine Skolioselagerung mit Unterpolsterung der kontralateralen Flanke, eine Bauchlage mit Ausgleich der LWS-Lordose oder eine sitzende Haltung mit nach vorne gebeugtem Oberkörper gewählt.

Die Nieren und die renalen Nierenläsionen wurden zuerst in parallelen Längs- und Querschnitten untersucht. Um die Niere im Longitudinalschnitt darzustellen, wurde der Schallkopf im allgemeinen parallel zu den Rippen im interkostalen Flankenlängsschnitt aufgesetzt und zur Durchmusterung fächerartig bewegt („durchgekippt“). Die rechte Niere konnte im allgemeinen problemlos über das Schallfenster des rechten Leberlappens von lateral oder subkostal dargestellt werden, während die linke Niere sich häufig durch Darmgas überlagert zeigte, was unter Umständen oben angeführte Alternativlagerungen notwendig machte. Die zweite Ebene, der Transversalschnitt, wurde durch eine Verschiebung des Schallkopfes um 90° und erneutes fächerartiges Kippen erreicht. Im weiteren Verlauf der Untersuchung kamen, abhängig von den jeweiligen individuellen anatomischen Gegebenheiten und der intrarenalen Lage der Läsion, verschiedene modifizierte und frei gewählte Schnittebenen zur Anwendung.

2.2.1.4 Sonomorphologie der Nieren im B-Bild-Verfahren

Die normale Sonomorphologie der Nieren weist eine relativ große Variabilität auf. Die Normalmaße für die Länge werden mit 9-12 cm, für die Breite mit 4-6 cm und für die Tiefe mit bis 5 cm angegeben.

Der Aufbau der Niere läßt sich sonomorphologisch in verschiedene Strukturen unterteilen:

Die **Nierenkapsel** (*Capsula fibroadiposa*) erscheint als echoreiche glatte Linie, die die Niere wie ein Saum umgibt.

Das **Nierenparenchym** besteht aus der Nierenrinde und dem Nierenmark. Die **Nierenrinde** (**Kortex**) erscheint als eine Zone, die im allgemeinen echoärmer als die Leber, aber echoreicher als die benachbarten Nierenpyramiden ist. Die säulenförmigen Ausläufer der Nierenrinde werden Columnae renales genannt. Sie stellen die Begrenzung der Nierenkelche dar und sind zwischen die Markpyramiden gelagert. Das **Nierenmark** besteht aus den im Längsschnitt perlschnurartig angeordneten echoarmen Markpyramiden. Diese dürfen nicht mit echoarmen Tumoren oder Nierenzysten verwechselt werden.

Der **Sinus renalis** bildet als zentrales Reflexband das Nierenbeckenhohlssystem und besteht aus Fett- und Bindegewebe, dem Harnsammelsystem und den am Hilus eintretenden Gefäßen. Das zentrale Reflexband verbreitert sich mit steigendem Lebensalter durch eine Fett- und Bindegewebsvermehrung und eine gleichzeitige Verschmälerung des Nierenparenchyms, weshalb sich die Parenchym-Pyelon-Relation im Laufe des Lebens zugunsten des Pyelons verschiebt.

Die **Ureteren** sind sonomorphologisch echoarme Strukturen, die ebenso wie die Nierenarterien und -venen am besten am Nierenhilus in Koronarprojektion aufgefunden werden können, allerdings nicht immer darstellbar sind.

[Palmer/WHO, 1999; Tschada et al., 1997; Zoller et al., 1994]

2.2.1.5 Sonomorphologie der Nierenläsionen im B-Bild-Verfahren

Die betroffenen Nieren wurden in zwei Ebenen dargestellt.

Die Läsionen wurden zuerst innerhalb der betroffenen Niere lokalisiert und anschließend in zwei Ebenen dargestellt. Die Charakterisierung der Raumforderungen wurde in der Zoom-Funktion des verwendeten Ultraschallgerätes abgerundet.

Als quantitativer Parameter wurde der maximale Durchmesser der Läsion in Millimetern mit Hilfe der Bedienungselemente für Messungen des verwendeten Ultraschallgerätes bestimmt. Die Berechnung des Tumolvolumens erfolgte nachträglich. Auf dichotomem Zahlenniveau wurden außerdem die qualitativen Parameter „Lage der Läsion“, „Erscheinungsform“, „Homogenität“, „Echogenität“, das Vorhandensein umschriebener echofreier bzw. echoarmer sowie echoreicher Areale und eines echoarmen Randsaumes (Halo) bestimmt. Außerdem wurden der Randbereich und die Umgebung der Läsionen charakterisiert. Eine Vorwölbung der Parenchymkontur durch die Raumforderung wurde dokumentiert.

2.2.1.5.1 Tumordimensionen

Die Größe der jeweiligen Läsion wurde mit Hilfe der Bedienelemente für Messungen des verwendeten Ultraschallgerätes dreidimensional bestimmt, indem im sonographischen Längsschnitt die Länge und die Tiefe und im Querschnitt die Breite der Raumforderung gemessen wurden. Das Volumen der Raumforderungen wurde nach der Formel für Ellipsoide

$$V = 4/3 \cdot \Pi \cdot 0,5 \cdot \text{Länge} \cdot 0,5 \cdot \text{Breite} \cdot 0,5 \cdot \text{Tiefe}$$

berechnet. (Π stellt eine mathematische Konstante dar, deren Wert gerundet mit 3,142 angegeben werden kann.)

Diese Formel wird in ihrer modifizierten Form $((L \cdot B \cdot T) / 2)$ auch in der täglichen sonographischen Routine angewendet, so z. B. bei der Bestimmung der Restharnmenge in der Urologie.

2.2.1.5.2 Lokalisation

Hier wurde die Seitenlokalisation der jeweiligen Raumforderung in der rechten oder linken Niere dokumentiert.

Zusätzlich wurde die betroffene Niere in sechs Sextanten eingeteilt und diejenigen der sechs Abschnitte, in denen sich die Raumforderung entwickelt hatte, dokumentiert. Mehrfachnennungen von durch dieselbe Läsion eingenommenen Nierenregionen waren somit möglich. Die Flächenausdehnung der Nierenläsionen über einen oder mehrere Sextanten der Niere wurden dargestellt.

Sextant	Beschreibung der intrarenalen Lage
1	Mediokranial (medialer Anteil des oberen Nierenpols)
2	laterokranial (lateraler Anteil des oberen Nierenpols)
3	Mediomedial (perihilär)
4	Lateromedial (lateraler Anteil des mittleren Nierenabschnittes)
5	Mediokaudal (medialer Anteil des unteren Nierenpols)
6	laterokaudal (lateraler Anteil des unteren Nierenpols)

Tabelle 2: Korrelation der Sextantennummer mit der intrarenalen Lage

Wurde eine Läsion dem ersten Sextanten zugeordnet, so lag sie ganz oder teilweise im mediokraniellen Anteil der betroffenen Niere, d. h. im medialen Anteil des oberen Nierenpols. Der laterokranielle Anteil der Niere, d. h. der laterale Teil des oberen Nierenpols, wurde durch den zweiten Sextanten repräsentiert. Im mittleren Drittel der Niere lagen medial Raumforderungen mit der Lageziffer 3 und lateral mit der Lageziffer 4. Die mediokaudale Lage im medialen Anteil des unteren Nierenpols entsprach dem fünften Sextanten, die Lage im lateralen Anteil des unteren Nierenpols dem sechsten Sextanten.

Von der Sagittalebene aus betrachtet, verhalten sich die Sextantenzuteilungen der rechten und der linken Niere somit spiegelbildlich.

2.2.1.5.3 Erscheinungsform

Bezüglich ihrer Erscheinungsform wurden die Nierenläsionen in vier Kategorien eingeteilt: rund/ovalär/ellipsoid, lobuliert/nodulär, disseminiert und unregelmäßig/irregulär. Mehrfachnennungen für dieselbe Läsion waren in diesem Zusammenhang nicht möglich. Die Kategorie rund/ovalär/ellipsoid setzte somit eine homogene Randkontur voraus. Lobulierte bzw. noduläre Raumforderungen zeigten eine in einzelne Läppchen oder Knötchen unterteilte Struktur, die an der unregelmäßig geformten Randkontur und dem intraläsionalen Muster deutlich wurde. Einzelne Lobuli oder Noduli können durch jeweils eigene echoarme Randsäume oder Perfusionskoronae (s. 2.2.1.5.8 und 2.2.2.6.2) demarkiert werden.

In die Kategorie „disseminiert“ fielen Tumoren, die die ganze betroffene Niere in ausgesäter Form kontinuierlich oder in einzelnen nachweisbaren Nestern durchsetzten. Läsionen mit einer unregelmäßigen, irregulären Randkontur wurden in die zugehörige Kategorie eingeteilt.

2.2.1.5.4 Binnenstruktur

Die Zuordnung der Nierenläsionen erfolgte auf dichotomen Zahlenniveau in die beiden Kategorien „homogen“ und „inhomogen“.

„Homogen“ bedeutet, daß die Läsion ein einheitliches und gleichartiges Binnenstruktur- und Echogenitätsmuster aufweist. Als „inhomogen“ wurde eine Raumforderung dann bezeichnet, wenn das Binnenmuster heterogen und ungleichartig war und diskrete oder deutliche echofreie, echoarme oder echoreiche Areale ein uneinheitliches sonographisches Bild des Tumors erzeugten.

2.2.1.5.5 Echofreie/echoarme Areale

Intraläsional abgrenzbare Stellen, die eine nachweisbar geringere Echogenität (s. 2.2.1.5.7) als das übrige Gewebe der Raumforderung und als das Nierenparenchym als Referenzstrukturen aufwiesen und die evtl. durch eine dorsale Schallverstärkung demarkiert wurden, wurden als „echoarme Areale“ bezeichnet.

Die intraläsionale Verteilung der echoarmen Areale wurde als zentral herdförmig, zentral und peripher herdförmig oder als diffus/disseminiert beschrieben.

Aus pathologischer Sicht sind die Ursachen echofreier bzw. echoarmer Areale v.a. in regressiven Veränderungen, wie intraläsionalen, z. T. zerfallenden Nekroseherden, Zysten, interstitiellen Ödemen und Hämorrhagien oder Blutungsresiduen, vereinzelt auch in Herden glatter Muskulatur, beispielsweise in Angiomyolipomen, oder in Herden von Granulationsgewebe, beispielsweise bei reaktiven postentzündlichen Veränderungen, zu suchen [Kauczor et al., 1992].

2.2.1.5.6 Echoreiche Areale

Intraläsional abgrenzbare Stellen, die eine nachweisbar größere Echogenität als das übrige Gewebe der Raumforderung und/oder das Nierenparenchym aufwiesen und gleichzeitig eine geringere bis gleich große Echogenität wie der Sinus renalis besaßen und die evtl. durch eine dorsale Schallauslöschung demarkiert wurden, wurden als „echoreiche Areale“ dokumentiert.

Fettgewebe, Fibrosen, Verkalkungen, Chondrifizierungen, Ossifizierungen, bindegewebige Septierungen und Verhornungsherde stellen wichtige Faktoren dar, die sich sonographisch als echoreichere Areale zeigen. Das Muster der intraläsionalen echoreicheren Areale konnte als diffus, laminar/konzentrisch, exzentrisch/peripher, herdförmig oder Septierungen bildend beschrieben werden.

2.2.1.5.7 Echogenität

Die Echogenität der Nierenläsionen wurde in Anlehnung an Siegel et al. in 5 Stufen eingeteilt, wobei die Graduierung nach der in der Läsion vorherrschenden Echogenität erfolgte und sich gleichzeitig an der Echogenität des Nierenparenchyms und des Sinus renalis der betroffenen Niere als intrarenalen Referenzstrukturen orientierte [Siegel et al., 1996].

Eine Echogenität der *Stufe 1* wird als „sehr echoarm“ oder „echofrei“ definiert und setzt eine wesentlich geringere Echogenität als das umgebende gesunde Nierenparenchym voraus.

Der *Stufe 2* („*echoarm*“) wurden Läsionen zugeordnet, die eine geringere Echogenität als das übrige Nierenparenchym aufwiesen.

Isoechogenität ist das Charakteristikum der *Stufe 3*, die Läsionen beschreibt, die in ihrer Echogenität dem umgebenden Nierenparenchym entsprechen.

War eine Raumforderung echoreicher als das normale Nierenparenchym, aber echoärmer als das Fett des Sinus renalis, so wurde sie der *Stufe 4* („*echoreich*“) zugewiesen.

Nierenläsionen, die die gleiche Echogenität wie das Fett des Sinus renalis zeigten und damit „*sehr echoreich*“ waren, wurden in die *Stufe 5* eingeteilt.

Grad	Beschreibung	Definition
1	sehr echoarm/echofrei	wesentlich geringere Echogenität als das Nierenparenchym
2	echoarm	geringere Echogenität als das Nierenparenchym
3	isoechogen	Echogenität dem Nierenparenchym entsprechend
4	echoreich	geringere Echogenität als das Fett des Sinus renalis, aber größere als das normale Nierenparenchym
5	sehr echoreich	gleiche Echogenität wie das Fett des Sinus renalis

Tabelle 3: Graduierung der Echogenität der Nierenläsionen mit Hilfe intrarenaler Referenzstrukturen

2.2.1.5.8 Halo

Die Existenz oder das Fehlen eines kompletten Randsaums von verminderter Echogenität, der auf mindestens zwei Bildern präsent war, wurde festgehalten. Ein Halo entspricht aus pathologischer Sicht einer Pseudokapsel aus durch die Tumormassen komprimiertem Nierenparenchym oder einer perifokalen Flüssigkeitsansammlung, die die Läsion als Pseudokapsel umgibt [Yamashita et al., 1993].

2.2.1.5.9 Randbereich und Umgebung

Zur Beschreibung der Randkontur der Läsionen dienten die beiden alternativen Kategorien „scharf“ und „unscharf“. Die Kategorie „scharf“ setzte eine homogene Linienführung der Randkontur voraus, die gut nachvollziehbar war. Unscharf war der Randbereich einer Läsion, die durch eine inhomogene gedachte Linie begrenzt war, die schlecht nachvollziehbar war.

Die unmittelbare intrarenale parenchymale Umgebung der Läsionen wurde als verschwommen oder alternativ als nicht verschwommen charakterisiert.

2.2.1.5.10 Konturvorwölbung des Nierenparenchyms

Eine Vorwölbung der ursprünglichen Parenchymkontur der betroffenen Niere durch die Masse der jeweiligen Raumforderung wurde beschrieben.

Dabei wurde zwischen einer lokalen Vorwölbung der ursprünglichen Parenchym-Pyelon-Grenze in das Pyelon einerseits und einer lokalen Verlagerung der ursprünglichen äußeren Parenchymkontur der Niere nach außen bzw. peripher andererseits unterschieden. Die ausschließliche Verlagerung einer dieser beiden Konturlinien oder ggf. ihre auftretende Kombination wurden dokumentiert.

2.2.2 Doppler-Verfahren: Farbkodierte Dopplersonographie (FKDS) und Powerdopplersonographie (PDS)

2.2.2.1 Grundlagen der Dopplersonographie: Dopplereffekt und Dopplergleichung

Der Dopplersonographie liegt das Prinzip des Dopplereffektes, eines von Christian Johann Doppler (1803-1853) beschriebenen Phänomens, zugrunde. Bei der Reflexion mechanischer oder elektromagnetischer Wellen an einer sich bewegenden Struktur weisen die auftreffende und die reflektierte Welle unterschiedliche Frequenzen auf. Die Differenz zwischen der Sendefrequenz und der empfangenen Frequenz wird als Frequenzverschiebung oder Dopplershift (Δf) bezeichnet.

Die Dopplergleichung beschreibt die Abhängigkeit der Frequenzverschiebung Δf von der Sendefrequenz f , der Strömungsgeschwindigkeit des Blutes v , der Schallausbreitungsgeschwindigkeit c und dem Cosinus des Winkels, mit dem der Schallstrahl auf das Blutgefäß trifft:

$$\Delta f = 2f \cdot v \cdot \cos \alpha \cdot 1/c$$

Die Sendefrequenz und die Schallausbreitungsgeschwindigkeit im Gewebe (mittlere Schallausbreitungsgeschwindigkeit in Weichteilgewebe=1540 m/s) stellen Konstanten dar.

Strömung, die sich auf die Ultraschallsonde zu bewegt, bewirkt eine Erhöhung der reflektierten Frequenz. Von der Sonde wegfließende Strömung führt zu einer Erniedrigung der Frequenz. Eine Richtungs-differenzierung ist somit möglich.

In der Dopplersonographie ist ein Winkel von 0° ($\cos 0^\circ = 1$) zwischen der Achse des Gefäßverlaufes und dem Schallstrahl theoretisch optimal. In der klinischen Routine sollte ein Winkel von $30-60^\circ$ erreicht werden.

Dopplerverfahren mit Ausnahme der PDS sind für das sog. Alias-Phänomen anfällig. Frequenzverschiebungen oder Geschwindigkeiten, die die Nyquistgrenze und somit den Bereich der halben Pulsrepetitionsfrequenz überschreiten, werden in der Spektraldopplerkurve „abgetrennt“ und im Kurvenbereich der entgegengesetzten

Strömungsrichtung dargestellt. Die Basis des abgetrennten Teils der Strömungsinformation wird stets an der größtmöglichen Frequenzverschiebung der Gegenrichtung angebracht.

Die Nyquistgrenze wird bei symmetrischer Nulllinienposition als halber Wert der Pulsrepetitionsfrequenz ($PRF/2$) definiert und bildet somit für beide Strömungsrichtungen den Grenzwert, unter dem die Frequenzverschiebung oder Geschwindigkeit eindeutig bestimmt werden kann. Wird die Strömung nur einer Richtung dargestellt, entspricht die Nyquist-Grenze der Pulsrepetitionsfrequenz PRF , die die Anzahl der Schallimpulse pro Sekunde des gepulsten Dopplers bildet und von der Eindringtiefe der Ultraschallwelle abhängt, da im pulsed-wave-System vor einem neuen Ultraschallimpuls die Ankunft des vorherigen am Kristall abgewartet werden muß.

Das pulsed-wave-Doppler-Verfahren, das in unserem Studiengerät zur Anwendung kam, verwendet einen einzigen Piezokristall, der zwischen Sende- und Empfangsbetrieb abwechselt. Durch die Information der zeitlichen Verzögerung zwischen Senden und Empfang einer Ultraschallwelle kann auf die Laufzeit geschlossen werden; eine Tiefenzuordnung der jeweiligen untersuchten Strukturen im Gewebe wird möglich.

[Kopp et Ludwig, 1999; Krumme, 1997; Mitchell, 1990; Zoller et al., 1994]

2.2.2.2 Methodik der farbkodierten Dopplersonographie (FKDS)

Die farbkodierte Dopplersonographie (FKDS) stellt eine Kombination der B-Bild-real-time-Sonographie mit dem Ultraschall-dopplerverfahren dar und ermöglicht eine zweidimensionale Aufzeichnung und die räumliche Zuordnung von Gefäßen synchron mit einer farbigen Darstellung ihrer intravasalen Blutströmung.

Im Rahmen der Duplexsonographie wird zusätzlich zur Analyse von Laufzeit und Intensität der reflektierten Signale, die das Metier der B-Bild-Sonographie bilden, die Frequenzverschiebung gegenüber der Sendefrequenz, der sog. Dopplershift oder Dopplereffekt, gemessen und ausgewertet.

Auf den Schallkopf zufließende Strömung wird in der FKDS im allgemeinen rot kodiert, hohe Geschwindigkeiten nehmen durch Beimischung der Farbe gelb einen hellroten bis orangen Farbton an. Strömung, die sich von der Sonde wegbewegt, erscheint blau, hohe Geschwindigkeiten kommen hier türkis zur Darstellung.

[Kopp et Ludwig, 1999; Krumme, 1997; Mitchel, 1990; Zoller et al., 1994]

2.2.2.3 Methodik der Powerdopplersonographie (PDS)

Das Powerdoppler-Verfahren, das gerade in der englischsprachigen Literatur auch als sonographische Angiographie bezeichnet wird, ist eine von der Amplitude abhängige und somit zum konventionellen Farbdoppler komplementäre sonographische Modalität. Es basiert auf einer farbkodierten Darstellung der integrierten Energie des Doppler-Signals, der sog. „Power“, die von der Anzahl der den Doppler-Shift produzierenden Erythrozyten abhängig ist.

Aufgrund des großen Signal-zu-Rausch-Abstandes dieser Modalität ist die Abbildung im Power-Mode bei einem „noise floor“ möglich. Die Verstärkung kann deshalb wesentlich höher gewählt werden als bei der farbkodierten Dopplersonographie. Die Powerdopplersonographie weist außerdem eine größere Sensibilität für geringere Flußgeschwindigkeiten und Flußvolumina auf, da sich die Geschwindigkeiten der Erythrozyten, die senkrecht zur Schallausbreitungsrichtung fließen, durch die Integration aufsummieren. Das „junge“ sonographische Verfahren ist nicht winkelabhängig und zeigt kein Aliasing.

Zur Farbkodierung wird nur eine Farbe eingesetzt. Signale von niedriger Amplitude erscheinen in einem dunkleren, Signale von hoher Amplitude in einem helleren Gelbton.

Nachteile der Powerdopplersonographie sind der Verlust der Richtungsinformation, die fehlende Aussagefähigkeit über genaue Frequenzverschiebungen oder Flußgeschwindigkeiten und ihre Sensibilität für Bewegungsartefakte, welche zu flächigen Flash-Artefakten führen können, die den zu messenden Blutfluß überstrahlen. Choi et al. gehen von der Überlegung aus, auch Bewegungen von hochreflektiven Grenzflächen könnten ein Flußsignal simulieren [Choi et al., 1996].

Weder mit der FKDS noch mit der Powerdopplersonographie gelingt eine objektive Quantifizierung von Dopplersignalen. Dazu dienen heute bereits sehr vereinzelt eingesetzte computergestützte Auswertemethoden, die die Aufgabe des Untersuchers auf die Einstellung und Aufnahme des jeweiligen Schnittbildes reduzieren, uns aber in unserer Studie nicht zur Verfügung standen.

[Bude et Rubin, 1996; Choi et al., 1996; Claudon et Grenier, 1997; Kopp et Ludwig; 1999; Krumme, 1997]

2.2.2.4 Gefäßversorgung der Niere und intrarenale Gefäßarchitektur

Die Niere wird durch die ipsilaterale *Arteria renalis*, die in der Regel in Höhe des ersten oder zweiten Lendenwirbels aus der Aorta abdominalis hervorgeht, mit arteriellem Blut versorgt. Die linke A. renalis zieht dorsal des Pankreaskörpers zur Niere, die rechte A. renalis liegt hinter der V. cava inferior und dem Pankreaskopf. Noch vor Erreichen des Nierenhilus teilt sich die A. renalis in einen *Ramus anterior*, einen *Ramus posterior* und fakultativ einen *Ramus inferior*.

Jeder dieser Rami teilt sich im allgemeinen in vier bis fünf Äste, die im Nierenparenchym die keilförmigen Nierensegmente versorgen. Diese stellen als *Arteriae segmentales* Endarterien dar, die dann als *Arteriae interlobares* zwischen jeweils zwei Markpyramiden zur Rinde verlaufen. An der Rinden-Mark-Grenze verzweigen sie sich in die *Arteriae arcuatae*, die zwischen der Nierenrinde und dem Nierenmark leicht bogenförmig erscheinen. Die zahlreich daraus hervorgehenden *Arteriae interlobulares* schließlich sind radiär zur Kapsel ziehende Arterien, die die afferenten, glomerulären und schließlich efferenten Arteriolen abgeben, welche schließlich in das bzgl. der Nomenklatur komplementär benannte venöse System münden [Schiebler et al., 1997].

Eine Abbildung der intrarenalen Gefäße der Niere ist mit der FKDS und speziell mit der PDS im allgemeinen bis zur Ebene der kleinsten Interlobulargefäße möglich. Mit der PDS ist allerdings eine Differenzierung der Blutflußrichtung zur Unterscheidung von Arterien und Venen nicht möglich [Krumme, 1997].

2.2.2.5 Vaskularisation und Blutfluß in Tumoren

Der statische Parameter Vaskularisation wird durch die Anzahl der Gefäße, die pro Volumeneinheit eines Gewebes, z. B. eines Tumors, vorhanden sind, definiert. Die Vaskularisation eines Tumors könnte also als das Anteilsareal beschrieben werden, das die Gesamtheit der Tumorgefäße innerhalb der Tumormasse einnimmt. [Delorme, 1998].

Der Blutfluß, die Durchblutung oder die in diesem Zusammenhang synonym verwendete Perfusion innerhalb eines Tumors ist eine dynamische und relative Größe und beschreibt die Anzahl der fließenden Blutelemente bzw. den Volumenfluß innerhalb einer bestimmten Zeiteinheit in einem bestimmten Einheitsareal („region of interest“) des Tumors.

In der Dopplersonographie werden aus kapillären und präkapillären Gefäßabschnitten keine verwertbaren Signale gewonnen, sondern nur vorgeschaltete, größerkalibrige Abschnitte und auch Shunts erfaßt. Deshalb sollte in Zusammenhang mit bildgebenden Verfahren eher von „Vaskularisation“ gesprochen werden als von „Durchblutung“ [Delorme, 1998].

Die Neovaskularisation eines Tumors unterscheidet sich von einem regulären Gefäßbett durch abnormale Aufzweigungsmuster, irreguläre Gefäßgrößen und die Präsenz von AV-Shunts. Die initiale Vaskularisation, die Tumoren vom Wirtsgewebe rekrutieren, entstammt größtenteils dem venösen System, vaskularisierte Sinusoide sind dabei eine Begleiterscheinung [Delorme, 1998; Folkman, 1985; Folkman, 1990; Passe et al., 1997]. Wachsende Tumoren lassen so fortwährend neue Kapillaren im Gewebe des Tumorträgers entstehen, wodurch sie ihr eigenes Netz von Blutgefäßen sichern. Die Kapillaren sprossen dabei zuerst von Gefäßen bzw. Venen des Tumorträgers aus und wachsen schließlich von der Peripherie aus in den Tumor ein, der sich daraufhin in alle Richtungen ausbreitet. Die Zwei-Kompartiment-Theorie der Angiogenese nach Folkman geht davon aus, daß Tumorzellen einen diffusionsfähigen Tumor-Angiogenese-Faktor produzieren und dadurch die Proliferation von Endothelzellen und deren Migration durch die Basalmembran stimulieren: Nahegelegene Blutgefäße des Tumorträgers werden zur Bildung neuer Kapillaren angeregt. Die Endothelzellen, die sich neu formatieren und dadurch die funktionelle Neovaskularisation bilden, stimulieren ihrerseits wiederum durch verschiedene Wachstumsfaktoren das Tumorwachstum [Folkman, 1985; Folkman, 1990; Passe et al., 1997]. Aus pathologischer Sicht wird die Tumordurchblutung durch ein inhomogenes Gefäßnetz charakterisiert. Die Peripherie und der Rand des Tumors sind in den meisten Fällen besser durchblutet als das Zentrum, da die Bildung des Gefäßnetzes oft nicht so rasch erfolgt wie das Tumorwachstum und das Tumorzentrum in vielen Fällen einen vermehrten Gewebsuntergang aufweist. Schwankungen des Gefäßkalibers erklären sich einerseits durch eine stellenweise starke Ausweitung des vorhandenen Gefäßnetzes durch schnelles und ungehindertes Tumorwachstum und andererseits durch komprimierte Gefäßanteile, deren Wände dem erhöhten Gewebsdruck nachgeben. Tumorgefäße zeigen nicht unbedingt dichotome Aufzweigungen. Änderungen in der Strömungsrichtung entlang des Gefäßbettes kommen ebenso vor wie unregelmäßige Aufzweigungsmuster und Gefäßabbrüche, die z. B. durch AV-Kurzschlüsse oder Shunts zur Umkehr der Strömungsrichtung und Stase führen können. Tumorgefäße münden außerdem oft in weite

Sinusoide, die den peripheren Strömungswiderstand senken [Dock et al., 1991; Folkman, 1985; Folkman, 1990; Kuijpers et Jaspers, 1989; Passe et al., 1997; Riede et Schäfer, 1993; Taylor et al., 1988]. Dopplersonographisch bedeutet dies einen Verlust der systolisch-diastolischen Modulationsfähigkeit, der Pourcelot-Index sinkt.

2.2.2.6 Untersuchung der betroffenen Nieren und der Nierenläsionen mit der FKDS und der PDS

Die betroffenen Nieren und die jeweiligen Raumforderungen wurden in 46 Fällen (41 maligne, 5 benige: 2 Pseudozysten, 1 Urothelzyste, 1 Onkozytom, 1 reaktiv veränderter Nierenabschnitt) mit Hilfe der FKDS und der PDS in zwei Ebenen dargestellt. Der Vaskularisations- bzw. Perfusionsgrad der Tumoren wurde eingeschätzt und die Morphologie des Vaskularisationsmusters der Läsionen und ihrer Randzonen beschrieben. Die ausgeprägtesten Tumorarterien wurden aufgesucht. Mit Hilfe der Ableitung von Spektraldopplerkurven wurden die Parameter $v_{\max, \text{ systolisch, Tumorarterie}}$, $v_{\text{enddiastolisch, Tumorarterie}}$, RI und PI der Tumorarterien bestimmt.

Die direkte Darstellung der bzgl. der jeweiligen Raumforderung ipsilateralen Nierenarterie vom Abgang bis zum Hilus wurde bei 14 Patienten mit renalen Raumforderungen, die sich allesamt in der histopathologischen Untersuchung als maligne erwiesen, durchgeführt. Eine Aufnahme der Spektraldopplerkurve der A. renalis und eine Messung der maximalen systolischen und der enddiastolischen Geschwindigkeit sowie eine Berechnung der Indices RI und PI wurden durchgeführt. Der Quotient $v_{\max, \text{ systolisch, Tumorarterie}} / v_{\max, \text{ systolisch, Arteria renalis}}$ wurde nachträglich berechnet.

2.2.2.6.1 Vaskularisations-/Perfusionsgrad

Als qualitativer Parameter wurde auf Ordinalskalenniveau der Grad der Vaskularisation bzw. Perfusion in der fokalen Läsion, bezogen auf die Vaskularisation bzw. Perfusion des umgebenden Nierenparenchyms, beurteilt.

Die Untersuchungen wurden mit Hilfe der FKDS und der PDS nacheinander durchgeführt. Ihre Ergebnisse wurden in komplementärem, sich ergänzendem Sinne ausgewertet.

Die Einteilung umfaßte *fehlende Perfusionszeichen, Hypoperfusion, Isoperfusion und Hyperperfusion*.

Das Innere, d.h. die gesamte Tumormasse mit Ausnahme ihrer Randzone, und die Ränder der Läsionen wurden jeweils getrennt in diese vier Kategorien eingeteilt. Die Ergebnisse wurden miteinander kombiniert. Eine Betonung der Vaskularisation bzw. Perfusion in einer der beiden Zonen oder ein ausgeglichenes Verhältnis diesbezüglich wurden dokumentiert.

2.2.2.6.2 Beschreibung der Morphologie des Perfusionsmusters der Läsionen und ihrer Randzonen

Das Perfusionsmuster der Läsionen und ihrer Randzonen wurde morphologisch beschrieben.

Das marginale Vaskularisations- bzw. Perfusionsmuster eines als „Vaskularisations- oder Perfusionskorona“ bezeichneten periläsionalen Perfusionsbandes wurde als vollständig definiert, wenn es den vollen Umfang der Raumforderung umspannte und als unvollständig, wenn es mindestens ein Viertel, nicht aber den ganzen Umfang ausmachte. Außerdem wurde bei den Läsionen das Einsprossen oder seitliche Anliegen eines oder mehrerer intratumoraler bzw. intrarenaler Gefäßäste beschrieben.

Das Einsprossen von Gefäßen in die Läsion wurde mit dem Vorhandensein oder Fehlen einer vollständigen oder unvollständigen Perfusionskorona in der Beschreibung kombiniert.

Der Nachweis „farbtupferartiger“ Gefäßanschnitte im Inneren der Läsion wurde dokumentiert.

2.2.2.6.3 Messung und Berechnung quantitativer Parameter mit Hilfe der FKDS

Über den arteriellen Tumorgefäßen, die sich mit der FKDS am ausgeprägtesten abbilden ließen, und über der ipsilateralen Arteria renalis wurden durch eine Positionierung des Meßvolumens („sample volume“) in die farbige dargestellten Gefäße mit Hilfe der Pulsed-wave-Technik (PW) dopplersonographische Spektralkurven abgeleitet. Der Winkel zwischen dem einfallenden Ultraschallstrahl und der Blutflußachse wurde kleiner als 60° gewählt. Mithilfe einer automatischen oder manuellen Hüllkurvenmessung der jeweiligen Spektralkurve wurden die maximale *systolische* ($v_{max, systolisch}$) und die *enddiastolische* ($v_{min/enddiastolisch}$) **Blutflußgeschwindigkeit** des zugehörigen arteriellen Tumorgefäßes in einem Herzzyklus unter Berücksichtigung des Einschallwinkels gemessen.

Der **Widerstandsindex (Resistive Index / Pourcelot-Index) RI** und der **Pulsatilitätsindex PI** des jeweiligen arteriellen Tumorgefäßes wurden aus dem „eingefrorenen“ Bild der Spektralkurve automatisch im Rahmen der Hüllkurven-Messfunktion des verwendeten Ultraschallgerätes oder nachträglich folgendermaßen berechnet:

$$RI = (v_{max,systolisch} - v_{enddiastolisch}) / v_{max,systolisch}$$

(Normwert: 0,55-0,75 nach Krumme, 1997; 0,45-0,7 nach Ullrich et al., 1999)

$$PI = (v_{max,systolisch} - v_{enddiastolisch}) / v_{mittel}$$

(Normwert: 1,10-1,30 nach Krumme, 1997; 0,7-1,4 nach Ullrich et al., 1999)

$v_{max,systolisch}$: **systolische Spitzengeschwindigkeit**

(Normwert: 60-140 cm/s nach Ullrich et al., 1999;

Grenzwert von 200 cm/s bei einem Anschallwinkel von < 60° als zuverlässiges Stenosekriterium,
nach Krumme, 1997)

Zur Berechnung des PI dient als „ v_{mittel} “ der von dem Ultraschallgerät automatisch gemessene Durchschnitt der maximalen Geschwindigkeiten über einen Zeitraum bzw. Herzzyklus.

Die oben angegebenen Normwerte beziehen sich auf die Nieren(parenchym)arterien.

Die Indices RI und PI dienen der näheren Charakterisierung des arteriellen Dopplersignals und beschreiben die Beziehung systolischer und enddiastolischer Flußgeschwindigkeiten in den Tumorarterien bzw. der ipsilateralen Arteria renalis, wodurch sie eine Einschätzung des Widerstandes im nachgeschalteten Gefäßsystem ermöglichen. Als Geschwindigkeitsquotienten sind sie vom Einstrahlwinkel unabhängig und daher auch bei transversal getroffenen Gefäßen bestimmbar [Ullrich et al., 1999].

Ein niedriger diastolischer Fluß weist so auf einen hohen Widerstand im folgenden Gefäßbett hin. Hohe diastolische Flußraten sprechen demgegenüber für niedrige nachgeschaltete Widerstände [Krumme, 1997; Zoller et al., 1994].

2.2.2.6.4 „Maligne Dopplersignale“

In Anlehnung an Taylor et al. [Taylor et al., 1988] konnten zwei verschiedene „maligne Dopplersignale“ bestimmt werden:

1. Ein Hochgeschwindigkeitssignal wird bei einer Sendefrequenz von 3 MHz mit Dopplershift-Frequenzen $>3-10$ kHz, die bei um den Tumorrand angeordneten Tumorgefäßen unter Annahme eines Dopplerwinkels von 0° näherungsweise extremen Flußgeschwindigkeiten ($v_{\max, \text{ systolisch}}$) von 70 bis 700 cm/sec entsprechen, angegeben. Diese resultieren aus dem hohen Druckgradienten bei der Konversion statischer in kinetische Energie im Rahmen der Beschleunigung von Erythrozyten von der arteriellen zur venösen Seite einer AV-Fistel [v. Campenhout et Patriquin, 1992; Taylor et al., 1988]
2. Das andere Tumorsignal stammt von dünnwandigen, mit Epithel ausgekleideten, vaskulären Räumen, sog. „Sinusoiden“, die keine Muscularis aufweisen, oder von Venen. Es stellt sich sehr niedrig-impedant, fast kontinuierlich mit geringer systolisch-diastolischer Variation dar und repräsentiert den schnellen Fluß in diese vaskulären Räume mit geringem oder fehlendem Widerstand durch Erythrozyten, die sich zu verschiedenen Zeiten bewegen. Das zweite Tumorsignal ist mit einem systolisch-diastolischem Index, d. h. dem Gradienten $v_{\max, \text{ systolisch, Tumorarterie}} / v_{\min, \text{ enddiastolisch}}$, von <3 assoziiert [Taylor et al., 1988].

2.3 Klinische Auswertung

2.3.1 Histologische Untersuchung

Durch das Pathologische Institut der Ludwig-Maximilians-Universität München erfolgte die histologische Aufarbeitung und Befundung der Operationspräparate.

Die Befunderhebung gründete sich jeweils auf eine makroskopische und eine mikroskopische Beurteilung des übersandten Materials. In einigen Fällen wurden zur näheren Klassifikation und Einordnung der Tumoren zusätzlich immunhistochemische Spezialfärbungen durchgeführt.

Im Rahmen der makroskopischen Beurteilung wurde die Größe des Primärtumors dreidimensional bestimmt. Seine topographische Lage in der Niere und die Farbe und Morphologie seiner Schnittfläche wurden beschrieben. Weitere fakultative makroskopische Parameter waren die Breite der Capsula fibroadiposa, die Vorwölbung und Infiltration der Nierenkapsel, des Nierenbeckenkelchsystems und der hilusnahen Nierengefäße durch den Tumor und die Miterfassung von Tumorzapfen sowie die Beurteilung der Nebenniere.

Die mikroskopische Untersuchung erbrachte durch Entnahmen aus den Bereichen des jeweiligen makroskopisch beschriebenen Tumors eine Beschreibung der feingeweblichen Struktur des Tumors, eine Erfassung von zystischen, hämorrhagischen und nekrotischen Bereichen oder von Verkalkungs-, Verhornungs- oder Verknöcherungsarealen.

2.3.2 Klassifikation der Entitäten renaler Raumforderungen

Die pathomorphologische Klassifikation wurde nach der Einteilung der WHO [Mostofi/WHO, 1981] vorgenommen (s. Tabelle 4). Die in unserer Studie vorkommenden Läsionen wurden, soweit explizit angeführt, kursiv gedruckt.

<p>I. Epitheliale Tumoren des Nierenparenchyms</p> <p>Adenom</p> <p><i>Nierenzellkarzinom</i> (azinär, tubulär, zystisch-papillär, solide)</p> <p>Andere Tumoren (z. B. Duct-Bellini-Karzinom)</p> <p>II. Epitheliale Tumoren des Nierenbeckens</p> <p>Urothelpapillom</p> <p>Urothelkarzinom</p> <p>Plattenepithelkarzinom</p> <p>Adenokarzinom des Nierenbeckens (selten)</p> <p>Undifferenziertes Karzinom</p> <p>III. Nephroblastische Tumoren</p> <p>Nephroblastom („Wilms-Tumor“)</p> <p>Mesoplastisches Nephrom</p> <p>Multilokuläres zystisches Nephrom</p> <p>IV. Nicht epitheliale Tumoren</p> <p>Benigne: <i>Angiomyolipom</i></p> <p>Fibrom</p> <p>Hämangiom</p> <p>Andere (z.B. Lipom, Leiomyom, Neurilemmom)</p> <p>Maligne: Sarkome (z.B. Fibro-, Hämangio-, Liposarkom)</p> <p>V. Andere („miscellaneous“) Tumoren</p> <p>Tumoren des juxtaglomerulären Apparates</p> <p>Andere (z.B. Karzinoid, Teratom, Karzinosarkom, Ganglioneuroblastom etc.)</p> <p>VI. Sekundäre Tumoren (<i>Metastasen</i>, Infiltration, maligne Lymphome etc.)</p> <p>VII. Unklassifizierbare Tumoren (nicht unter I.-VI., einzuordnen)</p> <p>VIII. Tumorartige Läsionen (z.B. persistierendes renales Blastem, Nierendysgenese, vaskuläre Malformation, <i>Zysten</i>, Malakoplakie, renale tubuläre Hyperplasie, fibroepithelialer Polyp des Nierenbeckens etc.)</p>

Tabelle 4: Histologische Einteilung der Nierentumoren und tumorähnlichen Veränderungen (nach WHO, Mostofi 1981)

Nach der von Thoenes 1990 begründeten „Mainz-Klassifikation“ wurden die Raumforderungen nach zytomorphologischen Kriterien (Merkmale erster Ordnung) und Wachstumsmuster (Merkmal zweiter Ordnung) eingeteilt [Thoenes et al., 1990]. Auch ein Teil der in unsere Studie aufgenommenen Nierenläsionen kann gerade auch bzgl. der Nomenklatur in dieser Einteilung wiedergefunden werden:

- Klarzelliges Nierenzellkarzinom (einschließlich eosinophiler Variante):

I°: Zytoplasma transparent („leer“);

II°: überwiegend kompakt, partiell tubulo-papillär, selten zystisch;

H: ca. 76%

- Chromophilzelliges Nierenzellkarzinom (einschließlich eosinophiler Variante):

I°: kleine Zellen mit gefärbtem („chromophilem“) Zytoplasma;

II°: überwiegend tubulo-papillär;

H: ca. 10%

- Chromophobzelliges Nierenzellkarzinom (einschließlich eosinophiler Variante):

I°: großleibige Zellen mit transparentem („chromophobem“), feinretikulären Zytoplasma und „invaginierten“ Bläschen;

II°: überwiegend kompakt, z.T. tubulär oder kribriform;

H: ca. 5%

- Spindel- bzw. pleomorphzelliges Nierenzellkarzinom:

I°: spindelige (sarkomatoide) Zellen als Ausdruck der Entdifferenzierung,

H: ca. 1%

- Duct-Bellini-Karzinom

I°: kubische, zylindrische oder polymorphe Zellen, teils basophil, teils eosinophil

II°: vorwiegend mikrozystisch-papillär, auch tubulär und kompakt, vorwiegend zentrale, papillennahe Lage

H: ca. 1%

- Onkozytom (benigne):

I°: großleibige Zellen mit stark eosinophilem / granulärem Zytoplasma;

II°: überwiegend kompakt bzw. azinär;

H: ca. 5%

Tabelle 5: Mainzer Klassifikation nach W. Thoenes

(I°: zytomorphologische Kriterien, II°: Wachstumsmuster, H: Häufigkeit)

An dieser Stelle soll angemerkt werden, daß in neuerer Zeit zytogenetische Analysen zu einem neuen Ansatz der Tumorklassifikation führten. Unterschiedliche Tumortypen zeigen verschiedene charakteristische genetische Merkmale in Form chromosomaler Alterationen, die durch zytogenetische Methoden nachgewiesen werden können und das biologische Verhalten der Tumoren definieren. Aussagen über das Progressionsverhalten sind somit möglich. Die sog. Heidelberg-Klassifikation bietet einen neuen Ansatz in der Einteilung und Klassifikation von Nierentumoren, ist aber in der täglichen Routine noch nicht etabliert [Störkel, 1999].

2.3.3 Histopathologisches Grading

Als Grundlage für die prognostische Beurteilung der Nierenzellkarzinome war auch die Abschätzung des histomorphologischen Malignitätsgrades und die Ploidie der Zellen von Bedeutung. Die Unterteilung von Grad 1 bis Grad 4 basiert so auf einer abnehmenden Differenzierung der Tumoren [Störkel, 1999; Wittekind/UICC, 1997]:

- G 1: gut differenziert
- G2: mäßig differenziert
- G 3-4: schlecht differenziert /undifferenziert

2.3.4 Stadieneinteilung mit Hilfe der TNM-Klassifikation

Die TNM-Klassifikation nach der UICC (International Union against Cancer) diente zur Beschreibung der Tumorausbreitung und durch eine Integration des Gradings (s. 2.3.3) der histomorphologischen Differenzierung. Während des Studienzeitraumes veröffentlichte die UICC 1997 eine Neuauflage der Klassifikation maligner Tumoren [Wittekind/UICC, 1997]. Für die Klassifikation des Nierenzellkarzinoms änderte sich die Abgrenzung der Stadien T1 und T2 grundlegend. In der Version von 1993 wurde ein Tumor, der in seiner größten Ausdehnung $\leq 2,5$ cm umfaßte und auf die Niere begrenzt war, als T1-Tumor bezeichnet. Die Kategorie T2 bezog sich auf die Niere begrenzte Tumoren, die $> 2,5$ cm waren [Wagner et al./Tumorzentrum München, 1997]. In der TNM-Klassifikation von 1997 ist nun die maximale Tumorausdehnung von **7 cm** limitierende Größe der Kategorie T1 [Wittekind/UICC, 1997].

Wir klassifizierten nachträglich alle Nierenzellkarzinome einheitlich nach der TNM-Auflage von 1997, ausgehend vom bei der pathologischen Untersuchung maximal gemessenen Durchmesser:

T: Primärtumor

- T0:** kein Anhalt für Primärtumor
T1: Tumor 7,0 cm oder weniger in größter Ausdehnung, begrenzt auf die Niere
T2: Tumor mehr als 7,0 cm in größter Ausdehnung, begrenzt auf die Niere
T3: Tumor breitet sich in größeren Venen aus oder infiltriert Nebenniere oder perirenales Gewebe, jedoch nicht über die Gerota-Faszie hinaus
T3a: Tumor infiltriert Nebenniere oder perirenales Gewebe, aber nicht über die Gerota-Faszie hinaus
T3b: Tumor mit makroskopischer Ausbreitung in Nierenvene(n) oder V. cava unterhalb des Zwerchfells
T3c: Tumor mit makroskopischer Ausbreitung in die V. cava oberhalb des Zwerchfells
T4: Tumor infiltriert über die Gerota-Faszie hinaus
TX: Primärtumor kann nicht beurteilt werden

N: Regionäre Lymphknoten

- N0:** Keine regionären Lymphknotenmetastasen
N1: Metastase in einem regionären Lymphknoten
N2: Metastase in mehr als einem regionären Lymphknoten
(Die regionären Lymphknoten sind die hilären sowie die abdominellen paraaortalen und parakavalen Lymphknoten. Die Seitenlokalisation beeinflusst die N-Klassifikation nicht.)
NX: Regionäre Lymphknoten können nicht beurteilt werden

M: Fernmetastasierung

- M0:** Keine Fernmetastasen
M1: Fernmetastasen
MX: Fernmetastasen können nicht beurteilt werden

G: Histopathologisches Grading

- G 1:** gut differenziert
G 2: mäßig differenziert
G 3-4: schlecht differenziert/undifferenziert
GX: Differenzierungsgrad kann nicht bestimmt werden

Tabelle 6: TNM-Klassifikation (UICC, 1997). pTNM: Pathologische Klassifikation.

2.4 Statistische Auswertung

Von den gewonnenen Meßwerten wurden in den beiden Gruppen die arithmetischen Mittelwerte und die Standardabweichung berechnet und zusammen mit den Maximal- und Minimalwerten dokumentiert.

Der statistische Vergleich der nominalen Parameter erfolgte unter Auswertung der zugehörigen Kreuztabellen mit dem exakten nichtparametrischen Chi-Quadrat-Test nach Fisher. Quantitative Parameter, wie das Volumen der Läsionen, wurden mit dem t-Test für unabhängige Stichproben unter Annahme gleicher Varianzen verglichen.

Statistische Signifikanz wurde bei $p < 0,05$ angenommen.

Die Datenanalyse wurde mit der Statistik-Software „SPSS 11,0 für Windows“ durchgeführt.

Zur Beurteilung der Wertigkeit der Sonographie mit ihren drei Modalitäten B-Bild, farbkodierte Dopplersonographie und Powermode in der präoperativen Beurteilung renaler Läsionen wurden unter Berücksichtigung der histopathologischen Diagnose folgende statistische Parameter berechnet:

- Die **Sensitivität** als Anteil der histopathologisch bestätigten malignen renalen Raumforderungen, die mit Hilfe der präoperativen Sonographie als solche erkannt werden.
- Die **Spezifität** als Anteil der histopathologisch bestätigten benignen renalen Läsionen, die mit Hilfe der präoperativen Sonographie als solche erkannt werden.
- Der **positive prädiktive Wert** oder **Voraussagewert eines positiven Tests** als Anteil der malignen Nierenläsionen unter den Tumoren mit positivem Testergebnis.
- Der **negative prädiktive Wert** oder **Voraussagewert eines negativen Tests** als Anteil der benignen Nierenläsionen unter den Tumoren mit negativem Testergebnis.

[Sachs, 1993; Sachs, 1999; Werner, 1992]

2.5 Methodische Schwierigkeiten

Für unsere Studie existieren einige potentielle Limitationen und Grenzen:

2.5.1 Vergleichsweise niedrige Fallzahl benigner Nierenläsionen

Schwierigkeiten bereitet in der Praxis prospektiver klinischer Studien in der Regel die Beurteilung der Wertigkeit eines bildgebenden Verfahrens mittels einer Überprüfung des jeweiligen Befundes durch die pathologisch-anatomische Untersuchung der Operationspräparate eines Patientenkollektivs. Strenges Einschlußkriterium unserer Studie war so die pathologisch-histologische Beurteilung des Operationspräparates. Dies sicherte zwar einerseits die Diagnose und Dignität der untersuchten Läsionen mit größtmöglicher Sicherheit, hatte allerdings auch zur Folge, daß zum einen unter Verringerung der Gesamtfallzahl einige bereits untersuchte Patienten aus der Studie wieder ausgeschlossen werden mußten, da sie aus verschiedenen Gründen keiner Operation unterzogen wurden. Zum anderen war so der Anteil der benignen Nierenläsionen am Gesamtkollektiv relativ klein. Die histologisch gesicherten benignen Nierentumoren wurden in einzelnen Fällen chirurgisch entfernt, weil präoperativ von den behandelnden Ärzten der Urologischen Klinik in der Zusammenschau aller angewandten bildgebenden Verfahren eine potentielle Malignität nicht sicher ausgeschlossen werden konnte oder im Falle einer Zyste die betroffene Niere wegen der Koexistenz eines malignen Nierentumors in derselben Niere ektomiert werden mußte.

Andererseits sind auch Studien, die z.B. die Diagnose eines Angiomyolipoms durch eine echoreiche und im Follow-Up über 2 Jahre unveränderte Sonomorphologie definieren, Limitationen ausgesetzt: Die Identifizierung echoarmer oder isoechogener AML einerseits und an Größe zunehmender AML andererseits ist in diesem Rahmen nicht absolut sicher möglich [Siegel et al., 1996].

2.5.2 Vorangegangene präoperative Diagnostik und Vorauswahl der Raumforderungen

Die Vorauswahl der renalen Läsionen hatte in den meisten Fällen bereits beim niedergelassenen Arzt, in einer anderen Klinik oder in der Urologischen Poliklinik des Klinikums Großhadern stattgefunden. In die Urologische Klinik des Klinikums Großhadern wurden Patienten überwiesen, bei denen ein unklarer renaler Tumor aufgefallen war. Gerade die benignen Tumoren wiesen somit in den bildgebenden Verfahren eine nicht unbedingt typische Morphologie auf und spiegelten unter Umständen nicht den Durchschnitt benigner Raumforderungen in der Bevölkerung wider.

2.5.3 Dorsaler Schallschatten als nicht in die Studie aufgenommenes Merkmal renaler Läsionen

Ein Kriterium, das nicht in unser Studienprotokoll aufgenommen wurde, ist die Bildung eines dorsalen Schallschattens, d.h. eine Verminderung oder Auslöschung der Echoamplitude durch Reflektoren, die in der Tiefe von den Schall stark abschwächenden Strukturen, wie Nierensteinen oder Luftansammlungen als stark reflektierenden Oberflächen liegen [Siegel et al., 1996]. Die Präsenz und der Charakter eines Schallschattens ist von verschiedenen technischen Faktoren, wie der Frequenz des Transducers, der Output-Energie und der Verstärkung des Receivers, aber auch den individuellen Merkmalen der einzelnen Läsionen, wie Größe, Lage, Gewebekomposition und Strukturmerkmalen, abhängig [Siegel et al., 1996].

2.5.4 Hochleistungsultraschallgerät

Das von uns verwendete High-End-Gerät repräsentiert durch seine überdurchschnittliche technische Ausstattung nicht den Durchschnitt der in Kliniken und Praxen üblichen sonographischen Möglichkeiten. Gerade in der heutigen von Sparmaßnahmen und engen Budgets geprägten Ära der Medizin ist es vielen Abteilungen und Praxen nicht möglich, technisch maximal ausgestattete Geräte zu erwerben und zu betreiben.

2.5.5 Limitationen in der Vergleichbarkeit dopplersonographischer Ergebnisse und Studien

Ein direkter Vergleich der Auswertung von dopplersonographischen Studien ist einigen Limitationen unterworfen:

2.5.5.1 Subjektive und semiquantitative Beurteilung

Die Detektion und Auswertung der primär qualitativen Durchblutungsmuster von Tumoren mit Hilfe der PDS und der FKDS ist von der subjektiven Einschätzung und z. T. semiquantitativen Beurteilung anhand von Referenzstrukturen, wie dem umgebenden Nierenparenchym oder der anliegenden Interlobararterien, und von der Erfahrung des jeweiligen Untersuchers abhängig. Computergestützte Auswertemethoden, die ein objektives Mapping von Gefäßen gewährleisten sollen und bei denen sich der Einfluß des Untersuchers auf die Aufnahme des zu analysierenden Schnittbildes beschränkt, stehen zwar vereinzelt in klinischen Studien zur Verfügung, konnten sich aber im klinischen Alltag noch nicht etablieren [Delorme, 1998].

2.5.5.2 Individuelle körperliche Konstitution der Patienten

Tief lokalisierte Tumoren zeigen außerdem ein weniger ausgeprägtes Perfusionsmuster als oberflächlichere, schallkopfnähere Raumforderungen [Riccabona et al., 1999; Tamura et al., 2001]. Außerdem scheint auch die Kompression des dem Tumor benachbarten Gewebes eine Rolle in der Anfälligkeit für Artefakte zu spielen [Tamura et al., 2001], was u.a. den Einfluß der individuellen anatomischen Gegebenheiten und des Habitus des einzelnen Patienten auf die Qualität der jeweiligen Doppleruntersuchung erklärt.

2.5.5.3 Durch die physikalischen Eigenschaften der Powerdopplersonographie begründete Störanfälligkeiten und Artefakte

Andererseits liegt auch in der Physik der Powerdopplersonographie eine gewisse Modulations- und Störanfälligkeit begründet: Die Stärke des Powerdopplersignals ist so proportional zur Menge der fließenden Blutzellen. Je mehr Reflektoren sich im fließenden Blut befinden, desto stärker wird das reflektierte Signal. Langsam fließendes Blut hat generell eine große Anzahl von Reflektoren und kann durch die Powerdopplersonographie besser dargestellt werden [Durick et al., 1995]. Choi et al. gehen von der Überlegung aus, auch Bewegungen von hochreflektiven Grenzflächen könnten ein Flußsignal simulieren [Choi et al., 1996]. Die relative Winkelunabhängigkeit, einer der Vorteile der PDS, macht dieses Verfahren auch weniger sensitiv für inakkurate Flußinformationen, die auf einen ungeeigneten Einstrahlwinkel zurückgehen [Rubin et al., 1994]. Die PDS weist außerdem eine hohe Anfälligkeit für Bewegungsartefakte auf und stellt so hohe Anforderungen an die Kooperation des Patienten [Riccabona et al., 1999]. Generell sind die Befunde sicher u.a. abhängig vom jeweils verwendeten Gerät und der jeweiligen Einstellung und technischen Ausstattung. Die Visualisierung von Tumorgefäßen gelingt mit der FKDS ab einer im histologischen Präparat nachgewiesenen Größe von 200 Mikrometern [Jinzaki et al., 1998]. Als Richtlinien dienen bei der konventionellen Angiographie diesbezügliche Grenzwerte von 100 μm [Tamura et al., 2001] und bei der digitalen Subtraktionsangiographie von 500 μm [Folkman, 1990], wobei bei der histologischen Fixation Schrumpfungen der Durchmesser der Gefäße von vorher bis zu 2 mm auf nachher unter 300 μm beobachtet wurden [Ramos, Fernandez et al., 1988].

2.5.5.4 Durch die physikalischen Eigenschaften der FKDS begründete Störanfälligkeiten und Artefakte

Das Verfahren der Farbdopplersonographie verspricht Informationen über Richtung und Geschwindigkeit des jeweiligen Blutflusses. Bei zu geringer Amplitude der Kurve der Frequenzverschiebung wird das jeweilige Areal aber in Grauskalen kodiert, wobei der zugehörige Blutfluß unentdeckt bleibt. Andererseits wird auch ein Signal, dessen Amplitude über einer bestimmten Grenze liegt, farblich dargestellt. Die Farbdopplersonographie stellt Geschwindigkeitssignale unabhängig von der Größe ihrer Amplitude mit derselben Farbgebung dar. Die Informationen der Amplituden gehen damit verloren. Eine Beimischung von Gelbtönen ermöglicht jedoch eine grobe Orientierung im dargestellten Geschwindigkeitsbereich durch türkise oder orange Farben [Durick et al., 1995; Kopp et Ludwig, 1999; Ullrich et al., 1999].

2.5.5.5 Eingeschränkte Vergleichbarkeit quantitativer FKDS-Daten unterschiedlicher Forschungsgruppen

Flußgeschwindigkeiten in der FKDS werden in unserer Studie in der Einheit cm/sec gemessen. Einige Forschungsgruppen bewerten trotz unterschiedlicher Frequenzen der Transducer die Doppler-Shift-Frequenzen in Kilohertz [Kier et al., 1990; Taylor et al., 1987; Taylor et al., 1988]. Daten, die sich auf Frequenzverschiebungen beziehen, sind jedoch nicht uneingeschränkt vergleichbar, da in die Dopplergleichung die Dopplerfrequenz eingesetzt werden muß, um den Wert der Frequenzverschiebung berechnen zu können.

Dock et al. postulieren deshalb eine einheitliche Darstellung der Flußgeschwindigkeiten in m/sec. Sie nehmen für die Umrechnung einen Dopplerwinkel von 0° an, da das jeweils untersuchte dreidimensionale Tumorgefäß in der zweidimensionalen Darstellung nicht ganz getroffen sein könnte, was eine Korrektur des Winkels zwischen Ultraschallstrahl und Blutflußvektor unmöglich macht. Nimmt man einen Winkel von 0° an, so wird die Flußgeschwindigkeit evtl. unter-, aber nicht überschätzt [Dock et al., 1991]. Fobbe et al. dagegen fordern neben der Frequenzverschiebung auch die Angabe des Winkels zwischen dem einfallenden Schallstrahl und der Blutbewegungsrichtung.

Jede Änderung des Winkels zum untersuchten Gefäß könne eine erhebliche Änderung der Frequenzverschiebung nach sich ziehen, ohne daß eine wesentliche Änderung der Blutflußgeschwindigkeit zugrunde liegen müsse [Fobbe et al., 1992].

Die Höhe der Frequenzverschiebung bzw. der Blutflußgeschwindigkeit in der jeweiligen Tumorarterie ist deshalb als differentialdiagnostisches Kriterium nur eingeschränkt verwertbar.

2.5.5.6 Variationen in der Blutflußintensität von Tumoren

Mithilfe einer Anwendung von Ultraschallkontrastmitteln wird eine Steigerung der nachweisbaren Vaskularisationsintensität und Sensibilität in der Differenzierung maligner und benigner Raumforderungen der Niere bewirkt [Kim et al., 1999].

Wir verzichteten in unserer Studie auf dieses Hilfsmittel, um unter Bedingungen zu arbeiten, wie sie bei einer durchschnittlichen Abdomensonographie gegeben sind. Ultraschallkontrastmittel bergen außerdem drei potentielle Risiken in sich: das toxikologische Risiko, das embolische Risiko und die Erzeugung von Bioeffekten durch Ultraschall-induzierte Kavitation. Allerdings sind bzgl. der aus Luft oder einem inerten Gas sowie einer Hülle bestehenden Ultraschallkontrastmittel keine relevanten Nebenwirkungen bekannt [Dietrich et Becker, 2002].

Kim et al. berichten von deutlich verstärkten PDS-Signalen bei 50% der unklaren zystischen Läsionen ihrer Studie, die in der konventionellen PDS keine Signale gezeigt hatten. In der konventionellen PDS hypo- und avaskularisierte Tumoren könnten sich so durch Kontrastmittel-Verstärkung als tatsächlich (stärker) vaskularisiert erweisen [Kim et al., 1990]. Die Neovaskularisation eines Tumors, die sich von der Gefäßstruktur normaler Gewebe deutlich unterscheidet, impliziert außerdem, daß zu einer bestimmten Zeit nur 20% bis 80% der Tumorgefäße innerhalb eines Tumors perfundiert sind. Unter Berücksichtigung lokaler Faktoren, wie eines stark variierenden interkapillären Abstandes oder einer Gefäßokklusion durch invadierende Tumorzellen, werden Variationen in der Gefäßdichte und der Blutflußintensität bis zum hundertfachen im Vergleich verschiedener Tumoren und bis zum Faktor 55 innerhalb derselben Läsion beobachtet [Delorme, 1998]. Diese Phänomene sind Auswirkungen der Eigenheiten angiogeneetischer Gefäße.

3 Ergebnisse

Die Ergebnisse und Befunde der sonographischen Untersuchungen sollen im folgenden gegliedert in die einzelnen die Nierenläsionen charakterisierenden Scores dargelegt werden. Einer Beschreibung der Verteilung der Eigenschaften im Gesamtkollektiv der untersuchten Raumforderungen folgt dabei jeweils die Deskription der Ausprägung bei den malignen und schließlich bei den benignen Nierenläsionen. Die Prozentzahlen beziehen sich auf das jeweils beschriebene Kollektiv der Gesamtheit, der malignen und der benignen untersuchten Nierenläsionen.

3.1 Darstellung der Nierenläsionen (NL) mit Hilfe der B-Mode-Sonographie (BMS)

3.1.1 Lokalisation

3.1.1.1 Seitenlokalisierung

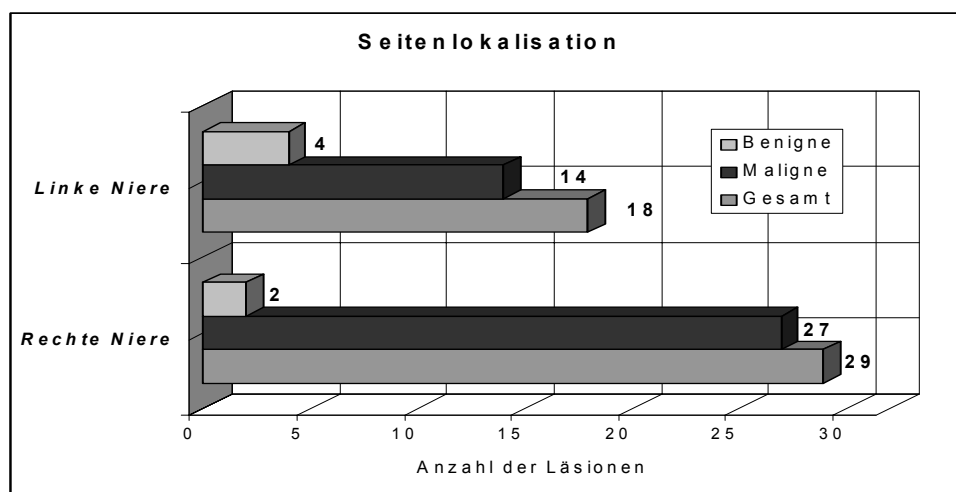


Abbildung 3: Seitenlokalisierung

In der jeweils rechten Niere befanden sich 29 Läsionen (61,7%), in der jeweils linken Niere 18 Läsionen (38,3%). Von den malignen Nierenläsionen (MNL) lagen 27 (65,9%) in der rechten und 14 (34,1%) in der linken Niere. Die benignen Nierenläsionen (BNL) lagen in 33,3% der Fälle (n=2) rechts und in 66,7% (n=4) links.

Der exakte Test nach Fisher erbrachte keine Signifikanz ($p = 0,185$) und damit keinen statistisch relevanten Zusammenhang der Seitenlokalisierung der malignen und benignen Nierenläsionen.

3.1.1.2 Intrarenale Lokalisation

3.1.1.2.1 Lokalisation in den einzelnen Sextanten

Im folgenden soll dargestellt werden, wie häufig die einzelnen Sextanten der Nieren von den untersuchten Raumforderungen betroffen waren.

Mediokraniel: Sextant 1

Im ersten Sextanten, d. h. im medialen Teil des oberen Nierenpols der jeweils betroffenen Niere, lagen insgesamt 21,3% (n=10) aller Nierenläsionen. Jeweils 10,6% (n=5) aller Nierenläsionen waren in der linken und rechten Niere lokalisiert.

Von den malignen Nierenläsionen nahmen 24,4% (n=10) diesen Sextanten ganz oder teilweise ein, jeweils 12,2% (n=5) entfielen dabei auf den ersten Sextanten der rechten und der linken Niere.

Keine (n=0, 0%) der benignen Nierenläsionen lag in diesem Areal.

Laterokraniel: Sextant 2

Insgesamt wurden 31,9% (n=15) aller Nierenläsionen in diesem Areal des zweiten Sextanten, d. h. im lateralen Teil des kranialen Nierenpols, nachgewiesen. 17,0% (n=8) der Nierentumoren des Gesamtkollektives befanden sich im zweiten Sextanten der rechten Niere, im Pendant der linken Niere waren es 14,9% (n=7).

34,1% (n=14) der malignen Raumforderungen befanden sich in diesem Bereich: 19,5% (n=8) in der rechten und 14,6% (n=6) in der linken Niere, ebenso wie eine (n=1; 16,7%) benigne Raumforderung in der linken Niere.

Mediomedial: Sextant 3

In diesem Bereich fanden sich 29,8% (n=14) aller von uns untersuchten Nierenläsionen. Auf den dritten Sextanten der rechten Niere erstreckten sich ganz oder teilweise 23,4% (n=11) der Raumforderungen des Gesamtkollektives, im entsprechenden Areal der linken Niere wurden 6,3% (n=3) aller Nierenläsionen gefunden.

Die malignen Raumforderungen waren in 34,1% (n=14) der Fälle im medialen Teil des mittleren Nierenabschnittes vertreten, die benignen Läsionen in keinem (n=0; 0%) der Fälle. In der rechten Niere waren 26,8% (n=11) und in der linken Niere 7,3% (n=3) der in diesem Sextanten gelegenen malignen Nierenläsionen lokalisiert.

Lateromedial: Sextant 4

Der vierte Sextant der Niere wurde von 61,7% (n=29) aller untersuchten Nierentumoren eingenommen: In der rechten Niere wurden 38,3% (n=18) und in der linken Niere 23,4% (n=11) des Gesamtkollektives diesem Sextanten zugeteilt.

61,0% (n=25) der malignen und 66,7% (n=4) der benignen Raumforderungen lagen ganz oder teilweise in diesem definierten Areal.

Die malignen Nierenläsionen des vierten Sextanten verteilten sich zu 41,5% (n=17) auf die rechte und zu 19,5% (n=8) auf die linke Niere. Von den benignen Raumforderungen dieses Sextanten waren 16,7% (n=1) in der rechten Niere und 50% (n=3) in der linken Niere lokalisiert.

Mediokaudal: Sextant 5

31,9% (n = 15) der untersuchten Nierenläsionen des Gesamtkollektivs lagen im medialen Teil des unteren Nierenpols, 25,5% (n = 12) in der rechten und 6,4% (n = 3) in der linken Niere. Die malignen Nierenläsionen waren in 36,6 % (n = 15) in diesem Sextanten vertreten: in 29,3% (n = 12) der Fälle in der rechten und in 7,3% (n = 3) der Fälle in der linken Niere.

Keine der benignen Raumforderungen lag im fünften Sextanten.

Laterokaudal: Sextant 6

Insgesamt verteilten sich 42,6% (n=20) aller untersuchten renalen Raumforderungen ganz oder teilweise im lateralen Anteil des kaudalen Nierenpols, 29,8% (n=14) davon lagen in der rechten und 12,8% (n=6) in der linken Niere.

Betrachtet man die malignen Nierenläsionen isoliert, so erhält man einen Anteil von 46,3% bzw. 19 Raumforderungen, die in diesem Areal lagen. 31,7% (n=13) verteilten sich auf den sechsten Sextanten der rechten Niere, 14,6% (n=6) lagen im Pendant der linken Niere.

Eine benigne Nierenläsion (n=1 / 16,7%) war ebenfalls im sechsten Sextanten lokalisiert. Sie lag in der rechten Niere.

Die vorhandene oder fehlende Lage in bestimmten Sextanten der Niere stellte mit Signifikanzwerten zwischen $p = 0,157$ bis $p = 1,000$ kein signifikantes Kriterium dar, das benigne und maligne renale Raumforderungen unterschied.

3.1.1.2.2 Flächenausdehnung innerhalb verschiedener Sextanten

Im folgenden soll die Flächenausdehnung der untersuchten Nierenläsionen mit Hilfe der verschiedenen gefundenen Kombinationen der betroffenen Sextanten beschrieben werden.

Im Areal eines einzigen Sextanten lagen insgesamt 18 Nierenläsionen (12 MNL bzw. 29,2% der MNL und alle 6 BNL bzw. 100% der BNL).

Über zwei Sextanten waren 16 MNL (39,0% aller MNL) verteilt.

Eine maligne renale Raumforderung (2,4% der MNL) lag innerhalb drei Sextanten.

Vier Sextanten zugleich wurden von 11 MNL (26,8% der MNL) eingenommen.

Über alle sechs Sextanten der Niere disseminiert war eine MNL (2,4% der MNL).

Die sechs benignen renalen Raumforderungen waren somit allesamt (100%) auf das Areal eines singulären Sextanten begrenzt, während 29 MNL und damit 70,7% der malignen Tumoren zwei oder mehr der Sextanten ganz oder teilweise einnahmen.

Dieser Zusammenhang erwies sich als statistisch signifikantes Kriterium, das die MNL und die BNL unterschied ($p = 0,002$).

Nachfolgende Graphiken veranschaulichen die Lokalisation der malignen und benignen Läsionen der Niere, unterteilt in die jeweiligen Sextanten und deren Kombinationen.

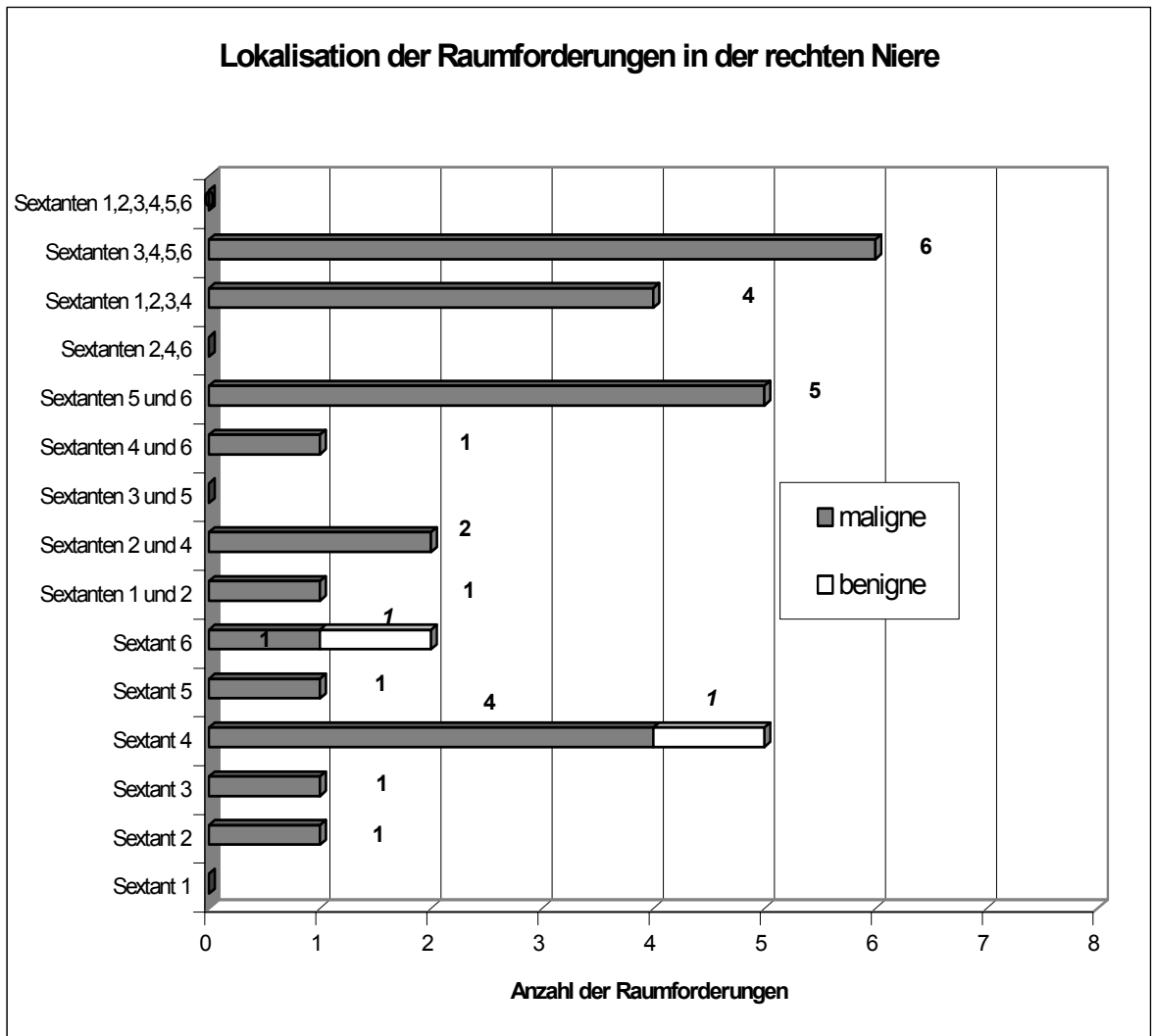


Abbildung 4: Lokalisation der Raumforderungen in den Sextanten der rechten Niere

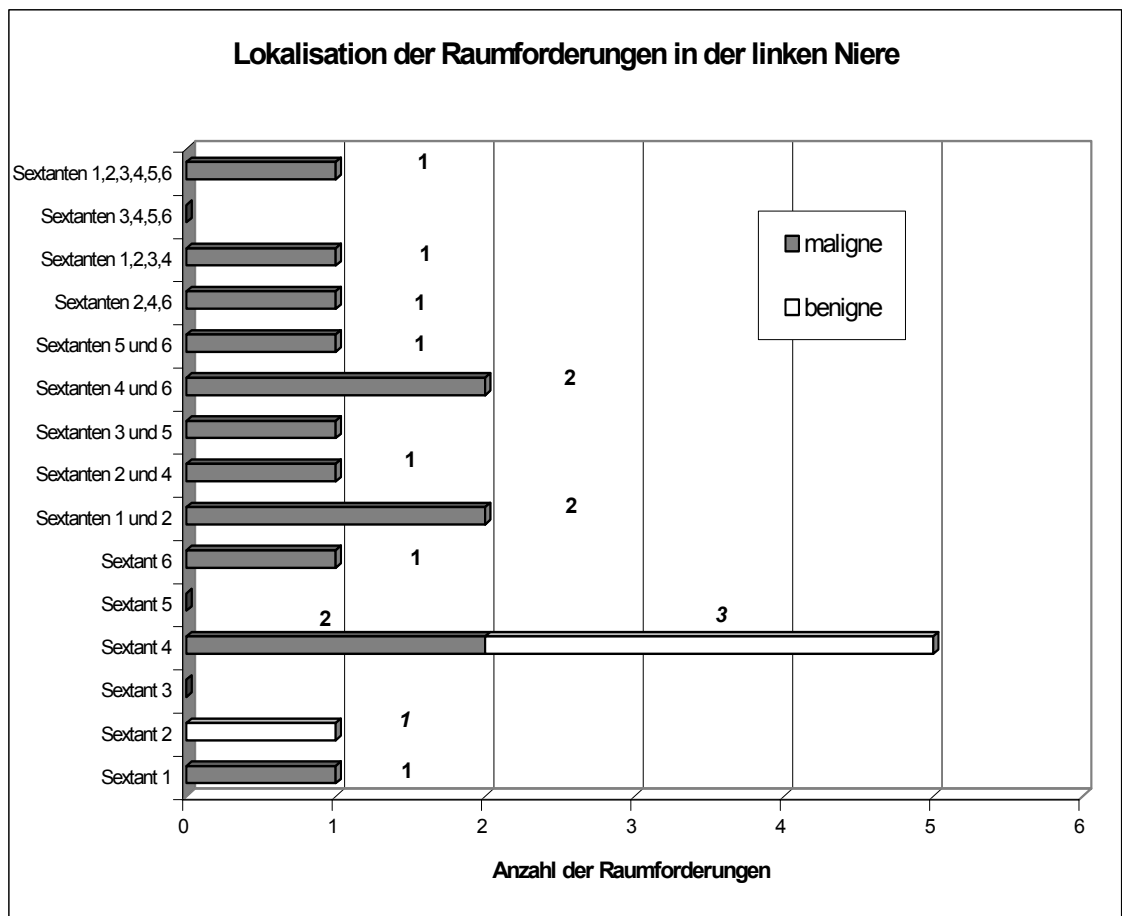


Abbildung 5: Lokalisation der Raumforderungen in den Sextanten der linken Niere

3.1.2 Größe und Volumen

Die Länge der Läsionen betrug durchschnittlich $51,1 \pm 23,0$ (11,0 – 101,0) mm (MNL: $54,8 \pm 22,1$ (11,0 – 101,0) mm ; BNL: $26,5 \pm 11,3$ (16,0 – 44,0) mm).

Die durchschnittliche Läsion des Gesamtkollektivs war $45,7 \pm 18,9$ (15,0 – 83,0) mm breit (MNL: $49,0 \pm 17,8$ (16,0 – 83,0) mm; BNL: $23,3 \pm 8,1$ (15,0 – 37,0)mm).

Die durchschnittliche Tiefe der Läsionen betrug im Gesamtkollektiv $45,8 \pm 21,4$ (15,0 – 100,0) mm (MNL: $49,3 \pm 20,6$ (19,0 – 100,0) mm; BNL: $21,8 \pm 7,5$ (15,0 – 34,0) mm).

Die durchschnittliche Läsion war also 51,1 x 45,7 x 45,8 mm groß. Die durchschnittliche maligne Raumforderung hatte die Maße 54,8 x 49,0 x 49,3 mm und die durchschnittliche benigne Raumforderung 26,5 x 23,3 x 21,8 mm.

Bei der Volumenberechnung nach der Formel für Ellipsoide ($\frac{4}{3} \cdot \Pi \cdot 0,5 \cdot \text{Länge} \cdot 0,5 \cdot \text{Breite} \cdot 0,5 \cdot \text{Tiefe}$) ergab sich im Gesamtkollektiv ein Mittelwert von $82,1 \pm 89,0$ (2,1 - 386,3) cm^3 . Für die MNL betrug der arithmetische Gruppenmittelwert $92,7 \pm 90,5$ (2,7 - 386,3) cm^3 , für die BNL $9,6 \pm 10,4$ (2,1- 29,0) cm^3 .

Die malignen Nierenläsionen wiesen ein signifikant größeres Volumen als die benignen Raumforderungen auf ($p=0,018$).

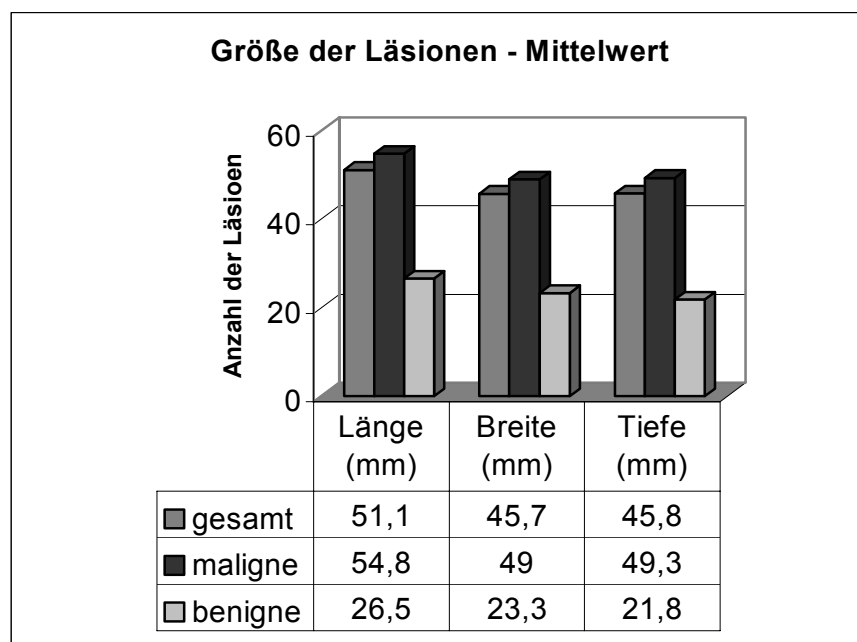


Abbildung 6: Größe der Läsionen – Mittelwert

3.1.3 Form

Die Form der Nierenläsionen wurde in der Mehrzahl als *rund, ovalär oder ellipsoid* bezeichnet: 28 Nierenläsionen (59,6%) waren insgesamt rund, ovalär oder ellipsoid, von den malignen Nierenläsionen waren es 23 (56,1%), von den BNL 5 (83,3%).

Lobuliert bzw. nodulär waren insgesamt 17 NL (36,2%), 16 MNL (39,0%) und 1 BNL (16,7%).

Eine *disseminierte Ausbreitung* eines Nierenzellkarzinoms über die ganze Niere fand sich in einem Fall (2, 1% aller NL / 2,4% der MNL) eines malignen Nierenzellkarzinoms, eine *unregelmäßige, irreguläre Form* hatte ebenfalls ein maligner Tumor.

Ein signifikanter Unterschied bezüglich der einzelnen Formen konnte zwischen benignen und malignen solitären Nierenläsionen nicht nachgewiesen werden.

Für die Präsenz oder das Fehlen des Merkmals rund/ovalär/ellipsoid bei MNL und BNL wurde der Wert $p = 0,378$ errechnet. Eine lobulierte bzw. noduläre Form ($p = 0,396$) und eine disseminierte Ausbreitung ($p = 1,000$) oder unregelmäßige, irreguläre Form ($p = 1,000$) unterschieden die MNL und die BNL ebenfalls nicht signifikant.

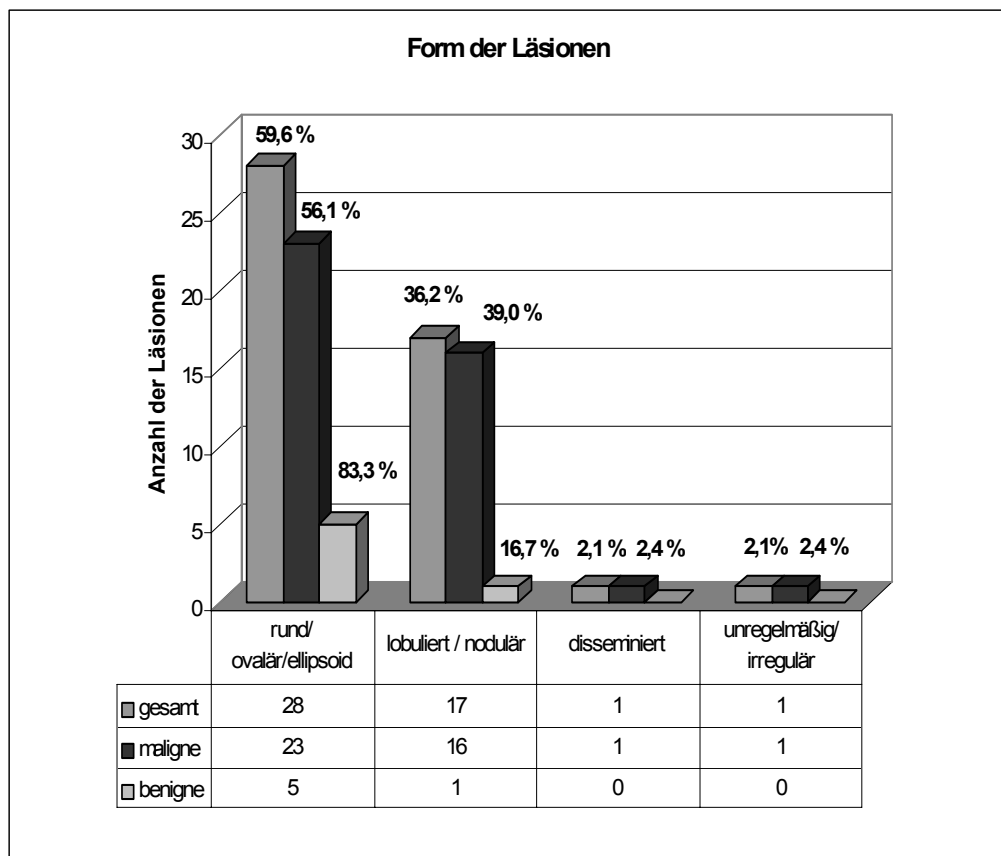


Abbildung 7: Form der Läsionen

3.1.4 Binnenstruktur

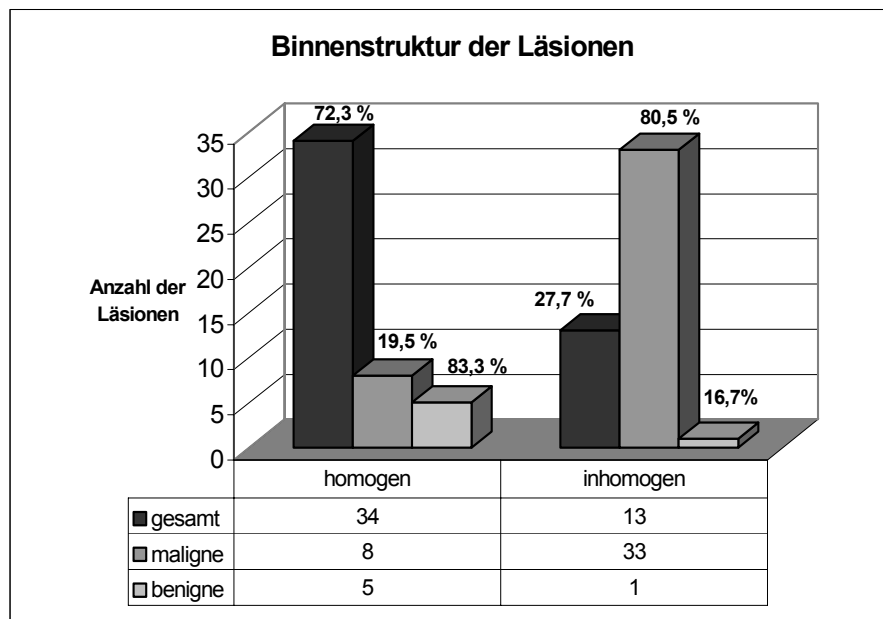


Abbildung 8: Binnenstruktur der Läsionen

34 (72,3%) aller untersuchten NL wiesen im Sonogramm eine *homogene Echostruktur* auf, 13 (27,7%) waren *inhomogen*.

Von den MNL waren 33 (80,5%) inhomogen und 8 (19,5%) homogen.

Die BNL zeigten zu 83,3 % (5 Fälle) ein homogenes sonographisches Binnenmuster, in einer benignen Raumforderung wurde eine inhomogene Echostruktur nachgewiesen.

Ein Vergleich zwischen malignen und benignen solitären Nierenläsionen zeigt bzgl. dieses Merkmales einen signifikanten Unterschied ($p = 0,004$).

3.1.5 Echogenität

Die Raumforderungen wurden in 5 Echogenitätsgrade eingeteilt (s. 2.2.1.5.7).

Das Gesamtkollektiv wies 3 (6,4%) *sehr echoarme*, 4 (8,5%) *echoarme*, 10 (21,3%) *isoechogene*, 27 (57,4%) *echoreiche* und 3 (6,4%) *sehr echoreiche* Raumforderungen auf.

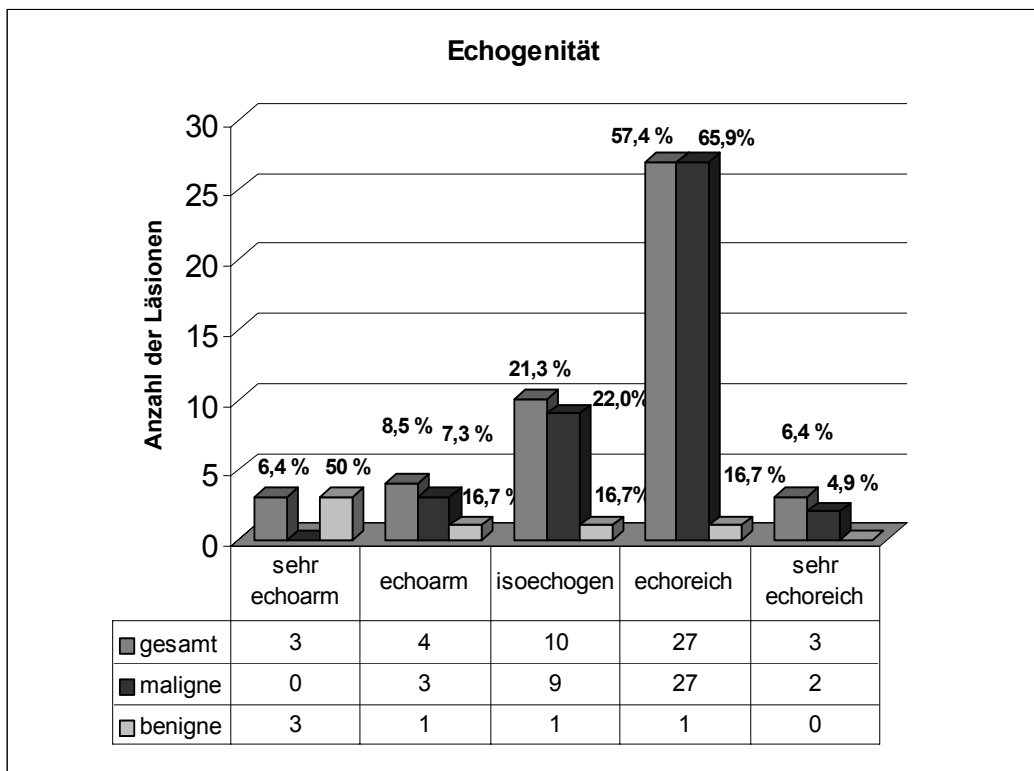


Abbildung 9: Echogenität der Läsionen

Die malignen Läsionen (n=41) waren in der Mehrzahl der Fälle echoreich: 27 (65,9%) maligne Raumforderungen wurden der Echogenitätsstufe 4 zugeordnet.

Sehr echoarm war keine (0%) der malignen Raumforderungen, diese Echogenitätsstufe blieb also den benignen Raumforderungen vorenthalten.

Echoarm waren 3 MNL (7,3%). Isoechogen kamen 9 (22,0%) und sehr echoreich 2 (4,9%) der malignen Raumforderungen zur Darstellung.

Die benignen Raumforderungen wurden in 3 Fällen (50%) als sehr echoarm bezeichnet, je eine (je 16,7%) benigne Läsion war echoarm, isoechogen und echoreich. Sehr echoreich war in unserem Studienkollektiv keine der benignen Raumforderungen.

Der exakte Test nach Fisher erbrachte einen signifikanten Unterschied zwischen benignen und malignen Raumforderungen im Vorhandensein bzw. Fehlen einerseits der zusammengefaßten Echostufen 4 und 5 (echoreich und sehr echoreich) mit $p = 0,018$ und andererseits der kombinierten Echostufen 1 und 2 (sehr echoarm/echofrei und echoarm) mit $p = 0,003$. Die malignen Nierenläsionen waren somit signifikant häufiger echoreich oder sehr echoreich und die benignen Raumforderungen signifikant häufiger echoarm oder sehr echoarm bzw. echofrei.

Betrachtet man die Verwendbarkeit der einzelnen Echogenitätsgrade in Bezug auf die Unterscheidung der MNL von den BNL, so erhält man einen signifikanten Unterschied bei der sehr echoarmen ($p = 0,001$) und der echoreichen ($p = 0,033$) Graduierung.

Die Grade echoarm ($p = 0,432$), isoechogen ($p = 1,000$) und sehr echoreich ($p = 1,000$) erwiesen sich diesbezüglich als nicht signifikant.

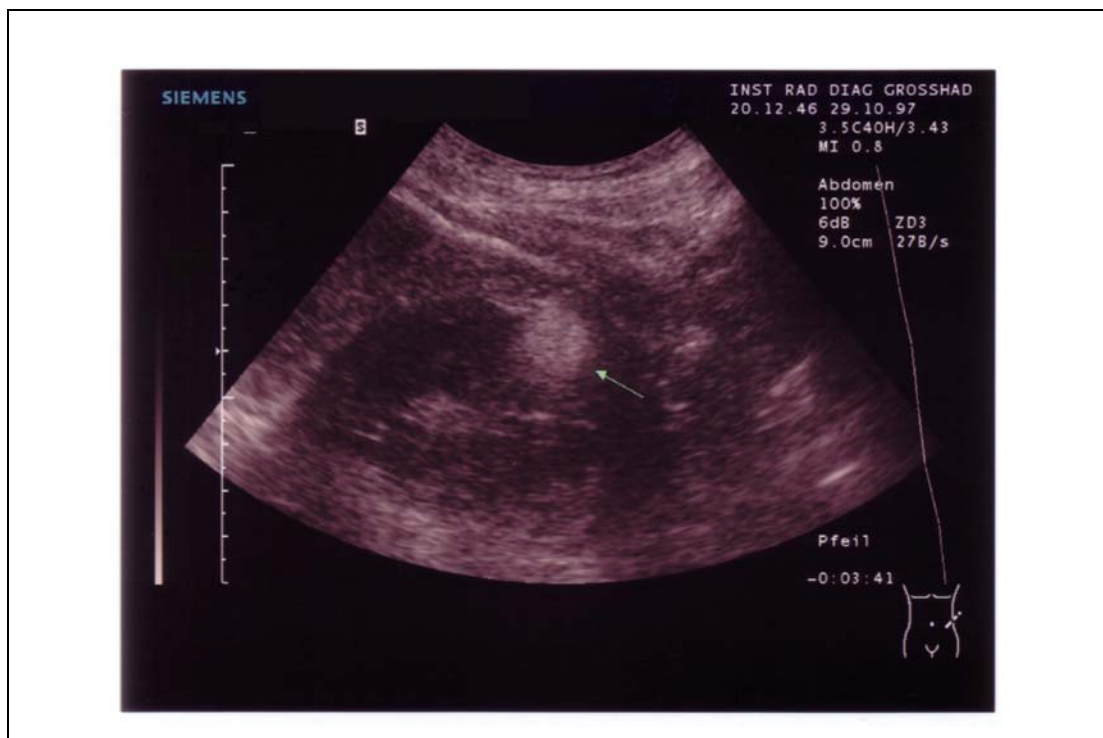


Abbildung 10: V.a. Angiomyolipom. B-Bild-Darstellung eines aufgrund der fehlenden histologischen Untersuchung nicht in die Studie aufgenommenen AML, das über Jahre bekannt und bzgl. seiner Größe und Morphologie nicht progredient oder wechselnd war. Sehr echoarmer, 25 x 23 x 20 mm großer, sehr echoreicher, homogener und scharf begrenzter, die äußere Nierenkontur gering vorwölbender Tumor. Das AML unserer Studie zeigte sich dagegen inhomogen.

3.1.6 Echoarme Areale

Echoarme Areale waren im Gesamtkollektiv in 33 Raumforderungen (70,2%) nachweisbar; 14 Raumforderungen (29,8%) wiesen sonographisch *keine echoarmen Areale* auf.

Betrachtet man die malignen Tumoren (n=41) isoliert, so fielen bei 32 (78,0%) MNL echoarme Areale auf, bei 9 (22,0%) MNL waren letztere nicht nachweisbar.

Die benignen Tumoren zeigten in 5 Fällen (83,3%) keine echoarmen Arealen, in einem Fall (16,7%), einem inhomogenen Angiomyolipom mit echoarmen Arealen, waren eben diese in der sonographischen Untersuchung nachweisbar.

In 3 MNL (7,3% der MNL, 6,4% aller NL) traten ausschließlich zentrale Herde echoarmer Areale auf, in 4 MNL (9,8% der MNL, 8,5% aller NL) traten sowohl zentral als auch peripher herdförmige echoarme Herde auf. 26 Läsionen (55,3%: 25 MNL, 1 BNL) wiesen in der Niere disseminierte echoarme Areale auf.

Ein Vergleich zwischen benignen und malignen solitären Nierenläsionen zeigt einen signifikanten Unterschied ($p = 0,006$): Die malignen Raumforderungen wiesen signifikant häufiger echoarme Areale auf als die benignen Läsionen.

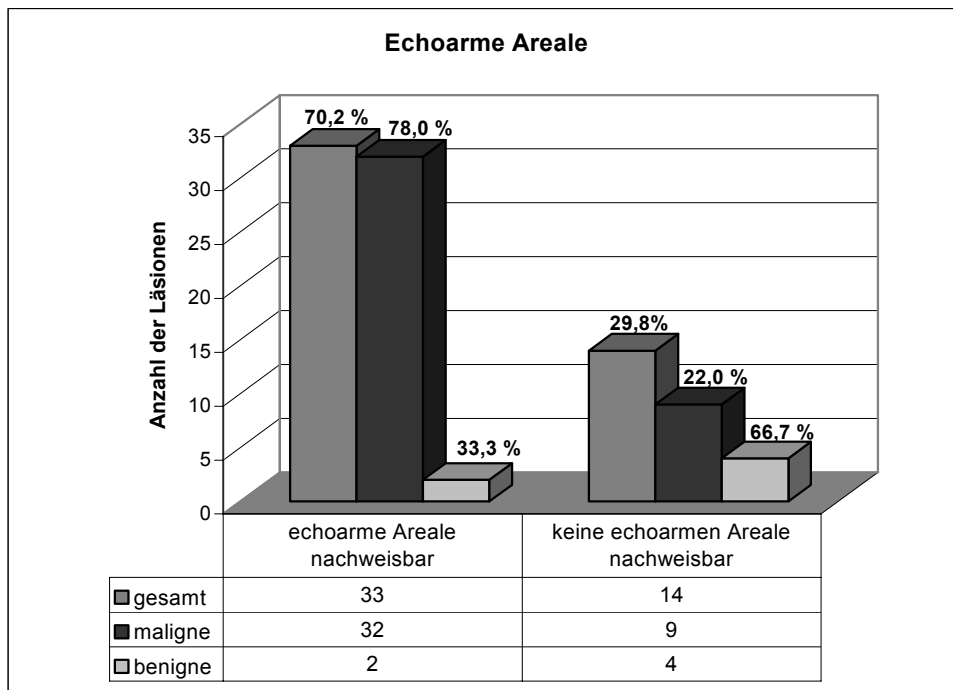


Abbildung 11: Echoarme Areale

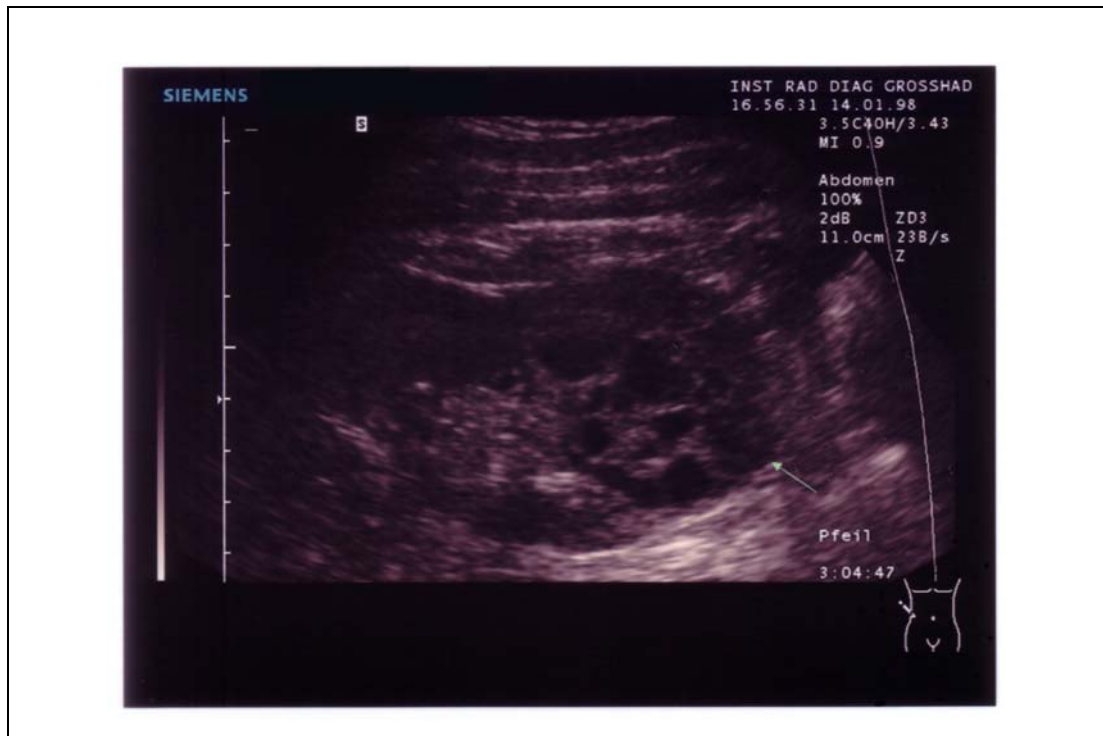


Abbildung 12: B-Mode-Darstellung eines lobulierten, inhomogenen, scharf begrenzten klarzelligen NZK (57 x 69 x 54 mm), das das Nierenparenchym nach außen vorwölbt. Die echoreiche Struktur des Tumors wird durch zahlreiche echoarme Areale durchsetzt. Das Operationspräparat zeigte makroskopisch einen zystischen Tumor, der mikroskopisch aus atypischen soliden, teils zystischen epithelialen Zellen bestand.

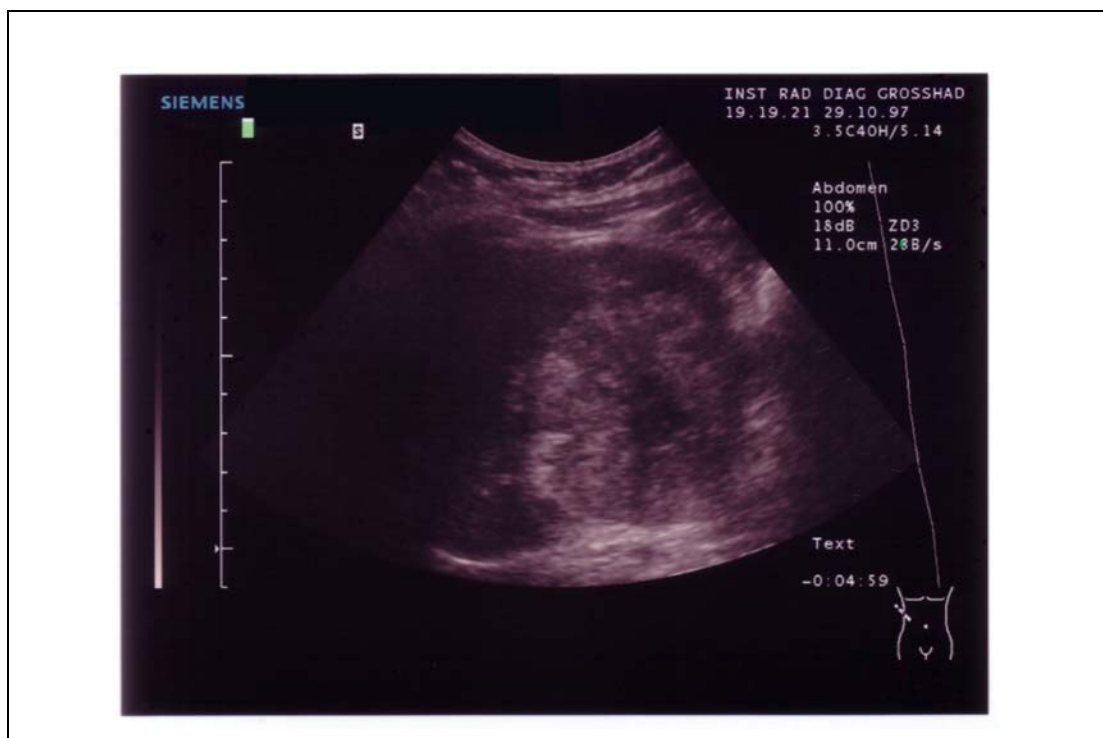


Abbildung 13: Klarzelliges NZK (vgl. Abb. 43 und 44). Inhomogener, sehr echoreicher, ovalärer, 64 x 58 x 62 mm großer Tumor mit nachweisbaren echoarmen Arealen (insbesondere zentral größeres echoarmes Areal). Im histopathologischen Präparat wurden dementsprechend regressive Veränderungen mit interstitiellem Ödem und Hämorrhagien nachgewiesen.

3.1.7 Echoreiche Areale

Echoreiche Areale waren im Gesamtkollektiv der Raumforderungen in 12 Fällen (25,5%) nachweisbar und in 35 Fällen (74,5%) nicht nachweisbar.

Bei den malignen Läsionen kamen echoreiche Areale in 26,8% (n =11) vor, nicht nachweisbar waren sie in 73,2% (n=30).

66,6% (n=4) der benignen Raumforderungen zeigten keine echoreichen Areale, lediglich in zwei (33,3%) BNL waren echoreichere Areale nachweisbar. Eine septierte Zyste, deren bindegewebige Septierung echoreicher als als das übrige Zystengewebe war und ein Angiomyolipom mit inhomogener Struktur und diffus verteilten echoreicheren Arealen zeigten dieses Phänomen.

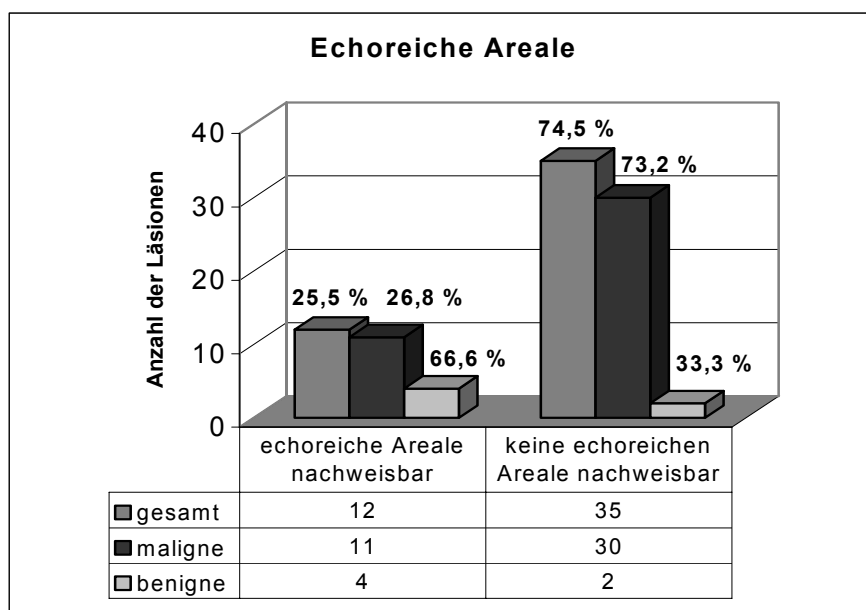


Abbildung 14: Echoreiche Areale

Die echoreichen Areale in den malignen Raumforderungen konnten in 7 Fällen (17,1% der MNL) als diffus und in 2 Fällen (4,8% der MNL) als herdförmig beschrieben werden. Eine maligne Raumforderung (2,4% der MNL) wies eine laminar-konzentrische ringartige echoreiche Struktur auf, die schon in früheren Sonogrammen beschrieben worden war. Eine andere maligne Raumforderung (2,4% der MNL) enthielt eine exzentrisch-periphere echoreichere intraläsionale Stelle.

Im exakten Test nach Fisher konnte kein signifikanter Unterschied im Vorkommen echoreicher Areale bei malignen oder benignen Nierenläsionen festgestellt werden ($p = 1,000$).

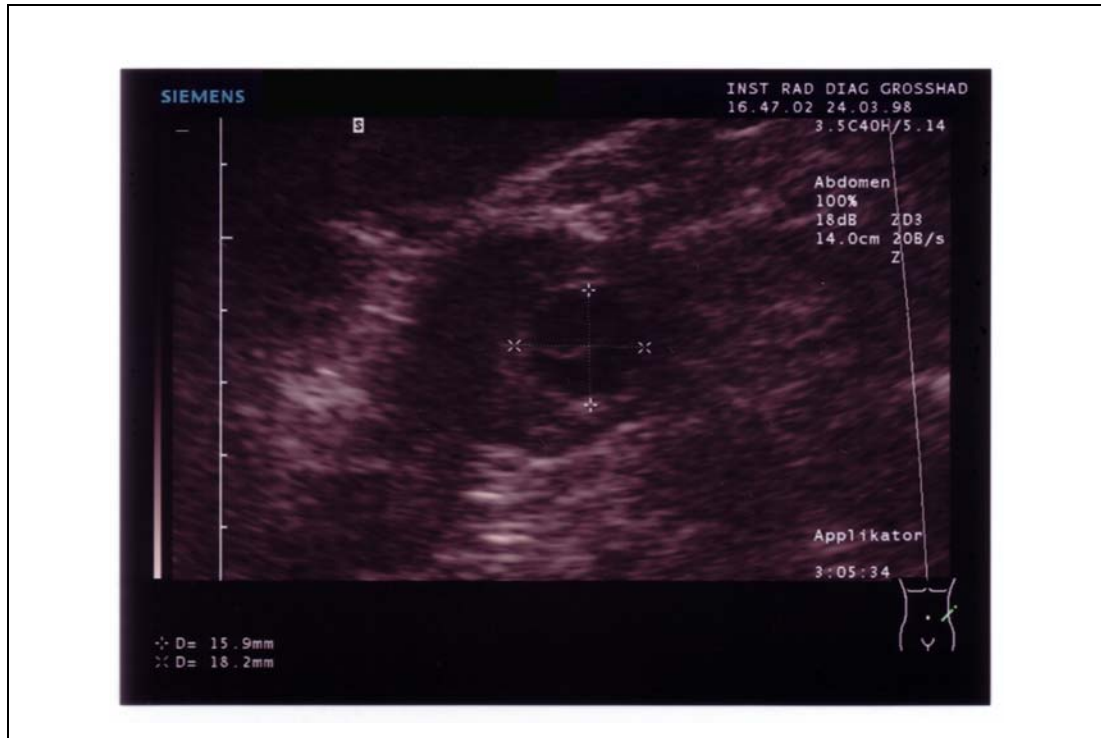


Abbildung 15: Septierte Urothelzyste. Zystenartiger Hohlraum, der im histopathologischen Präparat von mehrschichtigem und degenerativ verändertem Urothel ausgekleidet wird und mit hämorrhagisch tingiertem amorphem Exsudat im Lumen, makroskopisch bräunlicher Flüssigkeit entsprechend, ausgefüllt wird.

Im B-Bild zeigt sich ein glatt begrenzter, 16 x 17 x 18 mm großer, homogener, sehr echoarmer, zystischer Tumor, der durch eine echoreichere fadenförmige Struktur septiert wird und in einer als Raumforderung imponierenden Umgebung liegt.

Die Umgebung der Zyste wurde im Schnellschnittpräparat nur spärlich miterfaßt und zeigt eine diffuse geringe Faservermehrung des interstitiellen Bindegewebes und ein fokales lymphozytäres Infiltrat des Interstitiums.

3.1.8 Halo

Im Gesamtkollektiv der untersuchten Nierenläsionen (n=47) wurde in 40,4% der Fälle (n=19) ein Halo sonographisch dargestellt, in 59,6% (n=28) konnte ein solcher echoarmer Randsaum nicht nachgewiesen werden.

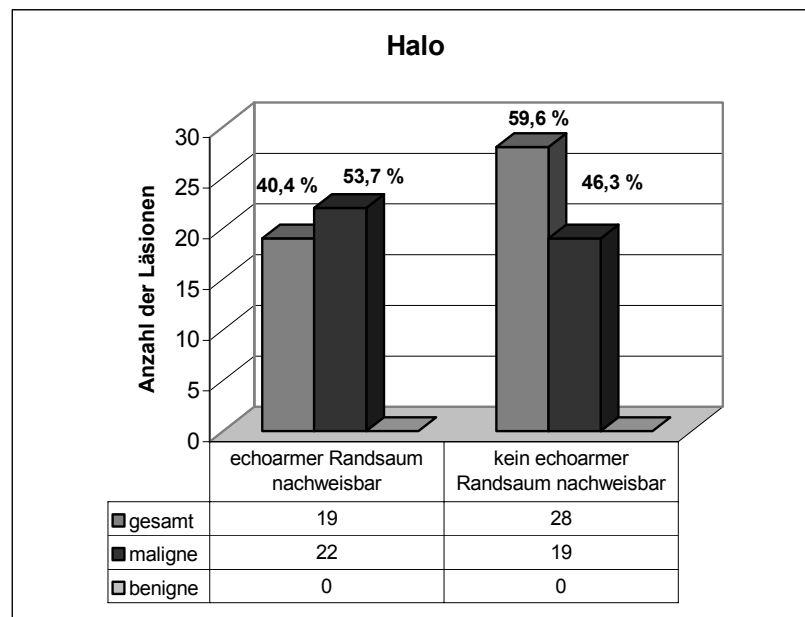


Abbildung 16: Halo

Die malignen Raumforderungen zeigten ein relativ ausgeglichenes Verhältnis bzgl. eines vorhandenen bzw. nicht vorhandenen Halos: In 53,7% (n=22) war ein Halo existent, in 46,3% (n=19) fehlte ein echoarmer Randsaum.

Bei den benignen Nierenläsionen war die Verteilung eindeutig: Keine der BNL (n=0, 0%) wies einen Halo auf.

Der exakte Test nach Fisher erbrachte eine Signikanz von $p = 0,023$ und damit einen signifikanten Zusammenhang des Auftretens eines Halos und der malignen Dignität einer renalen Raumforderung.

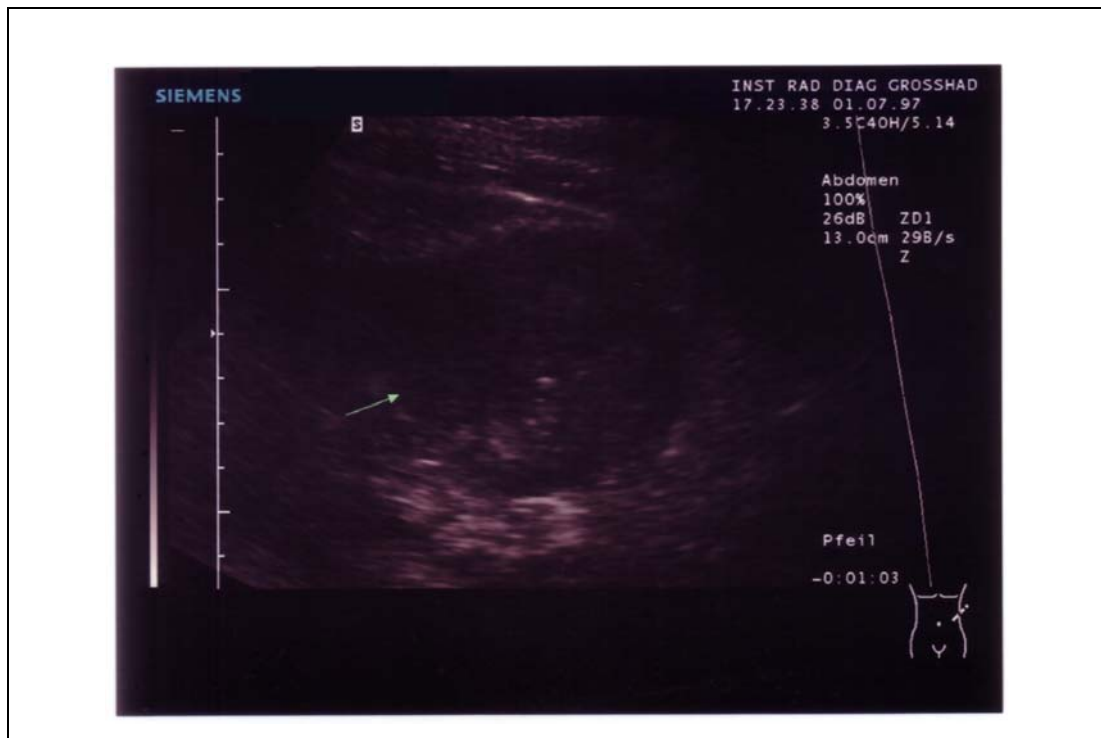

Abbildung 17: Klarzelliges Nierenzellkarzinom. 80 x 74 x 67 mm großer, isoechogener, inhomogener Tumor mit nachweisbaren echoarmen und echoreichen Arealen und scharfer Begrenzung. Der Pfeil im Bild zeigt auf den echoarmen Randsaum/Halo, der das NZK umgibt. Im histopathologischen Präparat der Schnellschnittuntersuchung war an der Oberfläche des Tumors eine kapselartige Begrenzung mit einem abschnittsweise vorhandenem schmalen Saum komprimierten Nierenparenchyms erkennbar.

3.1.9 Randbereich

Der Randbereich der Läsionen zeigte sich im Gesamtkollektiv in 48,9% (n=23) unscharf, 51,1% (n=24) der Läsionen waren scharf begrenzt.

Betrachtet man die Randkonturen der malignen Raumforderungen, so fällt eine relativ ausgewogene Verteilung der beiden Kategorien scharf und unscharf auf:

Scharf begrenzt waren im sonographischen Bild 46,3% (n=19) der MNL. 53,7% (n=22) der MNL wiesen eine unscharfe Begrenzung auf.

Die benignen Nierenläsionen waren überwiegend scharf begrenzt: 83,3% (n=5) wurden dieser Kategorie zugeordnet. Unscharf begrenzt war dagegen nur eine der sechs benignen Raumforderungen.

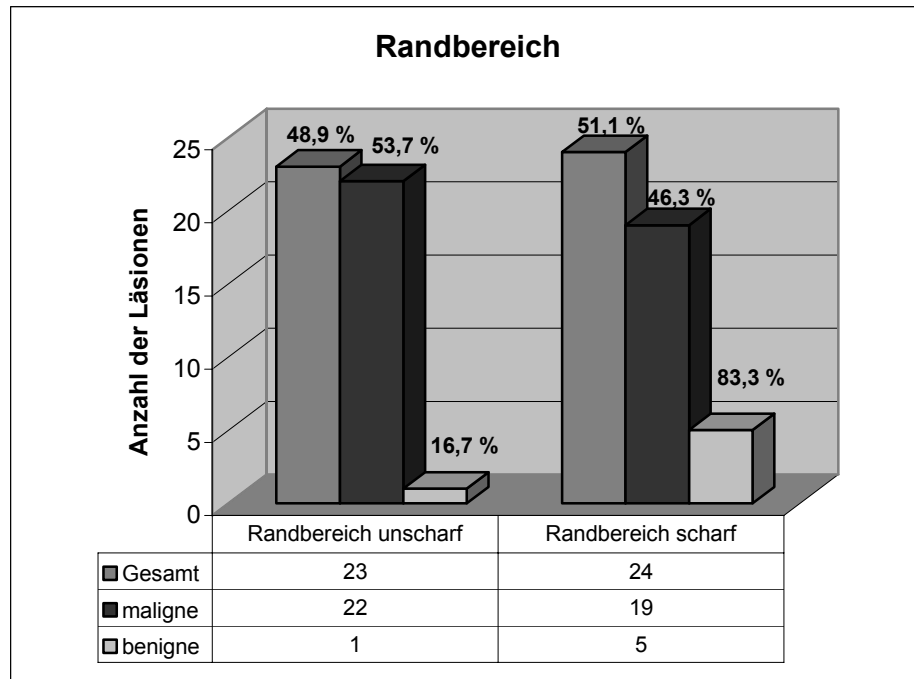


Abbildung 18: Randbereich der Läsionen

Die Signifikanzberechnung ergab den p-Wert 0,188 und damit kein signifikant häufigeres Auftreten eines unscharfen Randes bei den malignen Raumforderungen oder eines scharfen Randes bei den benignen Läsionen der Niere.

3.1.10 Umgebung

Die unmittelbare intrarenale parenchymale Umgebung der Läsionen wurde bei 51,1% (n=24) aller Läsionen als nicht verschwommen und in 48,9% (n=23) als verschwommen charakterisiert.

53,7% (n=22) der malignen Nierenläsionen wiesen eine verschwommene Umgebung auf, ein geringfügig geringerer Prozentsatz, nämlich 46,4% (n=19) zeigte eine Umgebung, die nicht verschwommen war.

Die Umgebung der benignen Nierenläsionen war in 83,3% (n=5) nicht verschwommen und in einem Fall verschwommen.

Eine verschwommene oder nicht verschwommene Umgebung unterschied die malignen und benignen Raumforderungen nicht signifikant ($p = 0,188$) voneinander.

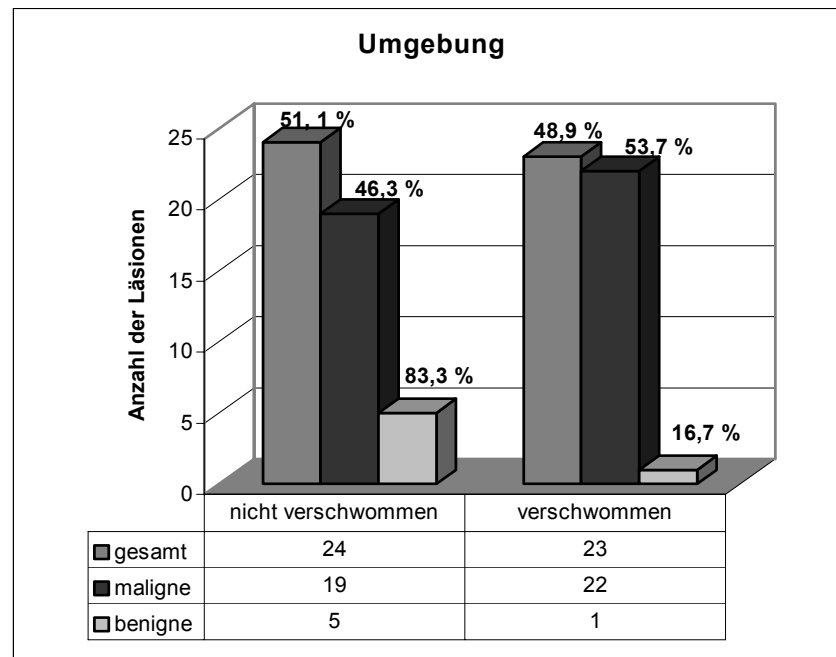


Abbildung 19: Umgebung der Nierenläsionen

3.1.11 Vorwölbung der Konturen des Nierenparenchyms

Eine Vorwölbung der Nierenparenchymkontur zeigten insgesamt 46 (97,9%) aller untersuchten Nierenläsionen, eine (2,1%) Nierenläsion (AML) befand sich im Nierenparenchym, ohne daß es dieses vorwölbte.

28 Raumforderungen (59,6%) überschritten in ihrer Ausbreitung die Parenchym-Pyelon-Grenze in das Pyelon und wölbten zusätzlich die äußere Organkontur der Niere nach außen vor.

Insgesamt 36 Nierenläsionen (76,6%) überschritten die Parenchym-Pyelon-Grenze und breiteten sich in das zentrale Reflexband der Niere aus, 8 davon (17,0% aller untersuchten Läsionen) breiteten sich ausschließlich ins Pyelon aus, ohne zugleich eine Vorwölbung der äußeren Organkontur zu zeigen.

Die äußere Parenchymkontur wölbten insgesamt 38 (80,9%) aller Nierenläsionen vor, 10 davon (21,3% aller untersuchten Nierenläsionen) ohne sich außerdem in das Pyelon auszubreiten.

Innerhalb der Gruppe der malignen Nierenläsionen zeigten 26 (63,4%) sowohl eine Überschreitung der Parenchym-Pyelon-Grenze in das Pyelon als auch eine Vorwölbung der äußeren Organkontur der betroffenen Niere.

32 (78,0%) der malignen Raumforderungen wiesen eine Überschreitung der Parenchym-Pyelon-Grenze in das Pyelon auf, wobei 6 davon (14,6% aller malignen Raumforderungen) keine zusätzliche Vorwölbung der äußeren Organkontur der betroffenen Niere verursachten.

Eine lokale Verdrängung der ursprünglichen äußeren Nierenkontur nach peripher war Folge des Wachstums von insgesamt 35 (85,4%) malignen Nierentumoren, 9 davon (22,0% aller MNL) wölbten die periphere Parenchymkontur der Niere vor, ohne sich zusätzlich in das zentrale Reflexband auszubreiten.

Die benignen Nierenläsionen breiteten sich in 2 Fällen (33,3%) sowohl in das Pyelon der Niere als auch über die ursprüngliche periphere Organkontur hinweg aus.

Eine Beteiligung des Pyelons konnte in 4 Fällen (66,6%) nachgewiesen werden, 2 dieser Läsionen (33,3% der BNL) wuchsen dabei ausschließlich in das Pyelon ein, ohne zusätzlich die äußere Organkontur vorzuwölben.

Die äußere Organkontur wurde von insgesamt 3 (50%) benignen Läsionen nach peripher verlagert, eine Läsion (16,7% der BNL) zeigte ausschließlich eine Vorwölbung der äußeren Organkontur, eine Überschreitung der Parenchym-Pyelon-Grenze in das Pyelon wurde durch diese Läsion nicht verursacht.

Ein Vergleich der malignen und benignen Raumforderungen bzgl. ihres Wachstumsverhalten im Hinblick auf die Parenchymkonturen zeigt keinen signifikanten Unterschied.

Für eine Parenchymvorwölbung ausschließlich in das Pyelon wurde der Wert $p = 0,267$ errechnet. Für eine Vorwölbung ausschließlich über die ursprüngliche äußere Organkontur der betroffenen Niere ergab sich $p=1,000$. Das Merkmal einer Parenchymvorwölbung in das Pyelon und zugleich über die ursprüngliche äußere Organkontur hinaus unterschied MNL und BNL ebenfalls nicht signifikant ($p=0,204$).

3.1.12 Vergleich der sog. „kleinen“ und „großen“ Nierenzellkarzinome

Im Rahmen unserer Studie wurden insgesamt fünf sog. „kleine Nierenzellkarzinome“ mit einem Durchmesser $\leq 3\text{cm}$ bzw. einem Volumen $\leq 14.137\text{ cm}^3$ und 33 „große NZK“ ($>3\text{cm}$ bzw. $>14.137\text{ cm}^3$) untersucht. Ein Vergleich kleiner und großer Nierenzellkarzinome bzgl. verschiedener sonomorphologischer Merkmale im B-Bild brachte folgende Ergebnisse:

Parameter	Kleine NZK (n=5)	Große NZK (n=33)	Signifikanzniveau (exakter Test nach Fisher)
Form			
- rund/ovalär	4 (80%)	18 (54,5%)	n.s.
- nicht rund/ovalär	1 (20%)	15 (45,5%)	
Binnenstruktur			
- homogen	4 (80%)	3 (9,1%)	p=0,002
- inhomogen	1 (20%)	30 (90,9%)	(signifikant)
Echogenität			
- (sehr) echoreich	3 (60%)	24 (72,7%)	n.s.
- nicht echoreich	2 (40%)	9 (27,3%)	
Echoarme Areale			
- nachweisbar	1 (20%)	30 (90,9%)	p=0,002
- nicht nachweisbar	4 (80%)	3 (9,1%)	(signifikant)
Echoreiche Areale			
- nachweisbar	1 (20%)	24 (72,7%)	p=0,038
- nicht nachweisbar	4 (80%)	9 (27,3%)	(signifikant)
Halo			
- nachweisbar	3 (60%)	15 (45,5%)	n.s.
- nicht nachweisbar	2 (40%)	18 (54,5%)	
Rand			
- scharf	2 (40%)	16 (48,5%)	n.s.
- unscharf	3 (60%)	17 (51,5%)	
Umgebung			
- verschwommen	3 (60%)	17 (51,5%)	n.s.
- nicht verschwommen	2 (40%)	16 (48,5%)	

Tabelle 7: Vergleich der kleinen ($\leq 3\text{cm}$) und großen Nierenzellkarzinome bzgl. ihrer Sonomorphologie im B-Bild (n.s.: nicht signifikant)

3.2 Merkmale der Nierenläsionen (NL) in der farbkodierten Dopplersonographie (FKDS) und der Powerdopplersonographie (PDS)

3.2.1 Vaskularisations-/Perfusionsgrad

Die Vaskularisation bzw. Perfusion der einzelnen Läsionen wies eine große Bandbreite von unterschiedlichen Mustern und quantitativ zu messenden Parametern auf, die im folgenden beschrieben werden soll.

Die Darstellung der Vaskularisation bzw. Perfusion mittels FKDS und PDS wurde in 46 Fällen durchgeführt. Die Prozentzahlen beziehen sich deshalb im folgenden auf diese Gesamtzahl, auf 5 benigne und 41 maligne Tumoren.

Eine BNL in Form eines AML konnte aufgrund mangelnder Compliance der Patientin nicht mit der FKDS und der PDS untersucht werden.

Die Perfusionsverteilung der übrigen fünf benignen Läsionen skizziert die folgende Tabelle:

Diagnose (Anzahl)	Tumorinneres	Tumorrandzone
Pseudozyste (2)	Keine Perfusionszeichen	Hypervaskularisation
Urothelzyste (1)	Keine Perfusionszeichen	Hypervaskularisation
Reaktiv veränderte Läsion (1)	Hypovaskularisation	Hypervaskularisation
Onkozytom (1)	Hypervaskularisation	Hypervaskularisation

Tabelle 8: Perfusionsverteilung der benignen Raumforderungen (n = 5) in der FKDS und PDS

3.2.1.1 Vaskularisation/Perfusion des Tumorinneren

In neun Fällen (19,6%) konnten *keine Vaskularisations- bzw. Perfusionszeichen* im Tumorinneren nachgewiesen werden: Die Läsionen zeigten sich sowohl in der FKDS als auch in der PDS avaskularisiert. Die Tumorrandzonen dieser in der sonographischen Untersuchung nicht perfundierten Tumoren waren in einem Fall (2,2%) hypovaskularisiert, in zwei Fällen (4,3%) isovaskularisiert und in sechs Fällen (13,0%) hypervaskularisiert.

Hypovaskularisiert war das Tumorrinnere von 25 (54,3%) Läsionen: Die Randzonen von sieben (15,2%) der Tumoren waren gleichzeitig im Vergleich zum umgebenden Nierenparenchym isovaskularisiert, 18 Läsionen wiesen zugleich eine marginale Hyperperfusion auf.

Das Tumorrinnere von insgesamt 5 (10,9%) Nierenläsionen war *isovaskularisiert* und wies so einen dem umgebenden Nierenparenchym entsprechenden Vaskularisationsgrad auf. Eine dieser Läsionen (2,2%) war an ihrem Rand ebenfalls isovaskularisiert, vier Raumforderungen (8,7%) waren marginal hypervaskularisiert.

Insgesamt sieben (15,2%) Läsionen waren im Vergleich zum umgebenden gesunden Nierenparenchym *hypervaskularisiert*: drei (6,5%) davon mit einer hypovaskularisierten und vier (8,7%) mit einer hypervaskularisierten Randzone.

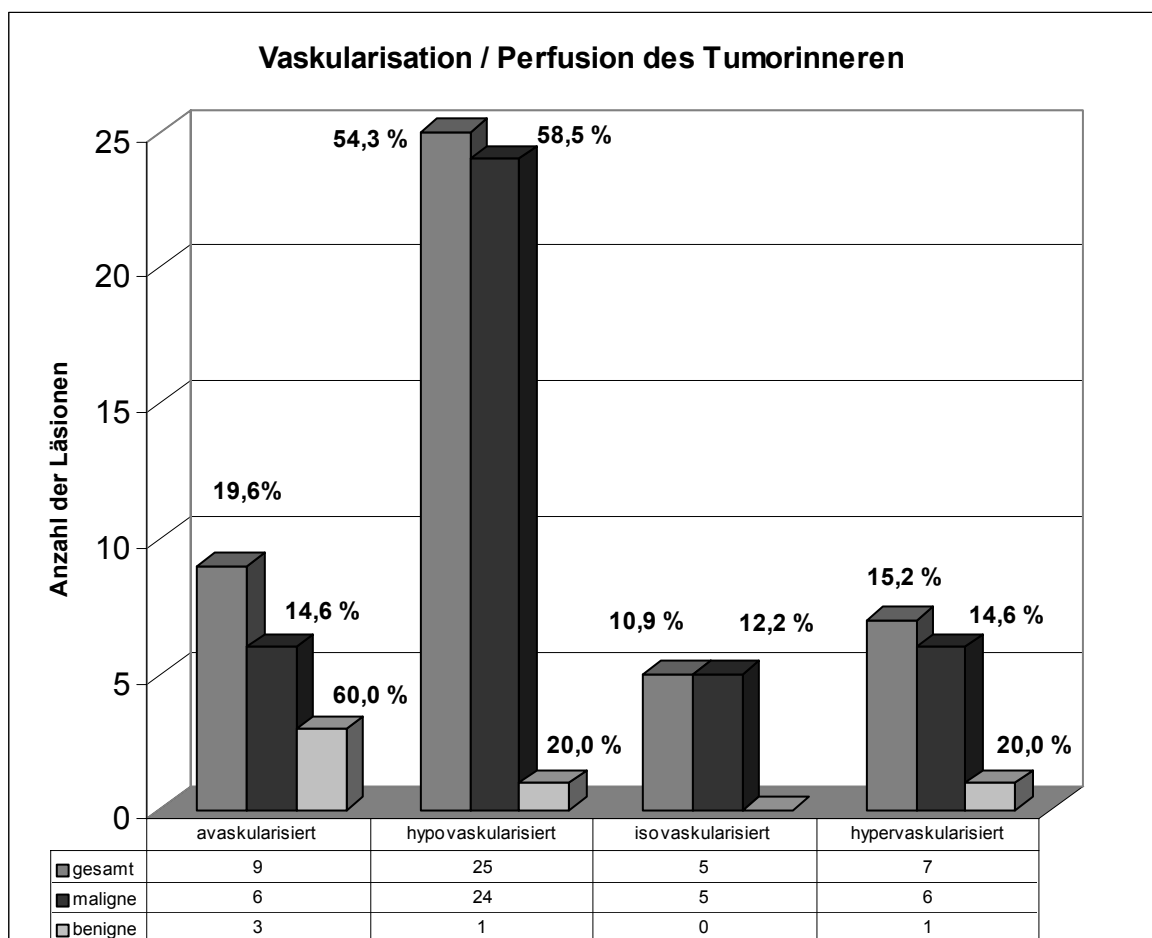


Abbildung 20: Vaskularisation/Perfusion des Tumorrinneren

Vergleicht man die intraläsionale Vaskularisationsdichte der von uns untersuchten malignen und benignen Raumforderungen, so wird folgendes deutlich:

Die malignen Nierentumoren, die im Rahmen unserer Studie mit der FKDS und der PDS untersucht wurden, zeigten in 6 (14,6%) Fällen ein nicht perfundiertes Tumorzentrum: 1 klarzelliges und 2 chromophilzellige Nierenzellkarzinome waren zugleich in der Randzone hypovaskularisiert; 2 klarzellige NZK und ein mesenchymaler Tumor ebendort hypervaskularisiert.

Insgesamt 24 (58,5%) maligne Tumoren waren in ihrem Inneren hypovaskularisiert im Vergleich zum nicht betroffenen Nierenparenchym: 5 klarzellige und 2 chromophile NZK zeigten sich in ihrer Randzone zugleich isovaskularisiert, bei 12 klarzelligen und 3 chromophilen NZK sowie 2 Metastasen wurden im Randbereich hypervaskularisierte Perfusionsmuster nachgewiesen.

Isovaskularisiert im Vergleich zum umgebenden Nierenparenchym waren in unserer Studie insgesamt 5 (12,2%) der malignen Raumforderungen. Die Tumorrandzone eines klarzelligen NZK war ebenfalls isovaskularisiert. 3 klarzellige und 1 chromophiles NZK zeigten zugleich eine marginale Hypervaskularisation.

Eine zentrale Hypervaskularisation im Tumorinneren zeigten 6 (14,6%) maligne Raumforderungen, 3 klarzellige NZK waren zusätzlich in ihrer Randzone hypovaskularisiert, 2 klarzellige NZK und ein chromophobes NZK zeigten sich sowohl zentral als auch marginal hypervaskularisiert.

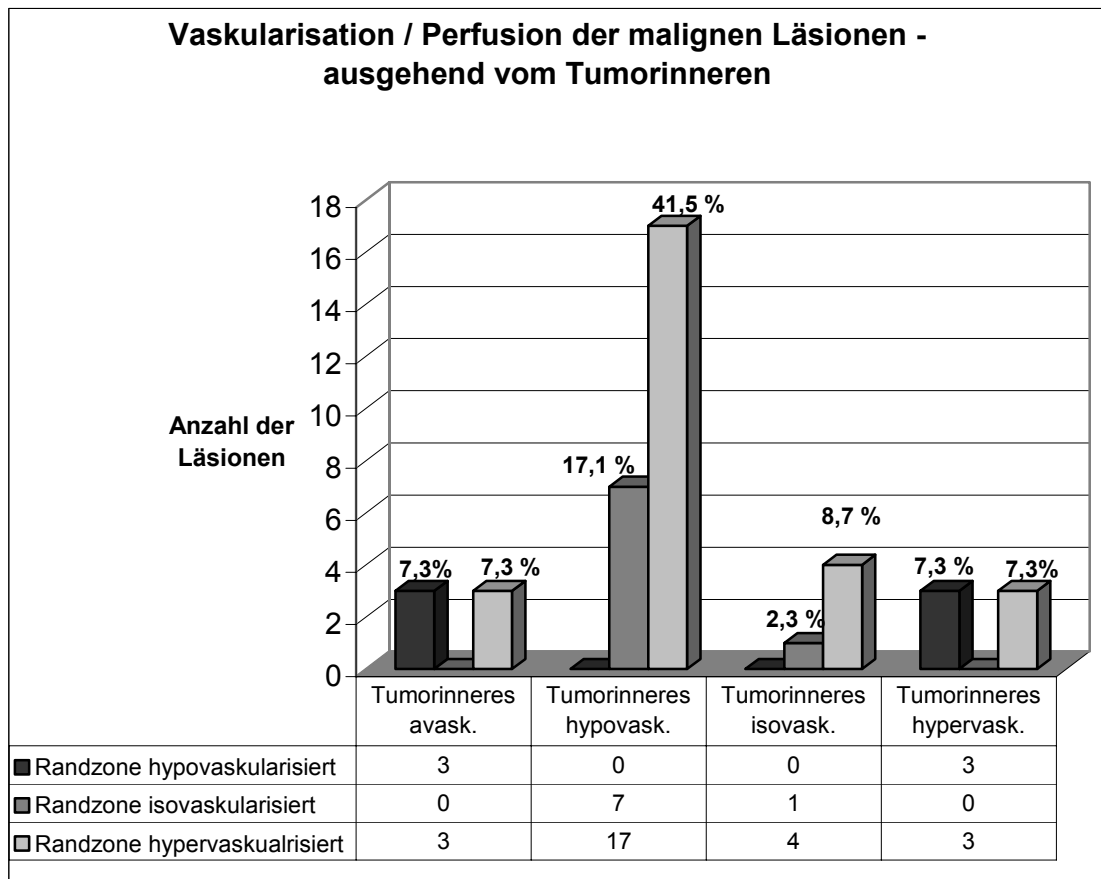


Abbildung 21: Vaskularisation / Perfusion der malignen Läsionen – ausgehend vom Tumorinneren

Die untersuchten fünf benignen Raumforderungen zeigten jeweils einmal die Konstellation eines hypervaskularisierten Tumorinneren mit einer hypervaskularisierten Tumorrandzone (Onkozytom) und eines hypovaskularisierten zentralen Tumorbereiches mit einer hypervaskularisierten marginalen Tumorzone (reaktiv veränderter renaler Abschnitt).

In drei Fällen (2 Pseudozysten, 1 Urothelzyste) waren fehlende Perfusionszeichen im Tumorinneren mit einer hypervaskularisierter Tumorrandzone kombiniert.

Alle Zysten in unserer Studie zeigten sich somit zentral avaskularisiert mit einer peripheren, sie kranzförmig umgebenden hypervaskularisierten Zone in Form eines Vaskularisations- bzw. Perfusionsbandes (s. 3.2.3). Die Zysten wiesen nach dem exakten Test nach Fisher dieses Phänomen signifikant häufiger als die MNL auf ($p = 0,002$).

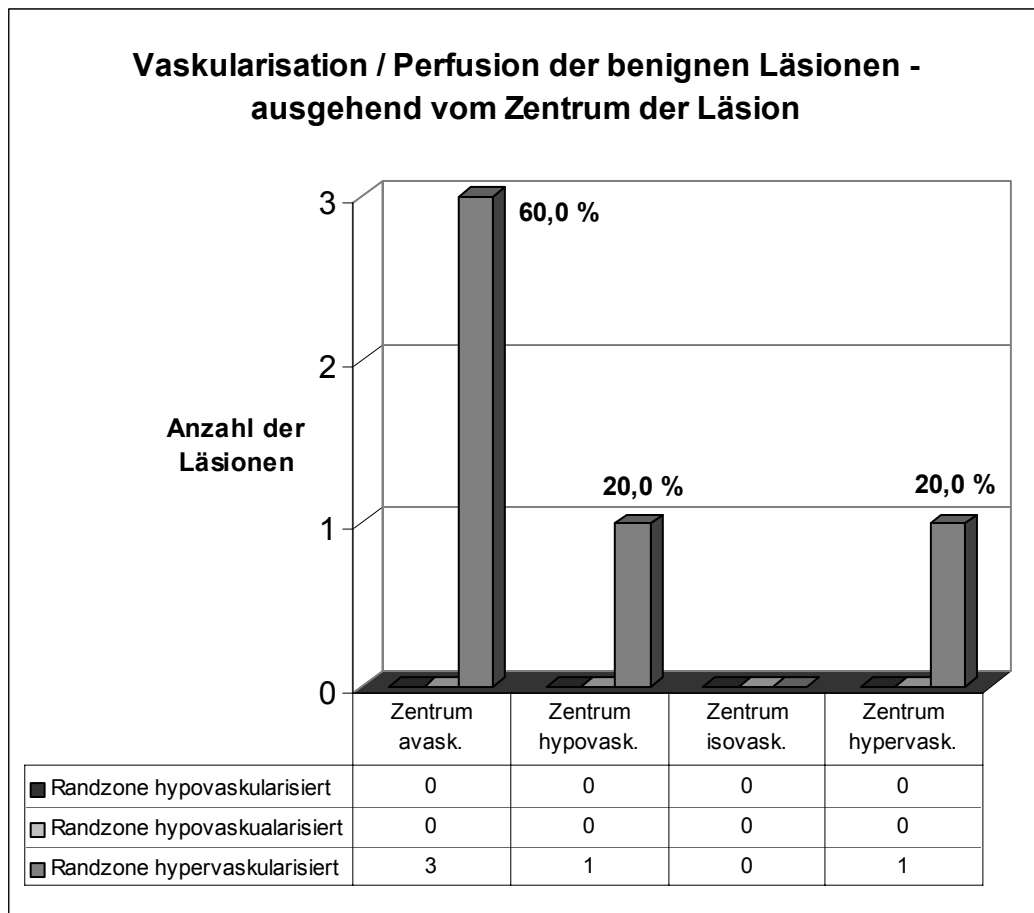


Abbildung 22: Vaskularisation der benignen Läsionen- ausgehend vom Zentrum der Läsion

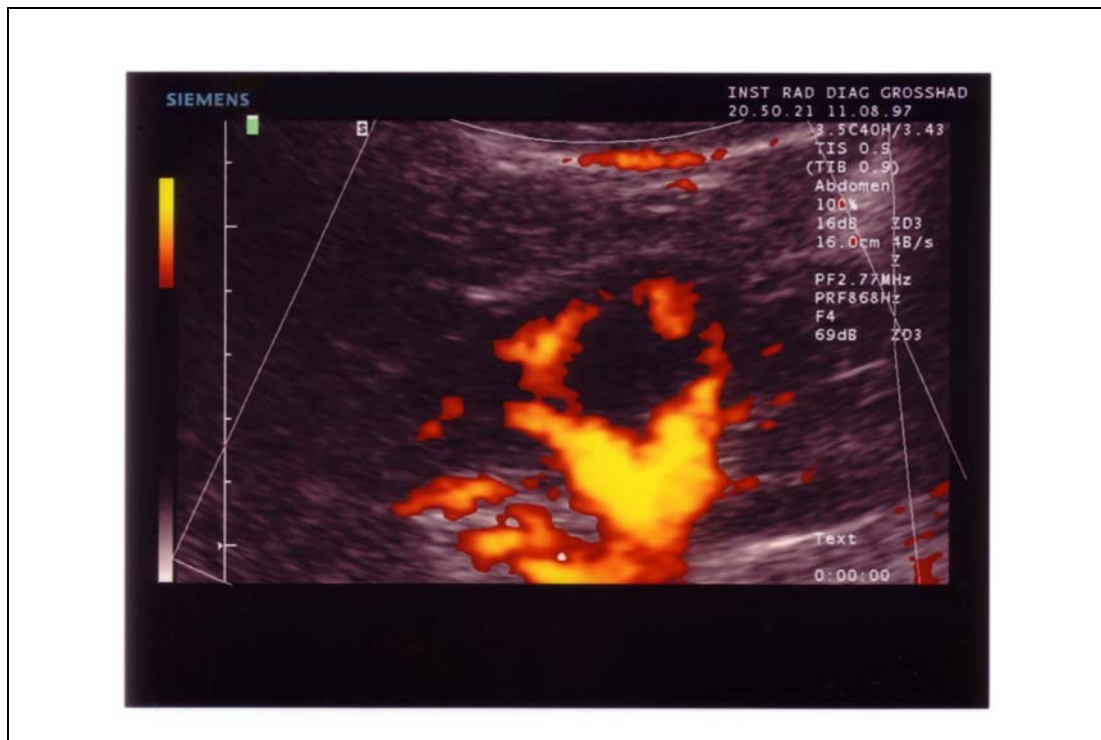

Abbildung 23: Pseudozyste. 17x19x16 mm große, rundliche, homogene sehr echoarme und scharf begrenzte Raumforderung in der linken Niere einer 56-jährigen Patientin. Die PDS zeigte eine avaskularisierte Läsion mit einer kranzartigen Verdrängung der anliegenden intrarenalen Gefäße in Form einer Korona.

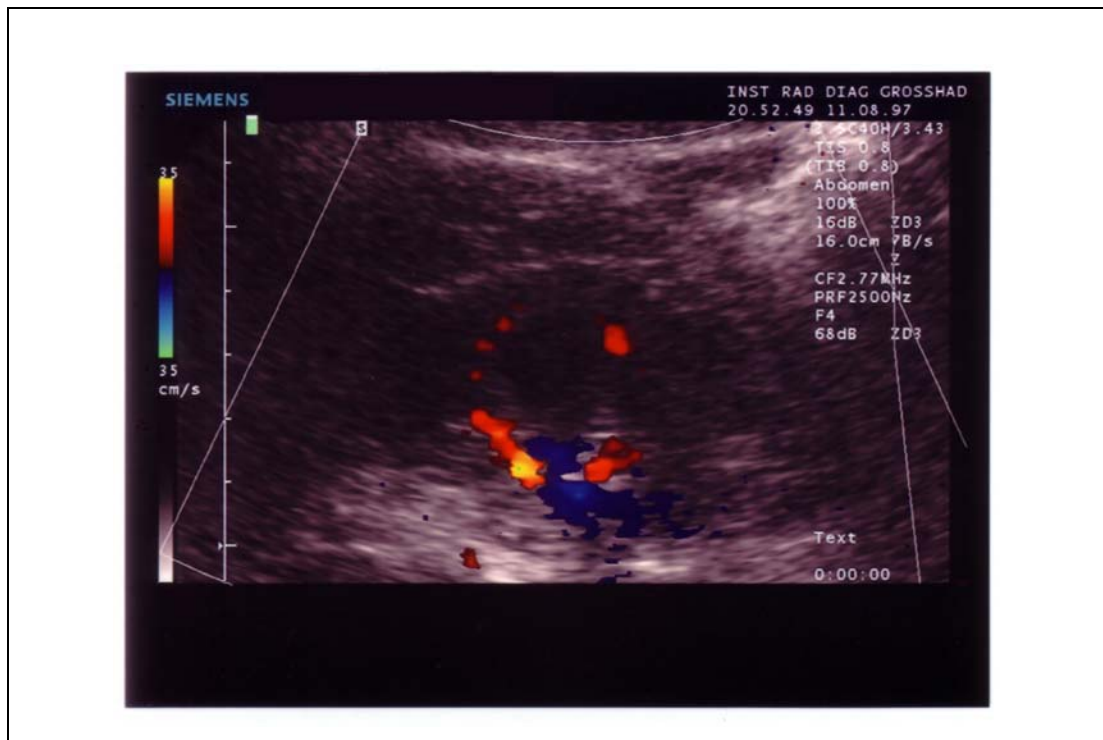


Abbildung 24: Pseudozyste. Komplementäre Darstellung des periläsionalen Perfusionsbandes derselben Raumforderung (s. Abb. 23) in der FKDS. Im histopathologischen Präparat wurde eine Bindegewebskapsel ohne Epithelauskleidung nachgewiesen.

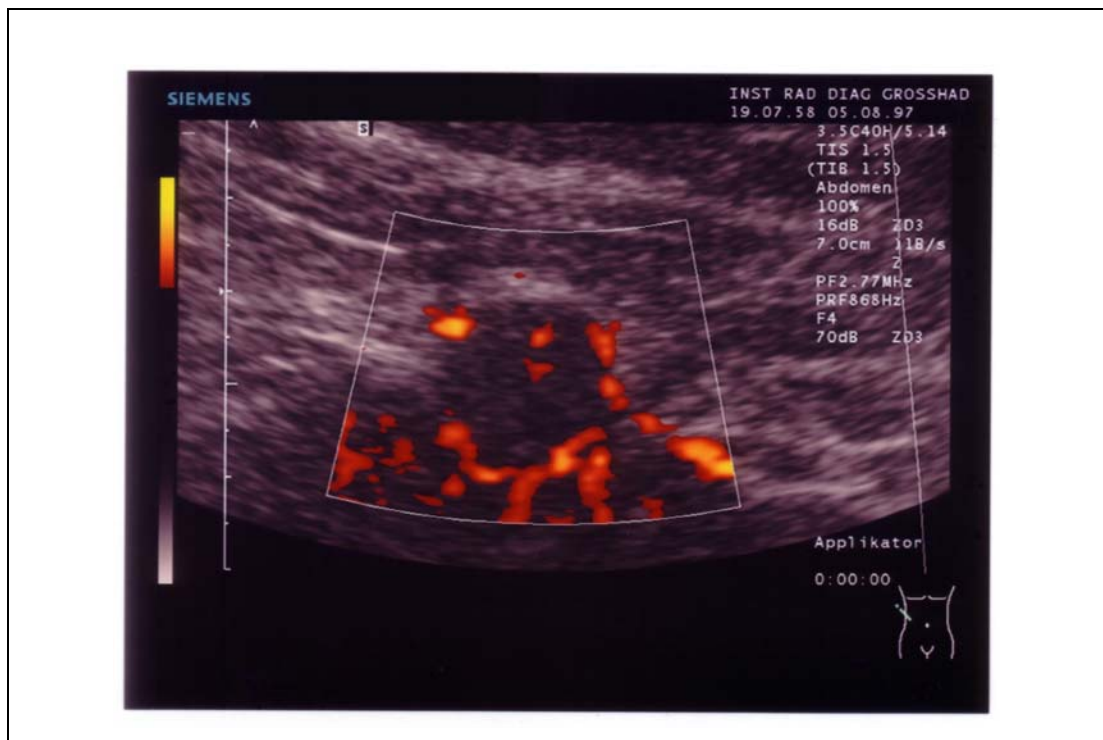


Abbildung 25: Klarzelliges (sog. „kleines“) NZK. 17 x 16 x 19 mm große, homogene, isoechogene, scharf begrenzte Raumforderung, die die äußere Nierenkontur der rechten Niere eines 69-jährigen Patienten im mittleren lateralen Drittel vorwölbt. In der PDS-Darstellung werden eine unvollständige Korona, aber auch einzelne intratumorale Gefäßanschnitte, die den Schlüsselbefund in der Abgrenzung zu einer blanden Zyste darstellen, deutlich.

3.2.1.2 Vaskularisation/Perfusion der Randzone der Läsionen

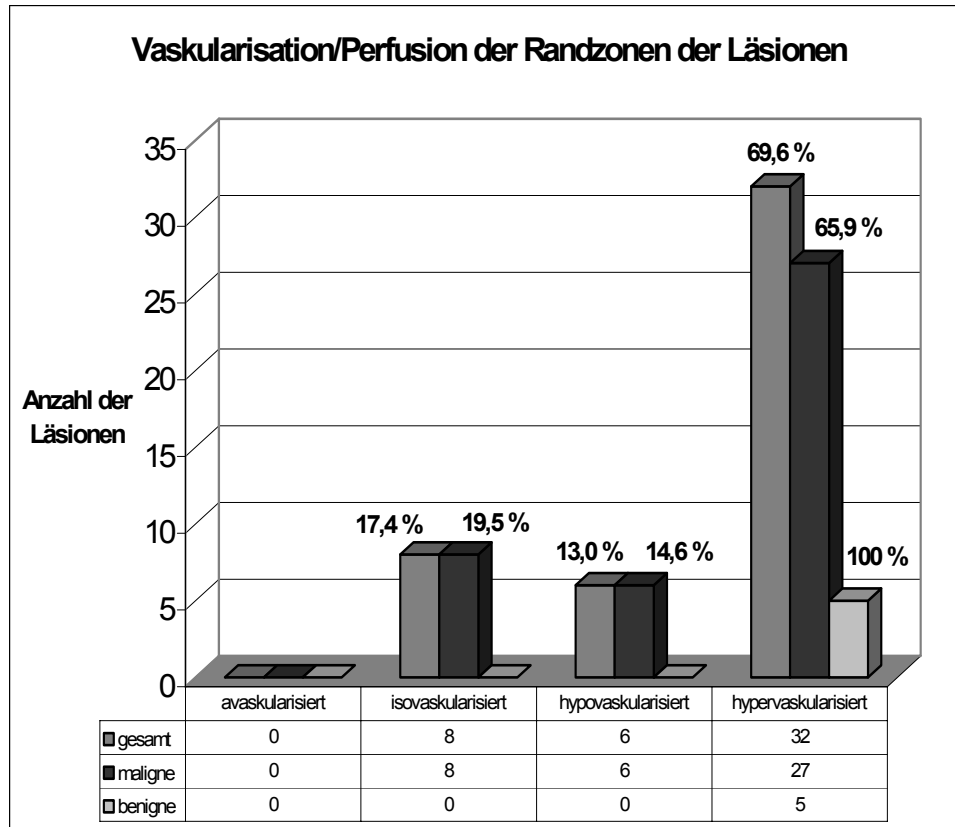


Abbildung 26: Vaskularisation/Perfusion der Randzonen der Läsionen

Betrachtet man die Vaskularisation der Randzonen der Raumforderungen, so erhält man in unserem gesamten Patientenkollektiv keinen marginal avaskularisierten Tumor (0%), 8 Raumforderungen (17,4%) mit isovaskularisierter (8 maligne: 7 mit hypovaskularisiertem und 1 mit isovaskularisiertem Zentrum) und 6 Raumforderungen (13,0%) mit hypovaskularisierter Randzone (6 maligne: 3 mit avaskularisiertem und 3 mit hypervaskularisiertem Zentrum).

Bei 69,6% (n=32) aller mit FKDS und PDS untersuchten Läsionen wurde eine *hypervaskularisierte Randzone* nachgewiesen: 65,9% (n=27) der malignen Raumforderungen zeigten sich marginal hypervaskularisiert: 3 (7,3% der malignen Tumoren) mit avaskularisiertem, 17 (41,5%) mit hypovaskularisiertem, 4 (9,8%) mit isovaskularisiertem und 3 (7,3%) mit ebenfalls hypervaskularisiertem Tumorinneren.

Alle fünf benignen Raumforderungen (100%) wiesen eine hypervaskularisierte Randzone auf: drei der Läsionen mit zugleich avaskularisiertem, eine mit hypovaskularisiertem und eine mit hypervaskularisiertem Tumorzentrum.

Die Kombination eines avaskularisierten Tumorzentrums mit einer hypervaskularisierten Randzone erwies sich in unserem Patientenkollektiv als signifikantes Merkmal zur Unterscheidung von Zysten und MNL ($p = 0,002$).

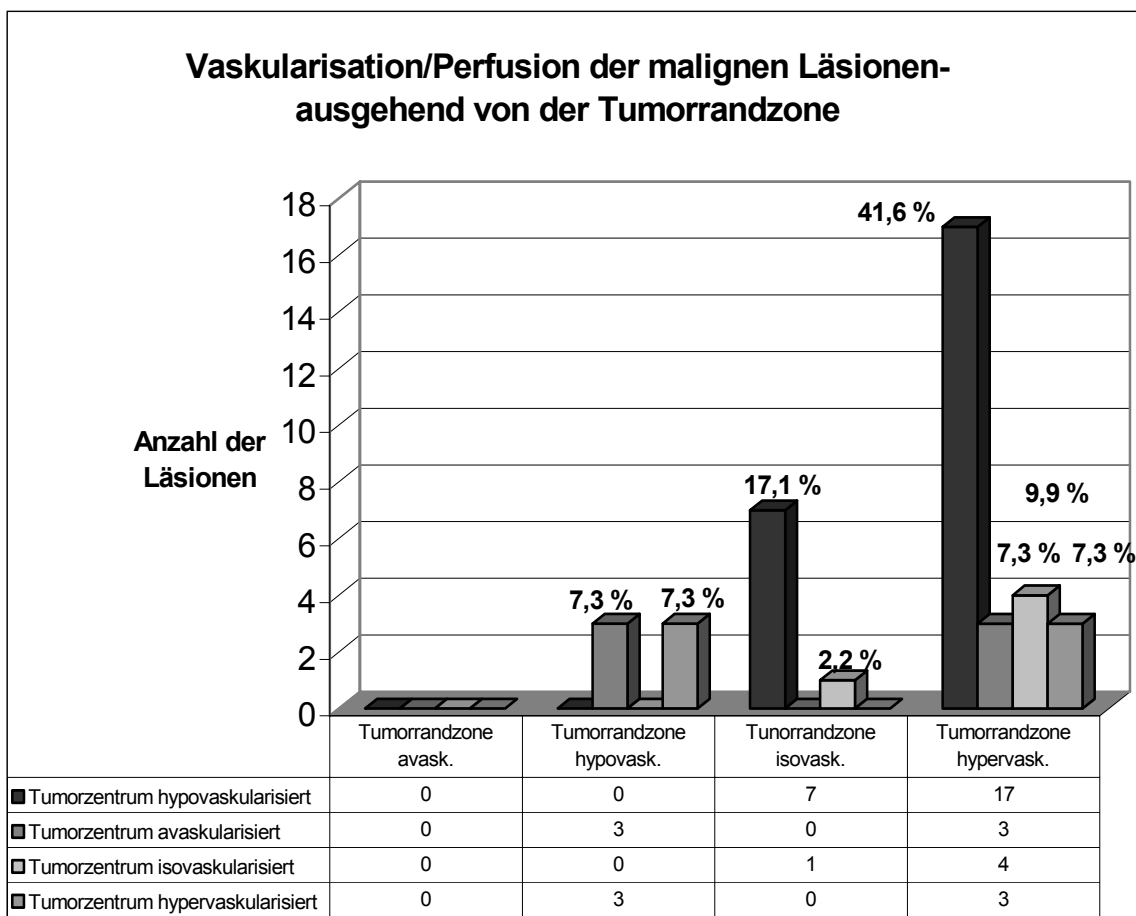


Abbildung 27: Vaskularisation/Perfusion der malignen Läsionen – ausgehend von der Tumorrandzone

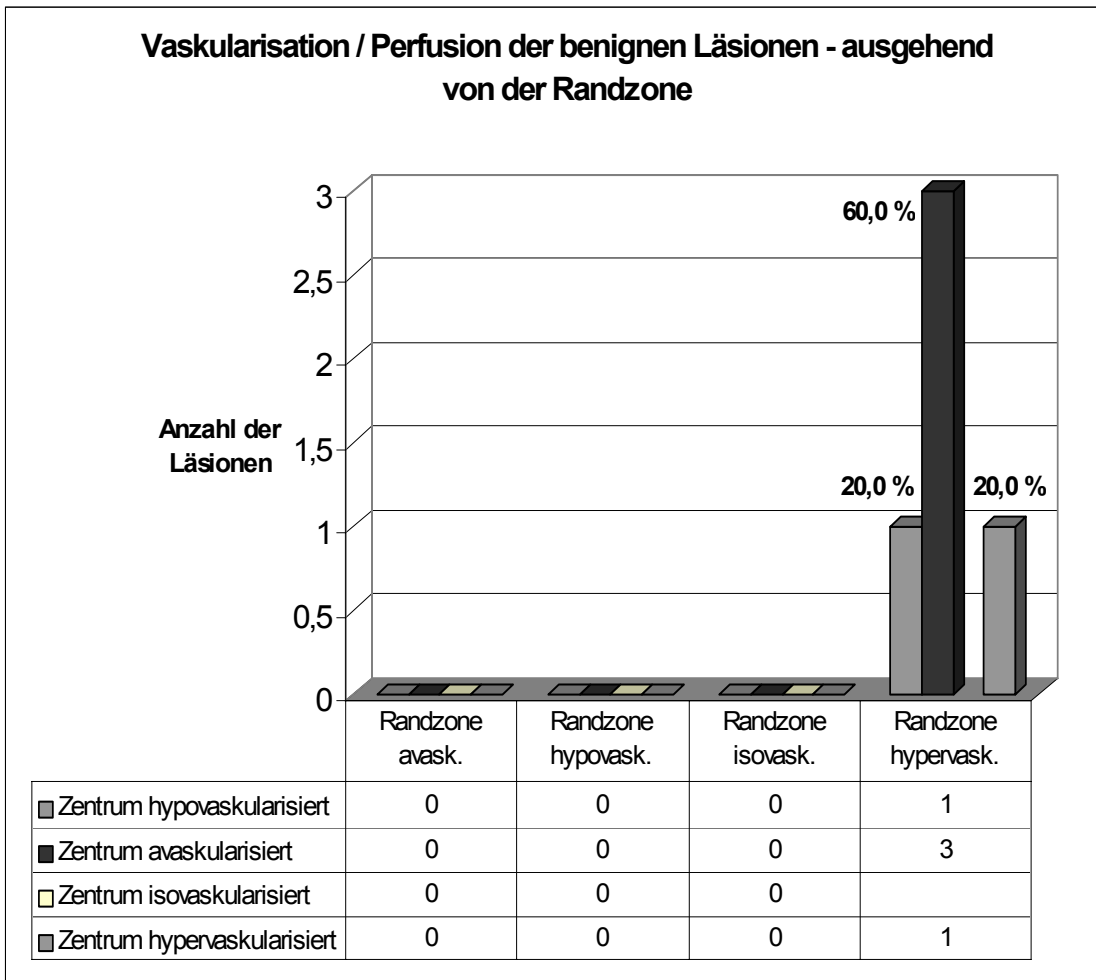


Abbildung 28: Vaskularisation / Perfusion der benignen Läsionen – ausgehend von der Randzone

3.2.2 Betonte Vaskularisations-/Perfusionszone

Im Gesamtkollektiv zeigten 80,4% (n=37) der Läsionen eine überwiegend periphere bzw. periläsionale Vaskularisation:

33 maligne (80,5%) und 4 benigne (80%) Raumforderungen können als überwiegend peripher bzw. periläsional vaskularisiert beschrieben werden.

Dieses Merkmal weist in der Abgrenzung der Dignitäten keine Signifikanz auf ($p = 1,000$).

Eine ausgewogene zentrale und periphere Perfusion wurde in 13,0% (n=6) aller untersuchten Fälle nachgewiesen. In diese Kategorie fielen 5 maligne (12,2%) und 1 benigne (20%) Läsion.

Dieses Unterscheidungskriterium erwies sich als nicht signifikant ($p = 0,520$).

Bei 6,5% (n=3) der Läsionen, alle maligne, war die betonte Vaskularisationszone zentral gelegen ($p = 1,000$).

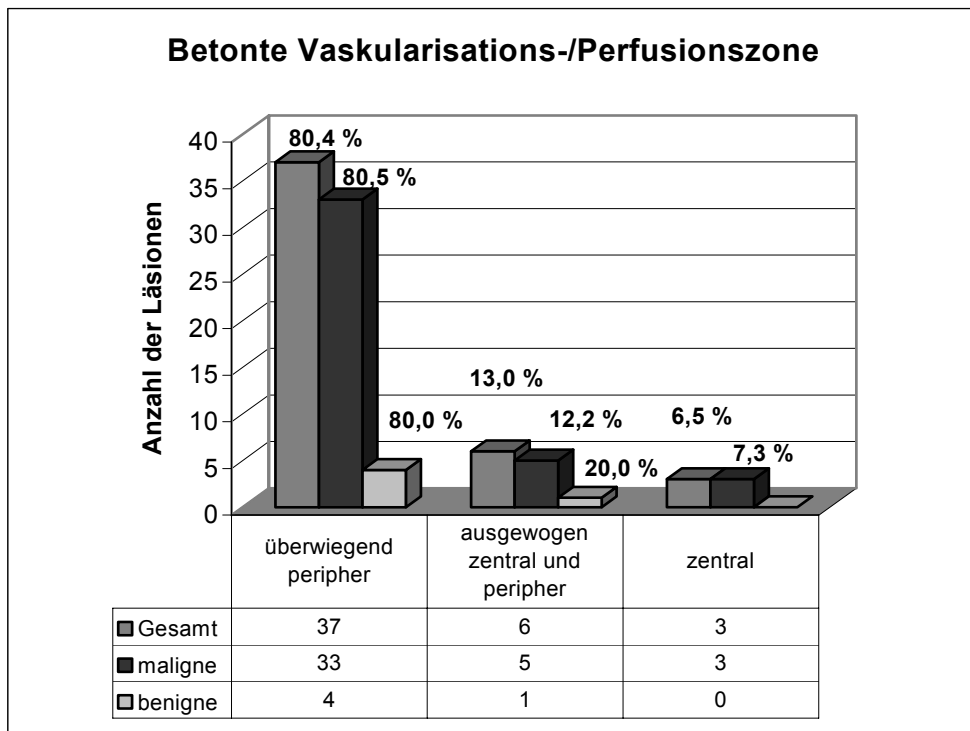


Abbildung 29: Betonte Vaskularisations-/Perfusionszone

3.2.3 Morphologische Beschreibung des Vaskularisations-/ Perfusionsmusters der Raumforderungen

Die meisten Raumforderungen zeigten eine „bogenförmige Verdrängung der intrarenalen Gefäße“ [Krumme, 1997]. Dieses Phänomen spiegelte sich im sonographischen Bild als teilweise oder nahezu vollständige ringartige Umrandung der Läsionen durch ein v.a. durch das Powerdopplerverfahren sehr gut darstellbares Perfuptionsband wider. Da dieses marginale Perfuptionsmuster durch das Bild eines Kranzes oder einer Krone gut beschrieben werden kann, wurde von uns der Begriff „*Vaskularisations- bzw. Perfuptionskorona*“ verwendet. Die verdrängten intrarenalen Gefäße lagen dabei immer auf der Seite, an der der Tumor der Niere anlag bzw. aus dem Nierenparenchym herauswuchs.

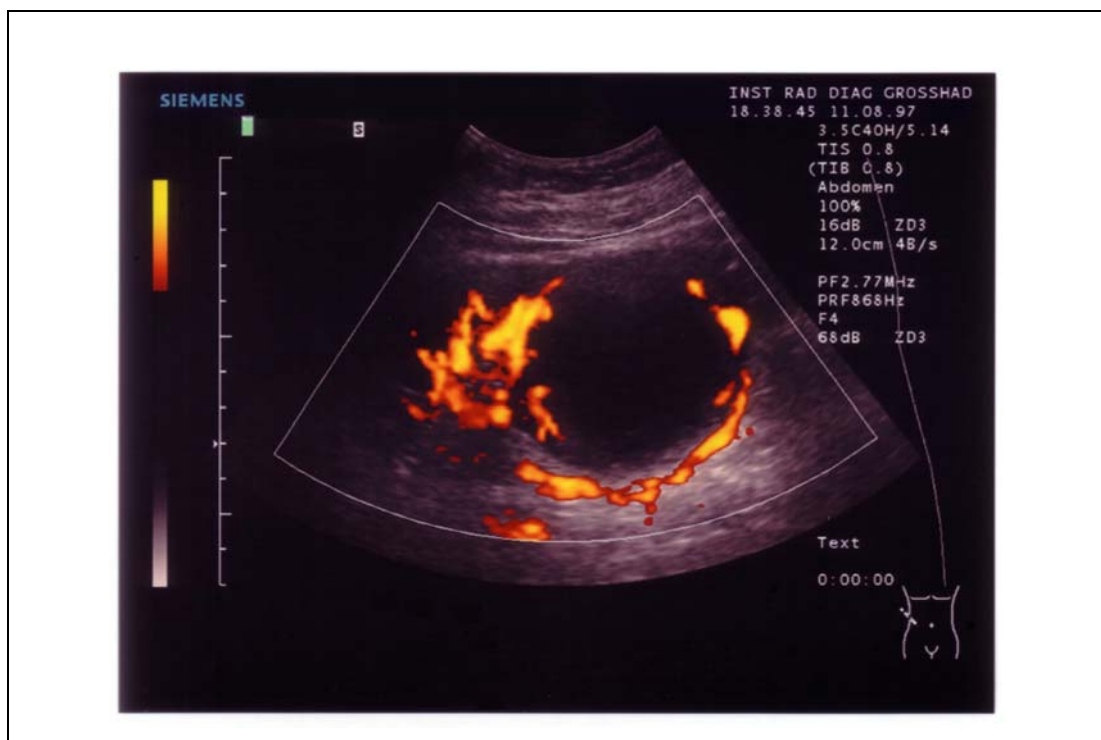


Abbildung 30: Vaskularisationskorona eines klarzelligem Nierenzellkarzinoms.

Die B-Bild-Darstellung des 66 x 67 x 61 mm großen, rundlichen Tumors zeigt zentral ein großes echoarmes Areal. Histopathologisch war der Tumor zentral zerfallend mit abschnittweisen regressiven Veränderungen im Sinne von Hyalinisierungen und Blutungen. Im Randbereich des Tumors konnte sonographisch auf mehreren Schnitten ein echoarmer Randsaum bzw. Halo nachgewiesen werden, der sich histopathologisch als eine bindegewebige Pseudokapsel im Randbereich des Tumors mit Kompression des angrenzenden Nierenparenchyms bestätigte.

Das PDS-Bild zeigt einen zentral fast avaskularisierten und peripher hypervaskularisierten Tumor mit einer unvollständigen Vaskularisationskorona und einzelnen einsprossenden Gefäßästen.

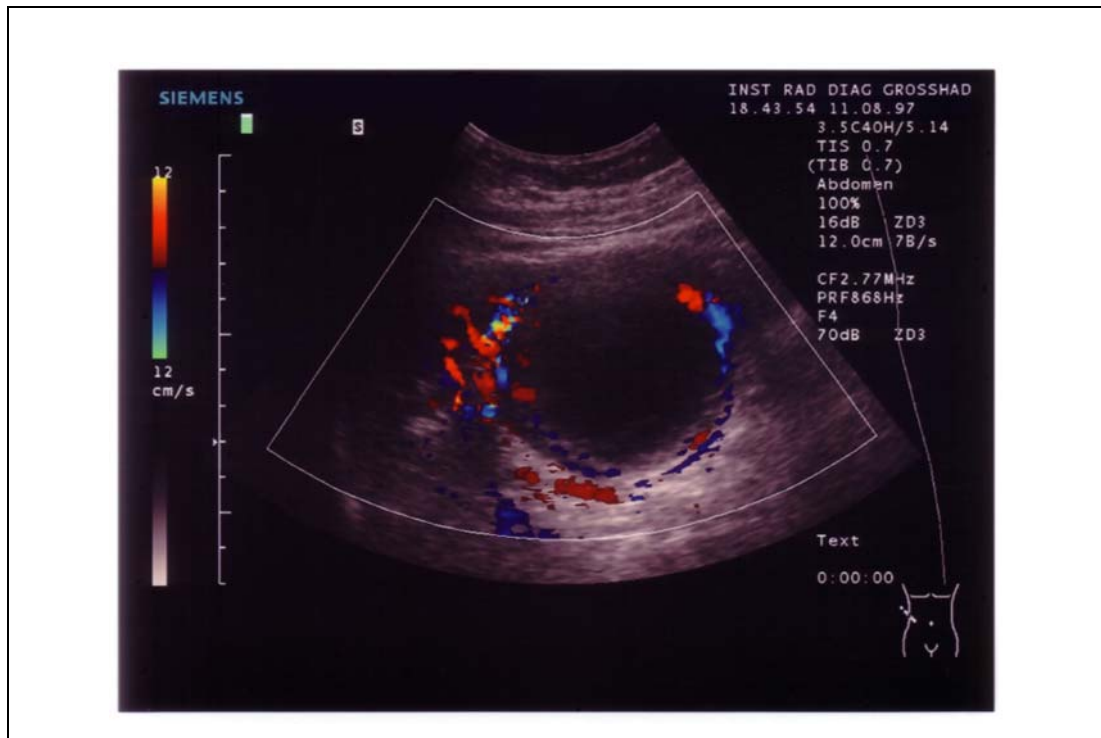


Abbildung 31: Vaskularisationskorona eines klarzelligen Nierenzellkarzinoms. Komplementäre Darstellung des Befundes (s. Abbildung 30) mit Hilfe der FKDS.

Von den Kranzgefäßen ausgehend, wurde in der FKDS und PDS eine Einsprossung der Tumorgefäße deutlich, wobei sich gerade im Falle des Onkozytoms das Bild eines Radspeichenmusters ergab.

Einzelne intratumorale Lobuli, Zysten oder Einblutungen können in einzelnen Fällen auch intratumorale Gefäße komprimieren, so daß sich in einzelnen Läsionen mehrere intratumorale Koronae zeigten.

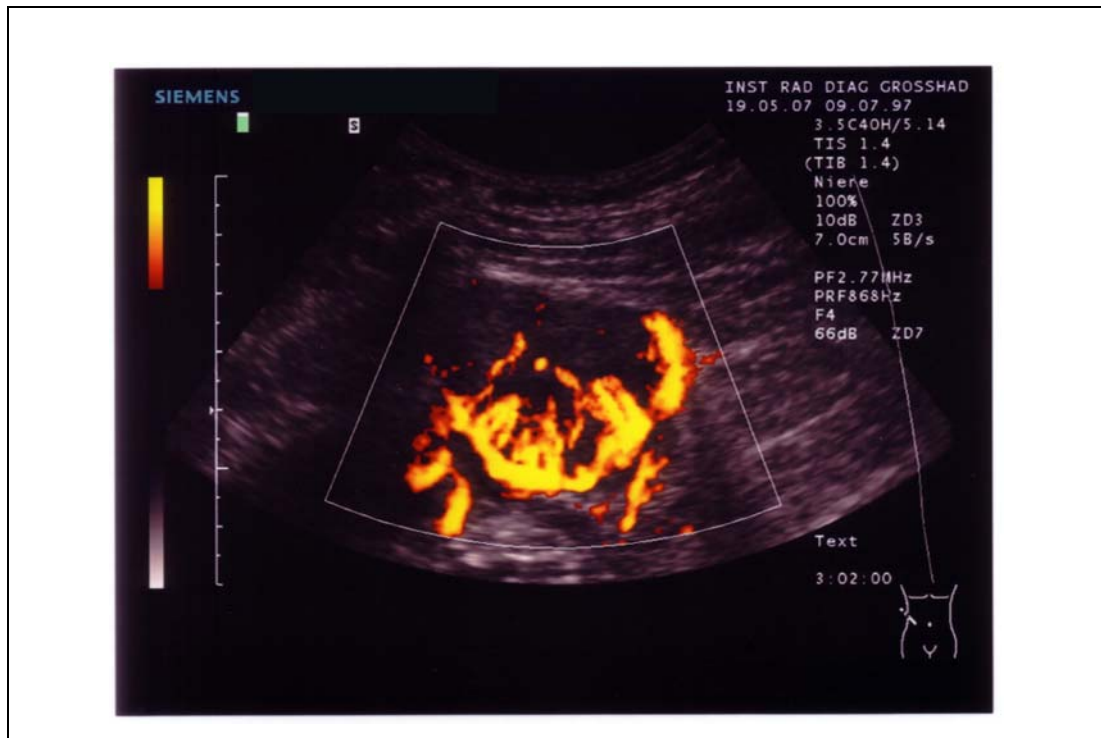


Abbildung 32: Onkozytom. Der 44 x 37 x 34 mm große, lobulierte, scharf begrenzte homogen-echoarme Tumor ohne nachweisbare echoarme und echoreiche Areale und ohne Halo zeigte in der PDS eine unvollständige periphere Korona bogenförmig verdrängter intrarenaler Gefäße, aus der radspeichenartig Gefäße in das Tumorzinnere einwuchsen.

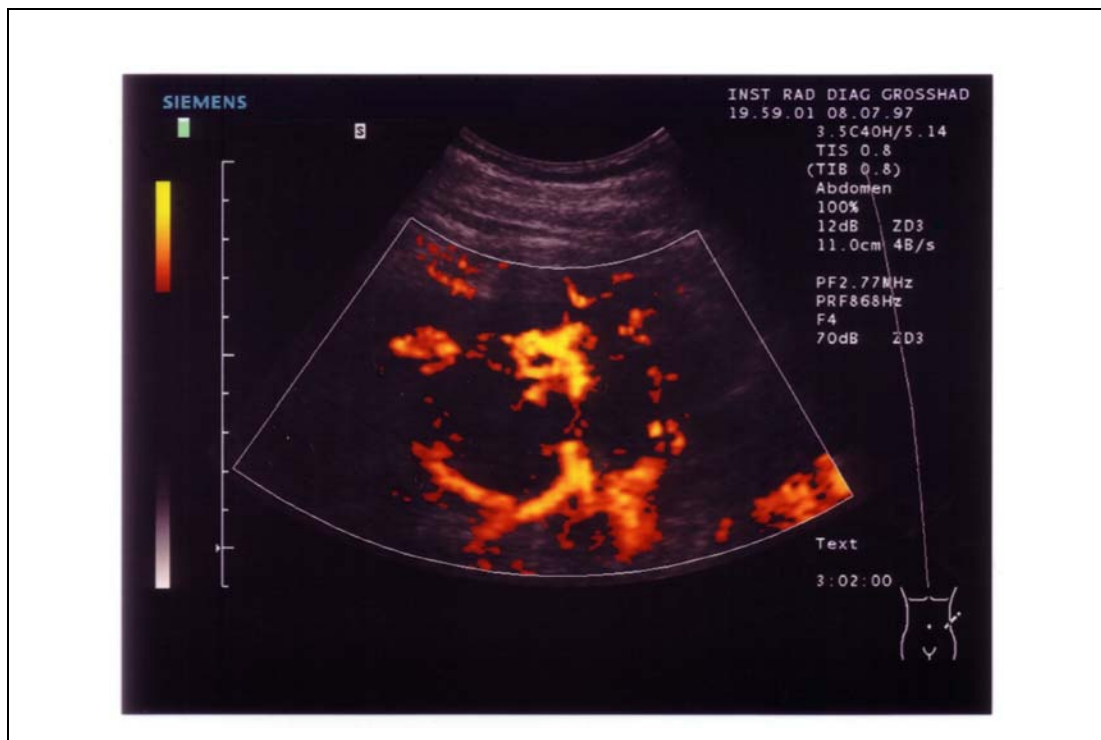


Abbildung 33: Klarzelliges Nierenzellkarzinom mit Vaskularisationskoronae einzelner Lobuli. Der 90 x 63 x 56 mm große Tumor erschien sonographisch lobuliert und makroskopisch knotig untergliedert. Echoarme Areale fanden ihr histopathologisches Korrelat in herdförmigen Nekrosen und Blutungen. Eine bindegewebige kapselartige Begrenzung des Tumors wurde gesehen. Unser Bild zeigt die Begrenzung einzelner intratumoraler Lobuli durch einzelne Vaskularisationskoronae.

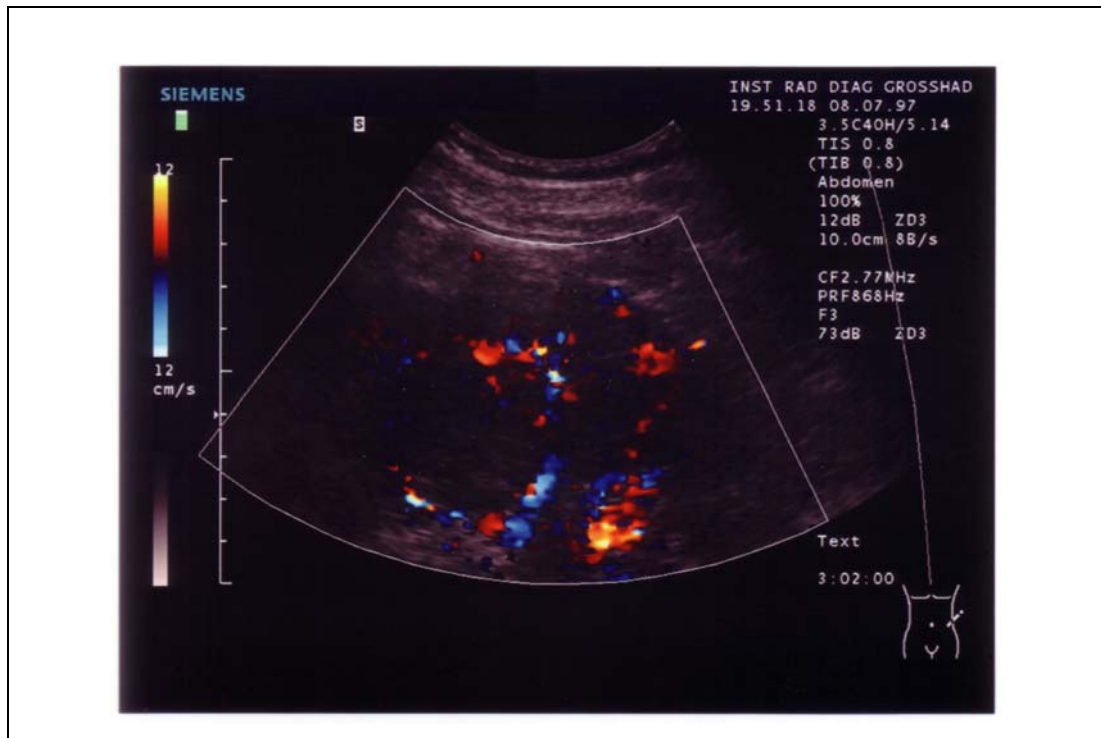


Abbildung 34: Klarzelliges Nierenzellkarzinom mit Vaskularisationskoronae einzelner Lobuli. Komplementäre Darstellung des Tumors der Abbildung 33 mit Hilfe der FKDS.

3.2.3.1 Vaskularisation der Randzone der Nierenläsionen in der Darstellung durch FKDS und PDS

Die Darstellung der Vaskularisation bzw. Perfusion mit Hilfe der FKDS und der PDS erbrachte bei 69,6% (n=32) aller diesbezüglich untersuchten Läsionen (n=46) das Bild einer Korona, 60,9% (n=28) der Raumforderungen zeigten eine unvollständige und 8,7% (n=4) eine vollständige Korona. Bei 29,8% (n=14) konnte keine Korona nachgewiesen werden.

23,9% (n=11) der Raumforderungen im Gesamtkollektiv zeigten das Phänomen mindestens eines Gefäßastes, der den Eindruck machte, aus dem Nierenparenchym in das Tumorgewebe einzusprossen.

Diskrete disseminierte und farbtupferartige Gefäßanschnitte von Tumorgefäßen ohne Nachweis längerer Gefäßlängsschnitte wurden in 6,5% (n=3) nachgewiesen.

Die malignen Raumforderungen zeigten in 65,9% (n=27) eine Korona, in 4,9 % (n=2) eine vollständige, in 61,0% (n=25) eine unvollständige. Bei 34,1% der malignen Raumforderungen konnte keine Korona nachgewiesen werden.

Einen oder mehrere von einer Seite einsprossende Gefäßäste zeigten 11 (26,8%) maligne Raumforderungen. Disseminierte farbtupferartige Gefäßanschnitte wurden in 3 Fällen maligner Tumoren (7,3%) nachgewiesen.

Alle fünf mit FKDS und PDS untersuchten benignen Raumforderungen wiesen ein sie kranzförmig umgebendes Perfusionsband auf. In 2 Fällen war die Korona vollständig, in 3 Fällen unvollständig.

Eine vollständige Korona trat bei den BNL grenzwertig signifikant häufiger auf als bei den MNL ($p = 0,05$). Eine unvollständige Korona dagegen unterschied die MNL und die BNL nicht signifikant ($p = 1,00$).

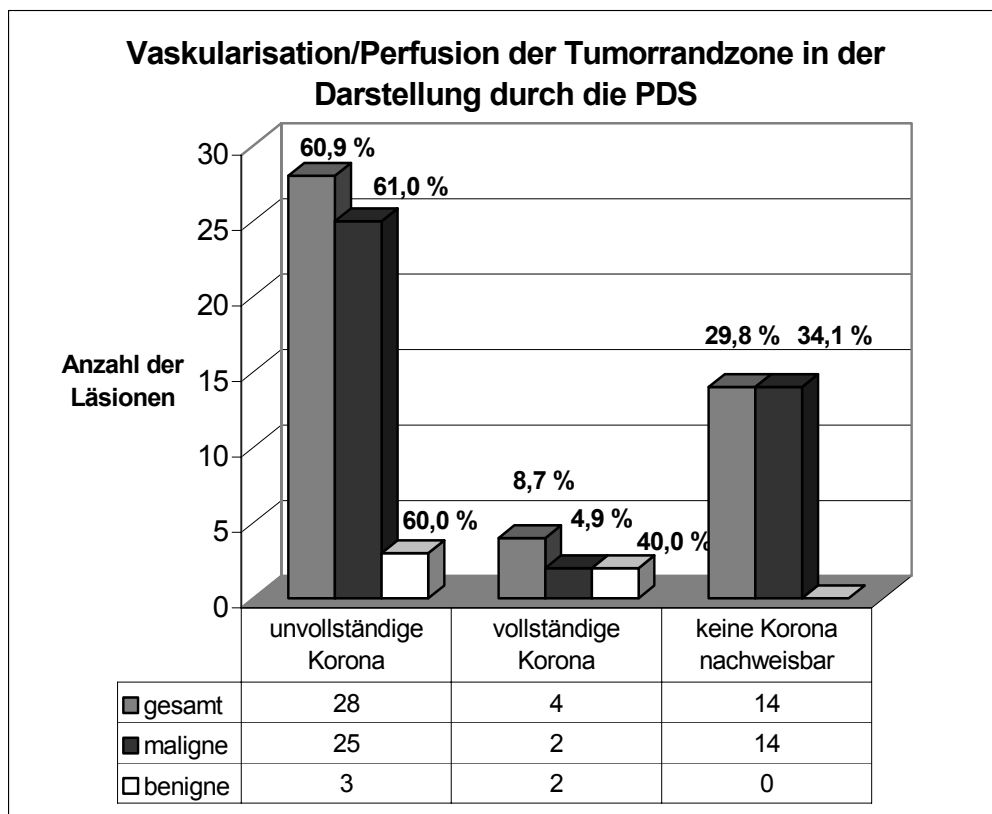


Abbildung 35: Vaskularisation/Perfusion der Tumorrandzone in der Darstellung durch die PDS

3.2.3.2 Einsprossen von Gefäßästen

Im Gesamtkollektiv wurde mit der FKDS und der PDS bei 82,6% (n=38) ein Einsprossen von Gefäßen aus dem Nierenparenchym in das Tumorgewebe nachgewiesen: 87,8% (n=36) der malignen Nierentumoren und zwei benigne renale Läsionen (Onkozytom und reaktiv veränderte Läsion, 40% der BNL) zeigten dieses Phänomen. Bei 17,4% (n=8) aller Läsionen, nämlich bei 12,2% der malignen Raumforderungen sowie bei zwei benignen Pseudozysten und einer benignen Urothelzyste (60% der BNL) konnten keine einsprossenden Gefäße nachgewiesen werden.

Ein Einwachsen von Gefäßästen stellt in unserer Studie ein signifikant häufiger bei MNL als bei BNL auftretendes Kriterium dar ($p = 0,031$).

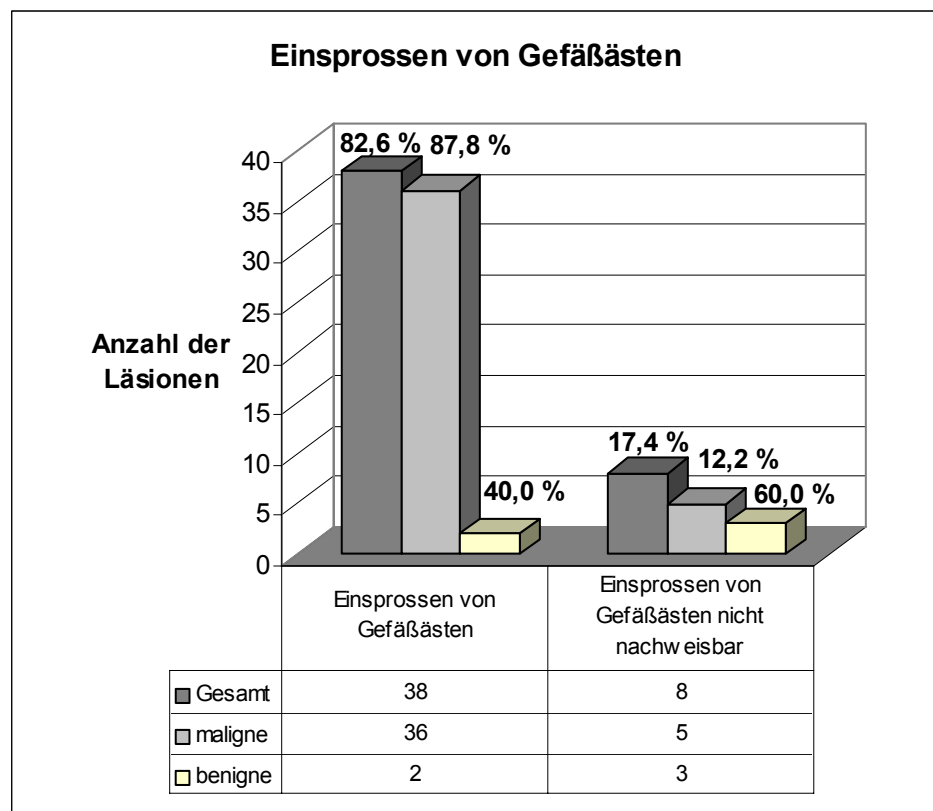


Abbildung 36: Einsprossen von Gefäßästen

3.2.3.3 Kombination der Merkmale „periläsionale Perfusionskorona“ und „Einsprossen von Gefäßästen“

Insgesamt sproßten in 28 Läsionen (60,9% der NL), die in zwei Fällen (2 MNL / 4,3% der MNL) eine vollständige und in 26 Fällen und damit in 56,5% aller diesbezüglich untersuchten Nierenläsionen (24 MNL / 58,5% der MNL, 2 BNL: 1 reaktiv veränderte Läsion, 1 Onkozytom) eine unvollständige Perfusionskorona besaßen, Gefäße vom Nierenparenchym in Richtung des Tumorrinneren ein. Vier Raumforderungen (8,6% aller NL) wurden durch eine vollständige (2 BNL: 2 Urothelzysten) oder unvollständige (2 NL: 1 MNL; 1 BNL in Form einer Urothelzyste) Perfusionskorona umgeben, von der aus kein Einwachsen von Gefäßen in das Tumorrinnere nachgewiesen werden konnte.

In 14 Fällen (30,4% aller NL) konnte keine periläsionale Perfusionskorona festgestellt werden: Elf dieser Raumforderungen (11 MNL) zeigten ein singuläres Einsprossen von aus intrarenalen Gefäßen hervorgehenden Gefäßstämmen in das Tumorrinnere, während dieses Phänomen bei drei dieser Läsionen (3 MNL) fehlte und stattdessen das Bild disseminierter „farbtupferartiger“ Gefäßanschnitte deutlich wurde.

Betrachtet man das Auftreten einer vollständigen Korona, von der aus keine Gefäße in das Innere der Läsion einsprossen, so stellt dieses Merkmal in unserer Studiengruppe ein signifikantes Unterscheidungskriterium dar ($p=0,010$).

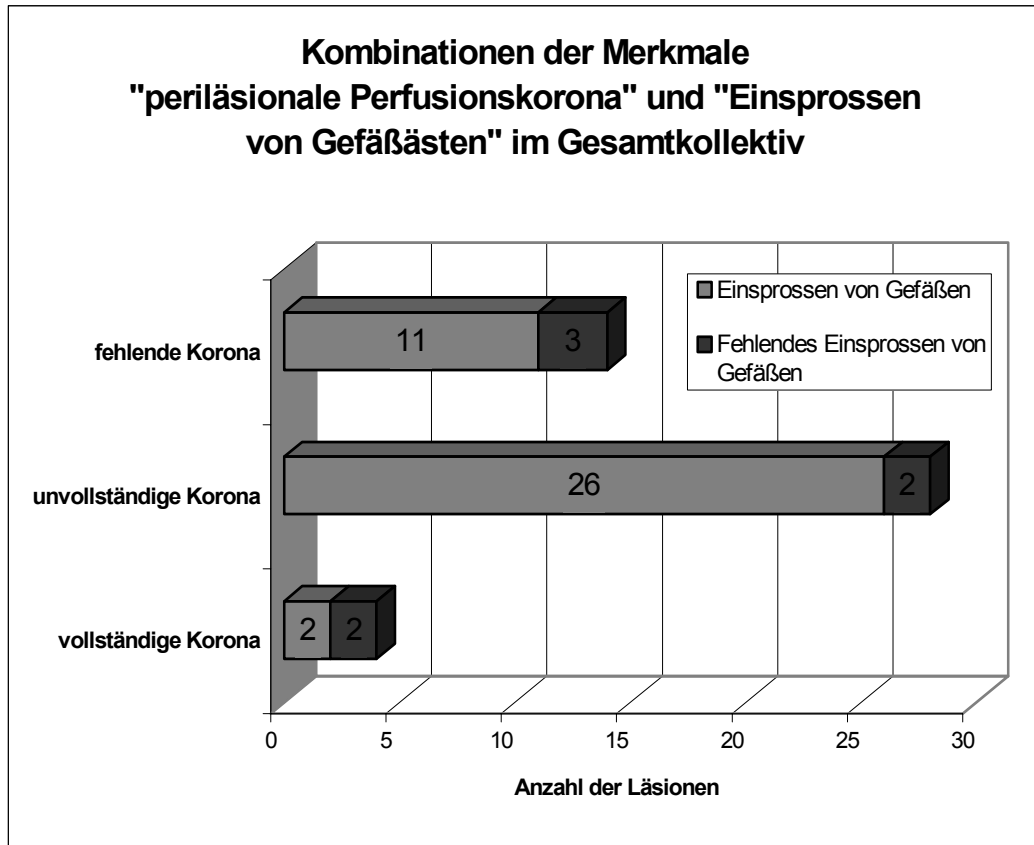


Abbildung 37: Kombination der Merkmale „Perfusionskorona“ und „Einsprossen von Gefäßästen“ im Gesamtkollektiv

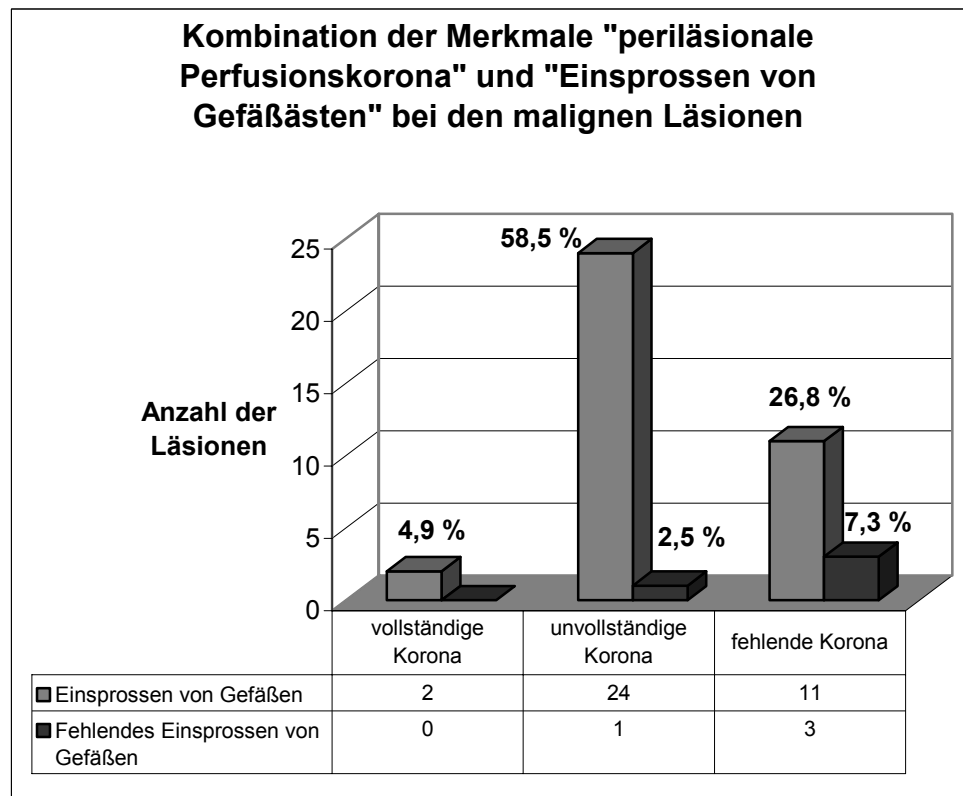


Abbildung 38: Kombination der Merkmale „periläsionale Perfusionskorona“ und „Einsprossen von Gefäßästen“ bei den malignen Nierenläsionen

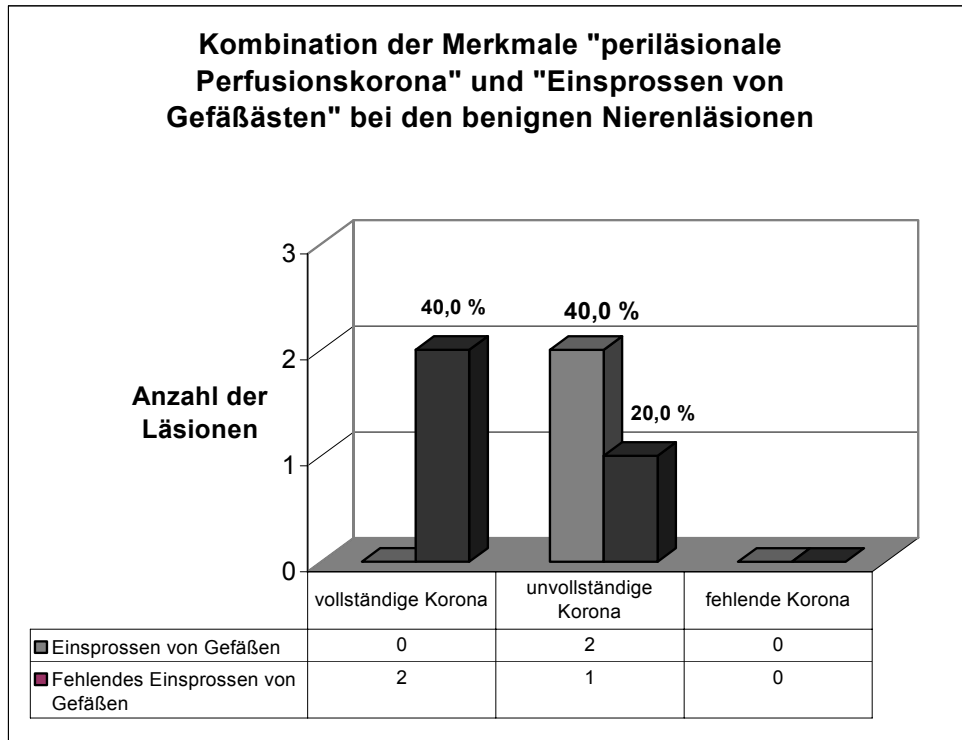


Abbildung 39: Kombination der Merkmale „periläsionale Perfusionskorona“ und „Einsprossen von Gefäßästen“ bei den benignen Nierenläsionen

	Einsprossen von Gefäßen	Fehlendes Einsprossen von Gefäßen
KORONA (voll- oder unvollständig)	28 NL (26 MNL, 2 BNL) n.s.	4 NL (1 MNL, 3 BNL) p = 0,003 (signifikant)
Vollständige Korona	2 NL (2 MNL, 0 BNL) n.s.	2 NL (0 MNL, 2 BNL) p = 0,010 (signifikant)
Unvollständige Korona	26 NL (24 MNL, 2 BNL) n.s.	2 NL (1 MNL, 1 BNL) n.s.
Fehlende Korona	11 NL (11 MNL, 0 BNL) n.s.	3 NL (3 MNL, 0 BNL) n.s.

Tabelle 9: Merkmalskombination: Perfusionskorona und Einsprossen von Gefäßen in die Läsionen (n.s.: nicht signifikant)

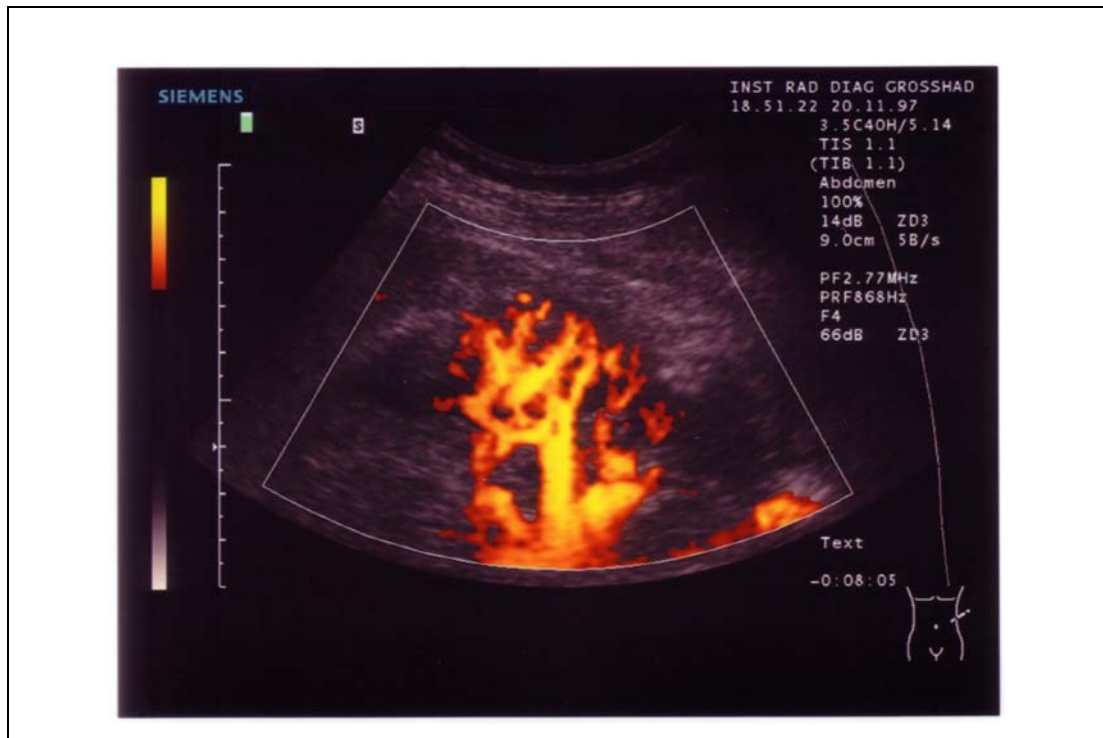


Abbildung 40: Klarzelliges NZK. Lobulierter, 52 x 44 x 34 mm großer, rundlicher, inhomogener, echoreicher Tumor mit nachweisbaren echoarmen Arealen und einer unvollständigen Korona, die einem kräftigen intrarenalen Gefäß entspringt und ihrerseits ein Geflecht von Tumorgefäßen abgibt.

3.2.3.4 Intratumorale „farbtupferartige“ Gefäßanschnitte

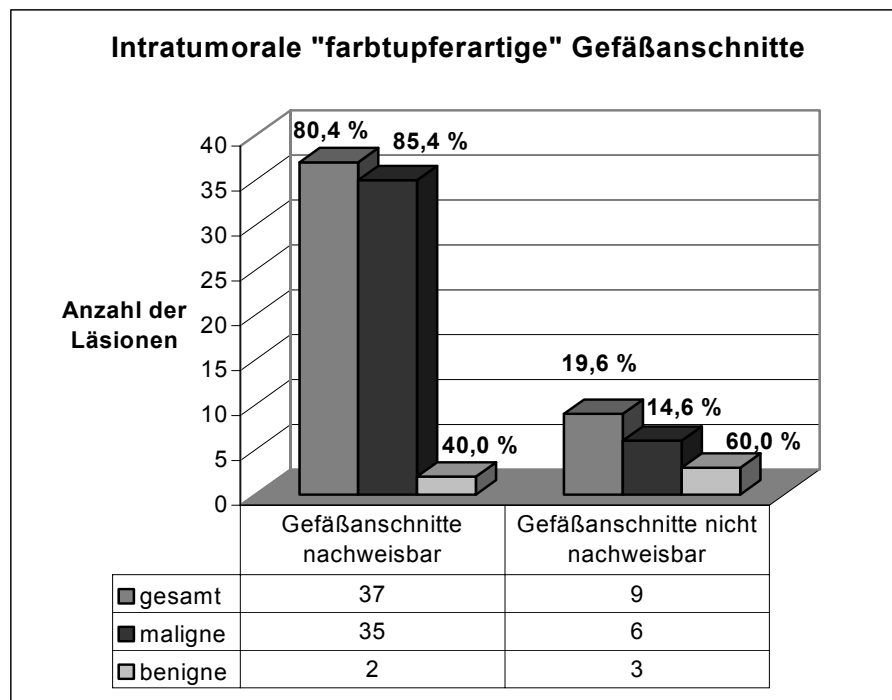


Abbildung 41: Intratumorale „farbtupferartige“ Gefäßanschnitte

In 80,4% (n=37) der Läsionen im Gesamtkollektiv, bei 85,4% (n=35) der malignen und bei zwei benignen Raumforderungen wurden intratumorale, morphologisch Farbtupfern ähnliche, quer getroffene Gefäßanschnitte dargestellt.

Bei 19,6% (n=9) aller Raumforderungen (6 maligne und 3 benigne) war dieses Phänomen nicht zu beobachten.

Das Kriterium intraläsional farbtupferartig nachweisbarer Gefäßanschnitte kam bei den MNL signifikant häufiger ($p = 0,04$) als bei den BNL vor.

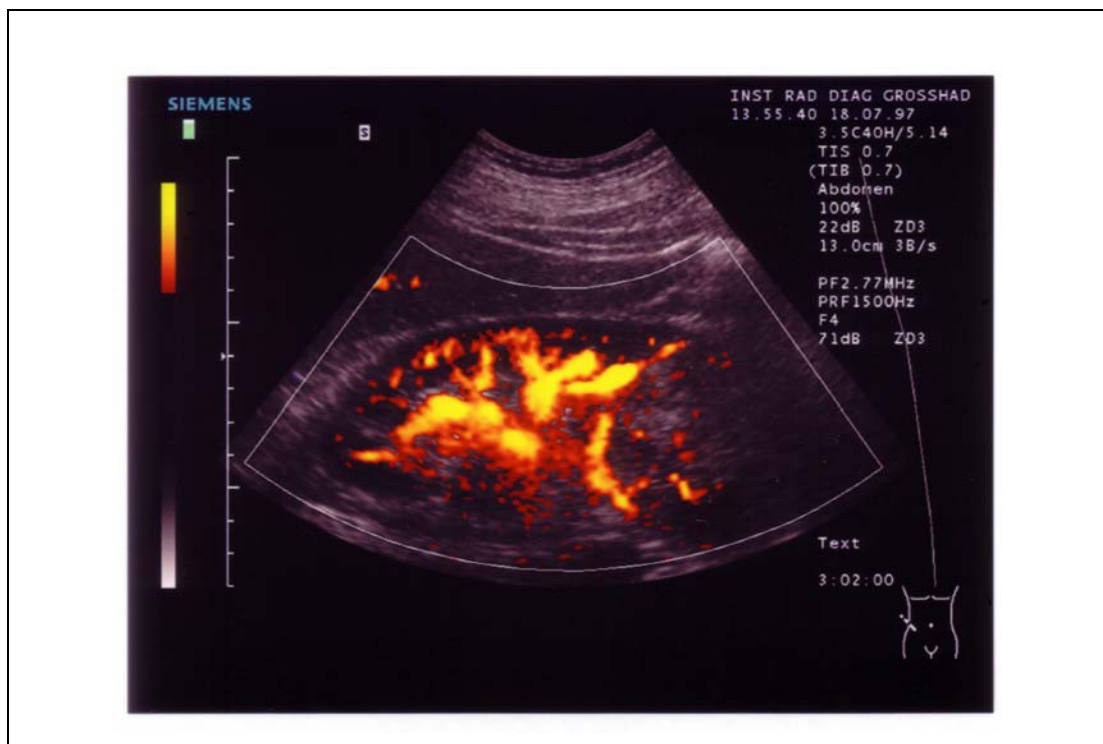


Abbildung 42: Klarzelliges NZK. Darstellung einer unvollständigen Korona aus verdrängten, dem Tumor am distalen Nierenpol anliegenden intrarenalen Gefäßen, aus denen angedeutet ein Einsprossen von Tumorgefäßen deutlich wird. Zusätzlich zeigen sich intraläsionale Gefäßanschnitte.

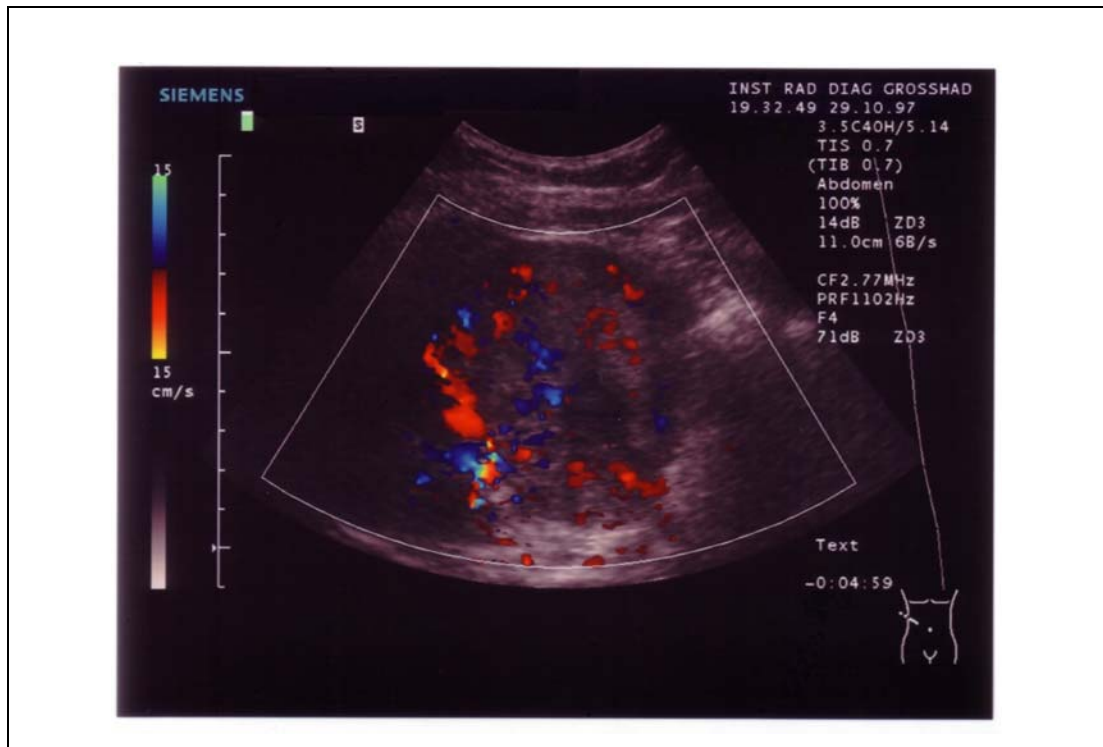


Abbildung 43: Klarzelliges Nierenzellkarzinom (s. Abb. 13 und 44). Die FKDS stellt multiple intratumorale farbtupferartige Gefäßanschnitte dar, die bzgl. ihrer Konfiguration abschnittsweise Gefäßverläufe erkennen lassen.

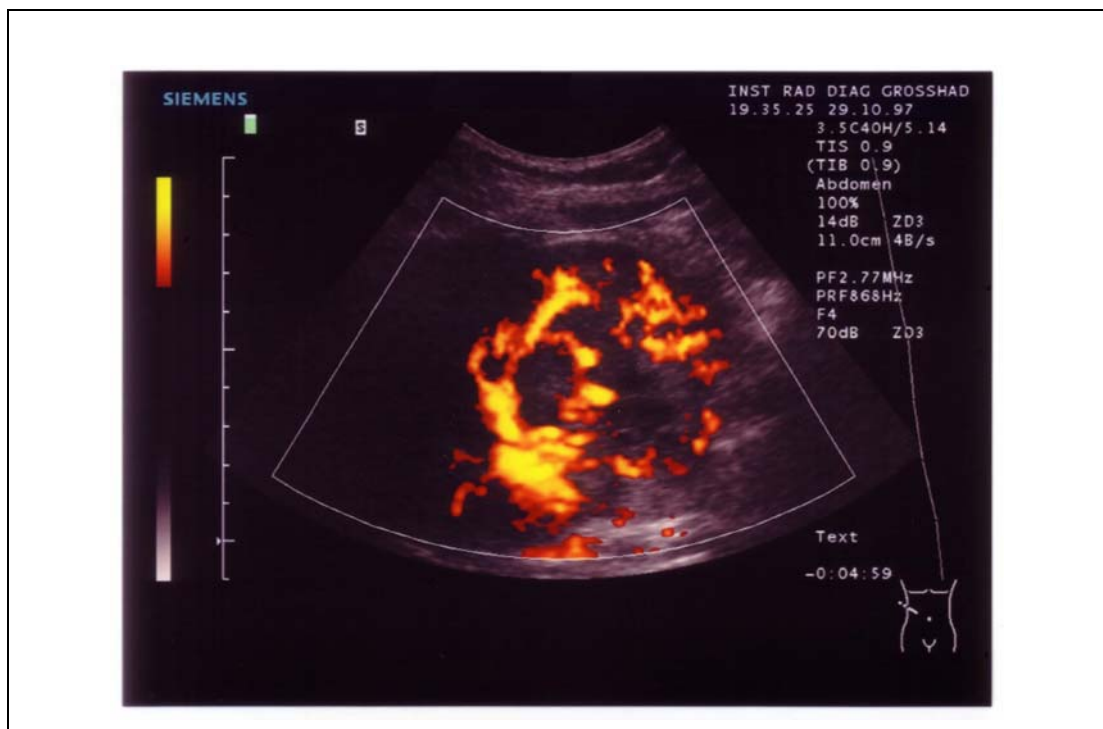


Abbildung 44: Der Tumor (s. Abbildung 13 und 43) in der Darstellung durch die PDS. Ein Aussprossen von Gefäßästen aus einer anliegenden Korona wird ebenso dargestellt wie verschiedene Quer- und Längsschnitte von Tumorgefäßen.

3.2.4 Maximale systolische Blutflußgeschwindigkeit v_{\max} der Tumorarterien

Die maximale systolische Geschwindigkeit (v_{\max}) der Tumorarterien wurde bei insgesamt 29 Läsionen (27 maligne: 25 Nierenzellkarzinome, ein mesenchymaler Misch tumor, eine Metastase eines Colon-Ca, zwei benigne: ein Onkozytom und eine reaktiv veränderte Läsion) ermittelt.

Der v_{\max} -Wert betrug im Gesamtkollektiv (n=29) durchschnittlich $47,8 \pm 25,0$ (20,0 – 120,1) cm/s, bei den malignen Raumforderungen $49,0 \pm 25,4$ (20,0- 120,1) cm/s und bei den beiden benignen Läsionen $32,9 \pm 13,9$ (23,1 und 42,7) cm/s. Der durchschnittliche Wert der MNL lag also über dem der BNL.

3.2.5 Widerstandsindex RI und Pulsatilitätsindex PI der Tumorarterien

Der *Widerstands- oder Pourcelot-Index (RI)* der Tumorarterien betrug im Gesamtkollektiv (n=29) im Mittel $0,63 \pm 0,13$ (0,35-0,96); bei den malignen Raumforderungen (n=27) lag der Mittelwert ebenso bei $0,63 \pm 0,13$ (0,35-0,96) und bei den beiden benignen Raumforderungen bei $0,59$ (0,57 und 0,61).

Der *Pulsatilitätsindex (PI)* betrug im Gesamtkollektiv im Mittel $1,15 \pm 0,46$ (0,45-2,11), bei den MNL $1,16 \pm 0,47$ (0,45-2,11) und bei den benignen Läsionen $1,01$ (0,94 und 1,08).

3.2.6 Maximale systolische Geschwindigkeit der ipsilateralen Arteria renalis

Die maximale systolische Geschwindigkeit des Blutflusses in der ipsilateralen Arteria renalis wurde bei 14 Patienten (14 MNL: 13 Nierenzellkarzinome, 1 Metastase) gemessen. Unter den Patienten, bei denen eine dopplersonographische Untersuchung der Arteria renalis durchgeführt wurde, befanden sich zufällig keine mit Nierenläsionen, die sich später in der Histopathologie als benigne erwiesen.

Bei den malignen Raumforderungen (13 Nierenzellkarzinome und eine Metastase) wurde ein Mittelwert von $108,4 \pm 27,7$ (58,0-160,0) cm/s gemessen. Die Metastase zeigte eine maximale systolische intratumorale Blutflußgeschwindigkeit von 125,80 cm/s. Die 13 Nierenzellkarzinome wiesen einen v_{\max} -Wert von $107,1 \pm 28,3$ (58,6-160,0) cm/s der ipsilateralen Nierenarterie auf.

3.2.7 RI und PI der ipsilateralen Arteria renalis

Der Pourcelot-Index (RI) der ipsilateralen Arteria renalis betrug bei den in den Dopplerverfahren untersuchten malignen Läsionen im Mittel $0,75 \pm 0,12$ (0,55-1,01) cm/s. Der gemittelte Pulsatilitätsindex (PI) der jeweils ipsilateralen Arteria renalis aller diesbezüglich untersuchten malignen Nierenläsionen betrug $1,56 \pm 0,65$ (0,99-2,97) cm/s. Die Metastase zeigte einen RI-Wert von 0,86 und einen PI-Wert von 1,86. Der mittlere Pourcelot-Index (RI) der Nierenzellkarzinome betrug $0,74 \pm 0,12$ (0,55-1,01) cm/s, ihr gemittelter Pulsatilitätsindex (PI) betrug $1,54 \pm 0,68$ (0,99-2,97).

3.2.8 Quotient $v_{\max, \text{Tumorarterie}}/v_{\max, \text{Arteria renalis}}$

Die Berechnung des Quotienten der maximalen Flußgeschwindigkeiten der jeweiligen Tumorarterie und der Arteria renalis $v_{\max, \text{Tumorarterie}}/v_{\max, \text{Arteria renalis}}$ erbrachte bei insgesamt 14 MNL (13 NZK und eine Metastase eines Kolonkarzinoms) den Mittelwert $0,38 \pm 0,14$ (0,18-0,67) und bei dem benignen Onkozytom den Wert 1,17. Im Gesamtkollektiv der 15 Raumforderungen, bei denen dieser Quotient anhand der vorhandenen Daten errechnet werden konnte, ergab sich der Wert $0,43 \pm 0,25$ (0,18-1,17).

3.2.9 „Maligne Dopplersignale“

3.2.9.1 Hochfrequenzsignal

8 (29,6%) der mit der FKDS untersuchten 27 MNL (entsprechend 32% der 25 mit der FKDS untersuchten NZK) zeigten das hochfrequente „maligne Dopplersignal“ nach Taylor [Taylor et al., 1988] mit Frequenzen > 70 cm/sec.

Bei 19 (70,4%) der MNL (entsprechend 68% der MNL) konnte dieses Signal nicht gesehen werden.

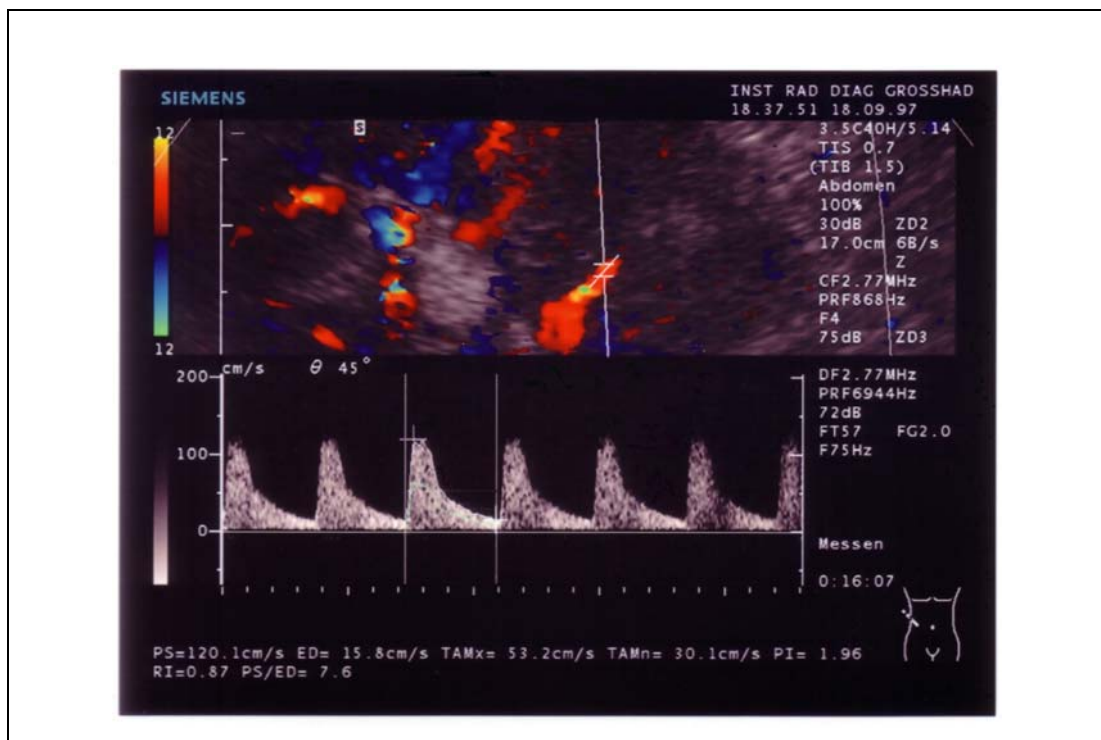


Abbildung 45: Hochfrequentes Tumorsignal eines klarzelliges Nierenzellkarzinoms mit relativ großer systolisch-diastolischer Variation ($v_{\max, \text{systolisch, Tumorarterie}} = 120,1$ cm/sec, $v_{\max, \text{systolisch, Tumorarterie}}/v_{\min, \text{enddiastolisch}} = 7,6$).

3.2.9.2 Niedrig-impedantes Tumorsignal

Wir berechneten bei 19 Raumforderungen (17 Nierenzellkarzinome, ein benigner reaktiv veränderter Nierenabschnitt, ein Onkozytom) Werte für das niedrig-impedante Tumorsignal, die <3 waren, das entspricht 40% der BNL und 63,0% der mit der FKDS untersuchten MNL.

Fünf der 17 Nierenzellkarzinome (29,4%), deren Tumorarterien einen Gradienten v_{\max} , systolisch, Tumorarterie/ v_{\min} , enddiastolisch von <3 aufwiesen, zeigten zugleich in derselben Tumorarterie Blutflußgeschwindigkeiten >70 cm/sec.

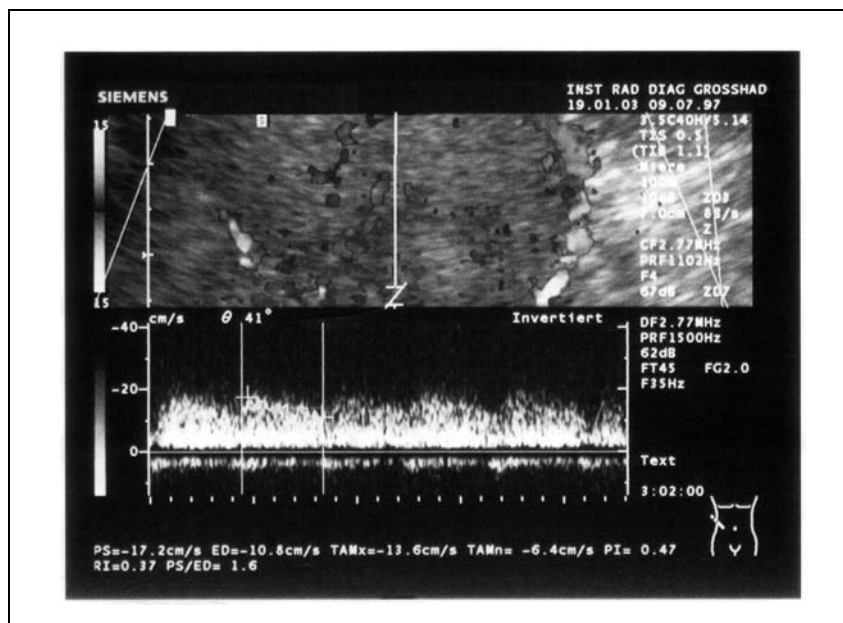


Abbildung 46: Niedrig-impedantes Gefäßsignal eines Onkozytoms mit geringer systolisch-diastolischer Modulation (v_{\max} , systolisch, Tumorarterie/ v_{\min} , enddiastolisch = 1,6).

3.3 Statistisch signifikante sonomorphologische Kriterien zur Beurteilung der Dignität renaler Raumforderungen

Als statistisch signifikante einzelne Kriterien in der Diagnostik **maligner Nierentumoren** erwiesen sich im Rahmen unserer Studie im B-Bild-Verfahren

1. die Lokalisation in mindestens zwei Sextanten der Niere,
2. eine inhomogene Echotextur,
3. eine (sehr) echoreiche Binnenstruktur,
4. echoarme intraläsionale Areale sowie
5. ein echoarmer Randsaum/Halo und in der FKDS bzw. PDS
6. intratumorale farbtupferartige Gefäßanschnitte und
7. ein Einsprossen von Gefäßästen aus dem Nierenparenchym in das Tumoriinnere.
8. Maligne Tumoren waren außerdem im Mittel signifikant größer als benigne Tumoren.

In der differentialdiagnostischen Abgrenzung zu malignen Raumforderungen mittels B-Bild-Sonographie sowie FKDS und PDS sprechen zusätzlich folgende signifikante Scores für das Vorliegen einer **benignen zystischen Läsion**:

1. die Lokalisation in einem Sextanten der Niere,
2. eine (sehr) echoarme Binnenstruktur,
3. eine zentrale Avaskularisation mit hypervaskularisierter periläsionaler Randzone („Korona“),
4. eine **vollständige** Vaskularisationskorona sowie
5. eine Korona ohne einsprossende Gefäßäste.

3.4 Kombinationen signifikanter sonographischer Merkmale

Betrachtet man die Tumoren, die verschiedene signifikante Kriterien maligner Raumforderungen in sich vereinen, so fällt in der vierfachen Merkmalskombination „*inhomogene, (sehr) echoreiche Echotextur mit intratumoralen echoarmen Arealen und in der FKDS und/oder PDS nachweisbaren farbtupferartigen Gefäßanschnitten*“ folgende Verteilung auf: Insgesamt wiesen 22 von 46 untersuchten Raumforderungen (47,8% aller RF, 53,7% der MNL) diese Merkmalskombination auf. Diese 22 Läsionen waren allesamt maligne. In 19 MNL (46,3%) und in allen mit der FKDS und der PDS untersuchten BNL (5BNL/100%) - eine benigne Läsion wurde nicht mit FKDS und PDS untersucht- konnte diese Kombination nicht vollständig nachgewiesen werden. Der exakte Test nach Fisher ergab den Wert 0,050 für die exakte zweiseitige Signifikanz. Die Unterscheidung der Tumoren in benigne und maligne anhand dieser Merkmalskombination (Sensitivität 53,7%, Spezifität 100%) ist somit grenzwertig signifikant.

Die dreifache Merkmalskombination „*inhomogene und (sehr) echoreiche Läsion mit Nachweis echoarmer Areale*“ wurde bei 26 malignen (63,4% der MNL) und einer benignen Läsion (20% der BNL) nachgewiesen und stellt kein signifikantes Kriterium in der Unterscheidung maligner und benigner Nierentumoren dar ($p=0,070$).

Die fünf Merkmale „*inhomogen*“, „*(sehr) echoreich*“, „*echoarme intratumorale Areale*“, „*echoarmer Randsaum/Halo* und „*intratumorale farbtupferartige Gefäßanschnitte in der FKDS und/oder PDS*“ waren in ihrer Kombination bei 11 malignen (26,8% der MNL) und keiner benignen Läsion (0% der BNL) nachweisbar. Diese Merkmalskombination stellt kein signifikantes Dignitätskriterium dar ($p=0,317$).

3.5 Wertigkeit der B-Bild-Sonographie, FKDS und PDS in der präoperativen Diagnostik renaler Raumforderungen

Die Werte für die Sensitivität und Spezifität in der Unterscheidung maligner und benigner Raumforderungen der Niere für die einzelnen signifikanten sonographischen Merkmale zeigen die Tabellen 10 und 11 auf.

Die Werte der Sensitivität für die richtige Diagnostik der letztendlich histopathologisch bestätigten MNL bewegen sich im Bereich von 53,7% (Halo nachweisbar) bis 85,4% (intratumorale farbtupferartige Gefäßanschnitte). Die Spezifität betrug in unserem Kollektiv mit einer relativ kleinen Anzahl und heterogenen Gruppe benigner Raumforderungen minimal 60% (intratumorale farbtupferartige Gefäßanschnitte bzw. Einsprossen von Gefäßästen aus dem Nierenparenchym in das Tumorgewebe) und maximal 100% (Lokalisation in mindestens zwei Sextanten der Niere).

Die 3 Zysten der Studie wurden bzgl. der Anwendung einzelner für Zysten signifikanter Scores mit einer Sensitivität zwischen 40% (vollständige Perfusionskorona) und 100% (zentrale Avaskularisation mit hypervaskularisierter periläsionaler Randzone) erkannt. Dabei betrug die Spezifität 95,1% (zentrale Avaskularisation mit hypervaskularisierter Randzone/Korona bzw. vollständige Perfusionskorona) oder 97,6% (Korona ohne einsprossende Gefäßäste). Betrachtet man die Kombination verschiedener die MNL beschreibender Scores, so fällt auf, daß 97,6% (40 von 41) der MNL sechs oder mehr sie beschreibende signifikante Scores der B-Bild-Sonographie, PDS und FKDS einschließlich der ins Gegenteil modifizierten Zystenkriterien (keine (sehr) echoarme Echostruktur, keine zentrale Avaskularisation mit hypervaskularisierter Randzone, keine vollständige Perfusionskorona, keine Korona ohne einsprossende Gefäße) aufweisen. Konnten bei einer renalen Läsion unserer Studie mindestens sechs der o.g. Merkmale sicher nachgewiesen werden, so handelte es sich in 100% der Fälle um eine MNL. Demgegenüber zeigen die BNL höchstens fünf der Merkmale in einer Raumforderung vereint. Die Sensitivität des Nachweises einer letztendlich histopathologisch gesicherten MNL bei mindestens 6 nachweisbaren Kriterien aus unserer Score-Liste betrug wie die Spezifität 100%.

3.6 ZUSAMMENFASSUNG: Ergebnisse der qualitativen und quantitativen Auswertung der Untersuchungen der histopathologisch gesicherten benignen (BNL) und malignen Nierenläsionen (MNL) mittels BMS, FKDS und PDS

3.6.1 Signifikante Malignitätskriterien renaler Läsionen (Tabelle)

Die sonographischen Merkmale, die sich in unserer Studie als signifikante Indikatoren für die Malignität eines Nierentumors erwiesen, werden mit den zugehörigen Werten für ihre Sensitivität und Spezifität sowie ihren positiven und negativen Vorhersagewerten in Tab. 10 aufgelistet.

Parameter	Anzahl der MNL (n=41)	Anzahl der BNL (BMS: n=6; PDS und FKDS: n=5)	Signifikanz	Sensitivität	Spezifität	PPW	NPW
Lokalisation in mindestens 2 Sextanten der Niere	29 (70,7%)	0 (0%)	signifikant (p=0,002)	70,7%	100%	1	0,33
Inhomogene Binnenstruktur	33 (80,5%)	1 (16,7%)	signifikant (p=0,004)	80,5%	83,3%	0,97	0,38
-Echoreiche Binnenstruktur	27 (65,9%)	1 (16,7%)	signifikant (p=0,033)	65,9%	83,3%	0,96	0,26
-Echoreiche oder sehr echoreiche Binnenstruktur	29 (70,7%)	1 (16,7%)	signifikant (p=0,018)	70,7%	83,3%	0,97	0,29
Echoarme Areale	32 (78,0%)	1 (16,7%)	signifikant (p=0,006)	78,0%	83,3%	0,97	0,36
Halo (echoarmer Randsaum)	22 (53,7%)	0 (0%)	signifikant (p=0,023)	53,7%	100%	1	0,24
Intratumorale „farbtupferartige“ Gefäßanschnitte	35 (85,4%)	2 (40%)	signifikant (p=0,04)	85,4%	60%	0,95	0,33
Einsprossen von Gefäßästen aus dem Nierenparenchym in das Tumorgewebe	36 (82,6%)	2 (40%)	signifikant (p=0,031)	82,6%	60%	0,95	0,38
Größe und Volumen (Mittelwerte)			signifikant (p=0,018)				
-Länge	54,8 mm	26,5 mm					
-Breite	49,0 mm	23,3 mm					
-Tiefe	49,3 mm	21,8 mm					
-Volumen	92,7 cm ³	9,6 cm ³					

Tabelle 10: Signifikante Malignitätskriterien (PPW: positiver prädiktiver Wert, NPW: negativer prädiktiver Wert)

3.6.2 Signifikante Kriterien für renale Zysten bzw. Pseudozysten (Tabelle)

Zusätzlich traten einige Kriterien bei renalen Zysten bzw. Pseudozysten signifikant häufiger als bei MNL auf. Diese werden in Tab. 11 dargestellt.

Parameter	Anzahl der MNL (n=41)	Anzahl der Zysten	Signifikanz	Sensitivität	Spezifität	PPW	NPW
Lokalisation in <u>einem</u> Sextanten der Niere	12 (29,3%)	3 (100%)	signifikant (p=0,002)	100%	70,7%	0,33	1
-Sehr echoarme Echogenität	0 (0%)	3 (100%)	signifikant (p=0,001)	100%	100%	1	1
-Echoarme oder sehr echoarme Echogenität	0 (0%)	3 (100%)	signifikant (p=0,003)				
Zentrale Avaskularisation mit hypervaskularisierter periläsionaler Randzone („Korona“)	2 (4,9%)	3 (100%)	signifikant (p=0,002)	100%	95,1%	0,6	1
Vollständige periläsionale Vaskularisationskorona	2 (4,9%)	2 (66,7%)	grenzwertig signifikant (p=0,053)	66,7%	95,1%	0,5	0,98
Korona ohne einsprossende Gefäßäste	1 (2,4%)	3 (100%)	signifikant (p=0,003)	100%	97,6%	0,75	1

Tabelle 11: Signifikante Kriterien für Zysten bzw. Pseudozysten (PPW: positiver prädiktiver Wert, NPW: negativer prädiktiver Wert)

3.6.3 Nicht signifikante Kriterien renaler Läsionen (Tabelle)

Maligne und benigne renale Raumforderungen unterschieden sich bzgl. folgender Merkmale nicht signifikant:

Parameter	MNL (n=41)	BNL (n=6)	Signifikanz
Seitenlokalisation			n.s.
- rechts	27 (65,9%)	2 (33,3%)	
- links	14 (34,1%)	4 (66,7%)	
Lokalisation in den Sextanten			n.s.
- mediokranial	10 (24,4%)	0 (0%)	
- laterokranial	14 (34,1%)	1 (16,7%)	
- mediomedial	14 (34,1%)	0 (0%)	
- lateromedial	25 (61,0%)	4 (66,7%)	
- mediokaudal	15 (36,6%)	0 (0%)	
- laterokaudal	19 (46,3%)	1 (16,7%)	
Form			n.s.
- rund/ovalär/ellipsoid	23 (56,1%)	5 (83,3%)	
- lobuliert/nodulär	16 (39,0%)	1 (16,7%)	
- disseminiert/ infiltrativ	1 (2,4%)	0 (0%)	
- unregelmäßig/ irregulär	1 (2,4%)	0 (0%)	
Echoreiche Areale	11 (26,8%)	2 (33,3%)	n.s.
Rand			n.s.
- scharf	19 (46,3%)	5 (83,3%)	
- unscharf	22 (53,7%)	1 (16,7%)	
Umgebung			n.s.
- nicht verschwommen	19 (46,3%)	5 (83,3%)	
- verschwommen	22 (53,7%)	1 (16,7%)	
Betonte Vaskularisationszone			n.s.
- peripher/periläsional	33 (80,5%)	4 (80,0%)	
- zentral	3 (7,3%)	0 (0%)	
- zentral und peripher	5 (12,2%)	1 (20,0%)	

Tabelle 12: Nicht signifikante Kriterien (PPW: positiver prädiktiver Wert, NPW: negativer prädiktiver Wert, n.s.: nicht signifikant)

4 Diskussion

4.1 Sonographischer Zufallsbefund versus klinisch manifeste renale Läsion

Verschiedene Autoren gehen von einer anhaltenden Zunahme der Inzidenz von Nierenzellkarzinomen aus [Bos et Mensik, 1998; Chow et al., 1999; Forman et al., 1993; Hölzel et Altwein, 1991; Siemer et al., 2000; Wunderlich et al., 1999; Yamashita et al., 1993]. Dieses Phänomen wird einerseits durch einen echten Anstieg, d. h. ein vermehrtes Auftreten dieser Neoplasien, auf der anderen Seite aber auch durch eine intensiviertere Screeningdiagnostik der Nieren insbesondere durch die Sonographie begründet [Bos et Mensik, 1998; Chow et al., 1999; Forman et al., 1993; Siemer et al., 2000; Wunderlich et al., 1999; Yamashita et al., 1993]. Unser Patientenkollektiv spiegelt diese Entwicklung wider: 56,1% der malignen Raumforderungen waren sog. Inzidentalome der Niere, echte sonographische Zufallsbefunde, die in einem klinisch asymptomatischen Stadium im Rahmen einer sonographischen Untersuchung erstmals diagnostiziert worden waren. Zum Vergleich sollen Porena et al. angeführt werden, die darstellen, daß 48,15% der renalen Raumforderungen ihrer Studie symptomlose Zufallsbefunde im Rahmen einer Ultraschalluntersuchung des Abdomens seien [Porena et al., 1992]. Auch 83% der von Siemer et al. zwischen 1975 und 1997 erfassten asymptomatischen Tumoren waren zufällig bei einer sonographischen Untersuchung mit nicht auf die Nieren bezogener Indikation entdeckt worden [Siemer et al., 2000]. Generell berichten zahlreiche Autoren von einer Mehrheit bei sonographischen Untersuchungen erstmals entdeckter NZK [Bos et Mensik, 1998; Chow et al., 1999; Delorme et van Kaick, 1996; Filipas et al., 2002; Forman et al., 1993; Yamashita et al., 1993; Wunderlich et al., 1999].

Hämaturie, abdominelle Schmerzen als Ausdruck intratumoraler Blutungen bzw. einer Dehnung der Nierenkapsel [Hünerbein et al., 1999] und bzw. oder Proteinurie traten in unserer Studie nur bei malignen renalen, nicht aber bei den benignen Raumforderungen der Niere als Anstoß zur Diagnostik auf. Immerhin 19,5% der Patienten mit malignen Nierentumoren kamen aufgrund einer primär festgestellten Makro- oder Mikrohämaturie und 2,5% mit Proteinurie zur bildgebenden Diagnostik. Eine Komorbidität eines benignen Nierentumors mit Hämaturie oder Proteinurie bedingenden Krankheitsbildern, wie Karzinomen der ableitenden Harnwege oder nephrologischen Erkrankungen, wäre sicher denkbar, war aber bei den Patienten mit benignen Raumforderungen unserer Studie nicht aufgetreten.

Während die klinische Trias „Hämaturie (30%), abdominale Schmerzen bzw. Flankenschmerzen (19%) und tastbarer Tumor (3%)“ in den Jahren 1975 bis 1986 noch in 56% aller Fälle wegweisend in der Diagnose eines Nierenzellkarzinoms war, trat sie laut Siemer in den Jahren 1987 bis 1997 nur noch bei 26% der Patienten mit dieser Erkrankung auf [Siemer et al., 2000]. Heute geht man davon aus, daß nur noch ca. 5% bis 15% der Patienten mit einem Nierenzellkarzinom die früher typische klinische Präsentation zeigen [Roeren, 1997].

Die sonographische Erstdiagnose tritt damit heute eindeutig in den Vordergrund. Die Effektivität der Sonographie in der Frühdiagnostik des Nierenzellkarzinoms und somit der Überlebensvorteil frühdiagnostizierter Tumorpatienten ist wissenschaftlich belegt [Delorme et van Kaick, 1996; Hollerweger et al., 1990; Siemer et al., 2000]. Ein Screeningprogramm in der Bevölkerung wird allgemein oder risikoadaptiert [Siemer et al., 2000] bei Quoten eines positiven Nachweises eines Nierenzellkarzinoms bei asymptomatischen Patienten von ca. 0,1% [Filipas et al., 2002], 0,4% [Spouge et al., 1997] bzw. 0,74% [Weiss et al., 1983] gefordert und wäre neben dem im Vordergrund stehendem immateriellen Nutzen für den einzelnen Patienten zudem auch aus wirtschaftlichen und gesundheitspolitischen Gesichtspunkten effektiv: Die Kosten eines systematischen Screenings, die pro Untersuchung ca. 6 Euro ausmachen [Filipas et al., 2002], würden bei einer jährlichen Inzidenz von ca. 6000 Tumoren bei Männern und 3200 bei Frauen durch eingesparte Therapiekosten mehr als ausgeglichen [Delorme et van Kaick, 1996]. Die Wertigkeit eines Screenings wird durch die tumorspezifischen Fünfjahresüberlebensraten beim pT1-Stadium von 98% und beim pT2-Stadium von 96% (UICC 1997) aufgrund der Wirksamkeit einer möglichen frühen Therapie bestätigt [Filipas et al., 2002].

4.2 Die Sonomorphologie von Nierenzellkarzinomen und Angiomyolipomen im B-Bild-Ultraschall – Ergebnisse unserer Studie im Spiegel der wissenschaftlichen Literatur

Die medizinische Literatur der letzten Jahre beschreibt zahlreiche Merkmale zur Differentialdiagnose renaler Läsionen im sonographischen B-Bild-Verfahren. Wenige Veröffentlichungen beschäftigen sich auch mit den morphologischen Eigenschaften der Nierentumoren in der FKDS und PDS.

Im folgenden sollen unsere Ergebnisse typischer sonomorphologischer Merkmale von Nierenzellkarzinomen -und in Gegenüberstellung dazu von Angiomyolipomen- im B-Bild-Ultraschall im Spiegel der medizinischen Fachliteratur diskutiert werden.

4.2.1 Intrarenale Lokalisation und räumliche Ausdehnung

Die Tumoren unserer Studie zeigten keine Präferenz bzgl. der Seiten- und Sextantenlokalisation der Nieren. Die Lokalisation stellt kein signifikantes Kriterium in der Unterscheidung benigner und maligner Nierenläsionen dar. Auch Siegel et al., Forman et al. und Roeren berichten von einer ausgeglichenen Verteilung von Angiomyolipomen und Nierenzellkarzinomen auf die linke und rechte Niere sowie jeweils Oberpol, Mittelzone und Unterpol ohne bevorzugte Seiten- und Zonenlokalisation [Forman et al., 1993; Roeren, 1997; Siegel et al., 1996].

Nierenzellkarzinome treten in 2-3% bilateral auf. Ein multifokales Wachstum eines NZK kann in 16-30% im Nephrektomiepräparat durch die histologische Untersuchung festgestellt werden [Brkovic et Waldherr, 1997]. In unserer Studie konnten keine bilateralen Ausbreitungsarten nachgewiesen werden. Ein mäßig differenziertes (G2) klarzelliges Nierenzellkarzinom breitete sich infiltrativ aus.

Bilaterale Tumoren und multifokales Wachstum von NZK sind mit einem von-Hippel-Lindau-Syndrom in typischer Weise, aber nicht zwingend, assoziiert [Brkovic et Waldherr, 1997]. Angiomyolipome kommen demgegenüber in 80% der Fälle mit tuberöser Sklerose, dem sog. Bourneville-Pringle-Syndrom, vor [Riede et Schäfer, 1993].

Nahm eine Raumforderung bzgl. ihrer räumlichen Ausdehnung mindestens zwei Sextanten der Niere ein, so war dies in unserem Kollektiv ein signifikantes Kriterium maligner Nierenläsionen. Umgekehrt waren benigne Nierentumoren signifikant häufiger auf einen einzelnen Nieren sextanten begrenzt. Dieser Zusammenhang weist indirekt auf den statistisch signifikanten Score „Volumen“ hin:

4.2.2 Größe und Volumen

Um ein genaueres Maß für die Ausdehnung eines Tumors zu erhalten, berechneten wir aus den zweidimensionalen Größen Länge, Breite und Tiefe das Volumen der Raumforderungen. Die MNL wiesen in unserer Studie im Mittel signifikant ($p=0,018$) höhere Volumenwerte auf als die BNL. In diesem Zusammenhang stellen Siegel et al. vergleichend fest, daß NZK meist größer als AML seien ($p < 0,001$), es aber einen statistisch signifikanten Überlappungsbereich gebe [Siegel et al., 1996]. Jinzaki berichtet ebenfalls von einem signifikanten Unterschied in der Größe von AML und NZK [Jinzaki et al., 1998]. Aber auch große Angiomyolipome mit Durchmessern bis zu 20 cm, deren Komplikationsrisiko, insbesondere bzgl. einer retroperitonealen Blutung oder einer Nierenbeckenobstruktion, ab einer Größe von ca. 4 cm signifikant ansteigt, werden beschrieben [Hünerbein et al., 1999].

Als „kleine Nierenzellkarzinome“ werden in der Literatur Tumoren mit einem Durchmesser ≤ 3 cm definiert [Kauczor et al., 1992]. Auch die sog. kleinen Nierenzellkarzinome können - trotz angenommener langer präinvasiver Periode - bei ihrer Diagnosestellung bereits metastasiert haben [Yamashita et al., 1992]. Die in den letzten Jahren deutlich verbesserte räumliche Auflösung des Ultraschalls, aber auch der Computertomographie, führte zu einer Zunahme der Detektionsrate gerader kleiner Tumoren [Bosniak, 1991; Curry et al., 1995; Forman et al., 1993; Jamis-Dow et al., 1988; Jamis-Dow et al., 1996; Levine et al., 1989; Yamashita et al., 1992]. Unser Patientengut wies in sechs von 41 Fällen maligner Tumoren (14,6%) sog. kleine maligne Nierentumoren, darunter eine Metastase eines primären Kolonkarzinoms, auf. Insgesamt fünf Tumoren unserer Studie waren sog. kleine Nierenzellkarzinome mit einem Volumen $\leq 14,137$ cm³.

4.2.3 Form

Die untersuchten Läsionen unserer Studie waren, unabhängig von ihrer Ausdehnung, in der Mehrzahl rund, ovalär oder ellipsoid. Die Form einer Läsion stellt allerdings kein signifikantes Kriterium zur Bestimmung der Dignität dar ($p=0,378$ bis $p=1,000$).

Lobulierte bzw. noduläre Tumoren kommen ebenso wie irreguläre, unregelmäßige Formen und die seltenere disseminierte Ausbreitung einer Raumforderung über die (ganze) Niere, z.B. im Rahmen einer schlecht abgrenzbaren „infiltrativen“ Wachstumsform, bei der differentialdiagnostisch an eine xanthogranulomatöse Pyelonephritis [Kauczor et al., 1992; Meckler et Wermke, 1997] gedacht werden sollte, vor. Die infiltrative Wachstumsform zeigte in unserer Studie ein mäßig differenziertes (G2) klarzelliges Nierenzellkarzinom, das histologisch ausgedehnte Nekroseanteile, die sonomorphologisch als echoarme Areale in einer inhomogen erscheinenden Tumorniere imponierten, aufwies.

Auch die xanthogranulomatöse Pyelonephritis als mögliche Differentialdiagnose einer renalen Raumforderung befällt das Nierenparenchym und das perirenale Gewebe diffus. Histologisch wird das Nierenparenchym dabei durch lipoidhaltige Makrophagen, sog. „Schaumzellnester“, durchsetzt. Sonomorphologisch stellt sich das Krankheitsbild der xanthogranulomatösen Pyelonephritis in Form einer diffusen Ausbreitung echoleerer (Zysten), echoarmer (Granulationsgewebe) und echoreicher (Fett) Herde (s.u.) in der Niere dar [Kauczor et al., 1992].

4.2.4 Binnenstruktur

Maligne Nierenläsionen stellten sich in unserer Studie signifikant häufiger als benigne Nierenläsionen inhomogen dar ($p = 0,004$). Siegel et al. dagegen fanden bei 61% der NZK eine homogene Echotextur, ebenso wie bei 91% der Angiomyolipome [Siegel et al., 1996]. Sog. „kleine Nierenzellkarzinome“, d.h. Tumoren mit einem Durchmesser ≤ 3 cm, weisen laut Kauczor et al. histologisch oft eine homogene Gewebestruktur ohne zentrale Nekrosebildung oder sonstige regressive Veränderungen auf, wodurch sonomorphologisch glatt begrenzte, homogene und evtl. echoarme Raumforderungen imponieren, die u. U. eine geringe dorsale Schallverstärkung mit Randschattenbildung zeigen können [Kauczor et al., 1992]. Demgegenüber wiesen Jinzaki et al. bei kleinen NZK in 65% eine inhomogene Echotextur nach [Jinzaki et al., 1998].

Die kleinen Nierenzellkarzinome unserer Studie waren in 80% der Fälle homogen und in 20% inhomogen.

Forman weist nach, daß kleine (≤ 3 cm) und größere NZK sich signifikant in ihrer Binnenstruktur unterscheiden: Kleine NZK seien signifikant häufiger homogen, große NZK signifikant häufiger inhomogen als die jeweilige Vergleichsgruppe [Forman et al., 1993]. Diese Erkenntnis konnten auch wir mit einem Signifikanzniveau von $p=0,002$ im exakten Test nach Fisher aus unseren Untersuchungsergebnissen gewinnen: vier der fünf kleinen (≤ 3 cm) NZK (80%) imponierten homogen, 30 der 33 großen NZK (90,9%) dagegen inhomogen.

In diesem Zusammenhang stellen auch Yamashita et al. fest, daß die meisten NZK und AML, die im Durchmesser weniger als 5 cm messen, eine homogene Echotextur haben. Nur ein geringer Anteil dieser kleinen Tumoren wies in ihrer Studie echoarme Areale auf [Yamashita et al., 1993].

Wie in unserer Studie in einem Fall nachgewiesen, können auch Angiomyolipome inhomogene Echotexturen haben. Das inhomogene Angiomyolipom unserer Studie zeigte sich sehr echoreich, aber durchsetzt von echoärmeren und diffusen echoreicheren Arealen. Die pathologische und histologische Untersuchung erbrachte einen überwiegend grau-weißlichen, angedeutet durchflochtenen, teils gelblichen Tumor, der aus reifem, lobuliertem Fettgewebe, durchsetzt von zahlreichen Gefäßen mit z.T. dicken Wänden und einer Proliferation glatter Muskulatur, bestand. Auch Yamashita et al. sahen in 10% der von ihnen untersuchten Angiomyolipome eine inhomogene Echostruktur [Yamashita et al., 1993]. Da Angiomyolipome alle Echogenitätsgrade aufweisen können und bei einem niedrigerem Fettanteil echoärmer, bei einem höheren Fettanteil aber echoreicher sind, wäre als Erklärung des o.g. Phänomens z.B. eine inhomogene Anordnung der drei Komponenten Fett, glatte Muskulatur und Gefäße denkbar [Hartman et al., 1981; Meckler et Wermke, 1997; Päiväsalo et al., 1991; Siegel et al., 1996; Yamashita et al., 1993].

4.2.5 Echogenität

Nierenzellkarzinome zeigen eine große Breite verschiedener Echogenitäten. Sie können echoarm, echoreich oder in ihrer Echogenität der Nierenrinde vergleichbar imponieren [Roeren, 1997; Yamashita et al., 1993].

Der Großteil der Nierenzellkarzinome wird in der Literatur allerdings als *echoreich* beschrieben. Laut Yamashita et al. bzw. Forman et al. simulieren so 12% aller NZK bzw. 32% der kleinen und 2% der größeren Nierenzellkarzinome durch ihre echoreiche Sonomorphologie Angiomyolipome [Forman et al., 1993; Yamashita et al., 1993]. Die Präsenz eines echoreichen renalen Tumors ist somit nicht pathognomonisch für ein AML, wenngleich Echoreichtum ein sehr charakteristisches Zeichen in der Sonomorphologie dieser benignen Läsionen ist. Für den deutlichen Echoreichtum von AML existieren verschiedene Erklärungen: der hohe Fettanteil, die multiplen Grenzflächen zwischen fetthaltigen und nicht-fetthaltigen Geweben, die heterogene zelluläre Architektur und/oder die zahlreichen Gefäße, die AML oft enthalten [Hartman et al., 1981; Lemaitre et al., 1995; Yamashita et al., 1993].

Auch in unserer Studie zeigten sich die malignen Nierenläsionen in 65,9% der Fälle echoreich. Die Echostufe „echoreich“ erwies sich als signifikantes Kriterium in der Charakterisierung maligner Nierenläsionen ($p = 0,033$) in der Abgrenzung zu benignen Raumforderungen.

Yamashita et al. zeigen in einem japanischen Patientengut, daß sich die meisten kleinen (≤ 3 cm) Nierenzellkarzinome im Vergleich zum umgebenden Nierenparenchym echoreich darstellen, eine Erkenntnis, die der typischen echoarmen oder isoechogenen Sonomorphologie der Nierenzellkarzinome, die in den frühen achtziger Jahren mit der damaligen Gerätetechnik statischer Scanner aufgenommen wurde, widerspricht [Forman et al., 1993; Yamashita et al., 1992]. Deutlich echoreiche Tumoren, die z.B. in ihrer Echogenität dem Sinus renalis entsprachen und somit AML nachahmten, waren damals selten ($\leq 5\%$). Seither vollzog sich ein Anstieg ihres sonographischen Nachweises [Forman et al., 1993].

Auch wir wiesen bei der Mehrzahl, nämlich drei der fünf (60%) sog. kleinen Nierenzellkarzinome unserer Studie eine echoreiche Binnenstruktur und bei den restlichen zwei dieser Tumoren (40%) Isoechogenität nach. Echoarm dagegen zeigte sich kein einziges der kleinen Nierenzellkarzinome.

Jinzaki et al. stellen ähnliche Zahlen vor: (Sehr) echoreich präsentierten sich 54% der kleinen (1,5 –3cm Durchmesser) NZK, isoechogen oder echoarm waren 46% [Jinzaki et al., 1998]. Forman et al. beschreiben den Echoreichtum einer Raumforderung im wesentlichen als Folge der gesteigerten Detektionsrate kleiner Nierenzellkarzinome als signifikantes Kriterium ($p < 0,001$) im Vergleich kleiner (≤ 3 cm) und großer NZK [Forman et al., 1993].

Wir stimmen in dieser Aussage nicht mit Forman et al. überein: Die im exakten Test nach Fisher berechnete zweiseitige exakte Signifikanz beträgt in unserem Studienkollektiv in der Unterscheidung kleiner und großer NZK anhand einer echoreichen Sonomorphologie 0,615.

Bei einer letztlich nicht völlig geklärten histopathologischen Basis einer echoreichen Binnenstruktur [Charboneau et al., 1983; Forman et al., 1993; Hartman et al., 1981; Siegel et al., 1996; Yamashita et al., 1992] wurden in sonomorphologisch echoreichen NZK papilläre, tubuläre oder mikrozystische Architekturmodelle oder winzige Verkalkungen, intratumorale Hämorrhagien, Nekrosen, zystische Degenerationen oder Fibrosen als histologische Korrelate des Echoreichtums gefunden [Yamashita et al., 1993].

Außer AML und NZK können auch andere Entitäten, wie Angiosarkome, Liposarkome, undifferenzierte Sarkome, Lymphome, Lipome, Onkozytome und kavernöse Hämangiome, Infarktareale, Hämatomate und die renale Sinuslipomatose als echoreiche Raumforderungen imponieren [Charboneau et al., 1983; Yamashita et al., 1993].

Anderen literarischen Quellen zufolge nehmen echoreiche NZK nur einen geringen Anteil ein: Roeren z. B. berichtet von nur 4% echoreichen, aber 86% isoechogenen Nierenzellkarzinomen [Levine et al., 1989; Roeren, 1997].

Ein Charakteristikum isoechogener Tumoren ist es, daß sie oft nur durch die Vorwölbung der Nierenkontur und insbesondere durch ihre inhomogene Echostruktur auffallen [Bartels, 1994; Roeren, 1997]. Kauczor et al. erklären, das kleine NZK zeige sich u. U. homogen und echoarm, durch die noch bestehende Ähnlichkeit mit den Gewebsstrukturen des gesunden, nicht betroffenen Nierenparenchyms oft auch isoechogen [Kauczor et al., 1992]. Charboneau et al. hingegen berichten von ca. 10% echoarmen NZK. Ihren Analysen aus dem Jahre 1983 zufolge ist die sonographische Darstellung der Echogenität renaler Raumforderungen wesentlich von der jeweiligen Untersuchungsposition des Patienten abhängig: Werde eine Bauchlage des Patienten gewählt, so erschienen die Läsionen eher echoarm, in Rücken- oder schräger Lage dagegen eher echoreicher [Charboneau et al., 1983]. Da wir während der sonographischen Untersuchungen bei jedem Patienten im allgemeinen verschiedene Positionen wählten, ist ein regelmäßiger Zusammenhang zwischen der Lage der Patienten und der Echogenitäten der mit der modernen Gerätetechnik untersuchten Raumforderungen für uns nicht nachvollziehbar.

In einer frühen Publikation spekulieren Yamashita et al., daß die kompakte Zellarchitektur z. B. kleiner Nierenzellkarzinome die Ursache ihrer verminderten Echogenität sein könnte; eine Korrelation zwischen der Echogenität und den verschiedenen Zelltypen (klarzellig, chromophil, chromophob) weisen sie nicht nach [Yamashita et al., 1992]- eine Tatsache, der wir uns, wenn auch von einer kleinen Fallzahl (n=5) sog. kleiner NZK ausgehend, anschließen können. Auch Bartels und Siegel et al. sehen keinen regelhaften Zusammenhang zwischen histopathologischer Diagnose und Echostrukturmuster [Bartels, 1994; Siegel et al., 1996].

Wie Nierenzellkarzinome können auch Angiomyolipome abhängig von ihren relativen Anteilen an Fett, glatter Muskulatur, Gefäßen, Hämorrhagien und Nekrosen alle Echogenitätsgrade aufweisen [Hartman et al., 1981; Meckler et Wermke, 1997; Päivänsalo et al., 1991; Yamashita et al., 1993]. Einzelfälle gänzlich echoarmer AML, deren histologische Zusammensetzungen verhältnismäßig große Portionen glatter Muskulatur zeigen, wurden beschrieben [Päivänsalo et al., 1991].

Päivänsalo et al. untersuchten die histologische Zusammensetzung von Angiomyolipomen und kamen wie andere Autoren zu dem Ergebnis, daß Tumoren mit einem niedrigen Anteil von Fett (5-10%) mit einer im Vergleich zum Nierenparenchym isoechogenen oder echoarmen Echotextur assoziiert sind, während Angiomyolipome mit einem höheren Prozentsatz von Fett echoreich imponierten [Päivänsalo et al., 1991; Siegel et al., 1996]. Durch eine als beweisend geltende computertomographische Untersuchung, insbesondere mit der Spiral-CT-Technik zur Vermeidung von Partialvolumeneffekten bei kleinen Raumforderungen, ist eine Bestimmung des Fettanteils eines Angiomyolipoms mit größter Spezifität, deren Wert mit bis zu 100% angegeben wird, möglich [Lemaitre et al., 1995; Yamashita et al., 1993]. In einigen AML aber kann der Fettanteil ausschließlich in der postoperativen histologischen Untersuchung festgestellt werden. In solchen bzgl. ihrer Dignität unklaren, sonographisch echoreichen Tumoren kann laut Yamashita et al. die Identifikation eines echoarmen Randsaumes oder intratumoraler Zysten als für NZK typische und signifikante Merkmale in der Differentialdiagnose hilfreich sein [Yamashita et al., 1993]. In diesem Zusammenhang wird auf das für AML typische Merkmal eines dorsalen Schallschattens hingewiesen: Dieser wird in 21% [Jinzaki et al., 1998] bzw. 33% [Siegel et al., 1996] der AML nachgewiesen und wird als ein für AML spezifisches Kriterium charakterisiert [Siegel et al., 1996].

Eine sehr echoarme Echotextur erwies sich in unserer Studie als signifikantes, für das Vorliegen einer benignen zystischen Läsion sprechendes Kriterium ($p = 0,001$).

Im folgenden sollen fokale Echogenitätsveränderungen, wie echoarme und echoreiche Strukturen, mit oft unscharfer Abgrenzung zum normalen Nierenparenchym erörtert werden [Roeren, 1997].

4.2.6 Echoarme Areale

Fokale Veränderungen der Echogenität mit oft unscharfer Abgrenzung zum normalen Nierenparenchym [Roeren, 1997] treten als echoarme oder echoreiche intratumorale Strukturen auf.

Siegel et al. fanden in 12% der Nierenzellkarzinome zystische Areale [Siegel et al., 1996]. Jinzaki et al. beschreiben dieses Phänomen bei 31% der von ihnen untersuchten kleinen NZK [Jinzaki et al., 1998]. Wir machten die Erfahrung, daß echoarme Areale Ausdruck verschiedener wachstumsbedingter degenerativer und regressiver Veränderungen, wie Zysten, intraläsionaler Nekrosen, interstitieller Ödeme, Hämorrhagien und Blutungsresiduen sind, aber auch das sonographische Korrelat für Herde glatter Muskulatur in Angiomyolipomen oder für Granulationsgewebe in reaktiven postentzündlichen Veränderungen [Kauczor et al., 1992] darstellen.

Zystische Tumordegenerationen oder intratumorale Zysten sind ein häufig sonographisch und histologisch nachgewiesenes Kriterium maligner Nierentumoren [Charboneau et al., 1983; Siegel et al., 1996; Yamashita et al., 1992].

In unserem Studienkollektiv zeigten 78% der MNL sonographisch nachweisbare echoarme Areale, die ein statistisch signifikantes Kriterium zur Unterscheidung maligner und benigner Nierenläsionen darstellen. Signifikant ($p=0,002$) war auch der dieses Merkmal betreffende Unterschied der sog. kleinen und der großen NZK: Große NZK wiesen signifikant häufiger echoarme Areale auf als die sog. „kleinen NZK“.

Daß aber auch benigne renale Raumforderungen echoarme Areale beinhalten können und dieses Kriterium deshalb keine hundertprozentige Spezifität besitzt, zeigt die Tatsache, daß wir solche Herde auch in einem inhomogenen Angiomyolipom nachwiesen. Histologisch zeigte dieser Tumor in den Schnellschnittuntersuchungen und nach Paraffineinbettung des kugelförmigen unscharf begrenzten Gewebestückes reifes lobuliertes Fettgewebe ohne Atypien, das von zahlreichen Gefäßen mit z. T. dicken Wänden durchsetzt war. Außerdem wurden Proliferationen glatter Muskulatur mit vergrößerten größenvariablen und hyperchromatischen Kernen nachgewiesen.

Leicht echoarme Areale werden, wie im vorliegenden Fall bei AML, im Rahmen eines inhomogenen Echostrukturmusters, abhängig von der Gewebekomposition und dem Auftreten z.B. intratumoraler Hämorrhagien, oft gesehen, Zysten dagegen nie [Yamashita et al., 1993].

Bei der ebenfalls seltenen xanthogranulomatösen Pyelonephritis, die pathogenetisch auf schwere chronische Obstruktionen mit sekundären Entzündungen zurückzuführen ist und histologisch durch lipoidhaltige Makrophagen, sog. Schaumzellen, imponiert, zeigt die B-Bild-Sonographie eine Organvergrößerung der betroffenen Niere mit einer Durchsetzung des Parenchyms mit multiplen echoleeren (Zysten), echoarmen (Granulationsgewebe) und echoreichen Herden (Fett) [Kauczor et al., 1992].

4.2.7 Echoreiche Areale

Brkovic und Waldherr berichten von Kalzifikationen und Ossifikationen in ca. 10% der klarzelligen Nierenzellkarzinome, die mit ca. 70-80% den häufigsten zytologischen Subtyp bilden [Brkovic et Waldherr, 1997].

In unserem Kollektiv wiesen wir echoreiche Areale in 26,8 % der malignen Nierenläsionen nach. Außer Kalzifikationen und Ossifikationen waren diese Areale histologisch auf Chondrifizierungen, Fibrosen und Verhornungsherde zurückzuführen. Kalkablagerungen in Raumforderungen können durch die Internalisierung vorbestehender Verkalkungsherde, durch die Entwicklung dystropher Verkalkungen innerhalb nekrotischer Tumoranteile oder durch Sekretion des Tumorgewebes entstehen [Khan et al., 1991; Seemann et al., 1996].

Kalkeinlagerungen können ebenso bei Hämatomen, Zysten oder Abszessen beobachtet werden [Stähler et Pomer, 1997].

Auch echoreiche Areale stellen unserer Erfahrung zufolge kein spezifisches Kriterium in der Unterscheidung maligner und benigner Läsionen dar. Bei den benignen Nierenläsionen sind so bindegewebige Septierungen und echoreichere Areale bei inhomogenen benignen Tumoren, wie z.B. Angiomyolipomen, als differentialdiagnostisch relevante Phänomene anzuführen. Große NZK dagegen übertreffen die sog. kleinen NZK signifikant ($p=0,038$) in der Häufigkeit des Auftretens echoreicher Areale.

4.2.8 Halo

Ein echoarmer Randsaum repräsentiert Gewebe mit unterschiedlichen Kompositionen und akustischen Impedanzen des Zentrums und der Peripherie der Läsion und ist mit einer Pseudokapsel aus komprimiertem Gewebe der Umgebung assoziiert [Yamashita et al., 1993].

Die malignen Tumoren unserer Studie wiesen zu insgesamt 53,7% (60% der sog. kleinen NZK und 45,5% der großen NZK mit nicht signifikantem Unterschied ($p=0,653$)) einen echoarmen Randsaum oder sog. Halo auf. Dieses Kriterium trat mit 100% Spezifität nur bei malignen Raumforderungen auf und war als Dignitätskriterium signifikant ($p=0,023$).

Abweichende Angaben über den Anteil von NZK, die einen echoarmen Randsaum (Halo) aufweisen, reichen von 8% [Siegel et al., 1996] über 69% [Yamashita et al., 1992] und 73% [Jinzaki et al., 1998] bis 84% [Yamashita et al., 1993].

In einer Ultraschallstudie wiesen Yamashita et al. 1993 bei 84% aller untersuchten NZK, bei 82% der sog. kleinen NZK und 88% der größeren NZK, einen Halo nach. Die Spezifität dieses Kriteriums im Vergleich von NZK und AML betrug auch in dieser Studie 100%: Bei AML traten keine Pseudokapseln im Sinne eines Halos auf. AML zeigten sich im histopathologischen Präparat expansiv, nicht eingekapselt wachsend; was das Fehlen eines echoarmen Randsaumes teilweise zu erklären vermag. Ein scharfer Rand zwischen AML und angrenzenden Strukturen fehlte [Yamashita et al., 1993].

Jinzaki et al. weisen darauf hin, daß auch Onkozytome echoarme Randsäume in der B-Bild-Sonographie präsentieren können: Sie stellen bei beiden kleinen (≤ 3 cm) Onkozytomen und bei 73% der kleinen NZK ihrer Studie einen echoarmen Randsaum dar. Alle 34 von ihnen untersuchten Angiomyolipome zeigen allerdings in Übereinstimmung mit unserem Befund ebenfalls keinen Halo [Jinzaki et al., 1998]. Aufgrund der Seltenheit renaler Onkozytome ist die Spezifität eines nachweisbaren echoarmen Randsaumes nach wie vor sicher als sehr hoch einzustufen, was die therapeutische Konsequenz einer operativen Tumorresektion bzw. Tumornephrektomie nicht verändert, zumal es letztendlich derzeit mit keinem bildgebenden Verfahren möglich ist, präoperativ ein Onkozytom von einem NZK sicher zu unterscheiden [Levine et al., 1989].

Im Rahmen einer MRT-Studie erklärt Yamashita 1996 eine Pseudokapsel, die ein echoreiches Nierenzellkarzinom umgibt, als ein Merkmal, das häufig in den frühen Stadien dieses Tumors auftritt, in denen eine partielle Nephrektomie oder Tumorenukleation indiziert sein könnten. In einer pathologischen Evaluation wurde bei 66% der Nierenzellkarzinome, deren Durchmesser maximal 4 cm betrug, und bei 28% der Tumoren, deren Durchmesser größer als 4 cm war, mit Hilfe der Magnetresonanztomographie ein Halo nachgewiesen. Alle Tumoren mit einer Pseudokapsel waren von niedrigem histologischen Grading [Yamashita et al., 1996]. Dieser Aussage können wir uns – allerdings aus der Perspektive der TNM-Klassifikation der UICC von 1997 - nur bedingt anschließen : 60% der NZK mit Pseudokapsel waren zwar G2-Tumoren, 40% gehörten allerdings der Grading-Stufe G3 an. Wir untersuchten nur ein G1-Nierenzellkarzinom; dieses wies keinen sonographisch nachweisbaren Halo auf.

4.2.9 Randbereich, Umgebung und Parenchymkonturvorwölbung

Die sonographische Darstellung renaler Raumforderungen basiert unter anderem auf Unterschieden der Echogenitäten der Läsion und des umgebenden Nierenparenchyms. Wie bei Lebermetastasen beschrieben [Seemann et al., 1998], so können auch renale Läsionen um so besser bereits in sehr kleinen Stadien nachgewiesen werden, je kleiner der Impedanzunterschied zum umgebenden Parenchym ist. Echoarme Raumforderungen können im Kontrast zu einer Parenchymverdichtung besonders auffallen, echoreiche bei jungen, gesunden Nieren mit relativ echoarmem Parenchymsaum.

Nach unseren Erkenntnissen unterscheiden sich maligne und benigne Nierentumoren nicht signifikant in der sonographischen Darstellung ihrer Randbereiche, ihrer Umgebung und ihres Wachstumsverhaltens bzgl. der Parenchymkonturen der betroffenen Niere.

Die Randkonturen und Umgebungsstrukturen maligner renaler Läsionen sind unserer Erfahrung zufolge in relativ ausgewogenem Verhältnis als scharf (46,3%) und unscharf (53,7%) bzw. verschwommen (53,7%) und nicht verschwommen (46,4%) zu charakterisieren. Die benignen Nierenläsionen waren überwiegend (83,3%) scharf begrenzt, ihre Umgebung war in 83,3% nicht verschwommen.

Charboneau et al. stellten demgegenüber im Jahre 1983 unter Verwendung der damaligen Gerätetechnik fest, daß die Mehrzahl der Nierenzellkarzinome unscharf begrenzt sei und nur in 6% der Fälle eine gute Abgrenzung zum gesunden Nierenparenchym gefunden werden könne [Charboneau et al., 1983].

Sowohl Vorwölbungen der äußeren Organkontur der Niere als auch Überschreitungen der Parenchym-Pyelon-Grenze in das Pyelon sowie die Kombination beider Merkmale kommen bei malignen wie benignen Nierentumoren in ausgewogenem Maße vor. Die Mehrzahl aller Nierenläsionen (97,9%), d.h. alle untersuchten Tumoren unserer Studie mit Ausnahme eines kleinen im Nierenparenchym befindlichen AML wölbten die Kontur des Nierenparenchyms vor. Eine Protuberanz des Nierenparenchyms in das Pyelon oder über die normale Organkontur hinaus kann insbesondere bei isoechogenen, homogenen sog. „kleinen Nierenzellkarzinomen“ das einzige Erkennungsmerkmal sein [Kauczor et al., 1992; Roeren, 1997]. Differentialdiagnostisch wären in diesem Fall ein sog. „Milzbuckel“ der Niere, d.h. eine Vorbuckelung des Nierenparenchyms unterhalb des Milzrandes sowie postentzündliche Einziehungen der Oberfläche mit Adhäsion der Fettkapsel und die seltene Renkulierung zu erwägen [Bartels, 1994].

Angiomyolipome zeigten sich in histopathologischen Präparaten expansiv, nicht eingekapselt wachsend; ein scharfer Rand zwischen Tumor und angrenzenden Strukturen fehlte [Yamashita et al., 1993]. Das Angiomyolipom unserer Studie wies so ebenfalls eine unscharfe Randkontur ohne Halo und mit verschwommener Umgebung auf.

4.3 Die Darstellung der Neovaskularisation von Tumoren mit Hilfe der FKDS und PDS - Vergleich unserer Befunde mit wissenschaftlichen Veröffentlichungen

In unserer Studie wiesen wir verschiedene komplexe Perfusionsmuster und qualitative Durchblutungsparameter renaler Nierenläsionen mit Hilfe der FKDS und der PDS nach. Die diagnostische Bedeutung des Nachweises von Tumorgefäßen in der täglichen Praxis bedarf einer weiteren Überprüfung und Etablierung, bietet aber schon heute interessante und durchaus klinisch brauchbare Aspekte [Jinzaki et al., 1998; Tamura et al., 2001].

4.3.1 Morphologische Beschreibung der Durchblutungsmuster

In unserer Studie untersuchten wir alle Tumoren mit Ausnahme des Angiomyolipoms mit Hilfe der FKDS und der PDS hinsichtlich eines morphologischen Nachweises ihrer Durchblutung.

Tamura et al. finden in der Visualisierung renaler Tumorgefäße in Raumforderungen bis zu einem Durchmesser von 5 cm eine sehr gute Übereinstimmung (kappa-Level 0,81) der Ergebnisse der PDS und der Angiographie als dem Goldstandard der Gefäßdarstellung. Sie arbeiten dabei mit einer Graduierung der Durchblutung des Tumorrinneren im Vergleich zu den umgebenden Interlobararterien in Form der Stufen „nicht nachweisbare Tumovaskularisation“, „Hypovaskularisation“ und „Iso- oder Hypervaskularisation“. Im Vergleich mit den Ergebnissen unserer Studie fällt auf, daß Tamura et al. wesentlich öfter eine intratumorale Hyper- oder Isovaskularisation und wesentlich seltener eine zentrale Hypo- oder Avaskularisation nachweisen als wir [Tamura et al., 2001].

Während 14,6% der MNL unserer Studie zentral avaskularisiert und 26,8% im Tumorzentrum iso- oder hypervaskularisiert erscheinen, liegt unser Schwerpunkt mit 58,5% der MNL auf einer Hypovaskularisation des Tumorrinneren.

Tamura et al. dagegen weisen bei 43 NZK bzw. 86% der untersuchten NZK und bei einem der beiden untersuchten Onkozytome angiographisch eine zentrale Iso- oder Hypervaskularisation nach, die bei 41 dieser Raumforderungen, die alle oberhalb einer Gewebstiefe von 7 cm lagen, ebenso in der PDS gesehen wurde.

Drei der angiographisch als iso- oder hypervaskularisiert beurteilten Raumforderungen wurden in der PDS als hypovaskularisiert eingestuft. Diese drei Raumforderungen waren alle in einer Gewebstiefe > 7cm lokalisiert. Sechs angiographisch hypovaskularisierte und zwei angiographisch avaskularisierte sog. „kleine“ Tumoren zeigten in der PDS-Untersuchung eine Hypovaskularisation im Vergleich zur umgebenden Interlobararterie [Tamura et al., 2001].

Die MNL unserer Studie wurden durchaus in einem vergleichbaren Prozentsatz, nämlich in 85,4% durch intraläsionale farbtupferartige Gefäßanschnitte und in 87,8% durch ein Einsprossen von Gefäßästen, als (auch) im Tumorrinneren durchblutet charakterisiert, wobei diese beiden Scores sie auch signifikant von den BNL unterscheiden.

Eine manifeste zentrale Mehrdurchblutung im Vergleich zum umgebenden Nierenparenchym können wir aber nicht bei einem solch hohen Anteil von Tumoren feststellen. Die periphere Komponente der Neovaskularisation dagegen erweist sich als ausgeprägter: 80,4% der Läsionen (80,5% der MNL und 80% der BNL) wiesen eine überwiegend periphere Vaskularisation auf, eine Tatsache, die den Eigenheiten der Neovaskularisation mit ihren vom Wirtsgewebe und somit von der Peripherie in das oft schnell wachsende Tumorzentrum einsprossenden Gefäßen, aber auch einem Fehlen von Gefäßen bei nekrotischem Tumorzentrum [Ramos, Fernandez et al., 1988] oder bei Zysten Rechnung trägt. Gleichzeitig soll aber auch auf die für Tumorgefäße charakteristische Variation der Blutflußintensität bis zum Faktor 100 [Delorme, 1998] im Vergleich verschiedener Läsionen verwiesen werden, die –neben den anderen oben genannten Ursachen von Artefakten- große Unterschiede im Vaskularisationsnachweis zu erklären vermag.

Während Riccabona et al. den Wert der PDS in der Differentialdiagnostik renaler Läsionen mit einer Sensibilität von 93,5% und einer Spezifität von 94,6% anhand einer fokal veränderten kortikalen renalen Perfusion bzw. Vaskularisation betonen, aber keine speziellen oder spezifischen Vaskularisationsmuster für die verschiedenen Entitäten renaler Läsionen finden [Riccabona et al., 1999], stellen Jinzaki et al. demgegenüber ein morphologisches Schema zur Beschreibung der Gefäßverteilung in den von ihnen untersuchten Tumoren (NZK, AML und Onkozytome) auf, das in seinen Grundzügen sehr gut mit unserem Schema vergleichbar ist [Jinzaki et al., 1998].

Das Schema nach Jinzaki umfaßt die „Muster 0“ (Tumor ohne Perfusionssignale), „Muster 1“ (intratumorale fokale Perfusion), „Muster 2“ (penetrierendes Muster in Form eines vom Nierenparenchym einwachsenden Gefäßbaumes), „Muster 3“ (periphere Perfusion) und „Muster 4“ (gemischt penetrierendes und peripheres Muster).

Das Muster 0 ohne jeglichen Nachweis eines Tumorgefäßes zeigte kein Tumor dieser Studie. Auch wir können keine Raumforderung dieser Kategorie zuordnen.

Eine ausschließlich intratumorale bzw. zentral-fokale Perfusion (Muster 1), in unserer Einteilung einem ausschließlich intratumoralem Nachweis von z. B. Gefäßanschnitten entsprechend, wurde von Jinzaki et al. bei 70,6% der AML nachgewiesen und war ebenso wie das Muster 2 spezifisch für AML. Da wir kein AML mit Hilfe der FKDS oder der PDS untersuchten, ist eine diesbezügliche Vergleichsmöglichkeit sehr eingeschränkt. Wir sahen in keinem Fall eine ausschließlich zentrale Perfusion; keiner der Tumoren war marginal avaskularisiert. Gefäße, die aus dem Nierenparenchym in das Tumorrinnere penetrierend einwuchsen und keiner Perfusionskorona entsprangen, sahen wir aber nur bei MNL (26,8%) und bei keiner einzigen BNL, eine Beobachtung, die die von Jinzaki beschriebene Spezifität dieses Merkmals für das AML in Frage stellt.

Die Gefäße von AML sind keine „fütternden“ Gefäße wie bei NZK, können aber hamartomatöse Elemente darstellen und gewunden sein, wobei die Gefäßwände stellenweise dünn und dilatiert erscheinen und Aneurysmata bilden können. Das ausschließlich zentrale „Perfusionsmuster 1“ könnte laut Jinzaki durch dilatierte Gefäßregionen, abrupte Gefäßabbrüche oder geschlängelte Gefäßanteile mit kleinem einfallendem Dopplerwinkel verursacht werden. Mit der PDS steht nämlich ein sonographisches Verfahren zur Verfügung, das vom Dopplerwinkel weitgehend unabhängig ist, gleichzeitig aber auch durch die verminderte Sensibilität für inakkurate Flußinformationen, die durch einen ungeeigneten Einstrahlwinkel beeinflusst werden, geprägt wird [Rubin et al., 1994].

Das „periphere Muster“ in Form eines den Tumor einrahmenden Gefäßbandes, das der von uns beschriebenen Perfusionskorona ohne einsprossende Gefäße entspricht, wiesen 2 NZK und 2 AML, aber keines der Onkozytome auf. Ein auf dem Gefäßdurchmesser basierender Erklärungsansatz der Korrelation von Tumorart und assoziierter Perfusionsmorphologie wird durch die Abhängigkeit des PDS-Signals von der Anzahl der reflektierenden Blutelemente relativiert. Histologisch entsprach die periphere Durchblutung Sinusoid-artigen vaskulären Räumen von soliden oder dünnwandigen Kapillaren eines tubulären Tumors. Das penetrierende Muster konnte nur bei tubulären Tumoren gesehen werden [Jinzaki et al., 1998].

In unserer Studie stellt eine periläsionale Korona ohne einsprossende Gefäße ein für Zysten signifikantes, aber nicht spezifisches Kriterium dar, das die ringförmige Verdrängung peripherer renaler Gefäße durch die gefäßlose Zystenmasse verdeutlicht. Die bogenförmige Verdrängung der versorgenden intrarenalen Wirtsgefäße in Form von z.B. Interlobararterien durch die Tumormasse läßt das morphologische Perfusionsmuster einer bandförmigen Korona, die die Läsion z.T. oder vollständig über 360° umrahmt und von der aus im Falle vaskularisierter Tumoren evtl. Gefäßäste aussprossen können, erscheinen.

Die NZK weisen in Jinzakis Studie in 92,3% der Fälle ein „gemischt penetrierendes und peripheres Muster“, das sog. „Muster 4“, auf, wobei NZK diese für sie nicht spezifische Eigenschaft signifikant häufiger als die AML zeigen. In unserer Studie entspricht dieses Perfusionsbild der „Korona mit einsprossenden Gefäßen“. Die Korona repräsentiert das periphere und die in das Zentrum des Tumors einsprossenden Gefäße das penetrierende Element. 63,4% der MNL und zwei der BNL, ein Onkozytom und einen reaktiv veränderten Parenchymabschnitt, ordneten wir dieser Gruppe zu, ohne es als signifikantes Unterscheidungskriterium zwischen der bzgl. ihrer Entitäten inhomogenen Gruppe der benignen Läsionen und den malignen Raumforderungen der Niere zu benennen. Vom Tumorrand aus z.T. kurzstreckigen Interlobararterien einsprossende Gefäße ohne einen Nachweis einer mindestens 90° umspannenden Korona wiesen wir in 26,8% bei den MNL nach. Dieses Merkmal fällt am ehesten ebenfalls in das Pendant des peripher-penetrierenden „Musters 4“ nach Jinzaki [Jinzaki et al., 1998].

4.3.2 Charakterisierung renaler Nierenläsionen durch quantitative Parameter der FKDS

Zahlreiche Studien beschäftigten sich seit 1972 mit der Differenzierung maligner und benigner Tumoren mit Hilfe der FKDS. Die Kriterien, die eine Einschätzung der Dignität ermöglichen sollen, variieren stark.

In der Praxis kann der irreguläre Gefäßverlauf durch die FKDS in komplementärem Sinne zur PDS dargestellt werden [Roeren, 1997]. Kalender et al. und Kauffmann et al. gehen jedoch davon aus, daß durch die FKDS kein wesentlicher diagnostischer Gewinn zu erwarten ist, da fehlende Farbdopplerkriterien in einer renalen Raumforderung einen malignen Tumor nicht ausschließen [Kalender et al., 1990; Kauffmann et al., 1992].

Taylor postuliert zwei Kriterien für „maligne Dopplersignale“ [Taylor et al., 1988]:

1. Zum einen stellt er als Hochgeschwindigkeitssignal Dopplershift-Frequenzen $>3-10$ kHz bei einer Sendefrequenz von 3 MHz vor. Da Tumorgefäße insbesondere um den Tumorrand angeordnet sind, geht er von einem möglichen kleinen Dopplerwinkel aus. Für die Berechnung der maximalen Blutflußgeschwindigkeit in den Tumorgefäßen, die Voraussetzung für eine Vergleichbarkeit der Ergebnisse in Hz mit unseren Ergebnissen in cm/sec ist, bedeutet dies, daß wir einen Dopplerwinkel von 0° annehmen können und der Cosinus somit gegen 1 geht. Damit entsprechen diese von Taylor als „maligne Tumorsignale“ definierten hohen Frequenzen näherungsweise extremen Flußgeschwindigkeiten von 70 bis 700 cm/sec [Taylor et al., 1988]. Diese resultieren aus dem hohen Druckgradienten bei der Konversion statischer in kinetische Energie bei der Beschleunigung von Erythrozyten von der arteriellen zur venösen Seite einer AV-Fistel [van Campenhout et Patriquin, 1992; Taylor et al., 1988]. Die kleinen Gefäße, die die Peripherie eines Tumors umgeben und vor der histologischen Fixation und Untersuchung größer als 1,5 mm im Durchmesser sind, können so laut Taylor größere Geschwindigkeiten als die Aorta aufweisen [Taylor et al., 1988].

2. Das andere von Taylor beschriebene Tumorsignal stammt nicht von AV-Fisteln, sondern -histologisch erwiesen- von dünnwandigen, mit Epithel ausgekleideten, vaskulären Räumen, sog. „Sinusoiden“, die keine Muscularis aufweisen, oder von Venen [van Campenhout et Patriquin, 1992; Taylor et al., 1988]. Als sehr niedrig-impedantes, fast kontinuierliches Flußsignal mit geringer systolisch-diastolischer Variation repräsentiert es den schnellen Jet in diese vaskulären Räume mit geringem oder fehlendem Widerstand und mit Erythrozyten, die sich zu verschiedenen Zeiten bewegen. Dieses Signal scheint laut Taylor mit einem dichten „Staining“ in der Parenchymphase der angiographischen Untersuchung und zugleich mit einem systolisch-diastolischen Index, d.h. dem Gradienten $V_{\max, \text{ systolisch, Tumorarterie}}/V_{\min, \text{ enddiastolisch}}$, von <3 assoziiert zu sein [Taylor et al., 1988].

Wir berechneten bei 19 Raumforderungen (17 Nierenzellkarzinome, ein benigner reaktiv veränderter Nierenabschnitt, ein Onkozytom) Werte für o.g. Index, die <3 waren, das entspricht 40% der BNL und 63,0% der mit der FKDS untersuchten MNL.

Fünf der 17 Nierenzellkarzinome (29,4%), deren Tumorarterien einen Gradienten $v_{\max, \text{ systolisch, Tumorarterie}}/v_{\min, \text{ enddiastolisch}}$, von <3 aufwiesen, zeigten allerdings zugleich in derselben Tumorarterie Blutflußgeschwindigkeiten > 70 cm/sec. Die Abgrenzung der beiden Kategorien von Tumorsignalen nach Taylor ist somit nicht nur an der extremen Flußgeschwindigkeit bzw. dem systolisch-diastolischen Index festzumachen, sondern entscheidend von der Einschätzung der jeweiligen Dopplerkurve durch den Untersucher abhängig. Nur drei der 25 (12%) von uns mit der FKDS untersuchten NZK können somit der Kategorie des mit AV-Fisteln assoziierten Hochgeschwindigkeitssignals nach objektiven Kriterien ohne Überschneidung mit der Kategorie des niedrig-impedanten Flußsignals mit geringer systolisch-diastolischer Variation zugeteilt werden.

Taylor et al. weisen in 86% der Tumoren ihrer Studie an Leber, Nieren, Nebennieren und Pankreas das oben beschriebene Hochgeschwindigkeitssignal nach. 20% der Patienten zeigen das zweite kontinuierliche Signal. Eine Koexistenz beider Signale, deren eines mit einem hohen und deren anderes mit einem niedrigen Gefäßwiderstand einhergehen, wurde bei drei Patienten in unterschiedlichen Anteilen der jeweiligen Tumoren gefunden. Benigne Tumoren wurden nicht bzgl. eines Auftretens dieser beiden Signale untersucht [Taylor et al., 1988].

Die Studie von van Campenhout und Patriquin überprüft die von Taylor beschriebenen Tumorsignale an einem Kollektiv verschiedener abdomineller Tumoren im Kindesalter, nimmt dabei aber den von Kier et al. [Kier et al., 1990] vorgegebenen Grenzwert von 2,5 kHz (entsprechend 64,2 cm/sec unter Annahme eines idealen Dopplerwinkels von 0°) für das maligne Hochfrequenzsignal an [van Campenhout et Patriquin, 1992]. Die Autorinnen weisen in 77% der malignen Raumforderungen (Neuroblastome, Wilms-Tumoren, Hepatoblastome, Rhabdomyosarkome, Teratom und Ewing-Sarkom) letzteres hochfrequentes Tumorsignal von 2,5-10,0 kHz nach; 23% der malignen und alle 14 untersuchten benignen Raumforderungen zeigten es nicht. Zwei Wilmstumoren und ein Ewing-Sarkom zeigten das kontinuierliche, mit vaskulären Sinusoiden assoziierte, Signal [van Campenhout et Patriquin, 1992].

Kuijpers und Jaspers evaluierten den Nutzen des von Taylor beschriebenen ersten für AV-Shunts typischen hochfrequenten Signals mit großem systolisch-diastolischem Gradienten explizit für die Charakterisierung renaler Raumforderungen. Sie wiesen bei 7 von 9 vaskularisierten oder hypervaskularisierten Nierenzellkarzinomen Doppler-Shifts von ≥ 4 kHz nach. Diese sieben NZK hatten signifikant höhere ($p < 0,001$) Dopplershift-Frequenzen als die anderen 14 Tumoren ihrer Studie, einschließlich die zwei avaskularisierten NZK. Sie beurteilen deshalb die Entdeckung des hochfrequenten „malignen Tumorsignals“ als vielversprechenden Schritt in der Unterscheidung hypervaskularisierter NZK von allen anderen Nierentumoren [Kuijpers et Jaspers, 1989].

Kier et al. schließen sich o.g. Autoren in ihrer Grundaussage an und finden für das Malignitätskriterium eines maximalen systolischen Dopplershifts von mindestens 2,5 KHz bei einer Sendefrequenz von 3 MHz (entsprechend ca. 64,2 cm/sec) als Nachweis der Neovaskularisation bei renalen Raumforderungen eine Sensitivität von 70% und eine Spezifität von 94%. Die beiden falsch-positiven Läsionen ihrer Studie waren jeweils inflammatorische Läsionen mit Frequenzen von 3,0 (ca. 77 cm/sec) und 3,7 kHz (ca. 95 cm/sec), die aber differentialdiagnostisch hilfreiche klinische Zeichen einer Entzündung zeigten [Kier et al., 1990].

Unserer Erfahrung zufolge lag die durchschnittliche maximale systolische Flußgeschwindigkeit der malignen Nierenläsionen bei $49,0 \pm 25,4$ (20,0 – 120,1) cm/sec und bei den beiden diesbezüglich untersuchten benignen Läsionen (ein Onkozytom und eine reaktiv veränderte Läsion) bei $32,9 \pm 13,9$ (23,1 und 42,7) cm/sec. Wir dokumentierten bei jeweils mehreren Messungen die jeweils größten in einer Läsion nachweisbaren Werte.

Nach der Einschätzung von Dock et al., der als generellen Grenzwert für die Differenzierung von benignen und malignen Läsionen eine maximale systolische Flußgeschwindigkeit von 40 cm/sec vorschlägt und dabei eine Sensitivität von 0,64 und eine Spezifität von 0,86 angibt, haben viele Tumoren, wie NZK, Kolonkarzinome, Bronchialkarzinome und Haut- und Weichteilmetastasen z.T. sehr niedrige, z.T. auch gar keine Flußsignale [Dock et al., 1991]. Auch die malignen Tumoren unserer Studie weisen in 13 von 27 Fällen (48,1%) maximale systolische Flußgeschwindigkeiten von <40 cm/sec und in 14 von 27 Fällen (51,9%) von ≥ 40 cm/sec auf. Die Sensibilität für dieses Kriterium beträgt in unserer Studie also nur 51,9%, die Spezifität von 50% ist bei nur zwei diesbezüglich untersuchten benignen Läsionen nicht ausschlaggebend. Trotzdem wäre auch der reaktiv veränderte Nierenabschnitt mit einem v_{\max} -Wert der Tumorarterie von 42,70 cm/sec. bereits als maligne eingestuft worden und somit, wie bei Kier et al. beschrieben, als falsch positive Läsion charakterisiert worden [Kier et al., 1990]. Unser Durchschnittswert für die maximale systolische Geschwindigkeit von 49,0 cm/sec. in Tumorarterien von NZK liegen zugleich deutlich unter dem Durchschnittswert von Dock et al. von 85 cm/sec mit einem Range von 0 bis 234 cm/sec bei einer kleinen Fallzahl von insgesamt 5 NZK. Dock et al. werten hohe Flußgeschwindigkeiten in den Tumorarterien als Alarmzeichen mit steigender Spezifität bei steigenden nachgewiesenen Geschwindigkeiten. Zugleich warnen sie aber vor einer Diagnosestellung benigner Läsionen bei fehlenden Zeichen einer Malignität in der FKDS [Dock et al., 1991].

Kier et al. sehen den Pourcelot-Index RI der Tumorarterien nicht als signifikantes Kriterium zur Unterscheidung maligner und benigner Raumforderungen an. Der von ihnen berechnete Durchschnittswert liegt für die malignen Nierenläsionen bei $0,70 \pm 0,21$ [Kier et al., 1990]; unser RI-Wert für die malignen Nierenläsionen beträgt im Mittel $0,63 \pm 0,13$ (0,35-0,96).

In beiden Fällen handelt es sich hier um durchschnittliche Widerstandsindices, die im Rahmen der von verschiedenen Autoren veröffentlichten Normwerte für Nierenparenchymarterien liegen [Keogan et al., 1996; Krumme, 1997; Ullrich et al., 1999].

Über einem Grenzwert von 0,75 liegen in unserer Studie nur die Widerstandsindices zweier klarzelliger Nierenzellkarzinome mit RI-Werten von 0,96 und 0,87.

Kier et al. berechneten außerdem den in der Unterscheidung benigner und maligner Nierenläsionen statistisch signifikanten Quotienten der maximalen Flußgeschwindigkeiten der Tumorarterie und der Arteria renalis $v_{\max, \text{Tumorarterie}}/v_{\max, \text{Arteria renalis}}$. Die Werte von Kier et al. können wir mit Hilfe unserer Daten nicht bestätigen. Der von den Autoren angegebene Quotient für maligne Nierenläsionen von $3,47 \pm 2,17$ wird in unserem Patientengut durch den Wert $0,38 \pm 0,14$ (0,18-0,67) deutlich unterboten. Schon die relativ große Standardabweichung gerade auch bei Kier et al. macht allerdings die Schwierigkeiten in der Verwendung dieses Wertes in der täglichen Routine deutlich. Das Onkozytom unserer Studie wies den $v_{\max, \text{Tumorarterie}}/v_{\max, \text{Arteria renalis}}$ -Wert 1,17 auf, die Quotienten der benignen Läsionen bei Kier et al. hingegen bewegen sich im Bereich $0,52 \pm 0,72$, liegen also, wenn auch mit relativ großer Standardabweichung, deutlich unter den Quotienten der malignen Nierenläsionen. Eine Überprüfung dieser Zusammenhänge mit Hilfe großer Kollektive erscheint notwendig.

4.4 Differentialdiagnosen renaler Raumforderungen und ihre sonographischen Merkmale: Fallvorstellungen und Diskussion

Im folgenden sollen bisher noch nicht ausführlich diskutierte, bzgl. des Nierenzellkarzinoms differentialdiagnostisch relevante und größtenteils in unserer Studie untersuchte renale Läsionen aus unserer Erfahrung und aus der Sicht der wissenschaftlichen Literatur sonomorphologisch charakterisiert werden und Fälle anhand von sonographischen Bildern vorgestellt und diskutiert werden.

Das **Angiomyolipom** wurde aufgrund einer besseren Anschaulichkeit in direkter Gegenüberstellung mit dem **Nierenzellkarzinom** bereits diskutiert.

4.4.1 Nierenzyste/komplizierte Nierenzyste/Pseudozyste/Urothelzysten

Drei sonographische Hauptkriterien für eine einfache Zyste, der häufigsten renalen Raumforderung, erlauben die differentialdiagnostische Abgrenzung zu einem Karzinom oder Abszeß [Bosniak, 1986; Curry, 1995]:

1. Eine runde, scharf begrenzte Form mit glatten Rändern,
2. keine Echos (Echolosigkeit) innerhalb der Raumforderung und
3. ein starker echoreicher Schallschatten, der eine gute Transmission der Ultraschallwellen durch die Zyste anzeigt.

Im Falle des Nachweises aller oben genannten Kriterien ist eine weitere diagnostische Abklärung aufgrund der extrem geringen Wahrscheinlichkeit der Malignität nicht erforderlich [Bosniak, 1986; Curry, 1995]. Eine computertomographische Untersuchung wird jedoch dann empfohlen, wenn der sonographische Befund im Sinne einer sog. „komplizierten Zyste“ mehrdeutig ist, wenn Kalzifikationen oder Septen gesehen werden oder wenn multiple Zysten in einem Muster angeordnet sind, das ein zugrundeliegendes Karzinom maskieren könnte [Bosniak, 1986; Curry, 1995].

Durch Dichtemessungen der die mutmaßlichen Zysten ausfüllenden Flüssigkeiten gelingt mit Hilfe der Computertomographie eine Beurteilung der Dignität:

1. Dichtewerte <20 HE repräsentieren Wasserwerte. Bei blanden Nierenzysten liegen die Schwächungswerte vor Kontrastmittel-Applikation deutlich unter 20 HE, wobei eine Aufnahme von Kontrastmittel nicht beweisbar ist.

2. Mittelgradig komplizierte Zysten nehmen kein Kontrastmittel auf, sind in der Regel scharf begrenzt und enthalten evtl. Verkalkungen und Septen. Schwächungswerte zwischen 50 und 90 HE sind hier möglich. In den Zysten sind oft Blutabbauprodukte enthalten. Ähnliche Werte jedoch können in benignen hämorrhagischen Zysten nachgewiesen werden.
3. Maligne zystische Läsionen weisen dicke, unregelmäßige, kontrastmittelaufnehmende zystoide Strukturen auf [Bosniak, 1986; Braunschweig et al., 1999].

Braunschweig sieht in der Spiralcomputertomographie der Nieren das vorrangige bildgebende Verfahren. Demgegenüber stehen die Erkenntnisse von Delorme et van Kaick und Seemann, aufgrund der hochwertigeren Darstellung der Wandstrukturen zystischer Raumforderungen der Leber liefere die Sonographie eine zuverlässigere Beurteilung ihrer Dignität als die Spiral-CT [Delorme et van Kaick, 1996; Seemann et al., 1998].

In hoher Assoziation mit einer Neoplasie stehen folgende sonographische Merkmale [Curry, 1995]: Verdickte, irreguläre Wände, verdickte oder echoreiche Septen innerhalb der Raumforderung, Multilokularität der Läsion und eine Signalverstärkung der Läsion nach Kontrastmittelgabe in der CT. Roeren stellt fest, daß liquifizierte, nekrotische Tumoren in einigen Fällen Zysten imitieren können. [Roeren, 1997].

Curry empfiehlt bei nicht eindeutig für eine benigne Raumforderung sprechendem CT-Befund zunächst die Strategie des beobachtenden Abwartens mit Untersuchungen nach drei, sechs und zwölf Monaten unter der Vorstellung, daß eine Vergrößerung der Läsion eine mögliche Malignität andeutet [Curry, 1995].

Im Rahmen unserer Studie wurden zwei sog. Pseudozysten untersucht. Pseudozysten weisen definitionsgemäß keine Epithelauskleidung auf, sind dafür aber in der Regel durch eine Bindegewebskapsel begrenzt [Bühling et al., 1995]. Im histopathologischen Befund wurde jeweils eine fibröse Kapsel ohne Epithelauskleidung, die interstitielle Blutungsreste und uncharakteristische chronische Entzündungsreaktionen umschloß, nachgewiesen. Sonomorphologisch zeigten sich kleine (18mm x 15mm x 15mm und 17mm x 19mm x 16mm), scharf begrenzte, runde, homogene, sehr echoarme Raumforderungen ohne nachweisbare intratumorale echoarme oder echoreiche Areale und ohne nachweisbaren Halo. In der FKDS und PDS wurde in beiden Fällen eine vollständige Perfusionskorona ohne einsprossende Gefäßäste und ohne nachweisbare intraläsionale Durchblutung in Form farbtupferartiger Gefäßanschnitte dargestellt.

Die periläsionale Vaskularisations- bzw. Perfusionskorona weist auf eine kranzartige Verdrängung der Gefäße durch die Masse der Zyste hin. Der fehlende Nachweis zentraler, intraläsionaler Perfusion läßt auf fehlendes Tumorporenchym schließen und macht die Diagnose einer Zyste wahrscheinlich. Auch bei anderen, nicht parenchymatösen Raumforderungen, wie z.B. Abszessen der Leber [Fobbe et al., 1992], aber auch Tumoren mit nekrotischem Zentrum [Smith et al., 1997] wird dieses Phänomen beschrieben.

Im Falle eines von uns untersuchten zystenartigen Hohlraums mit glatter Innenwandung, der im makroskopischen Präparat mit bräunlicher Flüssigkeit ausgefüllt und im histopathologischen Präparat von mehrschichtigem und degenerativ verändertem Urothel ausgekleidet wurde, stellten wir sonographisch eine kleine (16mm x 17mm x 18mm), rundliche, scharf begrenzte, sehr echoarme Raumforderung dar. Histopathologisch wurde eine Urothelzyste nachgewiesen. Echoreiche fadenförmige Strukturen im Inneren der Zyste imponierten als bindegewebige Septierungen. Die Perfusionsdarstellung ergab eine unvollständige Korona. Einsprossende Gefäßäste wurden nicht gesehen. Das Innere der Raumforderung zeigte keinerlei Perfusionszeichen (s. Abb. 15).

4.4.2 Onkozytom

Das renale Onkozytom wird in der Literatur als benigner, nicht metastasierender, solitärer, in seltenen Fällen multipel auftretender, lobulierter, in kleinen Stadien meist gut abgrenzbarer, homogener, isoechogener oder auch echoreicher Tumor beschrieben [Jinzaki et al., 1998; Kauczor et al., 1992; Störkel, 1999]. In größeren Stadien soll sich diese Raumforderung eher inhomogen und unscharf abgrenzbar zeigen [Kauczor et al., 1992]. Typisch sind sternförmige zentrale Narben im Tumorkern, die das sog. Radspeichenphänomen hervorrufen [Braunschweig et al., 1999; Kauczor et al., 1992; Störkel, 1999], jedoch nicht immer bzw. nur bei größeren Tumoren nachweisbar sind [Jinzaki et al., 1998; Störkel, 1999]. Echoarme Anteile [Braunschweig et al., 1999; Kauczor et al., 1992] in Form von Einblutungen [Störkel, 1999] wurden nachgewiesen. Nekrosen findet man laut Störkel nie [Störkel, 1999]. Andere Autoren hingegen verweisen auf die Existenz zentraler Nekrosen [Braunschweig et al., 1999; Kauczor et al., 1992].

Die sonographische Untersuchung des Onkozytoms im Rahmen unserer Studie zeigte einen mittelgroßen (44mm x 37mm x 34mm), scharf begrenzten, lobulierten, echoarm-homogenen Tumor, der keine echoarmen oder echoreichen Areale aufwies.

Das Onkozytom war als Zufallsbefund bei einer auswärtigen abdominellen Sonographie aufgefallen. In der FKDS und der PDS konnten radspeichenartig von einer unvollständigen Perfusionsskorona einsprossende und ins Tumorzentrum vorwachsende Gefäßäste nachgewiesen werden. Das bekannte Radspeichenphänomen zeigte sich uns somit nicht in der B-Bild-, sondern vielmehr in modifizierter Form in der Powerdopplersonographie. Störkel beschreibt in diesem Zusammenhang, aus histopathologischer Sicht unsere Beobachtung belegend, bei Onkozytomen peritumoral und zentral radiär verlaufende große Blutgefäße [Störkel, 1999]. Die histopathologische Untersuchung des Onkozytoms unserer Studie zeigte keine zentrale Narbenbildung.

Aufgrund der Überschneidung der charakteristischen Merkmalskombinationen ist unabhängig von der Größe der Nierenläsion eine sichere Unterscheidung eines Onkozytoms von einem Nierenzellkarzinom, insbesondere dem in der englischsprachigen Literatur beschriebenen granularzelligen NZK, mit den bildgebenden Verfahren präoperativ nicht möglich [Jinzaki et al., 1998; Kauczor et al., 1992]. Das Onkozytom stellt immer eine mögliche Differentialdiagnose des Nierenzellkarzinoms dar und wird erst nach einer Tumorenukleation, Heminephrektomie oder Nephrektomie histologisch sicher diagnostiziert werden. Computertomographische Nativ-Scans helfen durch bereits vor Kontrastmittel-Gabe im Vergleich zur Umgebung hyperdense Dichtewerte weiter [Braunschweig et al., 1999].

4.4.3 Reaktiv veränderter Nierenabschnitt

Im Falle eines 66-jährigen Patienten wurde eine Teilresektion der linken Niere vorgenommen, weil sich dort als sonographischer Zufallsbefund eine ca. 3 cm große, scharf begrenzte, runde, isoechogen-homogene Raumforderung ohne nachweisbare intratumorale echoarme oder echoreiche Areale zeigte. In der FKDS und PDS zeigte sich die Tumormasse hypovaskularisiert, der Tumorrand hypervaskularisiert. Eine unvollständige periläsionale Perfusionskorona wurde dargestellt.

Im Schnellschnitt und im histopathologischen Präparat zeigte sich Nierenparenchym mit deutlich ausgeprägter Arteriosklerose, Sklerosierung von Glomerula und reaktiver lymphozellulär-interstitieller Infiltration.

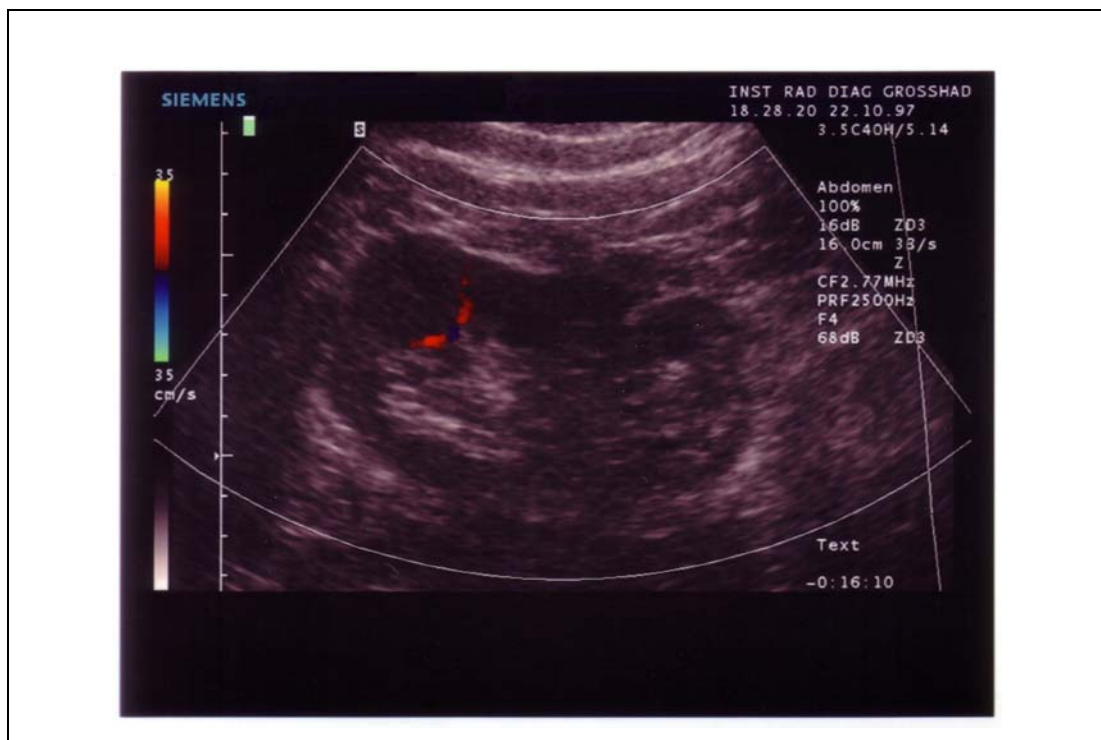


Abbildung 47: Reaktiv veränderter Nierenabschnitt. Darstellung einer unvollständigen Vaskularisationskorona mit Hilfe der FKDS.

Destruierende Nierenerkrankungen, wie die xanthogranulomatöse Nephritis, die chronische Pyelonephritis, die Tuberkulose und die Infarktniere, können die normale Nierenarchitektur zerstören. Übrig bleibende oder regenerativ vergrößerte Abschnitte können als Pseudotumoren imponieren [Meckler et Wermke, 1997].

4.4.4 Maligner mesenchymaler Tumor (Müller'scher Misch tumor)

Eine insgesamt ungewöhnliche Tumormanifestation zeigte die rechte Niere einer 70-jährigen Patientin: Oberpol und Mittelzone zeigten im histopathologischen Präparat eine ausgedehnte Infiltration durch einen malignen mesenchymalen Tumor mit herdförmig chondroider Differenzierung sowie herdförmiger Ossifizierung ohne nachweisbare epitheliale Tumoranteile. Umfangreiche immunhistochemische Untersuchungen erhärteten den Verdacht, bei der ungewöhnlichen Tumormanifestation handle es sich am ehesten um einen malignen sog. Müller'schen Misch tumor (MMT), wie er von der Müller'schen Tube ausgehen kann. Differentialdiagnostisch kam ein Karzinosarkom mit zum Zeitpunkt der Diagnosestellung ausschließlich nachweisbarer Sarkomkomponente in Frage. Der Pathologe vermutete den Ausgangspunkt des Tumors am wahrscheinlichsten im Uterus. Eine gynäkologische Untersuchung mit gynäkologischer Sonographie sowie eine während des stationären Aufenthaltes der Patientin durchgeführte Computertomographie des Beckens ergaben allerdings keinen Anhalt für eine Raumforderung in diesem Bereich. Histologisch nachgewiesen wurden aber Bauchwand- und Nebenniereninfiltrationen. Im CT des Thorax wurde ferner der Verdacht auf multiple pulmonale Filiae geäußert.

Müller'sche Misch tumoren sind schnell wachsende aggressive Raumforderungen mit einer relativ schlechten Prognose und 5-Jahres-Überlebensraten von 25-31%. Sie werden als vom Endometrium entspringend klassifiziert und enthalten einerseits epithelial-karzinomatöse Komponenten, normalerweise in Form eines Adenokarzinoms (endometrial, klarzellig oder papillär), und andererseits sarkomatöse Elemente mit Spindelzellen oder runden, endometrialen Zellen [Smith et al., 1997].

Es gibt kein pathognomonisches Erscheinungsbild Müller'scher Misch tumoren in den bildgebenden Verfahren. Einige Eigenschaften, wie große echoarme, in der Kontrastmittel-CT minderanreichernde, Nekrosen repräsentierende Areale in abdominalen Filiae mit zentral fehlender oder verminderter Vaskularisation gelten als charakteristisch. In großen Metastasen zeigen sich die zentralen, wenig Kontrastmittel anreichernden Areale u. U. mit fingerförmigen Ausläufern des besser durchbluteten umgebenden Tumors gespickt.

Ringförmige periphere Mehranreicherungen in der Kontrastmittel-CT erzeugen zusammen mit einer zugleich auftretenden zentralen Minderanreicherung das Bild einer Pseudozyste oder ringförmigen Raumforderung, das charakteristisch für peritoneale Metastasen von mindestens 2 cm Größe ist. Periphere Hypervaskularisationen solcher Tumoren in der dopplersonographischen Untersuchung werden beschrieben [Smith et al., 1997].

Der Müller'sche Misch tumor unserer Studie zeigte sich sonomorphologisch unscharf begrenzt mit verschwommener Umgebung, lobuliert, inhomogen, echoreich mit nachweisbaren intratumoralen diffusen echoreichen und echoarmen Arealen, allerdings ohne Halo. In der FKDS und der PDS sahen wir eine zentral avaskularisierte und peripher hypervaskularisierte Raumforderung ohne Korona, aber mit peripher einsprossenden Gefäßästen. Die maximale Blutflußgeschwindigkeit in den peripheren Tumorarterien betrug 40 cm/sec.

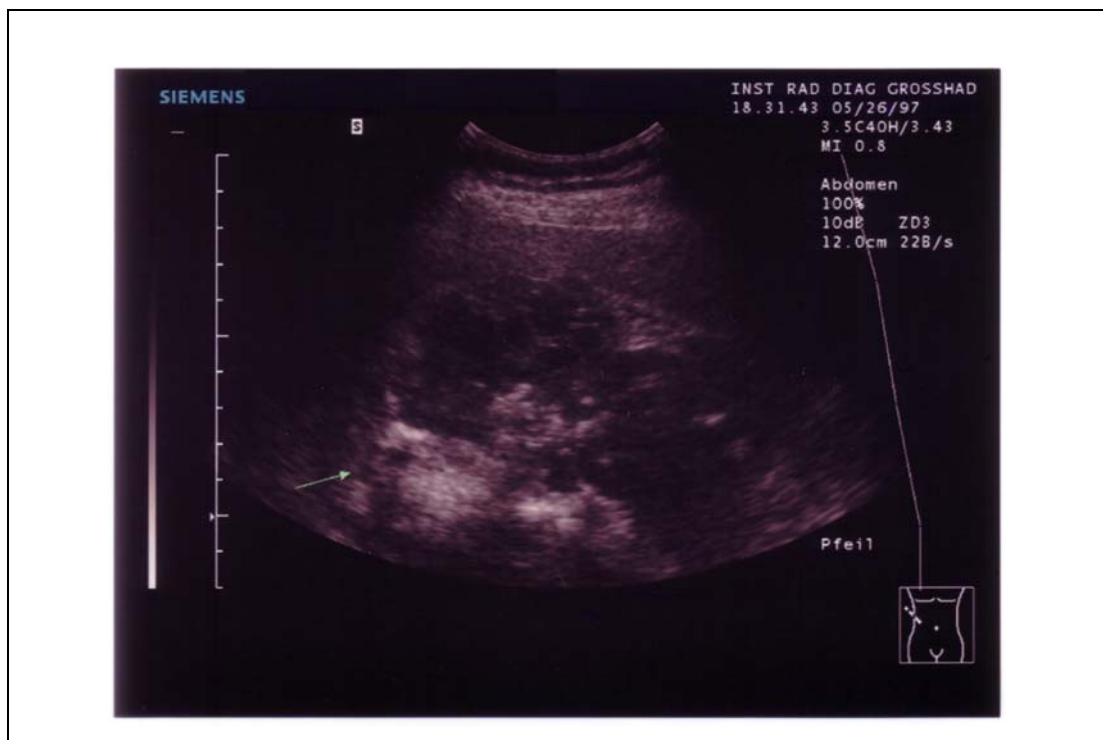


Abbildung 48: a.e. Müller'scher Misch tumor. 81 x 83 x 97 mm großer, unscharf begrenzter, lobulierter, inhomogener, in seiner Gesamtheit echoreicher Tumor mit nachweisbaren echoarmen und echoreicheren Arealen ohne Halo. Das makroskopische Operationspräparat zeigte einen grau-weißlichen derben Tumor, der die rechte Niere bis auf den unteren Pol einnahm und ausgedehnte kalkharte Areale sowie Einblutungen aufwies. Histopathologisch fand sich eine ausgedehnte Knochenneubildung. Herdförmig wurde ca. 20-30% des Tumorgewebes von ausgedehnten Nekrosen eingenommen.

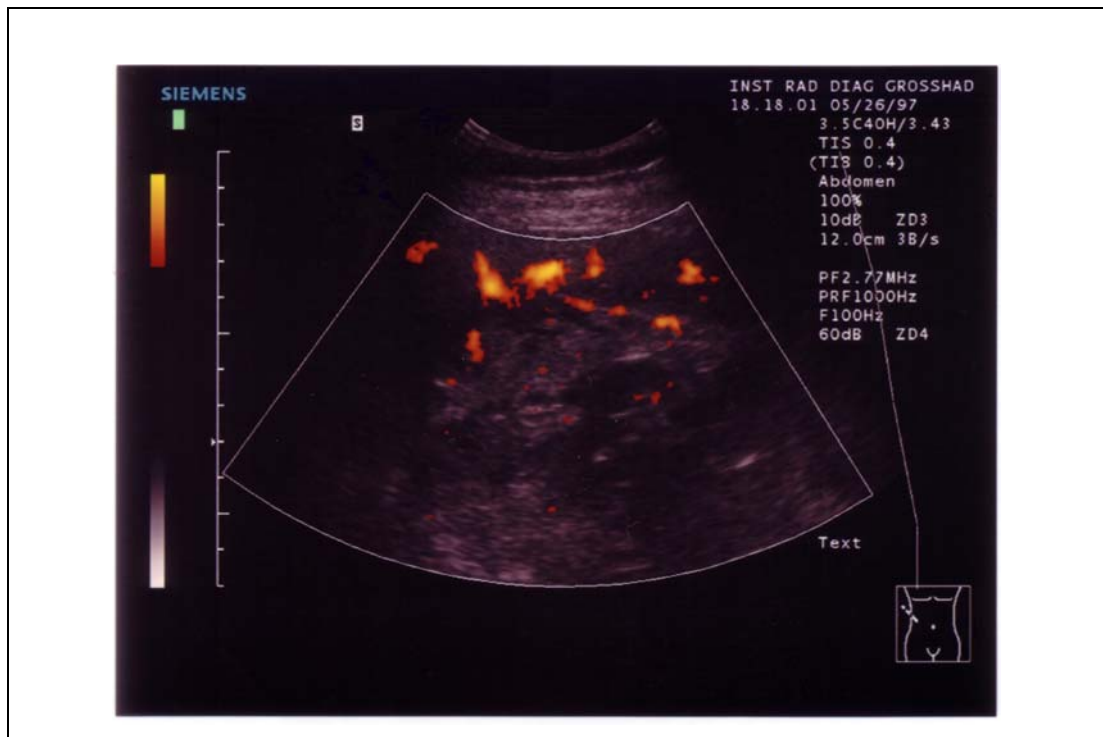


Abbildung 49: a.e. Müller'scher Misch tumor (s. Abbildung 48). In der PDS zeigte sich ein zentral avaskularisierter und peripher hypervaskularisierter Tumor ohne Korona, aber mit einzelnen einsprossenden Gefäßästen.

4.4.5 Metastasen

Zwei renale Metastasen wurden im Rahmen unserer Studie sonographisch untersucht:

Eine relativ große (83mm x 62mm x 72mm) Filia eines verhornenden Plattenepithelkarzinoms des Hypopharynx zeigte sich scharf begrenzt, lobuliert, sehr echoreich und inhomogen. FKDS und PDS stellten eine peripher betonte Hyperperfusion mit einer unvollständigen Perfusionskorona mit einsprossenden Gefäßästen und vorhandenen intratumoralen farbtupferartigen Gefäßanschnitten dar. Die histopathologische Untersuchung des knotigen Tumors erbrachte atypische, gering differenzierte plattenepitheliale Verbände mit Verhornungen und diffus angeordneten Hornperlen sowie abschnittsweise ausgedehnte Tumornekrosen und regressiv veränderte, fibrosierte Abschnitte, die sich sonographisch als echoreiche und echoarme Abschnitte geäußert hatten.

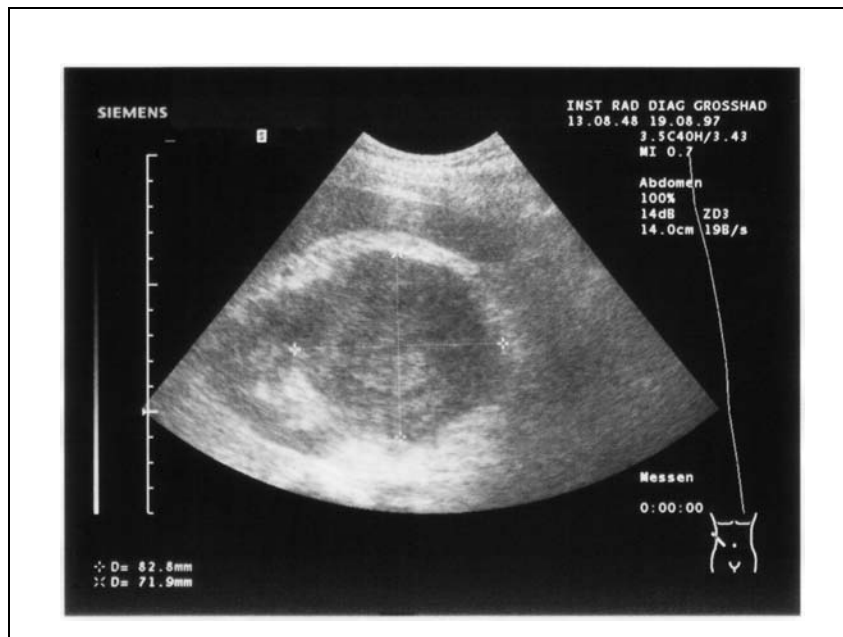


Abbildung 50: Oben beschriebene renale Filia eines verhornenden Plattenepithelkarzinoms, a. e. einer Metastase des anamnestisch bekannten Hypopharynxkarzinoms entsprechend.

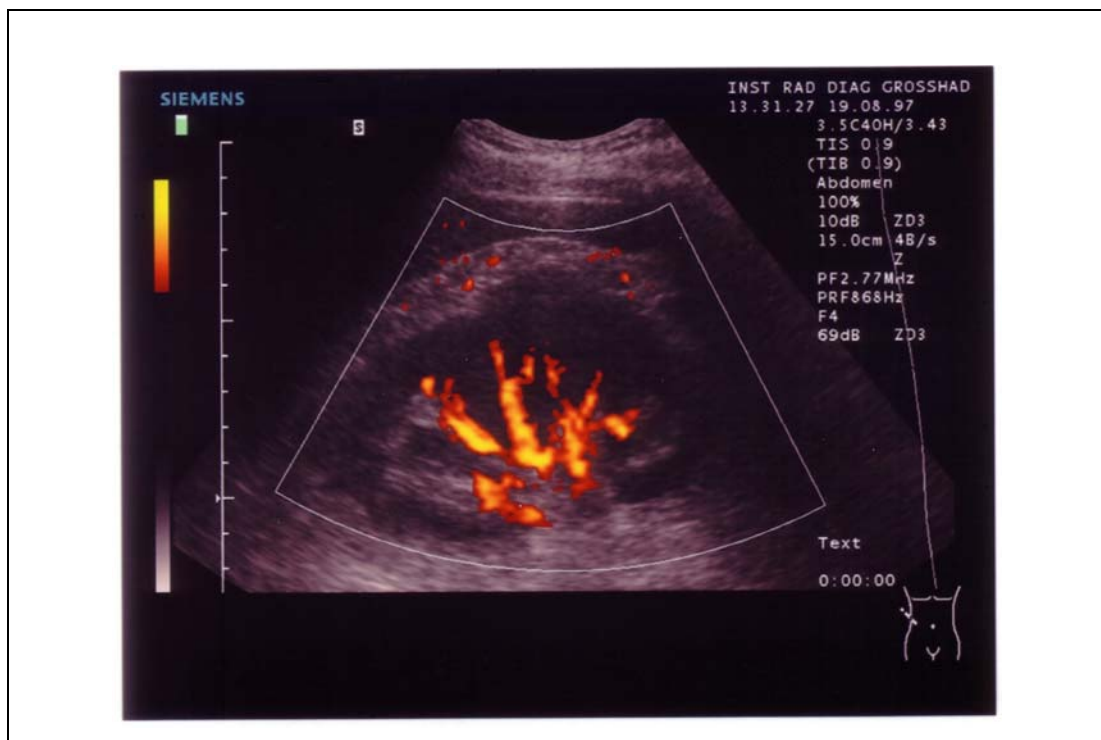


Abbildung 51: Metastase eines verhornenden Plattenepithelkarzinoms (vgl. Abb. 50). Mit Hilfe der PDS wurde ein Einsprossen von Gefäßästen aus renalen Gefäßen, auf anderen Bildern auch einzelne farbtupferartige Gefäßanschnitte, deutlich.

Die renale Metastase eines primären Kolonkarzinoms erwies sich sonomorphologisch als 34mm x 28mm x 26mm großer, unscharf begrenzter, rundlicher Tumor mit homogener isoechogener Tumormasse ohne nachweisbare echoarme und echoreiche intratumorale Areale und ohne umgebenden Halo. Das Vaskularisationsmuster der Läsion war peripher betont und durch eine unvollständige Vaskularisationskorona mit einsprossenden Gefäßästen sowie vereinzelt intratumoralen farbtupferartigen Gefäßanschnitten, insgesamt aber hypoperfundiertem Tumorzentrum charakterisiert.

Renale Metastasen verhalten sich bzgl. ihrer Lage, ihres invasiven Verhaltens und ihrer Echogenität wie primäre Nierenkarzinome [Meckler et Wermke, 1997].

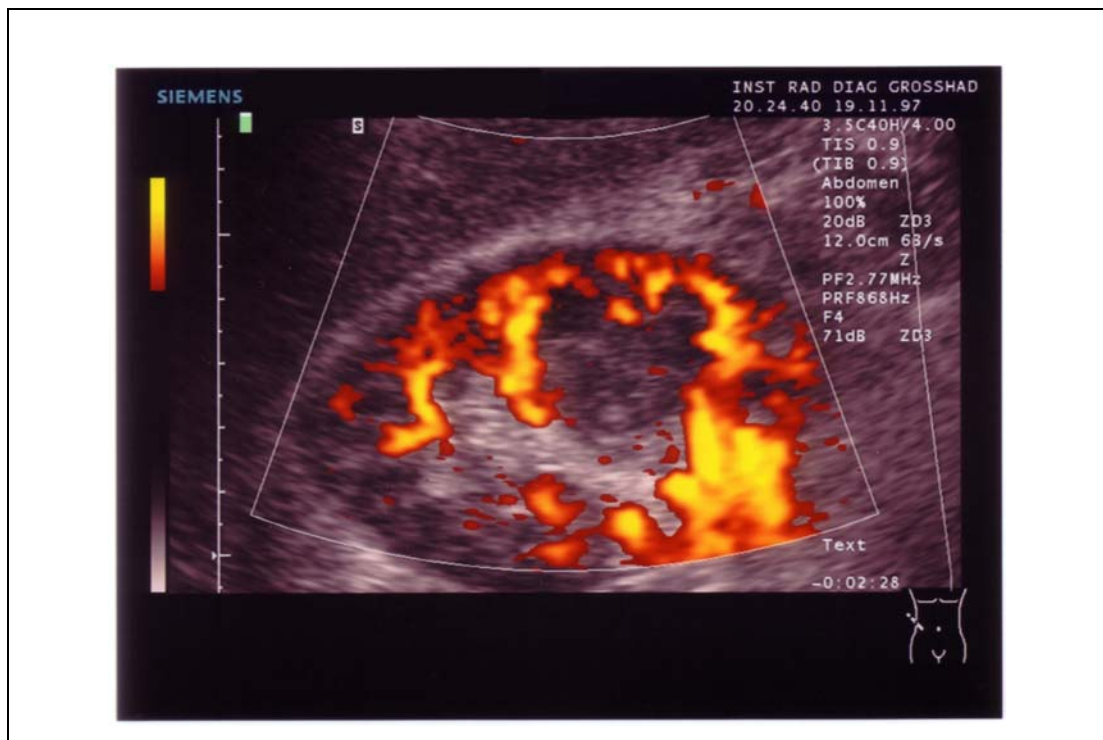


Abbildung 52: Oben beschriebene renale Metastase eines primären Dickdarmkarzinoms in der Darstellung durch die PDS.

4.4.6 Normvarianten als Differentialdiagnosen des NZK

Als mögliche Differentialdiagnosen von Nierenzellkarzinomen sind außerdem zahlreiche Formveränderungen des Nierenparenchyms, wie Einziehungen, sog. Milzbuckel als Vorwölbung des Nierenparenchyms unterhalb des Milzrandes, Parenchymbrücken u.a. am unteren Pol von Hufeisennieren, Parenchymzapfen, gedoppelten Nierenbeckenkelchsystemen mit Unterbrechungen des Sinus, Renkulierungen, Rotationsanomalien oder hypertrophierte Bertini-Säulen zu berücksichtigen [Meckler et Wermke, 1997].

Krumme, der im übrigen der Meinung ist, daß die FKDS nur wenig mehr Informationsgehalt als die herkömmliche B-Bild-Sonographie hat, weist darauf hin, daß die Differenzierung zwischen „Nierenbuckel“ und Nierentumor mit Hilfe einer Gefäßdarstellung erleichtert werden kann, da die Segment- und Interlobararterien beim Nierenbuckel relativ gerade durch die parenchymatöse Vorwölbung hindurch verlaufen, während sie im Falle eines Nierentumors durch die Verdrängung durch die Läsion bogenförmig zum Nierenkortex ziehen [Krumme, 1997].

Jinzaki et al. beschreiben bei den von ihnen mit der PDS untersuchten Pseudotumoren dasselbe kortikale Perfusionsmuster, das auch das umgebende Nierenparenchym aufweist [Jinzaki et al., 1998]. FKDS und PDS bieten demnach die Möglichkeit der Unterscheidung von soliden renalen Tumoren von den verschiedenen Arten der Pseudotumoren [Jinzaki et al., 1998; Riccabona et al., 1999].

Nierenabszesse können unscharf begrenzt, echoarm mit nekrotischen Anteilen und scheinbar invasiv bei perirenalere Ausbreitung erscheinen und ähneln nekrotischen Tumoren [Meckler et Wermke, 1997].

4.5 Wertigkeit der Sonographie in der Diagnostik renaler Raumforderungen

Die Sonographie stellt ein sehr zuverlässiges bildgebendes Verfahren in der Entdeckung und Charakterisierung von Nierentumoren dar, dessen Sensitivität mit bis zu 96% und dessen Spezifität mit bis zu 100%, bei Tumoren <3cm mit bis zu 79% angegeben wird [Filipas et al., 2002; Hollerweger et al., 1990; Kauczor et al., 1992]. In der Literatur werden jedoch gleichzeitig auch deutlich geringere Spezifitäten beschrieben, die u.a. mit der nicht vorhersagbaren Echotextur bzw. dem breiten Spektrum der Überschneidung verschiedener morphologischer Kriterien mit anderen pathologischen Entitäten begründet werden [Roeren, 1997]. Unserer Erfahrung zufolge liegt die Sensitivität der Sonographie bzgl. einzelner charakteristischer Merkmale in der Dignitätsbeurteilung renaler Läsionen zwischen 53,7% und 100% und die Spezifität zwischen 60% und 100%. Der besondere Wert der Sonographie liegt allerdings in der Zusammenschau verschiedener einzelner charakteristischer, für eine bestimmte Dignität sprechender sonographischer Merkmale:

Als statistisch signifikante einzelne Kriterien in der Diagnostik maligner Nierentumoren erwiesen sich im Rahmen unserer Studie im B-Bild-Verfahren

- die Lokalisation in mindestens zwei Sextanten der Niere,
- eine inhomogene Echotextur,
- eine (sehr) echoreiche Binnenstruktur,
- echoarme intraläsionale Areale und
- ein echoarmer Randsaum bzw. Halo sowie in der FKDS bzw. PDS
- intratumorale farbtupferartige Gefäßanschnitte und
- ein Einsprossen von Gefäßästen aus dem Nierenparenchym in das Tumorgewebe.
- Maligne Tumoren waren außerdem im Mittel signifikant größer als benigne Tumoren.

In der differentialdiagnostischen Abgrenzung zu malignen Raumforderungen mittels B-Bild-Sonographie sowie FKDS und PDS sprechen außer der Beschränkung der Ausdehnung der Läsion auf nur einen Sextanten der Niere folgende signifikante Merkmale für das Vorliegen einer **benignen zystischen Läsion**, ihre ins Gegenteil verkehrten Pendanten dagegen für das Vorliegen einer MNL:

- eine (sehr) echoarme Binnenstruktur,
- eine zentrale Avaskularisation mit periläsionaler hypervaskularisierter Randzone („Korona“),
- eine **vollständige** periläsionale Vaskularisationskorona sowie
- eine Korona ohne einsprossende Gefäßäste.

Unserer Erfahrung zufolge kann eine renale Raumforderung, die mindestens sechs der oben angeführten, sie beschreibenden signifikanten Kennzeichen der B-Bild-Sonographie, FKDS und PDS einschließlich der ins Gegenteil verkehrten Zystenkriterien in sich vereint, in 100% der Fälle richtig-positiv als MNL charakterisiert werden. Sensitivität und Spezifität für das Vorliegen einer MNL betragen beim Nachweis von sechs signifikanten Charakteristika der sonographischen Untersuchung 100%. Die Kombination der **vier** Merkmale „inhomogene (sehr) echoreiche Echotextur mit intratumoralen echoarmen Arealen und in der FKDS und PDS nachweisbaren farbtupferartigen Gefäßanschnitten“ erwies sich als grenzwertig signifikantes Malignitätskriterium mit einer Sensitivität von 53,7% und einer Spezifität von 100%.

Zwar wird im allgemeinen die moderne Computertomographie als Methode der Wahl für die Evaluation renaler Raumforderungen angesehen, die Sonographie einschließlich der PDS kann aber ebenfalls sehr spezifische Informationen, besonders in der Differenzierung vaskularisierter und nicht vaskularisierter Läsionen und in der Evaluation komplizierter Zysten bieten [Jamis-Dow et al., 1996; Riccabona et al., 1999].

Andere bildgebende Verfahren, wie eben das CT oder die Urographie, nehmen einen vergleichsweise deutlich geringeren Stellenwert in der Erstdiagnostik ein. Einstein zeigt anhand der renalen Raumforderungen, die initial durch eine i.v.-Pyelographie aufgefallen waren, ein weiteres Aufgabenfeld der Sonographie in der diagnostischen Kaskade im Rahmen der Abklärung einer unklaren renalen Läsion auf: Er weist nach, daß in 79% allein mit der Sonographie eine Zyste diagnostiziert werden kann und eine weitere Abklärung mittels CT somit entfällt [Einstein et al., 1995].

Mithilfe der Sonographie, deren Domäne auch die Differentialdiagnose zystischer und solider Raumforderungen ist [Bosniak, 1991], können somit eine Reihe von CT-Untersuchungen eingespart werden [Delorme et van Kaick, 1996; Einstein et al., 1995]. Auch Bosniak sieht gerade im Rahmen der Abklärung sog. kleiner Nierenläsionen den hauptsächlichsten Nutzen der Sonographie in der Unterscheidung kleiner Zysten und solider Tumoren [Bosniak, 1991].

Die Überlebenschancen von Patienten mit unklaren, potentiell malignen Raumforderungen der Niere können aber nur durch eine frühzeitige Operation gewahrt und verbessert werden. Solange mit bildgebenden Verfahren nicht eine nahezu vollständige diagnostische Sicherheit erreicht werden kann, kann in unklaren Fällen nach wie vor nicht auf eine frühzeitige operative Entfernung des jeweiligen Tumors verzichtet werden. Die für das Nierenzellkarzinom spezifischen Fünfjahresüberlebensraten von 98% beim T1-Stadium und von 96% beim pT2-Stadium (UICC 1997) belegen die Wirksamkeit einer frühen operativen Therapie, während auch aufgrund einer fehlenden Sensibilität des NZK für Radiatio und Chemotherapie für die metastasierten Stadien dieses Tumors bis heute keine sehr effektive Therapie existiert [Filipas et al., 2002; Robson et al., 1969; Stähler et Brkovic, 1999; Wagner et al./Tumorzentrum München, 1997; Wiedemann et al., 2000]. Die Tumornephrektomie mit Adrenalektomie und Lymphadenektomie stellt aufgrund der potentiellen Multilokularität der Tumorbildung in bis zu 19% der Fälle und der Inzidenz von Lymphknotenmetastasen, die auch bei den kleinen NZK mit einem Durchmesser < 3cm bis zu 4,1% beträgt, die Standardtherapie bei größeren NZK und gesunder kontralateraler Niere dar. Eine organerhaltende Tumorexstirpation oder Heminephrektomie ist in Situationen indiziert, in denen nach einer Nephrektomie der tumortragenden Niere eine dialysepflichtige Niereninsuffizienz drohen würde (imperative Indikationen). Der Benefit der organerhaltenden Tumorenukleation in elektiven Indikationen dagegen muß, auch hinsichtlich einer gegenüber der Tumornephrektomie erhöhten perioperativen Komplikationsrate, noch definiert werden [Wiedemann et al., 2000; Stähler et Brkovic, 1999].

5 Zusammenfassung

Die diagnostische Aussagekraft eines High-End-Ultraschallgerätes in der Differenzierung unklarer renaler Raumforderungen ist Gegenstand dieser Dissertation.

In prospektiven präoperativen Untersuchungen von insgesamt 47 Raumforderungen der Niere, im einzelnen 38 Nierenzellkarzinomen, zwei renalen Metastasen, einem malignen mesenchymalen Tumor sowie zwei Pseudozysten, einer Urothelzyste, einem Onkozytom, einem Angiomyolipom und einem reaktiv veränderten Nierenabschnitt, mit Hilfe der B-Mode-Sonographie, der farbkodierten Duplexsonographie und der fundamentalen Powerdopplersonographie überprüften wir verschiedene, größtenteils bereits in der medizinischen Literatur beschriebene Kriterien bzgl. der Morphologie und Vaskularisation renaler Läsionen hinsichtlich ihrer differentialdiagnostischen Relevanz. In die Studie eingeschlossen wurden nur Raumforderungen, deren Diagnose nach einer operativen Entfernung histopathologisch gesichert wurde.

Als signifikante differentialdiagnostische Kriterien, die für das Vorliegen einer malignen Nierenläsion sprechen, ergaben sich in der B-Mode-Sonographie die Lokalisation in mindestens zwei Sextanten der Niere ($p=0,002$), eine inhomogene Echotextur ($p=0,004$), eine (sehr) echoreiche Binnenstruktur ($p=0,018$), echoarme intraläsionale Areale ($p=0,006$) und ein echoarmer Randsaum bzw. Halo ($p=0,023$) sowie in der farbkodierten Duplexsonographie bzw. Powerdopplersonographie das Vorliegen intratumoraler farbtupferartiger Gefäßanschnitte ($p=0,04$) und ein Einsprossen von Gefäßästen aus dem Nierenparenchym in das Tumorgewebe ($p=0,031$). Maligne Nierentumoren waren außerdem im Mittel signifikant größer als benigne renale Raumforderungen.

Für das Vorliegen einer benignen zystischen Läsion sprachen statistisch signifikant eine Lokalisation in nur einem Sextanten der Niere ($p=0,002$), eine (sehr) echoarme Binnenstruktur ($p=0,003$), eine zentrale Avaskularisation mit hypervaskularisierter periläsionaler Randzone bzw. „Korona“ ($p=0,002$), eine Korona ohne einsprossende Gefäße ($p=0,003$) sowie grenzwertig signifikant eine vollständige periläsionale Vaskularisationskorona ($p=0,053$).

Für die Identifizierung der malignen Nierenläsionen fanden sich je nach morphologischem Kriterium in der B-Bild-Sonographie Sensitivitäten zwischen 54% und 81% und Spezifitäten zwischen 83% und 100 % und in der farbkodierten Duplexsonographie bzw. der Powerdopplersonographie Sensitivitäten zwischen 83% und 85% und eine Spezifität von 60%. Weist eine Raumforderung mindestens sechs Merkmale aus der Liste der signifikanten Malignitätskriterien einschließlich der ins Gegenteil verkehrten Zystenkriterien (nicht (sehr) echoarm, keine zentrale Avaskularisation mit hypervaskularisierter Randzone, keine vollständige Vaskularisationskorona, keine Korona ohne einsprossende Gefäße) auf, so betragen Sensitivität und Spezifität 100%.

Trotzdem sind weitere Studien mit größeren Fallzahlen zur Definition des Wertes der Sonographie in der täglichen Routine der Differentialdiagnostik renaler Läsionen, gerade auch der Wertigkeit der farbkodierten Duplexsonographie, z. B. anhand von Normal- und Grenzwerten der quantitativen Parameter, und der Powerdopplersonographie, notwendig.

Die High-End-Sonographie erweist sich als zuverlässiges Instrument in der Erstdiagnose und Beurteilung der Dignität renaler Läsionen. Sie ist allerdings auch entscheidend von der Qualifikation des Untersuchers und der Compliance des Patienten abhängig. Die vorliegende Studie propagiert nicht den massenhaften Einsatz sonographischer Untersuchungen, sondern deren qualitätsorientierte und kritische Anwendung. Im Sinne der größtmöglichen diagnostischen Sicherheit und eines für den einzelnen Patienten richtigen therapeutischen Konzeptes erscheint ein komplementäres Verständnis der verschiedenen bildgebenden Verfahren, insbesondere der Sonographie und der Computertomographie, aber wichtig. Solange eine eindeutige Bestimmung der Dignität renaler Läsionen nicht in jedem Fall präoperativ mit Hilfe bildgebender Verfahren möglich ist, werden die Überlebenschancen des einzelnen Patienten aber entscheidend von einer frühzeitigen Diagnosestellung und einer frühen operativen Therapie abhängig sein.

Literaturverzeichnis

- BARTELS H: Raumforderungen der Niere im sonographischen Bild. Berlin, 1994.
- BOS SD, MENSINK HJA: Can duplex Doppler ultrasound replace computerized tomography in staging patients with renal cell carcinoma? *Scand J Urol Nephrol* 1998; 32: 87-91.
- BOSNIAK MA: The current radiological approach to renal cysts. *Radiology* 1986;158: 1-10.
- BOSNIAK MA: The small (< or =3,0cm) renal parenchymal tumor: detection, diagnosis and controversies. *Radiology* 1991; 179:307.
- BRAUNSCHWEIG R, HUNDT W, BREITENEDER T, BEILICKE M, REISER M: Nieren-Spiral-CT. Indikationen, Durchführung, Ergebnisse. *Radiologe* 1999; 39: 354-360.
- BRKOVIC D, WALDHERR R: Histogenese, Pathologie und prognostische Faktoren des Nierenzellkarzinoms. In: STÄHLER, G., POMER, S.: Nierentumoren. Grundlagen, Diagnostik, Therapie. Berlin-Heidelberg-New York, 1997.
- BUDE RO, RUBIN JM: Power Doppler sonography. *Radiology* 1996; 200: 21-23.
- BÜHLING KJ, LEPENIES J, WITT K, SEIFFERT K, BLESCHKOWSKI A: Intensivkurs: Allgemeine und spezielle Pathologie. München-Wien-Baltimore, 1995.
- V. CAMPENHOUT I, PATRIQUIN H: Malignant microvasculature in abdominal tumors in children: detection with Doppler US. *Radiology* 1992; 183:445-448.
- CHARBONEAU JW, HATTERY RR, ERNST EC III, JAMES EM, WILLIAMSON B JR, HARTMAN GW: Spectrum of sonographic findings in 125 renal masses other than benign simple cyst. *AJR* 1983; 140: 87-94.
- CHOI BI, KIM TK, HAN JK et al.: Power versus conventional color Doppler sonography: comparison in the depiction of vasculature in liver tumors. *Radiology* 1996; 200 (1): 55-58.
- CHOW WH, DEVESSA SS, WARREN JL, FRAUMENI JF: Rising incidence of renal cell cancer in the United States. *JAMA* 1999; 281: 1628-31.
- CLAUDON M, GRENIER N: Technology advances renal sonography. *Diagnostic Imaging Europe* 1997: 31-37.
- CURRY NS: Small renal masses (lesions smaller than 3 cm): Imaging evaluation and management. *AJR* 1995; 164: 355.
- DELORME S, VAN KAICK G: Cui bono? Anmerkungen zur Kosten-Nutzen-Analyse in der Ultraschalldiagnostik. *Radiologe* 1996; 36: 285-291.
- DELORME S: Beurteilung der Tumervaskularisation mit der Dopplersonographie. *Radiologe* 1998; 38: 335-343.

DIETRICH CF, BECKER D: Signalverstärkte Sonographie verbessert Nachweis von Leber Raumforderungen: Deutsches Ärzteblatt 2002; 24: 1317-1321.

DOCK W, GRABENWÖGNER F, METZ V, EIBENBERGER K, FARRÉS MT: Tumor vascularisation: assessment with duplex sonography. Radiology 1991; 181: 241-244.

DURICK JE, WINTER TC, SCHMIEDL UP, CYR DR, STARR FL, MACK LA: Renal perfusion: pharmacologic changes depicted with power Doppler US in an animal model. Radiology 1995; 197: 615-617.

EINSTEIN DM, HERTS BR, WEAVER R, OBUCHOWSKI N, ZEPP R, SINGER A: Evaluation of renal masses detected by excretory urography: cost-effectiveness of sonography versus CT. Am J Roentgenol 1995; 164:371-375.

FILIPAS D, SPIX C, SCHULTZ-LAMPEL D, BLACK P, KATER B, ROTH S, MICHAELIS J, THÜROFF JW: Pilotstudie zur sonographischen Früherkennung des Nierenzellkarzinoms. Radiologe 1999; 39:350-353.

FILIPAS D, SPIX C, SCHULZ-LAMPEL D, MICHAELIS J, ROTH S, HOHENFELLNER R, THÜROFF J: Sonographisches Screening von Nierenzellkarzinomen. Radiologe 2002; 42: 612-616.

FOBBE F, EL-BEDEWI M, KLEINAU H, WALLRABE D, WOLF KJ: Farbkodierte Duplexsonographie von Lebertumoren. Erlaubt die Blutversorgung eine Aussage zur Dignität? Radiologe 1992, 32: 207-210.

FOLKMAN JF: Tumor angiogenesis. Adv Cancer Res 1985; 43: 175-203.

FOLKMAN JF: What is the evidence that tumors are angiogenesis dependent? J. Natl. Cancer Inst. 1990; 82: 4.

FORMAN HP, MIDDLETON WD, MELSON GL, MCCLENNAN BL: Hyperechoic renal cell carcinomas: increase in detection at US. Radiology 1993; 188:431-434.

GROSS AJ, DIECKMANN KP, BÜTTNER P, HULAND H: Das zufällig entdeckte Nierenzellkarzinom. Urologe [A] 1992; 31: 306-309.

HAERTEN R: Innovationen in Technik und Anwendung des Ultraschalls. Ultraschall in Med. 1999, 20: M 199-122.

HARTMAN DS, GOLDMAN SM, FRIEDMAN AC, DAVIS CJJ, MADEWELL JE, SHERMAN JL: Angiomyolipoma: ultrasonic-pathologic correlation. Radiology 1981; 139:451-458.

HÖLZEL D, ALTWEIN JE: Tumoren des Urogenitaltrakts: klinisch-epidemiologische Fakten. Urologe [A] 1991; 30: 134-138.

HOLLERWEGER A, SCHUSCHNIGG C, MÜLLER E: Das Nierenzellkarzinom als sonographischer Zufallsbefund. Ultraschall Klin Prax 1990; 5: 74-78.

HÜNERBEIN R, REUTER P, LÖHMER H, BASTEN O, KUHN FP: Angiomyolipom der Niere mit Tumorthrombus in Vena renalis und Vena cava inferior. *Fortschr Röntgenstr* 1999; 170: 605-607.

JAMIS-DOW CA, CHOYKE PL, JENNINGS SB, LINEHAN WM, THAKORE KN, WALTHER MC CM: Small renal masses: Detection with Doppler US. *Radiology* 1988; 168: 633-637.

JAMIS-DOW CA, CHOYKE PL, JENNINGS SB ET AL.: Small (<3cm) renal masses: Detection with CT versus US and pathologic correlation. *Radiology* 1996; 198: 785.

JINZAKI M, OHKUMA K, TANIMOTO A, MUKAI M, HIRAMATSU K, MURAI M, HATA J: Small solid renal lesions: usefulness of power Doppler US. *Radiology* 1998; 209:543-550.

KALENDER WA, SEISSLER W, KLOTZ E, VOCK P: Spiral volumetric CT with single-breath-hold technique, continuous transport, and continuous scanner rotation. *Radiology* 1990; 176: 181-183.

KAUCZOR HU, DELORME S, TROST U: Sonographie des Nierenzellkarzinoms. *Radiologe* 1992; 32: 104-113.

KAUFFMANN GW, RICHTER GM, ROEREN T: Nierentumorembolisation. *Radiologe* 1992; 32:127-131.

KEOGAN MT, KLIEWER MA, HERTZBERG BS ET AL.: Renal resistive indexes: variability in Doppler US measurements in a healthy population. *Radiology* 1996; 199 (1): 165-169.

KHAN A, HERMAN PG, VORWERK P, STEVENS P, ROJAS KA, GRAVER M: Solitary pulmonary nodules: comparison of classification with standard, thin-section and reference phantom CT. *Radiology* 1991; 179: 477-481.

KIM AY, KIM SH, KIM YJ, LEE IH: Contrast-enhanced power Doppler sonography for the differentiation of cystic renal lesions: preliminary study. *J Ultrasound Med* 1999; 18: 581-588.

KIER R, TAYLOR KJW, FEYOCK AL, RAMOS IM: Renal masses: characterisation with Doppler US. *Radiology* 1990; 176: 703-707.

KOPP H, LUDWIG M: Technische Grundlagen und apparative Voraussetzungen. In: *Checkliste Doppler-und Duplexsonographie*. Stuttgart, New York: Thieme-Verlag, 1999.

KUIJPERS D, JASPERS R: Renal masses: differential diagnosis with pulsed Doppler US. *Radiology* 1989; 198: 785-788.

KRUMME B: Farbkodierte Duplexsonographie der Nieren, in: Rassweiler J, Merkle W (Hrsg.): *Ultraschall in der Urologie*. Stuttgart, 1997.

LEMAITRE L, ROBERT Y, DUBRULLE F, CLAUDON M, DUHAMEL A, DANJOU P, MAZEMAN E: Renal angiomyolipoma: growth followed up with CT and/or US. *Radiology* 1995; 197: 598-602.

- LEVINE E, HUNTRAKOON M, WETZEL LH: Small renal neoplasms: Clinical, pathologic and imaging features. *Am J Roentgenol* 1989; 153: 69-73.
- MECKLER U, WERMKE W: *Sonographische Differentialdiagnostik-systematischer Atlas: Abdomen-Urogenitaltrakt-Halsorgane*: Köln, 1997.
- MITCHELL DG: Color Doppler imaging: principles, limitations, and artifacts. *Radiology* 1990; 177: 1-10.
- MOSTOFI FK: Histological typing of the kidney tumors. International histological classification of tumors, No. 25. Geneva: World Health Organisation, 1981.
- PÄIVÄNSALO M, LÄHDE S, HYVÄRINEN S, KALIOINEN M, JALOVAARA P: Renal angiomyolipoma: ultrasonographic, CT, angiographic and histologic correlation. *Acta Radiol* 1991; 32: 239-243
- PALMER PES, WHO, WORLD FEDERATION OF ULTRASOUND IN MEDICINE AND BIOLOGY (WFUMB): *Sonographie*. Toronto-Seattle, 1999.
- PASSE TJ, BLUEMKE DA, SIEGELMAN SS: Tumor angiogenesis: tutorial on implications for imaging. *Radiology* 1997; 203: 593-600.
- PORENA M, VESPASIANI G, ROSI P, CONSTANTINI E, VIRIGILI G, MEARINI E, MICALI F: Incidentally detected renal cell carcinoma: role of ultrasonography. *J Clin Ultrasound* 1992; 20: 395-400.
- POTEMPA DM, RASSWEILER J: Technische Grundlagen in: RASSWEILER J, MERKLE W: *Ultraschall in der Urologie*. Stuttgart, 1997.
- RAMOS I, FERNANDEZ LA, MORSE SS, FORTUNE KL, TAYLOR KJ: Detection of neovascular signals in a 3 day Walker 256 rat carcinoma by CW Doppler ultrasound. *Ultrasound Med Biol* 1988; 14:123-126.
- RAMOS IM, TAYLOR KJW, KIER R, BURNS PN, SNOWER DP, CARTER D: Tumor vascular signals in renal masses: detection with Doppler US. *Radiology* 1988; 168: 633-637.
- RICCABONA M, SZOLAR D, PREIDLER K, UGGOWITZER M, KUGLER C, DÖRFLER O, SCHREYER HH: Renal masses – evaluation by amplitude coded color Doppler sonography and multiphasic contrast-enhanced CT. *Acta Radiologica* 1999; 40: 457-461.
- RIEDE UN, SCHÄFER HE: *Allgemeine und Spezielle Pathologie*. Stuttgart, 1993.
- ROBSON CJ, CHURCHILL BM, ANDERSON W: The results of radical nephrectomy for renal cell carcinoma. *J Urol* 1969; 101: 297-301.
- ROEREN T: Bildgebende Verfahren in der Diagnostik des Nierenzellkarzinoms. In: STÄHLER G, POMER S: *Nierentumoren. Grundlagen, Diagnostik, Therapie*. Berlin-Heidelberg-New York, 1997.

- RUBIN JM, BUDE RO, CARSON PI, BREE RL, ADLER RS: Power Doppler US: a potentially useful alternative to mean-frequency-based color Doppler US. *Radiology* 1994; 190: 853-856.
- SACHS L: *Statistische Methoden. Planung und Auswertung*. 7. Auflage, Berlin/Heidelberg/New York, 1993.
- SACHS L: *Angewandte Statistik. Anwendung statistischer Methoden*. 9. Auflage, Berlin/Heidelberg/New York, 1999.
- SCHIEFER D, GOTTSTEIN C, DIEHL V, ENGERT A: Antiangiogenese: ein neuer Ansatz in der Tumorthherapie? *Med Klin* 1999; 94: 570-79.
- SCHIEBLER TH, SCHMIDT W, ZILLES K (HRSG.): *Anatomie. Zytologie, Histologie, Entwicklungsgeschichte, makroskopische und mikroskopische Anatomie des Menschen*. 7. Auflage, Berlin, Heidelberg, New York, 1997
- SEEMANN MD, BEINERT T, SPELSBERG F, OBST B, DIENEMANN H, FINK U, KOHZ P, REISER M: Differenzierung von solitären Lungenrundherden durch die hochauflösende Computertomographie. *Radiologe* 1996; 36: 579-585.
- SEEMANN MD, BONÉL H, WINTERSPERGER B, HERRMANN K, SITTEK H, REISER MF: Vergleich eines High-End-Ultraschallgerätes mit einem Spiral-CT-Scanner beim Screening von Lebermetastasen. *Ultraschall in Med*. 1998; 19: 164-167.
- SIEGEL CL, MIDDLETON WD, TEEFEY SA, MC CLENNAN BL: Angiomyolipoma and renal cell carcinoma: US differentiation. *Radiology* 1996; 198: 789-793.
- SIEMER S, UDER M, HUMKE U, LINDENMEIER T, MOLL V, RUDENAUER E, MAURER J, ZIEGLER M: Stellenwert der Sonographie in der Frühdiagnostik des Nierenzellkarzinoms. *Urologe [A]* 2000; 39 (2): 149-53.
- SMITH T, MOY L, RUNOWICZ C: Müllerian mixed tumors: CT characteristics with clinical and pathologic observations: *AJR* 1997; 169: 531-535.
- SPOUGE AR, WILSON SR, WOOLEY B: Abdominal sonography in asymptomatic executives: prevalence of pathologic findings, potential benefits, and problems. *J Ultrasound Med* 1997; 15: 763-767.
- STÄHLER G, POMER S: *Nierentumoren. Grundlagen, Diagnostik, Therapie*. Berlin-Heidelberg-New York, 1997.
- STÄHLER G, BRKOVIC D: Die chirurgische Therapie des Nierenzellkarzinoms. *Urologe [A]* 1999, 38: 452-459.
- STÖRKEL S: Epitheliale Tumoren der Niere. Pathologische Subtypisierung und zytogenetische Korrelation. *Urologe* 1999; 38:425-432.
- TAMURA Y, JINZAKI M, OHKUMA K, NARIMATSU Y, HASHIMOTO S, TANIMOTO A, HIRAMATSU K: Visualisation of tumor vessels in renal tumors. Comparison between power Doppler ultrasonography and angiography. *Acta Radiologica* 2001; 42: 239-243.

- TAYLOR KJW, RAMOS I, MORSE SS, FORTUNE KL, HAMMERS L, TAYLOR CR: Focal liver masses: differential diagnosis with pulsed Doppler US. *Radiology* 1987; 164: 643-647.
- TAYLOR KJW, RAMOS I, CARTER D, MORSE SS, SNOWER D, FORTUNE K: Correlation of Doppler US with neovascular morphologic features. *Radiology* 1988; 166: 57-62.
- THOENES W., STÖRKE S., RUMPELT H. J., MOLL R.: Cytomorphological typing of renal cell carcinoma – a new approach. *European Urology* 1990, 18 (suppl.2): 6-9.
- TSCHADA R, HATZINGER M, RASSWEILER J: Niere und oberer Harnleiter, in: Rassweiler J, Merkle W (Hrsg.): *Ultraschall in der Urologie*. Stuttgart, 1997.
- ULLRICH T, RÖBLER W, WIELAND WF: Farbkodierte Duplexsonographie in der urologischen Diagnostik. *Urologe [B]* 1999; 39: 231-236.
- WAGNER H, OBERNEDER R, BUSCH M, WEISS M, SCHMELLER N, PETRIDES P (HRSG. TUMORZENTRUM MÜNCHEN): Nierenkarzinom. In: *Empfehlungen zur Diagnostik, Therapie und Nachsorge. Urogenitale Tumoren. 2. Auflage, München, 1997, S. 74-93.*
- WEISS H, LUDWIG F, WEISS A, KELLER W, RETHEL R, SOMMER W, BÜSING CM: Die Häufigkeit des Nierenzystenwandkarzinoms - Ergebnisse von 22 000 Ultraschalluntersuchungen. *Ultraschall* 1983; 4: 24-30.
- WERNER J: *Biomathematik und Medizinische Statistik. 2. Auflage, Wien, München, Baltimore, Urban & Schwarzenberg, 1992.*
- WIEDEMANN A, HOLTSMANN G, DIEKMANN WP, ZUMBÉ J: Lumbale radikale Nephrektomie. Eine retrospektive Analyse von 186 Fällen. *Urologe [A]* 2000; 39: 154-159.
- WITTEKIND C (HRSG.), UICC (INTERNATIONAL UNION AGAINST CANCER): *TNM-Klassifikation maligner Tumoren. 5. Auflage, Berlin u.a., Springer-Verlag, 1997, S. 171-173.*
- WUNDERLICH H, SCHUMANN S, JANITZKY V, MORAVEK P, PODHOLA M, KOSMEHL H, SCHUBERT J: Inzidenzzunahme beim Nierenzellkarzinom in Mitteleuropa. Entspricht die diagnostische einer echten Inzidenzzunahme? *Urologe [A]* 1999; 38:252-257.
- YAMASHITA Y, TAKAHASHI M, WATANABE O ET AL.: Small renal carcinomas: pathologic and radiographic correlation. *Radiology* 1992; 184: 493-498.
- YAMASHITA Y, UENO S, MAKITA O, OGATA I, HATANAKA Y, WATANABE O, TAKAHASHI M: Hyperechoic renal tumors: anechoic rim and intratumoral cysts in US differentiation of renal cell carcinoma from angiomyolipoma. *Radiology* 1993; 188: 179-182.
- YAMASHITA Y, HONDA S, NISHIHARU T, URATA J, TAKAHASHI M: Detection of pseudocapsule of renal cell carcinoma with MR imaging and CT. *Am J Roentgenol* 1996; 166(5): 1151-1155.
- ZOLLER WG, GRESSER U, ZÖLLNER N: *Einführung in die Ultraschalldiagnostik. 2. Auflage, Basel-Freiburg, 1994.*

Abbildungsverzeichnis

Abbildung 1: Primäre Ursachen für die Verdachtsdiagnose einer renalen Raumforderung.....	S. 11
Abbildung 2: Altersverteilung der Patienten.....	S. 13
Abbildung 3: Seitenlokalisation.....	S. 47
Abbildung 4: Lokalisation der Raumforderungen in den Sextanten der rechten Niere.....	S. 51
Abbildung 5: Lokalisation der Raumforderungen in den Sextanten der linken Niere.....	S. 52
Abbildung 6: Größe der Läsionen (Mittelwert).....	S. 53
Abbildung 7: Form der Läsionen.....	S. 54
Abbildung 8: Binnenstruktur der Läsionen.....	S. 55
Abbildung 9: Echogenität der Läsionen.....	S. 56
Abbildung 10: V.a. Angiomyolipom (B-Mode).....	S. 57
Abbildung 11: Echoarme Areale.....	S. 58
Abbildung 12: Klarzelliges NZK mit echoarmen/zystischen Arealen (B-Mode).....	S. 59
Abbildung 13: Klarzelliges NZK mit echoarmen Arealen (B-Mode).....	S. 59
Abbildung 14: Echoreiche Areale.....	S. 60
Abbildung 15: Septierte Urothelzyste (B-Mode).....	S. 61
Abbildung 16: Halo.....	S. 62
Abbildung 17: Klarzelliges NZK mit Halo (B-Mode).....	S. 63
Abbildung 18: Randbereich der Läsionen.....	S. 64
Abbildung 19: Umgebung der Läsionen.....	S. 65
Abbildung 20: Vaskularisation/Perfusion des Tumorrinneren.....	S. 69
Abbildung 21: Vaskularisation/Perfusion der malignen Läsionen-ausgehend vom Tumorrinneren...S.	71
Abbildung 22: Vaskularisation/Perfusion der benignen Läsionen-ausgehend vom Zentrum der Läsion.....	S. 72
Abbildung 23: Pseudozyste mit Vaskularisationskorona (PDS).....	S. 72
Abbildung 24: Pseudozyste mit Vaskularisationskorona (FKDS).....	S. 73
Abbildung 25: Klarzelliges, sog. „kleines“ NZK (PDS).....	S. 73
Abbildung 26: Vaskularisation/Perfusion der Randzonen der Läsionen.....	S. 74
Abbildung 27: Vaskularisation/Perfusion der malignen Läsionen-ausgehend von der Tumorrandzone.....	S. 75
Abbildung 28: Vaskularisation/Perfusion der benignen Läsionen-ausgehend von der Tumorrandzone.....	S. 76
Abbildung 29: Betonte Vaskularisations/Perfusionszone.....	S. 77
Abbildung 30: Klarzelliges NZK, Vaskularisationskorona (PDS).....	S. 78

Abbildung 31: Klarzelliges NZK, Vaskularisationskorona (FKDS).....	S. 79
Abbildung 32: Onkozytom mit Korona und einsprossenden Gefäßen (PDS).....	S. 80
Abbildung 33: Klarzelliges NZK, Vaskularisationskoronae einzelner Lobuli (PDS).....	S. 80
Abbildung 34: Klarzelliges NZK, Vaskularisationskoronae einzelner Lobuli (FKDS).....	S. 81
Abbildung 35: Vaskularisation/Perfusion der Tumorrandozone in der Darstellung durch die PDS...S.	82
Abbildung 36: Einsprossen von Gefäßästen.....	S. 83
Abbildung 37: Kombination der Merkmale „Vaskularisationskorona“ und „Einsprossen von Gefäßästen“ im Gesamtkollektiv.....	S. 85
Abbildung 38: Kombination der Merkmale „periläsionale Perfusionskorona“ und „Einsprossen von Gefäßästen“ bei den malignen Nierenläsionen.....	S. 85
Abbildung 39: Kombination der Merkmale „periläsionale Perfusionskorona“ und „Einsprossen von Gefäßen bei den benignen Nierenläsionen.....	S. 86
Abbildung 40: Klarzelliges NZK mit Korona und einsprossenden Gefäßen (PDS).....	S. 87
Abbildung 41: Intratumorale „farbtupferartige“ Gefäßanschnitte.....	S. 87
Abbildung 42: Klarzelliges NZK mit unvollständiger Korona, einsprossenden Gefäßen und intraläsionalen Gefäßanschnitten (PDS).....	S. 88
Abbildung 43: Klarzelliges NZK mit intratumoralen „farbtupferartigen“ Gefäßanschnitten (FKDS).....	S. 89
Abbildung 44: Klarzelliges NZK mit Korona, einsprossenden Gefäßen und Gefäßanschnitten (PDS).....	S. 89
Abbildung 45: Hochfrequentes Tumorsignal eines klarzelligen NZK (FKDS).....	S. 92
Abbildung 46: Niedrig-impedantes Gefäßsignal eines Onkozytoms (FKDS).....	S. 93
Abbildung 47: Reaktiv veränderter Nierenabschnitt. Vaskularisationskorona (FKDS).....	S. 128
Abbildung 48: a. e. Müller’scher Misch tumor (B-Mode).....	S. 130
Abbildung 49: a.e. Müller’scher Misch tumor (PDS).....	S. 131
Abbildung 50: Metastase eines verhornenden Plattenepithelkarzinoms (B-Mode).....	S. 132
Abbildung 51: Metastase eines verhornenden Plattenepithelkarzinoms (PDS).....	S. 132
Abbildung 52: Metastase eines verhornenden Plattenepithelkarzinoms (PDS).....	S. 133

Tabellenverzeichnis

Tabelle 1: Histopathologische Diagnosen der sonographisch untersuchten renalen Läsionen (nach: WHO-Klassifikation der Nierentumoren).....	S. 10
Tabelle 2: Korrelation der Sextantennummer mit der intrarenalen Lage.....	S. 21
Tabelle 3: Graduierung der Echogenität der Nierenläsionen mit Hilfe intrarenaler Referenzstrukturen.....	S. 24
Tabelle 4: Histologische Einteilung der Nierentumoren und tumorähnlicher Veränderungen (nach WHO, Mostofi 1981).....	S. 36
Tabelle 5: Mainzer Klassifikation nach W. Thoenes.....	S. 37
Tabelle 6: TNM-Klassifikation (UICC, 1997).....	S. 39
Tabelle 7: Vergleich der kleinen (≤ 3cm) und großen Nierenzellkarzinome bzgl. ihrer Sonomorphologie im B-Bild.....	S. 67
Tabelle 8: Perfusionsverteilung der benignen Raumforderungen (n = 5) in der FKDS und PDS.....	S. 68
Tabelle 9: Merkmalskombinationen: Perfusionskorona und Einsprossen von Gefäßen in die Läsionen.....	S. 86
Tabelle 10: Signifikante Malignitätskriterien.....	S. 97
Tabelle 11: Signifikante Kriterien für Zysten bzw. Pseudozysten.....	S. 98
Tabelle 12: Nicht signifikante Kriterien.....	S. 99

Abkürzungsverzeichnis

Abb.	Abbildung
a.e.	am ehesten
AML	Angiomyolipom(-e)
AV	arteriovenös
B-Bild-Verfahren/B-Mode	Brightness-/Helligkeits-Verfahren der Sonographie
BMS	B-Mode-Sonographie
BNL	benigne Nierenläsion(-en)
bzgl.	bezüglich
bzw.	beziehungsweise
cm	Zentimeter
cm ³	Kubikzentimeter
cos	cosinus
CT	Computertomographie
dB	deziBell
et (al.)	und (andere)
evtl.	eventuell
FKDS	farbkodierte Dopplersonographie
G	Grading
GHz	gigaHertz
HE	Houndsfield-Einheit(-en)
Hz	Hertz
i.v.	intravenös
kHz	Kilohertz
MHz	Megahertz
mm	Millimeter
MMT	Müller'scher Misch tumor
µm	Mikrometer
n.s.	nicht signifikant
MNL	maligne Nierenläsion(-en)
MRT	Magnetresonanztomographie
NZK	Nierenzellkarzinom(-e)
NL	Nierenläsion(-en)
NMR	engl.: nuclear magnetic resonance, deutsch: Magnetresonanztomographie (=MRT)
o.g.	oben genannt
p	Signifikanzniveau
PDS	Powerdopplersonographie
PW	pulsed wave
RCC	renal cell carcinoma(-s) / Nierenzellkarzinom(-e)
RF	Raumforderung(-en)
s	Sekunde
s.	siehe
sec	Sekunde
Sens.	Sensitivität
s.o.	siehe oben
sog.	sogenannt
Spez.	Spezifität
s.u.	siehe unten
Tab.	Tabelle
u.a.	unter anderem
UICC	Unio internationalis contra cancrum/ Union internationale contre le cancer

US	Ultraschall/ultrasound
u.U.	unter Umständen
PI	Pulsatilitätsindex
RI	Widerstandsindex/Resistive Index/Pourcelot-Index
Tab.	Tabelle
TAF	Tumor-Angiogenese-Faktor
TNM	Stadieneinteilung maligner Tumoren nach der UICC (T=Tumor, N=Nodulus, M=Metastase)
u.U.	unter Umständen
vgl.	vergleiche
$V_{\text{max/systolisch}}$	maximale systolische Blutflußgeschwindigkeit
$V_{\text{min/endiastolisch}}$	minimale enddiastolische Blutflußgeschwindigkeit
V_{mittel}	mittlere Blutflußgeschwindigkeit
WHO	World Health Organization
z.B.	zum Beispiel
z.T.	zum Teil
V.a.	Verdacht auf

Danksagung

Ich danke Herrn Prof. Dr. med. Dr. h. c. Maximilian Reiser, Direktor des Instituts für Klinische Radiologie der Ludwig-Maximilians-Universität München, für die Möglichkeit, an seinem Institut promovieren zu dürfen.

Herrn Dr. med. Marcus Seemann danke ich für die Übertragung des Themas meiner Dissertation, für die stets freundliche und kompetente Betreuung und die gute Zusammenarbeit.

Herrn Prof. Dr. med. Dr. h. c. Alfons Hofstetter, Direktor der Urologischen Klinik am Klinikum Großhadern der Ludwig-Maximilians-Universität München, und dem ehemaligen Leitenden Oberarzt, Herrn Prof. Dr. med. Nikolaus Schmeller, sowie allen beteiligten Ärztinnen und Ärzten der Urologischen Klinik am Klinikum Großhadern, namentlich den Herren Doktoren Djamali-Leonhard, Oberneder, Schaudig und Siebels, danke ich für die freundliche Unterstützung meiner Arbeit.

Herrn Dr. Schotten vom Institut für Medizinische Informationsverarbeitung, Biometrie und Epidemiologie der Ludwig-Maximilians-Universität München gebührt mein Dank für die freundliche Beratung im Rahmen der statistischen Auswertung.

Mein besonderer Dank gilt den an der Studie beteiligten Patientinnen und Patienten für ihre uneigennütige Bereitschaft und Geduld während der sonographischen Untersuchungen.

Lebenslauf

aus Datenschutzgründen entfernt