Aus der Klinik und Poliklinik für Frauenheilkunde und Geburtshilfe
der Ludwig-Maximilians-Universität München
Direktor: Prof. Dr. med. Sven Mahner

MTA1 und LDOC1 als potenzielle Prognosefaktoren beim Vulvakarzinom

Dissertation
zum Erwerb des Doktorgrades der Medizin
an der Medizinischen Fakultät der
Ludwig-Maximilians-Universität zu München

vorgelegt von

Giulia Wanka

aus

Münster

2022

Mit Genehmigung der Medizinischen Fakultät
der Universität München

Berichterstatter:	PD Dr. med. Julia Jückstock
Mitberichterstatter:	PD Dr. med. Beyhan Ataseven apl. Prof. Dr. med. Miriam Lenhard
Mitbetreuung durch den promovierten Mitarbeiter:	
Dekan:	Prof. Dr. med. Thomas Gudermann
Tag der mündlichen Prüfung:	20.10.2022

Inhaltsverzeichnis

Abbildungsverzeichnis ..... **VI**

Tabellenverzeichnis ..... **VIII**

Abkürzungsverzeichnis ..... **IX**

1 Einleitung **1**

1.1 Das Vulvakarzinom 1

1.1.1 Hinführung zum Thema 1

1.1.2 Epidemiologie 1

1.1.3 Risikofaktoren für die Entstehung eines Vulvakarzinoms 2

1.1.4 Präkanzerosen der Vulva 3

1.1.5 Histologie und Pathogenese invasiver Vulvakarzinome 5

1.1.6 Diagnostik und Staging 7

1.1.7 Therapie 9

1.1.7.1 Operative Therapie 9

1.1.7.2 Operative Therapie der Lymphabflusswege 10

1.1.7.3 Radiotherapie 11

1.1.7.4 Chemotherapie 12

1.1.8 Prognosefaktoren 12

1.2 MTA1 und LDOC1 als potenzielle Prognosefaktoren 14

1.2.1 MTA1 14

1.2.2 LDOC1 17

2 Zielsetzung **20**

3 Material und Methoden **22**

3.1 Immunhistochemie: Detektion von MTA1 und LDOC1 im Vulvakarzinomgewebe 22

3.1.1 Vorbemerkung 22

3.1.2 Patientinnenkollektiv 22

3.1.3 Verarbeitung der Gewebeproben 22

3.1.4 Immunhistochemische Färbung 24

3.1.4.1 Verwendete Antikörper 24

3.1.4.2 ZytoChem-Plus HRP Polymer-Methode 24
3.1.4.3 Positivkontrolle 25
3.1.4.4 Durchführung 25
3.1.5 Bewertung nach IRS 28
3.2 Zellkultur: Regulation von LDOC1 in vitro 30
3.2.1 Vorbemerkung 30
3.2.2 Modellzelllinien 31
3.2.3 Zellkultivierung 31
3.2.3.1 Mediumwechsel 32
3.2.3.2 Splitting der Zellen 32
3.2.3.3 Zellzählung mit Trypanblau 33
3.2.4 Stimulation mit C-DIM 12 33
3.2.5 MTT-Test 34
3.2.5.1 Durchführung 34
3.2.6 BrdU-Test 35
3.2.6.1 Durchführung 35
3.2.7 Real-Time PCR 36
3.2.7.1 RNA-Isolierung 36
3.2.7.2 Transkription der RNA in cDNA 37
3.2.7.3 Durchführung der Real-Time PCR 38
3.3 Statistische Analyse 40

4 Ergebnisse 41

4.1 Immunhistochemie: Detektion von MTA1 und LDOC1 im Vulvakarzinomgewebe 41
4.1.1 Vorbemerkung 41
4.1.2 Deskriptive Statistik 41
4.1.2.1 Patientinnenkollektiv 41
4.1.2.2 MTA1-Expression im Patientinnenkollektiv 44
4.1.2.3 LDOC1-Expression im Patientinnenkollektiv 45
4.1.3 Alter 47
4.1.4 Tumormorphologie 47
4.1.5 Tumorgröße 49
4.1.6 Nodalstatus 49

4.1.7 FIGO-Klassifikation ... 50
4.1.8 Grading ... 50
4.1.9 p16-Status ... 51
4.1.10 10-Jahres-Überleben ... 51
4.1.11 Rezidivfreies Überleben ... 53
4.1.12 Korrelationsanalyse ... 53
4.2 Zellkultur: Regulation von LDOC1 in vitro ... 55
4.2.1 Vorbemerkung ... 55
4.2.2 MTT-Test an den Zelllinien A431 und SW 954 ... 55
4.2.2.1 MTT-Test an der Zelllinie A431 ... 55
4.2.2.2 MTT-Test an der Zelllinie SW 954 ... 56
4.2.3 BrdU-Test an der Zelllinie A431 ... 56
4.2.4 Real-Time PCR ... 57
4.3 Zusammenfassung signifikanter Ergebnisse ... 58

5 Diskussion ... 59
5.1 MTA1 als negativer prognostischer Marker beim Vulvakarzinom ... 59
5.2 LDOC1 als negativer prognostischer Marker beim Vulvakarzinom ... 62
5.3 LDOC1-Regulation ... 65

6 Zusammenfassung ... 68

Literaturverzeichnis ... 70
Anhang ... 80
Danksagung ... 86
Affidavit ... 87
Publikationsliste ... 88

Abbildungsverzeichnis

Abbildung 1: Übersicht über Inzidenz, Ätiologie, histologische und molekularpathologische Charakteristika der verschiedenen Formen des Vulvakarzinoms 7
Abbildung 2: Proteinstruktur MTA1 15
Abbildung 3: NuRD-Komplex 16
Abbildung 4: Lokalisation des LDOC1-Gens auf dem X-Chromosom 18
Abbildung 5: EPOS-Methode 25
Abbildung 6: Schematische Übersicht über Ablauf der immunhistochemischen Färbung 25
Abbildung 7: MTA1-Färbung: Intensität = 1 29
Abbildung 8: MTA1-Färbung: Intensität = 2 29
Abbildung 9: MTA1-Färbung: Intensität = 3 29
Abbildung 10: MTA1-Färbung: Positivkontrolle Plazenta 29
Abbildung 11: LDOC1-Färbung: Intensität = 1 30
Abbildung 12: LDOC1-Färbung: Intensität = 2 30
Abbildung 13: LDOC1-Färbung: Intensität = 3 30
Abbildung 14: LDOC1-Färbung: Positivkontrolle Plazenta 30
Abbildung 15: Altersverteilung bei Gewebeentnahme 43
Abbildung 16: MTA1: IRS-Verteilung der zytoplasmatischen Färbung 45
Abbildung 17: MTA1: IRS-Verteilung der kernständigen Färbung 45
Abbildung 18: LDOC1: IRS-Verteilung der zytoplasmatischen Färbung 46
Abbildung 19: LDOC1: IRS-Verteilung der kernständigen Färbung 47
Abbildung 20: MTA1-Färbung am nicht verhornenden Plattenepithelkarzinom 47
Abbildung 21: MTA1-Färbung am Vulvakarzinom vom kondylomatösen Typ 47
Abbildung 22: MTA1-Färbung am verhornenden Plattenepithelkarzinom 48
Abbildung 23: MTA1-Färbung am Vulvakarzinom vom verrukösen Typ 48
Abbildung 24: MTA1-Expression im Zytoplasma in Bezug auf Tumormorphologie 48
Abbildung 25: Prozentualer Anteil der Zellen mit kernständiger MTA1-Expression in Bezug auf die Tumorgröße T 49

Abbildung 26: Prozentualer Anteil der Zellen mit kernständiger MTA1-Expression in Bezug auf FIGO-Stadium 50

Abbildung 27: Prozentualer Anteil der Zellen mit kernständiger MTA1-Expression in Bezug auf p16-Status 51

Abbildung 28: Abnahme des 10-Jahres-Überlebens bei LDOC1-Expression im Zytoplasma 52

Abbildung 29: Abnahme des 10-Jahres-Überlebens bei LDOC1-Expression im Zytoplasma 52

Abbildung 30: Abnahme des 10-Jahres-Rezidivfreien-Überlebens bei LDOC1-Expression im Zellkern 53

Abbildung 31: Positive Korrelation zwischen MTA1-Expression im Zytoplasma und im Zellkern 54

Abbildung 32: Positive Korrelation zwischen der LDOC1-Expression im Zytoplasma und im Zellkern 54

Abbildung 33: Positive Korrelation zwischen der LDOC1- und MTA1-Expression im Zytoplasma 54

Abbildung 34: MTT-Test A431: Abnahme der Zellvitalität bei steigender C-DIM 12-Konzentration 55

Abbildung 35: MTT-Test SW 954: keine Abnahme der Zellvitalität bei steigender C-DIM 12-Konzentration 56

Abbildung 36: BrdU-Test A431: Abnahme der Zellproliferation bei steigender CDIM12-Konzentration 56

Abbildung 37: PCR-Auswertung: LDOC1-Expression von A431 um den Faktor 2,08 erhöht im Vergleich zu SW 954 57

Tabellenverzeichnis

Tabelle 1: Übersicht Präkanzerosen der Vulva 5
Tabelle 2: TNM-/FIGO-Klassifikation des Vulvakarzinoms 9
Tabelle 3: Antikörper 24
Tabelle 4: IRS-Score 28
Tabelle 5: Zelllinie A431 31
Tabelle 6: Zelllinie SW 954 31
Tabelle 7: Verdünnungsreihe C-DIM 12 34
Tabelle 8: Zusammensetzung Mastermix Transkription 38
Tabelle 9: Inhalt der PCR-Proben 39
Tabelle 10: Übersicht klinisch-pathologischer Eigenschaften des Patientinnenkollektivs 42
Tabelle 11: Follow-up-Ergebnisse 44
Tabelle 12: MTA1-Expression im Patientinnenkollektiv 44
Tabelle 13: LDOC1-Expression im Patientinnenkollektiv 46
Tabelle 14: Geräte und Hilfsmittel Immunhistochemie 80
Tabelle 15: Verbrauchsmaterialien Immunhistochemie 80
Tabelle 16: Chemikalien und Lösungen Immunhistochemie 81
Tabelle 17: Antikörper, Detektionssystem und Färbesubstrat 81
Tabelle 18: Geräte und Hilfsmittel Zellkultur 82
Tabelle 19: Verbrauchsmaterialien Zellkultur 82
Tabelle 20: Chemikalien und Lösungen Zellkultur 83
Tabelle 21: Zelllinien 83
Tabelle 22: Stimulans 83
Tabelle 23: Geräte und Verbrauchsmaterialien RNA-Isolation, Transkription und Real-time-PCR 84
Tabelle 24: Chemikalien und Lösungen RNA-Isolation, Transkription und Real-time-PCR 84
Tabelle 25: Primer 84
Tabelle 26: Übersicht aller berechneter p-Werte 85

Abkürzungsverzeichnis

ß-ME	ß-Mercaptoethanol
CIN	Zervikale Intraepitheliale Neoplasie
CT	Computertomographie
cTNM	Klinische TNM-Klassifikation
DNA	Deoxyribonucleic acid (Desoxyribonukleinsäure)
DMEM	Dulbecco's Modified Eagle Medium
DGGG	Deutsche Gesellschaft für Gynäkologie und Geburtshilfe
EMT	Epithelial-mesenchymale Transition
EPOS	Enhanced Polymer One Step Staining
FCS	Fetal calf serum
FIGO	Fédération Internationale de Gynécologie et d'Obstétrique
GAPDH	Glycerinaldehyd-3-phosphat-Dehydrogenase
HDAC	Histondeacetylasen
HE-Färbung	Hämatoxylin-Eosin-Färbung
HPV	Humanes Papilloma Virus
HSIL	High-grade squamous intraepithelial lesion
IRS	Immunreaktiver Score
ISSVD	International Society for the Study of Vulvo-vaginal Disease
LDOC	Leucin zipper downregulated in cancer
LK	Lymphknoten
LNE	Lymphonodoektomie
LNR	Lymph node ratio
LSIL	Low-grade squamous intraepithelial lesion
µ	Mikro
m	Milli
M	Molar
MRT	Magnetresonanztomographie
MTA	Metastasis associated
NF-κB	Nuclear factor 'kappa-light-chain-enhancer' of activated B-cells
nm	Nanometer
NuRD	Nucleosome remodeling and histone deacetylation

pRB	Retinoblastom-Protein
RKI	Robert Koch Institut
RNA	Ribonucleic acid (Ribonukleinsäure)
RNase	Ribonukleasen
mRNA	Messenger Ribonukleinsäure
pTNM	pathologische TNM-Klassifikation
SLN	Sentinel lymph node
STIKO	Ständige Impfkommission
TNFα	Tumor Nekrose Faktor alpha
TNM	Tumor, Nodes, Metastases
UICC	Union internationale contre le cancer
VAIN	Vaginale intraepitheliale Neoplasie
VIN	Vulväre Intraepitheliale Neoplasie
d-VIN	Differentiated vulväre intraepitheliale Neoplasie
u-VIN	Undifferentiated vulväre intraepitheliale Neoplasie
WAVE 3	WASP family verprolin-homologous protein

1 Einleitung

1.1 Das Vulvakarzinom

1.1.1 Hinführung zum Thema

Pruritus vulvae, das Gefühl des Wundseins oder ein Brennen – Beschwerden im Intimbereich sind häufig und meist mit eher harmlosen Diagnosen wie einer Pilzinfektion oder einem Harnwegsinfekt verbunden. Andererseits können Beschwerden wie diese auch als Frühsymptome eines Vulvakarzinoms auftreten. Die klinische Erscheinung dieser Tumoren reicht von leicht geröteter Haut bis hin zu große Areale einnehmenden Ulzera. Die Frühsymptome sind meist unspezifisch oder können gar ganz fehlen. Die Klinik des Vulvakarzinoms ist nicht karzinomspezifisch und Vulvakarzinome gehören zu den seltenen Karzinom-Entitäten, jedoch sollten bei entsprechenden Symptomen differenzialdiagnostisch stets das Vulvakarzinom und seine Vorstufen berücksichtigt werden.

1.1.2 Epidemiologie

Epidemiologische Daten zum Vulvakarzinom in Deutschland wurden 2013 erstmalig im Bericht „Krebs in Deutschland 2009/2010“, der 9. Ausgabe der Gesundheitsberichterstattung des RKI, veröffentlicht [1]. Anlass hierfür war der deutliche Inzidenzanstieg dieser Entität im ersten Jahrzehnt des 21. Jahrhunderts. Seit dem Jahr 2000 hat sich die Zahl der Neuerkrankungen in Deutschland von etwa 1.500 erkrankten Frauen im Jahr 2000 auf 3.301 im Jahr 2017 mehr als verdoppelt [2]. Das Vulvakarzinom stellt heute in Deutschland das vierthäufigste weibliche Genitalkarzinom nach dem Endometriumkarzinom, dem Ovarialkarzinom sowie dem Zervixkarzinom dar [3].

Studien zufolge sind vom Anstieg der Inzidenz besonders jüngere Frauen unter 50 Jahren betroffen [4, 5]. Jedoch ist das Vulvakarzinom weiterhin eine Erkrankung des gehobenen Alters. Während in der Gruppe der 40–44-jährigen Frauen weniger als 4 von 100.000 an einem bösartigen Tumor der Vulva leiden, sind es in der Gruppe der 70–74-Jährigen bereits über 15 von 100.000 Frauen. Das mittlere Erkrankungsalter lag 2016 bei 73 Jahren [3]. Die Sterberate des Vulvakarzinoms bewegt sich dagegen laut Datenerfassung des RKI seit 2010 auf einem stabilen Niveau: Im Jahr 2017 wurden 943 Todesfälle registriert. Die relative 5-Jahres-Überlebensrate nach der Diagnose eines bösartigen Vulvatumors lag für den Zeitraum 2015–2016 bei 71 % [3].

1.1.3 Risikofaktoren für die Entstehung eines Vulvakarzinoms

Eine Infektion mit einigen Subtypen Humaner Papillomaviren (HPV), Immunsuppression, Nikotinabusus, Dysplasien im Anogenitaltrakt und chronische Hauterkrankungen wie Lichen sclerosus gelten als zentrale Risikofaktoren für die Entstehung eines Vulvakarzinoms.

In etwa 40 % der Fälle kann beim Vulvakarzinom eine HPV-Infektion nachgewiesen werden, darunter am häufigsten der HPV-high-risk-Typ 16, gefolgt von HPV33 und HPV18 [6]. Das Risiko, sich mit HPV zu infizieren, steigt wiederum mit der Anzahl an Geschlechtspartnern und einer frühen Aufnahme sexueller Aktivität. Eine Primärprävention der HPV-Infektion ist durch die HPV-Impfung möglich. Seit 2018 wird diese von der STIKO als Standardimpfung für Mädchen und Jungen im Alter von 9–17 Jahren gleichermaßen empfohlen [7]. Die Durchführung sollte möglichst zwischen 9 und 14 Jahren und vor dem ersten Geschlechtsverkehr stattfinden. Dennoch können Frauen und Männer auch nach stattgehabter Kohabitarche von der Impfung profitieren.

Allerdings reicht die HPV-Infektion allein in der Regel nicht aus, um eine Karzinomentwicklung auszulösen. Ein intaktes Immunsystem ist in der Lage, eine HPV-Infektion folgenlos auszuheilen. Dagegen führt ein beeinträchtigtes Immunsystem dazu, dass die transiente in eine persistierende Infektion übergeht, die zur Tumorgenese führen kann [8]. Als verbreitete Ursachen für eine Immunsuppression gelten insbesondere Medikamente und chronische Krankheiten, wie beispielsweise die HIV-Infektion, welche das Immunsystem beeinträchtigen. Auch für Nikotin lassen sich Hinweise auf eine immunsupprimierende Wirkung finden [9]. Etwa 60 % der Patientinnen mit Vulvakarzinom sind Raucherinnen oder haben geraucht. Rauchen gilt als der häufigste Risikofaktor für das Vulvakarzinom [10].

Darüber hinaus treten HPV-Infektionen im Genitalbereich häufig multizentrisch auf [11]. Bei Vorliegen einer CIN (Zervikale Intraepitheliale Neoplasie) oder VAIN (Vaginale Intraepitheliale Neoplasie) ist das Risiko für ein sequenzielles oder simultanes Auftreten eines Vulvakarzinoms oder seiner Vorstufen erhöht. Dieser sogenannte *HPV field effect* kann das Plattenepithel von der Zervix bis zur Analregion betreffen [12].

Insgesamt sind von HPV-Infektionen vorwiegend jüngere Patientinnen mit einem mittleren Alter von 55 Jahren betroffen [13].

Bei postmenopausalen Patientinnen spielt im Rahmen der Tumorentstehung dagegen Lichen sclerosus eine wichtige Rolle. Dabei handelt es sich um eine Bindegewebserkrankung, die sich vornehmlich in der Genitoanalregion manifestiert und durch einen chronisch-rezidivierenden Verlauf und starken Juckreiz gekennzeichnet ist. Ätiologisch wird ein autoimmunologischer Prozess vermutet [14]. Lichen sclerosus gilt als die häufigste gutartige, nicht infektiöse Erkrankung der Vulva und stellt einen Risikofaktor für die Entstehung eines Vaginal- und Vulvakarzinoms dar [15]. Mit fortschreitender Erkrankung kommt es durch einen chronischen Entzündungsreiz zu einer charakteristischen Weißfärbung der Haut der Vulva und Perianalregion. Der chronische Entzündungsreiz und Vernarbungsprozess gelten über einen p53-vermittelten Signalweg als Induktoren der Karzinogenese [16].

1.1.4 Präkanzerosen der Vulva

Dem Vulvakarzinom kann die Vulväre Intraepitheliale Neoplasie (VIN) als Präkanzerose vorausgehen. Die historische Einteilung unterschied – je nachdem wie hochgradig die Dysplasie ist – die VIN1, VIN2 und VIN3 voneinander. Die ISSVD *(International Society for the Study of Vulvo-vaginal Disease)* führte 2004 unter Berücksichtigung der unterschiedlichen Ätiologie der Präkanzerosen die Begriffe u-VIN *(usual type)* und d-VIN *(differentiated type)* ein [17].

Die weitaus häufiger diagnostizierte u-VIN (ehemals VIN2 und VIN3) [11] beschreibt eine HPV-induzierte Läsion, wobei zwischen LSIL *(low-grade squamous intraepithelial lesion)* und HSIL *(high-grade squamous intraepithelial lesion)* unterschieden wird [12]. Eine LSIL (ehemals VIN1) wird aufgrund des sehr geringen Progressionsrisikos nicht mehr als eigenständige Diagnose geführt, sondern zählt lediglich zu den „HPV-assoziierten Veränderungen“ ohne Krankheitswert oder Therapiebedürftigkeit [8, 12]. Typischerweise tritt die u-VIN multifokal und multizentrisch auf [18].

Die Genese der d-VIN ist dagegen HPV-unabhängig und entwickelt sich meist auf dem Boden eines Lichen sclerosus [12]. Diese Form der Präkanzerose erscheint meist unifokal und unizentrisch [12]. Wenngleich beim Vulvakarzinom die Tumorgenese zum Teil über die d-VIN verlaufen zu scheint, wird diese nicht immer isoliert diagnostiziert. Wird jedoch bei Patientinnen, die an Lichen sclerosus leiden, die Diagnose einer VIN gestellt,

steigt das Risiko, an einem Vulvakarzinom zu erkranken, signifikant im Vergleich zu den Frauen mit Lichen sclerosus ohne gleichzeitige VIN-Diagnose [19].

Die zwei Arten der Vulvären Intraepithelialen Neoplasie unterscheiden sich nicht nur bezüglich ihrer Ätiologie, sondern auch im Hinblick auf das Patientinnenalter bei Diagnosestellung: Während jüngere Patientinnen (mittleres Alter 55 Jahre) häufig HPV-positive Präkanzerosen der Vulva aufweisen, erkranken ältere Patientinnen (mittleres Alter 72 Jahre) meist an HPV-negativen Präkanzerosen [20].

Die Prognose einer VIN kann sehr unterschiedlich sein: Die Läsion kann sich zurückbilden, persistieren oder in ein invasives Karzinom übergehen. Eine niederländische Studie belegt ein unterschiedliches Progressionsrisiko der beiden VIN-Typen. Bei d-VIN lag die Progressionsrate bei 32,8 % in einem medianen Zeitintervall von 22,8 Monaten. Für HSIL der u-VIN ergab sich eine Progressionsrate von 5,7 % bei einem medianen Zeitintervall von 41,4 Monaten [21]. Somit verfügt die HPV-unabhängige Form der VIN über eine ungünstigere Prognose als die HPV-abhängige Form [22, 23].

Das primäre Therapieziel bei Vorliegen einer VIN ist die Vermeidung der Entstehung eines invasiven Karzinoms und die Beseitigung von Symptomen unter weitgehendem Erhalt der Anatomie und der Funktion der Vulva. Dafür stehen operative, ablative (CO_2-Laser) und chemische (Imiquimod lokal) Therapieoptionen zur Verfügung. Außerdem wird der Erfolg der photodynamischen Therapie als Therapieoption unter Studienbedingungen evaluiert [10]. Etwa 10 % der Patientinnen, die mit einer high-grade VIN diagnostiziert werden, entwickeln trotz Therapie ein invasives Karzinom [23, 24]. Dabei ist das Risiko für postmenopausale Frauen etwa dreimal so hoch wie für prämenopausale Frauen [25].

Epidemiologische Daten zeugen von einer deutlichen Zunahme der Inzidenz der VIN bis zum Ende der ersten Dekade des 21. Jahrhunderts [23].

In folgender Tabelle sind die Charakteristika der zwei Typen der Vulvären Intraepithelialen Neoplasie zusammenfassend aufgeführt:

***Tabelle 1: Übersicht Präkanzerosen der Vulva**; modifiziert nach [26]*

	u-VIN (LSIL, HSIL)	**d-VIN**
Inzidenz	80–95 %	5–20 %
Mittleres Patientinnenalter (Jahre)	55	72
Ätiologie	HPV-Infektion	Chronische Entzündung (Lichen sclerosus)
Lokalisierung	Multifokal, multizentrisch	Unifokal, unizentrisch
Progressionsrisiko	Gering	Mittel

1.1.5 Histologie und Pathogenese invasiver Vulvakarzinome

Die Mehrheit aller invasiven Vulvakarzinome sind Plattenepithelkarzinome (> 95 %), gefolgt von Basalzellkarzinomen [20]. Bei den Plattenepithelkarzinomen lassen sich nicht verhornende und verhornende Formen unterscheiden. Das verhornende Plattenepithelkarzinom entsteht meist unabhängig von HPV, betrifft ältere Patientinnen und entwickelt sich auf dem Boden degenerativer und chronisch entzündlicher Hauterkrankungen [12]. Das basaloide Vulvakarzinom und das Vulvakarzinom vom kondylomatösen (warty) Typ treten dagegen häufiger bei jüngeren Patientinnen auf und sind meist HPV-assoziiert [12]. Eine seltene Sonderform stellt der verruköse Typ dar. Er lässt sich histologisch deutlich vom Plattenepithelkarzinom differenzieren und ist nicht HPV-assoziiert [6].

Grundsätzlich lassen sich beim Vulvakarzinom zwei Wege der Tumorentstehung unterscheiden. Die Pathogenese des HPV-induzierten Vulvakarzinoms ist wissenschaftlich gut erforscht und beschrieben. Eine Schlüsselrolle kommt dabei den viralen Onkoproteinen E6 und E7 zu, welche Tumorsuppressor-Proteine binden und somit deren Funktion als Zellzyklusregulatoren inhibieren. Dabei bindet E6 den Tumorsuppressor p53 und E7 den Tumorsuppressor Retinoblastom-Protein (pRB). Letzteres führt zu einem Anstieg des Transkriptionsfaktors E2F, welcher eine Hyperproliferation der Zellen begünstigt [27]. Weiterhin kommt es durch den Verlust der physiologischen Funktion des Tumorsuppressor-Proteins pRB zu einer vermehrten Transkription von p16. Das p16-Protein lässt sich immunhistochemisch färben und gilt daher bei histopathologischer Untersuchung von Gewebe als Surrogatmarker für eine HPV-Infektion [26, 28].

Die Pathogenese des HPV-unabhängigen Vulvakarzinoms ist dagegen weitgehend unklar. Als Ursache spielen vermutlich epigenetische und genetische Alterationen eine

entscheidende Rolle. Bei genetischen Alterationen wird die DNA-Sequenz irreversibel verändert, bei epigenetischen Alterationen ist die DNA-Sequenz zwar unverändert, jedoch wird durch bestimmte Mechanismen die Genexpression modifiziert. Die am häufigsten untersuchte epigenetische Veränderung ist die Hypermethylierung von CpG-Inseln in den Promotorregionen von Tumorsuppressorgenen, die eine Inaktivierung des Gens zur Folge hat [29]. Ein *Review* von 2015 ergab, dass somatische Mutationen vergleichsweise häufiger in HPV-negativen Vulvakarzinomen nachgewiesen wurden, darunter am häufigsten die TP53-Mutation [29]. Bei somatischen Mutationen handelt es sich um erworbene Mutationen, die im Gegensatz zu Keimbahnmutationen nicht vererbt werden. Immunhistochemisch sind HPV-unabhängige Karzinome meist p53-positiv [27].

Durch immunhistochemische Untersuchung der p16- und p53-Expression in Vulvakarzinomgewebe lassen sich die verschiedenen Wege der Tumorentstehung differenzieren. Folgende Grafik gibt eine Übersicht über die verschiedenen Formen des Vulvakarzinoms, deren Ätiologie und der histologischen und molekularpathologischen Differenzierung:

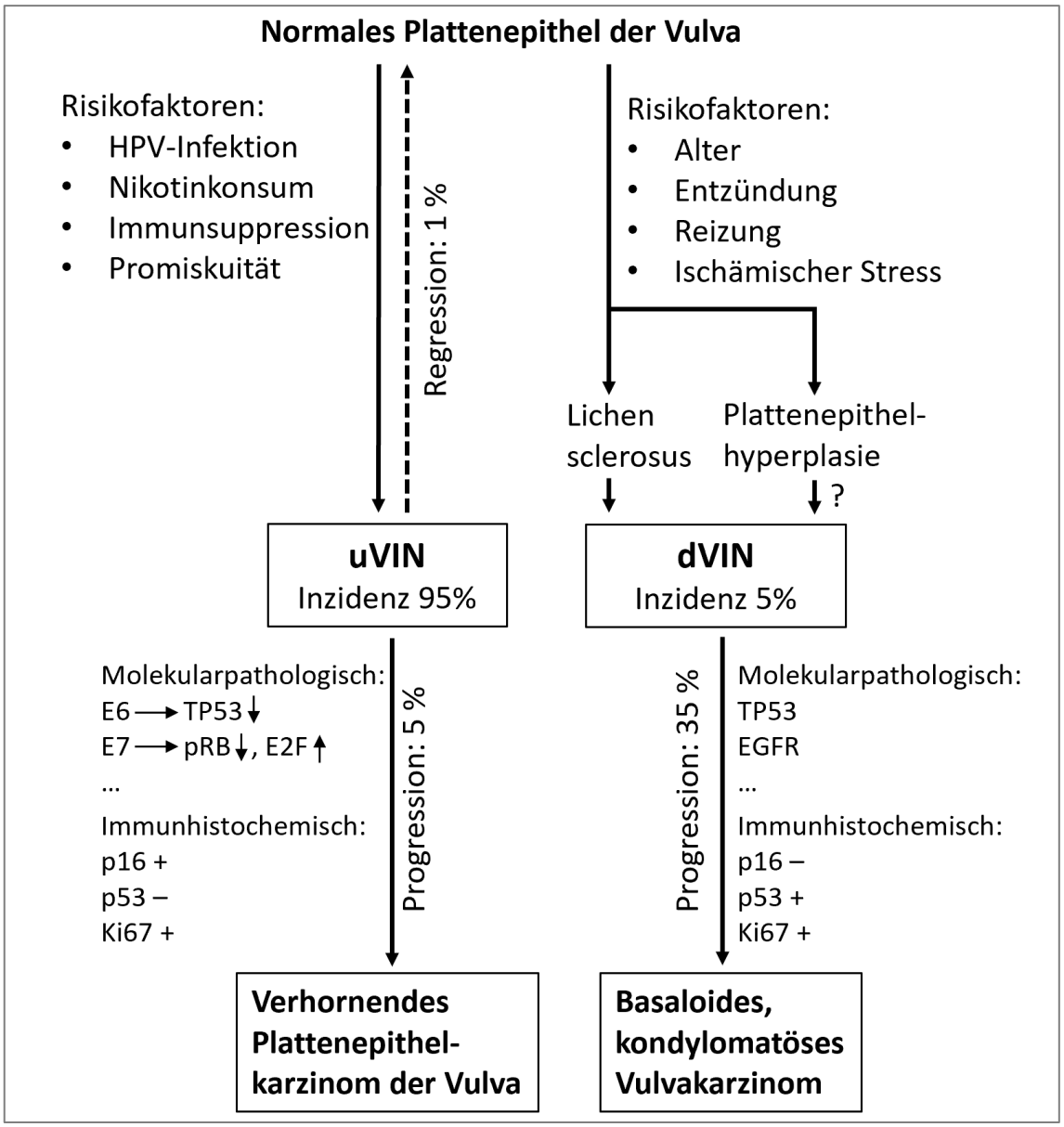

Abbildung 1: ***Übersicht über Inzidenz, Ätiologie, histologische und molekularpathologische Charakteristika der verschiedenen Formen des Vulvakarzinoms****; modifiziert nach [30]*

1.1.6 Diagnostik und Staging

Die Verdachtsdiagnose eines Vulvakarzinoms wird in der Regel durch Auffälligkeiten bei der Inspektion des Genitalbereichs gestellt. Eine ausführliche Inspektion der gesamten Anogenitalregion stellt somit den Ausgangspunkt der Diagnostik dar. Eine mögliche Ergänzung stellt die Vulvoskopie und die Applikation von Essigsäure dar. Eine gezielte Vorsorgeuntersuchung für das Vulvakarzinom im Sinne eines Screenings existiert nicht. Um die Diagnose Vulvakarzinom oder VIN zu bestätigen, bedarf es einer histologischen Sicherung mittels Stanzbiopsie aller suspekten Läsionen. Bei der pathologischen

Untersuchung des Gewebes wird auch der Differenzierungsgrad des Tumors, das sogenannte *Grading*, festgestellt: G1 steht für gut differenziertes Gewebe, G2 für mäßig differenziertes Gewebe und G3 für schlecht differenziertes Gewebe [30].

Bei fortgeschrittenen Stadien mit potenziellem Übergreifen des Tumors auf Nachbarorgane sollte zusätzlich eine Zysto- und/oder Rektoskopie durchgeführt werden. Der aktuell gültigen S2k-Leitlinie der Deutschen Gesellschaft für Gynäkologie und Geburtshilfe (DGGG) von 2015 ist zu entnehmen, dass bildgebende Verfahren erst ab einem Tumordurchmesser von > 2 cm oder bei Infiltration der Urethra, Vagina oder des Anus erfolgen sollten. Dabei ist die Magnetresonanztomographie (MRT) zur Abklärung der lokalen Tumorausbreitung und die Computertomographie (CT) zur Suche von Fernmetastasen zu bevorzugen. Die Suche nach Fernmetastasen ist nur bei fortgeschrittenen Karzinomen (FIGO > 2) empfohlen [30]. Über 80 % der invasiven Karzinome werden in einem Tumorstadium mit noch geringer Tumorausdehnung (T1) diagnostiziert, in dem allerdings etwa jede fünfte Frau bereits einen Lymphknotenbefall aufweist [20].

Der Lymphabfluss der Vulva verläuft über die inguinofemoralen Lymphknoten, daher sollten bei der klinischen Untersuchung die Lymphknoten der Leiste gründlich palpiert werden. Zusätzlich zur Palpation lässt sich der LK-Status auch mittels Ultraschall, CT, MRT, PET-CT und Sentinel-Lymphnode-Verfahren (SLN) diagnostizieren. Eine Metaanalyse dieser Verfahren kam zu dem Schluss, dass das SLN-Verfahren als das zuverlässigste gilt [31]. Dabei werden der oder die Wächterlymphknoten mit ^{99}m-Technetium markiert, intraoperativ mittels Gammasonde detektiert und entfernt. Zusätzlich kann unmittelbar präoperativ die Injektion von beispielsweise Patentblau erfolgen, um eine Blaufärbung der Wächterlymphknoten zu erreichen [30].

Das Tumorstaging erfolgt anhand der TNM-Klassifikation und wird abschließend als UICC- bzw. FIGO-Stadium angegeben. Anhand oben beschriebener Diagnostik lassen sich die erhobenen Befunde zu einer vorläufigen klinischen cTNM-Formel zusammenfassen. Für die endgültige Klassifizierung (pTNM) sind die Operationsbefunde und die histopathologische Untersuchung der Operationspräparate maßgeblich. Die derzeit für primäre Vulvakarzinome gültige FIGO-Klassifikation wurde 2021 aktualisiert und ist gemeinsam mit den TNM-Stadien auszugsweise in folgender Tabelle dargestellt.

Tabelle 2: FIGO-/TNM-Klassifikation des Vulvakarzinoms *[30, 32, 33]*

FIGO	UICC	Tumorausbreitung
0	**Tis**	Carcinoma in situ
I	**T1**	**Tumor beschränkt auf Vulva**
IA	T1a	Tumorgröße ≤ 2 cm, Stromainvasion ≤ 0,1 cm
IB	T1b	Tumorgröße > 2 cm, Stromainvasion > 0,1 cm
II	**T2** **N0**	**Tumor infiltriert unteres Drittel der Urethra, der Vagina oder des Anus, keine Lymphknotenmetastasen**
III		**Tumor infiltriert oberen Anteil der Urethra, der Vagina, oder des Anus oder nicht-fixierte oder ulzerierte Lymphknotenmetastasen**
IIIA	T3 od. N1a/ N2a	Tumor infiltriert obere zwei Drittel der Urethra/Vagina, Blasen- oder Rektummukosa oder regionale Lymphknotenmetastasen ≤ 0,5 cm
IIIB	N1b/ N2b	Regionale Lymphknotenmetastasen > 0,5 cm
IIIC	N2c	Lymphknotenmetastase(n) mit extrakapsulärer Ausbreitung
IV		**Fixierung des Tumors am Beckenknochen oder fixierte/ulzerierte regionäre Lymphknotenmetastasen oder Fernmetastasen**
IVA	T3 od. N3	Fixierung des Tumors am Beckenknochen oder fixierte/ulzerierte regionäre Lymphknotenmetastasen
IVB	M1	Fernmetastasen

1.1.7 Therapie

Die Therapie des Vulvakarzinoms wird stadienadaptiert durchgeführt. Prinzipiell gilt es, den Patientinnen auf Basis ihrer individuellen Wünsche, klinischen Voraussetzungen und jeweiliger erhobener Befunde eine möglichst individualisierte Therapie zu ermöglichen.

1.1.7.1 Operative Therapie

Die radikale Exzision in sano ist die Therapie der Wahl bei lokal begrenzten Tumoren. Laut Leitlinie soll ein tumorfreier Resektionsrand von 3 mm angestrebt werden [30].

Bei etwa einem Viertel der Patientinnen liegt ein lokal fortgeschrittenes Karzinom vor [20]. In diesem Fall wird eine partielle oder vollständige radikale Vulvektomie mit unter Umständen tumor-adaptierter Erweiterung – abhängig von möglicherweise befallenen Nachbarorganen – durchgeführt. Die Indikation zur plastischen Rekonstruktion sollte

dabei großzügig gestellt werden, um psychosexuelle Probleme der Patientinnen als Folge entstellender Eingriffe zu vermeiden [30, 34]. Ästhetisch-funktionale Ergebnisse sind insbesondere im Hinblick auf den Anstieg der Inzidenz des Vulvakarzinoms bei jüngeren Frauen für den langfristigen Erhalt der Lebensqualität relevant.

1.1.7.2 Operative Therapie der Lymphabflusswege

Operatives LK-Staging

Der Befall der Lymphknoten (LK) in der Leiste stellt einen zentralen Prognosefaktor dar [35]. Mit Ausnahme des mikroinvasiven Vulvakarzinoms (FIGO IA) ist daher bei allen Stadien zusätzlich zur präoperativen Diagnostik ein operatives Staging der Leistenlymphknoten indiziert [30]. Liegt der Tumor streng einseitig mit mindestens 1 cm Abstand von der Mittellinie, kann auf die Abklärung der kontralateralen Seite verzichtet werden [36]. Beim Vulvakarzinom vom verrukösen Typ kann unabhängig vom T-Stadium auf ein operatives Staging der Leisten-LK verzichtet werden, da es nur in seltenen Fällen lymphogen metastasiert [10].

Inguino-femorale Lymphonodoektomie

Bei deutlich vergrößerten oder metastatisch befallenen LK der Leiste erfolgt die inguino-femorale Lymphonodoektomie (LNE). Dabei werden sowohl oberflächliche (inguinale) als auch tiefer liegende (femorale) Lymphknoten entfernt. Als Richtwert sollen laut Leitlinie mindestens 6 LK pro Seite entfernt werden [30]. Die LNE ist mit einer erheblichen Morbidität verbunden, die unter anderem durch Wundheilungsstörungen und Lymphödeme gekennzeichnet ist [37]. Initial weisen nur etwa 30 % der Patientinnen eine Lymphknotenbeteiligung auf, daher ist die Mehrheit der Patientinnen durch eine bilaterale inguino-femorale LNE übertherapiert [35, 38].

Sentinel-Lymphnode-Verfahren

Eine Möglichkeit, eine Übertherapie zu vermeiden und die Morbidität zu reduzieren, stellt das Sentinel-Lymphnode-Verfahren (SLN) dar. Bei histologisch tumorfreiem Wächterlymphknoten kann auf eine komplette inguinale LNE verzichtet werden. Die Sicherheit des SLN-Verfahrens konnte 2008 durch eine Studie bestätigt werden. Dabei galten die folgenden Tumorkriterien: T1b-Tumor mit Durchmesser < 4 cm, unifokaler

Tumor, klinisch N0 [36]. Diese Kriterien gelten nun auch in der aktuellen Leitlinie als Voraussetzung für die Anwendung des SLN-Verfahrens [30]. Negative SLN deuten somit zuverlässig auf eine N0-Situation hin.

Pelvine Lymphonodoektomie

Das „Ob“ und „Wie“ der Behandlung pelviner LK ist Gegenstand der Diskussion. Zumal pelvine LK-Metastasten relativ selten sind [39, 40]. Es scheint jedoch, dass mit Zunahme der Anzahl und Größe inguinaler LK-Metastasen das Risiko einer pelvinen LK-Beteiligung steigt [40, 41]. Die Autoren der Leitlinie formulieren folgende Risikofaktoren für eine pelvine Metastasierung: ≥ 2 inguinale LK, inguinale LK-Metastasen mit Durchmesser > 5 mm oder Kapseldurchbruch [30]. Bei Vorliegen eines Risikofaktors ist eine laparoskopische oder extraperitoneale pelvine LNE empfohlen. Nur bei histologischem Nachweis einer pelvinen Metastasierung ist eine adjuvante Radiatio der betroffenen LK-Region indiziert [30].

1.1.7.3 Radiotherapie

Die Radiotherapie hat in der Behandlung des Vulvakarzinoms als adjuvante, neoadjuvante und primäre Therapieform einen festen Stellenwert.

Adjuvante Radiotherapie

Sie kann sich nach R1- oder R2-Resektion als adjuvante Therapie an die operative Therapie anschließen und sowohl die primäre Tumorregion als auch die Leisten betreffen. Dadurch kann das Rezidivrisiko gesenkt und ein Überlebensvorteil der betreffenden Patientinnen erreicht werden [42, 43]. Die aktuelle Leitlinie zum Vulvakarzinom empfiehlt eine adjuvante Radiatio bei Resektionsrändern von weniger als 3 mm im Gesunden, wenn eine lokale Nachresektion nicht möglich ist. Für eine Bestrahlung der Leisten soll laut Leitlinie eines der folgenden Kriterien zutreffen: ≥ 2 inguinale LK-Metastasen, 1 inguinale LK-Metastase > 5 mm, extrakapsuläres Karzinomwachstum und fixierte/ulzerierte Metastasen [30].

Jedoch dauert die Diskussion über die Kriterien für eine adjuvante Radiotherapie an. So zeigte die AGO-CaRE-1-Studie, dass Patientinnen mit Metastasen der Leistenlymphknoten unabhängig von der Anzahl befallener Lymphknoten von einer Bestrahlung profitierten [38].

Neoadjuvante Radio(chemo)therapie

Zum anderen wird die Strahlentherapie neoadjuvant zur Reduktion der Tumorgröße durchgeführt, um eine anschließende Operation überhaupt zu ermöglichen [30]. So können ultraradikale Operationen bei lokal sehr weit fortgeschrittenen und/oder die Nachbarorgane betreffenden Tumoren dadurch ggf. vermieden werden. Analog zur Behandlung anderer Plattenepithelkarzinome wird auch beim lokal fortgeschrittenen Vulvakarzinom die kombinierte Radiochemotherapie eingesetzt. Dabei erhöhen die Chemotherapeutika die Radiosensitivität der Patientinnen und führen im Vergleich zur alleinigen Radiotherapie zu besseren onkologischen Ergebnissen [44-46].

Primäre Radio(chemo)therapie

Bei Zutreffen bestimmter Indikationen wie Patientenwunsch oder Inoperabilität gilt die Bestrahlung (in Kombination mit einer Chemotherapie) als primäre und definitive Therapie, bei der im Anschluss keine Operation durchgeführt wird [30].

1.1.7.4 Chemotherapie

Die Chemotherapie hat ihren Stellenwert vor allem im palliativen Setting und bei Rezidiven [47]. Die neoadjuvante Chemotherapie hat das Ziel, bei fortgeschrittenen Karzinomen eine komplette oder partielle Remission zu erreichen, um eine nachfolgende Operation zu ermöglichen und dabei eine Exenteration zu vermeiden [48]. Jedoch hat sie im Vergleich zur kombinierten neoadjuvanten Radiochemotherapie noch keinen festen Platz in der Therapie des Vulvakarzinoms.

1.1.8 Prognosefaktoren

Als etablierte Prognosefaktoren für das Vulvakarzinom gelten laut Leitlinie das Tumorstadium und der Nachweis von inguinalen bzw. pelvinen Lymphknotenmetastasen, deren Größe, Anzahl und der Nachweis einer extrakapsulären Ausbreitung [30].

Der Lymphknotenbefall in der Leiste stellt einen zentralen Prognosefaktor für das Überleben und Rezidivierungsverhalten dar [35]. Die AGO-CaRE-1-Studie ergab, dass bei Metastasennachweis in der Leiste die 3-Jahres-Überlebensrate von 90 % auf 56 % sank [38]. Dabei spielt auch die Anzahl der befallenen LK eine große Rolle: Je mehr LK betroffen, desto schlechter das Überleben und Rezidivierungsverhalten [38, 49, 50].

Voraussetzung hierfür ist jedoch, dass alle positiven LK entdeckt werden. Die Empfehlung für eine geeignete adjuvante Therapie hängt von der Anzahl betroffener LK ab, dabei spielt bisher keine Rolle, wie viele LK entfernt werden.

Die *lymph node ratio (LNR)* ist definiert als das Verhältnis positiver LK zur Anzahl resezierter LK. Sie gilt als etablierter Prognosefaktor bei einer Vielzahl von gynäkologischen Tumoren wie dem Mamma-, Zervix-, Endometrium- und Ovarialkarzinom [51-54]. Aktuelle Studien ergaben, dass die LNR auch für das Vulvakarzinom aussagekräftige prognostische Informationen liefert und dabei sogar eine genauere prognostische Stratifizierung darstellt als die isolierte Betrachtung der Anzahl positiver LK [55-57].

Neben befallenen LK gilt auch die Entwicklung eines Rezidivs als Indikator für eine ungünstige Prognose. Bis zu 40 % aller Patientinnen, die wegen eines Vulvakarzinoms im frühen Stadium in Behandlung waren, entwickeln in den folgenden zehn Jahren ein lokales Rezidiv [58]. Bei einem Rezidiv sinkt die Überlebenswahrscheinlichkeit in Abhängigkeit vom zeitlichen Auftreten und der Lokalisation des Rezidivs. Bei einem Frührezidiv mit einem rezidivfreien Intervall < 20 Monaten ist das 5-Jahres-Überleben mit 28 % deutlich geringer verglichen mit 68 % bei einem rezidivfreien Intervall > 20 Monate [59]. Bei Lokalrezidiven, die operabel sind und eine histologisch gesicherte Komplettresektion zulassen, ist eine Heilung wahrscheinlicher. Inguinale oder pelvine Rezidive definieren dagegen meist eine palliative Situation mit einer 5-Jahres-Überlebensrate von 5–27 % [60-62]. Etwa die Hälfte der Patientinnen mit Rezidiv werden ein zweites Rezidiv entwickeln, davon wieder die Hälfte ein drittes Rezidiv [58]. Rezidive sind besonders in den ersten zwei Jahren nach Diagnose häufig, sie sind jedoch bis zu zehn Jahre nach Diagnose möglich. Dies macht ein langes Follow-up der Patientinnen notwendig [63]. Als Risikofaktoren für ein Rezidiv gelten tumorfreier Resektionsrand < 8 mm, Lichen sclerosus, metastatisch befallene Leistenlymphknoten und eine Vielzahl anderer Tumorcharakteristika wie Differenzierungsgrad, Tumorgröße, Fokalität, Lokalisation und Stromainvasion > 2 mm [64, 65].

Eine Vielzahl weiterer morphologischer Eigenschaften der Tumoren, unter anderem der HPV-Status, werden in der Leitlinie der DGGG als unklare Prognosefaktoren aufgeführt [30]. Bei positivem HPV-Status verlängert sich Studien zufolge das Gesamt- und rezidivfreie Überleben [22, 61, 66, 67].

1.2 MTA1 und LDOC1 als potenzielle Prognosefaktoren

> *„Current quality of data on prognostic factors for local recurrences in vulvar carcinoma patients does not allow evidence-based clinical decision making. Further research on prognostic factors, applying state of the art methodology is needed to identify high-risk patients and to develop alternative primary and secondary prevention strategies“* [64].

Laut dem Fazit einer niederländischen Review-Studie von 2018 sind die bisherigen wissenschaftlichen Kenntnisse über das Vulvakarzinom nicht ausreichend, um zuverlässige Aussagen über die Entwicklung des Tumors hinsichtlich Rezidivierungsverhalten und Therapieansprechen zu machen. Angesichts gestiegener Inzidenzzahlen wächst der Druck, potenzielle prädiktive Biomarker ausfindig zu machen, welche Aufschluss über die Prognose des Vulvakarzinoms geben können.

Mutationen, Deletionen und die epigenetische Veränderung tumorrelevanter Gene spielen eine große Rolle in der Karzinogenese. Charakteristisch ist dabei das epigenetische Ausschalten *(„silencing“)* bestimmter Tumorsuppressorgene und die verstärkte Expression von Onkogenen. Auch beim Vulvakarzinom sind genetische und epigenetische Veränderungen in der Karzinogenese beschrieben [29]. Die tumorrelevanten Gene MTA1 und LDOC1 wurden als potenzielle Prognosefaktoren bereits in anderen gynäkologischen Tumoren, wie dem Ovarial- und Zervixkarzinom, untersucht [68-70]. Vergleichbare Studien liegen beim Vulvakarzinom noch nicht vor.

1.2.1 MTA1

Die Proteine der MTA-Familie (Metastasen-assoziierte Proteine) agieren als Transkriptionsregulatoren. Sie greifen als Co-Aktivatoren bzw. Co-Repressoren in die Transkription von DNA zu RNA ein und können dabei die Expression bestimmter Gene fördern oder inhibieren [71, 72]. Die MTA-Proteine kommen in fast allen Zellen des menschlichen Körpers vor und sind unter anderem an der Aufrechterhaltung des zirkadianen Rhythmus [73], der Immunmodulation [74], der Spermatogenese [75] und dem ovariellen Zyklus beteiligt [76, 77].

Als erstes Mitglied der MTA-Familie wurde 1994 das Protein MTA1 entdeckt [78]. Seine Aminosäuresequenz enthält drei Abschnitte, die eine Expression im Zellkern definieren. Die Proteinstruktur von MTA1 weist sowohl Protein- als auch DNA-Bindestellen auf [72, 79] und kann anhand folgender Abbildung nachvollzogen werden.

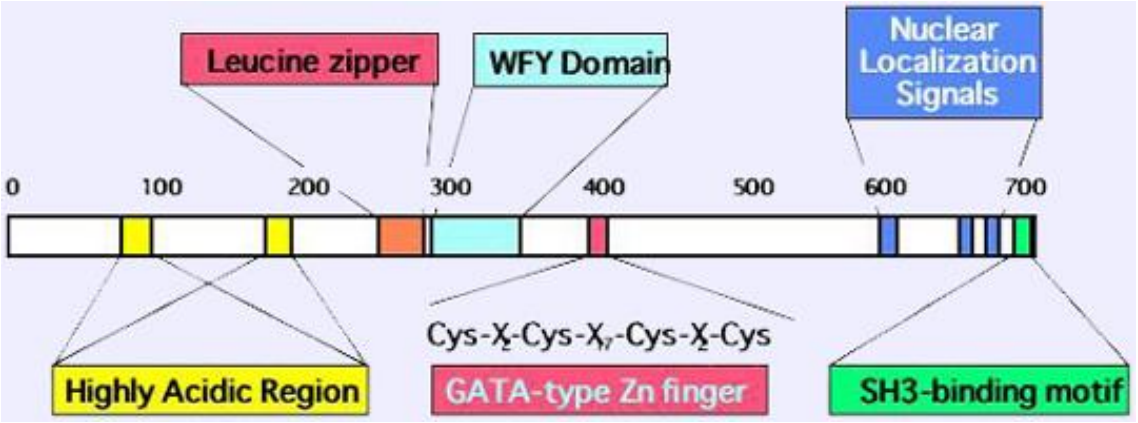

Abbildung 2: ***Proteinstruktur MTA1:*** *WFY-Sequenz: codiert die Aminosäuren W (Tryptophan), F (Phenylalanin), Y (Tyrosin); GATA-Sequenz: Guanin-Adenin-Thymin-Adenin-Sequenz; SH3: Src-Homologie 3; mit Erlaubnis von [79]*

MTA1 wurde ursprünglich anhand eines Mammakarzinom-Modells der Ratte entdeckt und erstmals mit Metastasierungsgeschehen assoziiert. In Zelllinien mit hoher Metastasen-Aktivität zeigte sich dabei die MTA1-mRNA im Vergleich zu den Zelllinien mit schwacher oder fehlender Metastasen-Aktivität stark überexprimiert [78]. Anschließend wurde es auch im menschlichen Genom sequenziert und mit Metastasierung bei Mammakarzinom [80] und Tumoren des Gastrointestinaltrakts in Zusammenhang gebracht [81, 82].

Xue et al. indentifizierten MTA1 daraufhin als Bestandteil des *NuRD (nucleosome remodeling and histone deacetylation)*-Komplexes (siehe Abbildung 3) [83]. Der NuRD-Komplex ist am Mechanismus des *chromatin-remodeling* beteiligt. Dabei entfernen Deacetylasen eine Acetylgruppe vom Histon, wodurch das Histon noch positiver geladen ist und die negativ geladene DNA fester bindet. Das Chromatin ist nun so kompakt, dass die Transkription bestimmter Zielgene unterdrückt wird [84]. MTA1 reguliert über Interaktion mit den Histondeacetylasen 1 (HDAC1) und 2 (HDAC2) die Aktivität seiner Zielproteine [85].

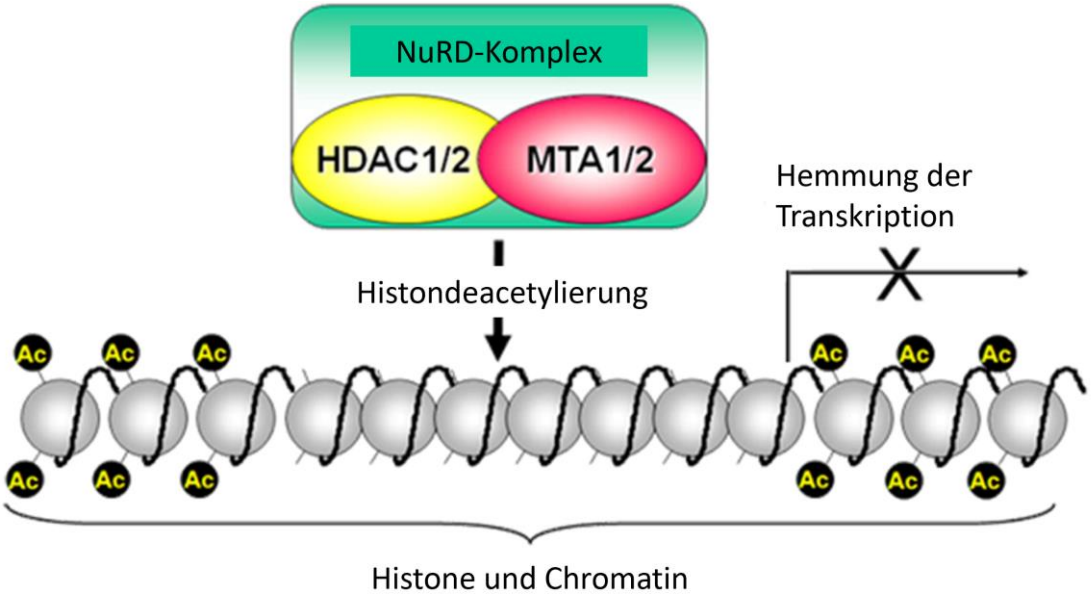

Abbildung 3: ***NuRD-Komplex: Histondeacetylierung durch Interaktion von MTA1 mit Histondeacetylasen****; modifiziert nach [77]*

Inzwischen wurde MTA1 bei einer Vielzahl von Tumoren, unter anderem Pankreas- [86], Lungen- [87], Prostata- [88], oralen Plattenepithel- [89], Endometrium- [90] und Ovarialkarzinom [70] als überexprimiert nachgewiesen. Für das Ovarialkarzinom konnte gezeigt werden, dass die MTA1-Expression mit der Aggressivität des Tumors korreliert: Fortgeschrittene und gering differenzierte Ovarialkarzinome exprimieren mehr MTA1 als Karzinome im Frühstadium und gut differenzierte Karzinome [70]. Auch beim Zervixkarzinom korreliert die Expression von MTA1 mit dem Invasions- und Metastasierungspotenzial des Tumors [91].

Bei der Metastasierung und Invasion von Tumoren spielen eine Vielzahl von Faktoren eine Rolle: u. a. der Verlust des Zelladhäsionsmoleküls E-Cadherin [92], epithelial-mesenchymale Transition (EMT) [93] und die Fähigkeit der Tumorzellen zur Dissemination über Blut- und Lymphwege [94].

E-Cadherin stellt ein Zelladhäsionsmolekül dar und sorgt vor allem im Oberflächenepithel für die korrekte Ausbildung von Zell-Zell-Verbindungen [95]. Über eine Signalkaskade kann MTA1 indirekt die Expression von E-Cadherin inhibieren. Im gesunden Gewebe ist der Mechanismus im Gleichgewicht, eine Überexpression von MTA1 und die daraus resultierende Inaktivierung von E-Cadherin begünstigt jedoch eine Metastasierung [91]. Durch die De-Stabilisierung der Zell-Zell-Verbände werden einzelne Tumorzellen herausgelöst und können Fernmetastasen ausbilden. Diese sogenannte epithelial-mesenchymale-

Transition (EMT) ist beim Vulvakarzinom von besonderer Relevanz, da über 95 % aller Vulvakarzinome epithelialen Ursprungs sind [20]. Die EMT beschreibt den Vorgang der Zellen, den Primarius zu verlassen, in die Blutbahn zu gelangen und nach stattgehabter Migration Fernmetastasen über revers ablaufende mesenchymal-epitheliale Transition zu bilden [96]. Dazu verlassen sie ihren epithelialen Ursprung und nehmen die Eigenschaften mesenchymalen Gewebes an. Durch Veränderungen auf zellulärer und molekularer Ebene, die zu einem Verlust der Zell-Zell-Adhäsion, Veränderungen der Polarität sowie zu einer Reorganisation des Zytoskeletts führen, resultiert ein erhöhtes Migrations- und Invasionspotenzial [96, 97]. Anhand verschiedener Tumorentitäten konnte nachgewiesen werden, dass MTA1 bei diesen molekularen Mechanismen eine Schlüsselrolle spielt [77, 98, 99].

Darüber hinaus wurde nachgewiesen, dass eine Überexpression von MTA1 den Vorgang des *anchorage-independent growth* begünstigt. Anchorage-independent growth spielt eine große Rolle für das Überleben von Tumorzellen, die im Blut- oder Lymphgefäßsystem zirkulieren und nicht ins Gewebe integriert sind [100].

MTA1 reguliert durch seine Funktion als Transkriptionsfaktor andere Tumor-assoziierte Gene. Unter anderem wurde das *leucine zipper downregulated in cancer 1*-Gen als potenzielles Interaktionsziel identifiziert.

1.2.2 LDOC1

Das LDOC1-Gen wurde erstmals 1999 bei der Untersuchung verschiedener Krebszellen auf differenziell exprimierte Gene entdeckt [101]. Es stellt einen kleinen, aus 146 Aminosäuren (17 kDa) bestehenden Transkriptionsfaktor dar, der sich auf dem langen Arm des X-Chromosoms (Xq27.1) befindet (siehe Abbildung 4). Über diese Chromosomenregion ist bekannt, dass sie zu genomischer Instabilität und Rekombination wie Inversion, Gendeletion oder Genduplikation neigt [102, 103].

LDOC1 besitzt eine namensgebende Leucin-Bindungsstelle und eine Prolin-reiche Region, welche einer SH_3-Bindungsstelle ähnelt. Am C-Terminal befindet sich eine saure Region [104]. *Leucine zipper* beschreibt einen charakteristischen Abschnitt der Proteinstruktur in α-helikaler Form, welcher Leucin-Reste enthält. Die leucine zipper-Domäne fungiert als DNA- und Protein-Bindungsdomäne, wodurch Dimere gebildet werden können. Binden zwei leucine zipper-Proteine aneinander, können die freien DNA-

Bindedomänen mit zu transkribierenden Regionen der Zell-DNA interagieren. Durch Übertragung von Phosphatgruppen auf Aminosäuren des Transkriptionsfaktors kann die Transkription gesteuert werden [105]. LDOC1 wird vorwiegend im Zellkern exprimiert und kommt dabei ubiquitär im menschlichen Körper vor [104].

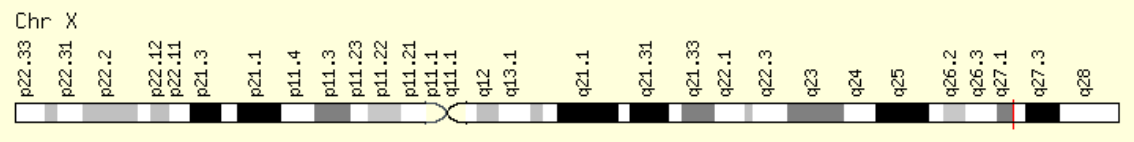

Abbildung 4: ***Lokalisation des LDOC1-Gens auf dem X-Chromosom;*** *der rote Strich markiert die exakte Position (Xq27.1); mit Erlaubnis von [104]*

LDOC1 wurde bei einer Vielzahl von Krebsarten, unter anderem dem Pankreaskarzinom [101], Oesophaguskarzinom [106] und Kolorektalen Karzinom [107], im Vergleich zum gesunden Gewebe als herunterreguliert beschrieben. Eine weitere Studie ergab, dass eine Hochregulierung von LDOC1 beim Osteosarkom mit besserer Prognose assoziiert ist [108]. Auch bei gynäkologischen Tumoren, wie dem Ovarial- und Zervixkarzinom, zeigte sich eine stark differenzielle Expression von LDOC1 [68, 69]. Die Untersuchung der Expression der LDOC1-mRNA in verschiedenen Gewebetypen ergab, dass LDOC1 in gesundem Gewebe exprimiert wird, wohingegen sich in Tumorzelllinien eine verminderte Expression von LDOC1 zeigte. Anhand dieser Untersuchungsergebnisse kamen Nagasaki et al. zu dem Schluss, dass es sich bei LDOC1 um ein Tumorsuppressorgen handeln könnte [101].

LDOC1 selbst wird durch epigenetische Promotormethylierung gesteuert, wie erstmals am Beispiel des oralen Plattenepithelkarzinoms gezeigt werden konnte [109]. Dabei werden durch DNA-Methyltransferasen an spezifischen Bereichen des Promotors Methylgruppen angefügt. Durch die chemische Modifizierung des Promotors wird die Expression von LDOC1 unterdrückt. Dieser Mechanismus konnte auch für das Ovarial- und Zervixkarzinom nachgewiesen werden [68, 69].

Inoue et al. beschrieben LDOC1 darüber hinaus als pro-apoptotischen Faktor [110]. Eine Überexpression von LDOC1 in vitro führte zu Veränderungen wie dem Verlust des Membranpotenzials, welche eine frühe Phase der Apoptose kennzeichnen. Durchgeführte Analysen ergaben, dass die pro-apoptotische Aktivität von LDOC1 durch Interaktion mit dem speziellen Transkriptionsfaktor MZF-1 zunahm [110].

Des Weiteren ist bekannt, dass LDOC1 den nukleären Faktor Kappa B (NF-κB) reguliert. Dabei ist in der Literatur sowohl eine Inhibierung als auch eine Aktivierung beschrieben [111-114]. NF-κB wiederum spielt als Transkriptionsfaktor eine wichtige Rolle in der angeborenen und erworbenen Immunabwehr [115] und der Karzinogenese [116]. Eine Aktivierung von NF-κB fördert nicht nur die Entstehung von Tumoren durch Proliferation von Tumorzellen und Hemmung der Apoptose, sondern ist auch an einer Metastasierung durch epithelial-mesenchymale Transition beteiligt [117].

Die genaue Funktion und Interaktionspartner von LDOC1 sind noch nicht vollständig geklärt. Bis zum heutigen Tage existieren nur wenige Studien über LDOC1 und seine spezifische Funktionsweise.

2 Zielsetzung

Obwohl durch eine deutliche Zunahme der Inzidenz sowohl der Präkanzerosen als auch des Vulvakarzinoms selbst diese Erkrankung immer mehr in den Fokus der Forschung geraten ist, sind Studien über zielgerichtete Therapien und prädiktive Biomarker beim Vulvakarzinom selten [64]. Es lassen sich nach wie vor nur unsichere Aussagen über das erwartete Therapieansprechen und die Prognose einer Patientin mit Vulvakarzinom machen. Die Kenntnis um die molekulare Charakterisierung des Tumors kann neben einer Einschätzung der Prognose auch bei der Etablierung eines optimierten Therapieregimes hilfreich sein.

Die folgende wissenschaftliche Arbeit befasst sich mit der Untersuchung zweier tumorrelevanter Gene, dem Metastasen-assoziierten Gen 1 (MTA1) und dem Leucin zipper downregulated in cancer 1-Gen (LDOC1) beim Vulvakarzinom. Bis zum heutigen Zeitpunkt existiert noch keine Studie, die diese Gene hinsichtlich ihrer Expression am Vulvakarzinom beschreibt.

MTA1 wurde bereits als Metastasen-förderndes Gen bei vielen Karzinomen beschrieben. MTA1 reguliert als Bestandteil des NuRD-Komplexes Transkriptionsfaktoren und spielt eine Schlüsselrolle beim Mechanismus der EMT. Hierbei können sich einzelne Tumorzellen durch Veränderungen auf zellulärer und molekularer Ebene aus den Zellverbänden lösen, migrieren und Fernmetastasen ausbilden. In dieser Arbeit soll untersucht werden, ob eine vermehrte Expression von MTA1 auch beim Vulvakarzinom mit Tumorinvasion und -Progression assoziiert ist.

Dagegen scheint LDOC1 die Rolle eines Tumorsuppressors innezuhaben. Im Gegensatz zum gesunden Gewebe konnte bei verschiedenen Tumorentitäten eine Ausschaltung des Gens durch sogenannte Promotor-Methylierung nachgewiesen werden. Durch Verlust seiner pro-apoptotischen Funktion wird das Tumorwachstum stimuliert. In folgender Arbeit wird die Fragestellung untersucht, ob LDOC1 auch beim Vulvakarzinom einen Tumorsuppressor darstellt und im Tumorgewebe herunterreguliert ist.

Die Expressionsmuster von MTA1 und LDOC1 wurden mittels immunhistochemischer Färbung von Vulvakarzinompräparaten untersucht und mit den jeweiligen Tumorcharakteristika und dem weiteren klinischen Verlauf der Patientinnen korreliert. Im Anschluss wurde eine mögliche Regulation von LDOC1 untersucht.

Folglich ist das Ziel dieser Arbeit, die potenzielle Relevanz von MTA1 und LDOC1 als Prognosefaktoren des Vulvakarzinoms zu untersuchen, deren retrospektive Analyse Aufschluss über das Metastasierungs- und Rezidivierungspotenzial des Tumors bzw. das Therapieansprechen geben könnten. Hierdurch könnte der Grundstein für prospektive Anschlussstudien gelegt werden, mit dem Ziel, langfristig genauere Aussagen über die Prognose von Patientinnen mit Vulvakarzinom zu ermöglichen.

3 Material und Methoden

3.1 Immunhistochemie: Detektion von MTA1 und LDOC1 im Vulvakarzinomgewebe

3.1.1 Vorbemerkung

Mit der Methode der Immunhistochemie können Expressionsmuster von Proteinen im Gewebeverbund visualisiert werden. Dieses Prinzip beruht auf der Bindung eines Primärantikörpers an ein Antigen, welche durch ein Detektionsverfahren sichtbar gemacht wird. Es existieren unterschiedliche Nachweisverfahren zur Detektion des Primärantikörpers. Im Verlauf wird nur die in dieser Arbeit verwendete ZytoChem-Plus HRP-Polymer-Methode erläutert.

Die für folgende Untersuchungen verwendeten Materialien und Reagenzien entsprechen den aktuellen Standards und sind detailliert im Anhang dieser Arbeit in Form von Tabellen aufgeführt.

3.1.2 Patientinnenkollektiv

Grundlage der vorliegenden Arbeit waren archivierte Gewebeproben von Patientinnen mit Vulvakarzinom. Diese wurden an der Frauenklinik der Ludwig-Maximilians-Universität München, Campus Innenstadt und Campus Großhadern, operiert. Die Gewebeproben wurden im Rahmen der klinischen Routineversorgung operativ gewonnen und histologisch aufgearbeitet. Dabei wurde die klinisch-histologische Routineversorgung nicht beeinträchtigt. Zu den einzelnen Proben liegen die klinischen Daten der Patientinnen ebenfalls vor.

3.1.3 Verarbeitung der Gewebeproben

Die eigentliche immunhistochemische Färbung des Gewebes wird auf Objektträgern vorgenommen. Entsprechend müssen die intraoperativ gewonnenen Gewebeproben zunächst verarbeitet werden. Im Folgenden wird der Vorgang der Fixierung des Gewebes, des Einbettens sowie die Fertigstellung der Schnittpräparate dargestellt. Dies soll der Veranschaulichung dienen und zum besseren Verständnis der Verarbeitung und der Qualität des Materials beitragen.

Fixierung

Um zu verhindern, dass es durch Autolyse oder Fäulnis zu einer Gewebedegeneration kommt, wird das entnommene Gewebe schnellstmöglich fixiert. Die Dauer des Fixierungsvorganges variiert von Gewebe zu Gewebe. Kleine Gewebeproben, wie in diesem Fall, werden für 24 Stunden in Formalin fixiert. Dazu wird vierprozentiges neutral gepuffertes Formalin, die wässrige Lösung von Formaldehyd, verwendet. Das Prinzip der Fixation beruht auf der Bildung eines starren Gitternetzes. Dabei lagern sich die Formaldehydmoleküle an die Eiweißmoleküle im Gewebe an und führen so zu einer Vernetzung dieser. Ein großer Vorteil dieser Methode liegt darin, dass die Proteine kaum denaturieren. Dadurch bleiben Antigenstrukturen erhalten und können später nachgewiesen werden.

Einbettung in Paraffin

Nach der Fixierung wird das Formalin gründlich mit Leitungswasser herausgewaschen und das Gewebe anschließend in Paraffin eingebettet. Dieser Vorgang erfolgt in einem Automaten, welcher den Entwässerungsvorgang und das Überführen des Gewebes in Paraffin automatisch ermöglicht. Dazu durchläuft das Gewebe eine Reihe aus einem 70%igen und mehreren absoluten Ethanolen. Um den Alkohol aus dem Gewebe zu waschen, wird Xylol zugegeben. Dieses fungiert als Intermedium und mischt sich sowohl mit Ethanol als auch mit Paraffin. Das auf 60 °C erhitzte Paraffin lagert sich in seiner flüssigen Form an all jenen Stellen ab, an denen sich zuvor Wasser befand. Abschließend wird das Gewebe mit dem flüssigen Paraffin händisch in Form eines Blockes gegossen. Das Ergebnis sind gehärtete und paraffinierte Gewebeblöcke, die nach Erkalten aus der Form herausgelöst und bei -20 °C über Jahrzehnte hinweg gelagert werden können.

Herstellung der Schnittpräparate

Für die weitere Untersuchung des Gewebes wurden mittels eines Schlittenmikrotoms 2–3 µm dicke Gewebsschnitte gewonnen. Diese wurden nach Glättung in 45 °C warmem Aqua destillata auf Objektträger aufgezogen. Die speziell für Immunhistochemie beschichteten „Superfrost Plus“-Objektträger erhalten dadurch eine positive Ladung, welche für eine bessere Haftung des Schnitts sorgt. Im Anschluss wurden die Schnitte über Nacht bei 56–58 °C im Brutschrank getrocknet. Bis zur immunhistochemischen Färbung wurden die nummerierten Schnittpräparate in Objektträgermappen aufbewahrt.

3.1.4 Immunhistochemische Färbung

3.1.4.1 Verwendete Antikörper

Zum immunhistochemischen Nachweis von MTA1 und LDOC1 wurden kommerziell erhältliche Kaninchen-Antikörper verwendet. Diese polyklonalen Antikörper werden aus dem Aszites des jeweiligen Tieres gewonnen. Dazu wird dem Tier das gewünschte Antigen in die Bauchhöhle gespritzt, wodurch eine Entzündungsreaktion ausgelöst wird, bei der auch der dazugehörige Antikörper gebildet wird. Beide Antikörper wurden getrennt am zu untersuchenden Gewebe angewandt.

Die Konzentration und die Verdünnung der verwendeten Antikörper sind in folgender Tabelle ersichtlich:

Tabelle 3: Antikörper

Antigen	Antikörper	Konzentration	Verdünnung
LDOC1	Anti-LDOC1 Rabbit IgG polyklonal	0,5 mg/ml	1:100 in PBS
MTA1	Anti-MTA1 Rabbit IgG polyklonal	Unbekannt	1:100 in PBS

3.1.4.2 ZytoChem-Plus HRP Polymer-Methode

Bei der immunhistochemischen Färbung bindet ein Antikörper das gesuchte Antigen. Diese Bindung wird durch die ZytoChem-Plus HRP Polymer-Methode sichtbar gemacht. Bei dem auch *Enhanced Polymer One Step Staining* (EPOS) genannten Detektionsverfahren wird ein Enzym-Polymer eingesetzt, in welchem mehrere Moleküle Sekundärantikörper mit mehreren Molekülen Meerettich-Peroxidase kovalent gebunden sind (siehe Abbildung 5) [118]. Der Sekundärantikörper bindet den zu detektierenden Primärantikörper. Die anschließende Visualisierung erfolgt über eine Enzym-Substrat-Reaktion in Gegenwart einer farbgebenden Komponente. Zur Farbreaktion kommt es, indem das Enzym Peroxidase mit dem Substratpuffer H_2O_2 als Katalysator und dem Chromogen DAB (3,3 Diaminobenzidin) reagiert. Das Endprodukt ist als brauner Farbniederschlag im Lichtmikroskop sichtbar.

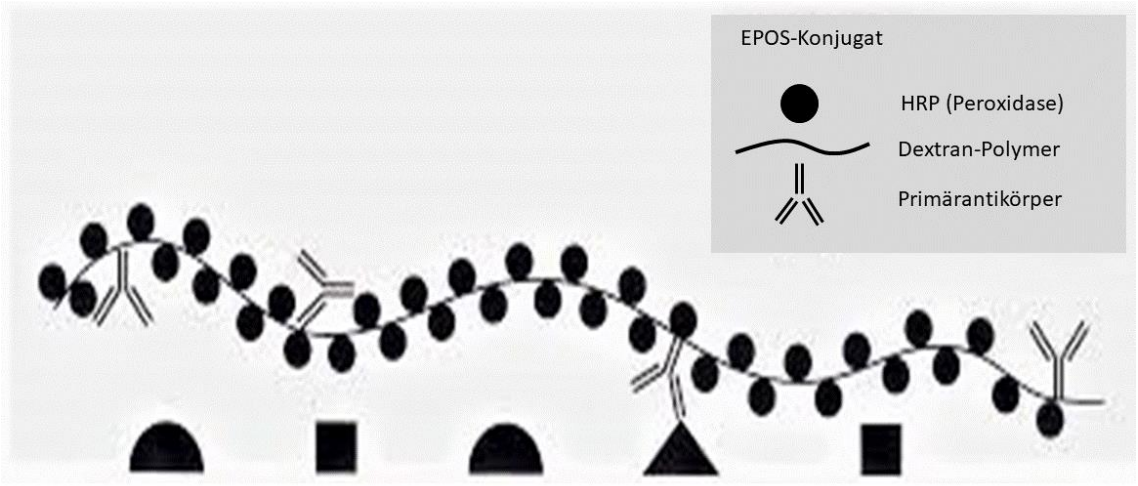

Abbildung 5: ***EPOS-Methode****, modifiziert nach [118]*

3.1.4.3 Positivkontrolle

Als Positivkontrolle dient Gewebe, welches in gleicher Weise wie die zu untersuchenden Patientenproben verarbeitet wurde. In jedem Färbedurchlauf wird Kontrollgewebe mitgeführt, um die Durchführung einer sachgemäßen Färbetechnik zu garantieren. Die Hersteller der verwendeten Antikörper benennen geeignetes Kontrollgewebe, in diesem Fall Plazentagewebe, welches das gesuchte Antigen sicher enthält.

3.1.4.4 Durchführung

Im Folgenden ist die Durchführung der immunhistochemischen Färbung zunächst schematisch veranschaulicht:

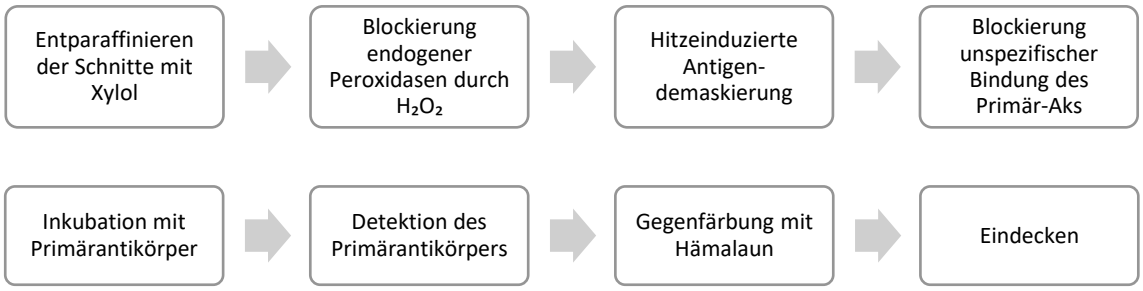

Abbildung 6: ***Schematische Übersicht über Ablauf der immunhistochemischen Färbung***

Verwendete Lösungen

- 3%ige Wasserstoffperoxidlösung: 6 ml 30%ige Wasserstoffperoxidlösung + 194 ml Methanol
- Lösung A: 21,01 g 0,1 M Citronensäure + 1 l Aqua dest.
- Lösung B: 29,41 g 0,1 M Na-Citrat + 1 l Aqua dest.
- Citratpuffer zum Kochen: 82 ml Lösung A + 18 ml Lösung B + 900 ml Aqua dest.
- ZytoChem-Plus HRP Polymer-Kit: Blocking Solution, Post Block, HRP-Polymer (Reagenz 1–3)
- Substratfärbung mit DAB: 1 ml Substratpuffer + 1 Tropfen DAB-Chromogen

Vorbehandlung der Gewebeschnitte

Für die immunhistochemische Färbung muss zunächst das Paraffin aus den Gewebsschnitten gelöst werden. Dies geschah mittels einer 20-minütigen Inkubation mit Xylol. Anschließend wurden durch mehrmaliges Schwenken der Schnitte in 100%igem Ethanol die Xylolreste aus dem Gewebe entfernt.

Wie oben erläutert, beruht das Detektionssystem auf einer Substratumsetzung durch eine hinzugeführte Peroxidase. Um eine unspezifische Anfärbung des zu untersuchenden Gewebes zu vermeiden, ist die Hemmung endogener Peroxidasen entscheidend. Dazu wurden die Schnitte für 20 Minuten in mit Methanol verdünntem 3%igem Wasserstoffperoxid (H_2O_2) inkubiert. Daraufhin durchliefen die Schnitte eine absteigende Alkoholreihe (100 %, 70 %, 50 % Ethanol). Im Anschluss wurden die Ethanolreste durch Spülen der Schnitte mit destilliertem Wasser herausgewaschen.

Durch die Formalinfixierung können Antigenepitope der Gewebeproben Änderungen ihrer dreidimensionalen Struktur erfahren. Dieser als Antigenmaskierung bezeichnete Prozess wird durch Erhitzen in einer Puffer-Lösung wieder aufgehoben. Die sogenannte hitzeinduzierte Antigendemaskierung erfolgte durch 5-minütiges Kochen in einem Schnellkochtopf mit durch Leitungswasser verdünntem Natriumcitratpuffer. Nach dem Kochen wurden die Schnitte in Leitungswasser gekühlt, mit Aqua destillata gespült und zwei mal zwei Minuten in PBS gewaschen.

Im Anschluss wurde für fünf Minuten eine Blocking Solution (Reagenz 1) auf die Schnitte gegeben. Dieser Vorgang dient der Sättigung von elektrostatischen Ladungen im Gewebe und sorgt dafür, dass unspezifische Bindungen von Immunglobulinen an

Membranen oder Fettgewebe und damit eine unspezifische „Hintergrundfärbung“ verhindert werden.

Anfärbung der Antigene MTA1 und LDOC1

Nach dem Abkippen der Blocking Solution folgte die Inkubation mit dem Primärantikörper in einer Feuchtekammer, damit die Gewebeschnitte während des Färbevorgangs nicht austrockneten. Es wurden 100 µl Primärantikörper auf jeden Schnitt aufgetragen und über Nacht bei 4 °C inkubiert. Die optimale Inkubationszeit des Primärantikörpers wurde individuell ausgetestet und lag für MTA1 und LDOC1 bei 16 Stunden.

Nach erfolgter Inkubation wurden die Präparate zwei mal zwei Minuten in PBS gewaschen und anschließend mit einem Post-Block (Reagenz 2) für 20 Minuten behandelt. Dabei handelt es sich um ein Verstärkungsreagenz. Dann erfolgte erneut die zweimalige Waschung für jeweils zwei Minuten in PBS. Im Anschluss wurden die Präparate für 30 Minuten mit dem HRP-Polymer (Reagenz 3) bedeckt und danach erneut zwei Mal für jeweils zwei Minuten in PBS gewaschen, um überschüssigen HRP zu entfernen.

Nun wurde die Substrat-Chromogenreaktion mit DAB durchgeführt. Die Inkubationszeit der Schnitte mit DAB lag für MTA1 und LDOC1 bei 2 Minuten. Der dabei schnell einsetzende Farbumschlag konnte unter dem Mikroskop beobachtet werden. Um eine zu intensive Färbung zu vermeiden, wurde die Farbreaktion mit Aqua destillata gestoppt.

Gegenfärbung, Dehydrierung und Eindecken

Zur Beurteilung der Gewebepräparate ist es notwendig, nicht nur das Tumorgewebe, sondern auch das gesunde Gewebe anzufärben. Die Gegenfärbung erfolgte für zwei Minuten mit saurem Hämalaun nach Mayer. Dabei handelt es sich um einen basischen Farbstofflack in saurer Lösung, der zu einer Anfärbung vor allem der Zellkerne führt. Das beruht auf einer Anlagerung der basischen Farbstoffe an die negativ geladene Phosphatgruppe der DNA im Kern. Das Zytoplasma färbt sich dagegen nur zartblau. Das Bläuen und Auswaschen der Säurereste erfolgten in Leitungswasser.

Daraufhin wurden die Schnitte in einer aufsteigenden Alkoholreihe mit 70%igem, 96%igem und absolutem Ethanol dehydriert und in Xylol aufgehellt.

Zum Abschluss erfolgte die luftdichte Eindeckung der Schnitte mit Eukitt. Einschlussmittel wie Eukitt haben den gleichen Brechungsindex wie Glas, damit das Färbungsergebnis nicht verfälscht wird. In diesem Zustand sind die Gewebeschnitte jahrelang haltbar.

3.1.5 Bewertung nach IRS

Die Auswertung der Präparate erfolgte mikroskopisch bei 6,3-, 10- und 25-facher Vergrößerung anhand des Immunreaktiven Scores (IRS). Von Remmele und Stegner wurde diese semiquantitative Methode zum immunhistochemischen Nachweis von Östrogen- und Progesteronrezeptoren im Mammakarzinomgewebe entwickelt mit dem Ziel, immunhistochemische Untersuchungsergebnisse einheitlich und somit vergleichbar zu machen [119].

Er bewertet getrennt die Intensität und den Anteil gefärbter Zellen im Gewebepräparat. Der vorliegende Intensitätsgrad der Färbung wird von 0 bis 3 bewertet. Hierbei wird jeweils die Intensität herangezogen, welche die Mehrheit der gefärbten Zellen besitzt. Der Prozentsatz positiver Zellen beschreibt den Anteil gefärbter Tumorzellen im Verhältnis zu den nicht gefärbten Zellen. Durch Multiplikation beider Parameter kann der IRS einen Wert zwischen 0 und einem Maximalwert von 12 annehmen.

Tabelle 4: IRS-Score

Intensität der Färbung		**Prozentsatz positiver Zellen**	
0	Keine Färbung	0	Keine Zellen gefärbt
1	Schwache Färbung	1	1–10 % der Zellen gefärbt
2	Mäßige Färbung	2	11–50 % der Zellen gefärbt
3	Starke Färbung	3	51–80 % der Zellen gefärbt
		4	81–100 % der Zellen gefärbt
IRS = Färbeintensität x Prozentsatz positiver Zellen			

Bei Auswertung der Gewebsschnitte wurde eine schwache Farbreaktion definiert für einen IRS von 1–2, eine mäßig starke Farbreaktion für einen IRS von 3–6 und eine starke Farbreaktion für einen IRS von 8–12. Bei einem IRS gleich 0 lag keine Farbreaktion vor. Es wurde jeweils die zytoplasmatische und kernständige Färbung der Proteine MTA1 und LDOC1 getrennt voneinander mittels IRS bewertet.

Im Folgenden sind für die verschiedenen Intensitätsgrade der Färbung von MTA1 und LDOC1 jeweils repräsentative Schnitte in 10- und 25-facher Vergrößerung abgebildet. Die Digitalisierung der Schnittbilder erfolgte über das C-Mount-Gerät „3-CCD“ der Firma JVC und die „Color Video Camera KY-F55B“ derselben Firma. Die Computersoftware „Discus“ diente der Anfertigung und dem Speichern von Bildern.

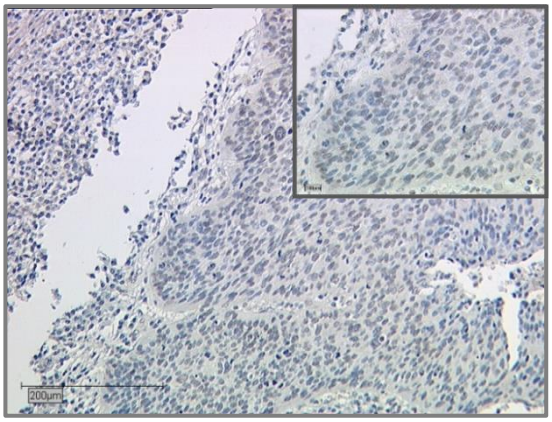

Abbildung 7: MTA1-Färbung: Intensität = 1, *repräsentativer Schnitt*

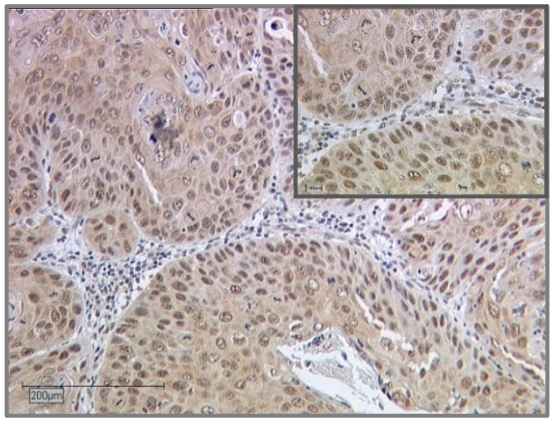

Abbildung 8: MTA1-Färbung: Intensität = 2, *repräsentativer Schnitt*

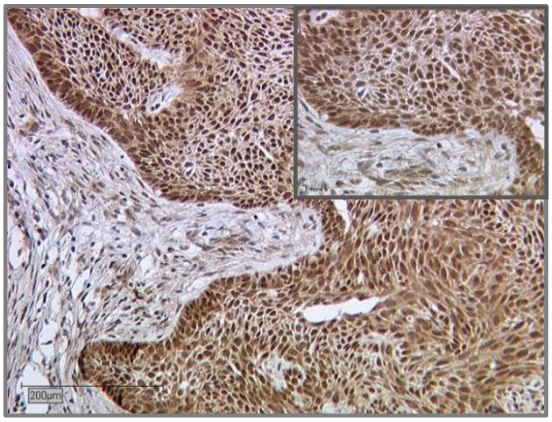

Abbildung 9: MTA1-Färbung: Intensität = 3, *repräsentativer Schnitt*

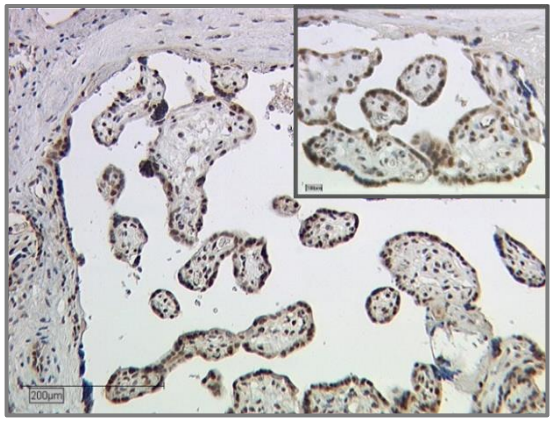

Abbildung 10: MTA1-Färbung: Positivkontrolle Plazenta

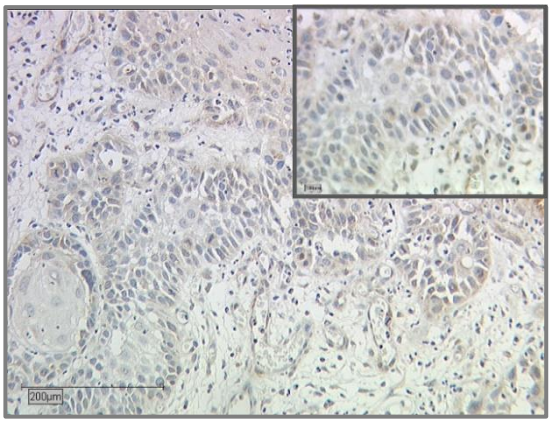

Abbildung 11: LDOC1-Färbung: Intensität = 1, *repräsentativer Schnitt*

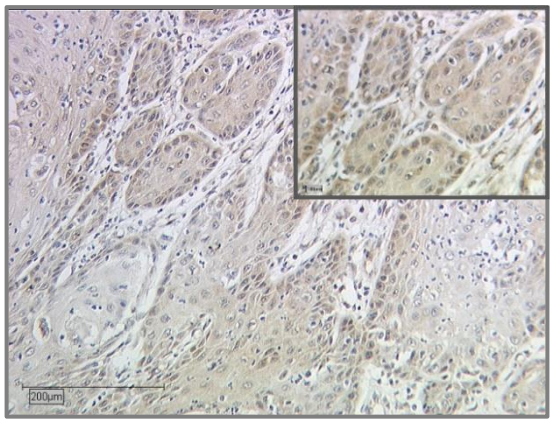

Abbildung 12: LDOC1-Färbung: Intensität = 2, *repräsentativer Schnitt*

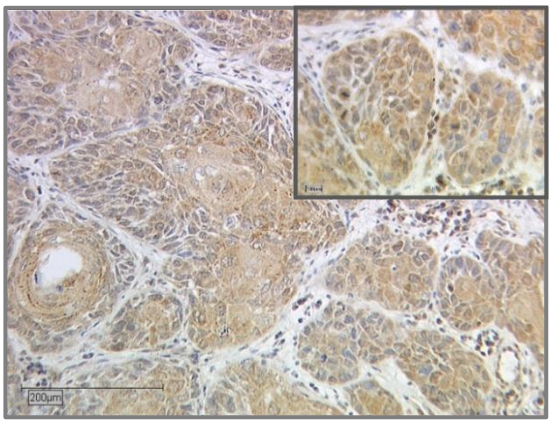

Abbildung 13: LDOC1-Färbung: Intensität = 3, *repräsentativer Schnitt*

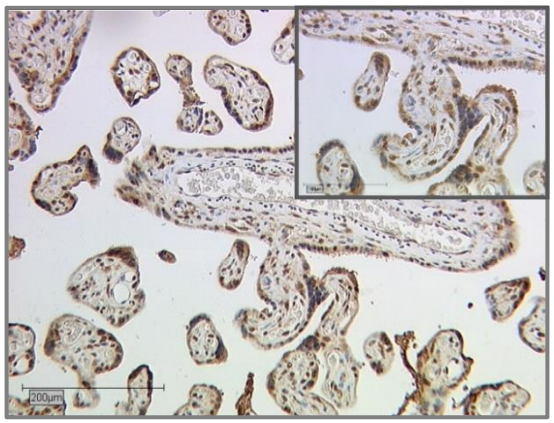

Abbildung 14: LDOC1-Färbung: Positivkontrolle Plazenta

3.2 Zellkultur: Regulation von LDOC1 in vitro

3.2.1 Vorbemerkung

Die Zellkultur dient der Anzucht immortalisierter Zellen unter kontrollierten Bedingungen mit einem bestimmten Nährmedium, das Wachstum, Differenzierung und Proliferation ermöglicht. Die in der vorliegenden Arbeit verwendeten Zelllinien wurden ursprünglich direkt aus Tumorgewebe isoliert und als Zelllinie etabliert.

Um eine mögliche Regulation der LDOC1-Expression zu untersuchen, wurden MTT- und BrdU-Tests nach Inkubation der Zelllinien mit dem NF-κB-Inhibitor C-DIM 12 durchgeführt.

Die für folgende Untersuchungen verwendeten Materialien und Reagenzien entsprechen den aktuellen Standards und sind im Anhang dieser Arbeit detailliert in Form von Tabellen aufgeführt.

3.2.2 Modellzelllinien

Basierend auf Literaturrecherche wurden Vulvakarzinomzellen von in der Forschung etablierten Tumorzelllinien ausgewählt: Die Zelllinie A431 entstammt dem Plattenepithelkarzinom der Vulva einer 85-jährigen Frau. Die SW 954-Zellen wurden 1982 aus einem Plattenepithelkarzinom der Vulva (Grad 2) gewonnen. Die betreffende Patientin war zu diesem Zeitpunkt 86 Jahre alt. Ergänzende Angaben laut Bezugsquelle sind in folgenden Tabellen aufgelistet:

Tabelle 5: Zelllinie A431

Ursprungsgewebe	Haut
Zellmorphologie	Epithelial
Wachstumsmuster	Adhärent
Karyotyp	Hypertriploid
Bezugsquelle	The European Collection of Authenticated Cell Cultures (ECACC)

Tabelle 6: Zelllinie SW 954

Ursprungsgewebe	Vulva
Zelltyp	Epithelial
Wachstumsmuster	Adhärent
Karyotyp	Pseudodiploid
Bezugsquelle	American Type Culture Collection (ATCC)

3.2.3 Zellkultivierung

Die Arbeit an Zellkulturen darf nur unter strengen Sterilitätsanforderungen erfolgen: Zur Vermeidung jeglicher Kontamination wurden alle Arbeitsschritte an den Zellen innerhalb einer Sterilwerkbank und unter Verwendung steriler Werkzeuge verrichtet. Die Werkbank und alle anderen für die Versuche benötigten Materialien wie beispielsweise Pipetten,

Abfall- und Reaktionsgefäße wurden vor Beginn und nach Beendigung mit 70%igem Ethanol gereinigt.

3.2.3.1 Mediumwechsel

Die Kultivierung der Tumorzelllinien A431 und SW 954 wurde nach den Vorgaben des Herstellers durchgeführt: Die Zellen wurden in 250 ml großen Flaschen in einem Brutschrank bei 37 °C und 5%igem CO_2-Gehalt kultiviert. Die Zellkulturflaschen wurden horizontal gelagert, da es sich bei den verwendeten Zelllinien um adhärente Zellen handelt, welche auf der Flaschenwand wachsen. Bedeckt wurde der Zellrasen mit 13 ml Nährmedium. Dieses bestand aus *Dulbecco's Modified Eagle Medium* (DMEM) und 10 % *Fetal Calf Serum* (FCS) als Wachstumsfaktoren- und Proteinquelle.

Um metabolisierte Inhaltsstoffe und durch den Stoffwechsel angefallene Abbauprodukte zu entfernen, wurde das Medium der Zellkulturflasche abhängig von der Wachstumsgeschwindigkeit und dem Metabolismus der Zellen in regelmäßigen Abständen gewechselt. Dazu wurde zunächst das alte Medium mit einer sterilen Pipette abgezogen und 13 ml frisches Nährmedium hinzugegeben. Ein- bis zweimal pro Woche erfolgte nach mikroskopischer Begutachtung der Zellen ein *„Splitting“* der Zellen.

3.2.3.2 Splitting der Zellen

Mit zunehmender Zelldichte sinken Nährstoffangebot und der pH-Wert. Fiel bei der mikroskopischen Kontrolle der Zellen auf, dass die Zellen einen konfluierenden Monolayer auf dem Flaschenboden gebildet hatten, wurden die Zellen gesplittet, das heißt mit Nährmedium verdünnt in einer neuen Zellkulturflasche ausgesät. Abhängig von der Zelldichte in der Kulturflasche wurde eine 1:6- oder 1:8-fache Verdünnung gewählt.

Dazu wurde zunächst das alte Medium komplett aus der Flasche abpipettiert und verworfen. Um mögliche Restbestände des Mediums zu entfernen, wurde der Zellrasen daraufhin mit 10 ml PBS gewaschen. Im Anschluss wurden 1,5 ml Trypsin-EDTA-Lösung hinzugegeben und die Zellkulturflasche leicht geschwenkt, sodass sich die Enzymlösung gleichmäßig auf dem Zellrasen verteilt. Nun wurde die Zellkulturflasche für 10–30 Minuten im Brutschrank inkubiert. Die Inkubationszeit ist individuell von Zelllinie zu Zelllinie verschieden. Bei der Zelllinie A431 wurde für 20 Minuten inkubiert, bei der Zelllinie SW 954 hingegen nur für 10 Minuten. Die Reaktion wurde beendet, sobald sich die Zellen vom Flaschenboden gelöst hatten. Die Enzymreaktion wurde mit einer Zugabe von 8,5 ml

Nährmedium abgestoppt und die Zellen durch Abspülen vollständig von der Wand gelöst. Durch mehrfaches Auf- und Abpipettieren wurden diese in der Flasche vereinzelt. So erhielt man 10 ml Zellsuspension. Um die gewünschte Verdünnung zu erhalten, wurde die entsprechende Menge der Zellsuspension in eine neue Zellkulturflasche gegeben und mit Nährmedium aufgefüllt.

3.2.3.3 Zellzählung mit Trypanblau

Für die folgenden Versuche war es notwendig, eine bestimmte Anzahl von Zellen in Well-Platten auszusäen. Für die Zellzählung wurde eine Neubauer-Zählkammer der Tiefe 0,100 mm verwendet.

In eine unsterile 96-Well-Platte wurden 20 µl Trypanblau pipettiert und mit 20 µl der Zellsuspension gemischt. Diese Mischung wurde in eine der beiden Felder der Zählkammer gefüllt. Daraufhin wurden die Zellen in den vier Eckquadraten mit je 16 Kleinstquadraten unter dem Mikroskop mäanderförmig ausgezählt. Lebende, gesunde Zellen erscheinen transparent, tote dagegen nehmen den Farbstoff auf und erscheinen blau. Es wurden nur lebende Zellen gezählt. Danach wurde aus den gezählten Zellzahlen der vier Quadrate der Mittelwert gebildet.

Die Gesamtzellzahl pro Milliliter berechnet sich mit folgender Formel:

Mittelwert x 2 *(Verdünnungsfaktor 1:1 Zellsuspension-Trypanblau)* ***x 10.000*** *(Kammerfaktor)*

Multipliziert man das Ergebnis mit 10, ergibt sich die Gesamtzellzahl in der 10 ml Zellsuspension, die man für eine gleichmäßige Verteilung der Zellen auf die einzelnen Wells benötigt.

3.2.4 Stimulation mit C-DIM 12

Die A431- und SW 954-Zellen wurden für die folgenden Versuche mit einer Densität von 5000 Zellen/100 µl/pro Well in einer sterilen 96-Well-Platte ausgesät und über Nacht im Brutschrank inkubiert. Nach 24 Stunden waren sie konfluent gewachsen und das Stimulans konnte in den jeweiligen Konzentrationen zugegeben werden. Die Zellen wurden im Anschluss für 72 Stunden mit dem Stimulans inkubiert. Als Kontrolle dienten nicht stimulierte Zellen. Die Verdünnungsreihe der Testsubstanz wurde in sterilen Nunc-Röhrchen angesetzt.

Im Folgenden ist die Verdünnungsreihe der verwendeten Stimulans C-DIM 12 tabellarisch aufgeführt:

Tabelle 7: Verdünnungsreihe C-DIM 12

Zusammensetzung	Konzentration
2 µl Stammlösung CDIM-12 (100 mM) + 998 µl Zellkulturmedium	200 µM
100 µl der 200 µM-Lösung + 900 µl Zellkulturmedium	20 µM
100 µl der 20 µM-Lösung + 900 µl Zellkulturmedium	2 µM
100 µl der 2 µM-Lösung + 900 µl Zellkulturmedium	0,2 µM

Je 100 µl der angesetzten Lösungen mit den Konzentrationen 20 µM, 2 µM und 0,2 µM wurden in die entsprechenden Wells zu den Zellen pipettiert. Durch die 1:1-Verdünnung im Well erhielt man eine Endkonzentration von 10 µM, 1 µM und 0,1 µM. Entsprechende Verdünnungen von C-DIM 12 wurden für den MTT- und BrdU-Test verwendet.

3.2.5 MTT-Test

Der MTT-Test beruht auf einer Mitochondrien-abhängigen Reduktion des gelben Farbstoffs *3-(4,5-Dimethylthiazol-2-yl)-2,5-diphenyltetrazoliumbromid* (MTT) in ein blau-violettes Formazan-Produkt. Durch Zugabe von DMSO wird das Formazan gelöst und passiert die Zellmembran. Die Fähigkeit der Zellen, MTT zu reduzieren, gibt Aufschluss über die Funktionalität und Aktivität der Mitochondrien [120]. Dies lässt eine Interpretation der Zellvitalität zu.

Der MTT-Test wurde in drei voneinander unabhängigen Durchgängen mit den Zelllinien A431 und SW 954 wiederholt.

3.2.5.1 Durchführung

Nach Inkubation der Zellen für 72 Stunden mit C-DIM 12 wurden am Tag der Messung 20 µl MTT pro Well zugegeben. Die MTT-Lösung enthielt 5 mg MTT pro ml PBS und wurde bei -20 °C lichtgeschützt aufbewahrt. Anschließend wurden die Platten für 5 Minuten auf einem Plattenschüttler gerüttelt und daraufhin für mindestens 1,5 Stunden im Brustschrank bei 37 °C inkubiert. Am Ende der Inkubationszeit wurde der Zellkulturüberstand abgenommen, indem die Platte auf einem Stapel Zellstofftüchern umgedreht

und ausgeklopft wurde. Dies geschah unter dem Chemikalienabzug, da MTT toxisch ist. Daraufhin wurden 200 µl DMSO pro Well zugegeben und die Platte wiederum für 5 Minuten auf einem Plattenschüttler rütteln gelassen. Abschließend wurde die Platte bei einer Wellenlänge von 595 nm mittels ELISA-Reader und dem Programm Gen 5 (BioTek) gemessen.

3.2.6 BrdU-Test

Der BrdU-Test wird zur Markierung proliferierender Zellen verwendet. *Bromdesoxyuridin* (BrdU) ist ein chemisches Analogon des Nukleosids Thymidin. Es kann von der Zelle aufgenommen werden und in phosphorylierter Form anstelle des Nukleotids *Desoxythymidintriphosphat* (dTTP) während der S-Phase des Zellzyklus in die neu synthetisierte DNA als Markierung eingebaut werden. Spezifische Antikörper gegen BrdU können eingesetzt werden, um eine erfolgte DNA-Synthese nachzuweisen [121].

Der BrdU-Test wurde in drei voneinander unabhängigen Durchgängen mit der Zelllinie A431 wiederholt; die Zelllinie SW954 war hierfür nicht geeignet.

3.2.6.1 Durchführung

Der Assay wurde mit dem BrdU-Kit der Firma Roche durchgeführt, welcher sich aus sechs Substanzen (Flasche 1–6) zusammensetzt:

Nach 72-stündiger Inkubation der Zellen mit der Stimulanz C-DIM 12 wurden 20 µl BrdU pro Well zugegeben. Dazu wurde BrdU (Flasche 1) mit sterilem Zellkulturmedium 1:100 (= 100 µM) verdünnt. Die Platten wurden über Nacht im Brutschrank inkubiert. Am Tag der Messung wurde der Überstand auf Zellstofftüchern abgekippt und die Platte ausgeklopft. Daraufhin wurden 200 µl FixDenat (Flasche 2) zu den Zellen pipettiert und für 30 Minuten bei Raumtemperatur inkubiert. In der Zwischenzeit wurde die BrdU-Peroxidase-Gebrauchslösung aus 100 µl Antikörper (Flasche 3) und 10 ml Antikörper-Verdünnungslösung (Flasche 4) angesetzt. Am Ende der Inkubationszeit wurde der Überstand auf Zellstoff abgekippt und die Platte ausgeklopft. Nun wurden 100 µl der angesetzten Gebrauchslösung pro Well pipettiert und bei Raumtemperatur für 90 Minuten inkubiert. In der Zwischenzeit wurde die Waschlösung (Flasche 5) 1:5 mit destilliertem Wasser verdünnt (10 ml Waschlösung + 90 ml Aqua dest.). Nach Inkubation mit der Antikörper-Lösung wurde der Überstand ausgekippt und die Wells dreimal mit 300 µl der Wasch-

Gebrauchslösung „gewaschen“. Anschließend wurden 100 µl Substrate Solution (Flasche 6) pro Well pipettiert und im Dunkeln bei Raumtemperatur für ca. 30 Minuten inkubiert. Es zeigte sich nach 20 Minuten eine tiefblaue Farbentwicklung. Diese wurde mit 25 µl 1-molarer-Schwefelsäure pro Well abgestoppt, was zu einem gelben Farbumschlag führte. Abschließend wurde die Farbreaktion mittels ELISA-Reader und dem Programm Gen 5 (BioTek) bei einer Wellenlänge von 450 nm kolorimetrisch ausgewertet. Basierend auf dem erfolgten BrdU-Einbau kann auf die Zellproliferation geschlossen werden.

Bei jeder Messung wurden zwei Kontrollen mitgeführt. Der Leerwert zeigt eine unspezifische Bindung von BrdU und Anti-BrdU-Peroxidase an die 96-Well-Platte und ergab sich aus dem Zellkulturmedium ohne Zellen bei sonst unveränderter Testdurchführung. Die Systemkontrolle zeigt eine unspezifische Bindung von Anti-BrdU-Peroxidase an die Zellen ohne BrdU. Diese Werte wurden durch Wells mit Zellen ohne BrdU-Zugabe ermittelt.

3.2.7 Real-Time PCR

Das Prinzip der Polymerase-Kettenreaktion (PCR) beruht auf einer Vervielfältigung bestimmter DNA-Abschnitte und dient der Quantifizierung von Genprodukten auf mRNA-Ebene. Dazu muss zunächst RNA aus den Zellen isoliert werden und mithilfe des Enzyms Reverse Transkriptase in cDNA umgeschrieben werden. Bei der Real-Time PCR erfolgt die Detektion von PCR-Produkten über Fluoreszenzsignale in Echtzeit im Gegensatz zur herkömmlichen PCR-Methode, bei welcher die Quantifizierung erst nach Ablauf der PCR möglich ist [122].

3.2.7.1 RNA-Isolierung

RNA ist im Gegensatz zu DNA sehr instabil und anfällig für den Abbau durch Ribonukleasen (RNasen). Daher ist es bei der Extraktion der RNA aus den Zelllinien notwendig, auf RNase-freie Arbeitsbedingungen zu achten. RNasen kommen in der Umwelt ubiquitär vor, sie sind hitze- und chemikalienbeständig und in der Lage, RNA durch Lösen von Phosphodiesterbindungen abzubauen. Durch Benutzen von RNase-freien Tubes und Reinigen der Arbeitsfläche mit einem RNase-zerstörenden Spray (RNase Zap) kann das Risiko eines Abbaus minimiert werden.

Durchführung

Für die RNA-Isolierung wurde der RNeasy® Mini Kit der Firma QIAGEN verwendet und gemäß der Herstellerangaben angewendet. Das Prinzip der RNA-Isolierung besteht aus drei Hauptschritten: der Zelllyse, der Inaktivierung der RNasen und der Isolierung der RNA.

Eine halbe Million Zellen je Zelllinie wurde in einer 6-Well-Platte (2 ml/Well) ausgesät und über Nacht im Brutschrank inkubiert. Am Ende der Inkubationszeit wurde das Medium abgesaugt und der Zellrasen mit 2 ml PBS gewaschen. Anschließend wurde der RLT-Puffer 1:100 mit ß-Mercaptoethanol (ß-ME) verdünnt und davon 350 µl pro Well auf die Zellen gegeben. Der RLT-Puffer sorgt für die Lyse der Zellen, während ß-Mercaptoethanol RNasen inaktiviert. Die Well-Platte wurde mehrmals geschwenkt, um eine gleichmäßige Verteilung des Puffers zu gewährleisten. Die Zelllysate wurden nun auf eine Qiagen-Schredder-Säule gegeben und für 2 Minuten bei 14.000 rpm zentrifugiert.

Anschließend wurden zu dem homogenen Zelllysat 350 µl 70%igen Ethanols pipettiert und durch Auf- und Abpipettieren gemischt, bis keine Schlieren mehr vorhanden waren. Die Probe wurde sukzessive auf eine RNeasy-Säule geladen und 15 Sekunden bei 14.000 rpm zentrifugiert. Durch Zugabe von Ethanol werden optimale Bedingungen geschaffen, um die RNA an die in der RNeasy-Säule enthaltene Silicagel-Membran zu binden.

Nun folgten drei Waschschritte mit RW1- und RPE-Puffer und anschließender Zentrifugation: Es wurden 700 µl RW1-Puffer je Säule zugegeben und für 15 Sekunden bei 10.000 rpm zentrifugiert. Anschließend wurden die Säulen in neue Sammelröhrchen überführt und zweimal mit je 500 µl RPE-Puffer gewaschen. Nach jeden Waschschritt wurden die Säulen bei 10.000 rpm zentrifugiert und der Überstand abgegossen. Der erste Zentrifugationsschritt betrug 15 Sekunden, während beim zweiten Mal für 2 Minuten zentrifugiert wurde, um die Membran zu trocknen.

Abschließend wurde die Säule in ein neues 1,5 ml-Gefäß gestellt und 30 µl RNase-freies Wasser zugegeben. Durch Zentrifugation für 1 Minute bei 10.000 rpm wurde die RNA eluiert.

3.2.7.2 Transkription der RNA in cDNA

Das Umwandeln der aus den Zellen isolierten RNA ist notwendig, da die PCR auf DNA-Ebene durchgeführt wird. Hierfür wurde der cDNA-Synthese Kit von Biozym verwendet.

Dieser enthält unter anderem einen Primer, welcher durch Basenpaarung Bereiche schafft, an denen das Enzym Reverse Transkriptase andocken kann, um die cDNA zu synthetisieren.

Durchführung

Die in gefrorenem Zustand gelagerten Kitkomponenten wurden für den Versuch aufgetaut und während des gesamten Versuchs in einem Eisblock gekühlt. Um mRNA in cDNA umzuwandeln, wurde ein sogenannter Mastermix aus allen für die Reaktion benötigten Komponenten hergestellt. Die Komponenten des Mastermixes sind im Folgenden tabellarisch aufgelistet:

Tabelle 8: Zusammensetzung Mastermix Transkription

Komponente	**Volumen**
dNTP Mix	2 µl
RNase Inhibitor	0,5 µl
Oligo(dT)-Primer	0,5 µl
5 x cDNA Synthese Puffer	4 µl
mRNA	12 µl
Reverse Transkriptase	1 µl
Gesamtvolumen	20 µl

Dieser Mastermix wurde im Anschluss für 60 Minuten bei 52,5 °C inkubiert. Bei dieser Temperatur läuft die Reaktion mit der Reversen Transkriptase ab. Die Enzyme wurden anschließend durch 5-minütige Inkubation bei 99 °C inaktiviert. Die nun synthetisierte cDNA wurde bei -20 °C aufbewahrt.

3.2.7.3 Durchführung der Real-Time PCR

Die Genexpression von LDOC1 wurde jeweils dreimal mittels Real-Time PCR detektiert. Hierfür wurde die synthetisierte cDNA 1:10 mit Wasser verdünnt und eine entsprechende Anzahl von 0,1 ml Tubes vorbereitet. In diese wurde 1 µl cDNA und 4 µl Wasser pipettiert. Die Negativkontrollen setzten sich aus 5 µl Wasser ohne cDNA zusammen.

Daraufhin wurde der Mastermix angesetzt. Dieser setzte sich pro Probe aus den folgenden Reagenzien zusammen: 4 µl Wasser, 10 µl FastStart Essential DNA Probes Master, 1 µl Catalog-Assay (Primer-Sonden-Paar). Von diesem Mastermix wurden 15 µl pro Probe hinzugegeben und abschließend kurz abzentrifugiert. Der Inhalt der PCR-Proben ist im Folgenden tabellarisch veranschaulicht:

Tabelle 9: Inhalt der PCR-Proben

PCR-Proben	**Volumen**
cDNA (1:10 mit Wasser verdünnt)	1 µl
Wasser	4 µl
Mastermix ▪ 4 µl Wasser ▪ 10 µl FastStart Essential DNA Probes Master ▪ 1 µl Primer-Assay	15 µl
Gesamtvolumen	20 µl

Für die Durchführung der Real-Time PCR wurde der Lightcycler Nano und das gleichnamige Programm der Firma Roche verwendet. Dabei wurden 45 Zyklen der sogenannten *Two-Step-Amplification* durchgeführt:

1) Die Proben wurden für 10 Minuten bei 95 °C vorinkubiert.
2) Durch Erhitzen auf 95 °C wurde die DNA denaturiert. Bei dieser Temperatur werden die Wasserstoffbrückenbindungen aufgebrochen, die beide Stränge verbinden.
3) Anschließend wurde die Temperatur auf 60 °C gesenkt. Dabei lagerten sich die Primer an *(„Primer-Annealing“)*. Durch eine thermostabile DNA-Polymerase wurde die DNA amplifiziert.

Auswertung

Mittels Fluoreszenzmessung wurde die Konzentration der DNA während der PCR analysiert. Mit dem Konzentrationsanstieg der PCR-Produkte stieg auch die Fluoreszenz proportional an. Das Software-Programm ermittelt aus dem detektierten Signal einen Ct-Wert („Cycle Threshold“). Dieser Wert gibt die Zykluszahl an, bei der das Fluoreszenzsignal erstmals exponentiell über eine definierte Schwelle steigt.

Um die unterschiedlichen Expressionsraten der cDNA der Zelllinien zu relativieren, wurden Referenz-Gene *(Housekeeping-Genes)*, deren Expression bekannt ist, als interne Kontrolle eingesetzt [123]. Dadurch wurden Abweichungen der RNA-Ausgangsmenge normiert. In dieser Arbeit wurden ß-Aktin und Glycerinaldehyd-3-phosphat-Dehydrogenase (GAPDH) als Referenz-Gene verwendet. Housekeeping-Gene wie ß-Aktin und GAPDH kodieren Proteine, die in jeder Zelle exprimiert werden und sich als endogene Kontrolle eignen.

Die Normierung wird als ΔCt-Wert angegeben und berechnet sich wie folgt: Der Ct-Wert eines Referenz-Gens wird vom Ct-Wert des untersuchten Gens subtrahiert.

Um die Unterschiede zwischen zwei Zelllinien darzustellen, werden ihre ΔCt-Werte voneinander subtrahiert, was wiederum den ΔΔCt-Wert ergibt.

Die relative Genexpression des Zielgens LDOC1 wird durch die folgende Formel berechnet:

$$\mathbf{2}^{-\Delta\Delta Ct}$$

So lässt sich die x-fache Genexpression einer Zelllinie im Vergleich zu einer anderen beschreiben [124].

3.3 Statistische Analyse

Die Datensammlung und statistische Auswertung wurde mit Hilfe des Programmes SPSS Statistics Version 25 der Firma IBM (Armonk, New York, USA) durchgeführt.

Die Auswertung der Gewebepräparate erfolgte mithilfe des nicht parametrischen Kruskal-Wallis-Tests. Korrelationsanalysen wurden mit dem Rangkorrelationskoeffizient nach Spearman durchgeführt. Es wurden Kaplan-Meier-Kurven anhand erhobener Überlebensdaten erstellt und aufgrund des hohen Alters vieler Patientinnen bei Erstdiagnose auf einen Zeitraum von zehn Jahren begrenzt. Die Signifikanz der Unterschiede zwischen den Überlebenskurven wurden mit Hilfe des Log-Rank-Tests ermittelt. Die Auswertung der Versuche mit den Zellkulturen erfolgte mithilfe des Wilcoxon-Tests.

Die Signifikanz der Unterschiede wurde bei einem p-Wert von $\leq 0{,}05$ beidseitig festgelegt. Als nicht signifikant galten Werte von $p > 0{,}05$.

4 Ergebnisse

4.1 Immunhistochemie: Detektion von MTA1 und LDOC1 im Vulvakarzinomgewebe

4.1.1 Vorbemerkung

Grundlage der immunhistochemischen Untersuchung waren 177 Gewebeproben von Patientinnen mit Vulvakarzinom, die zwischen 1990 und 2008 an der Ludwig-Maximilians-Universität in München behandelt worden waren.

Die einzelnen Werte des IRS (Intensität der Färbung, Prozentsatz positiver Zellen und IRS) der beiden Tumorantigene wurden getrennt voneinander betrachtet, wobei sowohl beim Antigen MTA1 als auch beim Antigen LDOC1 ein kernständiges von einem zytoplasmatischen Expressionsmuster differenziert wurde.

Die Ergebnisse der immunhistochemischen Färbung wurden mit dem Alter der Patientinnen, den histologischen Subtypen der Tumoren, der Tumorgröße und dem Nodalstatus der TNM-Klassifikation, dem Grading und FIGO-Status korreliert. Als signifikant berechnete p-Werte sind im Fließtext genannt, die weiteren p-Werte sind im Anhang tabellarisch aufgeführt (siehe Tabelle 26).

Des Weiteren wurden die Expressionsmuster von MTA1 und LDOC1 hinsichtlich ihres Einflusses auf das 10-Jahres- sowie das rezidivfreie Überleben hin untersucht. Anschließend wurden Korrelationsanalysen mit dem Expressionsverhalten von LDOC1 und MTA1 durchgeführt.

4.1.2 Deskriptive Statistik

4.1.2.1 Patientinnenkollektiv

Immunhistochemisch gefärbt wurden nur 157 der 177 Gewebeproben, da die übrigen Gewebeblöcke zum Zeitpunkt der Analysen nicht vorlagen. Im Folgenden sind die klinisch-pathologischen Parameter des Patientinnenkollektivs tabellarisch aufgelistet:

Tabelle 10: Übersicht klinisch-pathologischer Eigenschaften des Patientinnenkollektivs

		Anzahl (%)
Patientinnen mit Vulvakarzinom	Gesamt	177
	Immunhistochemisch gefärbt	157
Alter bei Gewebeentnahme		67 (20–96)
Tumormorphologie	Verhornendes Plattenepithelkarzinom	160 (90,4 %)
	Nicht verhornendes Plattenepithelkarzinom	12 (6,8 %)
	Verruköser Typ	3 (1,7 %)
	Kondylomatöser Typ	2 (1,1 %)
Tumorausdehnung	T1	69 (39 %)
	T2	92 (52 %)
	T3	9 (5,1 %)
	Unbekannt	7 (3,9 %)
Nodalstatus	N0	78 (44,1 %)
	N1	38 (21,5 %)
	N2	12 (6,8 %)
	Unbekannt	49 (27,6 %)
Metastasenstatus	M0	8 (4,5 %)
	Unbekannt	169 (95,5 %)
FIGO-Stadium	Stadium I	61 (34,4 %)
	Stadium II	54 (30,5 %)
	Stadium III	47 (26,6 %)
	Stadium IV	9 (5,1 %)
	Unbekannt	6 (3,4 %)
Grading	Gut differenziert (G1)	29 (16,4 %)
	Mäßig differenziert (G2)	108 (61 %)
	Schlecht differenziert (G3)	39 (22 %)
	Unbekannt	1 (0,6 %)

		Anzahl (%)
P16-Status	Positiv	38 (21,5 %)
	Negativ	57 (32,2 %)
	Unbekannt	82 (46,3 %)

Altersverteilung

Die Patientinnen waren zum Zeitpunkt der Gewebeentnahme zwischen 20 und 96 Jahren alt. Der Median lag bei 70 Jahren und der Mittelwert bei 67,28 Jahren. Es wurde jeweils das Alter verwendet, welches zum Operationszeitpunkt bestand, da an diesem Tag das Gewebe für die Studie gewonnen wurde. Folgende Grafik zeigt die Altersverteilung der Patientinnen:

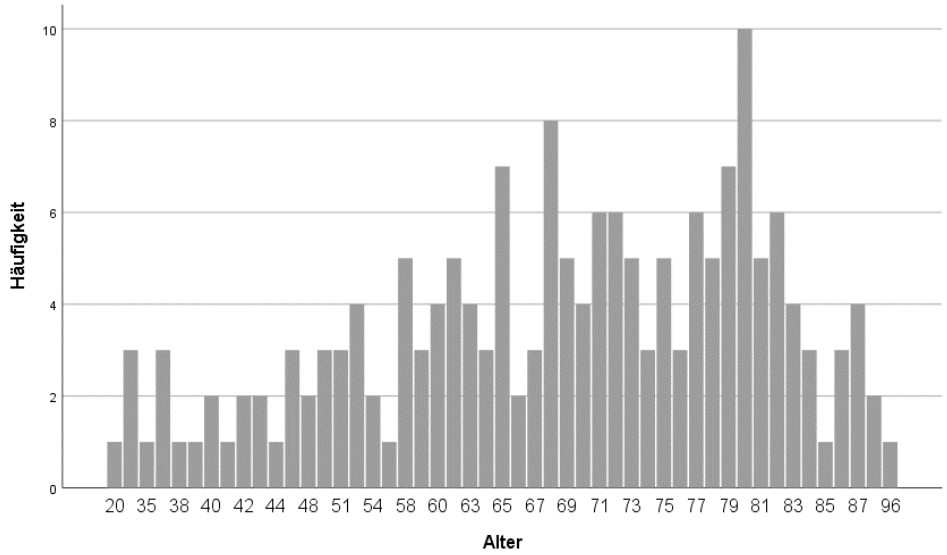

Abbildung 15: Altersverteilung bei Gewebeentnahme

Follow-up

Anschließende Follow-up-Daten waren von fast allen Patientinnen erhältlich, wobei die durchschnittliche Follow-up-Zeit 78,7 Monate betrug. 121 der 177 Patientinnen starben im Laufe der Follow-up-Periode, wobei bei 55 Patientinnen von einer tumorassoziierten Todesursache ausgegangen wird. Im Laufe des Follow-up entwickelte etwa ein Viertel der Patientinnen ein Lokalrezidiv.

Tabelle 11: Follow-up-Ergebnisse

		Anzahl
Überlebensstatus	Lebt	53 (29,9 %)
	Verstorben	121 (68,4 %)
	Unbekannt	3 (1,7 %)
Todesursache	Tumorassoziiert	55 (31,1 %)
	Nicht tumorassoziiert	43 (24,3 %)
	Unbekannt	79 (44,6 %)
Lokalrezidiv-Status	Lokalrezidiv	41 (23,2 %)
	Kein Lokalrezidiv	134 (75,7 %)
	Unbekannt	2 (1,1 %)

4.1.2.2 MTA1-Expression im Patientinnenkollektiv

Bei der Untersuchung der MTA1-Expression ergab sich sowohl für die Betrachtung der zytoplasmatischen Färbung als auch für die kernständige Färbung ein Mittelwert des IRS von etwa 3,3. Für beide Untersuchungen wurde die Bandbreite der Punktwerte zwischen minimal 0 und maximal 12 vergeben. Die Mittelwerte und die Standardabweichung wurden auf zwei Dezimalstellen genau angegeben.

Tabelle 12: MTA1-Expression im Patientinnenkollektiv

MTA1-Expression	**Minimum**	**Maximum**	**Mittelwert (IRS)**	**Median (IRS)**	**Std.-Abweichung**
Zytoplasmatisch	0	12	3,29	3	2,01
Kernständig	0	12	3,33	3	2,32

Der Färbeprozess von MTA1 zeigte bei 28,6 % der Präparate eine schwache Farbreaktion (IRS 1–2) im Zytoplasma. Bei 61,1 % zeigte sich eine mäßig starke Anfärbung (IRS 3, 4, 6) von MTA1 und 4,8 % der Präparate wiesen eine starke Farbreaktion auf (IRS 8, 9, 12). 5,6 % zeigten keine zytoplasmatische Expression von MTA1 (IRS 0).

Die kernständige Färbung von MTA1 ergab bei 23,8 % der Präparate eine schwache Farbreaktion (IRS 1–2). 60,3 % wiesen eine mäßig starke (IRS 3, 4, 6) und 7,2 % eine

starke Färbung (IRS 8, 12) auf. In 8,7 % zeigte sich keine kernständige Färbung von MTA1 (IRS 0).

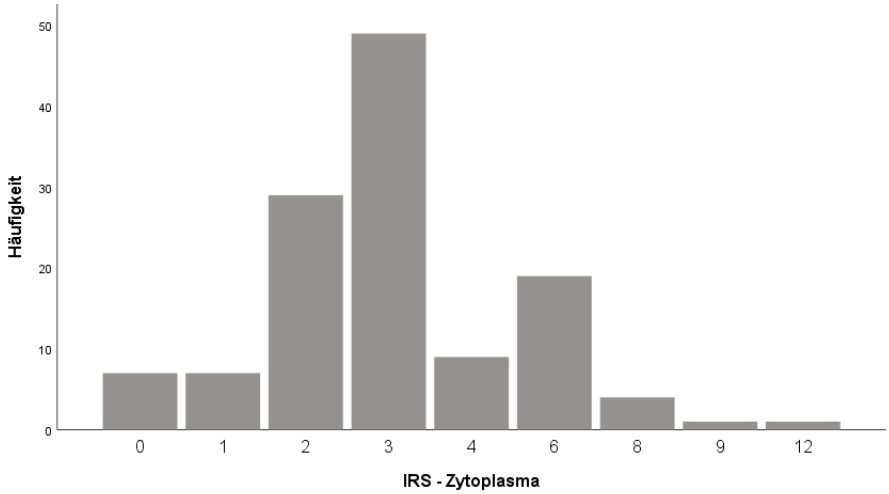

Abbildung 16: MTA1: IRS-Verteilung der zytoplasmatischen Färbung

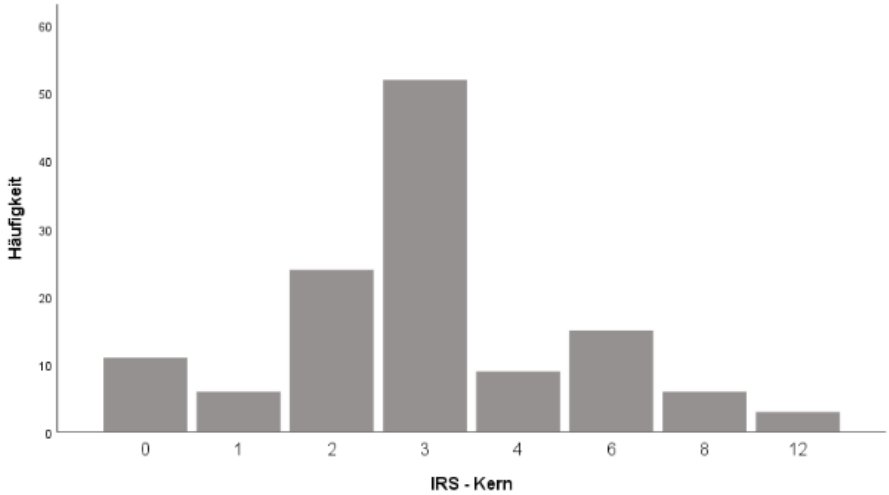

Abbildung 17: MTA1: IRS-Verteilung der kernständigen Färbung

4.1.2.3 LDOC1-Expression im Patientinnenkollektiv

Für die LDOC1-Expression im Zytoplasma ergab sich im untersuchten Tumorkollektiv ein Mittelwert des IRS von 3,15, für die Expression im Zellkern ein Mittelwert von 1,65. Der Minimal- und Maximalwert des IRS von 0 bzw. 12 galt auch für die Färbung von LDOC1. Die Mittelwerte und die Standardabweichung wurden auf zwei Dezimalstellen genau angegeben.

Tabelle 13: LDOC1-Expression im Patientinnenkollektiv

LDOC1-Expression	Minimum	Maximum	Mittelwert (IRS)	Median (IRS)	Std.-Abweichung
Zytoplasmatisch	0	12	3,15	3	2,24
Kernständig	0	8	1,65	0	2,08

Der LDOC1-Färbeprozess im Zytoplasma bewirkte in 27,6 % der Vulvakarzinompräparate eine schwache Farbreaktion (IRS 1–2). Bei 52,7 % der Präparate ergab sich eine mäßig starke Farbreaktion (IRS 3, 4, 6). 9,5 % der Präparate wiesen eine starke Farbreaktion (IRS 8, 12) auf und bei 10,2 % wurde LDOC1 nicht im Zytoplasma gefärbt (IRS 0).

Bei Betrachtung der kernständigen Expression von LDOC1 wiesen 11 % der Präparate eine schwache Farbreaktion auf (IRS 1–2). 33,1 % zeigten eine mäßig starke Farbreaktion (IRS 3, 4, 6) und 3,1 % eine starke Farbreaktion (IRS 8). In 52,8 % der Fälle waren die Zellkerne nicht gefärbt (IRS 0).

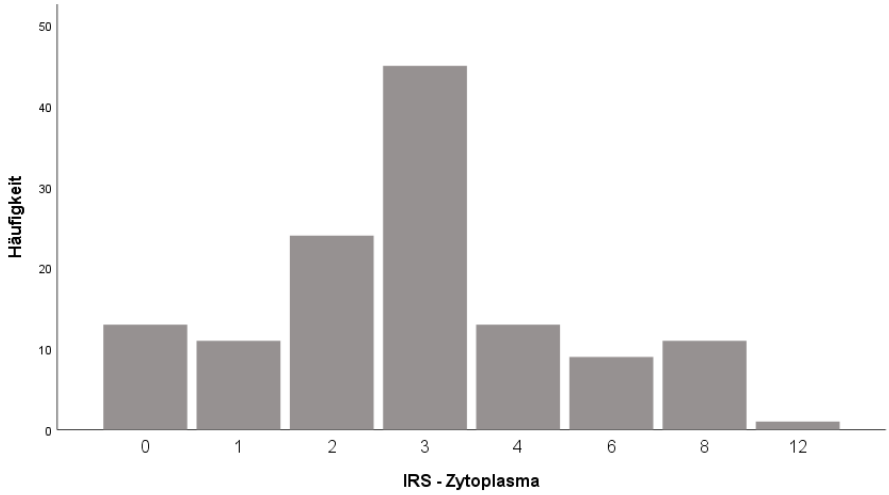

Abbildung 18: LDOC1: IRS-Verteilung der zytoplasmatischen Färbung

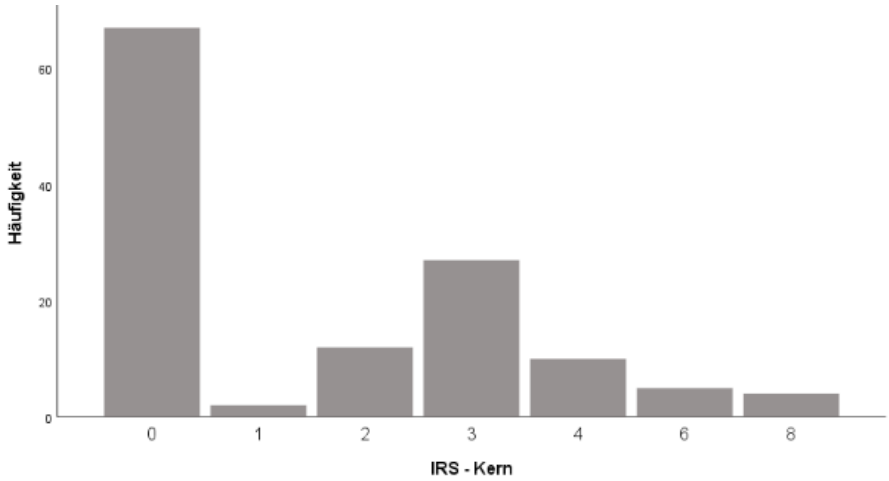

Abbildung 19: LDOC1: IRS-Verteilung der kernständigen Färbung

4.1.3 Alter

Das Alter der Patientinnen bei Gewebeentnahme war dem Kolmogorov-Smirnov-Test zufolge nicht normalverteilt. Dem Kruskal-Willis-Test nach ergab sich kein signifikanter Zusammenhang zwischen der Expression von MTA1 oder LDOC1 und dem Patientinnenalter ($p > 0,05$).

4.1.4 Tumormorphologie

Bei der immunhistochemischen Untersuchung von MTA1 zeigte sich, dass die vier histologischen Subidentitäten des Vulvakarzinoms MTA1 unterschiedlich stark exprimieren. Beim nicht verhornenden Plattenepithel-Ca und beim Vulvakarzinom vom kondylomatösen Typ war die Expression von MTA1 im Zytoplasma im Vergleich zu den anderen zwei Tumorsubidentitäten signifikant erhöht ($p = 0,038$).

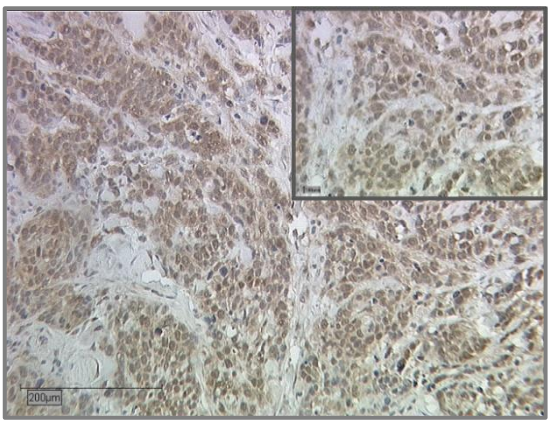

Abbildung 20: MTA1-Färbung am nicht verhornenden Plattenepithelkarzinom, *IRS = 5; repräsentativer Schnitt*

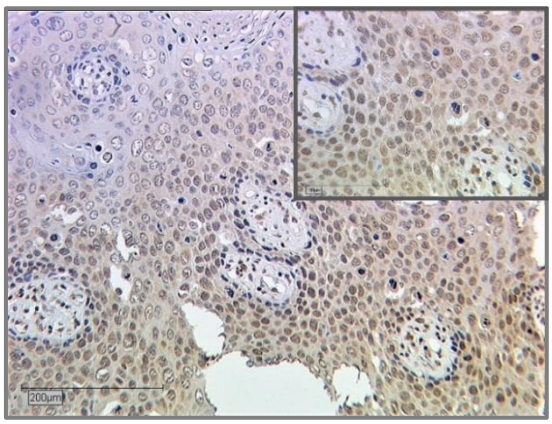

Abbildung 21: MTA1-Färbung am Vulvakarzinom vom kondylomatösen Typ, *IRS = 5; repräsentativer Schnitt*

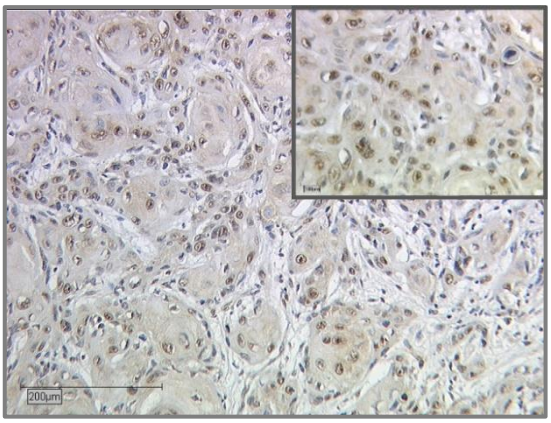

Abbildung 22: ***MTA1-Färbung am verhornenden Plattenepithelkarzinom,*** *IRS = 3; repräsentativer Schnitt*

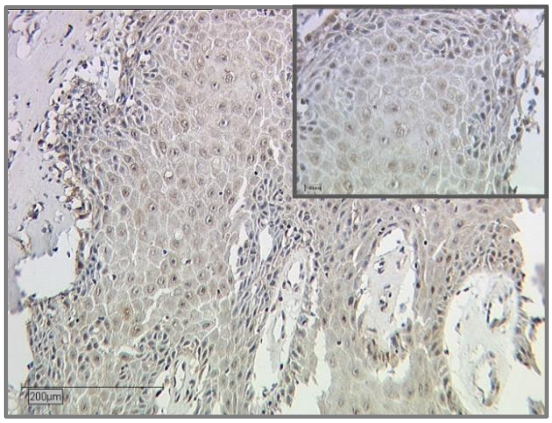

Abbildung 23: ***MTA1-Färbung am Vulvakarzinom vom verrukösen Typ,*** *IRS = 3; repräsentativer Schnitt*

Im Folgenden ist die IRS-Verteilung der zytoplasmatischen Färbung von MTA1 in Bezug auf die jeweiligen Tumormorphologien mittels Boxplot-Grafik dargestellt:

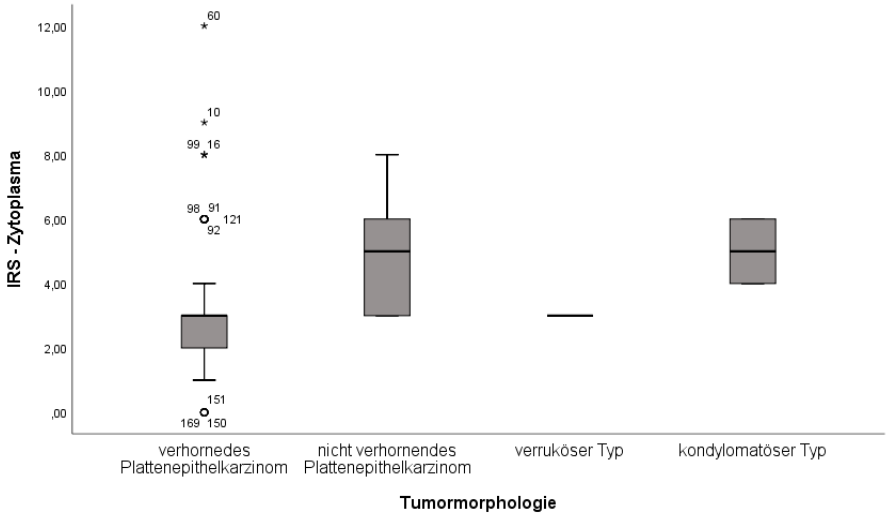

Abbildung 24: ***MTA1-Expression im Zytoplasma in Bezug auf Tumormorphologie****; signifikant erhöhter IRS beim nicht verhornenden Plattenepithelkarzinom und beim Vulvakarzinom vom kondylomatösen Typ*

Die immunhistochemische Untersuchung der Expression von LDOC1 ergab dagegen keine signifikanten Unterschiede in Bezug auf die Tumormorphologie ($p > 0,05$).

4.1.5 Tumorgröße

Die Tumorgröße, die durch den Buchstaben T in der TNM-Klassifikation angegeben wird und die MTA1-Expression waren signifikant assoziiert. Die Korrelation zwischen dem prozentualen Anteil kernständig gefärbter Zellen und dem Tumorstadium ist mit p = 0,0001 als höchst signifikant anzunehmen. Auch für die MTA1-Expression im Zytoplasma ergab sich ein signifikanter Zusammenhang (p = 0,008) mit der Tumorgröße. T1-Karzinome wiesen im Mittel 60 % kernständig gefärbte Zellen auf, während bei T2- und T3-Karzinomen der prozentuale Anteil gefärbter Zellen im Mittleren bei 80 % lag. Eine Übersicht bietet folgende Abbildung in Form eines Boxplot-Diagramms:

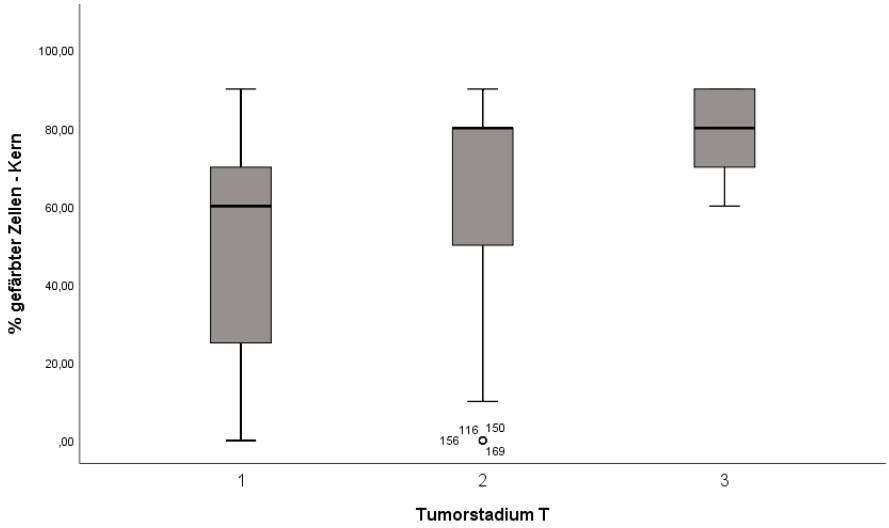

Abbildung 25: ***Prozentualer Anteil der Zellen mit kernständiger MTA1-Expression in Bezug auf die Tumorgröße T;*** *signifikante Zunahme des prozentualen Anteils gefärbter Zellen bei T2- und T3-Karzinomen*

Bei der Expression von LDOC1 zeigten sich dagegen keine statistisch signifikanten Unterschiede bezogen auf die Tumorgröße. Die asymptotische Signifikanz nach dem Kruskal-Wallis-Test für die Tumorgröße und die Intensität der kernständigen Färbung von LODC1 wurde mit p = 0,068 berechnet und zeigte somit einen Trend in Richtung der statistischen Signifikanz von $p < 0,05$.

4.1.6 Nodalstatus

Zwischen dem Expressionsmuster von MTA1 oder LDOC1 und dem Vorkommen von Lymphknoten-Metastasen ließ sich kein signifikanter Zusammenhang nachweisen ($p > 0,05$).

4.1.7 FIGO-Klassifikation

Zwischen dem prozentualen Anteil der Zellen, welche MTA1 im Zellkern exprimierten und dem FIGO-Stadium des Tumors ließ sich ein statistischer Zusammenhang nachweisen (p = 0,001). Mit FIGO 1 bewertete Karzinome zeigten einen geringeren Anteil gefärbter Zellen als Tumore der höheren FIGO-Stadien. Als FIGO 2 eingestufte Karzinome zeigten im Mittel 75 % gefärbte Zellen. Bei FIGO 3- und FIGO 4-Karzinomen lag der prozentuale Anteil gefärbter Zellen im Mittel bei 80 %. Eine Übersicht bietet folgendes Boxplot-Diagramm:

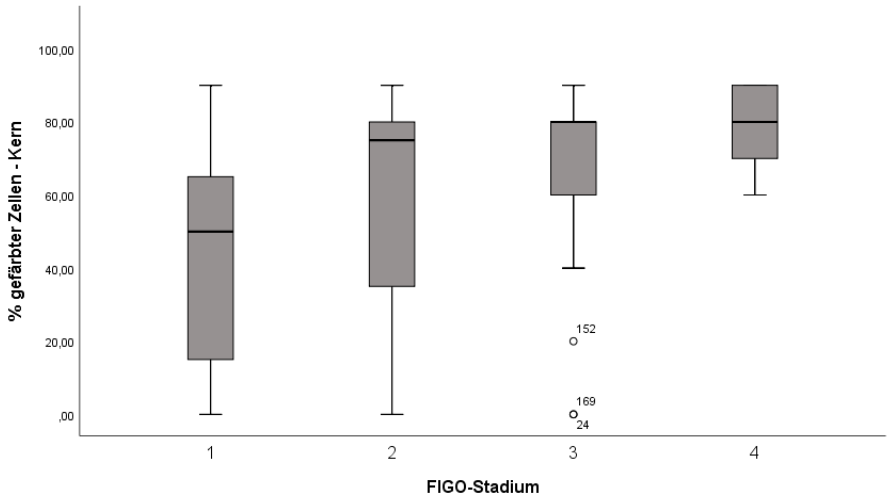

Abbildung 26: ***Prozentualer Anteil der Zellen mit kernständiger MTA1-Expression in Bezug auf FIGO-Stadium;*** *signifikante Zunahme des prozentualen Anteils gefärbter Zellen bei steigendem FIGO-Stadium*

Dagegen ergab sich für die LDOC1-Expression und die FIGO-Klassifikation kein signifikanter Unterschied. Der Kruskal-Wallis-Test ergab für die Intensität der Kernfärbung und die FIGO-Klassifikation einen p-Wert von 0,077.

4.1.8 Grading

Bezüglich des Tumorgradings ergaben sich im Kruskal-Wallis-Test keine signifikanten Unterschiede in der immunhistochemisch nachgewiesenen MTA1- und LDOC1-Expression (p > 0,05).

4.1.9 p16-Status

In der statistischen Analyse zeigte sich, dass bei positivem p16-Status der prozentuale Anteil von MTA1-positiven Zellen geringer war als bei negativem p16-Status. Das heißt, bei negativem p16-Status waren im Mittel mehr Zellkerne gefärbt als bei positivem p16-Status (p = 0,014). Für die anderen Parameter der Kernfärbung ergaben sich ebenso signifikante Werte (Intensität p = 0,031, Prozentsatz positiver Zellen p = 0,014 und IRS p = 0,032). Im Folgenden ist dies grafisch mittels Boxplot-Diagramms veranschaulicht.

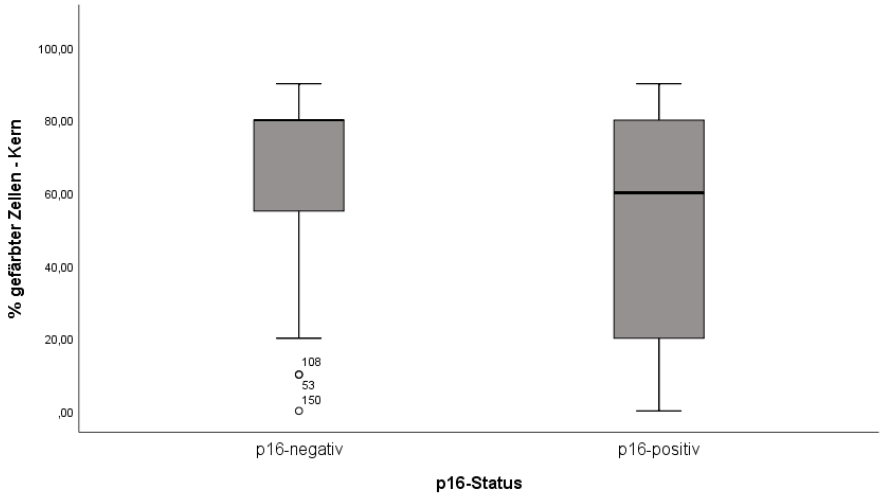

Abbildung 27: ***Prozentualer Anteil der Zellen mit kernständiger MTA1-Expression in Bezug auf p16-Status****; signifikante Abnahme des prozentualen Anteils gefärbter Zellen bei positivem p16-Status*

Zwischen der LDOC1-Expression und dem p16-Status ergab sich kein signifikanter Zusammenhang (p > 0,05).

4.1.10 10-Jahres-Überleben

Univariate Überlebensanalysen mittels Log-Rank-Test ergaben, dass bereits bei Vorliegen einer schwachen Farbreaktion von LDOC1 im Zytoplasma (IRS > 2) das 10-Jahres-Überleben knapp signifikant abnimmt (p = 0,049). Dies konnte ebenso für einen Anteil von 55 % im Zytoplasma positiv gefärbter Zellen gezeigt werden (p = 0,046), unabhängig vom IRS. Im Folgenden sind die Überlebensanalysen mittels Kaplan-Meier-Kurven dargestellt:

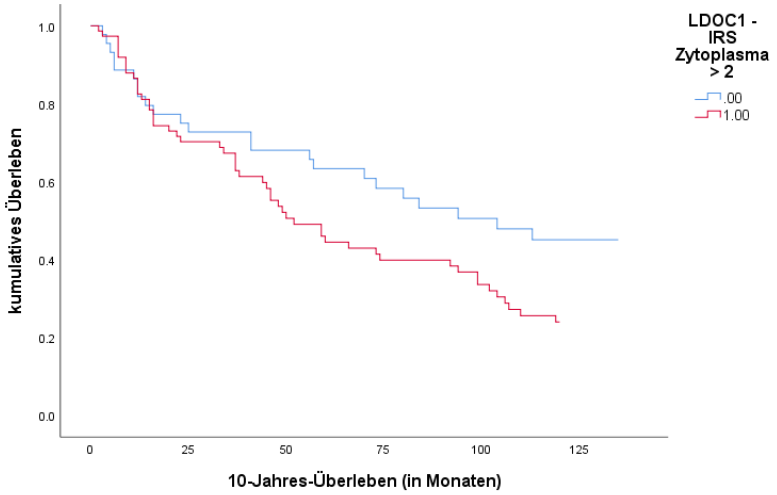

Abbildung 28: Abnahme des 10-Jahres-Überlebens bei LDOC1-Expression im Zytoplasma, *IRS > 2*

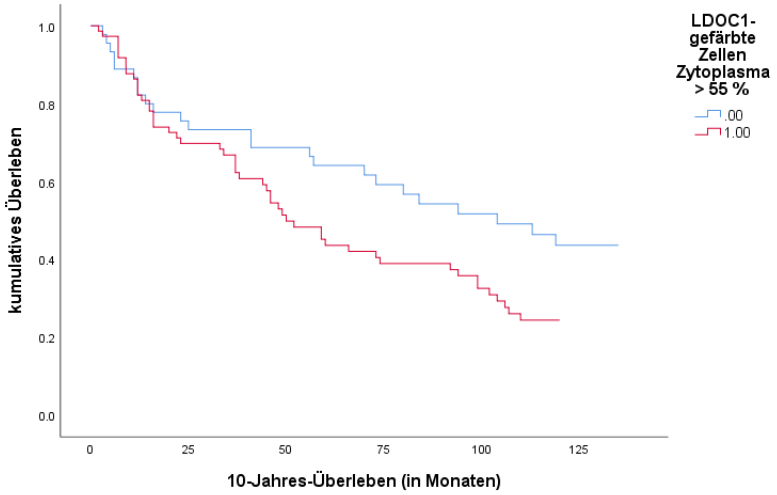

Abbildung 29: Abnahme des 10-Jahres-Überlebens bei LDOC1-Expression im Zytoplasma, *prozentualer Anteil gefärbter Zellen > 55*

Zwischen der Expression von MTA1 und dem Überleben der untersuchten Patientinnen konnte keine signifikante Beziehung nachgewiesen werden (p = 0,851, p = 0,418).

4.1.11 Rezidivfreies Überleben

Bei LDOC1-Färbung kernständiger Zellen (IRS > 1) konnte ein negativer Einfluss auf das rezidivfreie Überleben festgestellt werden (p = 0,031).

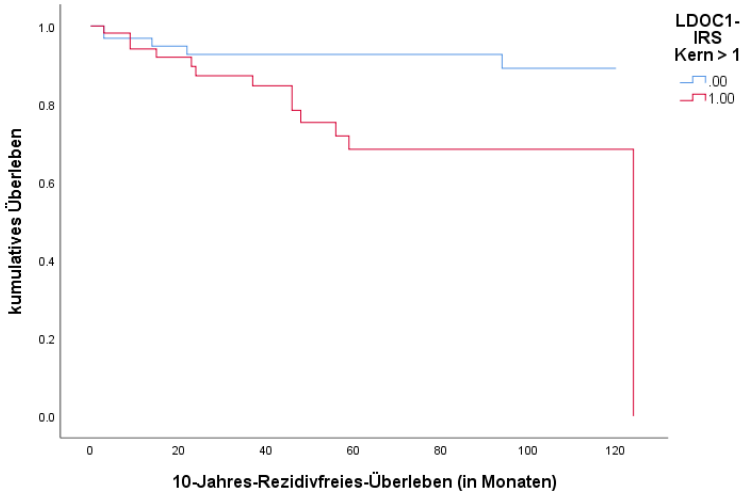

Abbildung 30: Abnahme des 10-Jahres-Rezidivfreien-Überlebens bei LDOC1-Expression im Zellkern, *IRS > 1*

Zwischen der Expression von MTA1 und dem rezidivfreien Überleben der untersuchten Patientinnen konnte keine signifikante Beziehung nachgewiesen werden (p = 0,490).

4.1.12 Korrelationsanalyse

Die Korrelationsanalyse nach Spearman ergab eine positive Korrelation zwischen der MTA1-Expression im Zellkern und im Zytoplasma (ρ = 0,547, p = 0,000–0,001). Wurde MTA1 im Zellkern exprimiert, war es auch im Zytoplasma vorhanden. Auch für die Expression von LDOC1 konnte eine positive Korrelation zwischen der Expression im Zytoplasma und im Zellkern gezeigt werden (ρ = 0,412, p = 0,000–0,028). Außerdem ergab sich eine positive Korrelation zwischen der zytoplasmatischen Expression von MTA1 und der zytoplasmatischen Expression von LDOC1 (ρ = 0,231, p = 0,006–0,03). Dagegen ergab sich keine signifikante Korrelation zwischen der nukleären Expression von MTA1 und LDOC1.

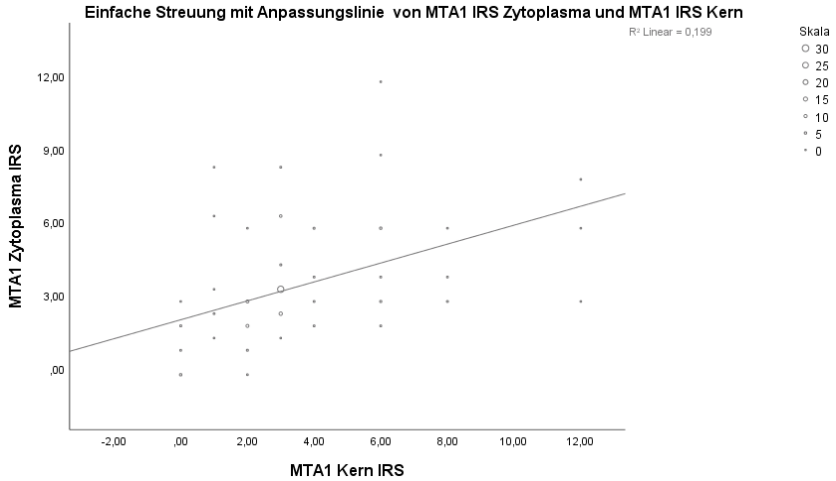

Abbildung 31: Positive Korrelation zwischen MTA1-Expression im Zytoplasma und im Zellkern, *$\rho = 0{,}547$*

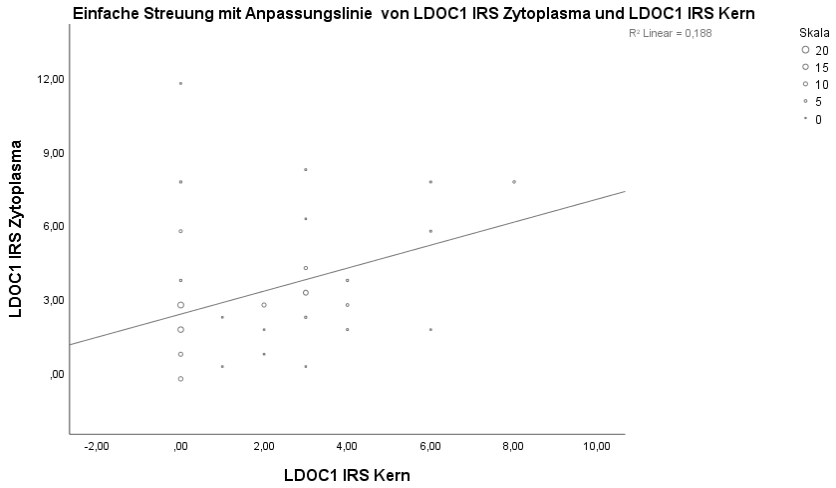

Abbildung 32: Positive Korrelation zwischen der LDOC1-Expression im Zytoplasma und im Zellkern, *$\rho = 0{,}412$*

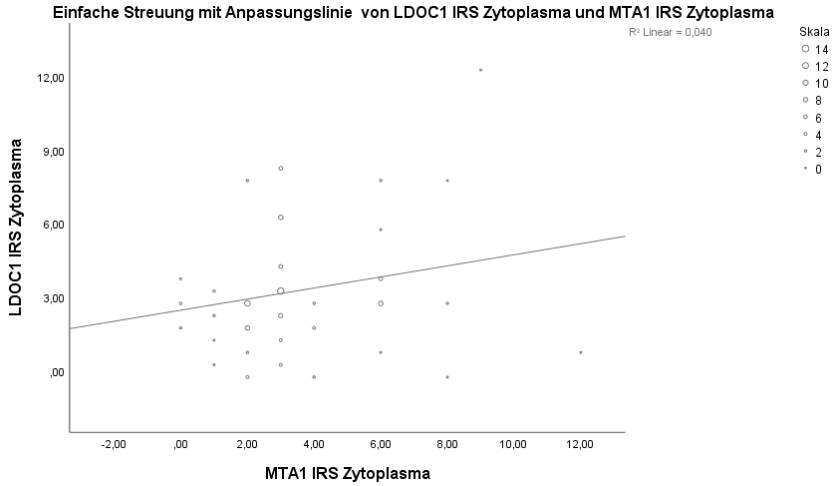

Abbildung 33: Positive Korrelation zwischen der LDOC1- und MTA1-Expression im Zytoplasma, *$\rho = 0{,}231$*

4.2 Zellkultur: Regulation von LDOC1 in vitro

4.2.1 Vorbemerkung

Die immunhistochemische Untersuchung von MTA1 und LDOC1 im Vulvakarzinomgewebe ergab für LDOC1 einen signifikanten Einfluss auf das 10-Jahres- und rezidivfreie Überleben der Patientinnen. Daher könnte möglicherweise durch eine Inhibierung von LDOC1 das Überleben der Patientinnen verlängert werden. Der Signalweg um NF-κB spielt beim Vulvakarzinom eine große Rolle und wird durch LDOC1 reguliert. Um die zugrunde liegenden Regulationsmechanismen aufzudecken, wurde anhand der Vulvakarzinom-Zelllinien A431 und SW 954 eine potenzielle Regulation von LDOC1 durch den NF-κB-Inhibitor C-DIM 12 untersucht.

4.2.2 MTT-Test an den Zelllinien A431 und SW 954

Mit der in 3.2.4 beschriebenen Verdünnungsreihe von C-DIM 12 wurde der MTT-Test mit einer Ausgangszellzahl von 5000 Zellen pro Well dreimal durchgeführt.

4.2.2.1 MTT-Test an der Zelllinie A431

Die Auswertung des MTT-Tests zeigte, dass ab einer Konzentration von 1 µM der Stimulanz C-DIM 12 die Zellvitalität im Vergleich zur Kontrolle abnahm. Der Wilcoxon-Test für zwei abhängige Stichproben ergab eine signifikante Abnahme der optischen Dichte der einzelnen Konzentrationen im Vergleich zur Kontrollgruppe (p = 0,005-0,013).

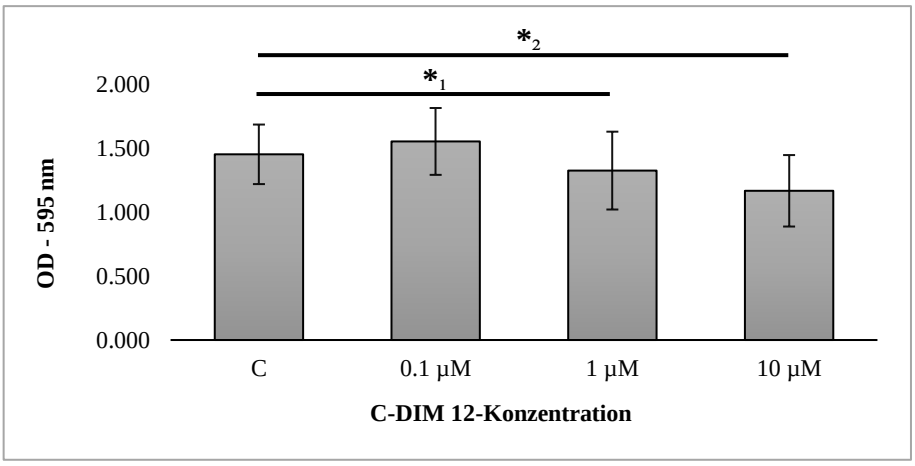

Abbildung 34: MTT-Test A431: Abnahme der Zellvitalität bei steigender C-DIM 12-Konzentration. *Signifikante Unterschiede sind mit einem Sternchen (*) markiert (*₁: p = 0,007, *₂: p = 0,005).*

4.2.2.2 MTT-Test an der Zelllinie SW 954

Bei der Zelllinie SW 954 konnte hingegen kein Einfluss der Stimulanz C-DIM 12 auf die Zellvitalität nachgewiesen werden ($p > 0,05$).

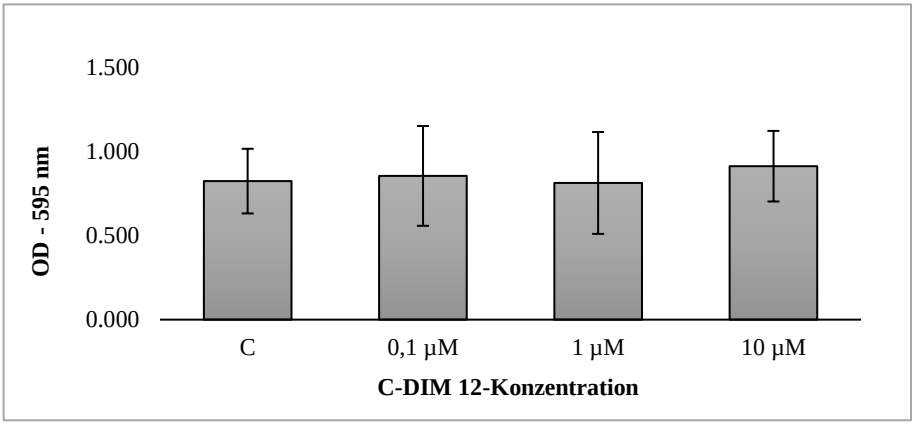

Abbildung 35: MTT-Test SW 954: keine Abnahme der Zellvitalität bei steigender C-DIM 12-Konzentration

4.2.3 BrdU-Test an der Zelllinie A431

Der BrdU-Test dient zur Quantifizierung der Zellproliferation. Er wurde nur mit der Zelllinie A431 durchgeführt und dreimal wiederholt, da bereits der MTT-Test mit der Zelllinie SW 954 keine signifikanten Änderungen der Zellvitalität durch Stimulation mit C-DIM 12 gezeigt hatte.

Die Auswertung mittels Wilcoxon-Tests zeigte mit zunehmender Konzentration von C-DIM 12 eine signifikante Abnahme der optischen Dichte und damit der Zellproliferation in Bezug auf die Kontrollgruppe ($p = 0,002–0,003$).

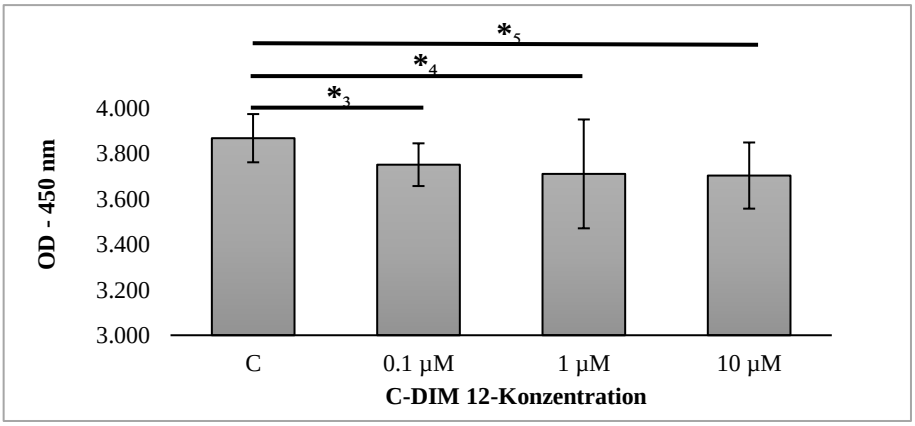

Abbildung 36: BrdU-Test A431: Abnahme der Zellproliferation bei steigender CDIM12-Konzentration. *Signifikante Unterschiede sind mit einem Sternchen (*) markiert (*$_3$: $p = 0,002$, *$_4$: $p = 0,003$, *$_5$: $p = 0,002$).*

4.2.4 Real-Time PCR

Die Ergebnisse des MTT- und BrdU-Tests wurden auf mRNA-Ebene durch die Real-Time PCR verifiziert. Die PCR wurde in drei voneinander unabhängigen Testläufen wiederholt und ergab bei der Zelllinie A431 im Gegensatz zur Zelllinie SW 954 eine doppelt so hohe Expression von LDOC1 auf mRNA-Ebene. Der Unterschied zwischen den zwei Zelllinien war laut Wilcoxon-Test mit p = 0,026 statistisch signifikant.

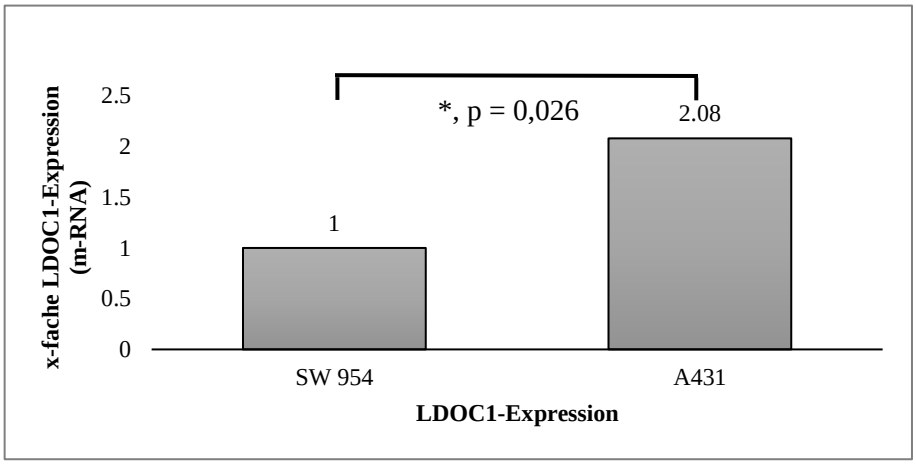

Abbildung 37: PCR-Auswertung: LDOC1-Expression von A431 um den Faktor 2,08 erhöht im Vergleich zu SW 954 (p = 0,026).

4.3 Zusammenfassung signifikanter Ergebnisse

In der immunhistochemischen Untersuchung des Tumorgewebes von Patientinnen mit Vulvakarzinom zeigte sich im untersuchten Kollektiv ein signifikanter Unterschied der Tumorsubidentitäten bezüglich ihrer Anfärbung von MTA1. Das nicht verhornende Plattenepithelkarzinom und das Vulvakarzinom vom kondylomatösen Typ zeigten eine stärkere Expression von MTA1 als das verhornende Plattenepithelkarzinom und das Vulvakarzinom vom verrukösen Typ. Außerdem bestand ein signifikanter Zusammenhang zwischen der Expression von MTA1 und dem Tumor- sowie dem FIGO-Stadium: Je höher das Tumorstadium bzw. die FIGO-Klassifikation, desto größer der Anteil der Zellen, die MTA1 exprimieren. Des Weiteren ergab die statistische Analyse eine negative Korrelation der MTA1-Färbung und dem p16-Status. Bei positivem p16-Status, welcher als Surrogatmarker für eine HPV-Infektion steht, war die MTA1-Expression niedriger als bei negativem p16-Status.

Bei Nachweis von LDOC1 im Zytoplasma zeigte sich ein negativer Einfluss auf das 10-Jahres-Überleben. Eine kernständige Expression von LDOC1 ergab hingegen einen negativen Einfluss auf das rezidivfreie Überleben. Im Hinblick auf eine mögliche Regulation der Expression von LDOC1 in vitro zeigten der MTT- und BrdU-Test bei der Tumorzelllinie A431 bei steigender Konzentration von C-DIM 12, einem NF-κB-Inhibitor, eine signifikante Abnahme der Zellvitalität bzw. der Zellproliferation. Dies ließ sich für die zweite Tumorzelllinie SW 954 nicht reproduzieren. Die anschließende Untersuchung der Expression von LDOC1 auf mRNA-Ebene mittels Real-Time PCR ergab eine um den Faktor 2 erhöhte Expression von LDOC1 in der Zelllinie A431 im Vergleich zur Zelllinie SW 954.

5 Diskussion

Ziel dieser Arbeit war es, die tumorrelevanten Gene MTA1 und LDOC1 als potenzielle Prognosefaktoren des Vulvakarzinoms zu untersuchen, um Hinweise über das Metastasierungs- und Rezidivierungspotenzial des Tumors bzw. das Therapieansprechen zu erhalten. Dazu wurde die Expression von MTA1 und LDOC1 im Vulvakarzinomgewebe untersucht und mit den klinischen Tumor-Parametern der Patientinnen korreliert. Anhand der durchgeführten immunhistochemischen Färbung konnten MTA1 und LDOC1 als negative prognostische Marker für das Vulvakarzinom identifiziert werden. Im Anschluss wurde mittels Zellkulturversuchen eine mögliche Regulation von LDOC1 auf molekulargenetischer Ebene geprüft.

5.1 MTA1 als negativer prognostischer Marker beim Vulvakarzinom

MTA1 wurde ursprünglich anhand eines Mammakarzinom-Modells der Ratte identifiziert und hierbei erstmals in Zusammenhang mit Metastasierung gebracht. Dabei wurde beobachtet, dass Zelllinien mit hoher Metastasierungsrate im Vergleich zu Zelllinien mit geringer Metastasierungstendenz eine Überexpression der MTA1-mRNA aufwiesen [78]. Daten für Vulvkarzinom-Zelllinien fehlen jedoch bislang in der Literatur. Anhand der immunhistochemischen Untersuchungen in der hier vorliegenden Studie hat sich die Annahme bestätigt, dass eine Überexpression von MTA1 auch beim Vulvakarzinom einen negativen prognostischen Marker darstellt.

Die deskriptive Statistik ergab, dass MTA1 in über 90 % der untersuchten Präparate sowohl im Zellkern als auch im Zytoplasma exprimiert wurde. Auffällig ist die ähnliche Verteilung des IRS in den zwei Zellkompartimenten: Der Mittelwert lag für beide Kompartimente bei etwa 3,3, was einer mäßig starken Färbung entspricht. Dies spiegelt sich auch in der Korrelationsanalyse wider, wobei sich eine deutlich positive Korrelation zwischen der Expression von MTA1 im Zellkern und Zytoplasma zeigte. MTA1 galt ursprünglich als vorwiegend nukleär lokalisiertes Protein, welches mit Metastasierung und negativer Prognose assoziiert ist [78]. Inzwischen ist bekannt, dass es sowohl im Zellkern als auch im Zytoplasma gleichermaßen vorkommt [125]. Die subzelluläre Lokalisation eines Proteins steht in engem Zusammenhang mit seiner Funktion auf molekularer Ebene,

dies impliziert einen funktionellen Unterschied zwischen nukleär und zytoplasmatisch exprimiertem MTA1. Tatsächlich scheint MTA1 aber sowohl im Zellkern als auch im Zytoplasma als Onkogen zu fungieren und über Interaktion mit der Histondeacetylase 1 (HDAC1) und 2 (HDAC2) die Aktivität seiner Zielproteine zu regulieren [125].

In der immunhistochemischen Untersuchung wurden vier histologische Tumorsubidentitäten des Vulvakarzinoms untersucht und bezüglich ihrer MTA1-Expression miteinander verglichen. Das nicht verhornende Plattenepithelkarzinom und das Vulvakarzinom vom kondylomatösen (warty) Typ zeigten eine erhöhte Expression von MTA1 im Zytoplasma im Vergleich zum verhornenden Plattenepithelkarzinom und Vulvakarzinom vom verrukösen Typ. Das nicht verhornende Plattenepithelkarzinom und das Vulvakarzinom vom kondylomatösen (warty) Typ gelten als histologische Tumorformen, welche meist HPV-assoziiert bei jüngeren Frauen auftreten [12]. Die HPV-assoziierten Vulvakarzinome haben eine positivere Prognose als das verhornende Plattenepithelkarzinom und das Vulvakarzinom vom verrukösen Typ, welche zu den HPV-unabhängigen Tumormorphologien zählen [22, 67]. Die erhöhte Expression von MTA1 bei den HPV-assoziierten Tumormorphologien, welche eine bessere Prognose aufweisen, steht im Widerspruch dazu, dass MTA1 ein prognostischer Marker für negatives Outcome zu sein scheint. Es muss jedoch beachtet werden, dass eine beachtliche Anzahl HPV-abhängiger Vulvakarzinome Verhornung aufweisen und dadurch HPV-unabhängigen Tumoren ähneln [67]. Somit ist eine strikte Aufteilung in HPV-abhängige und HPV-unabhängige Tumormorphologien rein histologisch nicht möglich. Einen weiteren limitierenden Faktor stellt die geringe Fallanzahl der Vulvakarzinome vom kondylomatösen (n = 2) und verrukösem Typ (n = 3) in unserem Patientinnenkollektiv dar, was zu einer Verzerrung des Ergebnisses führt. In unseren Analysen war die Expression von MTA1 im unverhornten Plattenepithelkarzinom und Vulvakarzinom vom kondylomatösen Typ erhöht, wobei diese zwei Subidentitäten in unserem Patientinnenkollektiv nicht gleichzeitig mit einer schlechteren Prognose assoziiert waren.

Darüber hinaus wurde die MTA1-Expression beim Vulvakarzinom in Abhängigkeit des Tumor- und FIGO-Stadiums untersucht. Nach immunhistochemischer Analyse und Bewertung mit dem IRS zeigte sich in Hinblick auf die Tumorgröße, die durch das Stadium T der TNM-Klassifikation definiert ist, ein signifikanter Anstieg der MTA1-Expression im Zellkern und Zytoplasma mit zunehmender Tumorgröße. Mit T1 bewertete Karzinome wiesen im Mittel 60 % kernständig gefärbte Zellen auf, während bei T2- und T3-

Karzinome der prozentuale Anteil gefärbter Zellen im Mittel bei 80 % lag. Auch bei zunehmendem FIGO-Stadium ließ sich ein statistisch signifikanter Anstieg der Expression von MTA1 nachweisen. Je höher das FIGO-Stadium, desto größer der Anteil kernständig gefärbter Zellen. Sowohl das Tumorstadium der TNM-Klassifikation als auch das FIGO-Stadium ermöglichen eine Einordnung des Tumors, inwieweit der Tumor fortgeschritten ist; nicht zuletzt auch, um prognostische Aussagen zu ermöglichen. Dabei gehen hohe Stadien mit einer schlechteren Prognose für die Patientinnen einher. Für das Ovarial- [70] und Zervixkarzinom [91] zeigten ähnliche Studien bei aggressiven Tumoren, die durch ein hohes Tumorstadium gekennzeichnet waren, eine erhöhte Expression von MTA1. Daher unterstützen unsere Ergebnisse die Annahme, dass MTA1 auch beim Vulvakarzinom einen bedeutenden Faktor in der Tumorprogression darstellt und bei fortgeschrittenem Tumorstadium verstärkt exprimiert wird.

Des Weiteren wurde der p16-Status der Patientinnen in Bezug auf ihre MTA1-Expression untersucht. Da der HPV-Status einer Läsion nicht mit ausreichender Sicherheit durch eine alleinige Hämatoxylin-Eosin (HE)-Färbung bestimmt werden kann, wird in der klinischen Routine p16 immunhistochemisch angefärbt, um Aussagen über eine HPV-Infektion zu treffen. Die Überexpression von p16 ist eine direkte Folge der Zellzyklus-Veränderung durch HPV-Onkogene [126]. Daher gilt eine positive p16-Färbung als Surrogatparameter für eine HPV-Infektion beim Vulvakarzinom [28]. In der statistischen Analyse zeigte sich, dass bei positivem p16-Status der prozentuale Anteil von Zellen, die MTA1 im Zellkern exprimierten, geringer war als bei negativem p16-Status. Das heißt im Umkehrschluss, dass HPV-unabhängige Vulvakarzinome mehr MTA1 exprimieren als HPV-abhängige Vulvakarzinome. Wie oben erwähnt sind HPV-unabhängige Vulvakarzinome mit einer vergleichsweise schlechteren Prognose assoziiert [22]. Ein bestimmter Grund hierfür ist nicht ersichtlich, da sich HPV-abhängige und HPV-unabhängige Vulvakarzinome angefangen mit ihrer Ätiologie, dem durchschnittlichen Patientenalter bei Diagnosestellung und den Risikofaktoren über die molekularen Prozesse während der Pathogenese bis hin zur eigentlichen Präkanzerose deutlich voneinander unterscheiden [12]. McAlpine et al. wiesen für HPV-unabhängige Vulvakarzinome im Vergleich zu HPV-abhängigen Vulvakarzinomen ein erhöhtes Risiko für positive Resektionsränder nach Operation nach [67]. Ob dies ursächlich für die schlechtere Prognose beim HPV-unabhängigen Vulvakarzinom ist, bleibt fraglich. Eine genauere Untersuchung von MTA1 und HPV-abhängigen Vulvakarzinomen soll Gegenstand zukünftiger Forschung sein. Die

Analysen der hier vorliegenden Studie zeigen eindeutig, dass HPV-unabhängige Vulvakarzinome durch erhöhte MTA1-Expressionslevel gekennzeichnet sind, wodurch wiederum die Bedeutung von MTA1 als negativ prognostischem Marker für das Vulvakarzinom unterstrichen wird.

Für den Lymphknotenstatus als weiteren Parameter der TNM-Klassifikation und das Grading ergab sich in unseren Untersuchungen kein signifikanter Zusammenhang in Bezug auf die MTA1-Expression. Ebenso ergab sich für das Vorliegen von Metastasen und die MTA1-Expression kein signifikanter Unterschied. Hierbei muss jedoch beachtet werden, dass nur in 8 von 177 Fällen der Metastasierungsstatus dokumentiert wurde. Eine Untersuchung dieser Variable bei größerer Fallzahl wäre sehr interessant gewesen, da MTA1 bereits bei vielen verschiedenen Tumoren mit Metastasierung und Invasion assoziiert wurde und daher den Namen „Metastasen-assoziiert“ trägt [82, 89-91]. Zwischen MTA1-Expression und Gesamt- bzw. rezidivfreiem Überleben ergab sich bei immunhistochemischer Untersuchung von Tumorgewebe im vorliegenden Patientinnenkollektiv kein statistisch signifikanter Zusammenhang.

Die Expression von MTA1 scheint eine wichtige Rolle bei der Progression des Vulvakarzinoms zu spielen: Fortgeschrittene Vulvakarzinome zeichnen sich durch eine erhöhte Expression von MTA1 aus. Eine Herunterregulation oder Ausschaltung von MTA1 würden einen interessanten therapeutischen Ansatz beim Vulvakarzinom darstellen.

5.2 LDOC1 als negativer prognostischer Marker beim Vulvakarzinom

Ursprünglich wurde LDOC1 als pro-apoptotischer Faktor beschrieben und als herunterreguliert in Pankreas- und Magenkarzinomzelllinien identifiziert [101, 127]. Daraufhin wurde bei weiteren Tumoridentitäten, darunter auch das Zervix- und Ovarialkarzinom, eine Herunterregulierung von LDOC1 nachgewiesen [68, 69]. Als verantwortlicher Mechanismus konnte die Stilllegung des LDOC1-Gens durch Promotormethylierung identifiziert werden [68, 69]. Der gleiche Mechanismus wurde von Lee et al. beim oralen Plattenepithelkarzinom beschrieben und als ein durch Nikotinabusus-induzierter Prozess identifiziert [128]. Da LDOC1 ubiquitär in normalem Gewebe vorkommt, aber in vielen Tumoren herunterreguliert ist, wurde die Hypothese formuliert, dass es sich bei LDOC1 um einen Tumorsuppressor handelt [101].

Interessanterweise ergab eine Studie bei der Untersuchung von Speichelproben von Patienten mit oralem Plattenepithelkarzinom einen geschlechtsspezifischen Unterschied der LDOC1-Expression: Während LDOC1 bei den betroffenen Männern niedrig exprimiert wurde, war die LDOC1-Expression bei Frauen mit oralem Plattenepithelkarzinom signifikant erhöht [129]. Bei der Analyse von LDOC1 sollte neben einer Ausschaltung des Gens auch eine differenzielle Expression berücksichtigt werden. Dies umfasst die Regulierung der Expression von LDOC1 auf Transkriptions- sowie Translationsebene durch verschiedene Mechanismen.

In der hier vorliegenden Studie wurde LDOC1 durch immunhistochemische Färbungen als negativer prognostischer Marker für das Vulvakarzinom identifiziert. LDOC1 wurde von etwa 90 % der Patientinnen im Zytoplasma und von etwa der Hälfte der Patientinnen kernständig exprimiert. Interessanterweise war LDOC1 im Zytoplasma mit einem mittleren IRS vom 3,15 im Vergleich zum Zellkern mit einem mittleren IRS von 1,65 deutlich stärker exprimiert. Die Korrelationsanalyse nach Spearman ergab eine positive Korrelation des IRS der Expression von LDOC1 im Kern und Zytoplasma. Die LDOC1-Expression wurde in Bezug auf Tumormorphologie, Tumorgröße und Nodalstatus der TNM-Klassifikation, FIGO-Stadium, Grading, p16-Status und Überleben untersucht. LDOC1 korrelierte weder mit den untersuchten Parametern der TNM-Klassifikation, noch mit dem FIGO-Stadium oder dem Grading. Auch in Hinblick auf den p16-Status ließ sich kein signifikanter Zusammenhang feststellen, weshalb den Ergebnissen der hier vorliegenden Studie nach anhand der klinischen Tumorparameter keine Aussagen über die LDOC1-Expression zu treffen sind. Die Analyse von Kaplan-Meier-Kurven ergab, dass die Überexpression von LDOC1 einen unabhängigen Faktor bezüglich des Gesamt-Überlebens bzw. des rezidivfreien Überlebens von Patientinnen mit Vulvakarzinom darstellt und mit einer schlechteren Prognose assoziiert ist. Die Untersuchungen dieser Studie zeigen, dass bei zytoplasmatischer LDOC1-Expression das 10-Jahres-Überleben der Patientinnen signifikant abnimmt. Einen Überlebensvorteil hatten diejenigen, die LDOC1 gar nicht oder nur schwach im Zytoplasma exprimierten. Bei kernständiger LDOC1-Expression war das rezidivfreie Überleben signifikant verkürzt. Diese Patientinnen entwickelten im Gegensatz zu den Patientinnen, die LDOC1 nicht im Kern exprimierten, schneller ein Rezidiv. Somit wurde LDOC1 entgegen der anfänglichen Erwartungen zu Beginn der Studie als negativ prognostischer Marker identifiziert.

LDOC1 ist in der Literatur unter anderem als Tumorsuppressorprotein beschrieben, welches vorwiegend im Zellkern exprimiert wird [101]. In dem in dieser Studie untersuchten Patientinnenkollektiv exprimierten jedoch nur weniger als die Hälfte der Frauen LDOC1 im Zellkern. Über Tumorsuppressorproteine ist bekannt, dass sie bei Verlassen ihrer ursprünglichen Lokalisation und Translokation ins Zytoplasma ihre Funktion als Tumorsuppressor verlieren. In unserem Fall führte eine vermehrte Expression von LDOC1 im Zytoplasma zu signifikant verkürztem 10-Jahres-Überleben. Dies steht im Widerspruch zu einer Studie über das Kolonkarzinom, wobei eine Überexpression von LDOC1 die Zellapoptose stimulieren und die Zellproliferation hemmen soll [107]. Hierbei ist jedoch zu beachten, dass in dieser Publikation nicht aufgeführt ist, in welchem Zellkompartiment LDOC1 überexprimiert vorliegt.

Insgesamt ist unser Ergebnis jedoch kein Einzelfall: Die Untersuchung der Expression von LDOC1 bei Patienten mit unbehandelter Chronisch Lymphatischen Leukämie (CLL) durch Duzkale et al. ergab, dass eine Hochregulation von LDOC1 mit einer schlechten Prognose assoziiert war. Die unterschiedlichen mRNA-Level von LDOC1 konnten weder durch Veränderungen der Kopienzahl des Gens noch durch Mutationen in der kodierenden Region erklärt werden. Die Autoren stellten daher die Hypothese auf, dass LDOC1 einen Komplex mit LDOC1S – einer Splicevariante von LDOC1 – eingeht und durch Bildung eines funktionslosen Dimers seine antiproliferative Funktion einbüßt [130]. Ähnliches war bereits durch eine Forschergruppe um Mizutani et al. beschrieben worden, welche WAVE3, ein zur Wiskott-Aldrich Syndrom Protein-Familie gehöriges Protein, als negativen Regulator von LDOC1 identifizierten. Bei Koexpression von WAVE3 und LDOC1 wird durch Verlagerung von LDOC1 aus dem Nukleus die pro-apoptotische Funktion von LDOC1 inhibiert [131].

Für das Vulvakarzinom gibt es bisher keine Daten zu LDOC1, daher sind auf der Grundlage unserer Analysen folgende Optionen denkbar: LDOC1 liegt im Zellkern durch Komplexbildung als funktionsloses Dimer vor und konkurriert mit funktionsfähigen Dimeren um DNA-Bindestellen. Durch Verlust seiner regulatorischen Funktion als Transkriptionsfaktor erhöht sich die Rezidivierungsneigung der Patientinnen. Zudem wird LDOC1 aus dem Zellkern in das Zytoplasma geshiftet. Im Zytoplasma kann LDOC1 seine Funktion als Tumorsuppressor nicht ausüben. Dies resultiert in einer Abnahme des Überlebens bei LDOC1-Expression im Zytoplasma. Überdies können analog zum oralen Plattenepithelkarzinom, bei welchem die betroffenen Patientinnen eine erhöhte LDOC1-

Expression im Vergleich zu den untersuchten männlichen Patienten aufwiesen, geschlechtsspezifische umweltbedingte Mechanismen einen Verlust der LDOC1-Funktion als Tumorsuppressor vermitteln.

5.3 LDOC1-Regulation

Angesichts des Ergebnisses der immunhistochemischen Untersuchung, welche LDOC1 als negativen prognostischen Marker identifizierte, wurde der Fragestellung nachgegangen, ob durch eine Regulation von LDOC1 eine Verbesserung der Prognose der Patientinnen zu erzielen ist. Folglich wurde im Anschluss eine mögliche Inhibierung von LDOC1 untersucht.

Unter der Annahme, dass es sich bei LDOC1 um einen nukleären Transkriptionsfaktor handelt, kann LDOC1 durch die Interaktion mit anderen Transkriptionsfaktoren in Regulationskaskaden eingreifen und somit transkriptionelle Aktivität fördern oder unterdrücken. Von erheblicher Bedeutung ist dabei die Interaktion mit dem nukleären Faktor Kappa B (NF-κB) [111, 113].

Der nukleäre Faktor NF-κB wurde ursprünglich 1986 entdeckt und nach seiner Bindungsaffinität zu Enhancer-Elementen der Leichtkette kappa eines Immunglobulins aktivierter B-Zellen benannt [132]. Die Familie der NF-κB-Transkriptionsfaktoren spielt eine bedeutende Rolle bei der Regulation der Inflammation und der Immunantwort [115]. Gleichzeitig hat sie eine Schlüsselfunktion in der Entstehung und Proliferation von Tumoren inne [133]. Durch Inhibierung der Apoptose und Förderung der Proliferation beeinträchtigt NF-κB das Gleichgewicht zwischen Apoptose und Proliferation zugunsten der Vermehrung von Tumorzellen [134]. In vielen Tumorentitäten ist der Signalweg um NF-κB aktiviert und mit einer ungünstigen Prognose assoziiert [135]. Auch bei Vulvakarzinomzellen konnte NF-κB im Zellkern nachgewiesen werden [136].

Die Unterdrückung von für die Tumorentstehung essenzieller Gene durch die Hemmung von NF-κB stellt einen vielversprechenden Ansatz in der Therapie vieler Malignome dar [137]. Durch Inhibierung von NF-κB konnte bereits am Mammakarzinom [138], B-Zell-Lymphom [139] und Plattenepithelkarzinom eine Zunahme der Apoptose und eine Abnahme der Proliferation bewirkt werden [140]. Inamoto et al. beschrieben erstmals die Wirkung von 1,1-Bis(3'-Indolyl)-1-(p-Chlorophenyl)Methane (C-DIM), das als Nurr1-Aktivator NF-κB inhibiert [141, 142]. In einer Untersuchung an Zellen des Harnblase-

nkarzinoms konnte das Tumorwachstum durch Behandlung mit C-DIM in vitro gesenkt werden [141].

Da der Signalweg um NF-κB beim Vulvakarzinom eine große Rolle spielt und durch LDOC1 reguliert wird, wurde in vorliegender Arbeit die Wirkung des NF-κB-Inhibitors C-DIM 12 auf die Vulvakarzinomzelllinien A431 und SW 954 untersucht. Steigende Konzentrationen von C-DIM 12 bewirkten nach 72-stündiger Inkubation der Zelllinie A431 eine signifikante Abnahme der im MTT-Test zu messenden Zellvitalität. Auch die mittels BrdU-Tests gemessene Proliferationsrate der Zelllinie A431 sank nach Stimulation mit C-DIM 12 in Abhängigkeit der verwendeten Konzentration. Daraus lässt sich schließen, dass die Stimulanz C-DIM 12 über Inhibierung von NF-κB die Apoptoserate beim Vulvakarzinom steigert und die Proliferation senkt. Für die Zelllinie SW 954 konnte dagegen durch Stimulation mit C-DIM 12 keine Abnahme der Zellvitalität nachgewiesen werden. In der vorliegenden Studie wurde daraufhin die basale LDOC1-Expressionsrate beider Zelllinien mittels Real-Time PCR untersucht. Die PCR ergab, dass die relative Expressionsrate von LDOC1 bei der Zelllinie A431 doppelt so hoch war als die der Zelllinie SW 954. Somit wirkt C-DIM 12 über eine indirekte LDOC1-Regulation auf die Zelllinie A431, die eine größere Menge LDOC1 exprimiert. Über eine Hemmung des NF-κB-Signalwegs verringert C-DIM 12 das Tumorwachstum beim Vulvakarzinom.

Welch bedeutende Rolle NF-κB beim Vulvakarzinom zukommt, wird deutlich, wenn man sich die zwei Wege der Tumorentstehung vor Augen führt. Die Mehrheit der HPV-unabhängigen Vulvakarzinome entwickelt sich auf dem Boden eines Lichen sclerosus, wobei chronische Entzündungsreize eine große Rolle spielen [19]. Dabei scheint NF-κB einen entscheidenden Faktor für die Progression von chronischer Entzündung bis zur Entstehung eines Tumors darzustellen. Die Mikroumgebung eines soliden Tumors ist durch ein hohes Niveau inflammatorischer Zytokine gekennzeichnet und bedingt die nukleäre Translokation von NF-κB [143]. Eine Hemmung von NF-κB kann wiederum das durch das inflammatorische Geschehen stimulierte Tumorwachstum unterdrücken. Die übrigen Vulvakarzinome sind meist durch eine manifeste HPV-Infektion gekennzeichnet. Auch bei dieser Ätiologie spielt NF-κB eine wichtige Rolle. Das humane Papillomavirus exprimiert die Proteine E1 und E2, welche für die Replikation des Virus‘ verantwortlich sind. E1 wiederum induziert die Aktivierung von NF-κB, wodurch die E1-abhängige Genomreplikation von HPV16 limitiert wird [144]. NF-κB scheint also einen negativen Feedbackmechanismus darzustellen, um die Anzahl der Viruskopien zu kontrollieren. Die

HPV16-Proteine E6 und E7 regulieren ebenfalls die Expression von NF-κB, wobei es unterschiedliche Aussagen darüber gibt, ob sie inhibierend oder stimulierend auf NF-κB wirken [145]. Folglich ist NF-κB an der Etablierung und Aufrechterhaltung einer persistierenden HPV-Infektion beteiligt.

Bezüglich der Interaktion von LDOC1 und NF-κB ist in der Literatur sowohl eine Aktivierung als auch eine Inhibierung beschrieben. Eine LDOC1-vermittelte Inhibierung von NF-κB ist unter anderem beim papillären Schilddrüsenkarzinom [112] und Ependymomen der Gruppe A [114] beschrieben. Andererseits ergab eine Studie von Song et al., dass bei LDOC1-Transfektion von humanen intrahepatischen biliären Epithelzellen *(HIBEC's)* mittels eines Lentivirus-Vektors die mRNa-Rate von NF-κB signifikant anstieg, während die Apoptoserate abnahm. Die Autoren schlussfolgerten, dass eine LDOC1-vermittelte Translokation von NF-κB in den Zellkern stattfindet, wodurch über eine Aktivierung der Genexpression nachgeschalteter Entzündungsmediatoren der programmierte Zelltod inhibiert wird [113].

Die Inhibierung der Apoptose stellt bei der Entstehung und dem Wachstum des Vulvakarzinoms, wie bei vielen anderen Tumoren auch, einen zentralen Mechanismus dar. Eine konstitutive Aktivierung von NF-κB durch TNFα, wie am Beispiel zweier Vulvakarzinomzelllinien nach-gewiesen werden konnte [136], bewahrt die Zellen vor dem programmierten Zelltod [146]. Weiterhin wird die Apoptose durch den Tumorsuppressorfaktor p53 reguliert [147]. Ein Verlust von p53 durch Mutation oder HPV-Infektion geht mit einer Resistenz der Zellen gegenüber Apoptose einher [148]. In der Tat ist das Vulvakarzinom nicht nur häufig HPV-assoziiert, weiterhin werden im Vulvakarzinom auch oft p53-Mutationen nachgewiesen [149].

Da NF-κB einen wichtigen Transkriptionsfaktor darstellt, der im Körper ubiquitär vorkommt, greift LDOC1 an einem zentralen Mechanismus der Genregulation an. Eine Untersuchung der exakten Interaktion zwischen LDOC1 und NF-κB beim Vulvakarzinom wird Gegenstand zukünftiger Studien sein. Die klinische Bedeutung dieser Interaktion liegt in der Möglichkeit, spezifische therapeutische Ansätze zu entwickeln, die über eine Inhibierung von NF-κB das Tumorwachstum beim Vulvakarzinom begrenzen.

6 Zusammenfassung

Das Vulvakarzinom stellt heute das vierthäufigste weibliche Genitalkarzinom dar und ist damit eine eher seltene gynäkologische Tumorerkrankung. Sie betrifft vorwiegend ältere Frauen ab dem 70. Lebensjahr; dennoch stieg die Inzidenz in letzter Zeit auch bei jüngeren Frauen stark an. Bislang ist die Datenlage hinsichtlich Rezidivierungsverhalten und Therapieansprechen des Vulvakarzinoms sehr dünn. In diesem Zusammenhang wurden zwei tumorrelevante Proteine MTA1 und LDOC1 als potenzielle prognostische Faktoren beim Vulvakarzinom untersucht. Obwohl bekannt ist, dass sowohl MTA1 als auch LDOC1 bei vielen anderen Tumorentitäten eine Rolle hinsichtlich Tumorprogression und Metastasierung spielen, ist bis heute keine Studie publiziert, die diese Gene hinsichtlich ihrer Expression beim Vulvakarzinom beschreibt. Ziel dieser Arbeit war es, MTA1 und LDOC1 als Prognosefaktoren des Vulvakarzinoms zu identifizieren, um so Aufschluss über Progression und Aggressivität des Tumors erhalten zu können, wodurch sich die prognostische Aussagekraft für Betroffene verbessern würde. Dazu wurden die Expressionsmuster von MTA1 und LDOC1 anhand immunhistochemischer Färbung von Vulvakarzinompräparaten untersucht und mit den jeweiligen Tumorcharakteristika und dem weiteren klinischen Verlauf der Patientinnen korreliert. Im Anschluss wurde mittels Zellkulturversuchen eine mögliche Regulation von LDOC1 auf molekulargenetischer Ebene untersucht.

MTA1 wurde bereits als Metastasen-förderndes Gen bei vielen Karzinomen beschrieben. Als Bestandteil des NuRD-Komplexes reguliert MTA1 mittels Deacetylierung die Aktivität seiner Zielproteine und spielt eine Schlüsselrolle beim Mechanismus der EMT. Die immunhistochemische Untersuchung in der vorliegenden Arbeit ergab eine erhöhte Expression von MTA1 beim nicht verhornenden Vulvakarzinom und beim Vulvakarzinom vom kondylomatösen Typ, welche als HPV-abhängige Tumormorphologien des Vulvakarzinoms gelten. Weiterhin zeigte sich ein signifikanter Zusammenhang der MTA1-Expression mit dem Tumor- und FIGO-Stadium der Patientinnen. Je höher das Tumor- bzw. FIGO-Stadium, desto mehr Zellen zeigten eine Expression von MTA1. Daneben zeigten p16-negative Tumore, die mit einer schlechteren Prognose für die Patientinnen einhergehen, eine erhöhte Expression von MTA1. Somit konnte das Gen MTA1, das in aggressiven und weit fortgeschrittenen Tumoren eine erhöhte Expression zeigt, in der hier vorliegenden Arbeit als negativ prognostischer Marker für das Vulvakarzinom identifiziert werden.

Bezüglich LDOC1 stützte sich die anfängliche Arbeitshypothese dieser Arbeit auf Untersuchungen, die LDOC1 als nukleäres Tumorsuppressorgen identifizierten und eine verminderte Expression von LDOC1 in verschiedenen Tumorentitäten zeigten. Durch Interaktion mit anderen Transkriptionsfaktoren kann LDOC1 in Regulationskaskaden eingreifen und transkriptionelle Prozesse fördern oder unterdrücken. Von besonderer Bedeutung ist dabei die Interaktion mit dem nukleären Faktor Kappa B. Beim Vulvakarzinom zeigten immunhistochemische Untersuchungen im Gegensatz zu diesen früheren Arbeiten ein reduziertes 10-Jahres-Überleben bei vermehrter Expression von LDOC1 im Zytoplasma. Bei Expression von LDOC1 im Zellkern zeigte sich ein negativer Einfluss auf das rezidivfreie Überleben der Patientinnen. Denkbar ist, dass LDOC1 durch Komplexbildung als funktionsloses Dimer im Zellkern vorliegt. Durch Verlust seiner regulatorischen Funktion bezüglich Apoptose erhöht sich die Rezidivierungsneigung der Patientinnen. Zudem wird LDOC1 bei einer Überexpression in das Zytoplasma geshiftet. Im Zytoplasma kehrt sich die Funktion von LDOC1 als Tumorsuppressor um, was wiederum zu einem reduzierten Gesamt-Überleben führt.

Darüber hinaus wurde in der vorliegenden Studie angesichts der Ergebnisse der immunhistochemischen Analysen eine mögliche Regulation von LDOC1 über Inhibierung von NF-κB untersucht. Die Hemmung dieses Faktors bedingt über Induktion der Apoptose eine Abnahme des Tumorwachstums. Mittels C-DIM 12 – einem NF-κB-Inhibitor – konnte die Zellvitalität und Zellproliferation der Vulvakarzinomzellen A431 in vitro inhibiert werden. Die Vulvakarzinomzelllinie SW 954 zeigte auf mRNA-Ebene eine um die Hälfte geringere Expression von LDOC1 als die Zelllinie A431. Hier ließ sich die Regulation von LDOC1 nicht erreichen. Deshalb kann für das Vulvakarzinom die Schlussfolgerung gezogen werden, dass bei Überexpression von LDOC1 die Aktivität von NF-κB erhöht wird, was wiederum Tumorentstehung und Tumorwachstum begünstigt. Eine genaue Beleuchtung der Interaktion zwischen LDOC1 und NF-κB soll Gegenstand zukünftiger Studien sein.

Zusammengefasst ist sowohl die Überexpression von MTA1 als auch die von LDOC1 beim Vulvakarzinom mit einer ungünstigen Prognose assoziiert. Die klinische Bedeutung dieser Erkenntnis liegt in der Möglichkeit, medikamentöse Ansätze zu evaluieren, die entweder die spezifische Expression von MTA1 bzw. LDOC1 selbst minimieren oder in zellregulatorisch untergeordnete Signalwege eingreifen und damit prognoseverbessernd wirken.

Literaturverzeichnis

1. Robert Koch-Institut (Hrsg) and G.d.e.K.i.D.e.V. (Hrsg). *Krebs in Deutschland 2009/2010*. 2013; Available from: https://www.krebsdaten.de/Krebs/DE/Content/Publikationen/Krebs_in_Deutschland/vergangene_ausgaben/downloads/krebs_in_deutschland_9.pdf?__blob=publicationFile [10.08.2021].
2. Zentrum für Krebsregisterdaten. *Krebs der Vulva (Vulvakarzinom)*. 2021; Available from: https://www.krebsdaten.de/Krebs/DE/Content/Krebsarten/Vulvakrebs/vulvakrebs.html [10.08.2021].
3. Robert Koch-Institut (Hrsg) and G.d.e.K.i.D.e.V. (Hrsg). *Krebs in Deutschland für 2015/2016.* 2019; Available from: https://www.krebsdaten.de/Krebs/DE/Content/Publikationen/Krebs_in_Deutschland/kid_2019/krebs_in_deutschland_2019.pdf?__blob=publicationFile [10.08.2021].
4. Dittmer, C., et al., *Epidemiology of vulvar and vaginal cancer in Germany.* Arch Gynecol Obstet, 2011. **284**(1): p. 169-74.
5. Joura, E.A., et al., *Trends in vulvar neoplasia. Increasing incidence of vulvar intraepithelial neoplasia and squamous cell carcinoma of the vulva in young women.* J Reprod Med, 2000. **45**(8): p. 613-5.
6. Faber, M.T., et al., *Prevalence and type distribution of human papillomavirus in squamous cell carcinoma and intraepithelial neoplasia of the vulva.* Int J Cancer, 2017. **141**(6): p. 1161-1169.
7. (STIKO), A.H.d.S.I. *Epidemiologisches Bulletin: Wissenschaftliche Begründung für die Empfehlung der HPV-Impfung für Jungen im Alter von 9 bis 14 Jahren* 2018; Available from: https://www.rki.de/DE/Content/Infekt/EpidBull/Archiv/2018/Ausgaben/26_18.pdf?__blob=publicationFile [10.08.2021].
8. Preti, M., et al., *VIN usual type-from the past to the future.* Ecancermedicalscience, 2015. **9**: p. 531.
9. Sopori, M., *Effects of cigarette smoke on the immune system.* Nat Rev Immunol, 2002. **2**(5): p. 372-7.
10. Janni, W., et al., *Erkrankungen der Vulva*. 2016, Berlin: de Gruyter.
11. de Bie, R.P., et al., *Patients with usual vulvar intraepithelial neoplasia-related vulvar cancer have an increased risk of cervical abnormalities.* Br J Cancer, 2009. **101**(1): p. 27-31.
12. Hoang, L.N., et al., *Squamous precursor lesions of the vulva: current classification and diagnostic challenges.* Pathology, 2016. **48**(4): p. 291-302.
13. Hampl, M., et al., *New aspects of vulvar cancer: changes in localization and age of onset.* Gynecol Oncol, 2008. **109**(3): p. 340-5.

14. Cooper, S.M., et al., *The association of lichen sclerosus and erosive lichen planus of the vulva with autoimmune disease: a case-control study.* Arch Dermatol, 2008. **144**(11): p. 1432-5.

15. Halonen, P., et al., *Lichen sclerosus and risk of cancer.* Int J Cancer, 2017. **140**(9): p. 1998-2002.

16. Carlson, J.A., et al., *Vulvar lichen sclerosus and squamous cell carcinoma: a cohort, case control, and investigational study with historical perspective; implications for chronic inflammation and sclerosis in the development of neoplasia.* Hum Pathol, 1998. **29**(9): p. 932-48.

17. Sideri, M., et al., *Squamous vulvar intraepithelial neoplasia: 2004 modified terminology, ISSVD Vulvar Oncology Subcommittee.* J Reprod Med, 2005. **50**(11): p. 807-10.

18. van Esch, E.M., et al., *Clinical characteristics associated with development of recurrence and progression in usual-type vulvar intraepithelial neoplasia.* Int J Gynecol Cancer, 2013. **23**(8): p. 1476-83.

19. Bleeker, M.C., et al., *Lichen Sclerosus: Incidence and Risk of Vulvar Squamous Cell Carcinoma.* Cancer Epidemiol Biomarkers Prev, 2016. **25**(8): p. 1224-30.

20. Zentrum für Krebsregisterdaten. *Krebs in Deutschland. Vulva*. 2015-2016; Available from: https://www.krebsdaten.de/Krebs/DE/Content/Publikationen/Krebs_in_Deutschland/kid_2019/kid_2019_c51_vulva.pdf?__blob=publicationFile [23.11.2020].

21. van de Nieuwenhof, H.P., et al., *Vulvar squamous cell carcinoma development after diagnosis of VIN increases with age.* Eur J Cancer, 2009. **45**(5): p. 851-6.

22. Allo, G., et al., *HPV-independent Vulvar Squamous Cell Carcinoma is Associated With Significantly Worse Prognosis Compared With HPV-associated Tumors.* Int J Gynecol Pathol, 2019.

23. Thuijs, N.B., et al., *Vulvar intraepithelial neoplasia: Incidence and long-term risk of vulvar squamous cell carcinoma.* Int J Cancer, 2021. **148**(1): p. 90-98.

24. van Seters, M., M. van Beurden, and A.J. de Craen, *Is the assumed natural history of vulvar intraepithelial neoplasia III based on enough evidence? A systematic review of 3322 published patients.* Gynecol Oncol, 2005. **97**(2): p. 645-51.

25. Nugent, E.K., et al., *Clinical and pathologic features of vulvar intraepithelial neoplasia in premenopausal and postmenopausal women.* J Low Genit Tract Dis, 2011. **15**(1): p. 15-9.

26. Singh, N. and C.B. Gilks, *Vulval squamous cell carcinoma and its precursors.* Histopathology, 2020. **76**(1): p. 128-138.

27. Del Pino, M., L. Rodriguez-Carunchio, and J. Ordi, *Pathways of vulvar intraepithelial neoplasia and squamous cell carcinoma.* Histopathology, 2013. **62**(1): p. 161-75.

28. Santos, M., et al., *p16 overexpression identifies HPV-positive vulvar squamous cell carcinomas.* Am J Surg Pathol, 2006. **30**(11): p. 1347-56.

29. Trietsch, M.D., et al., *Genetic and epigenetic changes in vulvar squamous cell carcinoma and its precursor lesions: a review of the current literature.* Gynecol Oncol, 2015. **136**(1): p. 143-57.

30. Arbeitsgemeinschaft der Wissenschaftlichen Medizinischen Fachgesellschaften (AWMF). *Diagnosis, Therapy and Follw-up Care of Vulvar Cancer and its Precursors. National Guideline of the German Society of Gynecology and Obtetrics (Sk2-Level, AWMF Registry No. 015/059)*. 2015; Available from: https://www.ago-online.de/fileadmin/ago-online/downloads/_leitlinien/kommission_vulva-vagina/015-059l_S2k_Vulvakarzinom_und_Vorstufen_Diagnostik_Therapie_2016-03_1.pdf [11.08.2021].

31. Selman, T.J., et al., *A systematic review of the accuracy of diagnostic tests for inguinal lymph node status in vulvar cancer.* Gynecol Oncol, 2005. **99**(1): p. 206-14.

32. Wittekind, C. and H. Meyer, *TNM-Klassifikation maligner Tumoren*. 2010, Weinheim: Wiley-VHC-Verlag.

33. Olawaiye, A.B., et al., *FIGO staging for carcinoma of the vulva: 2021 revision.* Int J Gynaecol Obstet, 2021. **155**(1): p. 43-47.

34. Barton, D.P., *The prevention and management of treatment related morbidity in vulval cancer.* Best Pract Res Clin Obstet Gynaecol, 2003. **17**(4): p. 683-701.

35. Woelber, L., et al., *Clinicopathological prognostic factors and patterns of recurrence in vulvar cancer.* Anticancer Res, 2009. **29**(2): p. 545-52.

36. Van der Zee, A.G., et al., *Sentinel node dissection is safe in the treatment of early-stage vulvar cancer.* J Clin Oncol, 2008. **26**(6): p. 884-9.

37. Soliman, A.A., et al., *Morbidity of inguinofemoral lymphadenectomy in vulval cancer.* ScientificWorldJournal, 2012. **2012**: p. 341253.

38. Mahner, S., et al., *Adjuvant therapy in lymph node-positive vulvar cancer: the AGO-CaRE-1 study.* J Natl Cancer Inst, 2015. **107**(3).

39. van der Velden, J., et al., *Extracapsular growth of lymph node metastases in squamous cell carcinoma of the vulva. The impact on recurrence and survival.* Cancer, 1995. **75**(12): p. 2885-90.

40. Klemm, P., et al., *Clinical implication of laparoscopic pelvic lymphadenectomy in patients with vulvar cancer and positive groin nodes.* Gynecol Oncol, 2005. **99**(1): p. 101-5.

41. Hacker, N.F., et al., *Management of regional lymph nodes and their prognostic influence in vulvar cancer.* Obstet Gynecol, 1983. **61**(4): p. 408-12.

42. Xanthopoulos, E.P., et al., *Survival Benefit of Adjuvant Radiation Therapy in Node-positive Vulvar Cancer.* Am J Clin Oncol, 2018. **41**(9): p. 845-850.

43. Faul, C.M., et al., *Adjuvant radiation for vulvar carcinoma: improved local control.* Int J Radiat Oncol Biol Phys, 1997. **38**(2): p. 381-9.

44. Russell, A.H., et al., *Synchronous radiation and cytotoxic chemotherapy for locally advanced or recurrent squamous cancer of the vulva.* Gynecol Oncol, 1992. **47**(1): p. 14-20.

45. Han, S.C., et al., *Chemoradiation as primary or adjuvant treatment for locally advanced carcinoma of the vulva.* Int J Radiat Oncol Biol Phys, 2000. **47**(5): p. 1235-44.

46. Gerszten, K., et al., *Preoperative chemoradiation for locally advanced carcinoma of the vulva.* Gynecol Oncol, 2005. **99**(3): p. 640-4.

47. Tomao, F., et al., *Role of chemotherapy in the management of vulvar carcinoma.* Crit Rev Oncol Hematol, 2012. **82**(1): p. 25-39.

48. Aragona, A.M., et al., *Tailoring the treatment of locally advanced squamous cell carcinoma of the vulva: neoadjuvant chemotherapy followed by radical surgery: results from a multicenter study.* Int J Gynecol Cancer, 2012. **22**(7): p. 1258-63.

49. Woelber, L., et al., *Prognostic role of lymph node metastases in vulvar cancer and implications for adjuvant treatment.* Int J Gynecol Cancer, 2012. **22**(3): p. 503-8.

50. Wang, T.T., et al., *[The clinicopathologic parameters and prognostic analysis of vulvar squamous cell carcinoma].* Zhonghua Zhong Liu Za Zhi, 2019. **41**(5): p. 384-388.

51. Polterauer, S., et al., *Prognostic value of lymph node ratio and clinicopathologic parameters in patients diagnosed with stage IIIC endometrial cancer.* Obstet Gynecol, 2012. **119**(6): p. 1210-8.

52. Ataseven, B., et al., *Prognostic value of lymph node ratio in patients with advanced epithelial ovarian cancer.* Gynecol Oncol, 2014. **135**(3): p. 435-40.

53. Polterauer, S., et al., *The impact of lymph node density on survival of cervical cancer patients.* Br J Cancer, 2010. **103**(5): p. 613-6.

54. Ataseven, B., et al., *Additional prognostic value of lymph node ratio over pN staging in different breast cancer subtypes based on the results of 1,656 patients.* Arch Gynecol Obstet, 2015. **291**(5): p. 1153-66.

55. Polterauer, S., et al., *Lymph node ratio in inguinal lymphadenectomy for squamous cell vulvar cancer: Results from the AGO-CaRE-1 study.* Gynecol Oncol, 2019. **153**(2): p. 286-291.

56. Polterauer, S., et al., *Prognostic value of lymph node ratio and number of positive inguinal nodes in patients with vulvar cancer.* Gynecol Oncol, 2017. **147**(1): p. 92-97.

57. Wu, S.G., et al., *Lymph node ratio has prognostic value related to the number of positive lymph nodes in patients with vulvar cancer.* Future Oncol, 2018. **14**(23): p. 2343-2351.

58. Te Grootenhuis, N.C., et al., *Sentinel nodes in vulvar cancer: Long-term follow-up of the GROningen INternational Study on Sentinel nodes in Vulvar cancer (GROINSS-V) I.* Gynecol Oncol, 2016. **140**(1): p. 8-14.

59. Rouzier, R., et al., *Local relapse in patients treated for squamous cell vulvar carcinoma: incidence and prognostic value.* Obstet Gynecol, 2002. **100**(6): p. 1159-67.

60. Maggino, T., et al., *Patterns of recurrence in patients with squamous cell carcinoma of the vulva. A multicenter CTF Study.* Cancer, 2000. **89**(1): p. 116-22.

61. Woolderink, J.M., et al., *Patterns and frequency of recurrences of squamous cell carcinoma of the vulva.* Gynecol Oncol, 2006. **103**(1): p. 293-9.

62. Cormio, G., et al., *Groin recurrence in carcinoma of the vulva: management and outcome.* Eur J Cancer Care (Engl), 2010. **19**(3): p. 302-7.

63. Gonzalez Bosquet, J., et al., *Long-term survival and disease recurrence in patients with primary squamous cell carcinoma of the vulva.* Gynecol Oncol, 2005. **97**(3): p. 828-33.

64. Te Grootenhuis, N.C., et al., *Prognostic factors for local recurrence of squamous cell carcinoma of the vulva: A systematic review.* Gynecol Oncol, 2018. **148**(3): p. 622-631.

65. Bogani, G., et al., *Predictors and Patterns of Local, Regional, and Distant Failure in Squamous Cell Carcinoma of the Vulva.* Am J Clin Oncol, 2017. **40**(3): p. 235-240.

66. Yap, J.K., et al., *Adjacent Lichen Sclerosis predicts local recurrence and second field tumour in women with vulvar squamous cell carcinoma.* Gynecol Oncol, 2016. **142**(3): p. 420-6.

67. McAlpine, J.N., et al., *Human papillomavirus (HPV)-independent vulvar squamous cell carcinoma has a worse prognosis than HPV-associated disease: a retrospective cohort study.* Histopathology, 2017. **71**(2): p. 238-246.

68. Buchholtz, M.L., et al., *Epigenetic silencing of the LDOC1 tumor suppressor gene in ovarian cancer cells.* Arch Gynecol Obstet, 2014. **290**(1): p. 149-54.

69. Buchholtz, M.L., et al., *Loss of LDOC1 expression by promoter methylation in cervical cancer cells.* Cancer Invest, 2013. **31**(9): p. 571-7.

70. Dannenmann, C., et al., *The metastasis-associated gene MTA1 is upregulated in advanced ovarian cancer, represses ERbeta, and enhances expression of oncogenic cytokine GRO.* Cancer Biol Ther, 2008. **7**(9): p. 1460-7.

71. Arndt, H.D., *Small molecule modulators of transcription.* Angew Chem Int Ed Engl, 2006. **45**(28): p. 4552-60.

72. Weizmann-Institute-of-Science. *MTA1 Gene (Protein Coding)*. 1994-2019; Available from: https://www.genecards.org/cgi-bin/carddisp.pl?gene=MTA1 [26.09.2019].

73. Li, D.Q., et al., *Metastasis-associated protein 1 is an integral component of the circadian molecular machinery.* Nat Commun, 2013. **4**: p. 2545.

74. Pakala, S.B., et al., *MTA1 coregulator regulates LPS response via MyD88-dependent signaling.* J Biol Chem, 2010. **285**(43): p. 32787-92.

75. Ma, L., et al., *Localization and androgen regulation of metastasis-associated protein 1 in mouse epididymis.* PLoS One, 2010. **5**(11): p. e15439.

76. Sen, N., B. Gui, and R. Kumar, *Physiological functions of MTA family of proteins.* Cancer Metastasis Rev, 2014. **33**(4): p. 869-77.

77. Toh, Y. and G.L. Nicolson, *The role of the MTA family and their encoded proteins in human cancers: molecular functions and clinical implications.* Clin Exp Metastasis, 2009. **26**(3): p. 215-27.

78. Toh, Y., S.D. Pencil, and G.L. Nicolson, *A novel candidate metastasis-associated gene, mta1, differentially expressed in highly metastatic mammary adenocarcinoma cell lines. cDNA cloning, expression, and protein analyses.* J Biol Chem, 1994. **269**(37): p. 22958-63.

79. Toh, Y. and G.L. Nicolson. *MTA1 (metastasis-associated gene 1).* 2005; Available from: http://atlasgeneticsoncology.org/Genes/MTA1ID41443ch14q32.html [26.09.2019].

80. Toh, Y., S.D. Pencil, and G.L. Nicolson, *Analysis of the complete sequence of the novel metastasis-associated candidate gene, mta1, differentially expressed in mammary adenocarcinoma and breast cancer cell lines.* Gene, 1995. **159**(1): p. 97-104.

81. Toh, Y., et al., *Overexpression of the MTA1 gene in gastrointestinal carcinomas: correlation with invasion and metastasis.* Int J Cancer, 1997. **74**(4): p. 459-63.

82. Toh, Y., et al., *Overexpression of metastasis-associated MTA1 mRNA in invasive oesophageal carcinomas.* Br J Cancer, 1999. **79**(11-12): p. 1723-6.

83. Xue, Y., et al., *NURD, a novel complex with both ATP-dependent chromatin-remodeling and histone deacetylase activities.* Mol Cell, 1998. **2**(6): p. 851-61.

84. Torchy, M.P., A. Hamiche, and B.P. Klaholz, *Structure and function insights into the NuRD chromatin remodeling complex.* Cell Mol Life Sci, 2015. **72**(13): p. 2491-507.

85. Toh, Y., et al., *Molecular analysis of a candidate metastasis-associated gene, MTA1: possible interaction with histone deacetylase 1.* J Exp Clin Cancer Res, 2000. **19**(1): p. 105-11.

86. Iguchi, H., et al., *Expression of MTA1, a metastasis-associated gene with histone deacetylase activity in pancreatic cancer.* Int J Oncol, 2000. **16**(6): p. 1211-4.

87. Sasaki, H., et al., *Expression of the MTA1 mRNA in advanced lung cancer.* Lung Cancer, 2002. **35**(2): p. 149-54.

88. Hofer, M.D., et al., *The role of metastasis-associated protein 1 in prostate cancer progression.* Cancer Res, 2004. **64**(3): p. 825-9.

89. Kawasaki, G., et al., *Overexpression of metastasis-associated MTA1 in oral squamous cell carcinomas: correlation with metastasis and invasion.* Int J Oral Maxillofac Surg, 2008. **37**(11): p. 1039-46.

90. Balasenthil, S., R.R. Broaddus, and R. Kumar, *Expression of metastasis-associated protein 1 (MTA1) in benign endometrium and endometrial adenocarcinomas.* Hum Pathol, 2006. **37**(6): p. 656-61.

91. Bruning, A., et al., *Function and regulation of MTA1 and MTA3 in malignancies of the female reproductive system.* Cancer Metastasis Rev, 2014. **33**(4): p. 943-51.

92. Schmalhofer, O., S. Brabletz, and T. Brabletz, *E-cadherin, beta-catenin, and ZEB1 in malignant progression of cancer.* Cancer Metastasis Rev, 2009. **28**(1-2): p. 151-66.

93. Meng, F. and G. Wu, *The rejuvenated scenario of epithelial-mesenchymal transition (EMT) and cancer metastasis.* Cancer Metastasis Rev, 2012. **31**(3-4): p. 455-67.

94. Wong, S.Y. and R.O. Hynes, *Lymphatic or hematogenous dissemination: how does a metastatic tumor cell decide?* Cell Cycle, 2006. **5**(8): p. 812-7.

95. van Roy, F. and G. Berx, *The cell-cell adhesion molecule E-cadherin.* Cell Mol Life Sci, 2008. **65**(23): p. 3756-88.

96. Savagner, P., *The epithelial-mesenchymal transition (EMT) phenomenon.* Ann Oncol, 2010. **21 Suppl 7**: p. vii89-92.

97. De Wever, O., et al., *Molecular and pathological signatures of epithelial-mesenchymal transitions at the cancer invasion front.* Histochem Cell Biol, 2008. **130**(3): p. 481-94.

98. Ma, K., et al., *MTA1 promotes epithelial to mesenchymal transition and metastasis in non-small-cell lung cancer.* Oncotarget, 2017. **8**(24): p. 38825-38840.

99. Song, Q., et al., *MTA1 promotes the invasion and migration of oral squamous carcinoma by inducing epithelial-mesenchymal transition via the hedgehog signaling pathway.* Exp Cell Res, 2019. **382**(1): p. 111450.

100. Mahoney, M.G., et al., *Metastasis-associated protein (MTA)1 enhances migration, invasion, and anchorage-independent survival of immortalized human keratinocytes.* Oncogene, 2002. **21**(14): p. 2161-70.

101. Nagasaki, K., et al., *Identification of a novel gene, LDOC1, down-regulated in cancer cell lines.* Cancer Lett, 1999. **140**(1-2): p. 227-34.

102. Sharp, A.J., et al., *Segmental duplications and copy-number variation in the human genome.* Am J Hum Genet, 2005. **77**(1): p. 78-88.

103. Kouprina, N., et al., *Dynamic structure of the SPANX gene cluster mapped to the prostate cancer susceptibility locus HPCX at Xq27.* Genome Res, 2005. **15**(11): p. 1477-86.

104. Weizmann-Institute-of-Science. *LDOC1 Gene (Protein Coding)*. 1999-2019; Available from: https://www.genecards.org/cgi-bin/carddisp.pl?gene=LDOC1 [25.09.2019].

105. Sornaraj, P., et al., *Basic leucine zipper (bZIP) transcription factors involved in abiotic stresses: A molecular model of a wheat bZIP factor and implications of its structure in function.* Biochim Biophys Acta, 2016. **1860**(1 Pt A): p. 46-56.

106. Ogawa, R., et al., *Identification of candidate genes involved in the radiosensitivity of esophageal cancer cells by microarray analysis.* Dis Esophagus, 2008. **21**(4): p. 288-97.

107. Jiang, J., Y. Li, and Z. Jiang, *Effects of LDOC1 on colorectal cancer cells via downregulation of the Wnt/beta-catenin signaling pathway.* Oncol Rep, 2019. **41**(6): p. 3281-3291.

108. Yong, B.C., et al., *LDOC1 regulates Wnt5a expression and osteosarcoma cell metastasis and is correlated with the survival of osteosarcoma patients.* Tumour Biol, 2017. **39**(2): p. 1010428317691188.

109. Lee, C.H., et al., *Epigenetic regulation of the X-linked tumour suppressors BEX1 and LDOC1 in oral squamous cell carcinoma.* J Pathol, 2013. **230**(3): p. 298-309.

110. Inoue, M., et al., *LDOC1, a novel MZF-1-interacting protein, induces apoptosis.* FEBS Lett, 2005. **579**(3): p. 604-8.

111. Thoompumkal, I.J., et al., *Leucine Zipper Down-regulated in Cancer-1 (LDOC1) interacts with Guanine nucleotide binding protein-like 3-like (GNL3L) to modulate Nuclear Factor-kappa B (NF-kappaB) signaling during cell proliferation.* Cell Cycle, 2016. **15**(23): p. 3251-3267.

112. Zhao, S., et al., *LDOC1 inhibits proliferation and promotes apoptosis by repressing NF-kappaB activation in papillary thyroid carcinoma.* J Exp Clin Cancer Res, 2015. **34**: p. 146.

113. Song, Z., et al., *Overexpression of LDOC1 in human biliary epithelial cells inhibits apoptosis through NF-kappaB signaling.* J Pediatr Gastroenterol Nutr, 2013. **57**(6): p. 713-7.

114. Griesinger, A.M., et al., *NF-kappaB upregulation through epigenetic silencing of LDOC1 drives tumor biology and specific immunophenotype in Group A ependymoma.* Neuro Oncol, 2017. **19**(10): p. 1350-1360.

115. Caamano, J. and C.A. Hunter, *NF-kappaB family of transcription factors: central regulators of innate and adaptive immune functions.* Clin Microbiol Rev, 2002. **15**(3): p. 414-29.

116. Karin, M., *NF-kappaB and cancer: mechanisms and targets.* Mol Carcinog, 2006. **45**(6): p. 355-61.

117. Xia, Y., S. Shen, and I.M. Verma, *NF-kappaB, an active player in human cancers.* Cancer Immunol Res, 2014. **2**(9): p. 823-30.

118. Höfler, H. and K.-M. Müller, *Praxis der Immunhistochemie*. 2000, München, Jena: Urban&Fischer.

119. Remmele, W. and H. Stegner, *Recommendation for uniform definition of an immunoreactive score (IRS) for immunohistochemical estrogen receptor detection (ER-ICA) in breast cancer tissue*. Vol. 8. 1987: Pathologe.

120. Roche Applied Sciences. *Cell Proliferation Kit I (MTT)*. 2016; Available from: https://www.sigmaaldrich.com/content/dam/sigma-aldrich/docs/Roche/Bulletin/1/11465007001bul.pdf [04.09.2019].

121. Roche Applied Sciences. *Cell Proliferation ELISA, BRDU (colometric)*. 2018; Available from: https://www.sigmaaldrich.com/content/dam/sigma-aldrich/docs/Roche/Bulletin/1/11647229001bul.pdf [04.09.2019].

122. Navarro, E., et al., *Real-time PCR detection chemistry.* Clin Chim Acta, 2015. **439**: p. 231-50.

123. Suzuki, T., P.J. Higgins, and D.R. Crawford, *Control selection for RNA quantitation.* Biotechniques, 2000. **29**(2): p. 332-7.

124. Schmittgen, T.D. and K.J. Livak, *Analyzing real-time PCR data by the comparative C(T) method.* Nat Protoc, 2008. **3**(6): p. 1101-8.

125. Liu, J., et al., *Subcellular localization of MTA proteins in normal and cancer cells.* Cancer Metastasis Rev, 2014. **33**(4): p. 843-56.

126. Sano, T., et al., *Expression status of p16 protein is associated with human papillomavirus oncogenic potential in cervical and genital lesions.* Am J Pathol, 1998. **153**(6): p. 1741-8.

127. Nagasaki, K., et al., *Leucine-zipper protein, LDOC1, inhibits NF-kappaB activation and sensitizes pancreatic cancer cells to apoptosis.* Int J Cancer, 2003. **105**(4): p. 454-8.

128. Lee, C.H., et al., *LDOC1 silenced by cigarette exposure and involved in oral neoplastic transformation.* Oncotarget, 2015. **6**(28): p. 25188-201.

129. Liu, C.J., et al., *Salivary LDOC1 is a gender-difference biomarker of oral squamous cell carcinoma.* PeerJ, 2019. **7**: p. e6732.

130. Duzkale, H., et al., *LDOC1 mRNA is differentially expressed in chronic lymphocytic leukemia and predicts overall survival in untreated patients.* Blood, 2011. **117**(15): p. 4076-84.

131. Mizutani, K., et al., *WAVE3 functions as a negative regulator of LDOC1.* J Biochem, 2005. **138**(5): p. 639-46.

132. Sen, R. and D. Baltimore, *Inducibility of kappa immunoglobulin enhancer-binding protein Nf-kappa B by a posttranslational mechanism.* Cell, 1986. **47**(6): p. 921-8.

133. Prasad, S., J. Ravindran, and B.B. Aggarwal, *NF-kappaB and cancer: how intimate is this relationship.* Mol Cell Biochem, 2010. **336**(1-2): p. 25-37.

134. Lin, A. and M. Karin, *NF-kappaB in cancer: a marked target.* Semin Cancer Biol, 2003. **13**(2): p. 107-14.

135. Hoesel, B. and J.A. Schmid, *The complexity of NF-kappaB signaling in inflammation and cancer.* Mol Cancer, 2013. **12**: p. 86.

136. Seppanen, M. and K.K. Vihko, *Activation of transcription factor NF-kappaB by growth inhibitory cytokines in vulvar carcinoma cells.* Immunol Lett, 2000. **74**(2): p. 103-9.

137. Luo, J.L., H. Kamata, and M. Karin, *The anti-death machinery in IKK/NF-kappaB signaling.* J Clin Immunol, 2005. **25**(6): p. 541-50.

138. Sovak, M.A., et al., *Aberrant nuclear factor-kappaB/Rel expression and the pathogenesis of breast cancer.* J Clin Invest, 1997. **100**(12): p. 2952-60.

139. Wu, M., et al., *Inhibition of NF-kappaB/Rel induces apoptosis of murine B cells.* Embo j, 1996. **15**(17): p. 4682-90.

140. van Hogerlinden, M., et al., *Squamous cell carcinomas and increased apoptosis in skin with inhibited Rel/nuclear factor-kappaB signaling.* Cancer Res, 1999. **59**(14): p. 3299-303.

141. Inamoto, T., et al., *1,1-Bis(3'-indolyl)-1-(p-chlorophenyl)methane activates the orphan nuclear receptor Nurr1 and inhibits bladder cancer growth.* Mol Cancer Ther, 2008. **7**(12): p. 3825-33.

142. De Miranda, B.R., et al., *The Nurr1 Activator 1,1-Bis(3'-Indolyl)-1-(p-Chlorophenyl)Methane Blocks Inflammatory Gene Expression in BV-2 Microglial Cells by Inhibiting Nuclear Factor kappaB.* Mol Pharmacol, 2015. **87**(6): p. 1021-34.

143. Perkins, N.D., *NF-kappaB: tumor promoter or suppressor?* Trends Cell Biol, 2004. **14**(2): p. 64-9.

144. Nakahara, T., et al., *Activation of NF-kappaB by human papillomavirus 16 E1 limits E1-dependent viral replication through degradation of E1.* J Virol, 2015. **89**(9): p. 5040-59.

145. Tilborghs, S., et al., *The role of Nuclear Factor-kappa B signaling in human cervical cancer.* Crit Rev Oncol Hematol, 2017. **120**: p. 141-150.

146. Wang, C.Y., M.W. Mayo, and A.S. Baldwin, Jr., *TNF- and cancer therapy-induced apoptosis: potentiation by inhibition of NF-kappaB.* Science, 1996. **274**(5288): p. 784-7.

147. Chen, J., *The Cell-Cycle Arrest and Apoptotic Functions of p53 in Tumor Initiation and Progression.* Cold Spring Harb Perspect Med, 2016. **6**(3): p. a026104.

148. Eliopoulos, A.G., et al., *The control of apoptosis and drug resistance in ovarian cancer: influence of p53 and Bcl-2.* Oncogene, 1995. **11**(7): p. 1217-28.

149. Rantanen, V., et al., *p53 mutations and presence of HPV DNA do not correlate with radiosensitivity of gynecological cancer cell lines.* Gynecol Oncol, 1998. **71**(3): p. 352-8.

Anhang

A. Material- und Firmenverzeichnis

Material Immunhistochemie:

Tabelle 14: Geräte und Hilfsmittel Immunhistochemie

Gerät	Bezugsquelle
Kühlschrank	Bosch, Stuttgart, DE
C-Mount 3-CCD	JVC, Yokohama, Japan
Color Video Camera KY-F55B	JVC, Yokohama, Japan
Mikroskop Diaplan Objektiv 2,5-, 6,3-, 10-, 25x	Leitz, Wetzlar, DE
Dampfkochtopf	Fissler GmbH, Idar-Oberstein, DE
Feuchtekammer	Eigenbau Frauenklinik LMU, München, DE
Minishaker Vortex Genie 2™	Bender&Hobein, Bruchsal, Deutschland
Pipette Eppendorf Research® 10 µl, 100µl, 1000 µl	Eppendorf, Hamburg, DE
Multipette	Eppendorf, Hamburg, DE
Glasküvetten	Hellma GmbH & Co KG, Müllheim, DE

Tabelle 15: Verbrauchsmaterialien Immunhistochemie

Verbrauchsmaterialien	Bezugsquelle
Objektträger Superfrost Plus 25x75x1	Gerhard Menzel GmbH, Braunschweig, DE
Deckgläser 24x60 mm	Gerhard Menzel GmbH, Braunschweig, DE
Pipettenspitze, Plastik 10 µl, 100 µl, 1000 µl	Greiner Bio-One GmbH, Frickenhausen, DE
Combitips advanced® 0,5 ml, 1,25 ml, 5 ml	Eppendorf, Hamburg, DE

Tabelle 16: Chemikalien und Lösungen Immunhistochemie

Bezeichnung	**Bezugsquelle**
Aqua destillata	B. Braun AG, Melsungen, DE
Eindeckmittel Roti®-Mount	Roth, Karlsruhe, DE
Ethanol 50 %	Klinikapotheke der LMU, München, DE
Ethanol 70 %, 96 %	CLN GmbH, Niederhummel, DE
Ethanol 99 %	SAV Liquid Production GmbH, Flintsbach, DE
Formalin 4 % neutral gepuffert	Otto Fischar GmbH & Co. KG, Saarbrücken, DE
Saures Hämalaun nach Mayer	Roth, Karlsruhe, DE
H_2O_2 30 %	VWR International S.A.S., Fontenay sous bois, FR
Honeywell Riedel-de Haen™ Methanol	Thermo Fisher Scientific, Waltham, USA
Paraffin	R. Langenbrinck, Emmendingen, DE
PBS Dulbecco w/o Ca2+, Mg2+ (1 L enthält: 8,0g NaCl, 0,2g KCl, 1,42g Na2HPO4, 0,27g KH2PO4)	Biochrom AG, Berlin, DE
Roticlear®	Roth, Karlsruhe, DE
Citronensäure	Merck, Darmstadt, DE
Natriumcitrat	Merck, Darmstadt, DE
Xylol	Klinikapotheke der LMU, München, DE
Methanol	Merck, Darmstadt, DE

Tabelle 17: Antikörper, Detektionssystem und Färbesubstrat

Bezeichnung	**Bezugsquelle**
Anti-LDOC1 rabbit IgG polyklonal	Abcam, Cambridge, GBR
Anti-MTA1 rabbit IgG polyklonal	Bethyl, Montgomery, USA
DAB+ (3,3-Diaminobenzidin) Substrat Chromogen System	Dako, Glostrup, DK
ZytoChem-Plus HRP Polymer-Kit (Reagenz 1-3: Blocking Solution, Post Block, HRP-Polymer)	Zytomed, Berlin, DE

Material Zellkultur:

Tabelle 18: Geräte und Hilfsmittel Zellkultur

Geräte	Bezugsquelle
Brutschrank HERACELL 150i	Thermo Fisher Scientific, Waltham, USA
Sterilwerkbank HERAsafe	Thermo Fisher Scientific, Waltham, USA
Gefrierschrank, -20 °C	Liebherr, Bulle, CH
Kühlschrank, 4 °C	Siemens, München, DE
Mikroskop Labovert	Leitz, Wetzlar, DE
Universal Microplate Reader ELx800	BIO-TEK Instruments GmbH, Bad Friedrichshall, DE
MS1 Minishaker	IKA, Staufen, DE
Neubauer-Zählkammer 0,1 mm Tiefe	Marienfeld, Lauda Königshofen, DE
Pipette Eppendorf Research® 10 µl, 100µl, 1000 µl	Eppendorf, Hamburg, DE
Pipettierhilfe Pipetus®	Hirschmann®, Neckartenzlingen, DE
Multipette	Eppendorf, Hamburg, DE

Tabelle 19: Verbrauchsmaterialien Zellkultur

Bezeichnung	Bezugsquelle
Zellkulturflasche CELLSTAR® 250 ml (= 75 cm² Wachstumsfläche)	Greiner Bio-One GmbH, Frickenhausen, DE
Pipettenspitze, Glas 5 ml, 25 ml	Sarstedt, Nümbrecht, DE
Pipettenspitze, Glas 10 ml	Corning Incorporated, New York, USA
Pipettenspitze, Plastik 10 µl, 100 µl, 1000 µl	Greiner Bio-One GmbH, Frickenhausen, DE
Combitips advanced® 0,5 ml, 1,25 ml, 5 ml	Eppendorf, Hamburg, DE
Cryo-Tube Vials 1,8 ml	Thermo Fisher Scientific, Waltham, USA
96 Well Platte, Flachboden	Corning Incorporated, New York, USA
Falcon-Röhrchen CELLSTAR® 15 ml, 50 ml	Greiner Bio-One GmbH, Frickenhausen, DE

Tabelle 20: Chemikalien und Lösungen Zellkultur

Bezeichnung	**Bezugsquelle**
DMEM (Dulbecco's MEM) (3,7g/l NaHCO3 + 4,5g/l D-Glucose + 1,028 g/l stable glutamine + Na-Pyruvate)	Biochrom AG, Berlin, DE
FCS (Fetal Calf Serum)	PAA Laboratories GmbH, Pasching, AT
DMSO (Dimethyl sulfoxid)	SERVA, Heidelberg, DE
PBS- Dulbecco w/o Ca2+, Mg2+ (1l enthält: 8,0g NaCl, 0,2g KCl, 1,42g Na2HPO4, 0,27g KH2PO4)	Biochrom AG, Berlin, DE
Trypsin-EDTA-Lösung	Biochrom AG, Berlin, DE
Acqua destillata (Ampuva® Spüllösung)	Fresenius Kabi, Bad Homburg vor der Höhe, DE
Trypanblaulösung 0,4 %	Gibco®/Life Technologies GmbH, Darmstadt, DE
MTT	Sigma-Aldrich, St. Louis, USA
Cell Proliferation ELISA, BrdU Kit (Flasche 1-6)	Roche, Mannheim, DE

Tabelle 21: Zelllinien

Zellen	**Bezugsquelle**
A431	ECACC (European Collection of Authenticated Cell Cultures), Salisbury, England
SW 954	ATCC (American Type Culture Collection), Manassas, USA

Tabelle 22: Stimulans

Stimulans	**Bezugsquelle**
C-DIM 12	Tocris, Bio-Techne Corporation, Minneapolis, USA

Tabelle 23: Geräte und Verbrauchsmaterialien RNA-Isolation, Transkription und Real-time-PCR

Geräte und Verbrauchsmaterial	**Bezugsquelle**
Zentrifuge mini spin plus	Eppendorf, Hamburg, DE
Zentrifuge 5415 D	Eppendorf, Hamburg, DE
Thermal Cycler 2720	Applied Biosystems, Foster City, USA
Lightcycler Nano	Roche, Rotkreuz, CH
PCR Soft Tubes 0,2 ml	Biozym, Hessisch Oldendorf, DE
Quali-PCR Tubes 0,1 ml	Kisker Biotech, Steinfurt, DE
6-Well-Platte	Corning Incorporated, New York, USA

Tabelle 24: Chemikalien und Lösungen RNA-Isolation, Transkription und Real-time-PCR

Reagenzien	**Bezugsquelle**
RNeasy® Mini Kit (50)	QIAGEN, Hilden, DE
ß-Mercaptoethanol	Sigma-Aldrich, St. Louis, USA
Ethanol 70 %	Klinikapotheke der LMU, München, DE
cDNA Synthese Kit	Biozym, Hessisch Oldendorf, DE
FastStart Essential DNA Probes Master	Roche, Rotkreuz, CH
FastStart Essential DNA Probes Wasser	Roche, Rotkreuz, CH

Tabelle 25: Primer

Primer	**Bezugsquelle**
Catalog Assay ß-Aktin	Roche, Rotkreuz, CH
Catalog Assay GAPDH	Roche, Rotkreuz, CH
Catalog Assay LDOC1	Roche, Rotkreuz, CH

B. Tabellarische Darstellung der berechneten p-Werte

Tabelle 26: Übersicht aller berechneter p-Werte, signifikante p-Werte sind fett gedruckt

	Alter	**Tumormorphologie**	**Tumorgröße**	**Nodalstatus**	**FIGO- Klassifikation**	**Grading**	**p16-Status**
MTA1 Zytoplasma Intensität der Färbung	0,879	0,202	0,153	0,724	0,264	0,200	0,876
MTA1 Zytoplasma Prozentsatz positiver Zellen	0,934	0,136	**0,008**	0,758	**0,034**	0,811	0,380
MTA1 Zytoplasma IRS	0,976	**0,038**	**0,044**	0,570	0,103	0,542	0,444
MTA1 Zellkern Intensität der Färbung	0,881	0,738	**0,028**	0,952	0,083	0,890	**0,031**
MTA1 Zellkern Prozentsatz positiver Zellen	0,987	0,656	**0,0001**	0,244	**0,001**	0,977	**0,014**
MTA1 Zellkern IRS	0,942	0,644	**0,001**	0,312	**0,001**	0,953	**0,032**
LDOC1 Zytoplasma Intensität der Färbung	0,083	0,971	0,659	0,977	0,659	0,219	0,464
LDOC1 Zytoplasma Prozentsatz positiver Zellen	0,434	0,301	0,754	0,263	0,754	0,264	0,071
LDOC1 Zytoplasma IRS	0,367	0,401	0,510	0,409	0,510	0,158	0,212
LDOC1 Zellkern Intensität der Färbung	0,241	0,150	0,068	0,754	0,068	0,417	0,575
LDOC1 Zellkern Prozentsatz positiver Zellen	0,332	0,389	0,154	0,788	0,154	0,479	0,439
LDOC1 Zellkern IRS	0,253	0,171	0,185	0,864	0,185	0,441	0,561

Danksagung

An erster Stelle möchte ich mich bei meiner Doktormutter Frau PD Dr. med Julia Jückstock für das spannende Promotionsthema und das mir entgegengebrachte Vertrauen bedanken: Vielen Dank für Ihre hilfreichen Anregungen und die stetige Unterstützung!

Ein ebenso herzlicher Dank gilt Herrn Prof. Dr. Udo Jeschke, dessen Türe für mich immer offenstand, der jederzeit bereit war, sich in meine Fragestellungen hineinzudenken, um mich mit seinem breiten Erfahrungsschatz optimal unterstützen zu können.

Ganz besonders möchte ich mich auch bei allen MitarbeiterInnen des Labors in der Maistraße bedanken. Frau Christina Kuhn hat mich bestens mit den Forschungsmethoden vertraut gemacht, ihre positive Art hat mich zudem stets motiviert und ermutigt. Ebenso möchte ich Frau Martina Rahmeh an dieser Stelle für ihre Geduld, Hilfsbereitschaft und ihre präzise Herangehensweise danken. Die stete Motivation, Hingabe und ein großartiger Teamgeist waren stets von allen Seiten zu spüren.

Zuletzt gilt der Dank auch meiner Familie und meinem Freund, die immer an mich geglaubt haben und mir dadurch viel Kraft gespendet haben. Ihr habt mir zu jeder Zeit Halt und ein Zuhause geboten.

Affidavit

LMU LUDWIG-MAXIMILIANS-UNIVERSITÄT MÜNCHEN

Promotionsbüro Medizinische Fakultät

MMRS

Eidesstattliche Versicherung

Wanka, Giulia

Name, Vorname

Ich erkläre hiermit an Eides statt, dass ich die vorliegende Dissertation mit dem Titel:

MTA1 und LDOC1 als potenzielle Prognosefaktoren beim Vulvakarzinom

selbständig verfasst, mich außer der angegebenen keiner weiteren Hilfsmittel bedient und alle Erkenntnisse, die aus dem Schrifttum ganz oder annähernd übernommen sind, als solche kenntlich gemacht und nach ihrer Herkunft unter Bezeichnung der Fundstelle einzeln nachgewiesen habe.

Ich erkläre des Weiteren, dass die hier vorgelegte Dissertation nicht in gleicher oder in ähnlicher Form bei einer anderen Stelle zur Erlangung eines akademischen Grades eingereicht wurde.

Augsburg, 23.03.2022 — Giulia Wanka

Ort, Datum — Unterschrift Doktorandin bzw. Doktorand

Publikationsliste

Ergebnisse der Promotionsarbeit wurden teilweise in der folgenden Publikation veröffentlicht:

LDOC1 as Negative Prognostic Marker for Vulvar Cancer Patients

Giulia Wanka, Elisa Schmoeckel, Doris Mayr, Sophie Fuerst, Christina Kuhn, Sven Mahner, Julia Knabl, Maria Margarete Karsten, Christian Dannecker, Helene H. Heidegger, Aurelia Vattai, Udo Jeschke, and Julia Jueckstock

Int J Mol Sci. 2020 Dec; 21(23): 9287.