AUS DER KLINIK UND POLIKLINIK FÜR MUND-, KIEFER-, UND GESICHTSCHIRURGIE
KLINIK DER UNIVERSITÄT MÜNCHEN
ehm. Direktor: Prof. Dr. Dr. Martin Ehrenfeld
dzt. Direktor: Prof. Dr. Dr. Sven Otto

Untersuchung des Einflusses des Expressionsprofils desmosomaler Cadherine (Desmoglein 1, 2, 3) auf klinische und pathologische Parameter oraler Plattenepithelkarzinome

Dissertation

zum Erwerb des Doktorgrades der Zahnmedizin
an der Medizinischen Fakultät der
Ludwig-Maximilians-Universität zu München

vorgelegt von

Verena Maria Künzel

aus

Viechtach

2022

Mit Genehmigung der medizinischen Fakultät

der Universität München

Berichterstatter:	PD Dr. Dr. Matthias Tröltzsch
Mitberichterstatter:	Prof. Dr. med. Philipp Baumeister Prof. Dr. med. Hjalmar Hagedorn Prof. Dr. med. Thomas Knösel
Mitbetreuung durch den promovierten Mitarbeiter:	Dr. med. Selgai Haidari
Dekan:	Prof. Dr. med. Thomas Gudermann
Tag der mündlichen Prüfung:	12.07.2022

Inhaltsverzeichnis

Untersuchung des Einflusses des Expressionsprofils desmosomaler Cadherine (Desmoglein 1, 2, 3) auf klinische und pathologische Parameter oraler Plattenepithelkarzinome 1

1 Einleitung 1

1.1 Epidemiologie der Mundhöhlenkarzinome 1

1.2 Anatomische Definition der Mundhöhle 3

1.3 Das Plattenepithelkarzinom der Mundhöhle 3

1.3.1 Ätiopathogenese 3

1.3.2 Risikofaktoren 4

1.3.3 Präkanzerosen, klinisches Erscheinungsbild und Symptome 5

1.3.4 Tumorprogression 7

1.3.5 Tumorstaging und TNM-Klassifikation des OSCC 8

1.3.6 Leitlinien zur Behandlung des Mundhöhlenkarzinoms 10

1.4 Immunonkologie und immunonkologische Therapieprinzipien 11

1.4.1 Tumorvakzination 12

1.4.2 T-Zell-Therapie 12

1.4.3 Immuncheckpointinhibiton 13

1.5 Immunhistochemische Diagnostik 14

1.6 Tissue Microarrays 14

1.7 Biomarker 15

1.7.1 p53 16

1.7.2 Retinoblastom-Protein (Rb) 17

1.8 Zell-Zell-Verbindungen 18

1.8.1 Desmosomen 19

1.8.2 Desmosomale Cadherine 20

1.8.3 Zelladhäsion in Tumorzellen 21

1.9 Aktuelle Datenlage zur DSG-Expression in OSCC 22

1.10 Fragestellung und Zielsetzung 23

2 Material und Methode 25

2.1 Studiendesign 25

2.2 Patientenkollektiv und Einschlusskriterien 25

2.3 Datenakquise 25

2.4 Studienvariablen 26

2.5 Herstellung der Tissue Microarrays 27

2.6 Immunhistochemie 27
2.7 Immunhistochemische Analyse 29
2.8 Statistische Analyse 31
3 Ergebnisse 32
3.1 Grunddaten des Patientenkollektivs 32
3.2 Expressionsmuster von DSG1, DSG2, DSG3, p53 und Rb 33
3.3 Zusammenhang zwischen der DSG-Expression und klinisch-pathologischen Charakteristika 34
3.3.1 Expression von DSG3 und Differenzierungsgrad 34
3.3.2 Expression von DSG3 und Lymphknotenstatus 35
3.3.3 Expression von DSG3 und anderen Desmogleinen 35
3.3.4 Expression von DSG3 und Rezidivhäufigkeit 36
3.3.5 Korrelation zwischen der primär abhängigen Variablen und anderen abhängigen Variablen 37
4 Diskussion 38
4.1 Zielsetzung der vorliegenden Arbeit 38
4.2 Zusammenfassung der Studienergebnisse 38
4.3 Diskussion 39
4.4 Limitationen und Stärken 44
5 Zusammenfassung 46
6 Literaturverzeichnis 47
7 Tabellenverzeichnis 55
8 Abbildungsverzeichnis 55
9 Anhang 56
9.1 Abkürzungsverzeichnis 56
9.2 Copyright 57
9.3 Danksagung 58
10 Eidesstattliche Erklärung 59

1 Einleitung

Die rasanten Fortschritte in Molekularbiologie, Genforschung und Immuntherapie haben die Behandlung vieler Krebserkrankungen in den letzten Jahren revolutioniert. Mithilfe eines besseren Verständnisses von Genetik, Immun- und Tumorbiologie konnten bereits für viele Tumorarten geeignete molekulare Indikatoren, sogenannte Biomarker, entschlüsselt werden, deren Analyse es ermöglicht, diese Tumore früher zu entdecken und gezielter zu behandeln. Dadurch verbesserte sich die Prognose für die Patienten häufig drastisch. Dennoch sind einige Tumorarten nach wie vor nicht ausreichend verstanden und erforscht, was die Entwicklung zielgerichteter Therapien erschwert. Zu diesen Tumoren zählt auch das Plattenepithelkarzinom der Mundhöhle, eine maligne Epithelneoplasie, deren Mortalität trotz Fortschritten in chirurgischen Techniken und medikamentöser Tumortherapie seit mehreren Jahrzehnten unverändert hoch ist (1). Die Suche nach geeigneten Biomarkern zur Erkennung und Behandlung dieser Tumorentität bleibt daher eine beständige Herausforderung für die biomedizinische Forschung (2).

1.1 Epidemiologie der Mundhöhlenkarzinome

Tumore des Kopf-Hals-Bereiches (Pharynx, Larynx und Mundhöhle inklusive der Speicheldrüsen und Sinusse) liegen weltweit auf Platz sieben der häufigsten Krebserkrankungen, im männlichen Teil der Bevölkerung steht diese Tumorentität sogar an fünfter Stelle (3). Die Anzahl der globalen Neuerkrankungen an Kopf-Hals-Tumoren wurde im Jahr 2018 von der IARC (International Agency for Research on Cancer) auf 888 000 geschätzt, die Mundhöhle ist hierbei mit rund 40% die am häufigsten betroffene Lokalisation, gefolgt von Larynx (~20%) und Nasopharynx (~15%) (3, 4).

Mundhöhlen- und Lippenkarzinome haben von allen Tumoren des Kopf-Hals-Bereiches die höchste altersstandardisierte Inzidenz (age-standardized rate of incidence, ASRI), die 2018 im globalen Durchschnitt bei Männern 5,8 und bei Frauen 2,3 je 100 000 betrug (4). Im gleichen Jahr lag die Anzahl der Neuerkrankungen an Tumoren dieser Lokalisation nach GLOBOCAN-Schätzungen (Global Cancer Observatory) weltweit bei rund 355 000 (Verhältnis Männer zu Frauen ~2,2:1 (4)) und die der dadurch verursachten Tode bei 177 000 (3). Geographisch ergeben sich große Unterschiede: Mehr als zwei Drittel der Fälle treten in

Entwicklungsländern auf (5, 6), die höchsten ASRI wurden nach GLOBOCAN-Schätzungen 2018 auf den pazifischen Inseln Melanesiens (v.a. Papua Neuguinea: 20,4) sowie in Süd- und Zentralasien (Pakistan: 12,2, Bangladesch: 9,5, Indien: 9,1, Sri Lanka: 7,6) verzeichnet (3). Auch Europa weist hinsichtlich der Inzidenzraten geographische Unterschiede auf: Innerhalb der EU werden jedes Jahr etwa 32 000 neue Mundhöhlenkarzinome diagnostiziert, dabei ist die Inzidenz im Westen und Osten Europas höher als im Norden und Süden (3, 4, 7). Zu den EU-Ländern mit der höchsten altersstandardisierten Neuerkrankungsrate zählen Ungarn, Frankreich und die Slowakei, die Inzidenzrate in Deutschland bewegt sich mit 3,6 je 100 000 im mittleren Bereich (5, 8). Ungarn und die Slowakei verzeichnen europaweit die höchsten Mortalitätsraten dieser Tumorentität (8).

Da Mundhöhlenkarzinome aufgrund ihrer anfänglich häufigen Symptomlosigkeit, ärztlicher Fehldiagnosen und Unwissenheit der Patienten oft erst spät diagnostiziert werden, jedoch früh metastasieren, ist ihre Mortalität ausgesprochen hoch (1). Die 5-Jahres-Überlebensrate behandelter oraler Tumore (Lippe, Zunge, Mundboden) liegt für die meisten Länder durchschnittlich bei 50–60%, wobei die Prognosen der verschiedenen Lokalisationen variieren: Lippenkarzinome haben mit 89% die höchste 5-Jahres-Überlebensrate, bei Mundhöhlenkarzinomen sind nach 5 Jahren durchschnittlich 55% der Frauen und 48% der Männer am Leben (5). Betrachtet man die Entwicklung der altersstandardisierten Inzidenz (ASRI) und Mortalität (ASRM) oraler Tumore über die letzten rund 30 Jahre (1990–2017), so ist global ein leichter Anstieg der ASRI von 4,41/100 000 im Jahr 1990 auf 4,84/100 000 im Jahr 2017 zu verzeichnen (7). Die altersstandardisierte Sterberate blieb global betrachtet hingegen von 1990–2017 beinahe unverändert bei 2,42 je 100 000, wobei in Ländern mit niedrigem bis mittlerem soziodemographischem Index (SDI[1]) die Anzahl der durch orale Karzinome verursachten Tode anstieg, in Ländern mit hohem SDI hingegen abnahm (7).

In mehr als 90% der Fälle handelt es sich bei malignen Neoplasien der Mundhöhle histologisch um ein Plattenepithelkarzinom, bei 4% um ein Adenokarzinom und noch seltener um Adenoidzystische Karzinome, Sarkome oder Melanome (10).

[1] Der soziodemographischer Index ist ein Indikator der soziodemographischen Entwicklung einer Region, der auf dem durchschnittlichen Pro-Kopf-Einkommen, dem Bildungsniveau und der zusammengefassten Fruchtbarkeitsziffer beruht 9. Kassebaum NJ, Arora M, Barber RM, Bhutta ZA, Brown J, Carter A, et al. Global, regional, and national disability-adjusted life-years (DALYs) for 315 diseases and injuries and healthy life expectancy (HALE), 1990–2015: a systematic analysis for the Global Burden of Disease Study 2015. The Lancet. 2016;388(10053):1603-58.

1.2 Anatomische Definition der Mundhöhle

Gemäß der Definition der AJCC (American Joint Committee on Cancer) dehnt sich die Mundhöhle von der sogenannten „vermilion border" – dem Übergang von Gesichtshaut zum Lippenrot – ventral, bis zur Grenze von Hart- und Weichgaumen dorsokranial und den am Zungengrund gelegenen Papillae vallatae dorsokaudal aus (11). Dabei umfasst sie die Mukosa der Lippe, die vorderen zwei Drittel der Zunge (sog. oral tongue), den Mundboden, den oberen und unteren Alveolarfortsatz, die bukkale Mukosa sowie den harten Gaumen (1, 10, 11).

1.3 Das Plattenepithelkarzinom der Mundhöhle

1.3.1 Ätiopathogenese

Das Plattenepithelkarzinom der Mundhöhle (Oral Squamous Cell Carcinoma, kurz OSCC) zählt zu den malignen epithelialen Neoplasien und hat seinen Ursprung im Stratum Spinosum der 6oralen Mukosa, weshalb es auch als Spinaliom oder spinozelluläres Karzinom bezeichnet wird (10, 12). Diese Tumorart kann überall in der Mundhöhle auftreten, die am häufigsten betroffenen Lokalisationen sind jedoch Zunge, Unterlippe und Mundboden (2, 13).
Die Keratinozyten des Stratum Spinosum können spontan mutieren, Kanzerogene erhöhen die Mutationsrate jedoch deutlich (14). Die Karzinogenese des OSCC ist ein äußerst komplexer Mehrstufenprozess. Er umfasst verschiedene genetische, epigenetische und molekulare Veränderungen und ist trotz umfangreicher Bemühungen noch nicht in vollem Umfang verstanden, was wesentlich der Heterogenität dieser Tumorentität geschuldet ist (15, 16). Die Anzahl und Reihenfolge der zur Entstehung eines Plattenepithelkarzinoms der Mundhöhle führenden Genmutationen sind bislang unbekannt (13). Klar ist bisher, dass die Exposition normaler oraler mukosaler Keratinozyten gegenüber verschiedenen biologischen, chemischen oder physiologischen Karzinogenen (allen voran Alkohol und Tabak) deren zelluläre Homöostase beeinträchtigt und zu einer genetischen Instabilität führt, in deren Folge Genmutationen auftreten können (13, 15). Auch spontane Mutationen oder Fehler bei der DNA-Reparatur können (epi-)genetische Veränderungen hervorrufen, die den Ablauf des Zell-Zyklus, DNA-Reparaturmechanismen, Differenzierung, Seneszenz und Apoptose der Epithelzellen betreffen (17). Bis zu einem gewissen Grad können solche DNA-Schäden durch Reparaturmechanismen kompensiert werden, ist jedoch die Kapazität überschritten, kann

sich die veränderte DNA durch Zellteilung weiterverbreiten und so Zelltransformation und Karzinogenese fördern (15, 17). Beim OSCC am häufigsten von Mutationen betroffen sind TP53, NOTCH1 (NOTCH homolog 1, translocation-associated (Drosophila)), EGFR (epidermal growth factor receptor), CDKN2A (cyclin-dependent kinase inhibitor 2a), STAT3 (signal transducer and activator of transcription 3), Cyclin D1 und Rb (Retinoblastom-Protein) (13, 18). Zusätzlich kommt es häufig bereits früh zu einem Verlust der Heterozygotie bestimmter Genloki (15). Das Ergebnis sind transformierte, präneoplastische Keratinozyten, die durch die Akkumulation weiterer genetischer Veränderungen gegenüber normalen Zellen einen Wachstums- und Selektionsvorteil haben und sich deshalb stärker vermehren (17). Da die Gesamtheit des Epithels des oberen Aerodigestivtraktes denselben Reizfaktoren ausgesetzt ist, ist davon auszugehen, dass in potenziell jedem Bereich dieser anatomischen Region prämaligne oder maligne Läsionen wie Erythroplakien oder Leukoplakien entstehen können (Feldkanzerisierung) (17). Die Theorie der Feldkanzerisierung erklärt auch, warum synchrone oder metachrone orale Plattenepithelkarzinome keineswegs selten sind (17). Histologisch ist die Bandbreite der Zelldifferenzierung bei Plattenepithelkarzinomen der Mundhöhle sehr bedeutsam (19).

1.3.2 Risikofaktoren

Als Hauptrisikofaktoren für das Entstehen eines OSCC gelten jede Art von Tabak- und Alkoholkonsum, welche sowohl allein als auch synergistisch wirken (20-22). Diese beiden Faktoren sind verantwortlich für bis zu 80% der Tumorerkrankungen der Mundhöhle und des Rachens (20). In Kombination können chronischer Alkohol- und Tabakkonsum das Erkrankungsrisiko bis zu 30-fach erhöhen (21), Rauchen alleine ist verantwortlich für etwa 42% der durch Mundhöhlen- und Rachenkarzinome verursachten Tode, schwerer Alkoholkonsum für etwa 16% (23). Innerhalb des Zigarettenrauchs finden sich diverse prä-kanzerogene Substanzen, die grob in drei Gruppen eingeteilt werden können: Nitrosamine, Benzpyrene und aromatische Amine (13). Nach Abstellen des Nikotinkonsums sinkt das Erkrankungsrisiko innerhalb von fünf Jahren um bis zu 50%, doch erst nach etwa zehn Jahren ist das Erkrankungsrisiko eines ehemaligen Rauchers vergleichbar mit dem eines Nichtrauchers (6, 24, 25). Neben dem Rauchen von Zigaretten stellen auch alle anderen Arten des Tabakkonsums wie Zigarren- oder Pfeifenrauchen, Konsum von Schnupf- oder Kautabak sowie

die Verwendung von Wasserpfeifen ein Risiko für die Erkrankung an einem OSCC dar (24). Auch das Kauen von Betelnüssen mit oder ohne Tabak, das vor allem in Ländern Süd- und Südostasiens verbreitet ist, steigert das Risiko, an einem Mundhöhlenkarzinom zu erkranken (1, 22). Die Bedeutung der chronischen Infektion mit Humanen Papillomviren (HPV) – vor allem mit den Hochrisiko-Viren HPV 16 und 18 – für die Entstehung von OSCC scheint begrenzt zu sein. Wenn überhaupt könnten OSCC des dorsolateralen Zungenrandes (innerhalb der Mundhöhle) eine Assoziation zur HPV-Infektion aufweisen. (22, 26, 27)

Die verschiedenen Risikofaktoren begünstigen jeweils die Erkrankung unterschiedlicher Lokalisationen: Eine HPV-Infektion ist hauptsächlich mit Tumoren des Zungengrundes, des Oropharynx und der Rachenmandeln assoziiert, Alkohol und Tabak hingegen mit den Tumoren der Mundhöhle (13, 28).

Darüber hinaus werden weitere potenzielle Risikofaktoren mitunter kontrovers diskutiert. Hier werden schlechte Mundhygiene, chronische Reizungen der Mundschleimhaut (beispielsweise durch mangelhaft passenden Zahnersatz oder chronische Entzündungen), Diabetes Typ II und eine starke Immunschwäche als mögliche Risikofaktoren genannt (29). Eine unausgewogene Ernährung mit häufigem Fleischkonsum und Vitaminmangel (insb. Vitamin A und C (30)) steht ebenso wie genetische Faktoren im Verdacht, maligne Erkrankungen der Mundhöhle und des Rachens zu begünstigen (29).

1.3.3 Präkanzerosen, klinisches Erscheinungsbild und Symptome

Als Vorläuferläsionen, oder richtiger: als potenziell maligne Effloreszenzen des OSCC gelten alle Schleimhautveränderungen, die ein erhöhtes Risiko aufweisen maligne zu transformieren (31). Zu den potenziell malignen Läsionen der oralen Mukosa zählen inhomogene Leukoplakien, Erythroplakien und Erythroleukoplakien ebenso wie proliferative verruköse Leukoplakien (10, 24). Von diesen zu unterscheiden sind die sogenannten präkanzerösen Konditionen: Erkrankungen, die mit einem signifikant erhöhten Risiko, an einem Plattenepithelkarzinom der Mundhöhle zu erkranken, einhergehen (10). Sie unterscheiden sich durch eine erhöhte Mitoserate, gestörte Reparaturmechanismen oder epitheliale Atrophie von gesundem Epithel (10). Beispiele hierfür sind Eisenmangelanämie, oraler Lichen planus, Lupus erythematodes, Syphilis, Xeroderma pigmentosum, orale submuköse Fibrose und Epidermolysis bullosa dystrophicans (10, 32).

Die häufigste Präkanzerose ist die inhomogene Leukoplakie, nach Definition der WHO eine vorwiegend weiße, nicht abwischbare Effloreszenz der Mundschleimhaut, die keiner anderen Erkrankung zugeschrieben werden kann (32). Die geschätzte Prävalenzrate von Leukoplakien liegt weltweit zwischen 1,49% und 2,6% (33, 34). Erythroleukoplakien werden wegen ihres unruhigen Erscheinungsbildes mit sowohl weißen als auch roten Schleimhautarealen zu den inhomogenen Leukoplakien mit erhöhtem Entartungsrisiko gerechnet (32, 35).
Die Raten maligner Entartung einer Leukoplakie werden in der Literatur zwischen 0,13% und 34% angegeben (36), mit einer durchschnittlichen malignen Transformationsrate von 3,5% (36) bzw. nach aktuellsten Studien von 9,7% (37), wobei das Risiko bei Läsionen mit erythematösen Anteilen deutlich höher liegt (13). Das größte Risiko, zu einem Malignom zu entarten, besteht mit mehr als 85% bei Erythroplakien, also rötlichen Schleimhautveränderungen, die keiner anderen Erkrankung zugeordnet werden können (38).
Die proliferative verruköse Leukoplakie (PVL) ist eine weitere, wenn auch seltene Unterart der Leukoplakie. Meist als flache Hyperkeratose beginnend, zeigt sie zunehmend exophytisches und verruköses Wachstum mit häufig multifokaler Ausbreitung (39). Typisch ist auch die Therapieresistenz und Rekurrenz (35). Mehr als 63% der Patienten mit PVL entwickeln innerhalb von ca. fünf Jahren ein Plattenepithelkarzinom der Mundhöhle (39).
Viel seltener entstehen maligne Veränderungen aus völlig unverändertem Gewebe. Bleibt also eine Schleimhautveränderung länger als 2–4 Wochen bestehen, ist eine diagnostische Abklärung durch einen Spezialisten dringend angeraten. Mittels Biopsie und anschließender histopathologischer Untersuchung können andere Erkrankungen als Ursache ausgeschlossen und der Grad der Epitheldysplasie bestimmt werden. (30)

Liegt ein manifestes Plattenepithelkarzinom vor, kann nach klinischem Erscheinungsbild zwischen exophytischem und endophytischem Wachstum unterschieden werden: Ersteres zeichnet sich durch eine über die umliegende Schleimhaut erhabene und häufig zerklüftete, leicht blutende Oberfläche aus, letzteres erscheint meist als Ulkus mit induriertem, aufgeworfenem Rand (40). Kleine OSCC sind häufig symptomlos, oft treten erst bei fortgeschrittener Erkrankung Probleme oder auch Schmerzen beim Sprechen, Kauen oder Schlucken, Blutungen, Schwellungen der Mundschleimhaut, Foetor ex ore oder Gewichtsverlust, gelegentlich kombiniert mit Schwellungen der Halslymphknoten, auf (40).

1.3.4 Tumorprogression

Plattenepithelkarzinome der Mundhöhle können sich sowohl lymphogen als auch (wenn auch meist erst spät) hämatogen ausbreiten, zudem ist es ihnen möglich, entlang von Nerven zu wachsen oder direkt in umgebendes Gewebe einzudringen (41). Ausschlaggebend für den Weg der Metastasierung und das Verhalten des Malignoms ist neben anderen Faktoren wie Tumorgröße, Invasionstiefe, Differenzierungsgrad und immunologischem Stand des Erkrankten vor allem der Sitz des Primärtumors. Eine vaskuläre oder perineurale Tumorinvasion erhöht ebenso wie eine Knocheninfiltration die Wahrscheinlichkeit für ein Rezidiv und verschlechtert die Prognose maßgeblich (42).

OSCC metastasieren bevorzugt und häufig früh in regionäre Lymphknoten, zum Zeitpunkt der Diagnose sind in etwa 40% der Fälle bereits Lymphknoten beteiligt (43). Lymphknotenmetastasen verschlechtern die Prognose jedoch massiv. Insbesondere extrakapsuläres Wachstum, eine hohe Anzahl und Größe befallener Lymphknoten und eine Ausbreitung auf mehrere Lymphknotenlevel senken die 5-Jahres-Überlebensrate um bis zu 50% (44).

Fernmetastasen treten – wenn auch insgesamt selten – am häufigsten in Lunge, Leber oder dem Skelett auf, ferne Lymphknotenmetastasen vor allem mediastinal, axillär oder inguinal (41). Die Wahrscheinlichkeit neben einem Plattenepithelkarzinom der Mundhöhle an einem Zweittumor des oberen Aerodigestivtraktes zu erkranken liegt diversen Untersuchungen zufolge bei 6,9–35% (40, 45). Per Definition werden Tumore, die mehr als zwei Zentimeter vom Ort des Primärtumors oder mindestens drei Jahre nach Primärdiagnose auftreten, als Zweittumor bezeichnet, was sie von den Rezidiven abgrenzt (46). Die Rezidivrate lokaler, regionärer sowie lokoregionärer Rezidive des OSCC wird in verschiedenen Studien zwischen 11,5–33% angegeben, wobei in der Literatur häufig nicht zwischen den verschiedenen Rezidivarten unterschieden wird (45, 47-49). Grundsätzlich gilt für die Tumorentität des OSCC, dass Rezidive, die mit einer Entfernung von weniger als zwei Zentimetern vom Ort des Primärtumors und innerhalb eines Zeitraums von drei Jahren nach Primärdiagnose auftreten, als lokale Rezidive bezeichnet werden, solche, die in den nachgeschalteten Halslymphknoten rezidivieren als regionäre und die Kombination aus beidem als lokoregionäre Rezidive (45-49).

1.3.5 Tumorstaging und TNM-Klassifikation des OSCC

Um jedem Tumorpatienten die optimale Therapie und somit die bestmögliche Prognose ermöglichen zu können, ist es elementar, durch Anamnese, klinische und apparative Untersuchungen möglichst frühzeitig umfangreiche Informationen über den Primärtumor zu sammeln. Wichtige Fragestellungen sind hierbei die Tumorgröße und seine Ausdehnung, die genaue topographische Lage des Tumors, der Zustand regionaler Lymphknoten und eventuell kapselüberschreitendes Wachstum, das Vorliegen von Fernmetastasen, die Infiltration des Knochens und – nach histopathologischer Untersuchung – Art und Dignität des Tumors (50). Eine sichere Tumorklassifikation kann nur nach histologischer Untersuchung eines ausreichend großen, repräsentativen Ausschnittes Tumorgewebe gestellt werden (19).

Das TNM-Schema ermöglicht die weltweit einheitliche, standardisierte Klassifikation von Tumoren, gibt Auskunft über die zu erwartende Prognose und erleichtert Therapieplanung und interdisziplinäre Zusammenarbeit. Die TNM-Einteilung erfolgt dabei sowohl tumor- als auch lokalisationsspezifisch (19). Man unterscheidet ein präoperatives (klinisches) Staging (**c**TNM), von einem pathologischen Staging (**p**TNM) (19). Das klinische Staging (**c**TNM) ermöglicht eine Abschätzung der Prognose und dient ebenso als Leitlinie zur Therapieplanung (13, 51). Im Anschluss an eine chirurgische Therapie erfolgt nach histopathologischer Beurteilung eine erneute Einordnung des Tumors (pathologisches Staging, **p**TNM), die bei der Wahl etwaiger postoperativer adjuvanter Therapien zu Rate gezogen werden kann (13).

Nachfolgend die aktuelle TNM-Klassifikation der Mundhöhlenkarzinome entsprechend der 8. Edition der UICC TNM Classification of Malignant Tumours von 2017, welche gegenüber früheren Versionen aktuelle Erkenntnisse über das OSCC einbindet. In der aktualisierten Klassifikation wird neben der Tumorgröße auch die Invasionstiefe (DOI = depth of invasion) zur Beschreibung des Tumors (T) einbezogen, da diese nach neuen Erkenntnissen mit dem Vorhandensein von Lymphknotenmetastasen korreliert (51). Zudem wurde der N-Kategorie mit der „extranodal extension" (ENE) ein weiterer Parameter zur yes/no-Beurteilung des kapselüberschreitenden Wachstums hinzugefügt (51).

T-Primärtumor	
TX	Primärtumor kann nicht beurteilt werden
Tis	Carcinoma in situ
T1	Tumor ≤ 2 cm, ≤ 5mm Invasionstiefe (DOI)
T2	Tumor ≤ 2 cm und DOI > 5mm *oder* 2 cm < Tumor ≤ 4 cm und DOI ≤ 10 mm
T3	2 cm < Tumor ≥ 4 cm und DOI > 10 mm *oder* Tumor > 4 cm und DOI ≤ 10 mm
T4	Moderat oder stark fortgeschrittene lokale Erkrankung
T4a	Moderat fortgeschrittene lokale Erkrankung: Tumor > 4 cm und DOI > 10 mm *oder* Tumor infiltriert nur benachbarte Strukturen z.B. Kortikalis von Mandibula oder Maxilla, Sinus maxillaris oder Gesichtshaut
T4b	Stark fortgeschrittene lokale Erkrankung: Tumor infiltriert Spatium masticatorium, Proc. pterygoideus oder Schädelbasis *und/oder* umschließt A. carotis interna

Tabelle 1 AJCC T Category for Oral Cavity Cancer, 8th Edition Staging Manual (51)

T	N	M	Stadium
Tis	N0	M0	**0**
T1	N0	M0	**I**
T2	N0	M0	**II**
T3	N0	M0	**III**
T1,T2,T3	N1	M0	**III**
T4a	N0, N1	M0	**IVA**
T1,T2,T3,T4a	N2	M0	**IVA**
Any T	N3	M0	**IVB**
T4b	Any N	M0	**IVB**
Any T	Any N	M1	**IVC**

Tabelle 2 AJCC Stadien des Mundhöhlenkarzinoms, 8th Edition Staging Manual (52)

1.3.6 Leitlinien zur Behandlung des Mundhöhlenkarzinoms

Grundsätzlich sollte die Behandlung des OSCC stets interdisziplinär unter Zusammenarbeit sämtlicher beteiligter Fachrichtungen erfolgen. Das sogenannte „Tumorboard" umfasst neben Mund-, Kiefer-, und Gesichtschirurgie, Onkologie, Radiologie, Pathologie und Strahlentherapie auch Hals-Nasen-Ohrenheilkunde, Neurochirurgie und plastische Chirurgie (21).

Eine kurativ intendierte Behandlung kann prinzipiell sowohl als alleinige chirurgische Intervention, alleinige Strahlentherapie, Radiochemotherapie oder als Kombination der genannten Modalitäten erfolgen, wobei die derzeitige Studienlage keine Evidenz für die Überlegenheit einer der Therapiemöglichkeiten liefert (21, 53). Da sich zahlreiche Studien zu chirurgischer Therapie und Strahlentherapie aufgrund fehlerhaften Studiendesigns und/oder fehlerhafter Durchführung als nicht aussagekräftig erwiesen, konnte bislang keine Behandlungsempfehlung zur definitiven Lokaltherapie abgeleitet werden (21, 54, 55). Abzuwägen ist bei jeder kurativen Behandlung die Möglichkeit der vollständigen Genesung oder zumindest der möglichst großen krankheitsfreien Zeitspanne gegen etwaige funktionelle und ästhetische Defizite (21). Das Ziel der Behandlung ist klar: Beseitigung des Primärtumors, Minimierung der negativen Behandlungsfolgen und Prävention weiterer Tumore (56). Dabei spielt die Bewahrung oder Wiederherstellung der grundlegenden Funktionen des Kau- und Sprechapparates (Phonation, Artikulation, Ernährungsfunktion) eine essenzielle Rolle (21).

In die Entscheidungsfindung für die geeignete Intervention müssen sowohl patientenspezifische Kriterien (Alter, Allgemeinzustand, Komorbiditäten, Komedikation, Lebensstil, Compliance, soziales Umfeld und Wunsch des Patienten (57)) als auch tumorspezifische (Größe, Lokalisation, Resektabilität, Lymphknotenstatus, Histologie) und behandlungsspezifische Kriterien (Komplikationsrisiko, Wahrscheinlichkeit des Behandlungserfolges, behandlungsbedingte Beeinträchtigungen) einbezogen werden (21, 56, 58).

Konsens besteht bei der Tatsache, dass kleine Mundhöhlenkarzinome (T1,T2) sowohl durch chirurgische Therapie als auch durch Strahlentherapie erfolgreich behandelt werden können, das Rezidivrisiko fortgeschrittener Karzinome jedoch bei alleiniger Radiotherapie steigt, weswegen für Tumore der Kategorie T3 und T4 eine Kombination aus chirurgischer und strahlentherapeutischer Intervention empfohlen wird (56, 58). Die primäre chirurgische Therapie sollte bei allen Karzinomen Anwendung finden, bei denen eine R0-Resektion mit tumorfreien Resektionsrändern erzielt werden kann (53).

Da die Rate okkulter Metastasierung in lokoregionären Lymphknoten bei Mundhöhlenkarzinomen mit 20–40% sehr hoch ist, sollte – unabhängig von Tumorstadium und klinischem Lymphknotenstatus – stets eine elektive Neck Dissection durchgeführt werden (59). Die Metastasierung betrifft dabei hauptsächlich die Level I-III (44, 56, 60), weshalb diese in cN0-Fällen zur Ausräumung im Sinne einer selektiven Neck Dissection empfohlen werden (21, 56). Bei cN+ Befunden ist das Risiko okkulter Metastasen in den Leveln IV und V deutlich erhöht, was mindestens eine Ausräumung der Level I-IV oder eine (modifizierte) radikale Neck Dissection notwendig macht (21, 44). Die modifizierte radikale Neck Dissection erwies sich in vergleichbaren Fällen als ebenso effektiv und zuverlässig wie die radikale Neck Dissection und bedeutet für den Patienten einen deutlichen Gewinn bzw. Erhalt von Lebensqualität (61-63).
Im Falle eines fortgeschrittenen Karzinoms (T3,T4), bei knapper R0 oder R+-Resektion, bei pN+ im klinischen N0-Fall, bei kapselüberschreitendem Tumorwachstum, sowie bei Invasion von Nerven oder Gefäßen sollte zusätzlich postoperativ eine Radio- oder Radiochemotherapie durchgeführt werden (21, 64). Patienten mit einem derart erhöhten Rezidivrisiko profitieren von einer kombinierten Radiochemotherapie, die sich, verglichen mit alleiniger Bestrahlung, positiv auf die Überlebensrate und die lokale Tumorkontrolle operabler und inoperabler Tumore auswirkt (65-67). Platinbasierte Chemotherapeutika (v.a. Cisplatin) zeigen hierbei die größte Effektivität (65). Eine alleinige Chemo- oder Immuntherapie kann in palliativer Absicht erfolgen (21).

1.4 Immunonkologie und immunonkologische Therapieprinzipien

Neben den klassischen Therapiemodalitäten Tumorresektion, Chemotherapie und Radiatio, die zum Teil auch auf gesunde Zellen stark zellschädigend wirken, wird seit Jahrzehnten an neuen Therapien geforscht, die möglichst selektiv und ohne die üblichen zytotoxischen Nebenwirkungen Tumorzellen vernichten können (68). Besonders vielversprechend ist die Immuntherapie, die in den letzten Jahren die Behandlung einiger Tumorentitäten völlig revolutioniert hat (69). Grundlage der Immunonkologie ist die Tatsache, dass das Immunsystem zwar theoretisch in der Lage ist, entartete körpereigene Zellen zu erkennen und zu bekämpfen, manche Tumorzellen jedoch mithilfe verschiedener Ausweichstrategien (*Immun-Escape, Immun-Editing* und *Immun-Evasion*) eine Art Immuntoleranz erlangen und so der Überwachung und Vernichtung entgehen (68, 70).

Normalerweise werden vor allem zwei Arten von Zellen benötigt, um die spezifische Immunabwehr zu aktivieren: T-Lymphozyten, die tumorassoziierte Antigene erkennen können, und antigenpräsentierende Zellen wie beispielsweise Makrophagen oder dendritische Zellen, die auf ihrer Oberfläche zusätzlich costimulierende Moleküle (z.B. B7) besitzen und Zytokine ausschütten (71). Dies führt zur Aktivierung und Differenzierung der T-Zellen zu T-Effektorzellen und letztendlich zur Zerstörung der entarteten Zellen (71). Bei Tumoren funktioniert dieser Prozess jedoch aus oben genannten Gründen häufig nicht mehr, weshalb das Ziel der Immuntherapie ist, das Immunsystem erneut zu befähigen die Tumorzellen zu erkennen und effektiv zu bekämpfen (71).

1.4.1 Tumorvakzination

Die sogenannte **Tumorvakzination** nutzt die Lern- und Adaptionsfähigkeit des Immunsystems durch aktive Immunisierung (71). Sie zielt auf eine verstärkte Aktivierung tumorspezifischer T-Zellen ab, indem vermehrt Antigene durch Antigen-präsentierende Zellen präsentiert werden (70). Als Impfstoffe stehen prinzipiell Peptid-/Protein-Vakzine, zellbasierte sowie genetische Vakzine zur Verfügung (70). Die klinischen Erfolge sind jedoch derzeit gering (72). Zwar gibt es experimentelle Untersuchungen der Wirksamkeit der Tumorvakzination für Patienten, die unter einem Plattenepithelkarzinom der Mundhöhle leiden, jedoch hat die Tumorvakzination in dieser Tumorentität zum aktuellen Zeitpunkt keinen wesentlichen Stellenwert.

1.4.2 T-Zell-Therapie

Bei der **T-Zell-Therapie** im Sinne eines *adoptive cell transfer* handelt es sich um eine hochindividuelle Therapie. Aus dem Blut von Tumorpatienten werden T-Lymphozyten gewonnen, ex vivo derartig modifiziert, dass sie gezielt gegen die Tumorzellen wirken können und anschließend dem Patienten reinfundiert, wodurch eine effektive und spezifische Immunantwort induziert wird (70). Drei Arten modifizierter T-Effektorzellen sind derzeit Gegenstand zahlreicher Untersuchungen: Tumorinfiltrierende Lymphozyten, T-Zellen, die genetisch mit einem chimären Antigenrezeptor modifiziert wurden, und T-Zellen, die genetisch mit einem spezifischen T-Zell-Rezeptor modifiziert wurden (70). Auch die T-Zelltherapie kann zum aktuellen Zeitpunkt nicht für den Indikationsbereich des Plattenepithelkarzinoms der Mundhöhle angewendet werden.

1.4.3 Immuncheckpointinhibiton

Als eine der relevantesten Neuerungen der letzten Jahre gilt die **Immuncheckpointinhibition**. Die Immunantwort jedes Organismus kann über costimulierende und inhibitorische Signalwege reguliert werden, um überschießende Immunreaktionen und Autoreaktivitäten zu verhindern. Diese Signalwege werden auch als Immuncheckpoints bezeichnet. (70, 72) Tumorzellen imitieren und verstärken die Wirkung der inhibitorischen Checkpoints, indem sie selbst immunhemmende Liganden exprimieren und so ein immunsuppressives Milieu kreieren (73). Die Folge ist eine stark verminderte Proliferationsrate und Aktivität der zytotoxischen T-Zellen des spezifischen Immunsystems (70, 73). Die Liganden der Krebszellen können darüber hinaus die Apoptose dieser Zellen einleiten (73).

Mit diesem Wissen wurden sogenannte Checkpoint-Inhibitoren (ChI) entwickelt. Diese monoklonalen Antikörper blockieren die inhibitorischen Signalwege und machen die Tumorzellen wieder angreifbar für das spezifische Immunsystem und v.a. zytotoxische-T-Lymphozyten (73). Die immunstimulierende Wirkung der ChI bringt allerdings auch unterschiedliche Nebenwirkungen (immun-related adverse events) mit sich (70).

Checkpoint-Inhibitoren werden heute sehr effektiv zur Behandlung von malignen Melanomen, nicht kleinzelligen Lungenkarzinomen, Nieren- und Blasenkarzinomen sowie Plattenepithelkarzinomen des Kopf-Hals-Bereiches (auch des Plattenepithelkarzinoms der Mundhöhle) (74) eingesetzt. Zahlreiche klinische Studien belegen anhaltende Tumorremissionen und eine deutlich gesteigerte Überlebenswahrscheinlichkeit (70). Die Ansprechbarkeit von Tumoren auf ChI scheint mit der Höhe der Mutationslast (Tumor Mutational Burden = Menge an Mutationen im Erbgut) zu korrelieren (70).

1.5 Immunhistochemische Diagnostik

Die Immunhistochemie (IHC) ist eine Methode zum Nachweis von Proteinen oder anderen Strukturen, bei der spezifische, markierte Antikörper zur Detektion genutzt werden. In der Immunfluoreszenz werden mit Fluorochromen (fluoreszierende Farbstoffe) markierte Antikörper verwendet, um die gesuchten Antigene im Präparat sichtbar zu machen. (12)

Man unterscheidet drei verschiedene Verfahren: (12)

- Die direkte Immunhistologie nutzt mit einem Enzym markierte Primär-Antikörper (die direkte Immunfluoreszenz dementsprechend mit einem Fluorochrom markierte Primär-Antikörper)
- Die indirekte, einfache Technik nutzt spezifische Primär-Antikörper zur Bindung an das gesuchte Antigen und einen markierten Sekundär-Antikörper zur Detektion und Lokalisierung
- Die indirekte, amplifizierende Technik verwendet einen dritten Antikörper als Enzym-Immunkomplex, der an den sekundären Antikörper heftet und sichtbar gemacht werden kann (12, 75)

Ein Anwendungsgebiet der Immunhistochemie sind sogenannte Tissue Microarrays (TMA).

1.6 Tissue Microarrays

Das Tissue Microarray-Verfahren ist eine moderne molekularbiologische Untersuchungsmethode, die die gleichzeitige exakte Analyse hunderter Gewebeproben mittels verschiedener *in-situ* Verfahren unter standardisierten Bedingungen ermöglicht (76). Um solche TMAs herzustellen werden zunächst repräsentative Areale in den HE-gefärbten Schnitten der zu untersuchenden Gewebeproben markiert (76). Mit Hilfe dieser „Schablonen" können im zugehörigen Paraffinspenderblock Gewebezylinder aus den relevanten Arealen entnommen werden. In den Empfängerparaffinblöcken finden sich entsprechende Löcher, in die das Stanzmaterial eingebracht werden kann. Bei einem Stanzzylinder-Durchmesser von 0,6mm finden bis zu 1000 verschiedene Proben auf einem Microarray (45x20mm) Platz, die über ein Koordinatensystem exakt identifiziert werden können (76, 77). Von jedem Block können im Anschluss etwa 200 Schnitte (ca. 4–8 µm Dicke) angefertigt werden, die

beispielsweise zum Nachweis von DNA (Fluoreszenz *in situ* Hybridisierung), RNA (mRna *in situ* Hybridisierung) oder Proteinen (IHC) oder zur effizienten Verifizierung diagnostischer und prognostischer Biomarker genutzt werden können (76, 77).

1.7 Biomarker

Um ein möglichst positives Outcome einer Krebserkrankung zu erreichen, ist es notwendig den Tumor frühzeitig zu entdecken, genau zu spezifizieren und den Verlauf der Therapie zu überwachen (78). Eine exakte Charakterisierung des Tumors jenseits alleiniger histo-pathologischer Einordnung ist deshalb so dringend erforderlich, da auch Tumore mit scheinbar ähnlicher Histologie einen sehr unterschiedlichen Verlauf haben können, was ihrer molekularen Heterogenität geschuldet ist, denn auch „innerhalb" einer Tumorerkrankung können Genotyp und Mutationen von Primärtumor und Metastasen variieren (79). Um diesem Sachverhalt Rechnung zu tragen, haben sich onkologische Biomarker – sogenannte Tumormarker – seit vielen Jahren als sehr hilfreich erwiesen (80).
Unter den Begriff Tumor-Biomarker fallen alle messbaren biologischen Merkmale, deren qualitative und quantitative Analyse Informationen über das Vorhandensein eines Tumors liefert oder zuverlässige Vorhersagen über Verhalten und Aggressivität des Malignoms sowie über die zu erwartende Prognose ermöglicht. Solche Biomarker können genetische Abweichungen, Mutationen oder die veränderte Aktivität oder Expression bestimmter Gene oder Proteine gegenüber gesundem Gewebe sein. (78, 80-82)

Es werden drei Arten von Biomarkern unterschieden:

- *Prognostische* oder *diagnostische* Biomarker liefern Informationen über das Vorliegen und den Verlauf der individuellen Tumorerkrankung (83). Sie geben außerdem Aufschluss darüber, ob aufgrund des Tumorverhaltens eine adjuvante Behandlung erforderlich ist, und können so helfen die erfolgversprechendste Behandlungsstrategie zu wählen (79).
- Mit Hilfe *prädiktiver* Biomarker kann die Ansprechbarkeit eines Tumors auf eine bestimmte Therapie und somit deren Effektivität im individuellen Fall vorhergesagt werden. Sie ermöglichen eine personalisierte Therapie mit auf die Tumorart abgestimmten Arzneimitteln im Rahmen einer Präzisionsmedizin und spielen eine wichtige Rolle bei der Entwicklung neuer Medikamente. (83)

- *Pharmakodynamische* Biomarker dienen der Wahl der optimalen Dosis eines Medikaments für einen bestimmten Patienten (79).

Die Hauptindikation zur Verwendung von Biomarkern liegt derzeit in der Therapie- und Verlaufskontrolle sowie in der Früherkennung von Rezidiven. Zur Tumorfrüherkennung bei asymptomatischen Patienten sind die meisten Tumormarker (bis auf Ausnahmen wie PSA (prostataspezifisches Antigen)) aufgrund niedriger Sensitivität und Spezifität im Moment nicht geeignet. (78, 82)

Ziel der Forschung ist es, für jede Tumorart verlässliche Biomarker zu benennen, die bereits zum Zeitpunkt der Biopsie oder noch früher Tumorverhalten und Aggressivität sicher vorhersagen, das Risiko bewerten und eine auf Patient und Tumor maßgeschneiderte Therapie ermöglichen können (81). Es ist besonders schwierig, die unabhängige Bedeutung eines Biomarkers für den Krankheitsverlauf durch gute klinische Studien zu belegen. Nur selten gelingt die Translation präklinischer Ergebnisse in Therapieprotokolle und Risikostratifizierungstools.

1.7.1 p53

Ein gut untersuchter Tumormarker oraler Karzinome ist das Tumorsuppressorprotein p53. Das Protein p53, für das das Gen *TP53* codiert, hat eine Schlüsselrolle in der Regulation des Zellzyklus und dem Schutz vor Tumoren und trägt deshalb auch den Namen „Wächter des Genoms" (84, 85). Seine wichtigste Funktion liegt in der Vermittlung der Arretierung des Zellzyklus sowie der Elimination prämaligner Zellen (86). Indem es als Transkriptionsfaktor die Expression von Genen steuert, die an Apoptose und DNA-Reparatur beteiligt sind, können Zellzyklus und Proliferation entarteter Zellen frühzeitig aufgehalten und beschädigte DNA repariert, oder die Zellen vernichtet werden, sodass eine Tumorgenese verhindert und die genomische Integrität erhalten wird (86, 87). In gesunden Zellen liegt p53 nur in geringem Maße vor und wird bereits nach kurzer Zeit abgebaut, unter zellulärem Stress (z.B. DNA-Schädigung und Replikationsstress durch fehlgesteuerte Onkogene) wird das Protein jedoch aktiviert und stabilisiert, um seinen Aufgaben als Tumorsuppressor und Genomwächter nachzukommen (86, 88).

In mehr als 50% der menschlichen Tumore ist *TP53* mutiert, was die Relevanz des Gens für die Onkologie unterstreicht (89). Die Mutation des p53-Gens ist hierbei nicht die Ursache der

Onkogenese, sondern bewirkt, dass der Körper nicht mehr frühzeitig gegen entartete Zellen und deren Proliferation vorgehen kann (89). Zusätzlich ist das Vorliegen einer p53-Mutation bei vielen Tumorarten (u.a. Kopf-Hals-Tumore) mit einer ungünstigen Prognose assoziiert (18, 90, 91), da sie u.a. zu einem schlechteren Ansprechen der Tumore auf Radio- und Chemotherapie führt und die Auslösung einer Apoptose verhindert (15). In Tumoren mit geringer Mutationsrate des p53-Gens ist das Protein häufig durch andere Mechanismen inaktiviert (84, 90). Somatische *TP53*-Mutationen liegen bei etwa 60–80% aller HNSCC (head and neck squamous cell carcinoma) vor (15).

p53 hat pleiotrope Effekte auf Transkriptionsfaktoren und Proteine, auf deren dezidierte Auflistung im Rahmen dieser Arbeit verzichtet wird. Für die folgende Diskussion von Bedeutung ist der hemmende Effekt von p53 auf Proteine, die an der Aktinfilamentpolymerisation beteiligt sind. (88)

1.7.2 Retinoblastom-Protein (Rb)

Auch das Retinoblastom-Protein (Rb) erfüllt eine wichtige Funktion in der Tumorsuppression und der Regulation des Zellzyklus: Rb steuert über Transkriptionsfaktoren wie E2F den Übergang von der G1-Phase zur S-Phase des Zellzyklus und kann dadurch dessen Komplettierung verhindern, sodass entartete Zellen nicht weiter repliziert werden (92). Rb ist zudem an der Steuerung der Cadherin-Expression beteiligt (88). Die Aktivität des Proteins kann über verschiedene Signalwege durch Dephosphorylierung (Aktivierung) und Phosphorylierung (Inaktivierung) reguliert werden (88, 92, 93). In den meisten menschlichen Tumoren ist der Rb-Pathway durch unterschiedliche Mutationen gestört (93).

1.8 Zell-Zell-Verbindungen

Wie bei anderen Karzinomen auch, ist der relevanteste Faktor für die Prognose des OSCC die Metastasierung (42, 94, 95). Das Vorhandensein regionaler Lymphknotenmetastasen verschlechtert die Überlebenswahrscheinlichkeit deutlich, erhöht das Risiko für Fernmetastasen und senkt die 5-Jahres-Überlebensrate um ca. 50% (81).

Zu Beginn der Metastasierung erlangen Tumorzellen eine Verminderung der Zelladhäsion und werden so mobil (42), daher ist es unerlässlich, sich für ein besseres Verständnis und auf der Suche nach geeigneten Biomarkern mit den molekularen Grundlagen der Zell-Zell-Verbindungen auseinander zu setzen.

Der Zusammenschluss mehrerer Zellen zu einem Verbund bietet vielfältige Vorteile, indem er Mobilität und Effektivität der Zellen steigert und so zu einem Selektionsvorteil im Vergleich zu einzelnen Zellen führt (96). Derartige Verbindungen ermöglichen darüber hinaus eine höhere Differenzierung und Spezialisierung der Zellen, was die Entstehung hoch komplexer Organismen möglich macht (96).

Grundsätzlich können mechanische Verbindungen (z.B. tight junctions, Zonula adhaerens („Gürteldesmosom") und Desmosomen zur Stabilisierung von Zellverbänden) von Kommunikationsverbindungen wie Nexus oder Gap junctions unterschieden werden (97). Letztere ermöglichen beispielsweise die Weitergabe von Aktionspotentialen im elektrisch erregbaren Gewebe des Myokards, wodurch die Herzmuskelzellen als funktionelle Einheit wirken können (97).

Tight junctions (Zonula occludens) erfüllen vor allem eine Barriere- oder Abgrenzungsfunktion. Sie trennen die apikale Seite der Epithelzellen vom basolateralen Teil, bilden eine parazelluläre Diffusionsbarriere und halten die Polarität der Zellen aufrecht. (98)

Adhärenz-Verbindungen (adherens junctions) verknüpfen über interzelluläre Verbindungen die Aktin-Zytoskelette verschiedener Zellen miteinander (98). Sie verhalten sich dynamisch und steuern neben der Zelladhäsion auch Form, Wachstum, Teilung, Apoptose und Barrierefunktion der Zellen (98). Die molekularen Hauptbestandteile der adherens junctions bilden der Cadherin/Catenin-Komplex und der Nectin/Afadin-Komplex, die sich jeweils mit dem Zytoskelett verknüpfen können (98).

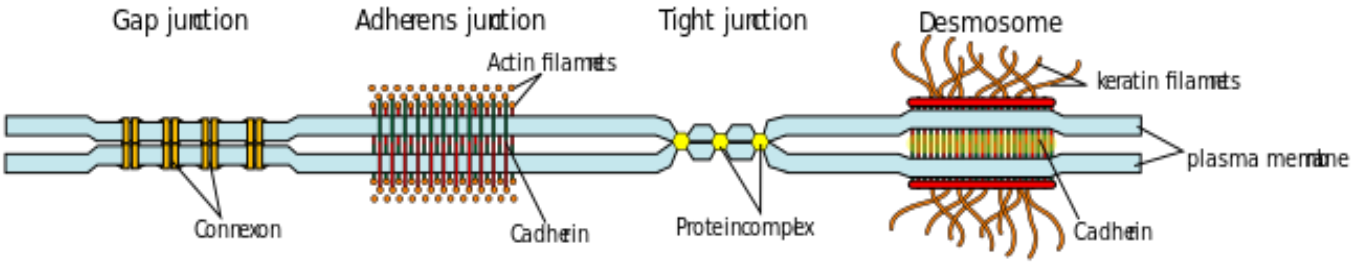

Abbildung 1 Schematische Darstellung verschiedener Zellkontakte (99)

1.8.1 Desmosomen

Desmosomen sind hochspezialisierte Zellstrukturen, die die mechanische Adhäsion benachbarter Zellen vermitteln (100). Durch diese Verbindung erhöht sich die Stabilität der kohärenten Zellen gegen einwirkende Zug- und Scherkräfte, weswegen Desmosomen häufig in Geweben beobachtet werden, die einer hohen mechanischen Belastung unterliegen, wie z.B. Myokard oder Epidermis (101-103). Die Stärke dieser Bindung resultiert daraus, dass die desmosomalen Adhäsionsmoleküle nicht nur extrazellulär Zellen miteinander verknüpfen, sondern auch intrazellulär Kontakt zu den Intermediärfilamenten des Zytoskelettes herstellen (104). Die Gesamtheit dieser Strukturen wird auch als Desmosomen-Intermediärfilament-Komplex (DIFC) bezeichnet und gewährleistet den Erhalt von Architektur und struktureller Integrität der Gewebe (104, 105). Der Interzellularspalt misst innerhalb eines Desmosoms etwa 240 Ångström (106).

Der DIFC bewirkt eine äußerst starke Adhäsion und das Versagen auch nur einer der Komponenten, wie beispielsweise im Rahmen bestimmter Autoimmunerkrankungen oder genetischer Defekte, kann ursächlich für schwerwiegende Erkrankungen der Haut und des Herzens sein. Epidermolysis bullosa simplex, ektodermale Dysplasie, Staphylococcal scalded skin syndrom (SSSS) und Pemphigus vulgaris sind nur einige Beispiele derartiger Erkrankungen. (101, 104)

Die molekulare Zusammensetzung der Desmosomen kann je nach Zellart variieren, die Hauptbestandteile bleiben jedoch gleich und entstammen drei verschiedenen Proteinfamilien: Desmogleine und Desmocolline aus der Familie der desmosomalen Cadherine sorgen für die Kohärenz der Zellen und fungieren als Gerüst für die Anlagerung der

verdichteten zytoplasmatischen Plaque. Armadillo- (Plakoglobin, Plakophilin, ß-Catenin und p120ctn) und Plakin-Proteine (Desmoplakin, Plektin, Envoplakin und Periplakin) formen diese Plaque. (98, 102, 107, 108)

1.8.2 Desmosomale Cadherine

Die in dieser Arbeit untersuchten Desmogleine zählen zu den Cadherinen und damit zur Gruppe der Calcium-abhängigen transmembranen Glykoproteine (103). Zusammen mit den Desmocollinen vermitteln sie über ihre extrazellulären Anteile die zelluläre Kohärenz benachbarter Zellen, während ihre intrazellulären Anteile mit der zytoplasmatischen Plaque verknüpft sind (109). Im menschlichen Genom unterscheidet man drei verschiedene Desmocolline (DSC1–3) und vier verschiedene Desmogleine (DSG 1–4) (110-112).

Desmogleine und Desmocolline zeigen sowohl gewebe- als auch zelltypspezifische Expressionsmuster. So werden beispielsweise in einschichtigen Epithelien, wie sie im Colon zu finden sind, nur DSC2 und DSG2 exprimiert, im mehrschichtigen Plattenepithel der Epidermis hingegen alle Isoformen der desmosomalen Cadherine. (101, 113) Innerhalb der Epidermis unterscheidet sich die Expression der Desmogleine je nach epithelialem Differenzierungsgrad der Zellen. DSG1 ist das am stärksten exprimierte Desmoglein der Epidermis und liegt hauptsächlich in den oberflächlichen, am meisten differenzierten Schichten (Stratum spinosum, Stratum granulosum) vor (112, 114, 115), DSG2 wird vor allem in der basalen Schicht und DSG3 sowohl in der basalen wie auch in der unmittelbar suprabasalen Schicht exprimiert (116, 117). In allen Desmosomen liegt jedoch mindestens ein DSC und ein DSG vor. Alle Gene, die für die desmosomalen Cadherinen kodieren, liegen im menschlichen Genom an gleicher Stelle auf Chromosom 18q12.1 (118).

Desmosomale Proteine sind nicht nur für den Epithelzusammenhalt, dessen Stabilität und Polarität verantwortlich, sondern sind auch mit ihren intrazellulären Domänen des sogenannten „inner dense plaque“ an der Modulation von Signalwegen beteiligt (119). Direkten Einfluss auf den Wnt/ß-Catenin-Signalweg haben Mitglieder der Armadillo-Proteinfamilie, aber auch veränderte DSG-Expressionsmuster, insbesondere des DSG3, führen zu einer erhöhten Aktivität von GTPasen (z.B. Rho, Rac1, Cdc42), wodurch ein erhöhter Turnover in Aktinfilamenten mit konsekutiv gesteigerter Zellbeweglichkeit bedingt ist (119). Aus präklinischen Studien ergibt sich über die Gruppe der Rho-GTPasen und den Einfluss auf

die Aktinfilamentpolymerisation auch die Verbindung zu p53: Die Aktivität von Rho-GTPasen wird durch p53 gehemmt (119). Die Expression desmosomaler Cadherine kann durch p53 auch direkt beeinflusst werden (120).

1.8.3 Zelladhäsion in Tumorzellen

Es scheint logisch, Zellädhäsionsmoleküle als Tumorsuppressoren zu betrachten. Starke Zelladhäsion hemmt sowohl Zellproliferation als auch Fortbewegung von Tumorzellen und erschwert somit Tumorwachstum und -ausbreitung (105). Im Umkehrschluss ermöglicht eine Abnahme der Zelladhäsionskraft die Invasion und Infiltration von Tumorzellen in umliegende Gewebe ebenso wie die Ausbildung von (Fern-)Metastasen über Blut- und/oder Lymphbahnen (121). Doch kommt unweigerlich die Frage auf, ob diese Aussage für alle Adhäsionsmoleküle zutreffend ist.

Für die Adhäsionsmoleküle der sogenannten „Zonula adhaerens" liegen bereits gute Erkenntnisse vor:

E-Cadherin wird an der Oberfläche von Epithelzellen exprimiert und gehört zu den klassischen Cadherinen (98, 122, 123). In vielen malignen Tumoren epithelialen Ursprungs hat E-Cadherin seine Adhäsionsfunktion verloren (124), auch konnte ein Zusammenhang zwischen der E-Cadherin-Expression und dem Differenzierungsgrad des Tumors festgestellt werden. Hoch differenzierte Tumorzellen exprimieren im Gegensatz zu undifferenzierten, fibroblastenartigen Tumorzellen E-Cadherin (125, 126). Es stellt sich also ein progressiver Verlust der adhäsiven Eigenschaften von E-Cadherin während der epithelial-mesenchymalen Transition (EMT) im Rahmen der malignen Transformation dar (127). Das Protein erfüllt damit eine wichtige Marker-Funktion für den Grad der Differenzierung von Tumorzellen beispielsweise der Lunge, der Blase oder der Brust (125). Eine niedrige E-Cadherin-Expression ist zudem assoziiert mit einer geringeren Überlebenswahrscheinlichkeit und einem schlechteren Outcome (127). E-Cadherin wirkt darüber hinaus non-invasiv: in *in-vitro* Experimenten konnte bereits vor fast 30 Jahren die Invasivität entdifferenzierter humaner Brustkrebs-Zellen durch die Transfektion von aus Mäusen gewonnener E-Cadherin-cDNA deutlich reduziert werden (125), in anderen *in-vitro* Studien wurde die Invasivität sogar komplett aufgehoben und damit der Tumor in einen benignen Phänotyp umgewandelt (128). In neuesten Untersuchungen am kolorektalen Karzinom konnte ein Zusammenhang zwischen

dem Verlust der E-Cadherin-Expression und infiltrativem Tumorwachstum sowie einem höheren Lymphknotenstatus beobachtet werden, jedoch kein Zusammenhang mit der Ausbildung von Fernmetastasen (129). E-Cadherin gilt daher gemeinhin als Tumorsuppressor (124).

P-Cadherin verhält sich quasi entgegengesetzt zu E-Cadherin. Eine hohe Expression an P-Cadherin verschlechterte Studien zufolge die Überlebensrate von Patienten, die an Brustkrebs erkrankt waren im Gegensatz zu P-Cadherin-negativen Tumoren massiv (130). Zusätzlich konnte mehr P-Cadherin in schlecht differenziertem Tumorgewebe nachgewiesen werden als in gut differenziertem (130). P-Cadherin kann daher als prognostischer Marker für die Überlebensrate betrachtet werden und gibt Hinweise auf die Aggressivität des Malignoms (130).

Eine veränderte Expression der Proteinuntereinheiten der Desmosomen konnte bereits für verschiedene Tumorarten festgestellt werden. So liegt beispielsweise bei Brustkrebs eine (gegenüber gesundem Gewebe) Unterexpression von DSC3 (Desmocollin 3) vor (115), bei Ösophagus-, Prostata-, und Lungenkarzinomen hingegen eine Überexpression von DSG2 und DSG3 (131, 132). Über die Beteiligung desmosomaler Bestandteile an der Tumorigenese und Metastasierung des OSCC liegen bislang nur wenige und widersprüchliche Daten vor.

1.9 Aktuelle Datenlage zur DSG-Expression in OSCC

Vergleicht man verschiedene Studien der letzten Jahre zum Thema der Expression desmosomaler Cadherine, einer Untereinheit der Desmosomen, in Kopf-Hals-Tumoren, so ist die Datenlage äußerst divers. Einige Studien wie die von Wang et al. 2007 (115) oder Hiraki et al. 1996 (133) berichten von einer verminderten Expression von DSG3 in OSCC, wobei Hiraki in seiner Studie nicht zwischen den verschiedenen Isoformen der Desmogleine unterscheidet (108). Patel et al. 2013 (134), Chen et al. 2007 (108) oder Minabe et al. 2019 (135) beschreiben hingegen eine gesteigerte Expression von DSG3 in allen HNSCC und deren zervikalen Lymphknotenmetastasen. Die Untersuchung von Minabe et al. ergab zudem, dass DSG3 in den zervikalen Lymphknotenmetastasen des OSCC stärker exprimiert wird als im zugehörigen Primärtumor (135).

Auch zur Expression von DSG1 finden sich widersprüchliche Aussagen. Eine Untersuchung von Narayana et al. 2010 kam zu dem Ergebnis einer kaum oder nur leicht reduzierten Expression von DSG1 in dysplastischem oralen Plattenepithel sowie Plattenepithelkarzinomzellen der oralen Mukosa (114), Wong et al. 2008 berichten hingegen von einem Verlust der DSG1-Expression in mehr als der Hälfte der untersuchten Plattenepithelkarzinomzellen (HNSCC) mit konsekutiv drastisch gesunkener Überlebensrate und stark verschlechterter Prognose (123).

Bei der Auswertung all dieser Studien zeigt sich, dass bislang zwar viel Datenmaterial bezüglich der Expression von Desmogleinen in Kopf-Hals-Tumoren vorliegt, jedoch kaum Daten zum OSCC existieren. Zudem ist die Datenlage innerhalb dieser Tumorentität divers, weshalb weitere Evidenz benötigt wird. Untersuchungen an anderen Tumorarten geben außerdem Anlass zu der Annahme, dass Desmogleine nicht nur die Funktion der Zelladhäsion erfüllen, sondern auch bestimmte Signalwege steuern (131, 136).
Eine interessante Entwicklung ist der Versuch einer japanischen Forschungsgruppe, DSG3 als Zielmolekül einer antitumoralen Therapie zu nutzen (137). Die genauere Untersuchung der desmosomalen Cadherine in OSCC ist daher ein wichtiger Ansatz, der zum besseren Verständnis dieser Tumorentität beitragen und auch hinsichtlich der Entwicklung zielgerichteter Therapien von großer Bedeutung sein kann.

1.10 Fragestellung und Zielsetzung

Die Transformation eines Tumors von Dysplasie zum Karzinom geht mit der Fähigkeit einher, in umliegendes Gewebe einzudringen und Metastasen auszubilden, was nur durch eine Überwindung der Zelladhäsion möglich ist (124, 138). Welche Mechanismen dem zugrunde liegen und welche Rolle die Adhäsionsmoleküle dabei spielen, ist und war Gegenstand zahlreicher Untersuchungen. Nachdem in der Vergangenheit bereits für diverse Tumorarten ein gegenüber gesundem Gewebe verändertes Expressionsprofil an der Zelladhäsion beteiligter Moleküle bestätigt wurde (126, 139, 140), wird in den letzten Jahren auch für OSCC die Bedeutung veränderter Expressionsmuster von Adhäsionsmolekülen intensiv erforscht. Gelingt es, derartige Zelladhäsionsmoleküle als Marker für Tumorgrad, Aggressivität, Lymphknotenstatus oder Prognose der Erkrankung oder als Zielmoleküle für neue Therapeutika ausfindig zu machen, können Therapiemethoden weiter spezialisiert und die Prognose verbessert werden.

Bisher existieren kaum verlässliche Daten bezüglich der Expression von Desmogleinen in OSCC. Da die Tumorentität jedoch nach wie vor hohe Relevanz hat und immer noch mit einer hohen Sterblichkeit assoziiert ist, ist es das Ziel dieser Arbeit, die zugrundeliegenden molekularen Mechanismen genauer zu erforschen.

Zentrale Fragestellungen der vorliegenden Arbeit waren die Untersuchung des Expressionsmusters desmosomaler Cadherine (Desmoglein 1, 2 und 3) in OSCC-Zellen und die Klärung eventueller Zusammenhänge dieses Expressionsmusters mit dem biologischen Verhalten der Tumore. Darüber hinaus wurde die Frage untersucht, ob und, wenn ja, wie das DSG-Expressionsmuster mit weiteren immunhistochemischen Tumorcharakteristika korreliert.

2 Material und Methode

2.1 Studiendesign

Zur Beantwortung der oben genannten Fragen wurde eine retrospektive Kohortenstudie durchgeführt. Die Datenerhebung erfolgte monozentrisch an der Klinik und Poliklinik für Mund-, Kiefer- und Gesichtschirurgie der Ludwig-Maximilians-Universität München im Zeitraum von 2011–2016. Ein entsprechender Ethikantrag mit der Nummer 18-386 wurde formuliert und genehmigt.

2.2 Patientenkollektiv und Einschlusskriterien

In das zu begutachtende Patientenkollektiv wurden alle Patienten eingeschlossen, die sich im Zeitraum von 2011–2016 an der Klinik und Poliklinik für Mund-, Kiefer-, und Gesichtschirurgie der LMU München mit einem histologisch gesicherten, primär oralen Plattenepithelkarzinom der Mundhöhle in chirurgischer oder, den Leitlinien entsprechender, kombiniert chirurgischer Therapie befanden. Voraussetzung war darüber hinaus eine regelmäßige, mindestens drei Jahre andauernde Teilnahme am Tumornachsorgeprogramm.
Ausgeschlossen wurden Patienten mit Zweittumoren, Fernmetastasen bei Primärdiagnose, onkologischer Vorerkrankung, Zustand nach Radio- oder Chemotherapie aufgrund eines Kopf-Hals-Tumors sowie Patienten mit unvollständigen Daten. Teile der Patientenkohorte wurden bereits in vorhergehenden Studien hinsichtlich verschiedener immunhistochemischer Tumorcharakteristika untersucht (141, 142).

2.3 Datenakquise

Die Grundlage der Datenakquise bildeten Krankenakten, radiologische Befunde, histopathologische Befunde und OP-Berichte, die erhobenen Daten wurden im Anschluss gemäß der Deklaration von Helsinki umgehend irreversibel anonymisiert. Die Zusammenstellung entsprechender Tumorpräparate erfolgte in Zusammenarbeit mit dem pathologischen Institut, die nachfolgende Herstellung der Tissue Microarrays zur

immunhistochemischen Untersuchung wurde nach etablierten Verfahren (siehe 2.5/2.6) durchgeführt (76).

Der Erfassungszeitraum wurde so gewählt, dass nach der Primärtherapie ein Nachsorgezeitraum von 3 Jahren eingehalten werden konnte.

Folgende Daten wurden erhoben: demographische Daten (Alter, Geschlecht), klinische und histopathologische Daten (exakte Lokalisation des Primärtumors, Tumordurchmesser und Eindringtiefe, Differenzierungsgrad, Anzahl der befallenen Halslymphknoten, Vorliegen von Fernmetastasen), Daten aus Nachsorgeuntersuchungen (Überleben) und entsprechende Daten zum Auftreten von Rezidiven (Lokalisation, Zeitpunkt), sowie die Expressionsstärke der Desmogleine DSG1, 2 und 3 und der mutierten Formen der Tumorsuppressorproteine p53 und Rb. Die Parameter „Eindring-/Infiltrationstiefe der Primärtumoren“ und „Tumordurchmesser“ wurden bei der Datenakquise gemäß der aktuellen TNM-Einteilung des AJCC (52) direkt in die TNM-Tumorformel (pT1-4) überführt (siehe Tabelle 1 unter 1.3.5 „Tumorstaging und TNM-Klassifikation“). Das Auftreten von Halslymphknotenmetastasen wurde im Sinne einer binären Auswertung betrachtet (pN0 vs. pN+). Da in den vorliegenden Befunden nicht eindeutig und konsequent zwischen lokalen, regionären sowie lokoregionären Rezidiven unterschieden wurde, konnten in dieser Studie die verschiedenen Rezidivarten nicht differenziert betrachtet werden.

2.4 Studienvariablen

Alle untersuchten Variablen wurden entsprechend skaliert.

<u>Nominalskala:</u>

Geschlecht, Lokalisation des Primärtumors, Rezidivlokalisation, Überleben, Überexpression von DSG3

<u>Ordinalskala:</u>

pathologische Daten (Differenzierungsgrad, pT, pN, pM, Expressionsstärke der Desmogleine DSG1, 2 und 3 sowie der mutierten Formen der Tumorsuppressorproteine p53 und Rb)

<u>Intervallskala:</u>

Alter, Rezidivzeitpunkt, Nachbeobachtungszeit

Die Expression von DSG1–3 wurde als Prädiktor-Variable definiert, das Auftreten von Halslymphknotenmetastasen als primäre Outcome-Variable.

2.5 Herstellung der Tissue Microarrays

Zur Herstellung der Tissue Microarrays für die immunhistochemische Analyse wurden Formalin-fixierte und in Paraffin eingebettete Tumorblöcke aus dem Zentrum der OSCCs verwendet, als Kontrollgruppe wurde eine TMA-Reihe mit normalem, nicht maligne transformiertem Tonsillengewebe mitgeführt. Von den Tumorblöcken wurden jeweils neue Hämatoxylin-Eosin-gefärbte Tumorschnitte angefertigt, in denen repräsentative Bereiche markiert wurden. Aus den entsprechenden Arealen der Paraffin-Tumorblöcke („Donorblock") wurden Gewebezylinder mit einem Durchmesser von 0,6mm entnommen und in die Empfängerparaffinblöcke überführt, anschließend wurden aus den TMA-Blöcken Schnitte mit einer Dicke von 4µm angefertigt. Die Herstellung und Färbung der TMAs erfolgte durch medizinisch-technische Assistenten des Institutes für Pathologie der LMU München unter Aufsicht von Univ. - Prof. Dr. med. Thomas Knösel (Professor für translationale Tumorpathologie).

2.6 Immunhistochemie

Die Anfärbung wurde mit Hilfe des Ventana Benchmark XT Autostainers (Roche Tissue Diagnostic, Basel, Schweiz) (131, 143) durchgeführt. Zur Demaskierung der Antigene wurden TRIS-Puffer (Tris(hydroxymethyl)aminomethan) und Hitze verwendet.

Für alle Färbungen wurden die TMAs zunächst entparaffiniert, zweimal für je 15 Minuten mit Hitze vorbehandelt (Mikrowelle 750 W) und 20 Minuten bei Raumtemperatur wieder abgekühlt. Die endogene Peroxidase wurde durch zehnminütiges Spülen mit 7,5% wässrigem Wasserstoffperoxid blockiert, anschließend wurden die TMAs für 10 Minuten unter fließendem Wasser gewässert. Nach der Anwendung eines Blocking-Serums für 20 Minuten erfolgte die Inkubation mit dem jeweiligen Primärantikörper für 60 Minuten bei Raumtemperatur. Entsprechende Sekundärantikörper wurden im Anschluss für jeweils 30 Minuten angewendet. Nach den einzelnen Schritten wurde jeweils zweimal für je 5 Minuten eine Spülung mit TRIS-Puffer (pH 7,5) durchgeführt. Als Chromogen kam DAB+ (3,3´-Diaminobenzidin-tetrahydrochlorid) (Anwendungszeit 3 Minuten; Agilent Technologies, Santa Clara, Kalifornien, USA) zum Einsatz, gefolgt von einer zehnminütigen Wässerung. Die Gegenfärbung erfolgte mit Hematoxylin Gill´s Formula (Vector Laboratories, Burlingame,

Kalifornien, USA) wiederum gefolgt von einer zehnminütigen Wässerung. Zum Abschluss wurden die TMAs mit Aquatex® (Merck, Darmstadt, Deutschland) eingedeckt. Die genauen Details aller verwendeten Materialien können Tabelle 3 entnommen werden.

	Vorbehandlung	Primär-antikörper	Verdünnung Primär-AK	Inkubation	Sekundär-antikörper	Detektions-System
DSG 1	Hitze (Mikrowelle 750W) mit Antigen Retrieval Buffer High pH 10.0 (Diagnostic BioSystems**, K044) 2x 15 Minuten	DSG1 rabbit monoclonal, clone EPR6766(B), Abcam Antibodies**	1:400	60 Min RT*	Anti-Rabbit IGg (30 Min; Vector Laboratories**)	ImmPRESS Anti-Rabbit IgG Polymer Kit (Vector Laboratories**, MP-7401)
DSG 2	Hitze (Mikrowelle 750W) mit Antigen Retrieval Buffer High pH 10.0 (Diagnostic BioSystems**, K044) 2x 15 Minuten	DSG2 rabbit polyclonal, Atlas Antibodies**	1:150	60 Min RT*	Anti-Rabbit IGg (30 Min; Vector Laboratories**)	ImmPRESS Anti-Rabbit IgG Polymer Kit (Vector Laboratories**, MP-7401)
DSG 3	Hitze (Mikrowelle 750W) mit Target Retrieval Solution (Agilent Technologies**, S1699) 2x 15 Minuten	DSG3 rabbit monoclonal, clone EP306, Cell Marque™**	1:40	60 Min RT*	Anti-Rabbit IGg (30 Min; Vector Laboratories**)	ImmPRESS Anti-Rabbit IgG Polymer Kit (Vector Laboratories**, MP-7401)
p53	Hitze (Mikrowelle 750W) mit Antigen Retrieval Buffer High pH 10.0 (Diagnostic BioSystems**, K044) 2x 15 Minuten	p53 mouse monoclonal, clone DO-7, ThermoFisher Scientific**	1:100	60 Min RT*	Anti-Mouse IGg (30 Min; Vector Laboratories**)	ImmPRESS Anti-Mouse IgG Polymer Kit (Vector Laboratories**, MP-7802)
Rb	Hitze (Mikrowelle 750W) mit Antigen Retrieval Buffer High pH 10.0 (Diagnostic BioSystems**, K044) 2x 15 Minuten	Rb rabbit polyclonal, Abcam Antibodies**	1:500	60 Min RT*	Anti-Rabbit IGg (30 Min; Vector Laboratories**)	ImmPRESS Anti-Rabbit IgG Polymer Kit (Vector Laboratories**, MP-7401)

Tabelle 3 Spezifizierung der verwendeten Materialien und Prozesse

***RT= Raumtemperatur**

****Herstellerfirmen in alphabetischer Reihenfolge*:** **Abcam Antibodies**, Cambridge, UK**; Agilent Technologies,** Santa Clara, Kalifornien, USA; **Atlas Antibodies**, Stockholm, Schweden; **Cell Marque™ Tissue Diagnostics**, Rocklin, Kalifornien, USA; **Diagnostic BioSystems**, Pleasanton, Kalifornien, USA; **ThermoFisher Scientific**, Waltham, Massachusetts, USA; **Vector Laboratories**, Burlinggame, Kalifornien, USA

2.7 Immunhistochemische Analyse

Die Auswertung der TMAs wurde von Univ. - Prof. Dr. med. Thomas Knösel und PD Dr. Dr. Matthias Tröltzsch durchgeführt. Untersucht wurde das Expressionsmuster der desmosomalen Cadherine DSG1–3 sowie der mutierten Formen der Tumorsuppressorproteine p53 und Rb (131). Die Analyse der Rb-Expression erfolgte, um einen Eindruck des Grades der Entdifferenzierung der Tumorzellen zu erhalten. Die Konzentration mutierten Rb-Proteins steigt mit zunehmender Entdifferenzierung und Akkumulation von Mutationen in OSCC an (144). Komplexe Zusammenhänge zwischen desmosomalen Cadherinen und der p53-Expression existieren über das sogenannte „p53 apoptosis effector related to PMP-22“ Protein (120). Die Expression der mutierten Form von p53 wurde in dieser Studie als Surrogatparameter für die Differenzierung der OSCC-Zellen und die Abnahme der Tumorsuppressoraktivität untersucht.

Die Beurteilung der Anfärbungsintensität als Indikator für die Expressionsstärke erfolgte zunächst semiquantitativ, untersucht wurde dabei, wie groß der Anteil der als „Anfärbungs-positiv“ gewerteten Tumorzellen war: 0= keine Anfärbung (0-25%), 1= geringe Anfärbung (25-50%), 2= moderate Anfärbung (50-75%) und 3= starke Anfärbung (>75%). Aufgrund der bestehenden Diskussion über die Wertigkeit der Anfärbungsintensität unter 75% wurden abschließend lediglich diejenigen Präparate als positiv gewertet, bei denen eine Anfärbung von 75% oder mehr der Tumorzellen festgestellt wurde (145). Die endgültige Auswertung unterschied somit nur mehr zwischen Anfärbungsintensitäten <75% und >75%.

Beispielbilder für Anfärbungsintensitäten <75% und >75%: (146)

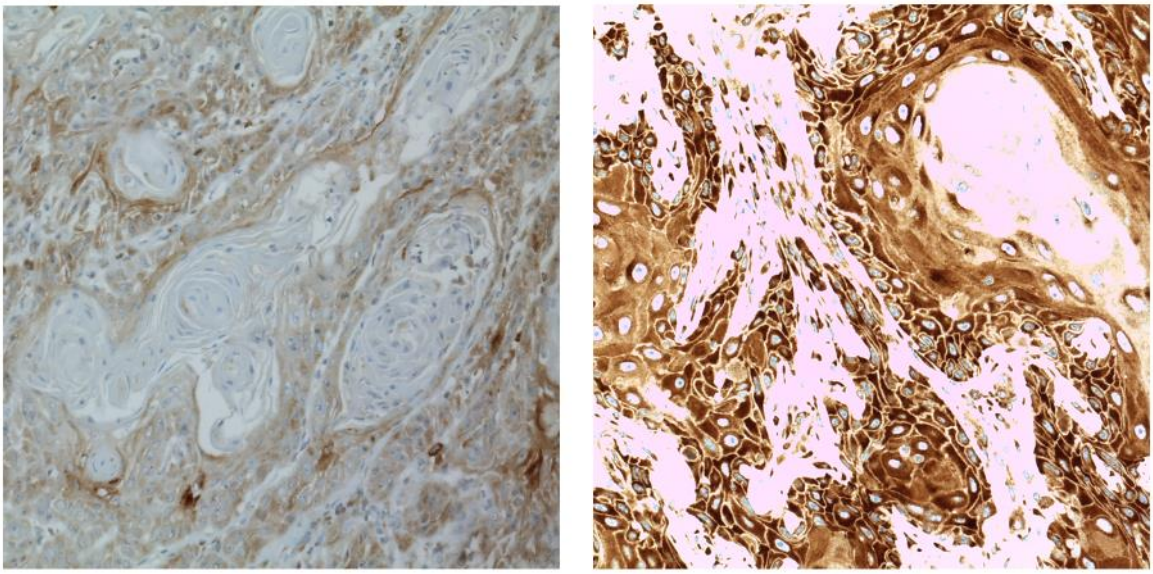

Abbildung 2 DSG1: TMA mit niedriger (links, <75%) und hoher Expression von DSG1 (rechts, >75%) (146)

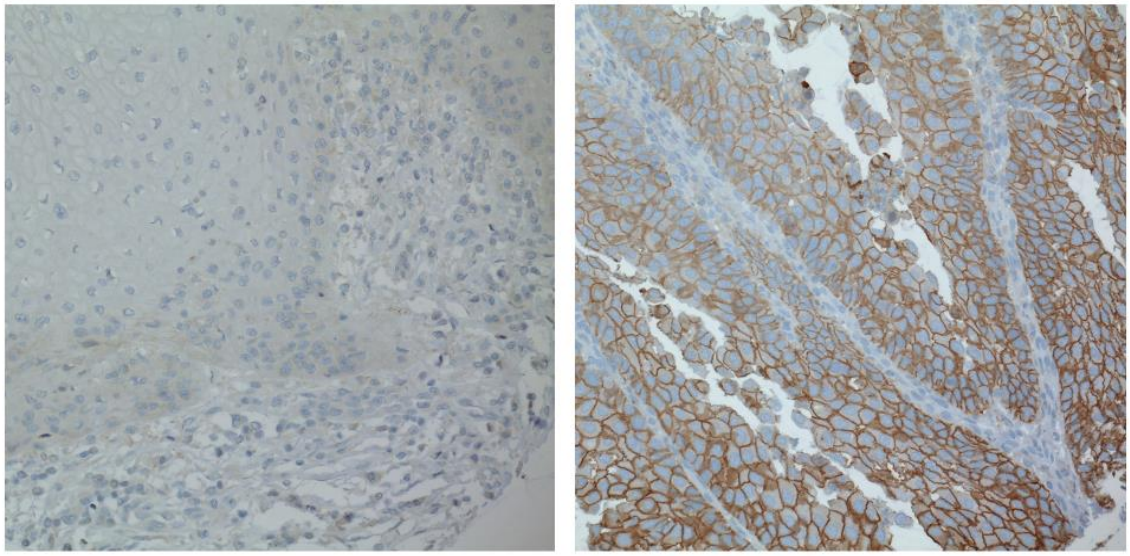

Abbildung 3 DSG2: TMA mit niedriger (links, <75%) und hoher Expression von DSG2 (rechts, >75%) (146)

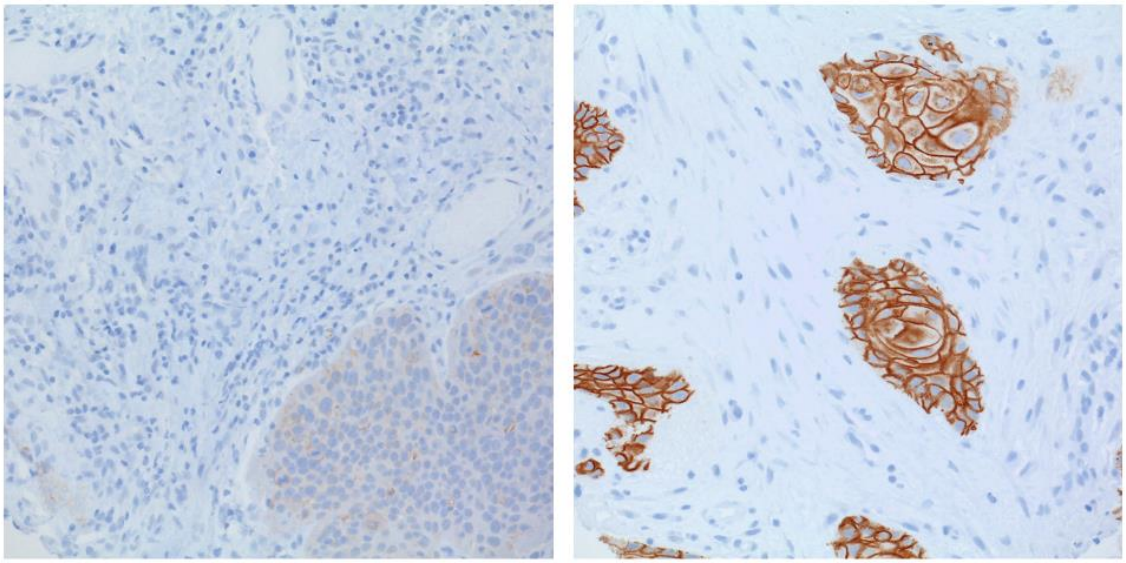

Abbildung 4 DSG3: TMA mit niedriger (links, <75%) und hoher Expression von DSG3 (rechts, >75%) (146)

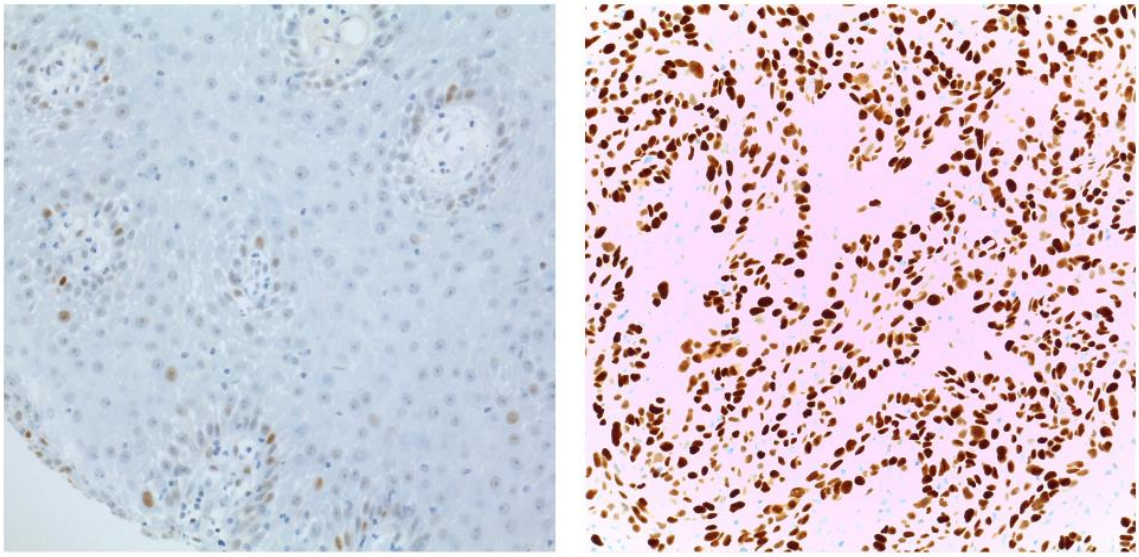

Abbildung 5 p53: TMA mit niedriger (links, <75%) und hoher Expression von p53 (rechts, >75%) (146)

2.8 Statistische Analyse

Die erhobenen Daten wurden in einer Excel-Tabelle gesammelt und mit Hilfe der Software SPSS 27.0 (SPSS für Mac, IBM, USA) statistisch ausgewertet. Die Standardnormalverteilung der intervallskalierten Grunddaten wurde mit dem Kolmogorow-Smirnow-Test überprüft. Im Anschluss wurden die folgenden statistischen Tests in Bezug auf die definierten Variablen und deren Skalen durchgeführt: t-Test, Kruskal-Wallis-Test, Mann-Whitney-U Test, Chi-Quadrat-Test. Um einen eventuellen Zusammenhang zwischen der Überexpression von DSG3 und dem Verlauf der Erkrankung (Rezidivhäufigkeit) zu identifizieren, kamen der Kaplan-Meier-Schätzer und der Log-Rank-Test zur Anwendung. Der p-Wert für statistische Signifikanz wurde auf ≤0,05 festgelegt.

3 Ergebnisse

3.1 Grunddaten des Patientenkollektivs

Die patienten- (Geschlechterverteilung, Alter bei Erstdiagnose) und tumorbezogenen Grunddaten (Lokalisation, Lymphknotenstatus, Tumorgröße, Differenzierungsgrad und Rezidivwahrscheinlichkeit) dieser Studie sind in Tabelle 4 zusammengefasst.

Variable		n (Gesamt = 88)(%)
Stichprobengröße		88 (w:38, m:50)
Durchschnittsalter		63,02 (±17,5)
Lokalisation des OSCC	OK/Weichgaumen	29 (33%)
	Zunge	25 (28%)
	UK Alveolarfortsatz/ Mundboden	34 (39%)
pN-Status	pN+	29 (33%)
	pN0	59 (67%)
pT-Status	pT1	35 (40%)
	pT2	24 (27%)
	pT3	7 (8%)
	pT4	22 (25%)
Differenzierungsgrad	G1	13 (15%)
	G2	57 (65%)
	G3	18 (20%)
Tumorrezidiv	ja	21 (24%)
	nein	67 (76%)

Tabelle 4 Patienten- und tumorbezogene Grunddaten

88 Patienten erfüllten die Einschlusskriterien der vorliegenden Studie und wurden in das zu untersuchende Patientenkollektiv aufgenommen, das Verhältnis von Männern zu Frauen betrug in etwa 1,3:1 (Männer: 50, Frauen: 38). Das geschlechterunabhängige

Durchschnittsalter lag bei 63,02 Jahren (±17,5). Die genaue Lokalisation der untersuchten OSCC kann Tabelle 3 entnommen werden.

Bei einem Drittel der Patienten (33%) lag zum Zeitpunkt der Primärdiagnose eine pN+ Situation vor, die restlichen 59 Patienten wiesen keinen Lymphknotenbefall auf. Die pathologische Tumorgröße wurde entsprechend der aktualisierten TNM-Klassifikation von 2017 (51) definiert und war in der Stichprobe folgendermaßen verteilt: Zwei Drittel der Patienten (n=59; 67%) hatten Tumore geringer Ausdehnung und Eindringtiefe (pT1 und pT2), bei einem Viertel der Patienten (n=22; 25%) lag eine moderat oder stark fortgeschrittene lokale Erkrankung vor (pT4). Die histopathologische Auswertung ergab, dass 65% der Tumore mäßig (G2), 20% schlecht (G3) und 15% gut differenziert (G1) waren. 21 Patienten (24%) erkrankten während des Follow-Ups an einem Rezidiv, in diesem Untersuchungszeitraum traten keine Fernmetastasen auf. Innerhalb der Nachbeobachtungszeit verstarben 15 Patienten (17%) an den Folgen der disseminierten Tumorerkrankung oder des nicht beherrschbaren Rezidivs, 2 Patienten (2%) verstarben nicht-tumorassoziiert.

3.2 Expressionsmuster von DSG1, DSG2, DSG3, p53 und Rb

Um das Expressionsmuster der desmosomalen Cadherine DSG1, DSG2 und DSG3 sowie der Tumorsuppressorproteine p53 und Rb in OSCC zu untersuchen, wurde eine immunhistochemische Analyse der Tissue Microarrays durchgeführt. Wie weiter oben aufgeführt, wurden dabei nur solche Präparate als positiv („Überexpression") gewertet, die eine Anfärbungsintensität von über 75% der Tumorzellen aufwiesen.

Während die Anfärbung von DSG1 und DSG2 in der überwiegenden Zahl der OSCC Proben als negativ beurteilt wurde (DSG1 68%; DSG2 84%), konnte bei etwas mehr als der Hälfte der Präparate eine Überexpression von DSG3 nachgewiesen werden (n=45, 51%). Die mutierten Formen von p53 und Rb konnten in den untersuchten TMAs der Tumorgewebeproben nur in geringer Zahl nachgewiesen werden (Anfärbungsintensität unter 75%, siehe Tabelle 5).

Expressionsmuster	DSG1	DSG2	DSG3	p53	Rb
<75% ("Unterexpression")	60 (68%)	74 (84%)	43 (49%)	52 (59%)	82 (93%)
>75% ("Überexpression")	28 (32%)	14 (16%)	45 (51%)	36 (41%)	6 (7%)

Tabelle 5 Expressionsmuster DSG1-3, p53, Rb

3.3 Zusammenhang zwischen der DSG-Expression und klinisch-pathologischen Charakteristika

Im Anschluss wurde das Expressionsprofil der Desmogleine auf mögliche Zusammenhänge mit dem klinisch-pathologischen Verhalten und der Prognose der Mundhöhlenkarzinome untersucht. Zwischen dem Expressionsmuster von DSG1 und DSG2 und dem Differenzierungsgrad, dem Lymphknotenstatus und der Rezidivwahrscheinlichkeit konnte kein statistisch relevanter Zusammenhang festgestellt werden, eine signifikante Korrelation bestand nur zwischen der Expression von DSG3 und den genannten Tumorcharakteristika.

3.3.1 Expression von DSG3 und Differenzierungsgrad

Es konnte eine signifikante Korrelation zwischen der Überexpression von DSG3 und einer schlechteren histologischen Tumordifferenzierung festgestellt werden (p=0,001, χ^2-Test). 94% der Fälle, in denen schlecht differenziertes Gewebe vorlag (G3), wiesen eine erhöhte Expression von DSG3 auf, bei mäßig differenzierten Tumoren (G2) waren es 44% und bei gut differenzierten (G1) lediglich 23%.

Differenzierungsgrad	DSG3			p-Wert
	<75%	>75%	Gesamt	
G1	10 (23%)	3 (7%)	13	p=0,001 (χ^2-Test)
G2	32 (74%)	25 (55%)	57	
G3	1 (3%)	17 (38%)	18	
Gesamt	43	45	88	

Tabelle 6 Differenzierungsgrad und DSG3-Expression

3.3.2 Expression von DSG3 und Lymphknotenstatus

In mehr als 75% der Fälle (n=22), in denen eine pN+-Situation vorlag, konnte eine Überexpression von DSG3 nachgewiesen werden. Eine gesteigerte DSG3-Expression korrelierte demnach signifikant mit einem positiven Lymphknotenstatus (p=0,001, χ^2-Test) (siehe Tabelle 6). Für DSG1 und DSG2 konnte kein derartiger Zusammenhang beobachtet werden.

Anzahl befallener LK	DSG3-Expression			p-Wert
	<75%	>75%	Gesamt	
pN0	36	23	59	p=0,001 (χ^2-Test)
pN+	7	22	29	
Gesamt	43	45	88	

Tabelle 7 Lymphknotenstatus und DSG3-Expression

3.3.3 Expression von DSG3 und anderen Desmogleinen

Bei der Untersuchung des Zusammenhangs zwischen der Überexpression von DSG3 und den anderen Desmogleinen fanden sich bei der genauen Analyse keine signifikanten Zusammenhänge.

		DSG3		p-Wert
		unterexprimiert (n=43)	überexprimiert (n=45)	
DSG1	unterexprimiert	28 (65%)	32 (71%)	p=0,546 (χ^2-Test)
	überexprimiert	15 (35%)	13 (29%)	
DSG2	unterexprimiert	35 (81%)	39 (87%)	p=0,499 (χ^2-Test)
	überexprimiert	8 (19%)	6 (13%)	

Tabelle 8 Expression von DSG1 und DSG2 in Bezug auf DSG3

3.3.4 Expression von DSG3 und Rezidivhäufigkeit

Um einen eventuellen Zusammenhang zwischen der Überexpression von DSG3 und der Häufigkeit eines Rezidivs zu untersuchen, wurde eine Kaplan-Meier Überlebenszeitanalyse durchgeführt, zur Veranschaulichung erfolgte die Darstellung als Kaplan-Meier-Kurve. Nach 18, 24 und 36 Monaten betrug die Wahrscheinlichkeit an einem Rezidiv zu erkranken in der Gruppe mit DSG3-Überexpression 11,1%, 26,7% bzw. 31,1%, in der Gruppe ohne DSG3-Überexpression 2,3%, 4,7% bzw. 9,3%. In der Darstellung der Kaplan-Meier-Kurve wird deutlich, dass Rezidive bei DSG3-Überexpression häufiger und früher auftreten als in der Vergleichsgruppe. Um festzustellen, ob die Unterschiede zwischen den beiden Untersuchungsgruppen signifikant sind, wurde ein Log-Rank-Test durchgeführt. Die Ergebnisse zeigen, dass sich die Überlebensverteilungen der Gruppe mit und der Gruppe ohne DSG3-Überexpression signifikant unterscheiden: $\chi^2(2)=5{,}027$, $p=0{,}025$.

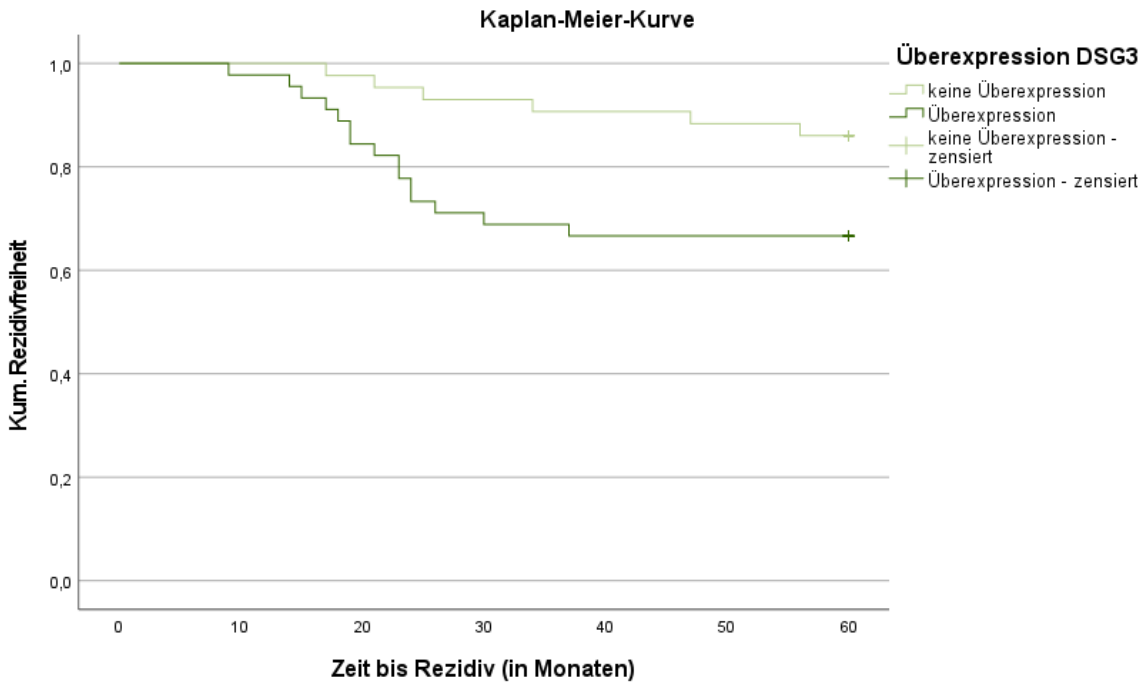

3.3.5 Korrelation zwischen der primär abhängigen Variablen und anderen abhängigen Variablen

Die Analyse des Datensatzes hinsichtlich möglicher Korrelationen zwischen verschiedenen abhängigen Variablen ergab signifikante Zusammenhänge zwischen dem Auftreten von pN+-Situationen und schlechterer histologischer Differenzierung des Primärtumors (höherer G-Status, Tabelle 8). Das Auftreten eines Rezidivs war in der Gruppe der Patienten bei denen eine pN+ Situation zum Zeitpunkt der Erstdiagnose vorlag signifikant wahrscheinlicher als in der Gruppe mit pN0 -Situationen. Weitere Zusammenhänge zeigten sich nicht.

Differenzierungsgrad	Lymphknotenstatus			p-Wert
	pN0	pN+	Gesamt	
G1	10 (17%)	3 (10%)	13	p = 0,017 ($\chi 2$ – Test)
G2	42 (71%)	15 (52%)	57	
G3	7 (12%)	11 (38%)	18	
Gesamt	59	29	88	

Tabelle 9 Zusammenhänge zwischen dem zervikalen Lymphknotenstatus und dem Differenzierungsgrad der OSCC

4 Diskussion

4.1 Zielsetzung der vorliegenden Arbeit

Ziel der vorliegenden Arbeit war die Untersuchung von OSCC-Zellen auf das Expressionsmuster der Desmogleine 1, 2 und 3 und der Korrelation dieses Expressionsmusters mit klinischen und pathologischen Charakteristika und dem biologischen Verhalten der OSCC. Veränderungen der molekularen Struktur von Zell-Zell-Kontakten (in diesem Fall Desmosomen) scheinen eine relevante Bedeutung für die epithelial-mesenchymale Transition und die Metastasierungsneigung von Plattenepithelkarzinomen im Allgemeinen zu haben. Da das Auftreten von regionären Lymphknotenmetastasen bei OSCC nach wie vor einer der wichtigsten prognostischen Parameter ist, ergibt sich aus den Ergebnissen dieser Studie eine klinische Relevanz. Der Nachweis unterschiedlicher DSG-Expressionsmuster in OSCC-Präparaten könnte eine Bedeutung für den klinischen Verlauf haben und möglicherweise zur individuellen Anpassung von Therapieschemata führen. Dies wäre ein weiterer Schritt auf dem Weg zur individuell angepassten onkologischen Therapie von Patienten mit OSCC.
Zur Beantwortung der Fragestellung wurde das Design einer retrospektiven Kohortenstudie gewählt. Spezielle Ziele der Arbeit waren die Identifikation einer geeigneten Studienkohorte, die Auswahl geeigneter, relevanter Studienvariablen sowie die entsprechende Auswertung. Folgende Nullhypothese wurde formuliert: 1.) Die Expressionsprofile der Desmogleine 1,2 und 3 in OSCC sind unverändert gegenüber normalem Gewebe und 2.) haben keinen Einfluss auf klinische, pathologische und prognostische Tumorparameter.

4.2 Zusammenfassung der Studienergebnisse

Das Expressionsprofil von DSG1, 2 und 3 ist in Zellen des OSCC deutlich verändert. Es zeigte sich, dass bei über 50% der untersuchten OSCC-Zellen eine Überexpression von DSG3 vorlag. Das Expressionsmuster der DSG scheint Einflüsse auf das biologische Verhalten von OSCC zu haben. Die Überexpression von DSG3 korrelierte signifikant mit dem Auftreten von zervikalen Metastasen und Rezidiven. Durch die Ergebnisse dieser Arbeit kann folgerichtig die Nullhypothese abgelehnt werden.

4.3 Diskussion

Nach wie vor ist die Frage, inwiefern sich das Expressionsmuster desmosomaler Cadherine in OSCC verändert, ungeklärt. Einige Studien berichten beispielsweise von einer Überexpression von DSG3 in Plattenepithelkarzinomen der Mundhöhle (100, 108, 134), andere hingegen von einer Unterexpression (115, 147). Problematisch ist hierbei vor allem, dass bislang zwar viel Datenmaterial zu Kopf-Hals-Tumoren (HNC) im Allgemeinen existiert, jedoch kaum zum Mundhöhlenkarzinom speziell. Viele Studien generalisieren die Bezeichnung „Kopf-Hals-Tumore" und unterscheiden nicht zwischen verschiedenen Tumorlokalisationen, obwohl mittlerweile klar ist, dass sich die verschiedenen Lokalisationen bezüglich der Tumorcharakteristika zum Teil erheblich unterscheiden.

Auch in dieser Studie war die Frage nach Über- oder Unterexpression von Desmogleinen in OSCC nur in Grundzügen zu beantworten, da nur etwas mehr als die Hälfte der untersuchten Proben (n=45, 51%) eine nach den Maßstäben dieser Arbeit auffällige Expression des Desmoglein 3 aufwiesen. Die Mehrzahl der untersuchten Präparate zeigte keine Auffälligkeiten hinsichtlich der Expression von DSG1 oder DSG2. Es konnte auch kein Muster einer differentiellen Expression der untersuchten DSGs festgestellt werden.

Zur klaren Beantwortung dieser Fragestellung ist wohl die Untersuchung weit größerer OSCC-Patientenkollektive mit äußerst sensitiven und für die verschiedenen DSG-Isoformen spezifischen Antikörpern unerlässlich.

DSG 1

Natsugoe et al. erforschten bereits 1994 an 139 verschiedenen Tumorpräparaten die Expression von DSG1 im Ösophaguskarzinom (esophageal squamous cell carcinoma, ESCC) und deren Zusammenhang mit klinisch-pathologischen Tumorfaktoren (148). Die Untersuchung ergab eine umgekehrte Korrelation zwischen der DSG1-Expression und dem Vorhandensein von Lymphknotenmetastasen, Gefäß- oder Lymphinvasion sowie der Anzahl befallener Lymphknoten, zudem wiesen die Patienten mit starker DSG1-Expression eine bessere Prognose auf als diejenigen mit mittlerer oder sehr geringer/keiner (-) DSG1-Expression (148). Darüber hinaus zeigte sich in der Studie ein direkter Zusammenhang zwischen der Expression von DSG1 und dem Differenzierungsgrad des ESCC: Tumore mit einer starken DSG1-Expression (++) wiesen eine bessere Differenzierung auf als solche mit geringer (+) oder keiner DSG1-Expression (-) (148). Auch die Studie von Wong et al., die 2008 78 Fälle

von HNSCC immunhistochemischen Untersuchungen unterzog, kam zu dem Ergebnis, dass eine Abnahme der DSG1-Expression mit einer schlechteren Prognose assoziiert ist (123). Xin et al. berichteten 2014 von einer Abnahme der DSG1-Expression in OSCC-Zellen verglichen mit gesunden Epithelzellen (149).

In der vorliegenden Untersuchung fand sich im überwiegenden Teil der Tumorpräparate keine bemerkenswerte Expression von DSG1 und es konnte kein signifikanter Zusammenhang zwischen der differentiellen Expression von DSG1 und klinisch-pathologischen Tumorcharakteristika beobachtet werden.

DSG2

Brennan et al. untersuchten 2009 die differentielle Expression von DSG2 in verschiedenen Karzinomen der Haut (150). In der Studie konnte unter anderem in Basalzell- und Plattenepithelkarzinomen eine deutliche Überexpression von DSG2 nachgewiesen werden (150). Zusätzlich konnte für Plattenepithelkarzinome der Haut ein Zusammenhang zwischen der Überexpression von DSG2 und dem Differenzierungsgrad sowie dem Rezidiv der Tumore identifiziert werden (150). Die Forschungsgruppe um Kurzen kam zu dem Ergebnis, dass DSG2 vor allem in high-risk SCC der Haut stark exprimiert wird (151). Auch in metastatischen Prostatakarzinomzelllinien (LNCaP-C4-2) konnte eine verstärkte Expression von DSG2 nachgewiesen werden (150, 152). Beim diffusen Magenkarzinom scheint eine verminderte Expression von DSG2 mit einer schlechteren Tumordifferenzierung und Prognose zu korrelieren (153, 154).

In unserer Untersuchung lag nur in 16% der untersuchten OSCC Tumorpräparate (n=14) eine Überexpression von DSG2 vor, eine Korrelation mit klinisch-pathologischen Tumorcharakteristika des Mundhöhlenkarzinoms konnte in dieser Studie nicht nachgewiesen werden.

DSG3

Zahlreiche Studien stimmen darin überein, dass DSG3 in verschiedenen Plattenepithelkarzinomen (u.a. Lunge, Mundhöhle, Nasennebenhöhlen, Ösophagus) überexprimiert wird (100, 108, 119, 132, 134, 155). Auch in dieser Untersuchung lag in etwas mehr als der Hälfte der OSCC-Proben (51%; n=45) eine Überexpression von DSG3 vor. Andere Studien wie die von Hiraki et al. 1996 (133), Shinohara et al. 1998 (140), Wang et al. 2007 (115)

oder Xin et al. 2014 (149) berichten hingegen von einer Unterexpression von DSG3 in HNSCC-Zellen, wobei zumindest in den Studien von Hiraki und Shinohara keine spezifischen Antikörper für die verschiedenen Desmogleine verwendet wurden. Xin et al. 2014 beobachteten zudem einen Zusammenhang zwischen der Abnahme der DSG3-Expression und aggressiveren Tumor-Phänotypen (schlechtere Differenzierung, höhere Invasivität und höhere Inzidenz von Lymphknotenmetastasen) (149).

Chen et al. 2007 analysierten im Rahmen einer Studie die differentielle Expression von DSG3 in verschiedenen Zelllinien von 56 HNC-Patienten (108). Sie kamen zu dem Ergebnis, dass der Grad der Überexpression von DSG3 sowohl mit dem T-Stadium, dem N-Stadium, dem allgemeinen Tumorstadium, der Tumoreindringtiefe als auch mit extrakapsulärem Tumorwachstum in Lymphknoten positiv korreliert (108). In der gleichen Studie wurden auch die Auswirkungen eines DSG3-Knockdowns mittels RNA-Interferenz auf orale Karzinomzellen analysiert. Es zeigte sich, dass die Suppression von DSG3 *in vitro* bereits nach wenigen Tagen signifikant das Tumorzellwachstum, die Fähigkeit Kolonien zu bilden, die Zellmigration und die Invasivität reduzierte (108). Auch *in vivo* nahm das Tumorwachstum in DSG3-supprimierten Mäusen signifikant ab (108). Die Untersuchungsgruppe schlussfolgerte daraufhin, dass DSG3 möglicherweise als Zielmolekül einer anti-onkogenen Therapie genutzt werden könnte (108).

In der hier vorliegenden Studie wurde der Zusammenhang zwischen der differentiellen Expression von DSG3 und klinisch-pathologischen Tumorcharakteristika speziell im OSCC untersucht. Auch hier zeigte sich eine signifikante Korrelation zwischen der Überexpression von DSG3 und pN+ ($p=0{,}001$, χ^2-Test). In mehr als 75% der Fälle, in denen eine pN+-Situation vorlag, konnte eine Überexpression von DSG3 nachgewiesen werden, in Proben ohne Lymphknotenbeteiligung waren es lediglich knapp 40%. Dieses Ergebnis stimmt mit anderen aktuellen Untersuchungen überein (siehe u.a. Chen et al. 2007 (108), Patel et al. 2013 (134), Fang et al. 2014 (155)).

Das Vorhandensein von Lymphknotenmetastasen ist unstrittig der wichtigste prognostische Faktor für Patienten mit OSCC (95, 134, 156). Selbst in scheinbar unauffälligen Lymphknoten könnten jedoch Mikrometastasen vorliegen, die aufgrund ihrer geringen Größe der pathologischen Untersuchung entgehen und so zu falsch negativen Ergebnissen führen können (134). Einige neuere Studien wie die von Patel et al. 2013 deuten darauf hin, dass DSG3 ein derart sensitiver Biomarker für Lymphknotenmetastasen ist, dass damit bereits

kleinste Mikrometastasen detektiert und somit positive von negativen Lymphknoten unterschieden werden können (94, 119, 134, 157).

Ein weiteres wesentliches Ergebnis der immunhistochemischen TMA-Analyse der vorliegenden Studie war der signifikante Zusammenhang zwischen der Überexpression von DSG3 und Tumorgrading sowie Rezidivverhalten des OSCC: 94% (n=17) aller schlecht differenzierten OSCC-Präparate (G3) zeigten in der Studie eine Überexpression von DSG3, von den gut differenzierten OSCC-Präparaten (G1) waren es lediglich 23% (n=3). Die Kaplan-Meier-Überlebenszeitanalyse und der Log-Rank-Test wiesen einen signifikanten Unterschied der Rezidivwahrscheinlichkeit in Gruppen mit und ohne DSG3-Überexpression nach: nach 18, 24 und 36 Monaten betrug die Wahrscheinlichkeit, an einem Rezidiv zu erkranken in der Gruppe mit DSG3-Überexpression 11,1%, 26,7% und 31,1%, in der Vergleichsgruppe 2,3%, 4,7% und 9,3% (p=0,025). Die Kaplan-Meier-Kurve veranschaulicht das frühere und häufigere Auftreten von Rezidiven bei DSG3-Überexpression gegenüber der Gruppe ohne DSG3-Überexpression. Vergleichswerte für die Entität des Plattenepithelkarzinoms der Mundhöhle liegen aus anderen klinisch orientierten Studien nicht vor. Für andere Tumorentitäten konnten diese Ergebnisse allerdings nur teilweise bestätigt werden. Saaber et al. 2015 und Fang et al. 2014 fanden in ihren Studien am SCC der Lunge (Saaber) und des Ösophagus (Fang) jeweils eine Korrelation zwischen der verminderten Expression von DSG3 und einem höheren Tumorgrading (158, 159). In der Studie von Fang wiesen 82% der gut differenzierten ESCC-Proben (G1) eine positive Expression von DSG3 auf (158). Auch in der Studie von Patel et al. zeigten gut differenzierte Tumore den höchsten Anteil DSG3 positiver Zellen (134).

Eine positive Korrelation der Expression der drei DSG-Isoformen (DSG1–3) wie sie von Wong et al. 2008 (123) beschrieben wurde, konnte in unserer Studie nicht bestätigt werden. Zwischen der Expression von DSG2 und DSG3 konnte auch Wong keinen Zusammenhang feststellen (123). Es konnte kein weiterer Zusammenhang zwischen den Expressionsmustern der Desmogleine beobachtet werden.

Neben dem Expressionsmuster der Desmogleine (DSG1–3) wurden die TMAs der OSCC-Präparate auch hinsichtlich ihres Expressionsverhaltens auf p53 und Rb untersucht. Rb und p53 wurden in vielen Studien als Surrogatparameter für den Entdifferenzierungsgrad von Tumoren angegeben. Über komplexe intrazelluläre Signalwege sind die Expressionsraten mutierter p53- und Rb-Formen mit der Architektur und Stabilität von Zelladhäsions- und

Zytoskelettstrukturen verbunden (88). Es ergeben sich daraus möglicherweise Anhaltspunkte über den Fortschritt von EMT-Prozessen innerhalb des Primärtumors. Die Untersuchung der Präparate zielte auf die Detektion der jeweils mutierten Formen von p53 und Rb ab.

Die mutierte Form von p53 wurde in den hier untersuchten OSCC-Proben interessanterweise nur in gut 40% der Fälle festgestellt. In einer Untersuchung von Yang et al. (2015) fand sich jedoch bei gleicher Studienpopulationsgröße eine gegenüber Normalgewebe im OSCC gesteigerte Expression von p53: 60% der OSCC-Proben zeigten eine positive Anfärbung auf p53 (160). Auch Abrahao et al. 2011 berichten von einer gesteigerten Expression von p53 in OSCC (161). Ebenso verhielt es sich mit dem Retinoblastom-Protein Rb: Während in der vorliegenden Studie Rb in 93% der Fälle unterexprimiert wurde (Anfärbung <75%), beschrieben de Oliveira et al. 2012 in OSCC eine gegenüber prämalignen Läsionen gesteigerte Expression von Rb (75% vs. 25%) (162). In dieser Studie zeigten sich keine Zusammenhänge zwischen den Expressionsmustern von p53 bzw. Rb und derer der Desmogleine. Korrelationen zwischen p53 und Rb konnten auch zu klinischen oder anderen histologischen Parametern nicht gefunden werden. Einzig war eine signifikante Überexpression der mutierten p53 Form in den Fällen festzustellen, bei denen eine pN+ Situation vorlag. Diese Ergebnisse unterscheiden sich somit deutlich von bisher publizierten Arbeiten.

Obwohl die Frage nach der veränderten Expression von Desmogleinen in OSCC auch in dieser Arbeit nicht eindeutig zu beantworten war, deuten die Ergebnisse dennoch darauf hin, dass die Veränderung der Expression desmosomaler Cadherine eine Rolle für die Tumorausbreitung und den Progress des OSCC spielen könnte.
Vor allem DSG3 könnte ein vielversprechender Tumorbiomarker des OSCC sein und künftig als diagnostisches Mittel und therapeutisches „target" von großem Nutzen in der Prävention von Tumorprogression und -metastasierung sein (42, 119).

4.4 Limitationen und Stärken

Die Ergebnisse dieser Studie konnten einen Beitrag zur Klärung der Frage leisten, ob das Expressionsprofil desmosomaler Untereinheiten in oralen Plattenepithelkarzinomen gegenüber dem Normalgewebe verändert ist. Zudem konnte das identifizierte, veränderte Expressionsprofil mit klinisch-histologischen Tumorcharakteristika assoziiert werden. Diese Erkenntnisse ergänzen das Wissen zur Risikoanalyse und zum Therapiedesign bei OSCC-Patienten. Bislang existierten hier in der Literatur widersprüchliche Ergebnisse. Die zum Thema vorliegenden Studien sind zum Teil veraltet und an zu kleinen Studienkollektiven durchgeführt worden, zudem wurde häufig nicht zwischen den verschiedenen desmosomalen Proteinen unterschieden.

Ein wichtiger Nachteil der Studie ist das retrospektive Design, das es schwierig machte, korrekte Ein- und Ausschlusskriterien festzulegen und grundsätzlich die Gefahr von Bias birgt. Auch ist die Methodik der immunhistochemischen Analyse von Tissue Microarrays umstritten. Einige Autoren befürworten die RNA-Analyse, dem gegenüber steht allerdings, dass nur das tatsächliche Expressionsprofil der Zellen auch phänotypisch wirksam wird. Die klinische Relevanz der etwas genaueren RNA-Analysen zur Untersuchung von Proteinexpressionen wird diskutiert. Um die Schwächen der immunhistochemischen TMA-Analyse auszugleichen, wurde nur eine sehr starke Anfärbung der TMAs (>75%) als positiv gewertet, alles darunter als negativ. Auf diese Weise sollte das Risiko falsch positiver Ergebnisse minimiert werden.

Eine weitere Schwäche der Studie ist die kleine Fallzahl. Auch wenn eine Normalverteilung bewiesen wurde und die Verteilung demographischer Charakteristika, der pT-Stadien, der Lokalisation und der pN-Stadien denen in größeren Kollektiven ähnelt (163, 164), bleibt die Frage offen, ob sie tatsächlich bestand. Durch die kleine Patientenkohorte (n=88) haben die parametrischen, statistischen Testverfahren nur begrenzte Aussagekraft (vgl. Natsugoe et al. 1994 139 Patienten mit ESCC (148); Fang et al. 2014 85 Patienten mit ESCC (155); Wong et al. 2008 78 HNSCC-Proben (123); Trivedi et al. 2013 408 HNSCC-Lymphknoten (94)). Allerdings ähnelt die Stichprobengröße derer in vergleichbaren Arbeiten und ist die erste ihrer Art über die Zusammenhänge zwischen DSG-Expressionsmustern und klinischen/pathologischen Parametern beim OSCC.

Darüber hinaus wurde keine Bonferroni-Auswertung durchgeführt, was die Wertigkeit der Signifikanz in Frage stellt. Aus diesem Grund müssen die Ergebnisse der Studie vorsichtig interpretiert werden.

5 Zusammenfassung

Ein wesentlicher Schritt während des Übergangs von Dysplasie zu Karzinom ist die Überwindung der Zelladhäsion, wodurch es dem Tumor möglich wird, in umliegendes Gewebe einzudringen und Metastasen auszubilden (124, 138). Eine wichtige, jedoch bislang noch nicht gänzlich verstandene Rolle spielen dabei die diversen Zelladhäsionsmoleküle. Für viele Tumorarten konnte bereits ein gegenüber Normalgewebe verändertes Expressionsprofil an der Zelladhäsion beteiligter Moleküle bestätigt werden (126, 139, 140).

In der vorliegenden Studie wurde das Expressionsmuster eines bestimmten Bestandteils der Desmosomen, der Desmogleine DSG1, DSG2 und DSG3 in OSCC-Zellen analysiert und auf Zusammenhänge mit klinisch-pathologischen Tumorcharakteristika und dem biologischen Tumorverhalten untersucht. Die Studienkohorte umfasste 88 Patienten mit histologisch gesichertem Plattenepithelkarzinom der Mundhöhle, die sich im Zeitraum von 2011–2016 in der Mund-, Kiefer-, und Gesichtschirurgie der LMU München in chirurgischer oder kombiniert-chirurgischer Therapie befanden. An den nach etablierten Verfahren hergestellten und gefärbten TMAs wurde mit Hilfe verschiedener Antikörper das Expressionsmuster der desmosomalen Cadherine DSG1-3, sowie der mutierten Formen der Tumorsuppressorproteine p53 und Rb analysiert (131).

Die Ergebnisse der Studie zeigten, dass das Expressionsmuster von DSG1, 2 und 3 in Zellen des OSCC gegenüber Normalgewebe deutlich verändert ist. In etwas mehr als der Hälfte der untersuchten Proben (n=45) lag eine Überexpression von DSG3 vor. Auch konnten Zusammenhänge zwischen dem Expressionsmuster der DSG und dem biologischen Tumorverhalten des OSCC identifiziert werden: Die Überexpression von DSG3 korrelierte signifikant mit dem Vorhandensein von Lymphknotenmetastasen und dem Auftreten von Rezidiven. Außerdem bestand ein signifikanter, direkter Zusammenhang zwischen der Überexpression von DSG3 und einer schlechteren histologischen Differenzierung des Tumorgewebes.

Aus den Ergebnissen der Studie lässt sich folgern, dass DSG3 ein vielversprechender Tumorbiomarker des OSCC ist und zukünftig als prognostisches und therapeutisches Zielmolekül von großem Nutzen in der Prävention von Tumorprogression und -metastasierung sein kann.

6 Literaturverzeichnis

1. Davies A, Epstein J. Oral Complications of Cancer and Its Management: OUP Oxford; 2010.
2. Rivera C, Oliveira AK, Costa RAP, De Rossi T, Leme AFP. Prognostic biomarkers in oral squamous cell carcinoma: a systematic review. Oral oncology. 2017;72:38-47.
3. Wild CP WE, Stewart BW. World Cancer Report: Cancer Research for Cancer Prevention. Lyon, France; 2020.
4. Bray F, Ferlay J, Soerjomataram I, Siegel RL, Torre LA, Jemal A. Global cancer statistics 2018: GLOBOCAN estimates of incidence and mortality worldwide for 36 cancers in 185 countries. CA: a cancer journal for clinicians. 2018;68(6):394-424.
5. Kalavrezos N, Scully C. Mouth cancer for clinicians Part 2: epidemiology. Dental update. 2015;42(4):354-9.
6. Warnakulasuriya S. Global epidemiology of oral and oropharyngeal cancer. Oral oncology. 2009;45(4-5):309-16.
7. Ren ZH, Hu CY, He HR, Li YJ, Lyu J. Global and regional burdens of oral cancer from 1990 to 2017: Results from the global burden of disease study. Cancer Communications. 2020.
8. Diz P, Meleti M, Diniz-Freitas M, Vescovi P, Warnakulasuriya S, Johnson NW, et al. Oral and pharyngeal cancer in Europe: Incidence, mortality and trends as presented to the Global Oral Cancer Forum. Translational Research in Oral Oncology. 2017;2.
9. Kassebaum NJ, Arora M, Barber RM, Bhutta ZA, Brown J, Carter A, et al. Global, regional, and national disability-adjusted life-years (DALYs) for 315 diseases and injuries and healthy life expectancy (HALE), 1990–2015: a systematic analysis for the Global Burden of Disease Study 2015. The Lancet. 2016;388(10053):1603-58.
10. Barnes L, Eveson JW, Sidransky D, Reichart P. Pathology and genetics of head and neck tumours: IARC; 2005.
11. Edge SB, Byrd DR, Carducci MA, Compton CC, Fritz A, Greene F. AJCC cancer staging manual: Springer New York; 2010.
12. Aumüller G, Aust G, Doll A, Engele J, Kirsch J, Mense S, et al. Anatomie. Duale Reihe. 2: Georg Thieme Verlag; 2010.
13. Rivera C. Essentials of oral cancer. International journal of clinical and experimental pathology. 2015;8(9).
14. Scully C, Bagan J. Oral squamous cell carcinoma: overview of current understanding of aetiopathogenesis and clinical implications. Oral diseases. 2009;15(6):388-99.
15. Wittekindt C, Wagner S, Mayer C, Klußmann J. Grundlagen der Tumorentstehung und die Bedeutung Humaner Papillomaviren (HPV) bei Kopf-Hals-Karzinomen. Laryngo-Rhino-Otologie. 2012;91(S 01):S1-S26.
16. Lippman SM, Sudbø J, Hong WK. Oral cancer prevention and the evolution of molecular-targeted drug development. Journal of clinical oncology. 2005;23(2):346-56.
17. Feller LL, Khammissa RR, Kramer BB, Lemmer JJ. Oral squamous cell carcinoma in relation to field precancerisation: pathobiology. Cancer cell international. 2013;13(1):31.
18. Curry JM, Sprandio J, Cognetti D, Luginbuhl A, Bar-ad V, Pribitkin E, et al., editors. Tumor microenvironment in head and neck squamous cell carcinoma. Seminars in oncology; 2014: Elsevier.
19. Schwenzer N, Ehrenfeld M. Mund-Kiefer-Gesichtschirurgie: Georg Thieme Verlag; 2010.
20. Stewart BW, P.Wild C. World Cancer Report 2014. Lyon; 2014.
21. Wolff K, Bootz F, Beck J, Bikowski K, Böhme P, Budach W. AWMF-Leitlinie. Mundhöhlenkarzinom, Diagnostik und Therapie. Leitlinienprogramm Onkologie: Deutsche Krebsgesellschaft, Deutsche Krebshilfe Germany: AWMF. 2012.
22. International Agency for Research on Cancer (IARC). IARC monographs on the identification of carcinogenic hazards to humans [updated 26.06.2020. Available from: https://monographs.iarc.fr/agents-classified-by-the-iarc/.

23. Jemal A, Bray F, Center MM, Ferlay J, Ward E, Forman D. Global cancer statistics. CA: a cancer journal for clinicians. 2011;61(2):69-90.
24. Chi AC, Day TA, Neville BW. Oral cavity and oropharyngeal squamous cell carcinoma—an update. CA: a cancer journal for clinicians. 2015;65(5):401-21.
25. Smoke T, Smoking I. IARC monographs on the evaluation of carcinogenic risks to humans. IARC, Lyon. 2004:1-1452.
26. Nair S, Pillai M. Human papillomavirus and disease mechanisms: relevance to oral and cervical cancers*. Oral Diseases. 2005;11(6):350-9.
27. Termine N, Panzarella V, Falaschini S, Russo A, Matranga D, Lo Muzio L, et al. HPV in oral squamous cell carcinoma vs head and neck squamous cell carcinoma biopsies: a meta-analysis (1988–2007). Annals of Oncology. 2008;19(10):1681-90.
28. Bericht zum Krebsgeschehen in Deutschland 2016. November 2016.
29. Krebs in Deutschland 2013/2014. Berlin; 2017.
30. Reichart PA. Orale Leukoplakie/Erythroplakie Wissenschaftliche Stellungnahme der DGZMK. 2007 26.02.2007.
31. Reibel J. Prognosis of oral pre-malignant lesions: significance of clinical, histopathological, and molecular biological characteristics. Critical Reviews in Oral Biology & Medicine. 2003;14(1):47-62.
32. Hullmann M, Reichert T. Aktuelle Konzepte zur Früherkennung, Diagnostik und Therapie oraler Plattenepithelkarzinome. Bundesgesundheitsblatt-Gesundheitsforschung-Gesundheitsschutz. 2011;54(9-10):1083-8.
33. Petti S. Pooled estimate of world leukoplakia prevalence: a systematic review. Oral oncology. 2003;39(8):770-80.
34. Masthan K, Babu NA, Sankari SL, Priyadharsini C. Leukoplakia: A short review on malignant potential. Journal of Pharmacy & Bioallied Sciences. 2015;7(Suppl 1):S165.
35. Neville BW, Day TA. Oral cancer and precancerous lesions. CA: a cancer journal for clinicians. 2002;52(4):195-215.
36. Warnakulasuriya S, Ariyawardana A. Malignant transformation of oral leukoplakia: a systematic review of observational studies. Journal of Oral Pathology & Medicine. 2016;45(3):155-66.
37. Pinto AC, Caramês J, Francisco H, Chen A, Azul AM, Marques D. Malignant transformation rate of oral leukoplakia—systematic review. Oral Surgery, Oral Medicine, Oral Pathology and Oral Radiology. 2020.
38. Scully C, Bagan J. Oral squamous cell carcinoma overview. Oral Oncology. 2009;45(4):301-8.
39. Bagan JV, Jimenez Y, Sanchis JM, Poveda R, Milian MA, Murillo J, et al. Proliferative verrucous leukoplakia: high incidence of gingival squamous cell carcinoma. Journal of oral pathology & medicine. 2003;32(7):379-82.
40. Barnes L, Eveson J, Reichart P, Sidransky D. World Health Organization classification of tumours. Pathology and genetics of head and neck tumours. Lyon: IARC Press; 2005.
41. Cardesa A, Remmele W, Klöppel G, Mentzel T, Kreipe HH, Rudolph P, et al. Pathologie: Kopf-Hals-Region, Weichgewebstumoren, Haut: Springer Berlin Heidelberg; 2008.
42. Siriwardena SB, Tsunematsu T, Qi G, Ishimaru N, Kudo Y. Invasion-related factors as potential diagnostic and therapeutic targets in oral squamous cell carcinoma—a review. International journal of molecular sciences. 2018;19(5):1462.
43. Noguti J, De Moura CFG, De Jesus GPP, Da Silva VHP, Hossaka TA, Oshima CTF, et al. Metastasis from oral cancer: an overview. Cancer Genomics-Proteomics. 2012;9(5):329-35.
44. Shah JP. Patterns of cervical lymph node metastasis from squamous carcinomas of the upper aerodigestive tract. The American Journal of Surgery. 1990;160(4):405-9.
45. González-García R, Naval-Gías L, Román-Romero L, Sastre-Pérez J, Rodríguez-Campo FJ. Local recurrences and second primary tumors from squamous cell carcinoma of the oral cavity: a retrospective analytic study of 500 patients. Head & Neck: Journal for the Sciences and Specialties of the Head and Neck. 2009;31(9):1168-80.

46. Tabor MP, Brakenhoff RH, Ruijter-Schippers HJ, Kummer JA, Leemans CR, Braakhuis BJ. Genetically altered fields as origin of locally recurrent head and neck cancer: a retrospective study. Clinical Cancer Research. 2004;10(11):3607-13.
47. Huang T-Y, Hsu L-P, Wen Y-H, Huang T-T, Chou Y-F, Lee C-F, et al. Predictors of locoregional recurrence in early stage oral cavity cancer with free surgical margins. Oral oncology. 2010;46(1):49-55.
48. Yanamoto S, Yamada S, Takahashi H, Yoshitomi I, Kawasaki G, Ikeda H, et al. Clinicopathological risk factors for local recurrence in oral squamous cell carcinoma. International journal of oral and maxillofacial surgery. 2012;41(10):1195-200.
49. Wang B, Zhang S, Yue K, Wang X-D. The recurrence and survival of oral squamous cell carcinoma: a report of 275 cases. Chinese journal of cancer. 2013;32(11):614.
50. Sarrion Perez MG, Bagan JV, Jimenez Y, Margaix M, Marzal C. Utility of imaging techniques in the diagnosis of oral cancer. Journal of cranio-maxillo-facial surgery : official publication of the European Association for Cranio-Maxillo-Facial Surgery. 2015;43(9):1880-94.
51. Lydiatt WM, Patel SG, O'Sullivan B, Brandwein MS, Ridge JA, Migliacci JC, et al. Head and neck cancers—major changes in the American Joint Committee on cancer eighth edition cancer staging manual. CA: A Cancer Journal for Clinicians. 2017;67(2):122-37.
52. Brierley JD, Gospodarowicz MK, Wittekind C. TNM Classification of Malignant Tumours: Wiley; 2017.
53. Marur S, Forastiere AA, editors. Head and neck squamous cell carcinoma: update on epidemiology, diagnosis, and treatment. Mayo Clinic Proceedings; 2016: Elsevier.
54. MacKenzie RG, Franssen E, Balogh JM, Gilbert RW, Birt D, Davidson J. Comparing treatment outcomes of radiotherapy and surgery in locally advanced carcinoma of the larynx: a comparison limited to patients eligible for surgery. International Journal of Radiation Oncology* Biology* Physics. 2000;47(1):65-71.
55. Paisley S, Warde PR, O'Sullivan B, Waldron J, Gullane PJ, Payne D, et al. Results of radiotherapy for primary subglottic squamous cell carcinoma. International Journal of Radiation Oncology* Biology* Physics. 2002;52(5):1245-50.
56. Shah JP, Gil Z. Current concepts in management of oral cancer–surgery. Oral oncology. 2009;45(4-5):394-401.
57. Ludwig W-D. Möglichkeiten und Grenzen der stratifizierenden Medizin am Beispiel von prädiktiven Biomarkern und „zielgerichteten "medikamentösen Therapien in der Onkologie. Zeitschrift für Evidenz, Fortbildung und Qualität im Gesundheitswesen. 2012;106(1):11-22.
58. Rodgers Jr LW, Stringer SP, Mendenhall WM, Parsons JT, Cassisi NJ, Million RR. Management of squamous cell carcinoma of the floor of mouth. Head & neck. 1993;15(1):16-9.
59. Montes DM, Schmidt BL. Oral maxillary squamous cell carcinoma: management of the clinically negative neck. Journal of oral and maxillofacial surgery. 2008;66(4):762-6.
60. Mishra P, Sharma AK. A 3-year study of supraomohyoid neck dissection and modified radical neck dissection type I in oral cancer: with special reference to involvement of level IV node metastasis. European archives of oto-rhino-laryngology. 2010;267(6):933-8.
61. Inoue H, Nibu K-i, Saito M, Otsuki N, Ishida H, Onitsuka T, et al. Quality of life after neck dissection. Archives of otolaryngology–head & neck surgery. 2006;132(6):662-6.
62. Kohler HF, Da Cunha IW, Kowalski LP. Impact of modified radical neck dissections on the number of retrieved nodes, recurrence and survival. Brazilian journal of otorhinolaryngology. 2010;76(3):374-7.
63. Jesse RH, Ballantyne A, Larson D. Radical or modified neck dissection: a therapeutic dilemma. The American Journal of Surgery. 1978;136(4):516-9.
64. Iype EM, Sebastian P, Mathew A, Balagopal P, Varghese BT, Thomas S. The role of selective neck dissection (I–III) in the treatment of node negative (N0) neck in oral cancer. Oral oncology. 2008;44(12):1134-8.

65. Fountzilas G, Ciuleanu E, Dafni U, Plataniotis G, Kalogera-Fountzila A, Samantas E, et al. Concomitant radiochemotherapy vs radiotherapy alone in patients with head and neck cancer. Medical Oncology. 2004;21(2):95-107.
66. Pignon J, Bourhis J, Domenge Co, Designé Ll, Group M-NC. Chemotherapy added to locoregional treatment for head and neck squamous-cell carcinoma: three meta-analyses of updated individual data. The Lancet. 2000;355(9208):949-55.
67. Pignon J-P, Le Maitre A, Bourhis J. Meta-analyses of chemotherapy in head and neck cancer (MACH-NC): an update. International Journal of Radiation Oncology• Biology• Physics. 2007;69(2):S112-S4.
68. Schmidberger H, Heiss M, Eberhardt W. Immunonkologie. Der Onkologe. 2017;23(10):790-2.
69. Haen S, Brossart P, Rammensee H-G. Tumorvakzinierung. Der Onkologe. 2012;18(9):795-800.
70. Dietrich K, Theobald M. Immunonkologische Therapiestrategien. Der Onkologe. 2016;22(1):30-9.
71. Schirrmacher V. Tumorvakzine und aktiv spezifische Immuntherapie. Der Internist. 1997;11(38):1050-4.
72. Pardoll DM. The blockade of immune checkpoints in cancer immunotherapy. Nature Reviews Cancer. 2012;12(4):252-64.
73. Roos F, Becker C, Stope M, Tsaur I. Systemische Immuncheckpoint-Inhibition. Der Urologe. 2018;57(5):583-90.
74. Ferris RL, Blumenschein Jr G, Fayette J, Guigay J, Colevas AD, Licitra L, et al. Nivolumab for recurrent squamous-cell carcinoma of the head and neck. New England Journal of Medicine. 2016;375(19):1856-67.
75. Schwenzer N, Ehrenfeld M. Chirurgische Grundlagen: Thieme; 2008.
76. Kuefer R, Hofer M, Gschwend J, Rubin M. Tissue-Microarrays. Der Urologe, Ausgabe A. 2004;43(6):659-68.
77. Kononen J, Bubendorf L, Kallionimeni A, Bärlund M, Schraml P, Leighton S, et al. Tissue microarrays for high-throughput molecular profiling of tumor specimens. Nature medicine. 1998;4(7):844-7.
78. Lamerz R, Stieber P. Tumormarker. Dtsch Med Wochenschr. 2004;129(50):2722-8.
79. Majewski IJ, Bernards R. Taming the dragon: genomic biomarkers to individualize the treatment of cancer. Nature Medicine. 2011;17(3):304-12.
80. Stieber P, Heinemann V. Sinnvoller einsatz von tumormarkern/Sensible use of tumor markers. Laboratoriumsmedizin. 2008;32(5):339-60.
81. Kademani D, Bell RB, Bagheri S, Holmgren E, Dierks E, Potter B, et al. Prognostic factors in intraoral squamous cell carcinoma: the influence of histologic grade. Journal of oral and maxillofacial surgery. 2005;63(11):1599-605.
82. Fiebiger W, Wiltschke C. Tumormarker. Acta Medica Austriaca. 2001;28(2):33-7.
83. Carroll KJ. Biomarkers in drug development: friend or foe? A personal reflection gained working within oncology. Pharmaceutical Statistics: The Journal of Applied Statistics in the Pharmaceutical Industry. 2007;6(4):253-60.
84. Liu J, Zhang C, Hu W, Feng Z. Tumor suppressor p53 and its mutants in cancer metabolism. Cancer letters. 2015;356(2):197-203.
85. Lane DP. Cancer. p53, guardian of the genome. Nature. 1992;358:15-6.
86. Kastenhuber ER, Lowe SW. Putting p53 in context. Cell. 2017;170(6):1062-78.
87. Hickman ES, Moroni MC, Helin K. The role of p53 and pRB in apoptosis and cancer. Current opinion in genetics & development. 2002;12(1):60-6.
88. Ebata T, Hirata H, Kawauchi K. Functions of the tumor suppressors p53 and Rb in actin cytoskeleton remodeling. BioMed research international. 2016;2016.
89. Mello SS, Attardi LD. Deciphering p53 signaling in tumor suppression. Current opinion in cell biology. 2018;51:65-72.
90. Olivier M, Hollstein M, Hainaut P. TP53 mutations in human cancers: origins, consequences, and clinical use. Cold Spring Harbor perspectives in biology. 2010;2(1):a001008.

91. Petitjean A, Achatz M, Borresen-Dale A, Hainaut P, Olivier M. TP53 mutations in human cancers: functional selection and impact on cancer prognosis and outcomes. Oncogene. 2007;26(15):2157-65.
92. Bartek J, Bartkova J, Lukas J. The retinoblastoma protein pathway in cell cycle control and cancer. Experimental cell research. 1997;237(1):1-6.
93. Engel BE, Cress WD, Santiago-Cardona PG. The retinoblastoma protein: a master tumor suppressor acts as a link between cell cycle and cell adhesion. Cell health and cytoskeleton. 2015;7:1.
94. Trivedi S, Mattos J, Gooding W, Godfrey TE, Ferris RL. Correlation of tumor marker expression with nodal disease burden in metastatic head and neck cancer. Otolaryngol Head Neck Surg. 2013;149(2):261-8.
95. Argiris A, Karamouzis MV, Raben D, Ferris RL. Head and neck cancer. The Lancet. 2008;371(9625):1695-709.
96. Horn F. Biochemie des Menschen: das Lehrbuch für das Medizinstudium: Georg Thieme Verlag; 2009.
97. Schiebler TH, Junqueira LC, Carneiro J, Peiper U. Histologie: Lehrbuch der Cytologie, Histologie und mikroskopischen Anatomie des Menschen: Springer Berlin Heidelberg; 2013.
98. Brandner JM, Haftek M, Niessen CM. Adherens junctions, desmosomes and tight junctions in epidermal barrier function. The open dermatology journal. 2010;4(1).
99. Ruiz Villarreal M. Cell junction simplified en [updated 21.11.2019. Available from: https://de.wikipedia.org/w/index.php?title=Zellkontakt&oldid=194256616.
100. Huang CC, Lee TJ, Chang PH, Lee YS, Chuang CC, Jhang YJ, et al. Desmoglein 3 is overexpressed in inverted papilloma and squamous cell carcinoma of sinonasal cavity. Laryngoscope. 2010;120(1):26-9.
101. Chidgey M. Desmosomes and disease: an update. Histology and histopathology. 2002.
102. Kowalczyk AP, Green KJ. Structure, function, and regulation of desmosomes. Progress in molecular biology and translational science. 116: Elsevier; 2013. p. 95-118.
103. Thomason HA, Scothern A, McHarg S, Garrod DR. Desmosomes: adhesive strength and signalling in health and disease. Biochemical Journal. 2010;429(3):419-33.
104. Garrod D, Chidgey M. Desmosome structure, composition and function. Biochimica et Biophysica Acta (BBA)-Biomembranes. 2008;1778(3):572-87.
105. Brown L, Wan H. Desmoglein 3: a help or a hindrance in cancer progression? Cancers (Basel). 2015;7(1):266-86.
106. Staemler M, Kaufmann E. Eduard Kaufmann: Lehrbuch der speziellen pathologischen Anatomie. Erg.-Bd. 1, Hälfte 1: De Gruyter; 2019.
107. Waschke J. The desmosome and pemphigus. Histochemistry and cell biology. 2008;130(1):21-54.
108. Chen YJ, Chang JT, Lee L, Wang HM, Liao CT, Chiu CC, et al. DSG3 is overexpressed in head neck cancer and is a potential molecular target for inhibition of oncogenesis. Oncogene. 2007;26(3):467-76.
109. Holthöfer B, Windoffer R, Troyanovsky S, Leube RE. Structure and function of desmosomes. International review of cytology. 2007;264:65-163.
110. Nollet F, Kools P, Van Roy F. Phylogenetic analysis of the cadherin superfamily allows identification of six major subfamilies besides several solitary members. Journal of molecular biology. 2000;299(3):551-72.
111. Green KJ, Simpson CL. Desmosomes: new perspectives on a classic. Journal of Investigative Dermatology. 2007;127(11):2499-515.
112. Amagai M, Stanley JR. Desmoglein as a target in skin disease and beyond. Journal of Investigative Dermatology. 2012;132(3):776-84.

113. Koch PJ, Mahoney MG, Ishikawa H, Pulkkinen L, Uitto J, Shultz L, et al. Targeted disruption of the pemphigus vulgaris antigen (desmoglein 3) gene in mice causes loss of keratinocyte cell adhesion with a phenotype similar to pemphigus vulgaris. The Journal of cell biology. 1997;137(5):1091-102.
114. Narayana N, Gist J, Smith T, Tylka D, Trogdon G, Wahl JK. Desmosomal component expression in normal, dysplastic, and oral squamous cell carcinoma. Dermatology research and practice. 2010;2010.
115. Wang L, Liu T, Wang Y, Cao L, Nishioka M, Aguirre RL, et al. Altered expression of desmocollin 3, desmoglein 3, and β-catenin in oral squamous cell carcinoma: correlation with lymph node metastasis and cell proliferation. Virchows Archiv. 2007;451(5):959-66.
116. Mahoney MG, Wang Z, Rothenberger K, Koch PJ, Amagai M, Stanley JR. Explanations for the clinical and microscopic localization of lesions in pemphigus foliaceus and vulgaris. The Journal of clinical investigation. 1999;103(4):461-8.
117. Arnemann J, Sullivan KH, Magee AI, King IA, Buxton RS. Stratification-related expression of isoforms of the desmosomal cadherins in human epidermis. Journal of Cell Science. 1993;104(3):741-50.
118. Hunt DM, Sahota VK, Taylor K, Šimrak D, Hornigold N, Arnemann J, et al. Clustered cadherin genes: a sequence-ready contig for the desmosomal cadherin locus on human chromosome 18. Genomics. 1999;62(3):445-55.
119. Brown L, Wan H. Desmoglein 3: a help or a hindrance in cancer progression? Cancers. 2015;7(1):266-86.
120. Huber O, Petersen I. 150th anniversary series: desmosomes and the hallmarks of cancer. Cell communication & adhesion. 2015;22(1):15-28.
121. Coman DR. Decreased mutual adhesiveness, a property of cells from squamous cell carcinomas. Cancer Research. 1944;4(10):625-9.
122. Bracke M, Van Roy F, Mareel M. The E-cadherin/catenin complex in invasion and metastasis. Attempts to understand metastasis formation I: Springer; 1996. p. 123-61.
123. Wong MP, Cheang M, Yorida E, Coldman A, Gilks CB, Huntsman D, et al. Loss of desmoglein 1 expression associated with worse prognosis in head and neck squamous cell carcinoma patients. Pathology. 2008;40(6):611-6.
124. Christofori G, Semb H. The role of the cell-adhesion molecule E-cadherin as a tumour-suppressor gene. Trends in biochemical sciences. 1999;24(2):73-6.
125. Frixen UH, Behrens J, Sachs M, Eberle G, Voss B, Warda A, et al. E-cadherin-mediated cell-cell adhesion prevents invasiveness of human carcinoma cells. The Journal of cell biology. 1991;113(1):173-85.
126. Birchmeier W, Behrens J. Cadherin expression in carcinomas: role in the formation of cell junctions and the prevention of invasiveness. Biochimica et Biophysica Acta (BBA)-Reviews on Cancer. 1994;1198(1):11-26.
127. Fan C-C, Wang T-Y, Cheng Y-A, Jiang SS, Cheng C-W, Lee AY-L, et al. Expression of E-cadherin, Twist, and p53 and their prognostic value in patients with oral squamous cell carcinoma. Journal of cancer research and clinical oncology. 2013;139(10):1735-44.
128. Vleminckx K, Vakaet Jr L, Mareel M, Fiers W, Van Roy F. Genetic manipulation of E-cadherin expression by epithelial tumor cells reveals an invasion suppressor role. Cell. 1991;66(1):107-19.
129. Kim SA, Inamura K, Yamauchi M, Nishihara R, Mima K, Sukawa Y, et al. Loss of CDH1 (E-cadherin) expression is associated with infiltrative tumour growth and lymph node metastasis. British journal of cancer. 2016;114(2):199.
130. Soler AP, Knudsen KA, Salazar H, Han AC, Keshgegian AA. P-cadherin expression in breast carcinoma indicates poor survival. Cancer: Interdisciplinary International Journal of the American Cancer Society. 1999;86(7):1263-72.

131. Ormanns S, Altendorf-Hofmann A, Jackstadt R, Horst D, Assmann G, Zhao Y, et al. Desmogleins as prognostic biomarkers in resected pancreatic ductal adenocarcinoma. British journal of cancer. 2015;113(10):1460-6.
132. Fukuoka J, Dracheva T, Shih JH, Hewitt SM, Fujii T, Kishor A, et al. Desmoglein 3 as a prognostic factor in lung cancer. Human pathology. 2007;38(2):276-83.
133. Hiraki A, Shinohara M, Ikebe T, Nakamura S, Kurahara S, Garrod D. Immunohistochemical staining of desmosomal components in oral squamous cell carcinomas and its association with tumour behaviour. British journal of cancer. 1996;73(12):1491-7.
134. Patel V, Martin D, Malhotra R, Marsh CA, Doçi CL, Veenstra TD, et al. DSG3 as a biomarker for the ultrasensitive detection of occult lymph node metastasis in oral cancer using nanostructured immunoarrays. Oral oncology. 2013;49(2):93-101.
135. Minabe M, Akiyama Y, Higa K, Tachikawa T, Takahashi S, Nomura T, et al. A potential link between desmoglein 3 and epidermal growth factor receptor in oral squamous cell carcinoma and its effect on cetuximab treatment efficacy. Experimental dermatology. 2019;28(5):614-7.
136. Mannan T, Jing S, Foroushania S, Fortune F, Wan H. RNAi-mediated inhibition of the desmosomal cadherin (desmoglein 3) impairs epithelial cell proliferation. Cell proliferation. 2011;44(4):301-10.
137. Kouno M, Minabe M, Tachikawa T, Stanley JR. Oral cancer treatment by targeted drug delivery system with an anti-desmoglein monoclonal antibody. Journal of Dermatological Science. 2017;86(2):e27.
138. Beaudry VG, Jiang D, Dusek RL, Park EJ, Knezevich S, Ridd K, et al. Loss of the p53/p63 regulated desmosomal protein Perp promotes tumorigenesis. PLoS genetics. 2010;6(10).
139. Chidgey M, Dawson C. Desmosomes: a role in cancer? British journal of cancer. 2007;96(12):1783.
140. Shinohara M, Hiraki A, Ikebe T, Nakamura S, Kurahara SI, Shirasuna K, et al. Immunohistochemical study of desmosomes in oral squamous cell carcinoma: correlation with cytokeratin and E-cadherin staining, and with tumour behaviour. The Journal of Pathology: A Journal of the Pathological Society of Great Britain and Ireland. 1998;184(4):369-81.
141. Troeltzsch M, Woodlock T, Pianka A, Otto S, Troeltzsch M, Ehrenfeld M, et al. Is there evidence for the presence and relevance of the PD-1/PD-L1 pathway in oral squamous cell carcinoma? Hints from an immunohistochemical study. Journal of Oral and Maxillofacial Surgery. 2017;75(5):969-77.
142. Pianka A, Knösel T, Probst FA, Troeltzsch M, Woodlock T, Otto S, et al. Vascular endothelial growth factor receptor isoforms: are they present in oral squamous cell carcinoma? Journal of Oral and Maxillofacial Surgery. 2015;73(5):897-904.
143. Roche Holding Deutschland GmbH. Roche Produktkatalog - Ventana BenchMark XT 2021 [Available from: https://www.roche.de/diagnostik-produkte/produktkatalog/systeme/ventana-benchmark-xt/.
144. Schoelch ML, Regezi JA, Dekker NP, Ng IO, McMillan A, Ziober BL, et al. Cell cycle proteins and the development of oral squamous cell carcinoma. Oral oncology. 1999;35(3):333-42.
145. De Matos LL, Trufelli DC, De Matos MGL, da Silva Pinhal MA. Immunohistochemistry as an important tool in biomarkers detection and clinical practice. Biomarker insights. 2010;5:BMI. S2185.
146. Troeltzsch M, Künzel V, Haidari S, Troeltzsch M, Otto S, Ehrenfeld M, et al. Desmoglein-3 overexpression in oral squamous cell carcinoma is associated with metastasis formation and early recurrence: An immunohistochemical study. Journal of Cranio-Maxillofacial Surgery. 2021.
147. Ferris RL, Xi L, Seethala RR, Chan J, Desai S, Hoch B, et al. Intraoperative qRT-PCR for detection of lymph node metastasis in head and neck cancer. Clinical Cancer Research. 2011;17(7):1858-66.

148. Natsugoe S, Aikou T, Shimada M, Kumanohoso T, Tezuka Y, Sagara M, et al. Expression of desmoglein I in squamous cell carcinoma of the esophagus. Journal of surgical oncology. 1994;57(2):105-10.
149. Xin Z, Yamaguchi A, Sakamoto K. Aberrant expression and altered cellular localization of desmosomal and hemidesmosomal proteins are associated with aggressive clinicopathological features of oral squamous cell carcinoma. Virchows Archiv. 2014;465(1):35-47.
150. Brennan D, Mahoney MG. Increased expression of Dsg2 in malignant skin carcinomas. Cell Adhesion & Migration. 2009;3(2):148-54.
151. Kurzen H, Münzing I, Hartschuh W. Expression of desmosomal proteins in squamous cell carcinomas of the skin. Journal of cutaneous pathology. 2003;30(10):621-30.
152. Trojan L, Schaaf A, Steidler A, Haak M, Thalmann G, Knoll T, et al. Identification of metastasis-associated genes in prostate cancer by genetic profiling of human prostate cancer cell lines. Anticancer research. 2005;25(1A):183-91.
153. Yashiro M, Nishioka N, Hirakawa K. Decreased expression of the adhesion molecule desmoglein-2 is associated with diffuse-type gastric carcinoma. European journal of cancer. 2006;42(14):2397-403.
154. Kumar A, Cascarini L, McCaul JA, Kerawala CJ, Coombes D, Godden D, et al. How should we manage oral leukoplakia? British Journal of Oral and Maxillofacial Surgery. 2013;51(5):377-83.
155. Fang W-K, Chen B, Xu X-E, Liao L-D, Wu Z-Y, Wu J-Y, et al. Altered expression and localization of desmoglein 3 in esophageal squamous cell carcinoma. Acta histochemica. 2014;116(5):803-9.
156. Le Tourneau C, Velten M, Jung GM, Bronner G, Flesch H, Borel C. Prognostic indicators for survival in head and neck squamous cell carcinomas: analysis of a series of 621 cases. Head & Neck: Journal for the Sciences and Specialties of the Head and Neck. 2005;27(9):801-8.
157. Ferris RL, Xi L, Raja S, Hunt JL, Wang J, Gooding WE, et al. Molecular staging of cervical lymph nodes in squamous cell carcinoma of the head and neck. Cancer research. 2005;65(6):2147-56.
158. Fang W-K, Gu W, Liao L-D, Chen B, Wu Z-Y, Wu J-Y, et al. Prognostic significance of desmoglein 2 and desmoglein 3 in esophageal squamous cell carcinoma. Asian Pacific Journal of Cancer Prevention. 2014;15(2):871-6.
159. Saaber F, Chen Y, Cui T, Yang L, Mireskandari M, Petersen I. Expression of desmogleins 1–3 and their clinical impacts on human lung cancer. Pathology-Research and Practice. 2015;211(3):208-13.
160. Yang L, Wang Y, Guo L, Wang L, Chen W, Shi B. The expression and correlation of iNOS and p53 in oral squamous cell carcinoma. BioMed research international. 2015;2015.
161. Abrahao AC, Bonelli BV, Nunes FD, Dias EP, Cabral MG. Immunohistochemical expression of p53, p16 and hTERT in oral squamous cell carcinoma and potentially malignant disorders. Brazilian oral research. 2011;25(1):34-41.
162. De Oliveira MG, Ramalho LMP, Gaiao L, Pozza DH, De Mello RA. Retinoblastoma and p53 protein expression in pre-malignant oral lesions and oral squamous cell carcinoma. Molecular medicine reports. 2012;6(1):163-6.
163. Sekikawa S, Kawachi H, Ogane S, Saito H, Takano M, Nomura T, et al. Which Factors Affect the Long-Term Survival of Patients With Oral Squamous Cell Carcinoma With Distant Metastasis? Journal of Oral and Maxillofacial Surgery. 2020;78(3):469-78.
164. Capote-Moreno A, Brabyn P, Muñoz-Guerra M, Sastre-Pérez J, Escorial-Hernandez V, Rodríguez- Campo F, et al. Oral squamous cell carcinoma: epidemiological study and risk factor assessment based on a 39-year series. International journal of oral and maxillofacial surgery. 2020;49(12):1525-34.

7 Tabellenverzeichnis

Tabelle 1 AJCC T Category for Oral Cavity Cancer, 8th Edition Staging Manual (51) *9*
Tabelle 2 AJCC Stadien des Mundhöhlenkarzinoms, 8th Edition Staging Manual (52) *9*
Tabelle 3 Spezifizierung der verwendeten Materialien und Prozesse *28*
Tabelle 4 Patienten- und tumorbezogene Grunddaten *32*
Tabelle 5 Expressionsmuster DSG1-3, p53, Rb *34*
Tabelle 6 Differenzierungsgrad und DSG3-Expression *34*
Tabelle 7 Lymphknotenstatus und DSG3-Expression *35*
Tabelle 8 Expression von DSG1 und DSG2 in Bezug auf DSG3 ..... *35*
Tabelle 9 Zusammenhänge zwischen dem zervikalen Lymphknotenstatus und dem Differenzierungsgrad der OSCC *37*

8 Abbildungsverzeichnis

Abbildung 1 Schematische Darstellung verschiedener Zellkontakte (99) *19*
Abbildung 2 DSG1: TMA mit niedriger (links, <75%) und hoher Expression von DSG1 (rechts, >75%) *29*
Abbildung 3 DSG2: TMA mit niedriger (links, <75%) und hoher Expression von DSG2 (rechts, >75%) *30*
Abbildung 4 DSG3: TMA mit niedriger (links, <75%) und hoher Expression von DSG3 (rechts, >75%) *30*
Abbildung 5 p53: TMA mit niedriger (links, <75%) und hoher Expression von p53 (rechts, >75%) *30*

9 Anhang

9.1 Abkürzungsverzeichnis

ASRI	age-standardized rate of incidence
ASRM	age-standardized rate of mortality
CHI	Checkpoint-Inhibitoren
DIFC	Desmosomen-Intermediärfilament-Komplex
DOI	depth of invasion
DSC	Desmocollin
DSG	Desmoglein
EGFR	epidermal growth factor receptor
EMT	epithelial-mesenchymale Transition
ESCC	esophageal squamous cell carcinoma
GLOBOCAN	Global Cancer Observatory
HNC	head and neck cancer
HNSCC	head and neck squamous cell carcinoma
HPV	Humane Papillomaviren
IARC	International Agency for Research on Cancer
IHC	Immunhistochemie
OSCC	oral squamous cell carcinoma
PVL	proliferative verruköse Leukoplakie
Rb	Retinoblastom-Protein
RT	Raumtemperatur
SCC	squamous cell carcinoma
SDI	Soziodemographischer Index
TMA	Tissue Microarray
TRIS-Puffer	Tris(hydroxymethyl)aminomethan

9.2 Copyright

Hiermit erkläre ich, Verena Künzel, geb. am 22.07.1993, dass mir die Bildrechte für alle in dieser Arbeit verwendeten Abbildungen vorliegen und jederzeit nachgewiesen werden können.

9.3 Danksagung

An dieser Stelle möchte ich mich bei allen bedanken, die mich dabei unterstützt haben diese Arbeit fertigzustellen.

Ich möchte mich bei Herrn Prof. Dr. Dr. Michael Ehrenfeld, dem Direktor der Klinik und Poliklinik für Mund-, Kiefer-, und Gesichtschirugie der LMU München, für die Möglichkeit bedanken in seinem Haus zu promovieren.

Ein herzlicher Dank gilt meinem Betreuer Herrn PD Dr. Dr. Matthias Tröltzsch für das Beantworten aller Fragen, seine wertvolle wissenschaftliche Expertise und die kompetente Betreuung.

Thomas Englram danke ich fürs Korrekturlesen und die gründliche Suche nach verlorenen Kommas und Gedankenstrichen.

Ein besonderer Dank gilt meiner Familie und meinem Partner, die mich stets unterstützt und motiviert und selbst in schwierigen Phasen immer wieder zum Lachen gebracht haben.
Ihr seid mein Fels in der Brandung.

10 Eidesstattliche Erklärung

Künzel, Verena Maria

Ich erkläre hiermit an Eides statt, dass ich die vorliegende Dissertation mit dem Thema

„Untersuchung des Einflusses des Expressionsprofils desmosomaler Cadherine (Desmoglein 1, 2, 3) auf klinische und pathologische Parameter oraler Plattenepithelkarzinome“

selbständig verfasst und keine anderen als die angegeben Quellen und Hilfsmittel benutzt habe, alle Ausführungen, die anderen Schriften wörtlich oder sinngemäß entnommen wurden, als solche kenntlich gemacht und nach ihrer Herkunft unter Bezeichnung ihrer Fundstelle einzeln nachgewiesen habe.

Ich erkläre des Weiteren, dass die hier vorgelegte Dissertation nicht in gleicher oder in ähnlicher Form bei einer anderen Stelle zur Erlangung eines akademischen Grades eingereicht wurde.

München, den 19.07.2022 Verena Künzel

Ort, Datum Unterschrift Doktorand/Doktorandin