

Aus der Klinik und Poliklinik  
für Dermatologie und Allergologie  
der Ludwig-Maximilians-Universität München

Direktor: Prof. Dr. med. Lars E. French

# **Einsatz objektiver Messmethoden in der Therapie hypertropher Narben und Keloide**

Dissertation

zum Erwerb des Doktorgrades der Medizin  
an der Medizinischen Fakultät der  
Ludwig-Maximilians-Universität zu München



vorgelegt von

Hannah Schwaiger

aus Starnberg

2019

Mit Genehmigung der Medizinischen Fakultät  
der Universität München

Berichterstatter: PD Dr. med. Gerd Gauglitz

Mitberichterstatter: Prof. Dr. med. Riccardo Giunta

Prof. Dr. med. Wilhelm Stolz

Mitbetreuung durch den  
promovierten Mitarbeiter: PD Dr. med. Markus Reinholz

Dekan: Prof. Dr. med. dent. Reinhard Hickel

Tag der mündlichen Prüfung: 16.05.2019

### III

---

#### - Inhaltsverzeichnis -

<b>1</b>	<b>Einleitung</b>	<b>1</b>
	1.1 Hintergrund und übergeordnete Fragestellung	1
	1.2 Epidemiologie	2
	1.3 Hypertrophe Narben und Keloide	2
	1.4 Wundheilung und Narbenbildung	3
	1.5 Überblick der wichtigsten Therapieoptionen	4
<b>2</b>	<b>Vorstellung der klinischen Studien zur Narbentherapie</b>	<b>6</b>
	2.1 Patienten und Behandlungsalgorithmus	6
	2.2 Objektive Messverfahren	7
	2.3 Subjektive Bewertungsmethoden	8
<b>3</b>	<b>Ergebnisse</b>	<b>9</b>
<b>4</b>	<b>Diskussion und Ausblick</b>	<b>10</b>
<b>5</b>	<b>Zusammenfassung</b>	<b>12</b>
<b>6</b>	<b>Originalarbeiten</b>	<b>14</b>
	6.1 Publikationen für die kumulative Dissertation	14
	6.2 Weitere Publikationen und Poster	15
<b>7</b>	<b>Literaturverzeichnis</b>	<b>17</b>
<b>8</b>	<b>Abkürzungsverzeichnis</b>	<b>20</b>
<b>9</b>	<b>Eidesstaatliche Versicherung</b>	<b>21</b>
<b>10</b>	<b>Danksagung</b>	<b>22</b>
<b>11</b>	<b>Publikationen im Original</b>	<b>23</b>

**Einleitende Zusammenfassung**  
**der schriftlichen, kumulativen Promotion**

gemäß § 4a der Promotionsordnung der LMU vom 1.Juni 1983 in der achten  
Fassung der Änderungssatzung vom 1.April 2009

# 1 Einleitung

## 1.1 Hintergrund und übergeordnete Fragestellung

Die Sekundäreffloreszenz „cicatrix“<sup>1</sup> dürfte der häufigste Hautbefund weltweit sein. Doch nur eine geringe Zahl der Narben bereitet Patient und Arzt Probleme. Im Falle einer überschießenden Narbenbildung dominiert die ästhetische Unzufriedenheit der Betroffenen gefolgt von unangenehmen Symptomen wie Spannungsgefühl, Juckreiz und Schmerzen<sup>2</sup>. Das Krankheitsbild der wuchernden Narben scheint seit sehr langer Zeit bekannt zu sein. Im Edwin-Smith-Papyrus, einem eindrucksvollen Schriftstück der ägyptischen Heilkunst, welches auf ca. 1700 vor Christus datiert wird, werden neben Grundlagen der Trauma- und Wundversorgung auch überschießende Narben erwähnt<sup>3</sup>. Der Begriff Keloid geht allerdings auf den französischen Arzt Jean-Louis Alibert zurück, der diesen im Jahr 1816 vom griechischen Wort „chele“, welches Krebschere bedeutet, ableitete<sup>4</sup>. Er wählte die Bezeichnung aufgrund des krebisähnlichen Wachstums dieser Narbenform. 1854 wurde das Krankheitsbild weiter spezifiziert und vermerkt, dass vor allem der obere Torso und junge Frauen betroffen zu sein scheinen<sup>5</sup>.

In den letzten Jahren haben sich neue Therapien für hypertrophe Narben und Keloide etabliert und bereits erprobte wurden weiterentwickelt. Auch die Forschung hinsichtlich der Pathogenese brachte weitere Erkenntnisse. Seit 2012 existiert eine Leitlinie der Deutschen Dermatologischen Gesellschaft zur Therapie pathologischer Narben<sup>6</sup>. Ein Vorteil dieser ist die Vorstellung detaillierter Therapiealgorithmen. Dennoch stellt die Fülle an Therapien den behandelnden Arzt vor die zunehmende Herausforderung, die beste Option für den einzelnen Patienten zu finden. Erschwert wird dies zusätzlich dadurch, dass die Ergebnisse vieler Studien lediglich auf subjektiven Beurteilungen beruhen, allgemein gültige und etablierte Messverfahren in der Narbentherapie existieren bis dato nicht. Objektive Parameter sind neben individuell festgelegten Therapiezielen hoch relevant für die begründete Entscheidung hinsichtlich einer Therapieform. Ziel der vorliegenden Arbeit ist es, zwei klinischen Studien vorzustellen, welche bereits in internationalen Fachzeitschriften publiziert wurden und objektive Messverfahren mit subjektiven Bewertungsskalen kombinieren, und deren aktuelle Bedeutung für die Narbentherapie herauszustellen.

## 1.2 Epidemiologie

Insbesondere dem Keloid liegt häufig eine genetische Prädisposition zugrunde <sup>7</sup>. Eine syrische Studie mit 259 Patienten aus dem Jahr 2016 ermittelte, dass über die Hälfte der Keloide im Alter zwischen 11 und 30 Jahren auftraten <sup>8</sup>. Eine hohe Keloidprävalenz findet sich nun insbesondere bei Menschen asiatischer und afroamerikanischer Abstammung <sup>9</sup>. Dunkelhäutige ethnische Gruppen haben ein etwa 15fach höheres Risiko, im Laufe ihres Lebens ein Keloid zu entwickeln verglichen mit Kaukasiern <sup>10</sup>. Für die USA liegen ausreichend Daten zur Häufigkeit von überschießenden Narben vor. Im Zeitraum zwischen 1990 und 2009 verzeichnete der „National Ambulatory Medical Care Survey“ 427.500 Arztbesuche pro Jahr aufgrund dieser Diagnose <sup>11</sup>. Eine aktuelle Analyse aus dem Jahr 2015 beziffert die insgesamten Kosten der Narbentherapie in den USA auf über 20 Milliarden Dollar <sup>12</sup>. Für Deutschland liegen leider keine Angaben zu Inzidenz und Epidemiologie von hypertrophen Narben und Keloiden vor. Durch die Globalisierung und den gestiegenen ästhetischen Anspruch der Patienten dürfte das Problem der effizienten Narbenbehandlung auch in Deutschland drängender werden.

## 1.3 Hypertrophe Narben und Keloide

Bei einem Keloid handelt es sich um eine scharf begrenzte, gutartige Vermehrung des Bindegewebes der Haut. Die Wucherung erscheint wulstartig oder flächenhaft mit verdickter Haut bei intakter Epidermis, oft ist das Keloid gerötet, was bei zunehmender Erkrankungsdauer jedoch auch rückläufig sein kann <sup>1</sup>. Im Gegensatz zu hypertrophen Narben, welche auf die Wundränder beschränkt sind, wuchern Keloide über den ursprünglichen Rand der Wunde hinaus und können auch spontan, also ohne erinnerliches Trauma entstehen <sup>6</sup>. Ebenso begünstigen chronische Entzündungsprozesse der Haut wie z.B. Akne das Auftreten von überschießenden Narben <sup>9</sup>. Darüber hinaus neigen Keloide zu Rezidiven und bilden sich anders als hypertrophe Narben nicht zurück oder verbessern sich im Laufe der Zeit <sup>13</sup>. Aufgrund der 20fach gesteigerten Kollagensynthese ist das histologische Bild geprägt von zellarmen Bindegewebe mit ballenartig angeordneten und im fortgeschrittenen Stadium hyalinisierten kollagenen Fasern <sup>14</sup>. Histologisch kann das Alter anhand der Art der Kollagenfasern unterschieden werden: so findet man in frischen Keloiden häufiger Typ-III Kollagen, während hingegen Keloide, die über 1 Jahr alt sind, sowie hypertrophe Narben mehr Kollagenfasern vom Typ I aufweisen <sup>15</sup>. Weitere Unterscheidungsmerkmale betreffen die Lokalisation, wobei hypertrophe Narben am gesamten Integument zu finden sind und bei Keloiden Prädilektionsstellen existieren <sup>6</sup>.

## 1.4 Wundheilung und Narbenbildung

Die Wundheilung der Haut wird definiert als Defektverschluss durch Vernarbung in Verbindung mit Epithelialisierung<sup>16</sup>. Im Vergleich zur unversehrten Haut unterscheidet sich Narbengewebe durch den Verlust von Hautanhangsgebilden sowie einer veränderten Architektur der extrazellulären Matrix, was zu eingeschränkten mechanischen Eigenschaften führt<sup>6</sup>. Narbenbildung ist eine Defektheilung - „restitutio ad integrum“, die vollständige Regeneration mit Erreichen des Ursprungszustandes ist nur fetaler Haut möglich<sup>17</sup>. Der zeitliche Ablauf wird in eine exsudative, proliferative und regenerative Phase unterteilt<sup>18</sup>. Initial dominiert die entzündliche Reaktion, um Keime und defektes Gewebe zu eliminieren<sup>19</sup>. Die Blutung aus der Wunde ist Beginn der enzymatischen Aktivierung einer Kaskade, an der verschiedenen Zellen und Signalmoleküle beteiligt sind. Charakterisiert ist die Phase I durch Blutgerinnung, Vasokonstriktion und Fibrinverklebung<sup>20</sup>. Aus den  $\alpha$ -Granula der Thrombozyten werden Zytokine freigesetzt, u.a. TGF- $\beta$ 1 sowie Wachstumsfaktoren<sup>21</sup>. Eine Entzündung wird durch inflammatorische Zytokine hervorgerufen, welche für die Aktivierung von Fibroblasten und Keratinozyten verantwortlich sind<sup>22</sup>. Makrophagen sind für Phagozytose von Geweberesten und Bakterien zuständig und sezernieren dabei selbst weitere Zytokine<sup>23</sup>. Nach ca. 1-3 Tagen findet der Übergang zur Phase II statt. Wachstumsfaktoren stimulieren das Einsprossen von Kapillaren<sup>24</sup> und aktivieren die Kollagensynthese, wobei TGF- $\beta$ 1 den bedeutendsten Stimulus darstellt<sup>25</sup>. Die aktivierten Fibroblasten schaffen durch die Bildung der extrazellulären Matrix die Grundlage des Granulationsgewebes, welches aus Prokollagen, Hyaluronsäure und Elastin besteht und als Gerüst für den späteren Umbau zu Narbengewebe dient<sup>26</sup>. Die proliferative Phase ist ca. 4-7 Tage nach der Verletzung abgeschlossen. Die Phase III umfasst Wundkontraktion, Epithelisierung und Narbenbildung<sup>18</sup>. TGF- $\beta$ 1 induziert die Umwandlung von Fibroblasten in Myofibroblasten, welche für das Zusammenziehen der Wundränder sorgen. Nach Wundschluss scheint vor allem die Abnahme der Myofibroblasten für eine limitierte Narbenbildung verantwortlich zu sein<sup>27</sup>. Wachstumsfaktoren verstärken die Migration der Keratinozyten zur Wundoberfläche<sup>28</sup>. Die endgültige Reepithelisierung umfasst die Reifung der Kollagenfasern und die Reorganisation der an dem provisorischen Granulationsgewebe beteiligten Strukturproteinen. Die Umwandlung von Kollagen Typ III zu Typ I ergibt ein mechanisch belastbares Narbengewebe, wobei das Gleichgewicht zwischen Auf- und Abbau von Kollagen essentiell ist<sup>29</sup>. Es kann bis zu zwei Jahren dauern, bis der Umbau des Narbengewebes finalisiert und die Narbe ausgereift ist<sup>30</sup>.

Ein pathologisches Narbenwachstum ist Ausdruck einer gestörten Wundheilung mit Verlängerung der Entzündungsphase und folglich der erheblich vermehrten Bildung von extrazellulärer Matrix bei gleichzeitig vermindertem Abbau<sup>6</sup>. Die persistierende Entzündung des Wundgewebes führt zu einer vermehrten Stimulation und Bildung der oben genannten Wachstumsfaktoren, welche die Kollagensynthese, die Proliferation der Fibroblasten und die Neovaskularisierung fördern. Der Abbau der extrazellulären Matrix in der Phase III der Wundheilung wird vor allem von Enzymen wie den Matrix-Metalloproteasen bewerkstelligt<sup>31</sup>. Eine verminderte Aktivität dieser führt zu einer Akkumulation von überschüssigem Bindegewebe, was dem klinischen Bild einer überschießenden Narbe entspricht<sup>26</sup>. Des Weiteren haben patientenabhängige Faktoren sowie die Lokalisation der Narbe und Umweltbedingungen entscheidende Bedeutung. Da für die Entstehung einer Wulstnarbe insbesondere die Länge der Entzündungsphase ausschlaggebend ist, tragen Faktoren, die Entzündungen begünstigen wie Diabetes mellitus oder die Immunabwehr unterdrücken ebenfalls zum Entstehen einer pathologischen Narbe bei<sup>32</sup>. Regionen, die während des Heilungsprozesses hohen Zugkräften ausgesetzt sind, sind besonders gefährdet, so dass es bei entsprechender Prädisposition zur Keloidbildung kommt<sup>33</sup>. Aufgrund der Tatsache, dass v.a. Keloide familiär gehäuft vorkommen, müssen auch genetische Faktoren miteinbezogen werden. So scheinen Veränderungen in Apoptose regulierenden Genen, den Matrix-Metalloproteasen, der TGF- $\beta$  Signalkaskade und Interleukinen eine Keloidentstehung zu fördern<sup>6,7,34</sup>. Gleich welche Ursache zu Grunde liegt, so handelt es sich bei einer überschüssigen Narbe um eine Hauterscheinung, die die Betroffenen beeinträchtigen kann und optisch meistens als unästhetisch wahrgenommen wird.

### 1.5 Überblick der wichtigsten Therapieoptionen

Daher ist der wichtigste Ansatz überhaupt die Prävention einer überschüssigen Narbe. Die optimale chirurgische Wundversorgung ist entscheidend und beinhaltet eine Ausrichtung der Inzisionslinien an den Hautspaltlinien, eine möglichst atraumatische Wundrandbehandlung, die Minimierung des zentrifugalen Zugs, die Verwendung von passendem Nahtmaterial sowie die bestmögliche Nachsorge inklusive der Vermeidung von postoperativen Infektionen<sup>35</sup>. Möglichst früh sollte mit einer Prophylaxe begonnen werden. Entsprechende Topika, welche die Wirkstoffe Extractum cepae, Heparin und Allantoin enthalten, haben einen nachweisbar positiven Effekt<sup>36</sup>. Silikonpräparate, welche die Elastizität verbessern, sind ebenfalls eher in der Narbenprävention zu finden und werden gerne mit invasiveren Therapieverfahren kombiniert<sup>6,37</sup>.



Die chirurgische Behandlung zielt auf die Entlastung des Gewebes von Spannung sowie der Schaffung einer frischen Wundsituation durch Entfernung fibrotischen Narbengewebes<sup>6</sup>. Aufgrund der Rezidivgefahr schliesst sich in der Regel eine nachfolgende Therapie an<sup>38</sup>. Laut Leitlinien kann die Bestrahlung von Keloiden nach operativer Therapie empfohlen werden<sup>39</sup>. Ionisierende Strahlung hat antiinflammatorische Effekte und hemmt die Zellneubildung, was zu einer Reduzierung der Fibroblasten führt<sup>40</sup>. Insbesondere bei großflächigen Narben kommt eine Druckbehandlung durch spezielle Verbände zum Einsatz<sup>41</sup>, was eine Verminderung der kapillaren Perfusion sowie eine Beschleunigung der Kollagenreifung und dadurch eine Abflachung der Narbe bewirkt<sup>6</sup>.

Neuere Verfahren umfassen Laserbehandlungen, welche entweder ablativ mittels eines CO<sub>2</sub>- oder Er:YAG-Lasers zur Vaporisation oder Abtragung von überschüssigem Gewebe führen, Niveauunterschiede ausgleichen sollen und zur Rezidivvermeidung eher in Kombination mit weiteren Therapieverfahren eingesetzt werden sowie nicht-ablative Farbstofflaser zur gezielten Zerstörung der Mikrovaskularisation des Narbengewebes, was der Verminderung von Erythemen bei stärker vaskularisierten Narben dient<sup>6,42,43</sup>. Therapieversuche mit Interferon<sup>38</sup>, Bleomycin<sup>44</sup> und Imiquimod<sup>13</sup> zielen auf die Inhibition der Kollagensynthese vor allem durch die verminderte Stimulation von TGF- $\beta$ 1 und sind derzeit noch eher unüblich. Sie werden eher bei Versagen der Standardverfahren und schwer zu behandelnden Keloiden angewandt<sup>45</sup>. Dies gilt auch für das seit 1989 in den USA zur Narbentherapie eingesetzte 5-Fluorouracil, welches die Proliferation von Fibroblasten hemmt und vor allem bei Keloiden und unzureichendem Behandlungserfolg der Erstlinientherapie eingesetzt wird<sup>6,22</sup>.

Die Anwendung von Kälte durch flüssigen Stickstoff zeigt hohe Ansprechraten<sup>46</sup> und kann intraläsional<sup>47</sup> oder im offenen Sprühverfahren kombiniert mit einer zusätzlichen Applikation von Steroiden angewendet werden. Letzteres erleichtert die Injektion des kristallinen Kortikoids in die Narbe<sup>13</sup>. Kryotherapie bewirkt eine kältebedingte Änderung der Mikrozirkulation der Zelle und führt zum ischämischen Zelltod<sup>6</sup>. Glukokortikosteroide wirken nicht nur anti-inflammatorisch, sondern hemmen auch die Fibroblastenproliferation und führen zu einer Reduktion der Kollagensynthese<sup>33</sup>. Bei hypertrophen Narben und Keloiden stellt die Behandlung mit intraläsionalen Glukokortikosteroiden alleine oder kombiniert mit Kälteanwendung laut nationalen und internationalen Leitlinien die Erstlinientherapie dar und wird mit sehr gutem Erfolg in der Narbentherapie eingesetzt<sup>6,48</sup>.

## 2 Vorstellung der klinischen Studien zur Narbentherapie

### 2.1 Patienten und Behandlungsalgorithmus

An der Klinik und Poliklinik für Dermatologie und Allergologie der LMU München existiert seit Jahren eine stark frequentierte Sprechstunde für die Behandlung von pathologischen Narben. Diese wird von der Abteilung für Ästhetische Dermatologie unter der Leitung von PD Dr. med. Gerd Gauglitz geführt. Seit 2014 wurden mehrere klinische Studien zur Erforschung der Wirksamkeit anerkannter und neuer Therapieverfahren initiiert. Zielsetzung der hier vorgestellten Studien war die Etablierung nicht-invasiver, objektiver Messmethoden zur Erfassung relevanter therapeutischer Parameter der Narbentherapie. In Kombination mit bewährten subjektiven Evaluierungsmethoden wird ein Erkenntnisgewinn zur umfassenden Bewertung des Therapieergebnisses erwartet. Die Doktorandin war dabei nicht in die Behandlung der Patienten integriert. Diese wurde stets von demselben erfahrenen Arzt, PD Dr. med. Markus Reinholz, durchgeführt. Die Studienpatienten waren reguläre Patienten der Narbensprechstunde, welche die Einschlusskriterien erfüllten. Als Studiendauer wurden ab Vorliegen des Unbedenklichkeitsbescheids der Ethikkommission 12 Monaten veranschlagt. In diesem Zeitraum wurde jeder neue Patient der Narbensprechstunde zu einer freiwilligen Studienteilnahme eingeladen und ein informed consent fand statt. Insgesamt wurden zwei verschiedene Studien geplant und durchgeführt: In die Studie zur Evaluation der Narben mittels Optischer Kohärenz Tomographie wurden 8 Patienten mit hypertrophen Narben und Keloiden (4 Frauen und 4 Männer zwischen 23 und 78 Jahren) eingeschlossen. An der anderen Studie zur Untersuchung von Keloiden mit Primos®<sup>pico</sup> nahmen 15 Patienten (7 Frauen und 8 Männer im Alter von 18 bis 54 Jahren) teil. Alle Studienpatienten erhielten die Erstlinientherapie bei hypertrophen Narben und Keloiden mit Anwendung von Kryotherapie und anschließender intraläsionaler Applikation von Triamcinolon-acetonid in steigender Konzentration wie laut Leitlinien empfohlen <sup>6</sup>. Es wurde auf eine Kontrollgruppe verzichtet, um keinem Patienten eine wirksame Therapie vorzuenthalten. Injektionsnadeln der Größe 27 Gauge mit Luer-Lock-System wurden verwendet. Das Injektionsvolumen war abhängig von der Narbengröße und wurde ebenfalls dokumentiert. Endpunkt der Injektion war ein sichtbares Abblassen der Narbe. Initial wurden 10 mg/mL Triamcinolonacetonid injiziert, welches in den nachfolgenden Sitzungen gemäss Leitlinien auf 40 mg/mL aufdosiert wurde. Direkt vor der Injektion wurde zur Kryotherapie flüssiger Stickstoff im offenen Sprühverfahren für 10 Sekunden mit Wiederholung nach 1 Minute appliziert – dies hat den Nebeneffekt einer milden

anästhetischen Wirkung. Nach vier Behandlungen erfolgte der Abschluss der Studie. Die Dokumentation mittels objektiver Messmethoden wurde vor jeder Behandlung und einen Monat nach der letzten Injektion durch die Doktorandin durchgeführt. Die Pilotstudien zur Erprobung der im Folgenden vorgestellten Messgeräte fanden nacheinander statt.

## 2.2 Objektive Messverfahren

Das optische 3D-Hautmessgerät Primos®<sup>pico</sup>, GFMesstechnik, Teltow, Germany ist sehr gut geeignet, Volumen und Oberfläche von überschüssenden Narben darzustellen. Es wird erfolgreich zur nicht-invasiven Messung von Hautfalten als auch von Dehnungsstreifen, welche ebenfalls Narbengewebe sind, eingesetzt <sup>49,50</sup>. Dazu werden auf die betroffene Hautstelle parallele Lichtstreifen projiziert und das entstandene Bild mit einer Kamera aufgenommen. Aus Ablenkung, Position und Grauwerten kann die Hautoberflächen-Mikrophotographie zu einem dreidimensionalen Bild rekonstruiert und somit die Höhenverhältnisse der Hautveränderung dargestellt werden. Die Software umfasst auch eine Overlay Funktion und ein 3D Matching zur Auswertung.

Sonographie wird schon länger zur Evaluation pathologischer Narben verwendet <sup>51</sup>. Das verwendete Sonographiegerät Logiq P6 Pro, GE Healthcare, Solingen, Germany, wird in der Dermatologischen Klinik regelmäßig auch in anderen Fragestellungen und zur Dokumentation eingesetzt. Bei der Messung von Erhabenheit und Eindringtiefe der Narben hat sich der 11L-Schallkopf mit einer Frequenz von 11 Mhz bewährt. Es ist eine genaue Ausmessung der überschüssenden Narbe sowie eine Abschätzung der Aktivität durch Berücksichtigung der Graustufen möglich. Eine ausreichende Menge Ultraschallgel verhindert ein Zusammendrücken der Narbe während der Aufnahme und somit eine Verfälschung der Ergebnisse durch eine potentielle Höhenminderung.

Die optische Kohärenztomographie nutzt infrarotes Licht um hochauflösende Schnittbilder der oberflächlichen Gewebeschichten herzustellen. Somit ist es möglich ohne eine invasive Biopsie durch Entnahme einer Hautprobe eine schonende Gewebediagnostik durchzuführen. Ganz ähnlich wie beim Primos®<sup>pico</sup> wird ein Interferometrieverfahren eingesetzt, um die Höhenunterschiede der Haut darstellen zu können. Das verwendete HD-OCT Gerät wird seit Längerem beispielsweise bei malignen Hauterkrankungen und anderen Fachdisziplinen wie der Ophthalmologie oder der Gynäkologie sowie bei speziellen Fragestellungen auch bei Studien eingesetzt <sup>52</sup>. Es wurden Höhenunterschiede der Epidermis und oberflächlichen Dermis sowie morphologische Änderungen gemessen.

### 2.3 Subjektive Bewertungsmethoden

Standardisierte Fragebögen dienen der subjektiven Evaluation des Therapieerfolges und sind darüber hinaus hilfreich, die Patientenzufriedenheit mit dem Behandlungsergebnis abzubilden. Die vorgestellten Fragebögen wurden lediglich bei der ersten Studie mit 8 Patienten eingesetzt. Über einen gewissen Zeitraum wurden im Rahmen weiterer klinischer Studien jedem Patienten der Narbensprechstunde die Fragebögen ausgeteilt, die Ergebnisse wurden ebenfalls bereits in anerkannten Journals publiziert <sup>53,54</sup>.

Der “Patient and Observer Scar Assessment Scale” (POSAS) bildet alle wesentlichen Merkmale einer pathologischen Narbe ab: Hautdicke, Ausdehnung der Narbe, Elastizität, Oberflächenbeschaffenheit, Abweichungen der Pigmentierung, Vaskularisierung sowie Schmerz und Juckreiz. Der POSAS besteht aus zwei Teilen, wovon einen der Patient, den anderen der Untersucher oder Behandler - im Rahmen der vorgestellten Studien die Doktorandin - ausfüllt. Die Items werden über eine definierte Skala von 1 bis 10 quantifiziert. In Studien zur Narbentherapie hat sich der POSAS als hoch geeignetes Instrument zur Evaluation des Behandlungserfolges bewährt <sup>55,56</sup>.

Etwas allgemeiner greift der “Dermatology Life Quality Index” (DLQI) mit 10 Fragen zu umfassenden Beeinträchtigungen durch die Hauterkrankung in Alltag, Auswahl der Bekleidung, Sozialaktivitäten, Sport und Freizeit, Arbeit, Beziehungen, Sexualverhalten und Selbstbewusstsein. Ebenfalls spielen Beeinträchtigungen durch die Behandlung selbst eine Rolle und es werden die unangenehmen Symptome vieler Hauterkrankungen Schmerz und Juckreiz abgefragt. Der DLQI wird bei über 40 verschiedenen Pathologien der Haut seit langem eingesetzt und ist einer der am öftesten angewendete Fragebögen zur Erfassung relevanter Erkrankungs- und Therapieaspekte <sup>57,58</sup>.

Eine digitale Fotografie wird in der Klinik und Poliklinik für Dermatologie und Allergologie der LMU München regelmäßig zur Verlaufskontrolle aufgenommen. In der Narbensprechstunde erfolgt dies vor jedem Behandlungstermin. Die Aufnahme der Fotos wird von den angestellten Fotografen der Klinik in einem standardisierten Setting durchgeführt. Eine separate Zustimmung zur klinikinternen Speicherung und auch zur evtl. weiteren wissenschaftlichen Veröffentlichungen erteilt jeder Patient routinemäßig auf einem eigenen Fotozettel, auf welchem standardmässig auch Diagnose und betroffene Hautstelle dokumentiert werden. Die Aufnahmen dienen der Qualitätssicherung und sind aufschlussreich für den behandelnden Arzt zur Beurteilung des Therapieerfolges.

### 3 Ergebnisse

Die erstdurchgeführte Studie untersuchte den Einsatz der HD-OCT bei der Behandlung hypertropher Narben und Keloide, während die andere Studie den Therapieerfolg durch Primos®<sup>pico</sup> objektiv messbar machte. Bei beiden ergänzte Sonographie die jeweilige Messmethode. Bei den 8 Studienpatienten wurde eine Abnahme der Dicke der Epidermis um durchschnittlich 23.1 % durch die Messungen mit dem HD-OCT festgestellt, während die Reduktion der Größe der oberflächlichen Dermis 18.0 % betrug. Durch die exakte Darstellungsmöglichkeit der einzelnen Hautschichten konnten in dieser Studie ebenfalls Änderungen der Zellarchitektur der behandelten Narben durch das HD-OCT detektiert und abgebildet werden, so ein Ausdünnen der Reteleisten, eine Abnahme der Signalintensität in der oberflächlichen Dermis und eine Signalanreicherung im Kollagenetz. Nach der viermaligen Behandlung mit Kryotherapie und intraläsionalem Triamcinolonacetonid präsentierte sich die Epidermis wellenartig verglichen mit dem Ausgangsbefund. In der sonographischen Untersuchung wurde ebenfalls eine signifikante Reduktion der Narbenhöhe um 39.6 % und -eindringtiefe um 39.7% festgestellt. Es wurde eine Zunahme echoreicher Reflektionen und damit ein helleres, homogeneres Narbengewebe beobachtet. Bei Auswertung der digitalen Fotografien fiel vor allem eine Reduktion der Rötung der behandelten Narben auf. Die Evaluation der Fragebögen ergab im POSAS Patient eine signifikante Reduktion von Schmerz und Juckreiz, welche die häufigsten Symptome von überschüssenden Narben sind. Im POSAS Observer ergaben sich ähnliche Befunde für das Item Elastizität. Die Untersuchung der Lebensqualität der Studienpatienten offenbarte eine signifikante Verbesserung um durchschnittlich 2.8 Punkte. Interessante Erkenntnisse brachte die Korrelation zwischen objektiven Messergebnissen und subjektiven Bewertungen zu Tage: Trotz hochsignifikanter Reduktion von Narbenhöhe und -volumen korrelierten nicht alle objektiven Parameter mit einer verringerten Punktzahl in den Fragebögen. Diese korrelierten für die Reduktion der Dicke der Dermis enger, als für die der Epidermis und generell für die Angaben im POSAS besser als für die Ergebnisse des DLQI.

In der zweiten Studie zur Evaluation des Erfolgs der Standardtherapie wurden bei 15 Patienten Höhe und Volumen der behandelten Keloide mit Primos®<sup>pico</sup> gemessen und eine Höhenminderung um durchschnittlich 41.3 % verglichen mit dem Ausgangswert vor den vier Therapiezyklen festgestellt. Dies war proportional zum Volumenverlust um im Durchschnitt 34.3 % 4 Wochen nach der vierten Behandlung. Die Auswertung von Erhabenheit und Eindringtiefe durch sonographische Ausmessung ergab für erstere eine

Reduktion um 31.7 % und eine durchschnittliche Abnahme der Tiefe um 37.8 %. Ebenfalls wurden unerwünschte Therapienebenwirkungen dokumentiert sowie eine Befragung der Studienpatienten zu Vorbehandlung und Familienanamnese durchgeführt. Aufgrund der Tatsache, dass in die zweite Studie ausschliesslich Keloide eingeschlossen wurden, ergab sich eine höhere Inzidenz für ein familiäres Vorkommen überschüssiger Narbenbildung, welches von 3 Patienten angegeben wurde. 10 von 15 Patienten hatten sich vor Erhalt der leitliniengerechten Therapie anderen Behandlungen, zumeist der Anwendung verschiedener Narbencremes, unterzogen. Bei einem Patienten war es nach chirurgischer Keloidektomie zu einem Rezidiv gekommen. Alle Therapieversuche lagen mindestens 1 Jahr zurück bei Studienbeginn. Zusätzlich fand eine Auswertung des injizierten Volumens Triamcinolonacetonid im Verlauf statt. Zu Beginn betrug die durchschnittlich injizierte Menge 0.9 mL ( $\pm 0.6$  mL), welches sich im Therapieverlauf auf 0.5 mL ( $\pm 0.3$  mL) verringerte und mit einer Abnahme des Narbenvolumens durch die Behandlung zu erklären ist. Die Aufnahmen mittels digitaler Fotografie dokumentierten auch die ästhetische Verbesserung des Hautbefundes.

#### **4 Diskussion und Ausblick**

Die vorliegenden Studien sind als Pilotstudien zu werten, welche den potentiellen Einsatz objektiver Messmethoden bei den sich stetig erweiternden Therapieverfahren für pathologische Narben untersuchen. Nicht-invasive Messmethoden werden in der dermatologischen Praxis bei verschiedenen Indikationen wie beispielsweise Hautkrebs oder Falten schon über längere Zeit zur klinischen Verlaufskontrolle eingesetzt – bisher ohne systematisch Daten zu erheben. Dabei ist insbesondere von Bedeutung, ob der zusätzliche Erkenntnisgewinn durch die Erhebung objektiv auswertbarer Hautbeschaffenheiten den erhöhten Zeitaufwand für Patient und Behandler rechtfertigt. Die Ergebnisse beider Studien bestätigen zunächst die Wirksamkeit der von den Leitlinien empfohlenen Behandlung mit Kryotherapie und intraläsionaler Injektion von kristallinen Glukokortikosteroiden, da sich bei sämtlichen Studienpatienten eine objektiv messbare Verbesserung von Narbenhöhe, -volumen und -eindringtiefe in die Haut zeigte. Des Weiteren wurden beide neuen Messmethoden, HD-OCT und Primos®<sup>pico</sup> durch den Vergleich mit der bewährten Sonographie als sehr geeignete Evaluierungsmethoden bestätigt, die Ergebnisse waren vergleichbar. Primos®<sup>pico</sup> hat den zusätzlichen Vorteil der Benutzerfreundlichkeit und der unmittelbaren Darstellungsmöglichkeit inklusive einer automatischen Auswertung der relevanten Parameter. Ein Nachteil ist die begrenzte

Anwendbarkeit bei dunkleren Hauttypen (Fitzpatrick V und VI), welche jedoch von Keloiden überproportional betroffen sind<sup>6,7</sup>. Sowohl Sonographie als insbesondere auch die HD-OCT erfordern eine höhere Geschicklichkeit und Übung bei der Anwendung, zudem erfolgt die Auswertung semi-manuell. Jedoch erhält man im Gegenzug Informationen über tiefer liegende Prozesse und morphologische Veränderungen durch die Narbenbehandlung und dies ohne die Entnahme einer Hautbiopsie. Die Sonographie ist anwendungsbedingt dabei weniger hochauflösend, dafür liegt eine größere Eindringtiefe der Schallwellen vor, während hingegen die HD-OCT eine sehr viel detaillierte Darstellung erlaubt und insbesondere auch Veränderungen auf zellulärer Ebene offenbart, jedoch lediglich bis zur oberflächlichen Dermis vordringt.

Zusammenfassend lässt sich sagen, dass die genannten Messgeräte bisher vor allem im Rahmen von Studien Anwendung finden und sich je nach klinischer Fragestellung gezielte Einsatzmöglichkeiten ergeben. Ein relevanter Unterschied zwischen der subjektiven Einschätzung des Therapieerfolgs durch Patient und Arzt verglichen mit objektiven Messmethoden lässt sich ebenso detektieren wie objektiv nachweisbare Veränderungen<sup>59,60</sup>. Weitere klinische Studien mit einer größeren Patientenkohorte sind notwendig, um beispielsweise auf Basis gewonnener klinischer Parameter durch die objektiven Messmethoden eine Beurteilung des Ansprechens auf die Therapie bereits nach wenigen Sitzungen zu erlauben und somit einen schnelleren Wechsel auf eine für den Patienten geeignetere Option möglich zu machen. Ebenso können sie zur Qualitätssicherung und dem Vergleich von Behandlungszentren anhand der objektiven Auswertung des Therapieerfolgs dienen und Aussagen über die Wirksamkeit neuer Behandlungsmethoden getroffen werden. In Verbindung mit standardisierten Fragebögen, welche generell zur Erhöhung der Patientenzufriedenheit häufiger eingesetzt werden können, ist dadurch eine umfassende Evaluation sämtlicher Narbentherapien möglich und wünschenswert. Dass die empfohlene Standardtherapie für hypertrophe Narben und Keloide einer Kombination zweier Therapieverfahren entspricht, ist ebenfalls sinnvoll: Insbesondere durch Hinzunahme neuer Behandlungsmethoden werden Kombinationstherapien mit einem raschen Wechsel bei Nichteinstellen eines Behandlungserfolgs die Zukunft der Narbentherapie sein.

## 5 Zusammenfassung

Um pathologische Narben erfolgreich behandeln zu können, sind klinisch kontrollierte Studien nach dem Prinzip der evidenzbasierten Medizin von entscheidender Bedeutung. Die Erfassung relevanter therapeutischer Parameter mittels nicht-invasiver, objektiver Messmethoden kann die begründeten Entscheidung für eine Therapieoption unterstützen und bei der Etablierung neuer Behandlungsmethoden hilfreich sein. Zu diesem Zweck wurde im Rahmen von zwei klinischen Pilotstudien mit 8 bzw. 15 Patienten die Erstlinientherapie für hypertrophe Narben und Keloide mittels zweier objektiver Messgeräte, Primos®<sup>pico</sup> und HD-OCT, welche beide ergänzend mit der bewährten Sonographie kombiniert wurden, ausgewertet. Zusätzlich erfolgte in der einen Studie die Therapieevaluation mit Hilfe von standardisierten Fragebögen, DLQI und POSAS.

Die Doktorandin führte die Messungen vor jeder der vier Behandlungen mit Kryotherapie und intraläsionaler Applikation von kristallinen Glukokortikosteroiden durch. Dabei zeigte sich bei den hypertrophen Narben und Keloiden der 8 therapienaiven Patienten, welche mit dem HD-OCT vor und nach der vierten Therapiesitzung gemessen worden waren, eine Abnahme der Epidermisdicke um durchschnittlich 23.1 % verglichen mit dem Vorbefund und eine Reduktion der Dicke der oberflächlichen Dermis um 18.0 %. Des Weiteren konnten Veränderungen in der Zellarchitektur dargestellt werden. In der sonographischen Messung zeigte sich eine Abnahme der Narbenhöhe um 39.6 % und der Eindringtiefe um 39.7% sowie ein homogeneres, helleres Narbengewebe nach Behandlung. Signifikante Verbesserungen ergaben die Items Schmerz, Juckreiz und Hautelastizität in der Evaluation des Therapieergebnisses mit POSAS. Die Lebensqualität, abgefragt durch den DLQI, steigerte sich ebenfalls durch eine signifikante Abnahme der Punkte. In der Evaluation von 15 Patienten mit Keloiden zeichnete sich eine Höhenreduktion um 41.3 % gemessen mit Primos®<sup>pico</sup> sowie ein Volumenverlust um 34.3 % nach insgesamt 4 Therapiezyklen ab. Die Kontrollmessungen mittels Sonographie ergaben eine Abnahme der Erhabenheit der Keloide um durchschnittlich 31.7 % und eine Verringerung der Eindringtiefe um im Durchschnitt 37.8 % verglichen mit dem Hautbefund zu Beginn der Therapie. Es wurden zusätzlich das Volumen des injizierten Triamcinolonacetonids, Nebenwirkungen und wesentliche Patientenangaben erfasst. Die Ergebnisse spiegeln die sehr gute Wirksamkeit der Behandlung hypertropher Narben und Keloide mit der oben erwähnten Standardtherapie wieder und bekräftigen die Bedeutsamkeit des Einsatzes objektiver Messmethoden.



### *Use of Objective Measures in the Therapy of Hypertrophic Scars and Keloids*

The treatment of pathological scarring still remains a challenge due to the high recurrence rates and therapy resistance. Concerned patients suffer from functional and esthetical problems. To date, a variety of therapeutic options for hypertrophic scars and keloids exists. To improve evidence-based decision making we aimed to evaluate the treatment success of the first-line therapy for hypertrophic scars and keloids following national and international guidelines concerning scar therapy. In two studies with 8 respectively 15 patients treated with cryotherapy and intralesional steroid injections we analyzed the treatment progress using two different objective measurement methods, Primos®<sup>pico</sup> and HD-OCT, and combined them with the often applied and well-proven sonography. In the first study with 8 patients, they additionally answered standardized questionnaires, DLQI and POSAS, to evaluate the functional and cosmetic outcome.

After obtaining written informed consent of each patient, scars were measured with Primos®<sup>pico</sup> respectively HD-OCT and sonography before each visit and one month after the last treatment. We evaluated a total reduction of epidermal and dermal thickness using HD-OCT of at average 23.1 % and 18.0 %. Furthermore, morphological changes during the therapeutic progress could be illustrated. Sonographic measurements showed an average reduction of 39.6 % and 39.7 % in scar height and penetration depth after four treatments with triamcinolone acetonide combined with cryotherapy. Compared with the untreated keloid, sonographic image showed more echo-rich reflections over the course of treatment progress. Significant improvements concerning main symptoms like pain, pruritus and pliability of the hypertrophic scar or keloid were evaluated with POSAS. Quality of life enhanced similarly demonstrated by a significant reduction of total score of DLQI. Concerning the 15 patients with keloids an average height reduction of 41.3 % and loss of volume of 34.3 % measured by Primos®<sup>pico</sup> one month after the last treatment were evaluated. Sonographic measures showed a decline of keloid height of at average 31.7 % and an average reduction of depth of 37.8 % compared with the untreated keloid. Additionally, the injected amount of triamcinolone acetonide as well as side effects and patients' characteristics were documented. In summary, it could be demonstrated that the above-mentioned therapy for hypertrophic scars and keloids is effective and safe, and non-invasive objective measurement methods combined with subjective assessment tools are highly appropriate for evaluating the treatment progress. Objective measures may allow the comparison of different therapeutic options to find the optimal individual treatment for each patient.

## 6 Originalarbeiten

### 6.1 Publikationen für die kumulative Dissertation

Die Ergebnisse der oben vorgestellten klinischen Studien wurden bereits in anerkannten, fachspezifischen Journals publiziert. Unter dem Titel „Objective and subjective treatment evaluation of scars using optical coherence tomography, sonography, photography, and standardised questionnaires“ wurde im Dezember 2016 im European Journal of Dermatology die Ergebnisse zur Evaluation der Erstlinientherapie hypertropher Narben und Keloide mit Kryotherapie und intraläsionalen Glukokortikosteroiden veröffentlicht (Eur J Dermatol 2016 Dec 1;26(6):599-608). Die erstmals in 1991 erschienene Fachzeitschrift erscheint sechsmal im Jahr, sämtliche wissenschaftliche Artikel unterliegen einem peer-review Prozess. Der Impact Faktor wird laut Journal Citation Reports mit 1.990 angegeben.

Im Dezember 2017 wurden die Ergebnisse der zweiten Studie zur Auswertung der Standardtherapie von Keloiden gemäß nationalen und internationalen Leitlinien unter dem Titel „Evaluating the Therapeutic Success of Keloids Treated With Cryotherapy and Intralesional Corticosteroids Using Noninvasive Objective Measures“ im Dermatologic Surgery mit einem im Journal Citation Reports angegebenen Impact Faktor von 2.471 publiziert (Dermatologic Surgery 2018 May;44(5):635-644). Die Artikel der monatlich erscheinenden Zeitschrift, von welcher die Erstausgabe im Jahr 1975 war, unterliegen ebenfalls einem peer-review Gutachterprozess.

Die Doktorandin verfasste beide Publikationen in der Erstfassung komplett selbständig, führte – bis auf die Messungen mit dem HD-OCT-Gerät – sämtliche Messungen mit Primos®<sup>pico</sup> und dem Hautultraschall eigenverantwortlich durch und nahm bis auf die Auswertung der HD-OCT-Ergebnisse die Auswertung der Studiendaten vor. Für beide Projekte erstellte sie einen gemeinsamen Ethikantrag und reichte diesen mit Unterstützung des Doktorvaters PD Dr. med. Gauglitz und des Betreuers PD Dr. med. Reinholz bei der Ethikkommission der LMU München ein. Das Thema der Dissertation wurde durch PD Dr. Gauglitz entwickelt, welcher auch nach Korrekturlesen durch die Co-Autoren die Publikationen gemeinsam mit der Doktorandin revidierte und in die vorliegende Endfassung brachte. Bei der ersten Publikation im European Journal of Dermatology leistete PD Dr. Reinholz Hilfestellung bei der Verfassung, weshalb eine geteilte Erstautorenschaft vorliegt.

## 6.2 Weitere Publikationen und Poster

1. Clanner-Engelshofer BM, **Schwaiger H**, Plewig G, Wolff H, Ruzicka T, Reinholz M. Systemic Steroids, Clarithromycin and Metronidazole in the Treatment of Rosacea during Pregnancy. *J Clin Case Rep* 2018, 8:4
2. Guertler A, Reinholz M, Poetschke J, Steckmeier S, **Schwaiger H**, Gauglitz GG. Objective evaluation of the efficacy of a non-ablative fractional 1565 nm laser for the treatment of deliberate self-harm scars. *Lasers Med Sci.* 2018 Feb;33(2):241-250
3. Gauglitz G, Steckmeier S, Pötschke J, **Schwaiger H**. Cohesive Polydensified Matrix® hyaluronic acid volumizer injected for cheek augmentation has additional positive effect on nasolabial folds. *Clin Cosmet Investig Dermatol.* 2017 Dec 14;10:507-513
4. Poetschke J, Dornseifer U, Clementoni MT, Reinholz M, **Schwaiger H**, Steckmeier S, Ruzicka T, Gauglitz GG. Ultrapulsed fractional ablative carbon dioxide laser treatment of hypertrophic burn scars: evaluation of an in-patient controlled, standardized treatment approach. *Lasers Med Sci.* 2017 Jul;32(5):1031-1040
5. Poetschke J, **Schwaiger H**, Gauglitz GG. Current and Emerging Options for Documenting Scars and Evaluating Therapeutic Progress. *Dermatol Surg.* 2017 Jan;43 Suppl 1:S25-S36
6. Poetschke J, Reinholz M, **Schwaiger H**, Epple A, Gauglitz GG. DLQI and POSAS Scores in Keloid Patients. *Facial Plast Surg.* 2016 Jun;32(3):289-95
7. Poetschke J, **Schwaiger H**, Steckmeier S, Ruzicka T, Gauglitz GG. [Anti-wrinkle creams with hyaluronic acid: how effective are they?]. *MMW Fortschr Med.* 2016 May 25;158. German
8. Reinholz M, Gauglitz GG, Giehl K, Braun-Falco M, **Schwaiger H**, Schaubert J, Ruzicka T, Berneburg M, von Braunmühl T. Non-invasive diagnosis of sweat gland dysplasia using optical coherence tomography and reflectance confocal microscopy in a family with anhidrotic ectodermal dysplasia (Christ-Siemens-Touraine syndrome). *J Eur Acad Dermatol Venereol.* 2016 Apr;30(4):677-82

9. Reinholz M, Poetschke J, **Schwaiger H**, Epple A, Ruzicka T, Gauglitz GG  
The dermatology life quality index as a means to assess life quality in patients with different scar types  
J Eur Acad Dermatol Venereol. 2015 Nov;29(11):2112-9
10. Reinholz M, **Schwaiger H**, Heppt MV, Poetschke J, Tietze J, Epple A, Ruzicka T, Kaudewitz P, Gauglitz GG  
Comparison of Two Kinds of Lasers in the Treatment of Acne Scars  
Facial Plast Surg. 2015 Oct;31(5):523-31

## **Poster**

1. **Schwaiger H**, Reinholz M, Poetschke J, Steckmeier S, Gauglitz GG  
Die Therapie von Keloiden mit 5-Fluorouracil und Triamcinolon – eine kontrollierte klinische Studie unter Einsatz moderner objektiver Messmethoden. Präsentation auf der 49. DDG-Tagung 2017, Berlin
2. **Schwaiger H**, Steckmeier S, Poetschke J, Gauglitz GG  
Quantitative Erfassung des Zusatznutzens einer Wangenaugmentation auf benachbarte Areale mittels objektiver Messmethoden. Präsentation auf der 49. DDG-Tagung 2017, Berlin
3. **Schwaiger H**, Reinholz M, Poetschke J, Epple A, Steckmeier S, Gauglitz GG, Ruzicka T  
5-Fluorouracil and triamcinolonacetonide treatment for hypertrophic scars and keloids. Mündlicher Vortrag und Präsentation im Rahmen der DoktaMed 2015, LMU München, Auszeichnung mit dem zweiten Platz in der Kategorie „Klinische Studien“
4. Steckmeier S, **Schwaiger H**, Gauglitz GG  
Indications for fractional CO2 in aesthetic dermatology. EADV 2015, Copenhagen

## 7 Literaturverzeichnis

1. Rassner G. *Dermatologie: Lehrbuch und Atlas*: Elsevier; 2009.
2. Bijlard E, Kouwenberg CA, Timman R, Hovius SE, Busschbach JJ, Mureau MA. Burden of Keloid Disease: A Cross-sectional Health-related Quality of Life Assessment. *Acta dermato-venereologica*. Feb 08 2017;97(2):225-229.
3. Thomas JR. *Advanced Therapy in Facial Plastic and Reconstructive Surgery*. People's Medical Publishing House. 2010.
4. Alibert. Note sur la keloid. *J Universel Sci Medicales*. 1816:207-216.
5. Addison T. On the Keloid of Alibert, and on True Keloid. *Medico-chirurgical transactions*. 1854;37:27-47.
6. Nast A, Eming S, Fluhr J, et al. German S2k guidelines for the therapy of pathological scars (hypertrophic scars and keloids). *Journal der Deutschen Dermatologischen Gesellschaft = Journal of the German Society of Dermatology : JDDG*. Oct 2012;10(10):747-762.
7. Shih B, Bayat A. Genetics of keloid scarring. *Archives of dermatological research*. Jul 2010;302(5):319-339.
8. Shaheen A, Khaddam J, Kesh F. Risk factors of keloids in Syrians. *BMC dermatology*. Sep 20 2016;16(1):13.
9. Chike-Obi CJ, Cole PD, Brissett AE. Keloids: pathogenesis, clinical features, and management. *Seminars in plastic surgery*. Aug 2009;23(3):178-184.
10. Brissett AE, Sherris DA. Scar contractures, hypertrophic scars, and keloids. *Facial plastic surgery : FPS*. Nov 2001;17(4):263-272.
11. Davis SA, Feldman SR, McMichael AJ. Management of keloids in the United States, 1990-2009: an analysis of the National Ambulatory Medical Care Survey. *Dermatologic surgery : official publication for American Society for Dermatologic Surgery [et al.]*. Jul 2013;39(7):988-994.
12. Block L, Gosain A, King TW. Emerging Therapies for Scar Prevention. *Advances in wound care*. Oct 1 2015;4(10):607-614.
13. Arno AI, Gauglitz GG, Barret JP, Jeschke MG. Up-to-date approach to manage keloids and hypertrophic scars: a useful guide. *Burns : journal of the International Society for Burn Injuries*. Nov 2014;40(7):1255-1266.
14. Wolfram Sterry WB, Ralf Paus. *Checkliste Dermatologie*. Vol 62010.
15. Schwenzer N. *Zahn-Mund-Kiefer-Heilkunde, Band 2: Mund-Kiefer-Gesichtschirurgie, Kapitel 11 Weichgewebeverletzungen, Verbrennungen und Narben: Pathologische Narbenbildung (hypertrophe Narben, Keloide)*. Vol 4: Thieme; 2011.
16. Baisch A RF. *Hyperplastische Narben und Keloide: Teil I: Grundlagen und Prävention*. HNO. 2006.
17. Larson BJ, Longaker MT, Lorenz HP. Scarless fetal wound healing: a basic science review. *Plastic and reconstructive surgery*. Oct 2010;126(4):1172-1180.
18. Knapp U HM. *Die Wunde: Pathophysiologie, Behandlung*. Thieme. 1999.
19. Daumann S. *Wundmanagement und Wunddokumentation*. Kohlhammer. 2016.
20. Knighton DR, Hunt TK, Thakral KK, Goodson WH, 3rd. Role of platelets and fibrin in the healing sequence: an in vivo study of angiogenesis and collagen synthesis. *Annals of surgery*. Oct 1982;196(4):379-388.
21. Shah JM, Omar E, Pai DR, Sood S. Cellular events and biomarkers of wound healing. *Indian journal of plastic surgery : official publication of the Association of Plastic Surgeons of India*. May 2012;45(2):220-228.
22. Gauglitz GG, Kunte C. [Recommendations for the prevention and therapy of hypertrophic scars and keloids]. *Der Hautarzt; Zeitschrift für Dermatologie, Venerologie, und verwandte Gebiete*. May 2011;62(5):337-346.
23. Gaffney L, Warren P, Wrona EA, Fisher MB, Freytes DO. Macrophages' Role in Tissue Disease and Regeneration. *Results and problems in cell differentiation*. 2017;62:245-271.
24. Sorg H, Tilkorn DJ, Hager S, Hauser J, Mirastschijski U. Skin Wound Healing: An Update on the Current Knowledge and Concepts. *European surgical research*.

- Europäische chirurgische Forschung. Recherches chirurgicales europeennes.* 2017;58(1-2):81-94.
25. Monaco JL, Lawrence WT. Acute wound healing an overview. *Clinics in plastic surgery.* Jan 2003;30(1):1-12.
  26. Gauglitz GG, Korting HC, Pavicic T, Ruzicka T, Jeschke MG. Hypertrophic scarring and keloids: pathomechanisms and current and emerging treatment strategies. *Molecular medicine (Cambridge, Mass.).* Jan-Feb 2011;17(1-2):113-125.
  27. Tomasek JJ, Gabbiani G, Hinz B, Chaponnier C, Brown RA. Myofibroblasts and mechano-regulation of connective tissue remodelling. *Nature reviews. Molecular cell biology.* May 2002;3(5):349-363.
  28. Clark RA. Fibronectin in the skin. *The Journal of investigative dermatology.* Dec 1983;81(6):475-479.
  29. RA H. Wound Healing and Wound Management. *Springer Verlag.* 1994.
  30. Arco G SS, Horch R. Die hypertrophe Narbe und das Keloid. *Journal für Ästhetische Chirurgie.* 2009.
  31. Philips N, Auler S, Hugo R, Gonzalez S. Beneficial regulation of matrix metalloproteinases for skin health. *Enzyme research.* Mar 08 2011;2011:427285.
  32. Gantwerker EA, Hom DB. Skin: histology and physiology of wound healing. *Facial plastic surgery clinics of North America.* Aug 2011;19(3):441-453.
  33. Gauglitz GG, Pavicic T, Ruzicka T. [Management of hypertrophic scars and keloids]. *MMW Fortschritte der Medizin.* Oct 21 2010;152(42):40-43; quiz 44.
  34. Taylor A, Budd DC, Shih B, et al. Transforming Growth Factor Beta Gene Signatures are Spatially Enriched in Keloid Tissue Biopsies and Ex vivo-Cultured Keloid Fibroblasts. *Acta dermato-venereologica.* Jan 04 2017;97(1):10-16.
  35. JA W. Therapie pathologischer Narben. *Journal der Deutschen Dermatologischen Gesellschaft.* 2013.
  36. Ho WS, Ying SY, Chan PC, Chan HH. Use of onion extract, heparin, allantoin gel in prevention of scarring in chinese patients having laser removal of tattoos: a prospective randomized controlled trial. *Dermatologic surgery : official publication for American Society for Dermatologic Surgery [et al.].* Jul 2006;32(7):891-896.
  37. O'Brien L, Pandit A. Silicon gel sheeting for preventing and treating hypertrophic and keloid scars. *The Cochrane database of systematic reviews.* Jan 25 2006(1):Cd003826.
  38. Ziegler UE. [International clinical recommendations on scar management]. *Zentralblatt für Chirurgie.* Aug 2004;129(4):296-306.
  39. Kim K, Son D, Kim J. Radiation Therapy Following Total Keloidectomy: A Retrospective Study over 11 Years. *Archives of plastic surgery.* Sep 2015;42(5):588-595.
  40. Ji J, Tian Y, Zhu YQ, et al. Ionizing irradiation inhibits keloid fibroblast cell proliferation and induces premature cellular senescence. *The Journal of dermatology.* Jan 2015;42(1):56-63.
  41. Heppt MV, Breuninger H, Reinholz M, Feller-Heppt G, Ruzicka T, Gauglitz GG. Current Strategies in the Treatment of Scars and Keloids. *Facial plastic surgery : FPS.* Aug 2015;31(4):386-395.
  42. Poetschke J, Dornseifer U, Clementoni MT, et al. Ultrapulsed fractional ablative carbon dioxide laser treatment of hypertrophic burn scars: evaluation of an in-patient controlled, standardized treatment approach. *Lasers in medical science.* Jul 2017;32(5):1031-1040.
  43. Reinholz M, Schwaiger H, Heppt MV, et al. Comparison of Two Kinds of Lasers in the Treatment of Acne Scars. *Facial plastic surgery : FPS.* Oct 2015;31(5):523-531.
  44. Espana A, Solano T, Quintanilla E. Bleomycin in the treatment of keloids and hypertrophic scars by multiple needle punctures. *Dermatologic surgery : official publication for American Society for Dermatologic Surgery [et al.].* Jan 2001;27(1):23-27.
  45. Hagele T, Nyanda H, Patel N, Russell N, Cohen G, Nelson C. Advanced Management of Severe Keloids. *Skinmed.* 2017;15(5):365-370.
  46. Ernst K, Hundeiker M. [Results of cryosurgery in 394 patients with hypertrophic scars and keloids]. *Der Hautarzt; Zeitschrift für Dermatologie, Venerologie, und verwandte Gebiete.* Jul 1995;46(7):462-466.

47. van Leeuwen MC, Bulstra AE, Ket JC, Ritt MJ, van Leeuwen PA, Niessen FB. Intralesional Cryotherapy for the Treatment of Keloid Scars: Evaluating Effectiveness. *Plastic and reconstructive surgery. Global open*. Jun 2015;3(6):e437.
48. Mustoe TA, Cooter RD, Gold MH, et al. International clinical recommendations on scar management. *Plastic and reconstructive surgery*. Aug 2002;110(2):560-571.
49. Bleve M, Capra P, Pavanetto F, Perugini P. Ultrasound and 3D Skin Imaging: Methods to Evaluate Efficacy of Striae Distensae Treatment. *Dermatology research and practice*. 2012;2012:673706.
50. Luebberding S, Krueger N, Kerschner M. Comparison of Validated Assessment Scales and 3D digital fringe projection method to assess lifetime development of wrinkles in men. *Skin research and technology : official journal of International Society for Bioengineering and the Skin (ISBS) [and] International Society for Digital Imaging of Skin (ISDIS) [and] International Society for Skin Imaging (ISSI)*. Feb 2014;20(1):30-36.
51. Naji O, Abdallah Y, Bij De Vaate AJ, et al. Standardized approach for imaging and measuring Cesarean section scars using ultrasonography. *Ultrasound in obstetrics & gynecology : the official journal of the International Society of Ultrasound in Obstetrics and Gynecology*. Mar 2012;39(3):252-259.
52. Reinholz M, Gauglitz GG, Giehl K, et al. Non-invasive diagnosis of sweat gland dysplasia using optical coherence tomography and reflectance confocal microscopy in a family with anhidrotic ectodermal dysplasia (Christ-Siemens-Touraine syndrome). *Journal of the European Academy of Dermatology and Venereology : JEADV*. Apr 2016;30(4):677-682.
53. Poetschke J, Schwaiger H, Gauglitz GG. Current and Emerging Options for Documenting Scars and Evaluating Therapeutic Progress. *Dermatologic surgery : official publication for American Society for Dermatologic Surgery [et al.]*. Jan 2017;43 Suppl 1:S25-s36.
54. Poetschke J, Reinholz M, Schwaiger H, Epple A, Gauglitz GG. DLQI and POSAS Scores in Keloid Patients. *Facial plastic surgery : FPS*. Jun 2016;32(3):289-295.
55. Draaijers LJ, Tempelman FR, Botman YA, et al. The patient and observer scar assessment scale: a reliable and feasible tool for scar evaluation. *Plastic and reconstructive surgery*. Jun 2004;113(7):1960-1965; discussion 1966-1967.
56. Nicholas RS, Falvey H, Lemonas P, et al. Patient-related keloid scar assessment and outcome measures. *Plastic and reconstructive surgery*. Mar 2012;129(3):648-656.
57. Finlay AY, Khan GK. Dermatology Life Quality Index (DLQI)--a simple practical measure for routine clinical use. *Clinical and experimental dermatology*. May 1994;19(3):210-216.
58. Basra MK, Fenech R, Gatt RM, Salek MS, Finlay AY. The Dermatology Life Quality Index 1994-2007: a comprehensive review of validation data and clinical results. *The British journal of dermatology*. Nov 2008;159(5):997-1035.
59. Gauglitz GG, Bureik D, Dombrowski Y, Pavicic T, Ruzicka T, Schaubert J. Botulinum toxin A for the treatment of keloids. *Skin pharmacology and physiology*. 2012;25(6):313-318.
60. Gauglitz G, Steckmeier S, Potschke J, Schwaiger H. Cohesive Polydensified Matrix((R)) hyaluronic acid volumizer injected for cheek augmentation has additional positive effect on nasolabial folds. *Clinical, cosmetic and investigational dermatology*. 2017;10:507-513.

## 8 Abkürzungsverzeichnis

CO <sub>2</sub> -Laser	Kohlendioxidlaser
DLQI	Dermatology Life Quality Index
Er:YAG-Laser	Erbium Yttrium-Aluminium-Granat-Laser
HD-OCT	High definition optical coherence tomography (Hochauflösende Optische Kohärenztomographie)
POSAS	Patient and Observer Scar Assessment Scale
PRIMOS	Phaseshift Rapid In-vivo Measurement Of Skin
TGF-β1	Transforming growth factor beta 1



## 9 Eidesstattliche Versicherung

Schwaiger, Hannah

Ich erkläre hiermit an Eides statt,

dass ich die vorliegende Dissertation mit dem Thema

***„Einsatz objektiver Messmethoden in der Therapie hypertropher Narben und Keloide“***

selbständig verfasst, mich außer der angegebenen keiner weiteren Hilfsmittel bedient und alle Erkenntnisse, die aus dem Schrifttum ganz oder annähernd übernommen sind, als solche kenntlich gemacht und nach ihrer Herkunft unter Bezeichnung der Fundstelle einzeln nachgewiesen habe.

Ich erkläre des Weiteren, dass die hier vorgelegte Dissertation nicht in gleicher oder in ähnlicher Form bei einer anderen Stelle zur Erlangung eines akademischen Grades eingereicht wurde.

München, 16.06.2019

Hannah Schwaiger

## 10 Danksagung

Meine Zeit als Doktorandin im Team von PD Dr. med. Gerd Gauglitz betrachte ich als sehr wertvolle, lehrreiche und mein Studium überaus bereichernde Zeit. Maßgeblich prägen die Erfahrungen meine Arbeit als Ärztin. Dankbar bin ich PD Dr. Gauglitz, welcher mir von Beginn an Verantwortung übertrug und stets mit Rat und Tat zur Seite stand. Wissenschaftlich und persönlich profitiere ich bis heute von seiner Förderung. In besonderem Maße möchte ich ebenfalls meinem Betreuer, PD Dr. med. Markus Reinholz, danken, dessen mitreißendes Engagement und Begeisterung für die Lehre mir ein großes Vorbild sind. Prof. Dr. med. Tanja von Braunmühl bin ich darüber hinaus dankbar für ihre großartige Unterstützung bei der Studiendurchführung und die sehr gute Betreuung als Oberärztin während meines PJ-Tertials in der Dermatologie.

Großer Dank gilt auch meinen Mitdoktoranden, Anne Gürtler, Julian Pötschke und Andreas Epple, mit denen die Zusammenarbeit im Team von beispielloser Hilfsbereitschaft und herausragender gegenseitiger Unterstützung geprägt war. Ein besonderer Dank gilt Undine Wolf, die mit einer unglaublichen Gelassenheit und großer Freundlichkeit eine zentrale Funktion in der Narbensprechstunde durch Terminvergabe und Koordination übernimmt und der ich es in nicht unerheblichem Maße zu verdanken habe, dass der Ablauf der Messungen bei den Studienpatienten reibungslos funktionierte.

Nicht zuletzt möchte ich mich bei Prof. Dr. med. Dr. h.c. mult. Thomas Ruzicka bedanken, der die klinischen Studien und generell optimale Forschungsbedingungen ermöglichte und darüber hinaus bei sämtlichen Publikationen Korrektur las.

Meiner Familie danke ich sehr, dass sie mich während der gesamten Zeit begleitet und in Zeiten von erhöhten Belastungen ausgehalten hat.

## **12 Publikationen im Original**

Im Folgenden sind beide Publikationen über die vorgestellten Studien im Original mit freundlicher Genehmigung des jeweiligen Verlages abgedruckt.

Markus REINHOLZ<sup>1,a</sup>  
 Hannah SCHWAIGER<sup>1,a</sup>  
 Julian POETSCHKE<sup>1</sup>  
 Andreas EPPLE<sup>2</sup>  
 Thomas RUZICKA<sup>1</sup>  
 Tanja VON BRAUNMÜHL<sup>1,b</sup>  
 Gerd G. GAUGLITZ<sup>1,b</sup>

<sup>1</sup> Department of Dermatology and Allergology, University Hospital of Munich (LMU), Munich,

<sup>2</sup> Department of Dermatology and Allergy, Ruprecht-Karl University, Heidelberg, Germany

<sup>a</sup> Authors contributed equally

<sup>b</sup> Authors contributed equally

**Reprints:** M. Reinholz  
 <markus.reinholz@med.uni-muenchen.de>

## Objective and subjective treatment evaluation of scars using optical coherence tomography, sonography, photography, and standardised questionnaires

**Background:** Currently, different types of treatments for pathological scars are available, however, to date, there is no established method of measurement to objectively assess therapeutic outcome. Treatment success is usually evaluated clinically by the physician and patient. Non-invasive imaging techniques, such as HD-OCT (high-definition optical coherence tomography), may represent a valuable diagnostic tool to objectively measure therapeutic outcome. **Objectives:** To compare HD-OCT with ultrasound and subjective evaluation tools, such as questionnaires. **Materials & methods:** In total, eight patients with pathological scars were treated in this pilot study with cryotherapy and intralesional steroid injections, and evaluated pre- and post-treatment using clinical examination, photography, sonography, and HD-OCT. The analysis of objective and subjective measuring methods was used to draw direct comparisons. **Results:** HD-OCT revealed reduced epidermal and dermal thickness of the scar after four treatments with triamcinolone acetonide and cryotherapy. Based on sonography, a total reduction in scar height and reduction in scar depth was demonstrated. Both methods correlated well with the injected amount of triamcinolone acetonide. In addition, a positive correlation between well-established subjective and objective evaluation methods was found. **Conclusion:** We demonstrate that HD-OCT may be used as an objective diagnostic instrument to evaluate skin thickness under therapy for pathological scars, and serves as a valuable adjunctive device in combination with ultrasound and subjective evaluation tools. This provides additional information for the therapist concerning the quality and success of the applied treatment.

**Key words:** optical coherence tomography, non-invasive, hypertrophic scar, keloid, objective measuring methods

Article accepted on 30/6/2016

**H**ypertrophic scars and keloids represent benign fibrous tumours of the skin and are the result of a malfunctional wound healing process. As a result of a disturbed interaction between cytokines, cells, and the surrounding extracellular matrix [1], pathological scars appear thicker and more pigmented, and may accompany a level of high vascularity and stiffness. The wound healing cascade includes three phases: inflammation, proliferation, and remodelling [2]. For excessive scarring, a prolonged and disturbed inflammatory phase is held responsible and the result is an increased formation and reduced degradation of the extracellular matrix [1]. Normal scar formation includes the transformation from fibroblasts to myofibroblasts, a process stimulated by TGF- $\beta$ 1 (transforming growth factor  $\beta$ 1). Myofibroblasts produce collagen and contain actin filaments allowing for a contractile influence on the reorganisation of the scar tissue. They play an important role during wound healing, and their defective function and their prolonged activation can induce connective tissue

synthesis [3]. While hypertrophic scars are limited to the original wound borders, keloids extend beyond the margins of the original wound. Another essential difference between hypertrophic scars and keloids is the fact that a genetic predisposition for the formation of keloids exists (more family members of the patient may be afflicted by excessive scarring) [4]. Both are commonly associated with pain and pruritus. This leads patients to seek effective treatments. The combination of cryotherapy and intralesional steroid injections represents a well-established approach to reduce excessive scar tissue and symptoms of hypertrophic scars and keloids [5]. The injected corticosteroids not only have an anti-inflammatory effect, but also help to reduce collagen production and inhibit fibroblast proliferation. The effects of cryotherapy are based on changes in microcirculation with cold-induced alteration, thrombosis, and consecutive ischaemic cell death [1]. The combination of both treatments shows improved results compared to the respective monotherapy [6].

For clinical routine documentation of scar size and thickness, photographic documentation, as well as standardised questionnaires such as the “Patient and Observer Scar Assessment Scale” (POSAS) [7] and the “Dermatology Life Quality Index” (DLQI) [8], represent useful tools to monitor treatment progress. In addition, high-resolution B-image sonography may be used to objectively measure the therapeutic success. Ultrasound measurement was reported to show a good correlation with the used subjective assessments [9]. However, high quality research regarding the evaluation of pathological scar therapy is lacking.

HD-OCT, as an alternative non-invasive imaging method, may complement sonography by improving resolution. Besides the recent application in dermatology, it is already widely established in ophthalmology [10]. Using HD-OCT, it is possible to visualise the superficial skin layers; this is a novel non-invasive imaging technique which has already been used for a variety of new clinical indications to support dermatological diagnosis, such as melanoma and non-melanoma skin cancer, and inflammatory and parasitic diseases of the skin [11-16]. In order to describe the process of cell transformation in pathological scarring, it is critical to first characterise clinically healthy skin using HD-OCT. The use of HD-OCT in combination with ultrasound is ideal; both methods are complementary concerning the measured aspects. Whereas ultrasound is valuable in the evaluation and measurement of total scar thickness, it is possible to visualise the more superficial levels with high accuracy using HD-OCT. Together, these methods may help to better survey therapeutic approaches.

There are already reports on clinical assessment of human burn scars using conventional OCT with respect to quantification of vascularity [17, 18]. Ideally, the results of non-invasive measurements should be coherent with subjective assessments, such as the POSAS and the DLQI [19, 20].

To further characterise the new imaging techniques and draw comparisons with standard questionnaires, we applied objective measuring tools and questionnaires in a pilot study of eight patients.

## Materials and methods

### Patients and methods

This prospective pilot study included eight patients (four women and four men), aged 23-78 years (average age:  $47.9 \pm 15.9$  years) with hypertrophic scars and keloids. All patients were Caucasian. After obtaining written informed consent, the hypertrophic scars and keloids were evaluated using HD-OCT during the first and last visit. In addition, we took sonographic images before each treatment. The application of non-invasive diagnostics was approved by the local ethics committee of the Ludwig-Maximilian-University (Munich, Germany, Ref.-No. 138-09). Before the injection of triamcinolone acetonide, cryotherapy was performed using a spraying technique and was applied to each scar for 5 to 10 seconds. In addition, a treatment with different cumulative doses of crystalline triamcinolone acetonide over an average of four treatments was initiated (in total between 5.5 and 120 mg). The concentration of the used crystalline triamcinolone acetonide was 40 mg/mL.

### High-definition optical coherence tomography (HD-OCT)

All scars were analysed using a commercially available full-field HD-OCT system (Skintell®, AgfaHealthCare, Belgium). The working principle is a “time domain” OCT system including dynamic focus tracking. The light source is a halogen lamp with a Gaussian filter and an ultra-high bandwidth centred at 1,300 nm (infrared radiation). This allows a high-depth resolution and no lateral crosstalk (speckling). Instead of a point detector, an ultra-high-speed infrared camera was used for HD-OCT. This camera provides a high scanning speed with HD-OCT, particularly in the 3D mode, compared to conventional OCT. This system offers two different imaging modes: a cross-sectional (slice) mode and a horizontal (en-face) imaging mode. To evaluate therapeutic success, HD-OCT was used in the horizontal (en-face) and vertical (slice) imaging modes. Skintell® enables a lateral and axial resolution of 3  $\mu\text{m}$ , according to the manufacturer’s instructions, and the penetration depth in skin is about 570  $\mu\text{m}$ , thus evaluation of the skin is possible up to the superficial dermis.

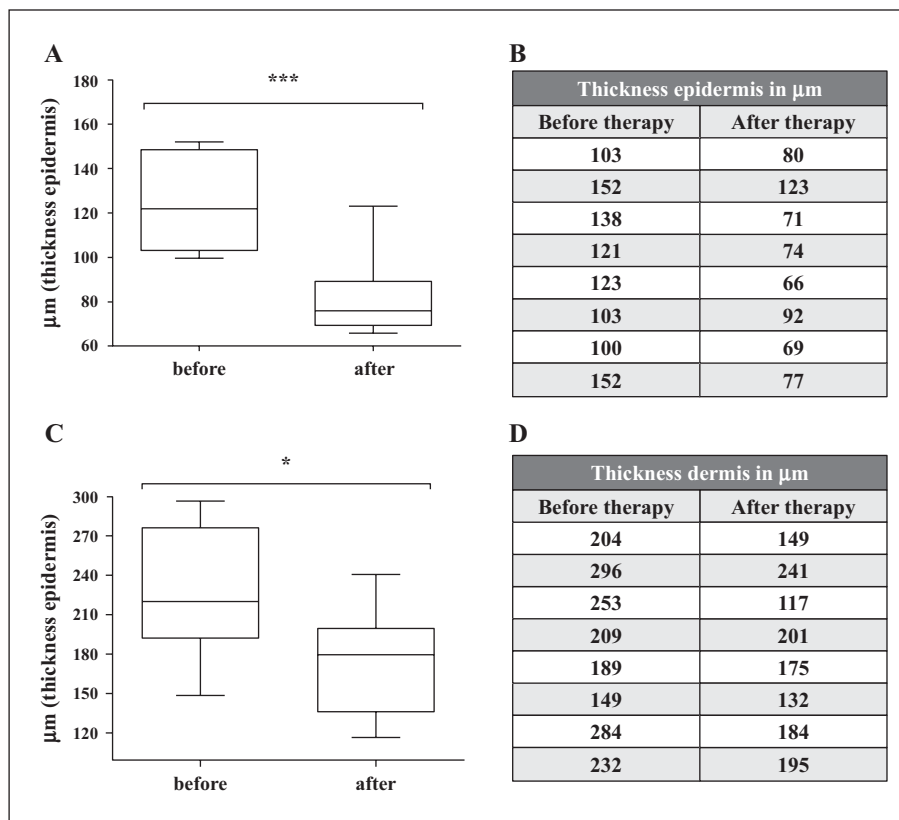
Using an optical gel (Skintell optical gel, AgfaHealthCare, Belgium) as coupling medium, the OCT probe can be applied directly onto the skin. Each treatment included the injection of triamcinolone acetonide at 40 mg and cryotherapy, which was performed using a spraying technique and applied to each scar for 5 to 10 seconds. Thereafter, images of each scar were obtained using HD-OCT in the slice and en-face mode beginning from the epidermis down to the upper dermis. The scars were systematically evaluated by HD-OCT in the en-face mode and epidermal thickness and thickness of the superficial dermis were measured. Furthermore, morphological criteria before and after treatment were evaluated. The pictures taken by HD-OCT were electronically protected and evaluated by an experienced investigator (TvB). The improvement in HD-OCT for each patient was correlated with the subjective outcome measured by the applied questionnaires (POSAS, DLQI).

### Sonography

A high-resolution B-image sonogram of every patient was taken before each treatment using an 11-Mhz receiving transducer of Logiq P6 Pro (GE Healthcare, Solingen, Germany). This method allows a good penetration depth of up to 40 mm into the skin and a resolution of around 158  $\mu\text{m}$ . It has been successfully utilised for objectively measuring pathological scars [21, 22]. The sonography images were taken at each visit to observe therapeutic success. The scars were measured at the broadest scar region with a vertically set transducer, and under low pressure to prevent compression of the scar tissue. The changes in sonography were correlated for each patient with the subjective outcome measured by the applied questionnaires (POSAS, DLQI).

### Digital photography

After obtaining written informed consent from each patient, digital photographs were taken regularly by a professional photographer to allow for visual assessment of the scars.



**Figure 1.** The results based on HD-OCT showed an average overall thickness reduction of 23.1% in the epidermis (A) and 18.0% in the dermis (B). The overall reduction in the thickness of epidermis decreased on average from  $124 \pm 7.6 \mu\text{m}$  at Visit 1 to  $94.0 \pm 12.0 \mu\text{m}$  at Visit 4 ( $r^2 = 0.2416$ ;  $p = 0.0531$ ) (C). Similarly, the overall reduction in thickness of dermis (D), with an average of  $223.9 \pm 19.0 \mu\text{m}$  at the beginning of the therapy and  $177.4 \pm 13.8 \mu\text{m}$  at the end of the treatment ( $r^2 = 0.2183$ ;  $p = 0.0680$ ), illustrates the therapeutic success.

## Questionnaires

In order to evaluate the aesthetic and functional outcome of the treatment of the pathological scars, every patient was asked to complete the above-mentioned questionnaires at all visits.

## POSAS

The “Patient and Observer Scar Assessment Scale” (POSAS) consists of two parts; one for the patient (Patient scale; POSAS Patient) and one for the physician (Observer scale; POSAS Observer). Both contain six items on a 10-point rating scale and an extra category “Overall Opinion”. All characteristic features of the pathological scars are covered by the questionnaire: vascularity, pigmentation disorders, relief/texture, thickness, pliability, surface area, pain, and itching/pruritus. The latter items, in particular, concern the well-being of the patients. POSAS is an adequate tool to objectively measure scar quality and therapeutic success of the applied scar treatment [7, 23-26].

## DLQI

The “Dermatology Life Quality Index” consists of 10 questions which relate to, for example, pain and itch, perception of disease, daily activities, work, personal relationships,

self-consciousness and beyond, and partnerships and sex life. It has been used for the analysis of quality of life impairments caused by over 40 different skin conditions [8].

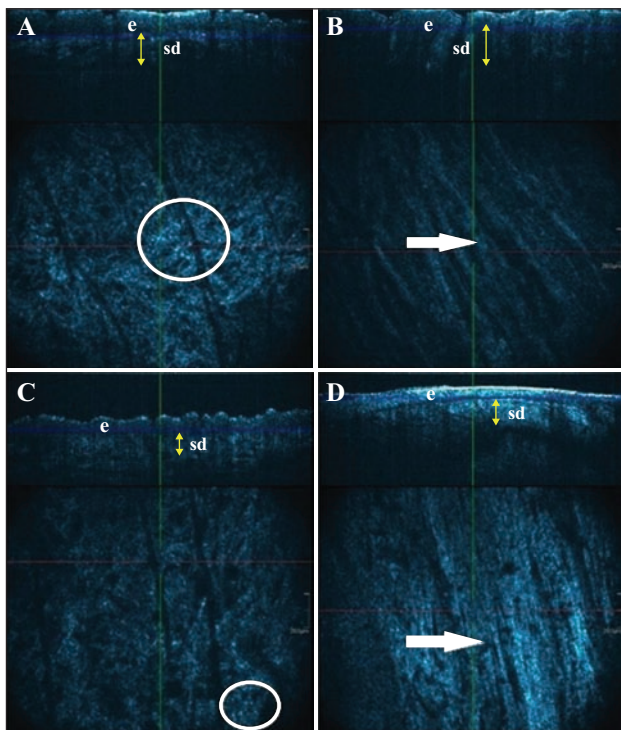
## Data analysis

The results are displayed as mean  $\pm$  standard deviation (SD). Statistical significance of the results was calculated using the Students T-Test;  $\alpha$  was set at 0.05. For evaluation of the subjective assessments (POSAS and DLQI), the Wilcoxon matched pairs test was used with the same  $p = 0.05$  significance; this was used to compare mean  $\pm$  standard deviations from each column. In addition, for correlation analysis, linear regression with the r square test was performed (\*equates  $p = 0.05$  significance level). All statistics were performed using the GraphPad Prism 5 Software (GraphPad Software Inc, La Jolla, CA 92037, USA).

## Results

### High-definition optical coherence tomography (HD-OCT)

The measurement of epidermal and dermal thickness using HD-OCT, before and after treatment, showed a total average



**Figure 2.** Based on the slice mode using HD-OCT (upper part), a reduction in epidermal and superficial dermal thickness (yellow double arrow) was observed following treatment, consistent with the clinical image (figure 5); (A, B) before treatment and (C, D) after treatment (e: epidermis; sd: superficial dermis). In the corresponding en-face HD-OCT image (lower part), differences in the morphological architecture, such as reduction in bright inflammatory cells (circle) and signal enhancement of the fibrous tissue (arrow), are found.

decrease in epidermal thickness from 124.0  $\mu\text{m}$  to 94.0  $\mu\text{m}$  (figures 1A, B) (decrease of 23.1%) and a mean reduction in the visible superficial dermal thickness, from 223.9  $\mu\text{m}$  to 177.4  $\mu\text{m}$  (a decrease of 18.0%), could be detected (figures 1C, D).

For the HD-OCT evaluation of morphological changes of the scars, pre- and post-treatment, the following criteria were defined and evaluated: presence of large, bright cells with dark nucleus in the superficial dermis; icicle-shaped papillomatosis with broadening of the epidermis; thin and wave-like rete-ridges; signal-poor superficial dermis; signal-intense collagen network; straight and even epidermis; and wavy epidermis.

The pre-treatment scars showed the presence of large, bright cells with dark nuclei in the superficial dermis, compatible with inflammatory cells or pigmented cells in 8/8 cases (figure 2A) versus 7/8 post-treatment scars (figure 2C). In two scars, these cells were even more prominent after treatment than before.

In 6/8 scars, an icicle-shaped papillomatosis was present which resolved into more wave-like rete ridges after treatment in 8/8 cases. There was often a very poor signal in the superficial dermis before treatment (7/8) (figure 2B), which became more signal-intense after treatment (7/8) (figure 2D). This might be due to the thinning of the epidermis after treatment with consecutive signal enhancement in the superficial dermis. In half of the pre-treatment

scars, the epidermis was straight and even (4/8), whereas post-treatment, 6/8 scars showed a more uneven and wavy epidermis (6/8).

## Sonography

Sonographic measurements demonstrated an average reduction of 39.6% and 39.7% in overall scar height and depth, respectively, after four treatments with triamcinolone acetonide in combination with cryotherapy. For sonography, the echo-poor areas in the centre of the scar disappeared during therapy (figure 3A). The sonographic image showed more echo-rich reflections over the course of treatment and appeared more similar to normal skin (figure 3B). The reduction in scar height significantly correlated with injected amount of triamcinolone acetonide, and the overall reduction was highly significant ( $r^2 = 0.6882$ ;  $p = 0.0109$ ) (figure 4).

## Digital photography

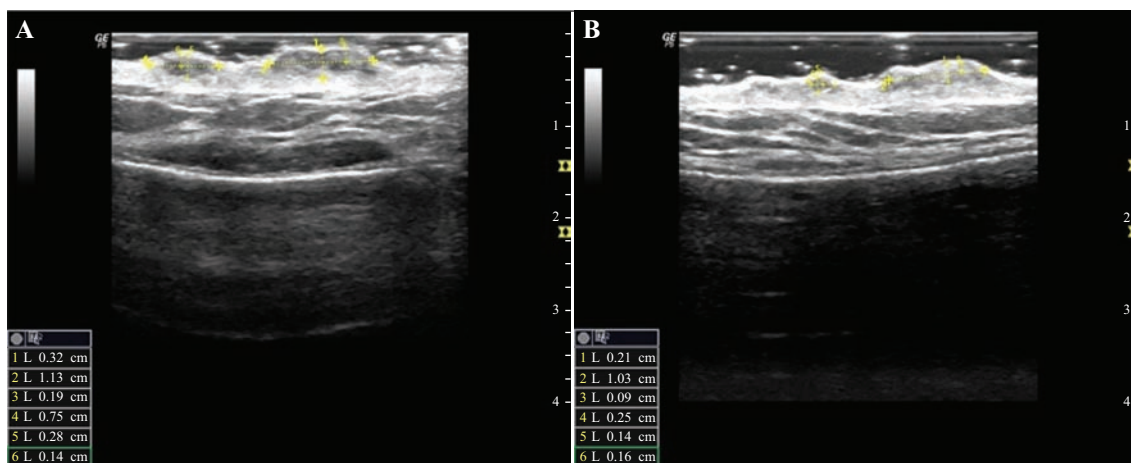
Visual observation of the collected photographic data showed a reduction in the elevation of scars with treatment. In addition, the reddish aspect improved. No quantification or correlation was possible for the applied amount of triamcinolone acetonide using this measuring method (figure 5).

## Questionnaires

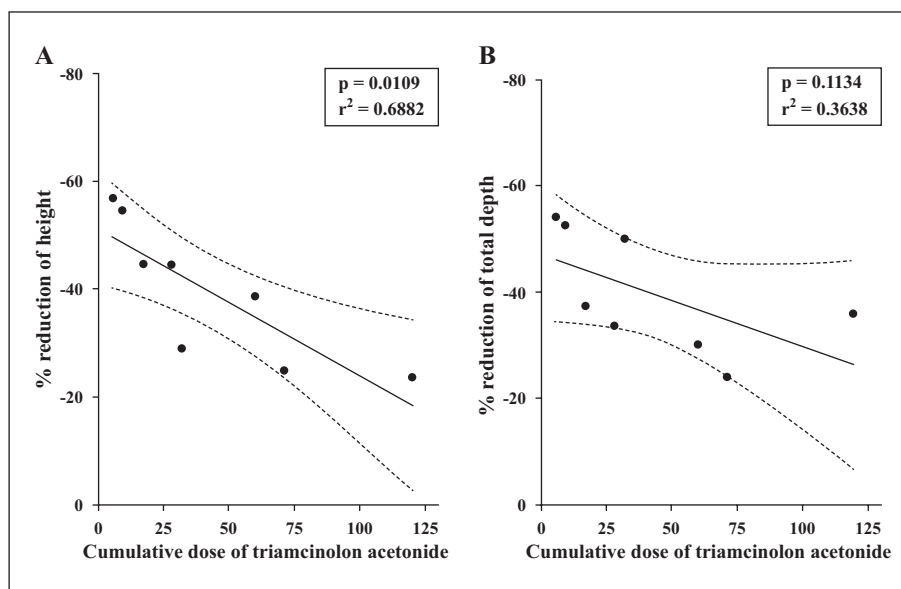
Figure 6 shows an overview of the results of the applied questionnaires. As we only observed eight patients with hypertrophic scars and keloids, the analysis of our data was limited to identifying trends. The total score of the DLQI corresponds to overall patient physical and psychological daily-life impairments. The DLQI showed an improvement in life quality, from an average total score of 6.1 points at the first visit to an average of only 3.3 points (figure 6A). Results for total score of DLQI, comparing between the first and last visit, were significant ( $p = 0.0355$ ).

The applied POSAS questionnaire showed an obvious reduction in pain and itch, both of which are the most frequent symptoms of pathological scarring. The category “painful last week” showed a steady decrease over treatment with triamcinolone and cryotherapy, with an average of 5.4 points at baseline, 4.3 after the second visit, and 2.9 points after the fourth visit (figure 6B). Even though the results were not significant ( $p = 0.0579$ ), they showed a clear positive trend. The same could be observed for “itching last week”. We found a decline from an average of 7.1 points at the beginning of the therapy to an average of only 4.1 points (figure 6C), and the results based on a comparison between Visit 1 to Visit 4 were significant ( $p = 0.0313$ ).

Similar trends could be found for the POSAS Observer assessment as well. The item “pliability” of the scar might be helpful for measuring the success of the treatment with intralesional corticosteroid due to the fact that triamcinolone has a softening effect on the hypertrophic scar or keloid. We measured an average of 6.6 points at Visit 1. At Visit 4, the observed pliability decreased to an average of 3.3 points (figure 6D). These results were also significant ( $p = 0.0199$ ).



**Figure 3.** Based on sonography, two effects of scarring were observed in response to applied treatment: a reduction in total depth, as well as intracutaneous depth, in addition to reduction in height over the course of the treatment; untreated scar (A) and hypertrophic scar after four treatments of applied therapy (B).



**Figure 4.** Based on sonography, a total average reduction in scar height of 39.6% (A) and depth of 39.7% (B) was observed. Furthermore, a significant correlation between the injected amount of triamcinolone acetonide and the decrease in scar height ( $r^2 = 0.6882$ ;  $p = 0.0109$ ) was identified.

### Correlation between objective and subjective evaluation methods

The subjective evaluation based on POSAS (categories “painful last week”, “itching last week”, and “overall opinion”) correlated significantly with a reduction in scar height based on sonography ( $p = 0.0281$  and  $r^2 = 0.2292$ ) (figure 7A). A correlation with the objective improvement, captured by non-invasive HD-OCT and sonography, was clearly present (figures 7B, C).

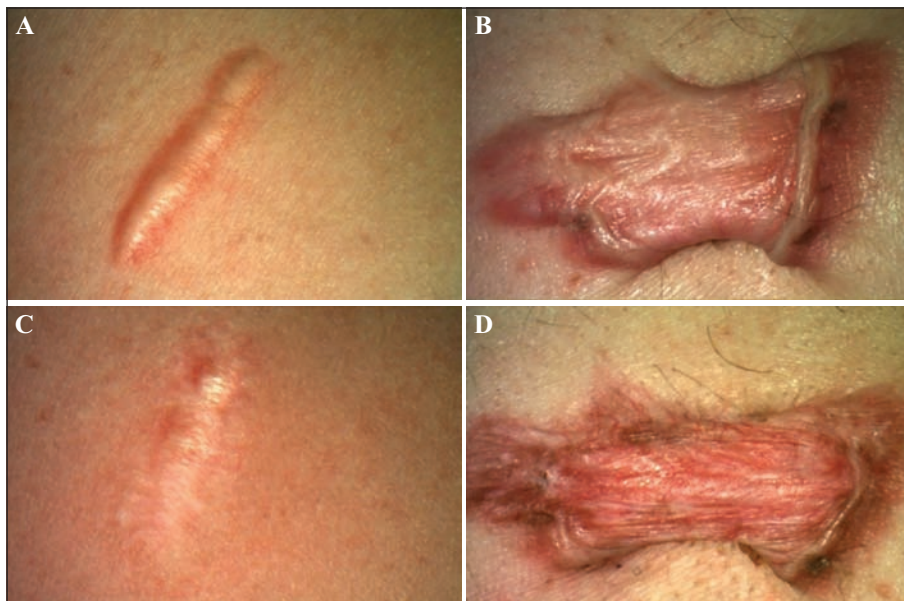
Interestingly, even though a strong objective decrease in the thickness of the epidermis and dermis was observed, the patients’ subjective improvement of life quality was not significant (figure 8). We evaluated the correlation between the sonographic reduction in scar height and the overall decrease of points based on the DLQI (figure 8A)

( $p = 0.9214$ ;  $r^2 = 0.00215$ ). For the overall decrease of points for the DLQI, there was a clear correlation with a reduction in thickness of the dermis (figure 8C) ( $p = 0.1986$ ;  $r^2 = 0.3050$ ). The decrease in thickness of the epidermis did not correlate with the results of the DLQI (figure 8B) ( $p = 0.9446$ ;  $r^2 = 0.00107$ ).

### Discussion

Evaluating the therapeutic success of scar therapy represents an important issue and still constitutes a great challenge. Presently, questionnaires, such as POSAS, are commonly used to quantify the patient’s and observer’s





**Figure 5.** Compared to the initial digital photograph before treatment (A, B), a clear improvement and reduction in scar height and volume was observed after four treatments (C, D).

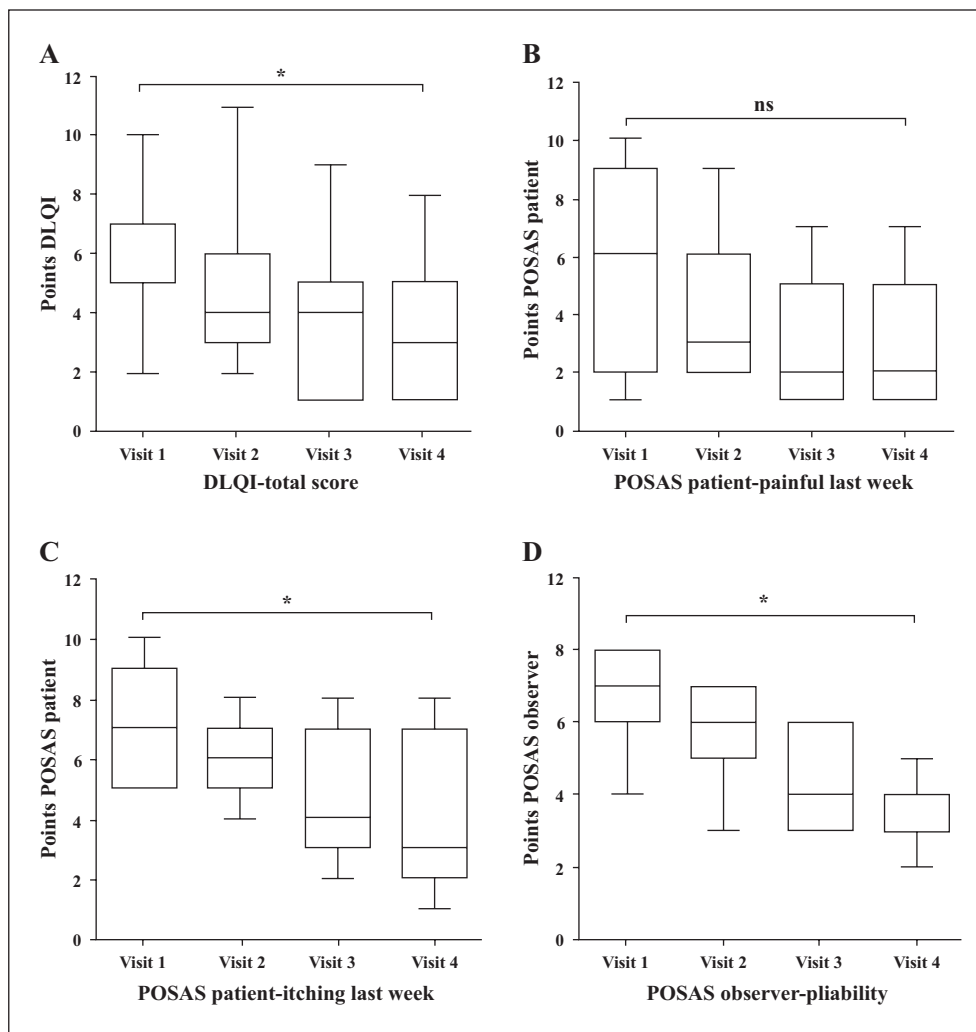
impression. As they are highly subjective, new objective measurements are warranted [27]. In addition, a variety of different non-invasive technical measuring methods are available (ultrasound, PRIMOS) [27]. However, for all of these, either only the extra-dermal elevation of the scar lesion is assessed or the resolution is too low to detect changes on a cellular level.

Here, we have evaluated the novel non-invasive HD-OCT technique, in comparison to other objective measuring/documentation methods, such as ultrasound or common digital photography, over time. HD-OCT offers resolution comparable to histological examination, and allows for detection of changes on an almost cellular level. In the present literature, only untreated scars have been evaluated by conventional OCT [8, 12, 18]. Furthermore, HD-OCT has been used to define inflammatory and neoplastic diseases, such as basal cell carcinoma. [13]. For the first time, we have employed HD-OCT for the evaluation of hypertrophic scars and keloids over the course of treatment and correlated these results with ultrasound examination and the commonly applied questionnaires for skin diseases (DLQI) and scars (POSAS). Since the HD-OCT has a limited tissue penetration, we decided to only utilise it for smaller scar lesions.

Within our study, we could demonstrate that HD-OCT represents an appropriate tool to characterise differences in epidermal and dermal alterations upon scar treatment. HD-OCT revealed a reduction in epidermal and dermal height after treatment compared to baseline (*figure 2*). These changes could be observed due to the high resolution offered by HD-OCT. Furthermore, the evaluation of morphological changes by HD-OCT even revealed small differences in scar tissue. Through this evaluation, a trend and estimation of the future therapeutic success of an applied treatment might be projected and an early therapeutic switch could be performed in non-responders.

As epidermal and dermal alterations are associated with scar severity and symptoms, such as itch and pain [28-30],

it might be crucial to characterise the thickness of these layers during scar therapy in order to evaluate the therapeutic response. Indeed, It has been demonstrated that increased dermal thickness is a risk factor for wide scar formation [29]. Furthermore, it has been revealed that increased scar thickness is correlated with more severe pruritus. In addition, the stiffness of the scar and the corresponding pain appeared to be associated with the condition of the tissue [28]. A reduction in skin thickness, which is correlated with reduced subjective symptoms, might possibly be due to a reduced inflammatory activity of the keratinocytes, and the reduced epidermal thickness a result of the anti-inflammatory treatment with triamcinolone acetonide [30]. In addition, the thinning of the epidermis after treatment with consecutive signal enhancement in the superficial dermis, as well as transformation to a more uneven and wavy epidermis in six of eight cases, might be produced by a decrease in stiffness and normalisation of the epidermal structure (*figure 2*) [28, 30]. Moreover the increased signal enhancement at the dermal/epidermal border might be due to collagen remodelling [31]. Ishiko *et al.* reported that the elastic fibres were deficient in the extracellular matrix of keloids and the amount of elastic fibres could be restored through successful treatment [32]. Furthermore, several research groups found that keloid tissue had higher water content than uninjured skin [32], and the amount of water increased with the severity of keloid lesions [31]. Hsu *et al.* demonstrated that the water content was markedly reduced in the group of keloid with good therapeutic response, but not in the group with poor therapeutic response [31]. Thus, one might speculate that the observed increased signal intensity in our study was due to the change in optical density caused by a reduced water concentration. As shown by our data, there is a correlation between epidermal, dermal and total thickness and subjective improvement. Even if the correlation is only significant for total scar height, it shows a trend in epidermal and dermal thickness. The decrease of epidermis, dermis, and total



**Figure 6.** For the DLQI (A), the total average score at Visit 1 was 6.14, at Visit 2 this descended to 4.86, at Visit 3 4.0 points, and at the last visit evaluated patients only had an average of 3.29 points in total ( $p = 0.0355$ ). For POSAS Patient (B), the item “painful last week” was evaluated with an average of 5.43 points at Visit 1, 4.29 points at Visit 2, 3.29 points at Visit 3, and 2.86 points at the last visit ( $p = 0.0579$ ). For the item “itching last week” (C), the observed patients had an average of 7.14 points at Visit 1, 5.86 points at Visit 2, 5 points at Visit 3, and 4.14 points at Visit 4 ( $p = 0.0313$ ). The POSAS Observer (D) showed an average of 6.57 points in “pleiability” for the first visit, 5.57 for Visit 2, 4.57 for Visit 3, and lastly only 3.29 points after Visit 4, following four treatments of triamcinolone and cryotherapy ( $p = 0.0199$ ).

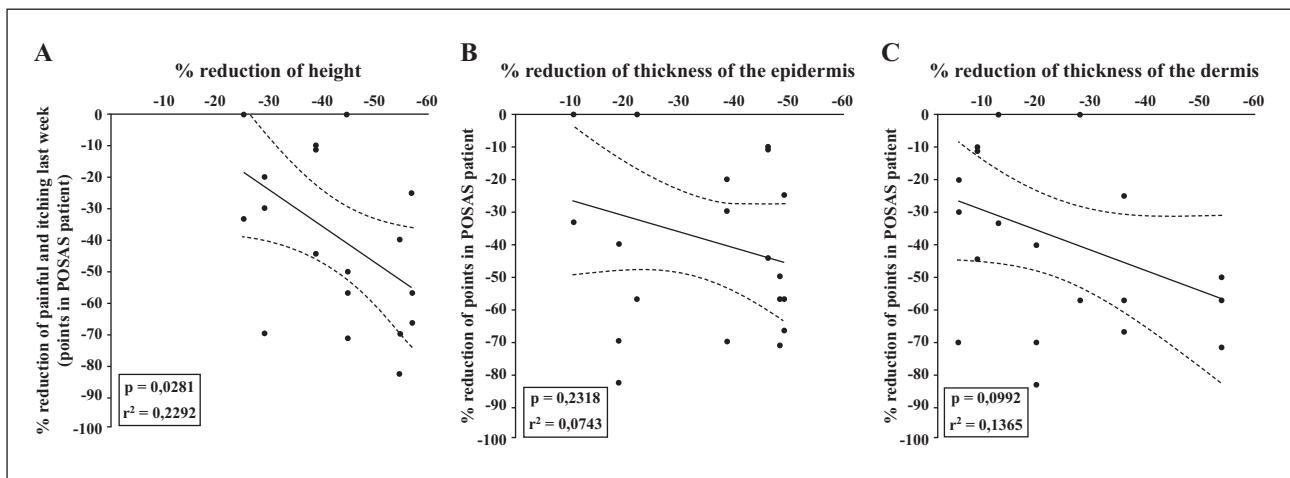
scar height might be a predictive tool, to determine future decrease of the scar size and height, as well as subjective symptoms, such as itch and pain [28-30].

Sonography is an established technique to measure skin changes and has also been applied to measure scars [21, 22, 33]. Sonography has a better penetration depth compared to HD-OCT, but a lower resolution. Here, we could show a reduction in total scar height in a triamcinolone acetonide- and cryotherapy-treated scar (figure 3). We used the 11-MHz receiving transducer to provide both a high resolution, as well as an appropriate penetration depth into the skin. A high-resolution 20-MHz ultrasound system might be preferred for better resolution. Since the sonographic and HD-OCT data were compared, we chose the 11-MHz to provide deeper penetration into skin. If only ultrasound is applied, the 20-MHz ultrasound system might be the better choice. However, we could confirm that sonography might be a promising diagnostic tool to

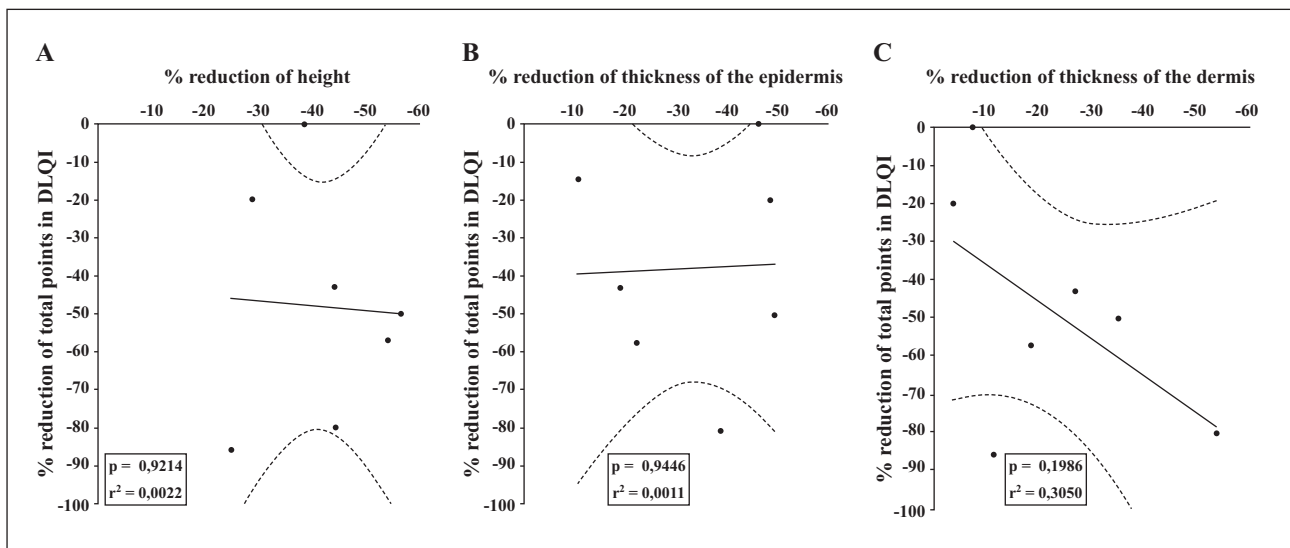
systematically evaluate the therapeutic success of new treatments for scars. It is highly reproducible, simple to use, and objective, compared to the standard evaluation by questionnaires.

The main difference between HD-OCT and ultrasound in the evaluation of scars lies in the resolution and penetration depths. For ultrasound, a total thickness measurement of the hypoechoic scar is possible, but no epidermal changes are visible. Here, in addition, the HD-OCT allows epidermal and superficial dermal components to be also evaluated and measured to a certain extent on a cellular level.

Finally, we conclude that both objective measuring methods complement each other in an optimal way. HD-OCT is a practical tool for treatment monitoring of pathological scars. Nevertheless, subjective evaluation through questionnaires is needed in order to allow for a comprehensive clinical evaluation and standardised evaluation of the patient’s satisfaction of the scar treatment (figure 6).



**Figure 7.** The correlation between objective sonographic measurements (reduction in scar height) (A) and the results of the POSAS Patient (categories “painful last week”, “itching last week” and “overall opinion”) was highly significant ( $p = 0.0281$ ;  $r^2 = 0.2292$ ). This was also the case for the correlation between HD-OCT measurements and the subjective POSAS Patient assessment. The reduction in thickness of epidermis (B) ( $p = 0.2318$ ;  $r^2 = 0.07433$ ) and dermis (C) ( $p = 0.0992$ ;  $r^2 = 0.1365$ ) followed a similar trend to the decrease in points based on the POSAS Patient Scale.



**Figure 8.** The reduction in scar height based on sonography was similar to the overall decrease of points based on the DLQI (A) ( $p = 0.9214$ ;  $r^2 = 0.0022$ ); a correlation was not apparent for the reduction in thickness of epidermis (B) ( $p = 0.9446$ ;  $r^2 = 0.0011$ ). HD-OCT data and total DLQI score showed a clear trend towards a decrease in the thickness of the dermis (C) ( $p = 0.1986$ ;  $r^2 = 0.3050$ ).

The objective assessment of pathological scarring is crucial in evaluating the clinical response to different therapies. The non-invasive objective measurement methods will help to compare and assess different therapeutic regimes, thus facilitating the best individual treatment choice for each patient. It will also be possible to define whether a therapeutic approach has to be changed because the patient does not respond adequately. A major problem in scar therapy is that scar tissue responds (even intraindividually) very differently. This is why some patients might benefit from different therapeutic approaches. It is therefore necessary to determine whether a patient is eligible for a specific therapy and whether the patient might respond positively to the applied therapy.

Since our study was only performed with a relatively small group of Caucasian patients, there are clearly limitations. Indeed, findings will have to be confirmed using a larger patient population, including subjects from other ethnic groups. Also, all of our patients showed a good clinical response to the applied treatment. Thus, in our study, differentiation between non-responders and responders using HD-OCT or ultrasound was not possible. Non-invasive imaging is, to date, not always available in every dermatological practice or clinic, as the devices are still expensive, leading to high examination costs. On the other hand, it is a safe, fast, and easy-to-use method that offers a level of detail for scar documentation that is similar to histopathological examination. In the

future, modern imaging in dermatological practice might become more cost-effective through greater popularity and wide-spread application. In addition, through technological progress to increase resolution, the method may become more sensitive in the future. In particular, the combination of established subjective assessments and non-invasive imaging methods, such as innovative HD-OCT and established sonography, may lead to a better assessment and evaluation of scar therapy, particularly suited to studies in which minor differences may play significant roles. Despite our promising results, further research on a larger cohort of patients to confirm this data is needed.

## Conclusion

In summary, sonography is an appropriate tool to measure the height of the scar, but due to a lack of resolution, the assessment of microscopic morphological structures or details, such as the epidermal/dermal layer, is not possible. HD-OCT imaging offers additional levels of detail, namely a much lower penetration depth compared to ultrasound, but can depict morphological structures, the epidermal and dermal layers, and even collagen fibres. This is why the combination of both HD-OCT and sonography may be used in a synergistic fashion for the evaluation of therapeutic success after intralesional triamcinolone acetonide and cryotherapy.

This leads to additional objective information for the therapist concerning the quality and success of the applied treatment. In particular, in combination with established subjective assessments, such as applied questionnaires and high-resolution sonography, HD-OCT will complete the clinical monitoring of scar therapy. With the application of all known and established subjective and objective evaluation methods, the therapeutic success of the applied treatment cannot only be demonstrated, but also compared with regards to different treatments. It may eventually become possible to predict treatment results, as well as therapy failure, by defining objective criteria using the HD-OCT. This enlarges the range of application for HD-OCT [21, 29, 32]. However, due to the small and heterogeneous observation group and the fact that all patients responded to the treatment, no HD-OCT score concerning therapeutic outcome could be developed. Therefore, a larger cohort of patients should be evaluated to confirm our promising data with a view to creating a scoring system. ■

**Disclosure.** *Financial support: The HD-OCT Skintell device used in this study was provided by Agfa Health-Care GmbH. Conflict of interest: T.v.B. served as lecturer for Agfa Healthcare GmbH.*

## References

1. Nast A, Eming S, Fluhr J, *et al.* German S2k guidelines for the therapy of pathological scars (hypertrophic scars and keloids). *J Dtsch Dermatol Ges* 2012; 10: 747-62.

2. Gauglitz GG. Management of keloids and hypertrophic scars: current and emerging options. *Clin Cosmet Investig Dermatol* 2013; 6: 103-14.
3. Tomasek JJ, Gabbiani G, Hinz B, *et al.* Myofibroblasts and mechano-regulation of connective tissue remodelling. *Nat Rev Mol Cell Biol* 2002; 3: 349-63.
4. Shih B, Bayat A. Comparative genomic hybridisation analysis of keloid tissue in Caucasians suggests possible involvement of HLA-DRB5 in disease pathogenesis. *Arch Dermatol Res* 2012; 304: 241-9.
5. Karrer S. Therapy of keloids. *Hautarzt* 2007; 58: 979-89.
6. Leventhal D, Furr M, Reiter D. Treatment of keloids and hypertrophic scars: a meta-analysis and review of the literature. *Arch Facial Plast Surg* 2006; 8: 362-8.
7. Draaijers LJ, Tempelman FR, Botman YA, *et al.* The patient and observer scar assessment scale: a reliable and feasible tool for scar evaluation. *Plast Reconstr Surg* 2004; 113: 1960-5, discussion: 1966-7.
8. Finlay AY, Khan GK. Dermatology Life Quality Index (DLQI)-a simple practical measure for routine clinical use. *Clin Exp Dermatol* 1994; 19: 210-6.
9. Cheng W, Saing H, Zhou H, *et al.* Ultrasound assessment of scald scars in Asian children receiving pressure garment therapy. *J Ped Surg* 2001; 36: 466-9.
10. Menghini M, Duncan JL. Diagnosis and complementary examinations. *Dev Ophthalmol* 2014; 53: 53-69.
11. Hinz T, Ehler LK, Hornung T, *et al.* Preoperative characterization of basal cell carcinoma comparing tumour thickness measurement by optical coherence tomography, 20-MHz ultrasound and histopathology. *Acta Derm Venereol* 2012; 92: 132-7.
12. Hofmann-Wellenhof R, Pellacani G, Malvehy J, Soyer HP, editors. *Reflectance Confocal Microscopy for Skin Diseases*. Berlin, Heidelberg: Springer; Berlin Heidelberg, 2012.
13. Maier T, Braun-Falco M, Hinz T, *et al.* Morphology of basal cell carcinoma in high definition optical coherence tomography: en-face and slice imaging mode, and comparison with histology. *J Eur Acad Dermatol Venereol* 2013; 27: e97-104.
14. Maier T, Sattler E, Braun-Falco M, *et al.* High-definition optical coherence tomography for the *in vivo* detection of demodex mites. *Dermatology* 2012; 225: 271-6.
15. Maier T, Sattler EC, Braun-Falco M, *et al.* Reflectance confocal microscopy in the diagnosis of partially and completely amelanotic melanoma: report on seven cases. *J Eur Acad Dermatol Venereol* 2013; 27: e42-52.
16. Sattler EC, Maier T, Hoffmann VS, *et al.* Noninvasive *in vivo* detection and quantification of Demodex mites by confocal laser scanning microscopy. *Brit J Dermatol* 2012; 167: 1042-7.
17. Gong P, McLaughlin RA, Liew YM, *et al.* Assessment of human burn scars with optical coherence tomography by imaging the attenuation coefficient of tissue after vascular masking. *J Biomed Opt* 2014; 19: 21111.
18. Liew YM, McLaughlin RA, Gong P, *et al.* *In vivo* assessment of human burn scars through automated quantification of vascularity using optical coherence tomography. *J Biomed Opt* 2013; 18: 061213.
19. Balci DD, Inandi T, Dogramaci CA, *et al.* DLQI scores in patients with keloids and hypertrophic scars: a prospective case control study. *J Dtsch Dermatol Ges* 2009; 7: 688-92.
20. Reinholz M, Poetschke J, Schwaiger H, *et al.* The dermatology life quality index as a means to assess life quality in patients with different scar types. *J Eur Acad Dermatol Venereol* 2015; 29: 2112-9.
21. Katz SM, Frank DH, Leopold GR, *et al.* Objective measurement of hypertrophic burn scar: a preliminary study of tonometry and ultrasonography. *Ann Plast Surg* 1985; 14: 121-7.
22. Naji O, Abdallah Y, Bij De Vaate AJ, *et al.* Standardized approach for imaging and measuring Cesarean section scars using ultrasonography. *Ultrasound Obstet Gynecol* 2012; 39: 252-9.
23. Khoo TL, Halim AS, Zakaria Z, *et al.* A prospective, randomised, double-blinded trial to study the efficacy of topical tocotrienol in the prevention of hypertrophic scars. *J Plast Reconstr Aesthet Surg* 2011; 64: e137-45.

- 24.** Nicholas RS, Falvey H, Lemonas P, *et al.* Patient-related keloid scar assessment and outcome measures. *Plast Reconstr Surg* 2012; 129: 648-56.
- 25.** Van De Kar AL, Corion LU, Smeulders MJ, *et al.* Reliable and feasible evaluation of linear scars by the Patient and Observer Scar Assessment Scale. *Plast Reconstr Surg* 2005; 116: 514-22.
- 26.** Van Der Wal MB, Van De Kar AL, Tuinebreijer WE, *et al.* The modified patient and observer scar assessment scale: a novel approach to defining pathologic and nonpathologic scarring? *Plast Reconstr Surg* 2012; 129: 172e-4e, author reply: 174e.
- 27.** Poetschke J, Schwaiger H, Gauglitz GG. Current and emerging options for documenting scars and evaluating therapeutic progress. *Dermatol Surg* 2016 (epub May 4).
- 28.** Choi YH, Kim KM, Kim HO, *et al.* Clinical and histological correlation in post-burn hypertrophic scar for pain and itching sensation. *Ann Dermatol* 2013; 25: 428-33.
- 29.** Ince B, Dadaci M, Oltulu P, *et al.* Effect of dermal thickness on scars in women with type III-IV Fitzpatrick skin. *Aesthetic Plast Surg* 2015; 39: 318-24.
- 30.** Tandara AA, Mustoe TA. The role of the epidermis in the control of scarring: evidence for mechanism of action for silicone gel. *J Plast Reconstr Aesthet Surg* 2008; 61: 1219-25.
- 31.** Hsu CK, Tzeng SY, Yang CC, *et al.* Non-invasive evaluation of therapeutic response in keloid scar using diffuse reflectance spectroscopy. *Biomed Opt Express* 2015; 6: 390-404.
- 32.** Ishiko T, Naitoh M, Kubota H, *et al.* Chondroitinase injection improves keloid pathology by reorganizing the extracellular matrix with regenerated elastic fibers. *J Dermatol* 2013; 40: 380-3.
- 33.** Nedelec B, Correa JA, Rachelska G, *et al.* Quantitative measurement of hypertrophic scar: interrater reliability and concurrent validity. *J Burn Care Res* 2008; 29: 501-11.

# Evaluating the Therapeutic Success of Keloids Treated With Cryotherapy and Intralesional Corticosteroids Using Noninvasive Objective Measures

HANNAH SCHWAIGER, MD,\* MARKUS REINHOLZ, MD,\* JULIAN POETSCHKE, MD,†  
THOMAS RUZICKA, MD,\* AND GERD GAUGLITZ, MD, MMS\*

---

**BACKGROUND** Intralesional corticosteroid injections combined with cryotherapy are considered a first-line therapy for keloids. However, objective evaluation on its efficacy is widely missing.

**OBJECTIVE** In this study, the authors evaluated the therapeutic benefits of cryotherapy directly followed by intralesional crystalline triamcinolone acetonide injections using ultrasound and a 3D topographic imaging device.

**MATERIALS AND METHODS** Fifteen patients with keloids were treated with cryotherapy and intralesional injections of triamcinolone acetonide for a total of 4 times at intervals of 4 weeks. Objective assessment was performed at each visit.

**RESULTS** After the last treatment, a significant average reduction of scar volume of 34.3% and an average decrease in scar height of 41.3% as determined by 3D imaging was observed compared with baseline. Ultrasound revealed an average reduction of scar height of 31.7% and an average decrease in tissue penetration depth of 37.8% when compared with baseline measurements.

**CONCLUSION** Objective measurements of relevant keloid characteristics as height, volume, and penetration depth help in quantifying the therapeutic effect. The observed results confirm that intralesional injections of crystalline triamcinolone acetonide combined with cryotherapy represent a powerful approach to reduce scar height and volume significantly.

*The authors have indicated no significant interest with commercial supporters.*

---

Excessive scarring is aesthetically disturbing and frequently represents a psychosocial burden for affected patients.<sup>1</sup> As keloids often go along with pruritus, contractures, and pain, the need for treatment is apparent and not solely based on cosmetic reasoning.<sup>2</sup> Keloids are benign hyperproliferations of dermal connective tissue. Injury of the deep dermis commonly results in scar formation. The physiologic wound healing cascade consists of inflammation, proliferation, and a remodeling phase.<sup>3–5</sup> In pathologic scar formation, a prolonged inflammatory phase and some molecular alterations concerning inflammatory pathways are held responsible for excessive scarring.<sup>6,7</sup> Keloids commonly appear on the

upper trunk, and, in contrast to hypertrophic scars, which may show a similar appearance, they exceed the margins of the original wound. Keloids can occur spontaneously but often show a genetic predisposition. Asian or African individuals are more prone to develop keloids.<sup>8–11</sup> Usually, keloid treatment remains more challenging compared with the therapy of hypertrophic scars because keloids are associated with a high recurrence rate and show no tendency to regress spontaneously.<sup>2</sup>

Over the years, therapeutic approaches to treat excessive scarring have significantly improved.<sup>12–14</sup> Common therapeutic strategies include silicone gel

\*Department of Dermatology and Allergology, Ludwig-Maximilian University, Munich, Germany; †Department of Plastic and Hand Surgery, Klinikum St. Georg gGmbH, Leipzig, Germany

© 2017 by the American Society for Dermatologic Surgery, Inc. Published by Wolters Kluwer Health, Inc. All rights reserved.  
ISSN: 1076-0512 • Dermatol Surg 2017;0:1–10 • DOI: 10.1097/DSS.0000000000001427

sheeting, pressure therapy, radiation, and cryosurgery.<sup>15–17</sup> New treatment options are intralesional injections of 5-fluorouracil, interferon, and bleomycin for therapy-refractory scars<sup>10,18,19</sup> as well as nonablative and ablative lasers.<sup>20,21</sup> In clinical practice, the injection of crystalline glucocorticoids alone or in combination with cryotherapy represents a well-proven therapy.<sup>15,22–24</sup> Combinational approaches seem to be superior<sup>25</sup> than respective monotherapies. It is assumed that cryotherapy induces changes in microcirculation and apoptosis of fibroblasts in treated scars.<sup>15</sup> This procedure results in a localized dermal edema, which facilitates injections into the scar tissue as larger volumes can be applied more easily, thus enhancing the therapeutic effect.<sup>13</sup> Common side effects of cryotherapy are pain, a prolonged healing time because of the induced blistering, and potential depigmentation.<sup>14</sup> Triamcinolone acetonide reduces scar thickness by inhibition of the collagen biosynthesis and the proliferation of fibroblasts. Potential side effects include atrophy of the subcutis, the formation of telangiectasia, and pigmentary alterations.<sup>2</sup>

To date, a variety of articles and studies to evaluate different therapeutic approaches for excessive scarring exist. However, most of them use rather subjective measurements to document therapeutic improvements of respective scar therapies. Nevertheless, over the last decade, various studies have highlighted ultrasound as an objective tool to determine changes in scar size.<sup>4,26–30</sup> More recently, the application of an 3D topographic imaging devices (PRIMOS<sup>pic</sup>) has also been studied in this context.<sup>31,32</sup> Based on current data, both tools seem reliable to deliver objective data on changes of physical scar characteristics.<sup>27,33</sup>

Although combination of cryotherapy and intralesional triamcinolone acetonide represents a frequently used technique for the treatment of keloids and has been highlighted as a promising approach in current guidelines, only 4 studies exist on its combination.<sup>25,34–36</sup> All of them confirmed the effectiveness of intralesional corticosteroids combined with cryotherapy, but none of them applied modern objective measurement methods to assess the therapeutic success. Furthermore, treatment regimens varied,

and patients were evaluated before and at the end of treatment, without information on treatment progress. Other studies did not differentiate between hypertrophic scars and keloids. In this study, the authors therefore aimed to evaluate the therapeutic outcome of the guideline-based combination of cryotherapy and corticosteroid injections for keloid treatment using both modern objective imaging solutions.

## Materials and Methods

### Patients

Fifteen patients were included from the outpatient scar clinic (7 women, 8 men) aged 18 to 54 years ( $34.5 \pm 12.5$  years) with medium-sized keloids, as defined by common diagnostic criteria,<sup>2</sup> which had existed for an average of 7.8 years ( $\pm 5.3$  years). Fitzpatrick skin types ranged from II to IV. Keloids either after trauma, surgery, acne, or by spontaneous formation were located mainly on the upper trunk (Table 1). Most patients had treatments in the past, which mainly included moisturizers such as silicones, cryotherapy alone, or laser, which were either unsuccessful or led to a regress of keloid formation. The patients were enrolled after approval by the Ethics Committee of the Ludwig-Maximilian University, and written informed consent from each patient was obtained. Exclusion criteria were pregnancy, intralesional injections of corticosteroids during the last 6 months, chronic diseases such as diabetes or coagulopathies, and participation in other studies.

Patients were treated 4 times with cryotherapy directly followed by intralesional injections of triamcinolone acetonide into each scar at monthly intervals. Standardization of injection techniques was based on the authors' clinical settings and obtained by using the same drug, same needle size (27 Gauge), and same brand of Luer-lock syringes for injections. Keloids were injected by the same experienced physician at each visit. Injection volumes were depending on the size of the keloid and were carefully documented; a visible blanching of the keloid tissue was considered as end points of injections. In accordance with other studies, national and international guidelines

TABLE 1. Patient Characteristics

Patient	Sex	Age	Skin Type	Etiology	Location	Scar Age	Family History of Keloids	Previous Treatment
1	M	21	II	Trauma	Shoulder/back/ breast	1.5	–	None
2	M	48	III	Surgery	Breast	4	–	None
3	F	48	II	Surgery	Breast	10	–	Moisturizing, silicone
4	M	34	IV	Spontaneous	Shoulder/arms	23	–	None
5	F	21	III	Surgery	Back/shoulder	2	–	Surgical excision
6	F	46	III	Surgery	Back/breast	7	–	Moisturizing
7	M	45	II	Trauma	Breast/shoulder	10	–	None
8	M	34	IV	Spontaneous	Breast	16	–	None
9	M	29	III	Acne	Back	4.5	–	Moisturizing, cryotherapy
10	F	50	II	Surgery	Breast/shoulder	4	+	Moisturizing
11	F	28	III	Surgery	Neck	2	+	Moisturizing
12	M	54	II	Surgery	Breast	12	–	Moisturizing
13	F	20	III	Acne	Shoulder/back/ breast	5	+	Moisturizing
14	F	18	III	Spontaneous	Shoulder	2	–	Moisturizing, laser
15	M	21	III	Spontaneous	Shoulder	2	–	Moisturizing

treatment was initiated with triamcinolone acetonide concentrations of 10 mg/mL, which were increased up to 40 mg/mL at subsequent visits.<sup>34,37</sup> Directly before injection, cryotherapy was applied with liquid nitrogen spray for 10 seconds and the exact same procedure was repeated after 1 minute. Ultrasound and 3D topographic imaging measurements were performed directly before the respective treatment by the same investigator.

### **3D Topographic Imaging Device: Phase Shift Rapid In Vivo Measurement of Skin (PRIMOS<sup>pico</sup>)**

To provide 3-dimensional and high-resolution images of the scars, the PRIMOS<sup>pico</sup> system (GF Messtechnik, Teltow, Germany) was used. The device is commonly applied to measure wrinkles.<sup>26,27,38</sup> Furthermore, it is highly suitable to assess pathologic scarring.<sup>32,33</sup> Using micromirrors, this 3D topographic imaging device projects a stripe pattern with sinusoidal gray levels, which is captured by a CCD camera. Measuring the gray levels and displacement of this stripe pattern creates a detailed and color-coded height map of the measured surface. These height maps were used to analyze scar height and volume.

### **Sonography**

Scars were assessed during each visit by using a high-resolution B-image sonogram. To ensure a good penetration depth into the scar combined with a high resolution, a 11-MHz receiving transducer was used in combination with the Logiq P6 Pro (GE Healthcare, Solingen, Germany) and a sufficient amount of ultrasound gel was applied to avoid pressure on the scar, which may influence measurement. According to the manufacturer, this configuration yields a skin penetration depth of up to 40 mm and a lateral resolution of about 158  $\mu\text{m}$ . Sonography was used to analyze scar elevation and cutaneous penetration.

### **Digital Photography**

Digital photography was used to document the therapeutic success. A professional in-house photographer took photos during each visit after obtaining additional written informed consent for this procedure from each patient. Photography was not standardized between visits within the study limitations section.

### **Data Analysis**

Statistical analyses were performed using the GraphPad Prism 5 Software (GraphPad Software,



Inc., La Jolla, CA). The data were first analyzed for Gaussian distribution using the D'Agostino and Pearson omnibus normality test. After establishing Gaussian distribution of data, the repeated-measures ANOVA was applied to calculate statistical significance of the results, which were displayed as mean  $\pm$  SD. To compare the results of each visit in detail, Bonferroni's Multiple Comparison Test was used. The significance level was set at  $\alpha = 0.05$ .

## Results

The authors evaluated the therapeutic progress of triamcinolone acetonide injections in combination with cryotherapy in a total of 15 patients during each visit directly before the respective treatment. In addition, adverse events and side effects were documented: 8 patients developed telangiectasia, 4 of them showed pigmentation disorders such as reddish brown discoloration of the keloid, and one suffered from temporary ulceration after the fourth injection. The obtained results regarding injected amount of triamcinolone acetonide were evaluated for each visit

(Table 2). For the first and the second injection, the amount of triamcinolone acetonide averaged 0.9 mL ( $\pm 0.6$  mL for the first injection and  $\pm 0.7$  mL for the second injection) for each keloid and decreased to 0.4 mL ( $\pm 0.3$  mL) of injected triamcinolone acetonide at the third visit. At Visit 4, an average amount of 0.5 mL ( $\pm 0.3$  mL) triamcinolone acetonide was injected. The decreased amount of crystalline corticosteroid throughout the treatment session resulted from the reduced scar volume.

### Digital Photography

Visual assessment of photographs taken before and after treatment showed clear improvement of scar volume and circumference objectively interpreted by a blinded rater (Figure 1).

### 3D Topographic Imaging Device

In matching mode, a program of the used 3D topographic imaging device, a comparison of the scar before (Figure 2A) and after treatment (Figure 2B) is possible. A highly significant ( $p < .0001$ ) reduction of surface height after 4 treatment sessions could be observed (Figure 3A). After the first treatment and before the second intervention, the scar elevation was reduced significantly by 18.3% ( $\pm 15.1\%$ ) ( $p = .0143$ ) compared with baseline. Subsequent documentation showed a reduction of 29.9% ( $\pm 17.9\%$ ) ( $p = .2258$ ) after the second, 37.8% ( $\pm 19.9\%$ ) ( $p = .3391$ ) after the third, and 41.3% ( $\pm 20.6\%$ ) ( $p = .2075$ ) after the fourth treatment session compared with baseline (Figure 3B). These results were proportional to the calculated loss of volume of the scar during treatment with triamcinolone acetonide injections (Figure 3C). After the first injection, the average volume was reduced by 13.1% ( $\pm 10.3\%$ ) ( $p = .017$ ), after the second by 21.7% ( $\pm 14.0\%$ ) ( $p = .4602$ ), and after the third injection by 30.5% ( $\pm 16.9\%$ ) ( $p = .5011$ ). By the fourth visit, the relative decrease of height and volume was 34.3% ( $\pm 18.0\%$ ) ( $p = .4799$ ) compared with baseline (Figure 3D).

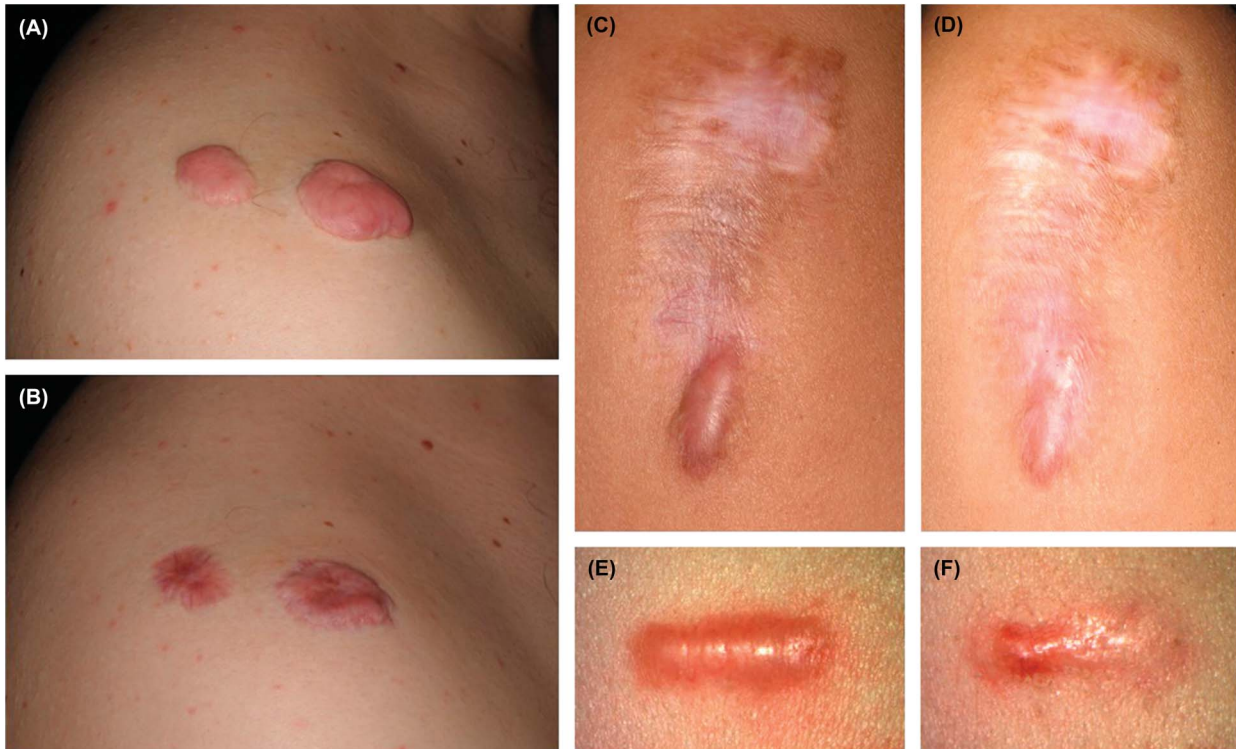
### Sonography

Ultrasound measurements demonstrated a significant reduction of scar elevation, penetration depth and

**TABLE 2. Evaluation of Injected Volumes of Triamcinolone Acetonide and Absolute Measurement Results of Scar Height, Volume, and Penetration Depth**

	<i>Absolute Results</i>
Injected amount of TAC in $n = 15$ keloids	
At Visit I: 10–20 mg/mL	Visit I: $0.9 \pm 0.6$ mL
At Visit II: 10–20–40 mg/mL	Visit II: $0.9 \pm 0.7$ mL
At Visit III + IV: 20–40 mg/mL	Visit III: $0.4 \pm 0.3$ mL Visit IV: $0.5 \pm 0.3$ mL
Average height $\pm$ SD	
Before	$3.2 \pm 1.2$ mm
After	$2.2 \pm 1.2$ mm
Average volume $\pm$ SD	
Before	$737 \pm 417$ mm <sup>3</sup>
After	$443 \pm 345$ mm <sup>3</sup>
Average embossment $\pm$ SD	
Before	$2.5 \pm 1.5$ mm
After	$1.7 \pm 1.3$ mm
Average penetration depth $\pm$ SD	
Before	$2.0 \pm 1.3$ mm
After	$1.4 \pm 1.2$ mm

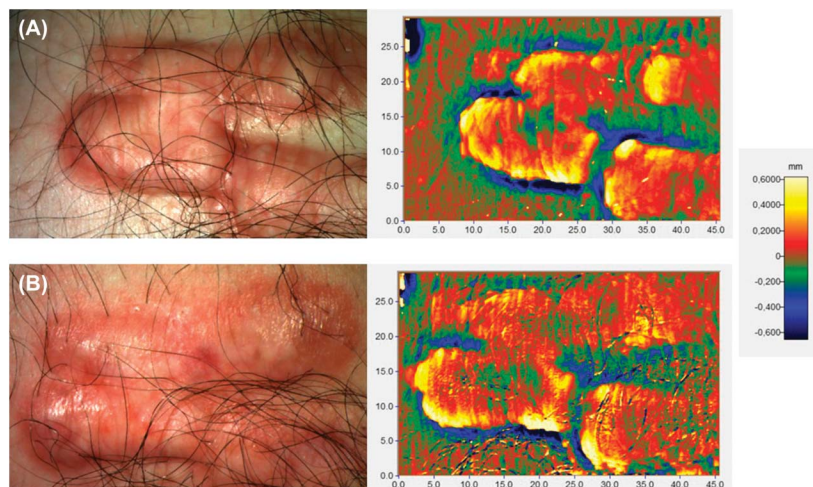
TAC, triamcinolone acetonide.



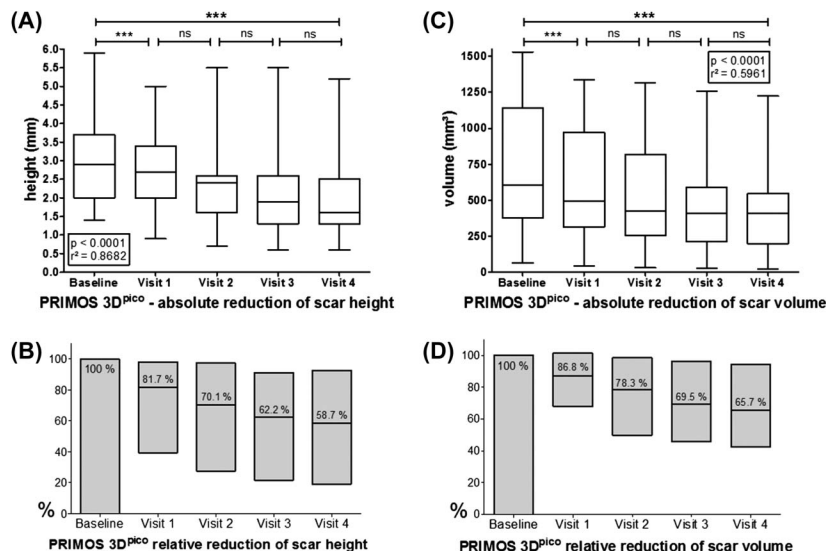
**Figure 1.** Digital photography of Patient 15 (A and B), Patient 5 (C and D), and Patient 13 (E and F) with keloid before (A, C, and E) and after (B, D, and F) 4 injections of triamcinolone acetonide in combination with cryotherapy.

volume, as well as a reduction of echo-poor areas corresponding to collagen-rich scar tissue (Figure 4A). As treatment progressed, more echo-rich reflections became visible in the sonogram indicating a transformation into more homogeneous scar tissue (Figure 4B). By sonography, a decrease of scar height (Figure 5A) and intracutaneous infiltration

(Figure 5C) could be demonstrated. After one treatment, an average reduction of scar height of 12.9% ( $\pm 14.8\%$ ) ( $p = .0134$ ) was observed, after 2 injections 19.8% ( $\pm 15.9\%$ ) ( $p = .0489$ ), after 3 treatments 26.7% ( $\pm 18.6\%$ ) ( $p = .1993$ ), and after 4 injections 31.7% ( $\pm 19.9\%$ ) ( $p = .3992$ ) compared with baseline (Figure 5B). The reduction in subepidermal depth of



**Figure 2.** The skin-tone and color-height-encoded images were taken with the 3D topographic imaging device PRIMOS<sup>pico</sup> using the matching program mode. Patient 2—native scar (A)—was treated 4 times with cryotherapy and triamcinolone acetonide injections (B).



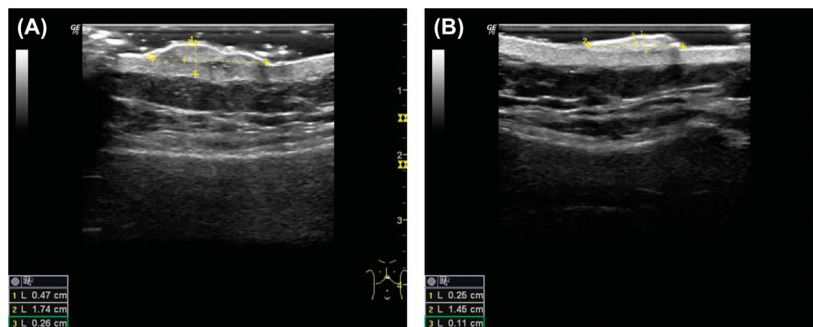
**Figure 3.** Absolute reduction of surface height (A) and volume (C) as well as the relative results of the reduction of scar height (B) and volume (D) as measured with PRIMOS<sup>PICO</sup>.

the scar after one injection was 15.5% ( $\pm 12.0\%$ ) ( $p = .0018$ ) and after 2 interventions 25.0% ( $\pm 15.4\%$ ) ( $p = .1438$ ). An average reduction of 33.2% ( $\pm 17.4\%$ ) ( $p = .1466$ ) after 3 and of 37.8% ( $\pm 16.7\%$ ) ( $p = .1723$ ) after 4 injections could be observed (Figure 5D).

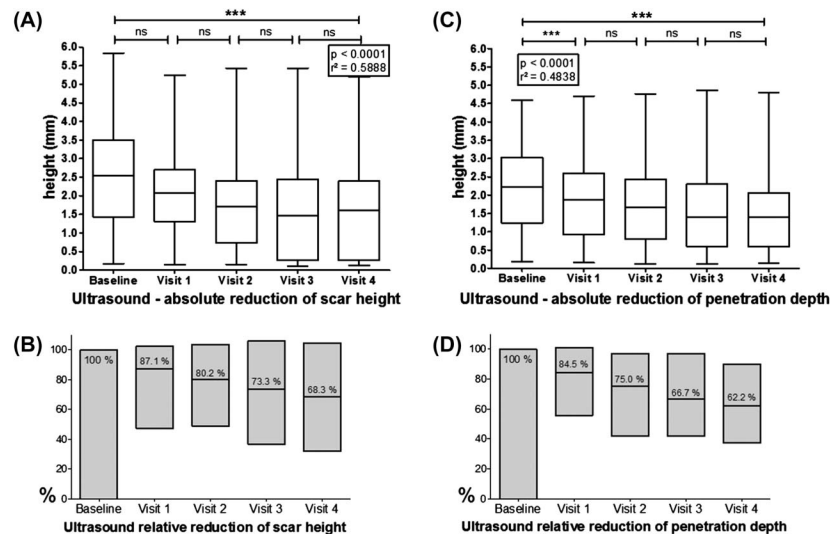
**Discussion**

In this study, the authors aimed to objectively evaluate treatment success of the guideline-based combinational therapy of cryotherapy and triamcinolone acetonide injections<sup>2,14</sup> for the treatment of keloids by using a 3D topographic imaging device and ultrasound. Based on objective measurements, a significant average reduction of scar volume of 34.3% and an average decrease in scar height of 41.3% as determined by 3D imaging was observed after a total of 4

treatment sessions compared with baseline. Ultrasound revealed an average reduction of scar height of 31.7% and an average decrease in tissue penetration depth of 37.8% when compared with baseline measurements. More specifically, 5 of 15 patients reached an average reduction of scar height and volume of 50% or more after 4 treatment series. An average reduction between 50% and 20% could be observed in 5 patients. The remaining 5 patients did not achieve a sufficient reduction of volume and height and defined as average reduction by 20% or less after 4 injections of triamcinolone acetonide combined with cryotherapy. Based on their observation, a reduction of scar height by 20% or less after 2 treatment periods constitutes an adequate objective criterion to define resistance to therapy. Treatments within their study were tolerated relatively well although intralesional



**Figure 4.** Ultrasound images of Patient 9 in measuring mode before (A) and after (B) treatment. Clearly visible in the reduction of embossment and penetration depth. In addition, a decrease of the darker areas before therapy to a more homogeneous scar tissue after 4 injections of triamcinolone acetonide and cryotherapy is apparent.



**Figure 5.** Evaluation of the absolute reduction of scar height (A) and penetration depth (C) measured with high-resolution B-image sonogram. The authors also observed relative results of the reduction of scar height (B) and penetration depth into the skin (D).

corticosteroid injections have shown side effects in up to 63% of patients.<sup>11</sup> Adverse events in their setting mostly included formation of telangiectasia ( $n = 8$ ), which may be easily improved by pulsed dye lasers or intense pulsed light.

In depth, assessment of scar therapy is crucial to prevent the implementation of treatment regimen with a considerable risk of side effects, disproportionate to the achieved therapeutic success.

Intralesional corticosteroid injections with supplementary cryotherapy are first-line therapy for the treatment of keloids.<sup>2,39</sup> In 1977, the combination of corticosteroids and cryosurgery was introduced and detailed information on the method provided.<sup>36</sup> Despite the lack of objective parameters, the promising results led to the establishment of this method. Injections are recommended for at least 3 courses<sup>25</sup> or until complete flattening of the scar is reached. A maximum of 8 injections has been proposed.<sup>37,40</sup> An interindividual controlled study with 10 patients using calipers and digital photography was performed to determine the effect of cryotherapy and corticosteroid injections in keloids.<sup>25</sup> A more objective assessment method was used in a study of 33 patients<sup>35</sup>: they took a wax pattern of alginate impressions of each keloid to observe changes in volume and surface of the keloids. Patients were treated only once with either

cryotherapy or corticosteroid injections alone or their combination. The results of combination therapy were significantly better than either method alone, so the authors proposed synergistic effect of cryotherapy and intralesional triamcinolone acetonide. The latest study on 21 patients was published in 2008 and compared the therapeutic outcome of either cryotherapy or corticosteroid injections into the keloid alone with the combination of both.<sup>34</sup> A visual analog scale was used to evaluate the treatment results, which concluded that the combination therapy was superior.

Current guidelines for scar therapy<sup>2,13</sup> mention a response rate, which varies between 50% and 100% and a recurrence rate between 9% and 50% according to meta-analysis.<sup>41–43</sup> These data are based on studies, which applied different treatment regimens and diverse evaluation methods—neither objective measurement methods have been applied nor the combination of cryotherapy and corticosteroid injections into the keloid has been evaluated. The 4 studies, which observed the therapy results of corticosteroid injections alone, were performed in the 1970s or before.<sup>42–45</sup> Newer study approaches have not yet been included in current publications. Also, some studies did not differentiate between keloids and hypertrophic scars. As the latter commonly regress spontaneously,<sup>2</sup> a definite conclusion about the recurrence rate of enhanced scar formation cannot be made. The wide

fluctuation of response and recurrence rates is not only due to the various study approaches but also illustrates that every scar requires an individualized treatment. A standard approach still does not exist. The updated international guidelines for scar therapy, therefore, favor a combination approach with multiple modalities.<sup>46</sup>

With modern 3D topographic imaging device height, volume and surface of the scar can be objectively documented and compared with a baseline measurement. The 3D topographic imaging devices as the PRIMOS<sup>pic</sup> have already provided solid data and valid results in studies evaluating the therapy of hypertrophic scars, keloids, acne scars, and striae distensae.<sup>21,26,31,32,38</sup> The various presentation modes are helpful for the 3-dimensional demonstration of the treatment progress. The safe and easy handling makes it a promising tool in clinical scar examination. It is well-suitable for small to medium scars, but in case of extended keloid formation, the 3D imaging unit's field of view may be too small to capture the entire scar. Another disadvantage is its inability to measure skin Types V and VI. As keloids occur more often in Asian or African individuals<sup>9</sup> who present mainly with darker skin types such as IV to VI according to Fitzpatrick,<sup>47</sup> ultrasound measurement should be preferred.

Sonography represents a frequently used noninvasive observation tool in the treatment of pathologic scars.<sup>4,26–29</sup> In dermatological research, high frequency ultrasound with 7.5 MHz and above is used. It offers a sufficient penetration depth as well as high resolution and thereby achieves reliable measurement results in scar assessment. In contrast to 3D topographic imaging devices, ultrasound enables the assessment of scar height and penetration depth but not of the volume or surface. However, ultrasound is available in nearly every clinical institution. This might facilitate its more frequent use compared with other devices.

Based on their study data, both applied objective measurement methods can be recommended as highly suitable for the therapeutic assessment of pathologic scars. For an overall therapeutic assessment, however,

standardized questionnaires may be helpful by adding additional relevant parameters to the evaluation<sup>33,48,49</sup> because successful scar treatments also include the reduction of scar-associated symptoms such as pain, contractures, and pruritus. Established questionnaires such as the Patient and Observer Scar Assessment Scale or the Dermatology Life Quality Index cover important items of augmented scar formation and may therefore be applied for additional assessment of scar therapy.<sup>1,49</sup>

Limitations of their study include the relatively small number of included patients, the lack of follow-ups, and certain shortcomings in the standardization of the injection technique itself.

## Conclusion

As corticosteroid injections and cryotherapy are the mainstay of therapy for hypertrophic scars and keloids, evaluating the evidence of this treatment approach is required. Here, the authors could demonstrate that ultrasound assessment along with noninvasive in vivo 3D topographic imaging measurements could objectively confirm the clinically observed efficacy of combined cryotherapy and intralesional injection of corticosteroids for the treatment of keloids if the physician is considering potential side effects such as neovessel formation and pigmentary changes.

Because of its sensitivity, these objective measures may be useful in identifying responders from nonresponders earlier than conventional assessments and may thus represent promising tools in future scar assessments.

## References

1. Reinholz M, Poetschke J, Schwaiger H, Epple A, et al. The dermatology life quality index as a means to assess life quality in patients with different scar types. *J Eur Acad Dermatol Venereol* 2015;29:2112–9.
2. Nast A, Eming S, Fluhr J, Fritz K, et al. German S2k guidelines for the therapy of pathological scars (hypertrophic scars and keloids). *J Dtsch Dermatol Ges* 2012;10:747–62.
3. Chike-Obi CJ, Cole PD, Brissett AE. Keloids: pathogenesis, clinical features, and management. *Semin Plast Surg* 2009;23:178–84.
4. Lumenta DB, Siepmann E, Kamolz LP. Internet-based survey on current practice for evaluation, prevention, and treatment of scars,

- hypertrophic scars, and keloids. *Wound Repair Regen* 2014;22:483–91.
5. Gantwerker EA, Hom DB. Skin: histology and physiology of wound healing. *Facial Plast Surg Clin North Am* 2011;19:441–53.
  6. Al-Attar A, Mess S, Thomassen JM, Kauffman CL, et al. Keloid pathogenesis and treatment. *Plast Reconstr Surg* 2006;117:286–300.
  7. Berman B, Maderal A, Raphael B. Keloids and hypertrophic scars: pathophysiology, classification, and treatment. *Dermatol Surg* 2016;43:3–18.
  8. Shih B, Bayat A. Genetics of keloid scarring. *Arch Dermatol Res* 2010;302:319–39.
  9. Davis SA, Feldman SR, McMichael AJ. Management of keloids in the United States, 1990–2009: an analysis of the national ambulatory medical care survey. *Dermatol Surg* 2013;39:988–94.
  10. Payavpipapong K, Niumpradit N, Piriyanand C, Buranaphalin S, et al. The treatment of keloids and hypertrophic scars with intralesional bleomycin in skin of color. *J Cosmet Dermatol* 2015;14:83–90.
  11. Mustoe TA, Cooter RD, Gold MH, Hobbs FD, et al. International clinical recommendations on scar management. *Plast Reconstr Surg* 2002;110:560–71.
  12. Arno AI, Gauglitz GG, Barret JP, Jeschke MG. New molecular medicine-based scar management strategies. *Burns* 2014;40:539–51.
  13. Gauglitz GG. Management of keloids and hypertrophic scars: current and emerging options. *Clin Cosmet Investig Dermatol* 2013;6:103–14.
  14. Gold MH, Berman B, Clementoni MT, Gauglitz GG, et al. Updated international clinical recommendations on scar management: part 1—evaluating the evidence. *Dermatol Surg* 2014;40:817–24.
  15. Karagoz H, Yuksel F, Ulkur E, Evinc R. Comparison of efficacy of silicone gel, silicone gel sheeting, and topical onion extract including heparin and allantoin for the treatment of postburn hypertrophic scars. *Burns* 2009;35:1097–103.
  16. Beuth J, Hunzelmann N, Van Leendert R, Basten R, et al. Safety and efficacy of local administration of contractubex to hypertrophic scars in comparison to corticosteroid treatment. Results of a multicenter, comparative epidemiological cohort study in Germany. *In Vivo* 2006;20:277–83.
  17. Candy LH, Cecilia LT, Ping ZY. Effect of different pressure magnitudes on hypertrophic scar in a Chinese population. *Burns* 2010;36:1234–41.
  18. Camacho-Martinez FM, Rey ER, Serrano FC, Wagner A. Results of a combination of bleomycin and triamcinolone acetonide in the treatment of keloids and hypertrophic scars. *An Bras Dermatol* 2013;88:387–94.
  19. Wilson AM. Eradication of keloids: surgical excision followed by a single injection of intralesional 5-fluorouracil and botulinum toxin. *Can J Plast Surg* 2013;21:87–91.
  20. Kim DH, Ryu HJ, Choi JE, Ahn HH, et al. A comparison of the scar prevention effect between carbon dioxide fractional laser and pulsed dye laser in surgical scars. *Dermatol Surg* 2014;40:973–8.
  21. Chapas AM, Brightman L, Sukal S, Hale E, et al. Successful treatment of acneiform scarring with CO2 ablative fractional resurfacing. *Lasers Surg Med* 2008;40:381–6.
  22. Atiyeh BS. Nonsurgical management of hypertrophic scars: evidence-based therapies, standard practices, and emerging methods. *Aesthetic Plast Surg* 2007;31:468–92; discussion 493–464.
  23. Khan MA, Bashir MM, Khan FA. Intralesional triamcinolone alone and in combination with 5-fluorouracil for the treatment of keloid and hypertrophic scars. *J Pak Med Assoc* 2014;64:1003–7.
  24. Davison SP, Dayan JH, Clemens MW, Sonni S, et al. Efficacy of intralesional 5-fluorouracil and triamcinolone in the treatment of keloids. *Aesthet Surg J* 2009;29:40–6.
  25. Yosipovitch G, Widijanti Sugeng M, Goon A, Chan YH, et al. A comparison of the combined effect of cryotherapy and corticosteroid injections versus corticosteroids and cryotherapy alone on keloids: a controlled study. *J Dermatolog Treat* 2001;12:87–90.
  26. Blevé M, Capra P, Pavanetto F, Perugini P. Ultrasound and 3D skin imaging: methods to evaluate efficacy of striae distensae treatment. *Dermatol Res Pract* 2012;2012:673706.
  27. Perry DM, McGrouther DA, Bayat A. Current tools for noninvasive objective assessment of skin scars. *Plast Reconstr Surg* 2010;126:912–23.
  28. Cheng W, Saing H, Zhou H, Han Y, et al. Ultrasound assessment of scald scars in Asian children receiving pressure garment therapy. *J Pediatr Surg* 2001;36:466–9.
  29. Fraccalvieri M, Sarno A, Gasperini S, Zingarelli E, et al. Can single use negative pressure wound therapy be an alternative method to manage keloid scarring? A preliminary report of a clinical and ultrasound/colour-power-doppler study. *Int Wound J* 2013;10:340–4.
  30. Acosta S, Ureta E, Yanez R, Oliva N, et al. Effectiveness of intralesional triamcinolone in the treatment of keloids in children. *Pediatr Dermatol* 2016;33:75–9.
  31. Friedman PM, Skover GR, Payonk G, Geronemus RG. Quantitative evaluation of nonablative laser technology. *Semin Cutan Med Surg* 2002;21:266–73.
  32. Gauglitz GG, Bureik D, Dombrowski Y, Pavicic, et al. Botulinum toxin A for the treatment of keloids. *Skin Pharmacol Physiol* 2012;25:313–8.
  33. Poetschke J, Schwaiger H, Gauglitz GG. Current and emerging options for documenting scars and evaluating therapeutic progress. *Dermatol Surg* 2016;43:25–36.
  34. Sharma S, Bhanot A, Kaur A, Dewan SP. Role of liquid nitrogen alone compared with combination of liquid nitrogen and intralesional triamcinolone acetonide in treatment of small keloids. *J Cosmet Dermatol* 2007;6:258–61.
  35. Anchlia S, Rao KS, Bonanthaya K, Vohra D. Keloidoscope: in search for the ideal treatment of keloids. *J Maxillofac Oral Surg* 2009;8:366–70.
  36. Ceilley RI, Babin RW. The combined use of cryosurgery and intralesional injections of suspensions of fluorinated adrenocorticosteroids for reducing keloids and hypertrophic scars. *J Dermatol Surg Oncol* 1979;5:54–6.
  37. Trisliana Perdanasari A, Lazzeri D, Su W, Xi W, et al. Recent developments in the use of intralesional injections keloid treatment. *Arch Plast Surg* 2014;41:620–9.
  38. Bloemen MC, van Gerven MS, van der Wal MB, Verhaegen PD, et al. An objective device for measuring surface roughness of skin and scars. *J Am Acad Dermatol* 2011;64:706–15.
  39. Block L, Gosain A, King TW. Emerging therapies for scar prevention. *Adv Wound Care (New Rochelle)* 2015;4:607–14.
  40. Ahuja RB, Chatterjee P. Comparative efficacy of intralesional verapamil hydrochloride and triamcinolone acetonide in hypertrophic scars and keloids. *Burns* 2014;40:583–8.
  41. Robles DT, Moore E, Draznin M, Berg D. Keloids: pathophysiology and management. *Dermatol Online J* 2007;13:9.
  42. Kiil J. Keloids treated with topical injections of triamcinolone acetonide (kenalog). Immediate and long-term results. *Scand J Plast Reconstr Surg* 1977;11:169–72.
  43. Griffith BH, Monroe CW, McKinney P. A follow-up study on the treatment of keloids with triamcinolone acetonide. *Plast Reconstr Surg* 1970;46:145–50.
  44. Ketchum LD, Robinson DW, Masters FW. Follow-up on treatment of hypertrophic scars and keloids with triamcinolone. *Plast Reconstr Surg* 1971;48:256–9.

45. Griffith BH. The treatment of keloids with triamcinolone acetonide. *Plast Reconstr Surg* 1966;38:202-8.
46. Gold MH, McGuire M, Mustoe TA, Pusic A, et al. Updated international clinical recommendations on scar management: part 2—algorithms for scar prevention and treatment. *Dermatol Surg* 2014; 40:825-31.
47. Roberts WE. Skin type classification systems old and new. *Dermatol Clin* 2009;27:529-33. viii.
48. Reinholz M, Schwaiger H, Poetschke J, Epple A, et al. Objective and subjective treatment evaluation of scars using optical coherence tomography, sonography, photography, and standardised questionnaires. *Eur J Dermatol* 2016;26:599-608.
49. Poetschke J, Reinholz M, Schwaiger H, Epple A, et al. DLQI and POSAS Scores in keloid patients. *Facial Plast Surg* 2016;32:289-95.

---

Address correspondence and reprint requests to: Hannah Schwaiger, MD, Department of Dermatology and Allergology, Ludwig-Maximilian University, Frauenlobstr. 9-11, 80337 Munich, Germany, or e-mail: hannah.schwaiger@web.de