

Aus dem Institut für Klinische Radiologie der
Universität München

Direktor: Prof. Dr. med. Dr. h. c. Maximilian F. Reiser

Wertigkeit der zeit- und hochaufgelösten kontrastverstärkten
Magnetresonanzangiographie
bei supraaortalen Gefäßstenosen

Dissertation
zum Erwerb des Doktorgrades der Medizin
an der Medizinischen Fakultät der
Ludwig-Maximilians-Universität zu München

vorgelegt von
Ulrike Einhäuser
aus
München
2005

**Mit Genehmigung der Medizinischen Fakultät
der Universität München**

Berichterstatter: PD Dr. med. J. Scheidler

Mitberichterstatter: Prof. Dr. L. Lauterjung

Mitbetreuung durch den
promovierten Mitarbeiter:

Dekan: Prof. Dr. med. D. Reinhardt

Tag der mündlichen Prüfung: 10.11.2005

Inhaltsverzeichnis

1	Einleitung.....	6
1.1	Allgemeines	7
1.2	Pathologie der supraaortalen, arteriellen Gefäße	7
1.2.1	Ätiologie	7
1.2.2	Lokalisation	8
1.2.3	Hämodynamik.....	8
1.3	Klinische Symptomatik.....	9
1.4	Diagnostik	9
1.4.1	Doppler-/Duplexsonographie.....	10
1.4.2	Digitale Subtraktionsangiographie	11
1.4.3	Computertomographie-Angiographie	12
1.4.4	Geschichte magnetresonanztomographischer Diagnostik.....	12
1.4.4.1	Flussgestützte Techniken	12
1.4.4.2	Kontrastmittelgestützte Techniken	13
1.5	Therapie und Sekundärprävention	14
1.5.1	Asymptomatische Stenosen	15
1.5.2	Symptomatische Stenosen	16
1.6	Aufgabenstellung	17
2	Material und Methode.....	19
2.1	Grundlagen.....	19
2.1.1	Wirkungsweise von Kontrastmitteln	19
2.1.2	Testbolusverfahren.....	19
2.2	Patientenkollektiv	21
2.3	Untersuchungsprotokoll.....	22
2.3.1	Referenzmethode DSA	22
2.3.2	MRA	22
2.3.2.1	TR-MRA	23
2.3.2.2	HR-MRA	24
2.4	Bildrekonstruktion	24

2.5	Bildanalyse.....	25
2.5.1	Stenosegradevaluation	25
2.5.2	Bildqualitätsanalyse der HR-MRA.....	26
2.5.3	Analyse der Signalqualität in HR- und TR-MRA mittels Signal/Rausch- Verhältnis	26
2.5.4	Analyse der TR-MRA.....	27
2.5.4.1	Visuelle Auswertung.....	27
2.5.4.2	Erstellung der Flussdiagramme	28
2.5.4.3	Auswertung der TR-MRA-Flussdiagramme	29
2.5.4.4	Statistik	29
3	Ergebnisse.....	31
3.1	Bildqualitätsergebnisse der MRA.....	31
3.1.1	HR-MRA	31
3.1.2	Arteriell Signal/Rausch-Verhältnis	33
3.2	Stenosegrad	34
3.2.1	Digitale Subtraktionsangiographie	34
3.2.2	MR-Angiographie.....	34
3.2.2.1	HR-MRA	34
3.2.2.2	TR-MRA	35
3.2.2.3	Direkter Stenosegradvergleich HR-/TR-MRA und Analyse von Verschlüssen	37
3.3	TR-MRA-Analyse	38
3.3.1	Visuelle Bildanalyse	38
3.3.2	Flussdiagramme	40
3.4	Bildbeispiele	44
4	Diskussion.....	48
4.1	Allgemeines	48
4.2	Methodenkritik.....	48
4.2.1	DSA und MRA	48
4.2.2	Protokoll.....	50
4.3	Ergebnisdiskussion	52

4.3.1	Bildqualität der HR-MRA	52
4.3.2	Signal/Rausch-Verhältnis der HR- und TR-MRA.....	53
4.3.3	Stenosegradevaluation	54
4.3.3.1	HR-MRA	54
4.3.3.2	TR-MRA	57
4.3.4	Flussdynamikanalyse	58
5	Zusammenfassung	62
6	Literaturverzeichnis	64
	Danksagung	75
	Lebenslauf.....	76

Verzeichnis der verwendeten Abkürzungen

2D	2-dimensional
3D	3-dimensional
a.-p.-Projektion	anterior-posterior-Projektion
ACAS	Asymptomatic Carotid Atherosclerosis Study
ACC	Arteria carotis communis
ACE	Arteria carotis externa
ACI	Arteria carotis interna
ACST	Asymptomatic Carotid Surgery Trial
AOB	Aortenbogen
AS	Arteria subclavia
AV	Arteria vertebralis
CE-MRA	kontrastverstärkte Magnetresonanztomographie
CT	Computertomographie
CTA	Computertomographieangiographie
DSA	Digitale Subtraktionsangiographie
ECST	European Carotid Surgery Trial
FLASH-Sequenz	Fast-Low-Angle-Shot-Sequenz
Gd-DTPA	Gadolinium-Diäthylentriaminpentaessigsäure
HR-MRA	high-resolved/hochauflösende Magnetresonanztomographie
KM-MRT	Kontrastmittel-MRT
LAO-Projektion	linksanteriore oblique Projektion
MIP-Technik	Maximum Intensity Projektions -Technik
MRA	Magnetresonanztomographie
MRT	Magnetresonanztomographie
NASCET	North American Symptomatic Carotid Endarterectomy Trial
NPW	negativer Vorhersagewert
OP	Operation
PPW	positiver Vorhersagewert
PRIND	prolongiertes reversibles neurologisches Defizit
SNR	Signal-Noise-Ratio, Signal/Rausch-Verhältnis

T1-Zeit/T2-Zeit	T1-/T2-Relaxationszeit
TBC	Truncus brachiocephalicus
TEA	Thrombendarterektomie
TE-Zeit	Echozeit
TIA	transitorische ischämische Attacke
TOF-Angiographie	Time-of-flight-Angiographie
TR-MRA	time-resolved/zeitaufgelöste Magnetresonanzangiographie
TR-Zeit	Repetitionszeit
VJI	Vena jugularis interna
WHO	World Health Organization

1 Einleitung

Die Entdeckung des Phänomens der magnetischen Kernresonanz durch Bloch et al., sowie Purcell et al. im Jahre 1946 legte den Grundstein für die Entwicklung der Magnetresonanztomographie (MRT). Insbesondere Paul C. Lauterbur und Peter Mansfield machten sich um die anwendungsorientierte Weiterentwicklung des physikalischen Grundprinzips verdient. Für ihre Verdienste in der MR-Forschung wurden sie im Jahr 2003 mit dem Nobelpreis für Medizin ausgezeichnet. Seit den ersten Versuchen mit Magnetresonanztomographen hat die MRT einen beachtlichen Aufschwung genommen und Eingang in die klinische Routine gefunden. Sie hat durch die Möglichkeit, innere Organe auf exakte und schonende Weise abzubilden, eine entscheidende Position in der medizinischen Diagnostik eingenommen. Sie besticht dabei durch drei wesentliche Vorteile: Abbildungen des menschlichen Körpers können nicht invasiv, dreidimensional und ohne Einsatz ionisierender Strahlung erstellt werden. In zahlreichen Fachgebieten der Medizin ist die MRT mittlerweile als diagnostische Untersuchungsmethode unentbehrlich geworden oder hat ehemals übliche invasive und risikoreiche Verfahren – wie beispielsweise die Pneumencephalographie – vollständig abgelöst.

Die Darstellung arterieller Gefäße galt über lange Zeit als eine Domäne der konventionellen Angiographie. Im Gegensatz zu den Anwendungsbereichen Bewegungsapparat und Nervensystem zählte das der Angiologie nicht primär zu den Stärken der MRT. Moderne Schnittbildverfahren zur Gefäßdarstellung – neben der MRT auch die Computertomographie (CT) – verzeichnen jedoch in jüngster Zeit erhebliche Fortschritte und beeinflussen zunehmend Indikation und Häufigkeit konventioneller Angiographieverfahren. Neben anderen Gefäßregionen trifft dies auch in besonderem Maße auf die extra- und intrakranielle Strombahn zu.

Die vorliegende Arbeit setzt sich zum Ziel, den Stellenwert zweier neuer magnetresonanztomographischer Methoden, die der kontrastverstärkten, hochauflösenden Magnetresonanztomographie (HR-MRA) und die der kontrastverstärkten dynamischen Magnetresonanztomographie (TR-MRA), im Hinblick auf stenosierende Veränderungen der arteriellen supraaortalen Strombahn im direkten

Vergleich zur herkömmlich verwendeten digitalen Subtraktionsangiographie (DSA) zu evaluieren (siehe 1.6).

1.1 Allgemeines

Laut Todesursachenstatistik der WHO zählen Schlaganfälle nach Herzerkrankungen und Tumoren zu den dritthäufigsten Todesursachen der westlichen Welt (98). Im Hinblick auf lebenslange Behinderungen im Erwachsenenalter und damit assoziierte Langzeit-Institutionalisierung stellen sie zudem die häufigste Ursache dar (55). Dies macht die enorme epidemiologische und sozialmedizinische Bedeutung des Schlaganfalls und seiner Prävention deutlich. Aus ätiologischer Sicht liegt in 85% der Fälle dem Apoplex eine ischämische Ursache, in 15% eine intrakranielle Blutung zugrunde. Ischämische Infarkte können arterio-arteriell-embolischer, kardiogen-embolischer, lokal thrombotischer, makro- oder mikroangiopathischer sowie venös-thrombotischer Genese sein. In der Literatur finden sich Angaben, dass 10-20 % aller Infarkte auf das Vorliegen einer Carotisstenose zurückzuführen sind (78). Andere Studien behaupten, dass alleine rund 25% aller ischämischen Hirninfarkte durch eine Stenose oder einen Verschluss der Arteria carotis interna hervorgerufen werden (8, 65). In jedem Fall erhöht die Diagnose einer Carotisstenose das Todesrisiko des Patienten beträchtlich (48). Eine frühzeitige zielgerichtete Diagnostik und Therapie erscheint aus all diesen Gründen dringend geboten.

1.2 Pathologie der supraaortalen, arteriellen Gefäße

1.2.1 Ätiologie

Für die Entstehung stenosierender Veränderungen der extrakraniellen Strombahn kommen mehrere Ursachen in Frage. Die Arteriosklerose ist bezogen auf das gesamte Gefäßsystem des menschlichen Körpers die häufigste Erkrankung arterieller Gefäße. Die degenerative Gefäßveränderung basiert auf einem chronisch-inflammatorischen Prozess, der als Reaktion auf eine Endothelläsion unterschiedlicher Ursache in Gang gesetzt wird. Am Ende der Erkrankung entsteht durch eine zunehmende Endotheldysfunktion, Atherombildung, Sklerosierung und Ulcerierung der Arterienwand, sowie durch Auflagerung thrombotischen Materials eine hochgradige

Stenosierung oder die vollständige Obliteration des Gefäßes (77). Derartige stenosierende Veränderungen können bei vollständiger Thrombosierung oder Insuffizienz von Kollateralgefäßen direkt beziehungsweise bei labiler Plaquestruktur auf embolischem Wege indirekt durch Minderperfusion distaler Stromgebiete in eine Ischämie münden (11).

95 % aller Stenosen extrakranieller Arterien sind arteriosklerotischer Genese (17). Zu den wichtigen Risikofaktoren in der Entstehung der Carotisstenose zählen Lebensalter, männliches Geschlecht, Nikotinabusus, arterielle Hypertonie, Gesamtcholesterinkonzentration, HDL-Cholesterin-Konzentration und Fibrinogen-Konzentration (64). In seltenen Fällen sind Stenosen der supraaortalen Strombahn auf Kollagenosen, Vaskulitiden, Dissektionen, fibromuskuläre Dysplasien und andere stenosierende Gefäßerkrankungen zurückzuführen (32).

1.2.2 Lokalisation

Bei genauerer Analyse zeigt sich, dass Stenosen der extrakraniellen Strombahn nicht gleichmäßig verteilt sind, sondern dass es sowohl im anterioren Stromgebiet der Arteria carotis sowie im posterioren, vertebrobasilären Stromgebiet Prädilektionsstellen für die Ausbildung von Stenosen gibt. Allein 50 bis 80 % aller supraaortal gelegenen Stenosen befinden sich im Bereich der anterioren Zirkulation auf Höhe der Bifurkation der Arteria carotis (27, 51). Die Aufzweigung des Gefäßes und Aufweitung der Strombahn am Bulbus führen zu turbulenten Strömungen und Flussverzögerungen – beides Faktoren, die die Bildung arteriosklerotischer Veränderungen begünstigen. Gehäuft bilden sich Stenosen allerdings auch im Truncus brachiocephalicus und in der distalen Arteria carotis interna (36). In der posterioren, supraaortalen Strombahn treten Stenosen bevorzugt im Bereich der Arteria subclavia vor der Abzweigung der Arteria vertebralis, sowie als Abgangsstenose der Arteria vertebralis aus der Arteria subclavia auf (36).

1.2.3 Hämodynamik

Im Gegensatz zu den meisten anderen Organen ist das Gehirn auf eine kontinuierliche Zufuhr von Glucose und Sauerstoff angewiesen, da es weder über einen Glykogen- noch über einen Sauerstoffspeicher verfügt. Grundsätzlich gilt, dass Lumeneinengungen einzelner hirnzuführender Arterien zunächst meist keine klinischen Folgen nach sich

ziehen. Kollateralkreisläufe und Autoregulation der Gefäße können derartige sich langsam entwickelnde Veränderungen kompensieren und zu einer beträchtlichen Senkung des TIA- und Infarkttrisikos führen (39). Im Bereich der Halsgefäße werden ipsi- und kontralateral Kollateralen über die Arteria carotis externa, die Arteria ophthalmica, sowie den Circulus Willisii aktiviert. So kann im Extremfall bei Totalverschlüssen jegliche klinische Symptomatik fehlen. Wird jedoch aufgrund der Insuffizienz von Autoregulation und Kollateralversorgung ein kritischer Punkt der Blutversorgung unterschritten, so führen Stenosen zu einem hämodynamisch wirksamen Abfall des Perfusionsdrucks und zerebralen Ischämien unterschiedlichster Schweregrade und Ausprägungen (66).

1.3 Klinische Symptomatik

Die klinische Symptomatik cerebraler Durchblutungsstörungen umfasst das gesamte Spektrum cerebraler Funktionen und zeichnet sich somit durch eine enorme Variabilität aus. In der klinischen Praxis kann häufig schon durch eine Syndrombeschreibung der Ausfallerscheinungen die von der Ischämie betroffene Region lokalisiert werden. Im Versorgungsgebiet der Arteria carotis interna liegen das Anterior-, Media- und Teile des Choroidalstromgebietes. An eine Ischämie in den genannten Hirnarealen muss klassischerweise beim akuten Auftreten folgender Symptome gedacht werden: beinbetonte Paresen mit Psychosyndromen und Blasenstörungen, Amaurosis fugax, brachiofazial-betonte, sensomotorische Hemiparesen, Aphasien, Neglect-Phänomene und mnestiche Störungen. Hirnstamm- oder Kleinhirnsymptome wie Schwindel, Erbrechen, Okulomotorikstörung, Ataxie, Dysphagie, Heiserkeit und Vigilanzstörungen beziehungsweise Gesichtsfelddefekte und neuropsychologische Ausfälle lenken dagegen den Verdacht auf eine Blutversorgungsproblematik im vertebrobasilären Stromgebiet.

1.4 Diagnostik

In der Akutphase der Schlaganfalldiagnostik ist die Computertomographie die Methode der ersten Wahl. Im weiteren Verlauf kommt in aller Regel auch die Magnetresonanz-

tomographie zum Einsatz. Im Folgenden soll im Sinne der Fragestellung der Arbeit das diagnostische Vorgehen im Rahmen der weitergehenden Abklärung einer Carotisstenose erläutert werden.

1.4.1 Doppler-/Duplexsonographie

Im diagnostischen Prozess hat sich die Doppler-/Duplexsonographie der Carotiden und Vertebralarterien – in Kombination mit einer transkraniellen Darstellung – als erste Screeningmethode etabliert. Ihr Vorteil liegt darin, dass sie schnell und ohne große Zeitverzögerung eingesetzt werden kann und eine Kombination aus funktioneller und morphologischer Information auf nicht invasivem Wege liefert. In der Diagnostik der Carotisstenose, vor allem der Evaluation der Bifurkation, hat die Sonographie ihren festen Platz (15, 88). Einige Autoren propagieren, dass die Ultraschalluntersuchung in der präoperativen Diagnostik alleine – und in Kombination mit der MRA – aussagekräftig genug ist, sodass ab einer ermittelten Stenose von über 70% auf eine präoperative DSA verzichtet werden kann (24, 67, 69).

Es gibt jedoch eine Reihe von Forschungsergebnissen, die eine eher zurückhaltende Einstellung im Hinblick auf eine alleinige, sonographiegestützte Therapieeinleitung rechtfertigen (72). Die Sonographie zeigt Schwächen in der genauen Einschätzung von Stenosen unterhalb von 50%. Dies fällt aufgrund fehlender Therapiekonsequenzen nicht wesentlich ins Gewicht (15, 91). Als bedeutsamer im klinischen Alltag hat sich erwiesen, dass hochgradige Stenosen nicht immer einwandfrei von Okklusionen zu differenzieren sind (22, 99). Eine ausschließlich auf die Doppler-/ Duplexsonographie gestützte Diagnostik würde in diesen Fällen falsche therapeutische Konsequenzen nach sich ziehen. Studien beweisen, dass ausschließlich auf Ultraschalldiagnostik basierende OP-Indikationen zu einer signifikanten Zahl überflüssiger Eingriffe führen würden (49, 72). Des Weiteren ist die Qualität sonographischer Ergebnisse signifikant von der Erfahrung des Untersuchers abhängig (20, 63, 104). Auch im Hinblick auf die Darstellung mancher Gefäßabschnitte ergeben sich einige Probleme. Atypische Gefäßverläufe, vor allem im vertebrobasilären Stromgebiet, sowie Gefäßabgänge auf Höhe des Aortenbogens mit proximalen Abgangsstenosen sind häufig nur unzureichend darstellbar (43, 99). Schallauslöschungen durch knöcherne Strukturen sind vor allem im

proximalen Abgangsbereich häufig. Dies kann sich negativ auf eine adäquate Darstellung vor allem der Arteria subclavia und des Truncus brachiocephalicus auswirken. Die Diagnostik von Mehrfach- und Tandemstenosen – insbesondere distal des cervicalen Anteils der ACI – ist durch das begrenzte Blickfeld erschwert (43, 99). Echoarme, intraluminäre Thromben entziehen sich ebenfalls häufiger einer adäquaten Darstellung (32, 99). Die Sonographie bringt somit noch ein beträchtliches Maß an Restunsicherheit mit sich.

1.4.2 Digitale Subtraktionsangiographie

Obwohl nicht invasive Methoden die Indikationshäufigkeit von digitalen Subtraktionsangiographien zunehmend einschränken, gilt die DSA weiterhin als der Goldstandard im diagnostischen Spektrum derartiger Fragestellungen (21, 49, 95). Die DSA bietet die Möglichkeit, sämtliche Bereiche des supraaortalen Gefäßbaumes in einem Untersuchungsgang vollständig und mit exzellenter räumlicher und zeitlicher Auflösung darzustellen (97). Tandemstenosen, Plaquemorphologien und eventuelle Kollateralkreisläufe können so erfasst werden. Potentielle Komplikationen machen jedoch eine strenge Indikationsstellung erforderlich. Die DSA ist ein röntgenologisches Verfahren, bei dem Patient und Untersucher einer Strahlenexposition unterliegen. Als interventionelles Verfahren birgt sie klassische Risiken invasiver Eingriffe in sich, wie unter anderem das Auftreten von Hämatomen, Dissektionen und Thromben an der Punktionsstelle. Auch korrelieren angiographische Eingriffe mit einer Zunahme an thromboembolischen Ereignissen und dem postinterventionellen Auftreten neurologischer Komplikationen, wobei die Wahrscheinlichkeit, einen Schlaganfall durch die Intervention zu provozieren, bei 0,7 – 1% liegt (38, 54). Die Verwendung jodhaltiger Kontrastmittel kann allergische Reaktionen auslösen. Auch sind Nierenfunktionsstörungen und Hyperthyreose als Folge hoher Dosen von Kontrastmittel nicht auszuschließen (29, 42, 94). Die DSA zählt zu den zweidimensionalen projektionsangiographischen Verfahren. Sie muss mit einer Limitierung der Blickrichtung auf den Gefäßbaum auskommen und kann in bestimmtem Umfang eine Fehleinschätzung des Stenosegrades nicht verhindern (57). Eine neue Studie zur Patientenakzeptanz der Untersuchung zeigte, dass die DSA außerdem bei Patienten ein

höheres Ausmaß an Schmerzen und Angst verursacht als eine MRA-Untersuchung der Carotisstrombahn (93). Aus all diesen Gründen ist die routinemäßige Durchführung einer DSA nicht zu befürworten.

1.4.3 Computertomographie-Angiographie

Die Computertomographie-Angiographie (CT-Angiographie/CTA) ist ein weiteres bildgebendes Verfahren, das in der Diagnostik extra- und intrakranieller Gefäßerkrankungen eingesetzt werden kann. Sie ermöglicht eine schnelle und verlässliche dreidimensionale Detektion und Graduierung von Stenosen, weist aber wie die DSA den Nachteil der Strahlenexposition und die potentiellen Nebenwirkungen beim Einsatz jodhaltiger Kontrastmittel auf (30, 43, 79). Im Gegensatz zur DSA kann die Untersuchung jedoch ohne den Einsatz eines Katheters und dessen Risiken durchgeführt werden. Flussdynamische Aussagen können anhand der CT-Angiographie allerdings nicht getroffen werden (79). Schwächen weist die CTA derzeit noch im Hinblick auf eine eindeutige Abgrenzung zwischen Kontrastmittel und kalkhaltigen oder knöchernen Strukturen auf. Dadurch wird eine genaue Stenosegradeinschätzung erschwert. Zum momentanen Zeitpunkt wird der Stellenwert der CT-Angiographie kontrovers diskutiert (61, 85).

1.4.4 Geschichte magnetresonanzangiographischer Diagnostik

1.4.4.1 Flussgestützte Techniken

Über die letzten 10 Jahre hat in der Magnetresonanzangiographie-Diagnostik (MRA-Diagnostik) der Carotisstrombahn eine deutliche Entwicklung stattgefunden. Zu Beginn des 90er Jahre verfügte man in der kernspintomographischen Darstellung der Gefäße lediglich über Techniken, die auf der Ausnützung von Flussphänomenen des Blutes basierten. Die damals entwickelten Methoden der Time-of-Flight- (TOF-) und Phasenkontrastangiographie können auf den meisten MR-Geräten angewendet werden und wurden sehr häufig in der neurovaskulären Diagnostik eingesetzt (13, 87, 101). Auch heute noch ist die TOF-Technik vor allem in der Darstellung intrazerebraler Gefäße und der Diagnostik von Dissektionen unverzichtbar (50, 95). Die TOF-Verfahren beruhen auf Sättigungs- und Signalunterschieden, die zwischen extravaskulärem, stationärem Gewebe und intravaskulärem, sich bewegendem Blut

entstehen (13). Die Phasenkontrastangiographie baut auf das Phänomen flussinduzierter Phaseneffekte (13).

Obwohl diese Nativverfahren leicht durchzuführen sind und eine hohe Auflösung garantieren, machen zahlreiche Nachteile die Suche nach besseren Techniken nötig. 2D-Time-of-Flight, 3D-Time-of-Flight und 3D-Phasenkontrastangiographie sind mit langen Messzeiten und der Anfälligkeit gegenüber Artefakten behaftet (43, 59, 87). Sättigungseffekte bei langsamem und komplexem Fluss verursachen Signalverluste, die zu beträchtlichen Stenosegradüberschätzungen führen (47, 95, 101). Die Phasenkontrastangiographie geriet gegenüber der TOF aufgrund der Verschärfung dieser Probleme noch schneller in den Hintergrund (13, 84).

1.4.4.2 Kontrastmittelgestützte Techniken

Neuerungen wie leistungsfähigere Gradientensysteme, schnellere Anstiegszeiten und modernere Spulentechnologien machten einen ersten wichtigen Schritt in Richtung einer verbesserten Technik (95). Einen entscheidenden Fortschritt brachte die Einführung kontrastverstärkter MRA-Methoden (CE-MRA = contrast-enhanced MRA). Sie machte zwar die Injektion teurer Kontrastmittel wie Gadolinium-Diäthylentriaminpentaessigsäure (Gd-DTPA) nötig, brachte aber – wie weiter unten beschrieben – eine ganze Menge an Vorteilen mit sich, wie zum Beispiel die deutlich reduzierte Aquisitionszeit, sodass sie sich schnell als probate Alternative ins Gespräch brachte (46, 53, 87).

Die kontrastgestützten MRA-Verfahren sorgten in vielerlei Hinsicht für eine verbesserte Qualität auch in der supraortalen Diagnostik (43, 57). Die Nativverfahren lassen aufgrund ihrer Notwendigkeit einer senkrecht zur Gefäßachse erfolgreicher Spinanregung und Bilderstellung meist nur eine Datenaquisition in der Transversalebene zu (57, 101). Eine Übersichtsdarstellung sämtlicher Gefäße von Aortenbogen bis Schädelbasis wäre nur unter extremem Zeitaufwand möglich und war in der Routinediagnostik somit nicht praktikabel. Kontrastverstärkte MR-Angiographien ermöglichen dagegen eine koronare Aquisition und vereinfachen dadurch die Abbildung der gesamten supraortalen Strombahn (57, 95). Die Schichtdicke kann bei diesen Verfahren sehr gering gehalten werden und ermöglicht eine dreidimensionale Rekonstruktion (30). Durch die intravenöse Applikation eines Kontrastmittels (KM) erhöht sich die intraluminale

Signalantwort im Vergleich zum umliegenden Gewebe und bringt so einen erhöhten Kontrast zum Hintergrund mit sich (87, 99, 102). Aufgrund deutlicher Reduktion der T1-Zeit durch KM-Applikation (siehe 2.1) können bei der CE-MRA schnellere Sequenzen verwendet werden als bislang üblich (95, 96). Die Messzeit wird dadurch erheblich reduziert (59). Durch schnellere Sequenzen kann die Datenaquisition derart verkürzt werden, dass sie innerhalb eines Atemhaltezyklus des Patienten abgeschlossen werden kann. Das Risiko für störende Atem- und andere Bewegungsartefakte wird dadurch deutlich vermindert (30, 57, 95). Kürzere Messzeiten sorgen auch dafür, dass fluss- und turbulenzbedingte Signalverluste, vor allem auch solche die sich an Stenosen ausbilden, weit weniger zum Tragen kommen (47, 96, 103). Dadurch nimmt das Ausmaß der Stenoseüberschätzung ab, die Darstellung des morphologischen Details wird verbessert (6, 41).

Zu bedenken ist allerdings, dass der Einsatz von Kontrastmitteln neben der gewünschten verbesserten Kontrastierung der Arterien auch ein verstärktes Signal in den Venen der Halsregion bewirkt. Deshalb besteht die Notwendigkeit, einer venösen Überlagerung durch eine präzise Zeitabstimmung zwischen Kontrastmittelinjektion und Messbeginn entgegenzuwirken (siehe 2.1.2) (87, 96). Die Verwendung schneller Sequenzen ist auch hier von Vorteil (6). Mittlerweile können hochauflösende kontrastverstärkte MRAs auf vielen MR-Geräten angefertigt werden (87). Sie zeichnen sich durch hohe Ortsauflösung und Bildqualität aus und weisen eine exzellente Fähigkeit zur Detektion arteriosklerotischer Plaques sowie ein hohes Maß an diagnostischer Sicherheit auf (30, 41, 62, 75).

1.5 Therapie und Sekundärprävention

Falls diagnostische Maßnahmen den Verdacht auf eine supraaortale Stenose bestätigt haben, muss über einen individuellen Therapieansatz entschieden werden. Die Wahl einer effektiven Therapie insbesondere der Carotisstenose ist von vier wesentlichen Faktoren abhängig:

1. Ausmaß der klinischen Symptomatik : asymptomatische / symptomatische Stenose
2. Stenosegrad
3. Eindeutige Differenzierung von hochgradiger Stenose und Verschluss

4. Einschätzung des perioperativen/-interventionellen Risikos aufgrund wichtiger Begleiterkrankungen

Als therapeutische Optionen kommen derzeit eine konservativ-medikamentöse Therapie, eine interventionelle, endovasculäre Stentangioplastie, eine operativ-chirurgische Behandlung (TEA) sowie eine Kombination dieser Therapieansätze in Frage.

1.5.1 Asymptomatische Stenosen

Aufgrund unterschiedlicher Prognosen symptomatischer und asymptomatischer Carotisstenosen ist eine getrennte Beschreibung notwendig. Richtlinien für die Therapie asymptomatischer Stenosen der anterioren Strombahn erweisen sich als umstritten. Allgemein gilt der Konsens, asymptomatische Stenosen konservativ zu behandeln, wobei sich die Therapie auf zwei Pfeiler stützt: die Behandlung der Risikofaktoren und die Gabe von Thrombozytenfunktionshemmern (10). Eine orale Antikoagulationstherapie bringt keinen Therapievorteil (77).

Hinsichtlich der operativen Therapieoption gilt es zu differenzieren. Nach Ergebnissen des Executive Committee for the Asymptomatic Carotid Atherosclerosis Study (ACAS) könnten bestimmte Patientensubgruppen ab einem Stenosegrad von 60% auch bei asymptomatischen Stenosen von einer operativen Behandlung durch Thrombendarteriektomie (TEA) profitieren (2). Dabei zeigten sich eindeutig schlechtere Ergebnisse für Frauen und Patienten mit Herzerkrankungen, da beide Subgruppen ein erhöhtes perioperatives Risiko aufwiesen. Gemäß den Ergebnissen dieser Studie empfiehlt man die operative Behandlung lediglich für Patienten mit speziellen Hochrisikoprofilen wie drohendem Internaverschluss, rascher Stenosegradprogredienz und einem Stenosegrad ab 90% (33). Dabei muss bedacht werden, dass asymptomatische Stenosen (selbst ab 60%) das Apoplexrisiko nur in geringem Maße steigern und dem möglichen Nutzen einer Operation immer noch das nicht unerhebliche Operationsrisiko gegenübergestellt werden muss (24, 45). Zuletzt kam durch die ACST-Studie (Asymptomatic Carotid Surgery Trial) wieder Bewegung in die Diskussion. Diese Studie legt nahe, dass bei Patienten unter 75 Jahren, die eine asymptomatische

Carotisstenose von mindestens 70% aufweisen, durch eine von erfahrenen Operateuren durchgeführte TEA das 5-Jahres-Schlaganfallrisiko von 12% auf 6% gesenkt werden kann (31). Sowohl für die ACST- als auch die ACAS-Studie gilt jedoch der Leitfaden, dass für ein ausgeglichenes Nutzen-Risikoverhältnis die Komplikationsrate des Chirurgen bei einer operativen Behandlung bei höchstens 3% liegen sollte (10, 31). Letztendlich ist bei der Behandlung asymptomatischer Carotisstenosen ein individuelles Vorgehen notwendig, dass sich am speziellen Risikoprofil des Patienten sowie der Komplikationsrate der involvierten Chirurgen orientiert.

1.5.2 Symptomatische Stenosen

Eine symptomatische Stenose definiert sich durch in Anamnese und klinischem Untersuchungsbefund nachweisbaren Symptomen einer Ischämie im Versorgungsgebiet der Carotiden. Als Therapie der ersten Wahl hat sich in diesem Fall die TEA etabliert, deren Langzeitergebnisse gut dokumentiert und Restenosierungsraten sehr gering sind (10). Die Indikationsstellung für percutane transluminale Angioplastie mit Stentimplantationen sind derzeit Gegenstand von Studien – insbesondere der groß angelegten SPACE-Studie (Stentgeschützte Percutane Angioplastie der Carotis vs. Endarterektomie) –, wobei Studienergebnisse, die diese Methode als valide Alternativtherapie untermauern würden, derzeit noch ausstehen (4, 10).

Als gesicherte Operationsindikationen gelten symptomatische Stenosen ab einem Grad von 70%. Bei Stenosen, die durch eine TIA oder einen „minor stroke“ – also einen Schlaganfall mit nur geringen oder nahezu vollständig rückgebildeten Symptomen – in Erscheinung treten, kann gemäß der NASCET- (North-American-Symptomatic-Carotid-Endarterectomy-Trial) und ECST-Studie (European Carotid Surgery Trial) ab einem Stenosegrad von 70% eine höhere Risikosenkung für erneute zerebrale Ischämien durch TEA als durch rein medikamentöse Therapie erreicht werden, vorausgesetzt der Eingriff wird an erfahrenen Zentren mit niedriger OP-Komplikationsrate (<3%) durchgeführt (1, 3). Die Komplikationsrate erweist sich in der klinischen Praxis häufig als stark divergierend, weshalb generelle Empfehlungen wohl noch nicht ausgesprochen werden können.

Durch TEA soll auch bei symptomatischen, moderaten Stenosen (Stenosegrad 50-69 %) eine moderate Risikosenkung möglich sein, die allerdings auch hier – ähnlich den

Ergebnissen der ACAS – nur für bestimmte Patientensubgruppen (männliches Geschlecht, Infarkt vor höchstens 3 Monaten und TIAs mit hemisphärischer anstatt retinaler Beteiligung) nachgewiesen werden konnte (5, 9). Hier kann immer nur im Einzelfall entschieden werden. Für Patienten mit symptomatischen Stenosen unter 50% konnten die NASCET- und ECST-Studie keinen signifikanten Profit bei offener, chirurgischer Therapie dokumentieren.

Patienten, deren Stenose zu einem „major stroke“ mit persistierenden Symptomen führte, profitieren dahingegen in weitaus geringerem Maße von einer TEA als präventiver Maßnahme, zumal sie ein deutlich erhöhtes Risiko perioperativer Komplikationen aufweisen (34).

Der Nachweis eines Gefäßverschlusses stellt eine Kontraindikation für eine operative Behandlung dar. Im Gegensatz zu einer hochgradigen Stenose kann derzeit mit keinem Verfahren eine Rekanalisierung der Arterie erreicht werden. Der diagnostischen Differenzierung zwischen hochgradiger Stenose und Verschluss kommt so eine entscheidende Bedeutung zu.

Neben den Standardoperationsverfahren der TEA existiert alternativ noch eine weitere Operationstechnik – die der extra-/intrakraniellen Bypassoperationen, bei denen vor allem bei ACI-Verschlüssen ein Bypass zwischen ACE und Arteria cerebri media gelegt wird. Dieses Therapieverfahren bleibt jedoch nur Ausnahmefällen vorbehalten.

1.6 Aufgabenstellung

Ziel der vorliegenden Arbeit ist es, in einem prospektiven Vergleich die hochauflösende (HR-) und zeitaufgelöste (TR-), kontrastverstärkte Magnetresonanzangiographie (CE-MRA) der Carotiden im Hinblick auf vier Fragestellungen hin zu untersuchen. Zunächst soll überprüft werden, ob eine zuverlässige, diagnostisch verwertbare Bildqualität der HR-MRA gewährleistet werden kann. Des Weiteren gilt es zu untersuchen, ob mittels der genannten MRA-Methoden eine Stenosegradeinschätzung mit der gleichen Genauigkeit wie durch den Goldstandard der DSA möglich ist und wie zuverlässig dabei ein Verschluss detektiert werden kann. Letztendlich sollte dabei auch die Frage beantwortet werden, ob die CE-MRA die DSA im diagnostischen Prozess ersetzen kann. Im letzten Schritt soll die Aussagekraft der zeitaufgelösten MRA hinsichtlich ihrer Informationen zur Flussdynamik beurteilt werden. In diesem Zusammenhang ist

auch von Interesse, ob dadurch eine Aussage über die hämodynamischen Relevanz von Stenosen getroffen werden kann.

2 Material und Methode

2.1 Grundlagen

2.1.1 Wirkungsweise von Kontrastmitteln

Für die Herstellung moderner Kontrastmittel kann auf das seltene Erdeelement Gadolinium zurückgegriffen werden. Die besondere Eigenschaft paramagnetischer Substanzen wie Gadolinium-Diäthylentriaminpentaessigsäure (Gd-DTPA), die sie für den Einsatz als intravenöse Kontrastmittel im Rahmen magnetresonanztomographischer Untersuchungen prädestiniert, besteht darin, dass sie in der Lage sind, das Magnetfeld um das Gadoliniummolekül zu erhöhen und dadurch die Longitudinalrelaxationszeit (T1-Zeit) des Blutes erheblich zu senken. Die T1-Zeit kann durch sie von 1200 Millisekunden auf 100 Millisekunden verkürzt werden und erhöht das MR-Signal auf T1-gewichteten Sequenzen. Werden schnelle Techniken mit kurzen Repetitions- und Echozeiten (TR- und TE-Zeit) verwendet, wird nach intravenöser Gabe des Kontrastmittels das Signal im Gefäßlumen im Vergleich zum umgebenden Gewebe auf diesen stark T1-gewichteten Sequenzen in großem Umfang verstärkt. Die kontrastmittelinduzierte Kontrastierung der Gefäße bildet die Grundlage der kontrastverstärkten MRA-Diagnostik.

2.1.2 Testbolusverfahren

Für eine kontrastmittelgestützte Datenaquisition im Bereich der supraortalen Strombahn gilt es einige Besonderheiten zu beachten. Die cerebrale Zirkulation weist eine arteriovenöse Transitzeit des Blutes von lediglich 6-8 Sekunden auf und zwingt den Untersucher so zur Verwendung möglichst schneller MRA-Sequenzen. Um den Effekt der Kontrastmittelgabe bestmöglichst auszunutzen, muss die Datenaquisition der arteriellen Strombahn während des first pass des Kontrastmittels stattfinden. Hinzu kommt, dass aufgrund der Barrierefunktion der Blut-Hirn-Schranke eine Extravasation von Kontrastmittel, wie sie in anderen Körperregionen stattfindet, weitgehend verhindert und das Problem der venösen Überlagerung verstärkt wird (6, 13, 43, 46, 57). Deshalb muss sichergestellt werden, dass die venöse Kontrastmitteldichte zum Zeitpunkt der Messung so niedrig wie möglich gehalten wird. Die exakte zeitliche

Abstimmung von Kontrastmittelinjektion und Datenaquisition während der ersten Passage des Kontrastmittels in der arteriellen Strombahn ist demnach Grundvoraussetzung für ein qualitativ hochwertiges MR-Angiogramm (43, 44). Ausgezeichnete Bildqualität ist nur dann garantiert, wenn die diagnostisch relevanten Gefäßstrukturen zum Zeitpunkt maximaler Kontrastierung erfasst werden. Technisch gelingt dies, indem man darauf achtet, dass die für den Bildkontrast relevanten Areale, im vorliegenden Fall die zentralen Zeilen des k-Raumes (= räumliche Repräsentation des MR-Rohdatensatzes) während der maximalen arteriellen Kontrastmittelfüllung ausgelesen werden. Das Auslesen der peripheren Zeilen der Rohdatenmatrix, die hingegen die Ortsauflösung kodieren und den Bildkontrast nicht verändern, kann deshalb problemlos in der Phase der venösen Füllung stattfinden (56). Neben all diesen Phänomenen bereitet bei der Bilderstellung zusätzlich die Tatsache Schwierigkeiten, dass die Zirkulationszeiten je nach Patient stark variieren. So müssen Methoden gefunden werden, die die Datenerfassung individuell auf den arteriellen Spitzenfluss synchronisieren und die Zeitspanne zwischen dem Zeitpunkt der Injektion in der Ellenbeuge und dem maximalem Fluss in der supraaortalen Strombahn (Transitzeit) berechnen können (23, 35, 83).

Für die Bestimmung der Transitzeit wurde das sogenannte Testbolusverfahren verwendet (13, 30). Dabei wurden 2ml Kontrastmittel vor der eigentlichen Messung injiziert. Anhand repetitiver zweidimensionaler transversaler Sequenzen (1 Bild/sec) auf Höhe der Karotisgabel wird der Zeitpunkt der Ankunft des Kontrastmittels bestimmt und die Transitzeit (Kreislaufzeit vom Injektionsort bis zur Carotisbifurkation) durch Kurvendarstellung berechnet. Für die Bestimmung des Startintervalls (Zeit zwischen Start der KM-Injektion und Start der MR-Messung) wurde folgende Formel herangezogen:

$$\text{Startintervall} = \text{Transitzeit} - \text{TD} + 3\text{s}$$

$$(3\text{s} = \frac{1}{2} \text{ arteriovenöses Zeitfenster})$$

TD bezeichnet hierbei die messesequenzabhängige Zeit (in Sekunden), die von Beginn der Messung bis zur Mitte des k-Raumes – der Region, die für den höchsten Kontrast kodiert – vergeht. So wird gewährleistet, dass zum Zeitpunkt einer Anflutung des

Kontrastmittels an der Carotisbifurkation eine Datenaquisition mit hoher Kontrastierung erfolgt. Der Vorteil dieses Bolus-Timings liegt in einer genauen Bestimmung der Transitzeit. Die Durchführung der Testbolus-Technik erfordert jedoch einen gewissen Zeitaufwand. Zur Erzielung reproduzierbarer Ergebnisse ist die Verwendung eines MR-Injektors zwingend. Damit kann eine standardisierte Flussrate bei der Kontrastmittelinjektion gewährleistet werden (13). Außerdem kommt es zu einer, wenn auch nur geringen, Kontrastmittelaufladung des stationären Gewebes und einer minimalen Verstärkung des venösen Hintergrundsignals (56).

Bei der dynamischen CE-MRA wird das Problem der Abstimmung von Fluss und Messung umgangen. Direkt nach Injektion des Kontrastmittels werden von Beginn an schnell aufeinander folgende 3D-Datensätze aquiriert, die es ermöglichen, in den einzelnen Bildserien das Anfluten des Kontrastmittels in den Gefäßen unmittelbar zu beobachten. So kann die Gefäßstrombahn nach flussdynamischen Kriterien evaluiert werden (30, 53).

2.2 Patientenkollektiv

Alle Untersuchungen und Messungen der vorliegenden Studie wurden am Institut für Klinische Radiologie der Ludwig-Maximilians-Universität München, Klinikum Großhadern (Direktor: Prof. Dr. med. Dr. h. c. M. Reiser) durchgeführt. Dabei wurden prospektiv über einen Zeitraum von 17 Monaten 42 Patienten untersucht, bei denen sonographisch eine supraaortale Stenose arteriosklerotischer Genese diagnostiziert worden war und die zur Abklärung einer Operationsindikation und zum Ausschluss möglicher Tandemstenosen für eine DSA vorgesehen waren. Im Rahmen der Operationsvorbereitung wurde zum Ausschluss akuter oder alter Ischämien sowie anderer intrazerebraler Pathologien (Tumore, Metastasen) eine kontrastverstärkte MRT-Untersuchung durchgeführt. Dabei wurden während desselben Untersuchungsvorgangs und unter Benutzung der gleichen Kopf-/Halsspule zwei zusätzliche MRA-Messequenzen erstellt. Bei 9 der 42 Patienten erfolgte bei fehlender OP-Indikation oder OP-Willigkeit keine DSA, weshalb in die Studie letztendlich 33 Patienten eingeschlossen wurden.

Alle MRT- und DSA-Untersuchungen erfolgten nach ausführlicher Aufklärung über die klinische Notwendigkeit sowie mögliche Nebenwirkungen der Untersuchungen und

Kontrastmittelgabe. Die Aufklärung zur DSA als invasives Verfahren erfolgte grundsätzlich am Vortag, um dem Patienten genügend Bedenkzeit zu lassen. Das Aufklärungsgespräch wurde schriftlich dokumentiert. Die Patienteneinwilligung erfolgte per Unterschrift.

Das mittlere Alter der 33 Patienten (10 Frauen und 23 Männer) betrug zum Zeitpunkt der Untersuchung $64,8 \pm 11$ (38-86) Jahre. Der zeitliche Abstand zwischen der Durchführung der DSA und den MRA-Untersuchungen betrug durchschnittlich $7 \pm 17,1$ (0-89) Tage (Standardabweichung der Grundgesamtheit: 16,9).

2.3 Untersuchungsprotokoll

2.3.1 Referenzmethode DSA

Als Referenzmethode und Goldstandard wurde die digitale Subtraktionsangiographie herangezogen. Die Aufnahmen der digitalen Subtraktionsangiographie wurden an einem Integris 3000-Gerät (Philips AG; Hamburg) durchgeführt. Über einen transfemorale Zugang wurde zunächst retrograd in Seldingertechnik ein 4F-Pigtail-Katheter in den Arcus aortae vorgeschoben und mittels Injektion von 40ml Iopromid (Ultravist 300, Schering AG, Berlin) bei einem Fluss von 15ml/s in a.p.- und LAO-Projektion eine Aortenbogenübersichtsaufnahme angefertigt. Anschließend wurde unter Zuhilfenahme eines 4F-Headhunter-Selektivkatheters eine jeweils selektive rechts- und linksseitige supraaortale Carotissondierung durchgeführt. Dabei wurden in jede ACC jeweils 6-8ml, nach Sondierung der Arteria subclavia jeweils 10ml Iopromid appliziert. Die Carotisstrombahn wurde in a.p.- und lateraler Projektion, die Arteria subclavia in a.p.- Projektion festgehalten. Falls nötig, wurde zur Darstellung des geringsten Gefäßdurchmessers eine alternative Projektion gewählt.

2.3.2 MRA

Für die MRA-Untersuchungen kamen zwei neue Methoden zum Einsatz. Die HR-MRA stellt eine neue Methode zur Submillimetrauflösung dar, die TR-MRA eine aktuelle Technik zur zeitaufgelösten Darstellung. Die magnetresonanztomographischen Untersuchungen erfolgten an einem 1,5 T Magnetom-Symphony (Siemens AG Medizintechnik, Erlangen) mit einer Gradientenstärke von 30mT/m und einer

Anstiegszeit von 240ms. Dem in Rückenlage positionierten Patienten wurde eine spezielle kombinierte Kopf-/Hals-Oberflächenspule mit 8 Elementen (integrierte Combi-Array-Spule) angelegt. Für beide MRA-Methoden wurde als Kontrastmittel das für alle Anwendungsgebiete zugelassene Gd-DTPA (Magnevist, Schering AG, Berlin) verwendet, das über einen 20-g-Zugang in der Ellenbeuge mit Hilfe eines MR-Injektors (Injektron 82 MRT, Medtron; Saarbrücken) injiziert wurde. Als Sequenz wurde für beide MRA-Verfahren eine T1-gewichtete 3D-FLASH-Sequenz mit Schichtinterpolation und koronarer Schnittführung gewählt, um die supraaortalen Gefäße ab dem Aortenbogen zur Darstellung zu bringen. Alle Messungen wurden in Atemanhaltetechnik durchgeführt. Nach Injektion des Kontrastmittels wurde zunächst die TR-MRA-Messung durchgeführt. Im Anschluss erfolgten Testbolusmessung, hochauflösender „Nativscan“ und hochauflösende kontrastverstärkte MRA-Serie.

2.3.2.1 TR-MRA

Zu Beginn des MRA-Protokolls wurde bei jedem Patienten die zeitaufgelöste Bildserie erstellt, die durch einen ersten Nativscan begonnen wurde. Die Aquisition der TR-MRA erfolgte auf der Basis einer kontinuierlichen Messung ohne Testbolusapplikation. Dabei wurden in der Ellenbeuge 20 ml Gd-DTPA (Flussrate 4ml/s) und danach 40 ml Natriumchlorid injiziert und folgende Untersuchungsparameter gewählt:

TR/TE 2,37/0,9ms, Flipwinkel $\alpha=25^\circ$, Bandbreite: 1150 Hz, 256 Matrix, 20 Partitionen, Field of View 320(cc) x 160(lr) x 80(pa) mm, Voxelgröße 1,78 x 1,26 x 4mm

In 20 aufeinander folgenden, dreidimensionalen Messungen wurde das Anfluten des Kontrastmittels dargestellt. Die Aufnahmedauer jeder 3D-Serie betrug 1,6 Sekunden.

2.3.2.2 HR-MRA

Anschließend erfolgte die Aquisition der hochauflösenden MRA. Vor der eigentlichen Messung wurde mittels Testbolusapplikation die individuelle Transitzeit bestimmt. Dazu wurden 2ml Gd-DTPA gefolgt von 40 ml Natriumchlorid injiziert (Flussrate: 2,5ml/s) und die Ankunft des Kontrastmittels auf Höhe der Carotisbifurkation mittels einer sequentiellen 2D-Turbo-FLASH-Sequenz (1 Bild/s) gemessen. Die ermittelten Messwerte wurden zur Berechnung des Startintervalls herangezogen. Im Anschluss wurde bei allen Patienten ein „Nativscan“ der supraaortalen Strombahn angefertigt, um als Basis für eine Subtraktionsaufnahme residualen Kontrastmittels zu dienen. Für die darauf folgende eigentliche 3D-FLASH-Messesequenz wurden dann unter Berücksichtigung des berechneten Startintervalls 20ml Gd-DTPA mit einer Flussrate von 2,5 ml/s injiziert, gefolgt von 40ml Natriumchlorid (*allgemeine Parameter: TR/TE 3,7/1,8ms Flipwinkel $\alpha = 25^\circ$, Field of View 320(cc) x 160(lr) x 80(pa) mm, 64 Partitionen, Voxelgröße 0,89 x 0,63 x 1,25 mm (=Partitionsdicke), Bandbreite 490 Hz, 512-Matrix*). Die Aquisitionszeit betrug 17 Sekunden.

2.4 Bildrekonstruktion

Die vom Spulensystem empfangenen Signale wurden mittels Fourier-Transformation in ein zweidimensionales Bild umgerechnet. Zur Verbesserung der Bildqualität und zusätzlichen Unterdrückung des stationären Gewebes wurde der MR-Datensatz im Anschluss mittels Subtraktionsverfahrens – ähnlich dem Vorgehen bei der DSA – nachverarbeitet. So wurde von den Bildern der hochauflösenden MRA der kontrastmittelarme „Nativscan“ subtrahiert, der unmittelbar vor dem Start der Kontrastmittelinjektion der HR-MRA erstellt worden war. Bei der zeitaufgelösten MRA wurden alle weiteren aufgenommenen Bildserien von der ersten Serie subtrahiert. Für die endgültige Erstellung des MR-Angiogramms wurde zur Bildrekonstruktion sowohl bei der HR-MRA als auch der TR-MRA die Maximum Intensity Projection (MIP)-Technik eingesetzt. Sie beschreibt einen Projektionsalgorithmus, bei dem der aquirierte dreidimensionale Datensatz in eine zweidimensionale Projektion des Gefäßbaumes umgerechnet wird, indem für jeden Bildpunkt die maximale Signalintensität herangezogen wird. Dadurch wird zusätzlich die Darstellung kontrastreicher Strukturen

(hier des Gefäßlumens) gegenüber dem diagnostisch nicht relevanten Gewebe optimiert. Subtraktion und MIP-Rekonstruktion erfolgten am gleichen Gerät.

2.5 Bildanalyse

2.5.1 Stenosegradevaluation

In die Auswertung wurden folgende Gefäßabschnitte einbezogen: Truncus brachiocephalicus, rechte und linke Arteria subclavia, rechte und linke Arteria carotis communis, rechte und linke Arteria carotis interna.

Als erster Schritt erfolgte die Stenosegradevaluation der DSA-, HR- und TR-Bilder. Die hochauflösenden und zeitaufgelösten MIP-Bilder wurden von einem MRA-erfahrenen Radiologen ohne Kenntnis des Ultraschall- bzw. DSA-Befundes jeweils im Abstand von 2 Wochen analysiert. Die Evaluation der Stenosegrade auf den jeweiligen DSA-Bildern erfolgte durch einen weiteren Radiologen, der gegenüber den Ergebnissen der MRA und des Dopplers „geblindet“ war. Die Dokumentation und Datenerfassung erfolgte durch die Autorin, die auch beurteilte, ob die Daten vollständig und konsistent (bzgl. Seitenbezeichnung, Gefäßbezeichnung etc.) waren. Die Bewertung des Stenosegrades erfolgte gemäß der NASCET-Klassifikation. Demnach wird das Ausmaß einer Stenose ermittelt, indem man den kleinsten Gefäßdurchmesser in Höhe der Stenose durch den als regulär angesehenen Gefäßdurchmesser distal der Stenose teilt (Angabe in Prozent). Die ermittelte Stenose wurde dann einer der vier folgenden Kategorien zugeordnet:

- Stenose ersten Grades (0-29%) = Normalbefund bzw. geringgradige Stenose
- Stenose zweiten Grades (30-69%) = mittelgradige Stenose
- Stenose dritten Grades (70-99%) = hochgradige Stenose
- Verschluss (100%)

Ein kompletter Signalverlust auf Höhe der Stenose mit erhaltenem poststenotischen orthogradem Fluss wurde sowohl in der HR-MRA als auch der TR-MRA als Anzeichen für eine drittgradige Stenose (70-99%) und nicht als Verschluss gewertet. Die Stenosegradergebnisse von DSA, HR-MRA und TR-MRA wurden in drei direkten

Gegenüberstellungen in Form erweiterter Vierfeldertafeln zusammengefasst (DSA/HR-MRA, DSA/TR-MRA und HR-/TR-MRA).

2.5.2 Bildqualitätsanalyse der HR-MRA

Die MRA-Bilder der HR-MRA wurden zusätzlich noch hinsichtlich spezieller Bildqualitätskriterien beurteilt. Um den Einfluss von Artefakten (zum Beispiel durch Pulsation) auf die Bildqualität der HR-MRA bestmöglich zu quantifizieren, wurden fünf deskriptive Bildqualitätskategorien aufgestellt. Dabei wurde anhand der Schärfe der Darstellung der Gefäße die allgemeine supraaortale Bildqualität (die Beurteilung erfolgte standardisiert auf Höhe der Carotidgabel), die Bildqualität des Aortenbogens im speziellen, das Ausmaß der Artefakte sowie die Kontrastierung und venöse Überlagerung evaluiert. Die Beurteilung erfolgte nach visuell-subjektiven Kriterien und umfasste bei beiden Bildqualitätskategorien, Kontrastierung und venöser Überlagerung je 5 Abstufungen. Das Ausmaß der Artefakte wurde in 4 Untergruppen unterteilt.

2.5.3 Analyse der Signalqualität in HR- und TR-MRA mittels Signal/Rausch-Verhältnis

Zur Bestimmung der Signalstärke in der HR-MRA und TR-MRA wurde das Signal/Rausch-Verhältnis (SNR) berechnet. Dazu wurde folgende Standardformel herangezogen:

$$\text{SNR} = \text{Mittelwert der Signalintensität} : \text{Standardabweichung des Rauschens}$$

Zur Bestimmung der Signalwerte wurde in jedem Gefäßabschnitt inclusive des Aortenbogens (AOB, TBC, AS rechts/links, ACC rechts/links, ACI rechts/links, AV rechts/links) sowohl auf der hochauflösenden wie auch den Einzelbildern der zeitaufgelösten MRA mittels Markierung einer Region of Interest die Signalintensität (absolut und inclusive Standardabweichung) ermittelt. Die Region of Interest der Rauschmessung wurde stets extrakorporal in Höhe der Halsregion platziert – ein Ansatz den auch die Arbeitsgruppe Bluemke et al in ihrer Studie wählten (12). Es wurde darauf geachtet, dass die Markierungen bei allen Patienten und Bildserien in derselben Gefäßregion und distal etwaiger Stenosen zu liegen kamen. Am Aortenbogen wurde

stets proximal des Abgangs des Truncus brachiocephalicus gemessen, in der Arteria subclavia distal des Abgangs der Arteria vertebralis. In allen übrigen Gefäßen (Truncus brachiocephalicus, Arteria carotis communis, Arteria carotis interna und Arteria vertebralis) wurde die Region in etwa immer auf halber Höhe des jeweiligen Gefäßes platziert. Zusätzlich wurden bei den Signalintensitätsmessungen auf den MIP-Serien der TR-MRA die einzelnen Regionmarkierungen der ersten Bildserie in alle weiteren kopiert. Dadurch wurde sichergestellt, dass bei den Signalmessungen innerhalb einer kompletten zeitaufgelösten Bildserie jeweils identische Lokalisationen der Regions of Interest übernommen wurden.

2.5.4 Analyse der TR-MRA

Neben der Bewertung des Stenosegrades und des Signal/Rausch-Verhältnisses wurden die Bildserien der TR-MRA auch hinsichtlich flusss dynamischer Veränderungen befundet.

2.5.4.1 Visuelle Auswertung

In einer ersten visuellen Bewertung der zeitaufgelösten Bildserie wurden Gefäßpaare dahingehend beurteilt, ob distal einer Stenose rein visuell eine verzögerte oder fehlende Kontrastmittelanflutung festzustellen war. Als Einschlusskriterien wurden Gefäßpaare definiert, bei denen ipsilateral ein Normalbefund oder eine niedriggradige Stenose und kontralateral mindestens eine mittelgradiger Stenose vorlagen. Dies basierte auf der allgemein anerkannten Annahme, dass bei einer geringgradigen Stenose grundsätzlich keine hämodynamische Konsequenzen zu erwarten sind und sie somit wie ein „Normalbefund“ anzusehen ist. Diese Prämisse wurde auch einem weiter unten erläuterten Untersuchungsansatz zu Grunde gelegt. Gefäßpaare mit (Mehrfach-) Stenosen proximal untersuchter Stenosen wurden ausgeschlossen. Eine Differenzierung, welche der nacheinander geschalteten Stenosen die Flussverzögerung letztendlich verursacht hatte, wäre andernfalls unmöglich gewesen.

Auch auf eine Analyse der Flussverhältnisse in den Arteriae subclaviae wurde hier, wie in allen weiteren Auswertungen zur Flussdynamik ebenfalls verzichtet und ausschließlich die anteriore Strombahn (ACC und ACI) untersucht, da für eine

Beurteilung einer Flussverzögerung in der Arteria subclavia eine längere distale Gefäßabbildung als vorhanden notwendig gewesen wäre.

2.5.4.2 Erstellung der Flussdiagramme

In einem nächsten Schritt wurde die Kontrastmittelanflutung in den Gefäßen in Form von Flussdiagrammen graphisch dargestellt (Diagramm 1). Bei jedem Patienten wurden aus den Daten, die im Zuge der Signalmessungen mittels Region of Interest an den zeitaufgelösten Serien ermittelt wurden, unter Zuhilfenahme der Tabellenkalkulation Microsoft Excel für beide Arteriae carotis communes und internae Zeitintensitätskurven erstellt, die die Veränderungen der Signalintensität in dem jeweiligen Gefäß darstellten.

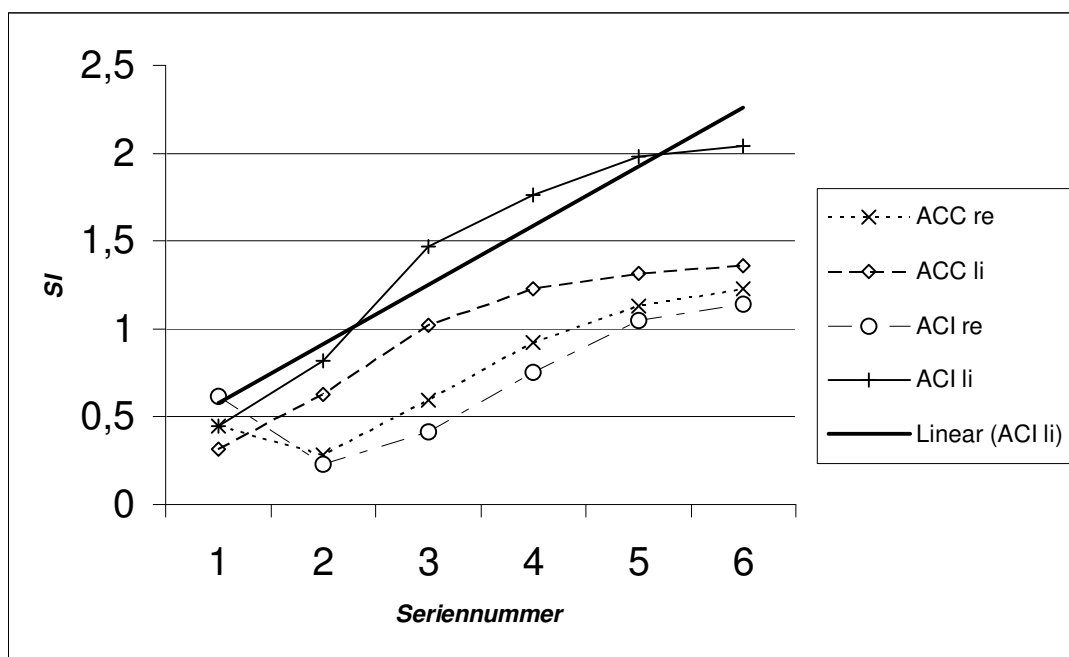


Diagramm 1: Flussdiagramm mit Signalintensitätskurven der ACC und ACI beidseits einer Patientin inklusive der Trendlinie der ACI links

Sie bildeten die Grundlage für die Analyse der zeitaufgelösten Kontrastmittelanflutung. Dabei wurde die Seriennummer (x-Achse) gegen die im jeweiligen Gefäß gemessene Signalintensität (y-Achse) aufgetragen.

Um Schwankungen der Signalintensität zwischen einzelnen Patienten (z.B. durch unterschiedliche Herzfunktion) auszugleichen, wurde bei den Flussdiagrammen durch

Quotientenbildung (Signalintensität im jeweiligen Gefäßlumen / Signalintensität im Aortenbogenlumen) eine Normierung der Signalintensität auf den Aortenbogen vorgenommen. Darüber hinaus wurde für jede einzelne Flusskurve eine Trendlinie mit Geradengleichung (inklusive Steigung) errechnet, um ähnlich wie bei einer Regressionsanalyse den allgemeinen Trend der Flusskurve darzustellen und Datenschwankungen auszugleichen. Angenommen wurde somit, dass die Signalintensität sich proportional zur Kontrastmittelkonzentration verhält und der Signalanstieg (Steigung) die Flussrate reflektiert.

2.5.4.3 Auswertung der TR-MRA-Flussdiagramme

In den Flussdiagrammen konnten zwei hämodynamische Kriterien einer Stenose abgelesen werden. Erstens gab der y-Peakwert der Flusskurve Aufschluss über die maximale poststenotische Signalintensität bzw. Kontrastmittelanreicherung in der arteriellen Phase. Zweitens wurde die Steigung der Flusskurve als Analogon zur Anflutungsgeschwindigkeit des Kontrastmittels verwandt. Beide funktionellen Parameter wurden mit den in DSA und HR-MRA gemessenen Stenosegraden korreliert (inklusive Regressionsgerade / Trendlinie).

Wie bei dem Vorgehen der visuell-subjektiven Auswertung der zeitaufgelösten MRA wurden in einer weiteren Darstellung lediglich Gefäßpaare untersucht, bei denen ein stenosierter Gefäßabschnitt (mindestens 30-69%-ige Stenose) mit einem kontralateral (zumindest) aus hämodynamischer Sicht unauffälligen Befund (0-29%-ige Stenose) gepaart war. Wegen möglicher Verfälschungen wurden Gefäßpaare mit vorgeschalteten Stenosen ausgeschlossen. Die in den Flussdiagrammen ablesbaren Steigungen der Gefäßpaarflußkurven wurden miteinander korreliert (je eine Korrelation basierend auf der Stenoseevaluation der DSA bzw. der HR-MRA). Im Vergleich wurde überprüft, ob mit der hier angewandten Methode der TR-MRA ab höhergradigen Stenosen (> Grad 2) auch Unterschiede der Kontrastmittelanflutungsgeschwindigkeit poststenotisch messbar waren.

2.5.4.4 Statistik

Mit Hilfe von Microsoft Excel wurde eine deskriptive Statistik erstellt, wobei die Parameter Sensitivität, Spezifität, positiver (PPW) und negativer (NPW) Vorhersage-

wert sowie Treffsicherheit für die untersuchten MRA-Methoden (HR-MRA und TR-MRA) im Vergleich zur Referenzmethode der DSA berechnet wurden.

Verwendete Formeln:

Sensitivität : $\text{richtig positiv} / (\text{richtig positiv} + \text{falsch negativ})$

Spezifität : $\text{richtig negativ} / (\text{richtig negativ} + \text{falsch positiv})$

PPW: $\text{richtig positiv} / \text{Summe der Positiven}$

NPW: $\text{richtig negativ} / \text{Summe der Negativen}$

Treffsicherheit: $\text{Summe der korrekt quantifizierte Gefäßlokalisationen der MRA} / \text{Summe aller Gefäßlokalisationen}$

Für die Sensitivität wurde ein Stenosegradgrenzwert von $\geq 70\%$ festgelegt, um der therapeutischen Konsequenz Rechnung zu tragen, in erster Linie als operativ therapierbar geltende Stenosen sicher diagnostizieren zu können. Als richtig positiv wurde somit folgende Konstellation gewertet: Stenosegrad MRA und DSA $\geq 70\%$ (richtig negativ: MRA + DSA $< 70\%$; falsch positiv: MRA $\geq 70\%$, DSA $< 70\%$; falsch negativ: MRA $< 70\%$, DSA $\geq 70\%$).

Zur Analyse von Verschlüssen wurden in einer gesonderten Auswertung folgende Definitionen vorgenommen:

richtig positiv: MRA/DSA = 100 % und richtig negativ: MRA/DSA $< 100\%$.

3 Ergebnisse

3.1 Bildqualitätsergebnisse der MRA

3.1.1 HR-MRA

Die Bewertung der Bildqualität der hochauflösenden Magnetresonanztomographie war hinsichtlich 4 der 5 Kriterien (Artefakte, allgemeine Bildqualität, Kontrastierung und venöse Überlagerung) bei allen 33 Patienten möglich. Lediglich die Bildqualität des Aortenbogens konnte bei einem Patienten nicht evaluiert werden, da der relevante Gefäßabschnitt nicht auf der HR-MRA abgebildet war.

Insgesamt zeigten sich für Bildqualität, Kontrastierung und venöse Überlagerung sehr gute Ergebnisse. Mit Artefakten musste eher selten gerechnet werden. Die Kategorie „Bildqualität des Aortenbogens“ schnitt im Vergleich am schlechtesten ab. Bei allen 33 Patienten wurde eine diagnostisch befriedigende Bildqualität erreicht. Im Detail wurde sie bei 13 Patienten als exzellent, bei 12 als sehr gut, bei 5 als gut und bei drei als mäßig eingestuft (Tabelle 1: Bildqualität der HR-MRA). Des Weiteren wurden unter den 33 Patienten bei 18 keinerlei Artefakte festgestellt. Bei 11 Patienten zeigte sich ein geringes, bei einem ein mäßiges und bei dreien ein deutliches Ausmaß an Artefakten (Tabelle 2: Artefakte der HR-MRA). 13 Patienten wiesen am Aortenbogen eine exzellente, 9 eine sehr gute, 5 eine gute und 4 eine mäßige Bildqualität auf. Bei einem Patienten musste der Aortenbogen mangels ausreichender Bildqualität als nicht diagnostisch gewertet werden (Tabelle 3). Die Kontrastierung ergab bei 14 Patienten einen jeweils exzellenten oder sehr guten Wert. Bei 5 Probanden wurde die Kontrastierung als gut eingestuft (Tabelle 4). Was die venöse Überlagerung des arteriellen Signals anbelangt, übertraf das Signal in der Vena jugularis interna (VJI) bei keinem Patienten das Signal in der Arteria carotis communis. Bei 2 Patienten entsprach das Signal in der ACC dem in der VJI. Demgegenüber war bei 18 Patienten keine, bei 10 eine minimale und 3 eine mäßige venöse Überlagerung zu finden (Tabelle 5).

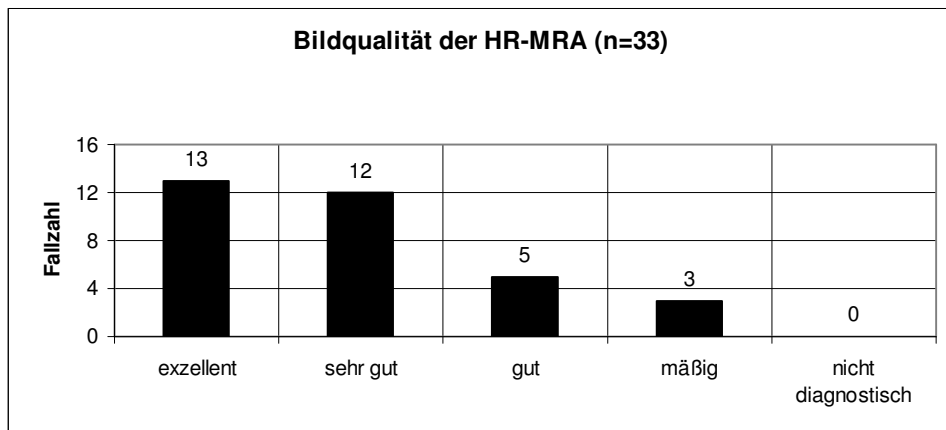


Tabelle 1: Bildqualität der HR-MRA

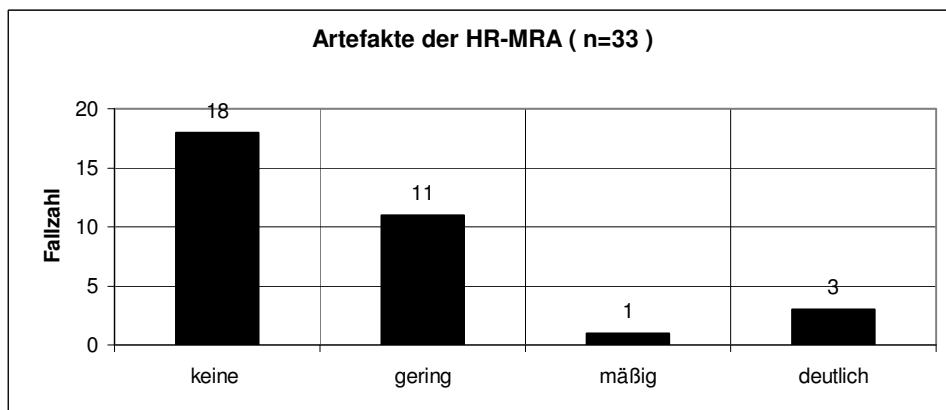


Tabelle 2: Artefakte der HR-MRA

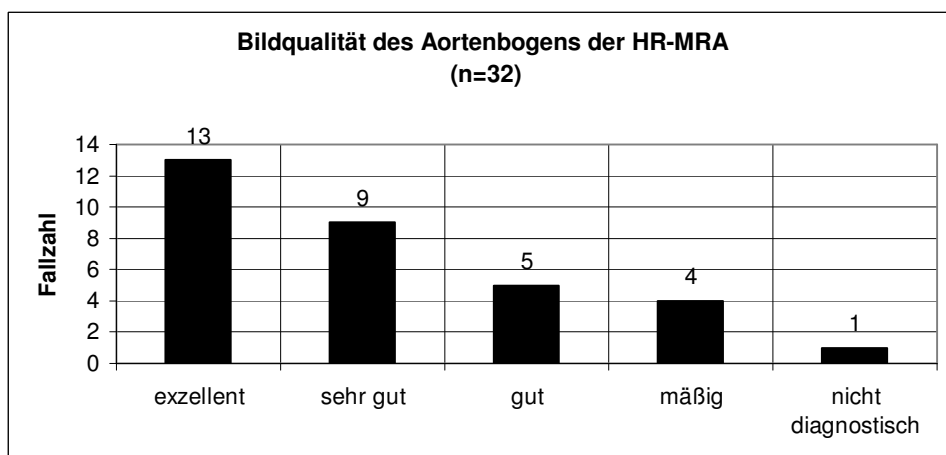


Tabelle 3: Bildqualität des Aortenbogens

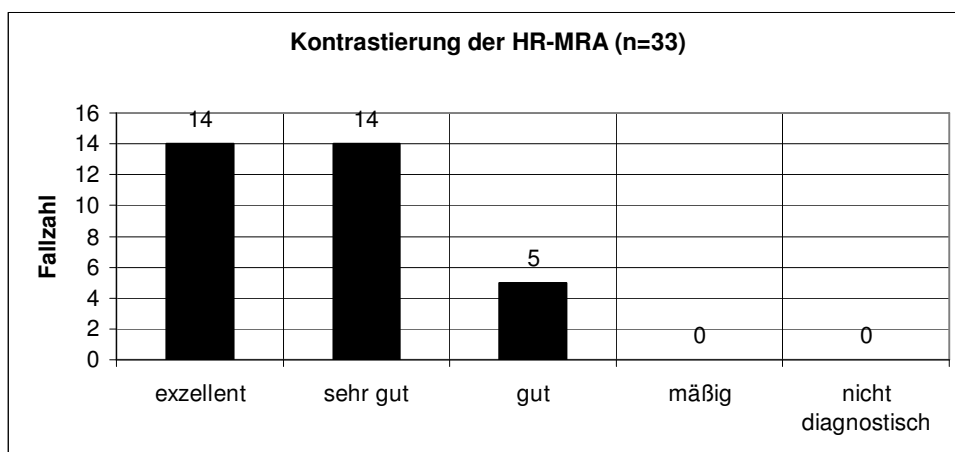


Tabelle 4: Kontrastierung HR-MRA

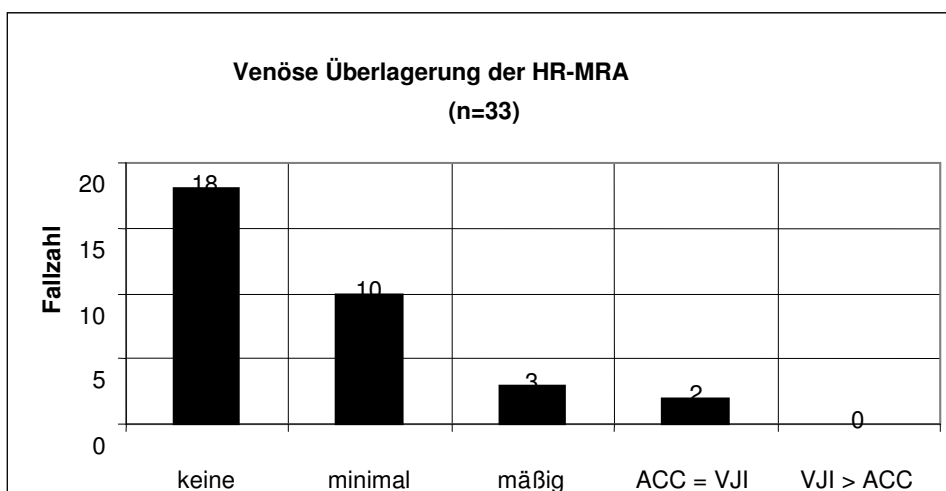


Tabelle 5: Venöse Überlagerung der HR-MRA;

ACC=VJI: venöses Signal in der Arteria carotis communis entspricht dem in der Vena jugularis interna; VJI > ACC: venöses Signal in der Vena jugularis interna übertrifft das Signal in der Arteria carotis communis; für „mäßig“ gilt: ACC > VJI; für „minimal“ gilt: ACC >> VJI

3.1.2 Arterielltes Signal/Rausch-Verhältnis

Um den Einfluss der Kontrastmittelapplikation auf die intravaskuläre arterielle Signalqualität zu analysieren, wurde in den einzelnen Gefäßen das Signal/Rausch-Verhältnis berechnet. Die Ergebnisse der Messungen des Signal/Rausch-Verhältnisses sind in Tabelle 6 zusammengefasst. Sowohl in der hochauflösenden als auch in der

zeitaufgelösten MRA ergaben sich auf Höhe der Carotiden höhere SNR-Werte (Signal-Noise-Ratio) als auf Höhe des Aortenbogens.

SNR	AOB	TBC	AS	ACC	ACI	AV
HR-MRA	5,7 ± 2,1	6,0 ± 2,5	5,4 ± 2,2	8,7 ± 4,6	10,6 ± 4,5	8,2 ± 4,6
TR-MRA	26,1 ± 15,0	23,2 ± 12,6	20,0 ± 12,6	30,2 ± 18,0	32,7 ± 20,6	22,7 ± 17,5

Tabelle 6 : Signal/Rausch-Verhältnis der supraaortalen Gefäße in HR-MRA und TR-MRA ;
HR-Messpunkte : n = 396, TR-Messpunkte : n = 384

3.2 Stenosegrad

3.2.1 Digitale Subtraktionsangiographie

Auf den Bildern der Referenzmethode DSA konnten 226 von 231 möglichen Gefäßsegmenten evaluiert werden. Drei Arteriae subclaviae sowie je eine ACC und ACI konnten aufgrund fehlender angiographischer Darstellung nicht bewertet werden. In den 226 Gefäßsegmenten fanden sich 160 „Stenosen“ Grad 1 (0-29 %) (TBC/AS/ACC/ACI: 31/56/48/25), 28 Stenosen Grad 2 (30-69 %) (TBC/AS/ACC/ACI: 1/3/12/12), 21 Stenosen Grad 3 (TBC/AS/ACC/ACI: 1/3/3/14) und 17 Okklusionen (TBC/AS/ACC/ACI : 0/1/2/14).

3.2.2 MR-Angiographie

3.2.2.1 HR-MRA

In der HR-MRA konnten 229 Gefäßsegmente beurteilt werden. Auf die Bewertung zweier Arteriae subclaviae musste aufgrund ausgeprägter Elongation und unvollständiger Darstellung verzichtet werden. Insgesamt fanden sich 157 Stenosen Grad 1 (TBC/AS/ACC/ACI : 32/53/47/25), 25 Stenosen Grad 2 (TBC/AS/ACC/ACI : 0/4/9/12), 29 Stenosen Grad 3 (TBC/AS/ACC/ACI: 1/5/8/15) und 18 Verschlüsse (TBC/AS/ACC/ACI: 0/2/2/14).

Im direkten Vergleich zur DSA zeigte sich hinsichtlich der Stenosegradeinschätzung (bei 224 korrelierbaren Gefäßsegmenten) in der HR-MRA in 17 Fällen eine Überschätzung um eine Kategorie. Der prozentuale Anteil der Überschätzungen lag somit bei 7,6%. In 6 Fällen unterschätzte die HR-MRA den Stenosegrad um eine Kategorie. In zwei Fällen ergab sich eine Unterschätzung um zwei Kategorien (Tabelle 7). Eine Unterschätzung trat somit insgesamt in 3,6% der Fälle auf.

HR-MRA DSA	0-29%	30-69%	70-99%	100%
0-29%	150	8	0	0
30-69%	5	14	9	0
70-99%	2	1	18	0
100%	0	0	0	17

Tabelle 7 : Stenosegradvergleich DSA vs. HR-MRA; n=224 Gefäßsegmente

Die Treffsicherheit der Stenosegradevaluation der HR-MRA lag bezogen auf ACC und ACI bei 0,83 (alle Gefäße: 0,88) (Tabelle 10). Sensitivität, Spezifität, positiver und negativer Vorhersagewert für mindestens hochgradige Stenosen der ACC und ACI beliefen sich auf jeweils 91%, 92%, 79% beziehungsweise 97% (Werte für die gesamte supraaortale Strombahn: Sensitivität 92%, Spezifität 95%, positiver Vorhersagewert 80% negativer Vorhersagewert 98%; Tabelle 11), wobei all diese Werte hinsichtlich der Verschlussbewertung das Optimum von 100% erreichten (Tabelle 12). Die diagnostische Sicherheit, in der HR-MRA einen Verschluss von einer hochgradigen Stenose zu differenzieren, entsprach somit der der digitalen Subtraktionsangiographie.

3.2.2.2 TR-MRA

Bei der Auswertung der zeitaufgelösten MRA mussten bei einem Patienten alle 7 Gefäße wegen unbefriedigender Kontrastierung in der supraaortalen Strombahn als nicht diagnostisch eingestuft werden. Bei einem weiteren Patienten war eine Arteria subclavia nicht vollständig abgebildet. In den übrigen 223 Gefäßsegmenten wurden 151 Stenosen Grad 1 (TBC/AS/ACC/ACI: 31/55/45/20), 33 Stenosen Grad 2 (TBC/AS/ACC/ACI: 0/5/11/17), 22 Stenosen Grad 3 (TBC/AS/ACC/ACI: 1/3/6/12)

und 17 Verschlüsse (TBC/AS/ACC/ACI: 0/0/2/15) diagnostiziert. Auf den zeitaufgelösten MRA-Bildern wurden im Vergleich zur konventionellen Angiographie in 22 Fällen Überschätzungen um eine Kategorie und in zwei Fällen Überschätzungen um zwei Kategorien gefunden. Eine drittgradige Stenose der Arteria carotis interna in der DSA erschien in der TR-MRA als Verschluss. Die Überschätzungsrate der TR-MRA bei n=218 Gefäßsegmenten lag bei 11%. In 18 Fällen unterschätzte die TR-MRA gegenüber der DSA um eine Kategorie, in einem Fall um zwei Kategorien. Ein Gefäßsegment (Arteria subclavia), das auf der DSA als Verschluss diagnostiziert wurde, ergab in der TR-MRA eine drittgradige Stenose (Tabelle 8). Folglich fand sich eine Unterschätzung in 9% der Fälle.

TR-MRA \ DSA	0-29%	30-69%	70-99%	100%
0-29%	137	15	2	0
30-69%	12	10	6	0
70-99%	1	5	12	1
100%	0	0	1	16

Tabelle 8: Stenosegradvergleich DSA vs. TR-MRA; n=218

Die Gefahr, den Stenosegrad zu über- oder unterschätzen, war mit der zeitaufgelösten MRA jeweils deutlich größer als mit der hochauflösenden Methode. Für die TR-MRA wurde bezogen auf die Gefäßlokalisationen ACC und ACI eine Treffsicherheit von 72% (alle Gefäße: 81%) errechnet (Tabelle 10). Trotz generell günstigerem Signal/Rausch-Verhältnis war die Treffsicherheit der Stenosegradbeurteilung auf Höhe ACC/ACI, wie schon bei der HR-MRA, schlechter als die Treffsicherheit der Summe aller supraaortalen Gefäße. Die Sensitivität, eine mindestens hochgradige Stenose der ACC oder ACI zu diagnostizieren, betrug 84% (Spezifität 92%, positiver VW 77%, negativer Vorhersagewert 95%) (Tabelle 11). In der gesamten anterioren Strombahn erreichte die TR-MRA eine Sensitivität 84%, Spezifität 96%, positiven Vorhersagewert 79%, negativen Vorhersagewert 97%. Für Sensitivität und negativen Vorhersagewert (ACC-

und ACI-Lokalisation) ermittelten wir bei der Analyse der Verschlüsse je 100%, für Spezifität 99% und positiven Vorhersagewert 94% (Tabelle 12).

3.2.2.3 Direkter Stenosegradvergleich HR-/TR-MRA und Analyse von Verschlüssen

Im direkten Vergleich der Stenosegradeinschätzung zwischen HR-MRA und TR-MRA zeigte sich, dass die TR-MRA im Vergleich zur HR-MRA tendenziell eher unter- als überschätzte. Im Einzelnen überschätzte die TR-MRA in 19 Fällen den Stenosegrad, davon 17 Mal um eine und zwei Mal um zwei Bewertungsstufen. Eine in der HR-MRA als Grad 3 eingeschätzte ACI-Stenose wurde in der TR-MRA als Verschluss gewertet. Dahingegen fanden sich 24 Unterschätzungen, 21 um Grad 1 und drei um Grad 2. Ein auf der HR-MRA als verschlossen beurteiltes Gefäßsegment wurde in der TR-MRA als drittgradige Stenose bewertet (Tabelle 9).

TR-MRA \ HR-MRA	0-29%	30-69%	70-99%	100%
0-29%	136	13	2	0
30-69%	11	10	3	0
70-99%	2	9	16	1
100%	0	1	1	16

Tabelle 9: Stenosegradvergleich HR-MRA vs. TR-MRA; n=221

Aufgrund der unterschiedlichen therapeutischen Konsequenz wurden gering-, mittel- und hochgradige Stenosen der ACC und ACI einerseits, sowie Verschlüsse andererseits getrennt bewertet. Summa summarum wurden alle 16 Okklusionen der ACC und ACI, die in der DSA diagnostiziert wurden, sowohl in der HR-MRA als auch in der TR-MRA bestätigt.

In der TR-MRA wurde bei einer ACI zusätzlich ein Verschluss diagnostiziert, der sich in DSA und HR-MRA jeweils als drittgradige Stenose darstellte. Auch unter Berücksichtigung der gesamten supraaortalen Strombahn erwies sich die Diagnostik von Verschlüssen als sehr zuverlässig. Lediglich ein in DSA und HR-MRA verifizierter

Verschluss einer Arteria subclavia wurde in der dazugehörigen TR-MRA als drittgradig eingeschätzt.

	Alle Gefäße	ACC+ACI	ACI
DSA/HR	0,88	0,83	0,81
DSA/TR	0,81	0,72	0,70

Tabelle 10: Treffsicherheit Stenosegrad

	HR-MRA		TR-MRA	
	gesamt	ACC+ACI	gesamt	ACC+ACI
Stenosegrad	$\geq 70\%$	$\geq 70\%$	$\geq 70\%$	$\geq 70\%$
Sensitivität	92 % (35 / 38)	91 % (30 / 33)	84 % (31 / 37)	84 % (27 / 32)
Spezifität	95 % (177 / 186)	92 % (89 / 97)	96 % (175 / 183)	92 % (87 / 95)
Pos. VW	80 % (35 / 44)	79 % (30 / 38)	79 % (31 / 39)	77 % (27 / 35)
Neg. VW	98 % (177 / 180)	97 % (89 / 92)	97 % (175 / 181)	95 % (87 / 92)

Tabelle 11: Diagnostische Wertigkeit der HR- und TR-MRA bei der Erkennung signifikanter ($\geq 70\%$) Stenosen

	HR-MRA		TR-MRA	
	gesamt	ACC+ACI	gesamt	ACC+ACI
Stenosegrad	100 %	100 %	100 %	100 %
Sensitivität	100 % (17 / 17)	100 % (16 / 16)	94 % (16 / 17)	100 % (16 / 16)
Spezifität	100 % (208 / 208)	100 % (116 / 116)	99,5% (202 / 203)	99 % (111 / 112)
Pos. VW	100 % (17 / 17)	100 % (16 / 16)	94 % (16 / 17)	94 % (16 / 17)
Neg. VW	100 % (208 / 208)	100 % (116 / 116)	99,5% (202 / 203)	100 % (111 / 111)

Tabelle 12: Diagnostische Wertigkeit der HR- und TR-MRA bei der Erkennung von Gefäßverschlüssen

3.3 TR-MRA-Analyse

3.3.1 Visuelle Bildanalyse

Im ersten Schritt der zeitaufgelösten Bildanalyse wurde die zeitgleiche, einseitig verzögerte oder fehlende Kontrastierung von Gefäßpaaren in der TR-MRA rein visuell deskriptiv untersucht und in zwei Ansätzen jeweils mit den in der DSA bzw. HR-MRA

ermittelten Stenosegraden korreliert. Nach Überprüfung der Ausschlusskriterien (Subclavia- und Vertebralisgefäßpaare, Gefäßpaare mit Tandemstenosen, fehlende Stenosegradklassifikation Grad 1 eines der beiden Gefäße) konnten 39 bzw. 36 Gefäßpaare (DSA-Korrelation bzw. HR-MRA-Korrelation) in die Analyse einbezogen werden. Basierend auf der Stenosegradevaluation der DSA zeigte sich bei geringbeziehungsweise mittelgradigen Stenosen eine zeitgleiche Kontrastierung in 100% (n=19) bzw. 89 % (n=9) der Fälle (Tabelle 13). Die Diagnose einer hochgradigen Stenose (n=4) oder eines Verschlusses (n=7) in der DSA führte in der TR-MRA zu 100% zum Nachweis einer verzögerten Kontrastierung bzw. einer kompletten poststenotischen Kontrastmittelaussparung. Wurde die HR-MRA als Referenzmethode zur Stenosegradeinschätzung zugrunde gelegt, lagen oben genannte Werte für gering-, mittel-, hochgradige Stenosen oder Verschlüsse alle am Optimum von 100% (Tabelle 14).

Die Ergebnisse sind den folgenden Tabellen zu entnehmen:

n=39	Kontrastierung			
DSA-Stenosegrad	zeitgleich	verzögert bzw. keine Kontrastierung bei Verschluss in n	zeitgleich in %	verzögert bzw. keine Kontrastierung bei Verschluss in %
1°	19	0	100	0
2°	8	1	89	11
3°	0	4	0	100
4° (Verschluss)	0	7	0	100
Σ	27	12		

Tabelle 13: Stenosegrad DSA und Kontrastierung in TR-MRA

n=36	Kontrastierung			
	zeitgleich	verzögert beziehungsw. keine Kontrastierung bei Verschluss in n	zeitgleich in %	verzögert beziehungsw. keine Kontrastierung bei Verschluss in %
HR-MRA- Stenosegrad				
1°	15	0	100	0
2°	12	0	100	0
3°	0	7	0	100
4° (Verschluss)	0	2	0	100
Σ	27	9		

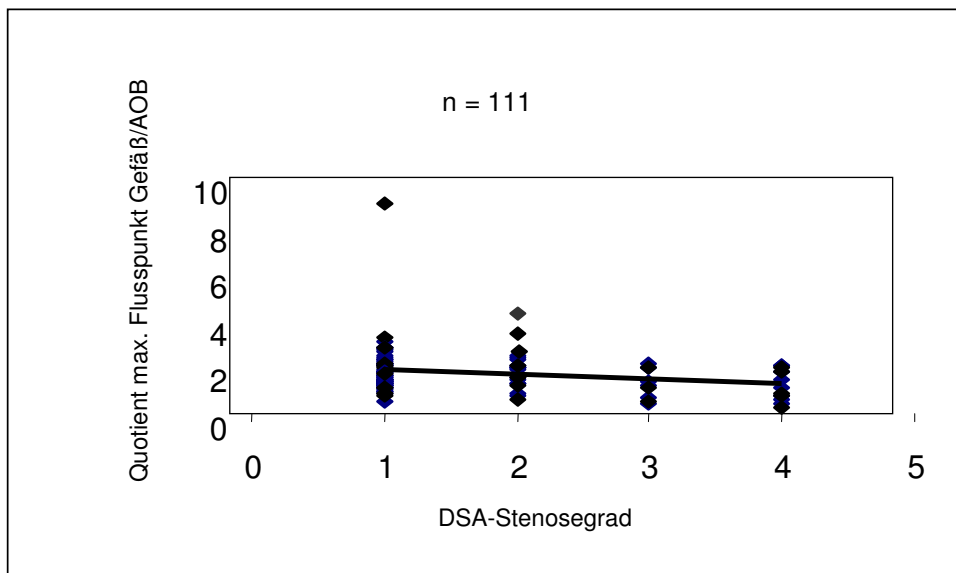
Tabelle 14: Stenosegrad HR-MRA und Kontrastierung in TR-MRA

Insgesamt fällt auf, dass nach visuellen Kriterien unter Zuhilfenahme der zeitaufgelösten MRA-Methode eine zuverlässige Differenzierung zwischen dritt- und viertgradigen Stenosen einerseits und erst- und zweitgradigen Stenosen andererseits erzielt wurde. Eine Unterscheidung zwischen Verschluss und hochgradiger Stenose war dadurch gewährleistet, dass nach einem Verschluss im Gegensatz zur hochgradigen Stenose kein poststenotischer Fluss nachgewiesen werden konnte.

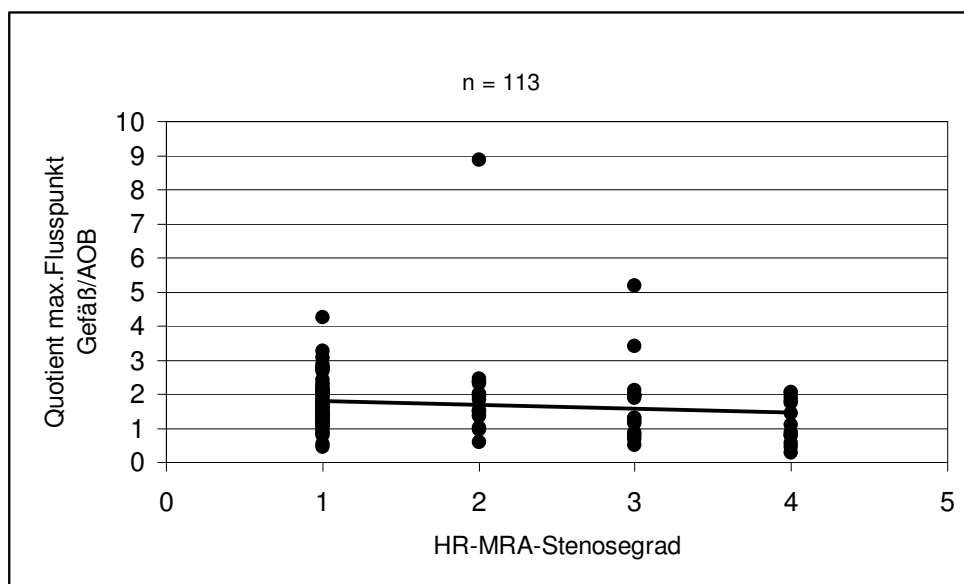
3.3.2 Flussdiagramme

Die Flusspunktmaxima der TR-MRA-Flussdiagramme wurden mit den in DSA (Graphik 1) bzw. HR-MRA (Graphik 2) evaluierten Stenosegraden korreliert. Bei der Korrelation aus maximalem Flusspunkt und DSA-Stenosegrad konnten aufgrund der fehlenden TR-MRA eines Patienten, je einer nicht dargestellten ACC und ACI auf der DSA, sowie nach Ausschluss von 15 Tandemstenosen 111 von maximal 132 Gefäßlokalisationen ausgewertet werden. Die HR-MRA wies 113 (von 132) beurteilbare Gefäßlokalisationen auf, nachdem 4 Flusspunktmaxima aufgrund einer fehlenden TR-MRA und 15 Tandemstenosen nicht verwertet werden konnten. Die Trendlinie der Korrelationen wies in beiden Fällen eine allenfalls minimale negative Steigung auf. Ein signifikanter Zusammenhang zwischen Stenosegrad und poststeno-

tischer Kontrastmittelkonzentration konnte anhand unseres Ansatzes zur Analyse der TR-MRA-Methode nicht festgestellt werden (Graphik 1 und 2).

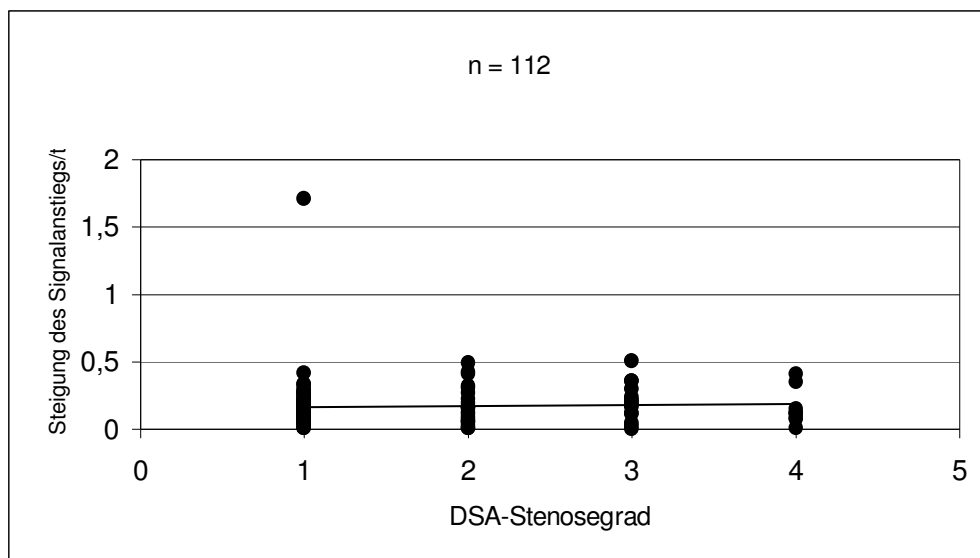


Graphik 1: Korrelation aus DSA-Stenosegrad und maximalem poststenotischem Flusspunkt (Quotient absoluter max. Flusspunkt im Gefäß / zeitgleicher Flussmesswert im AOB)

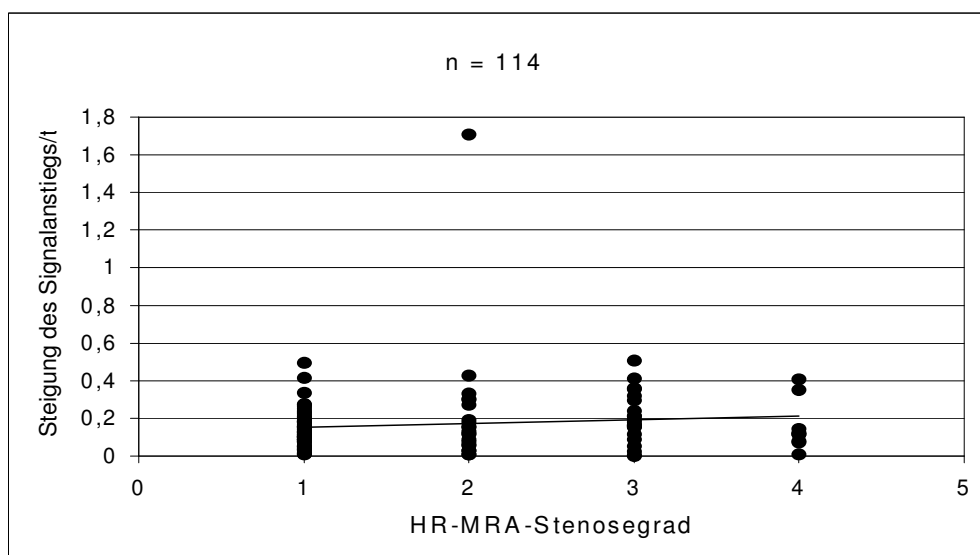


Graphik 2: Korrelation aus HR-MRA-Stenosegrad und maximalem poststenotischem Flusspunkt

Die Korrelation aus Stenosegrad und Flusskurvensteigung basierte bei der DSA-gestützten Gegenüberstellung auf 112, bei der HR-MRA-gestützten auf 114 Gefäßlokalisationen. Ein bei Erhöhung des Stenosegrades zu erwartender Abfall der Flusskurvensteigung – und somit der Anflutungsgeschwindigkeit des Kontrastmittels – war nicht verifizierbar (Graphik 3 und 4). In beiden Fällen zeigte die Trendlinie keinen zu erwartenden negativen Steigungsverlauf.



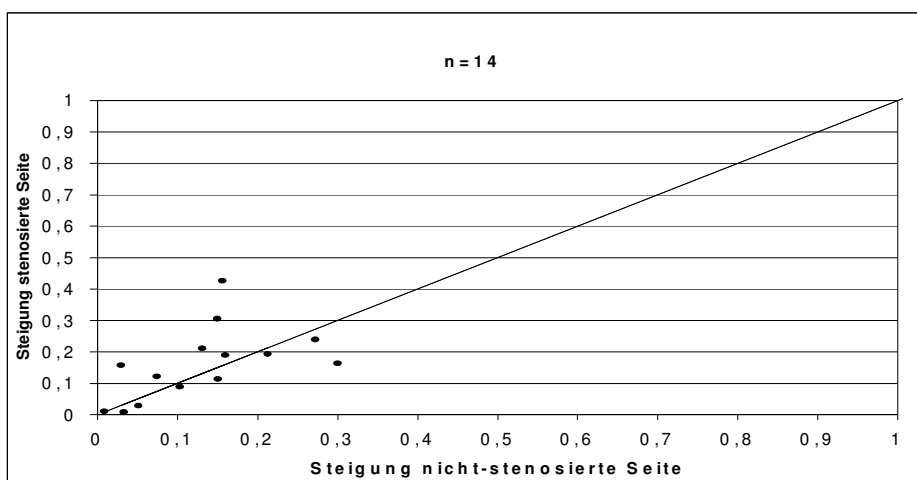
Graphik 3: Korrelation aus DSA-Stenosegrad und der Steigung des Signalanstiegs / Zeit



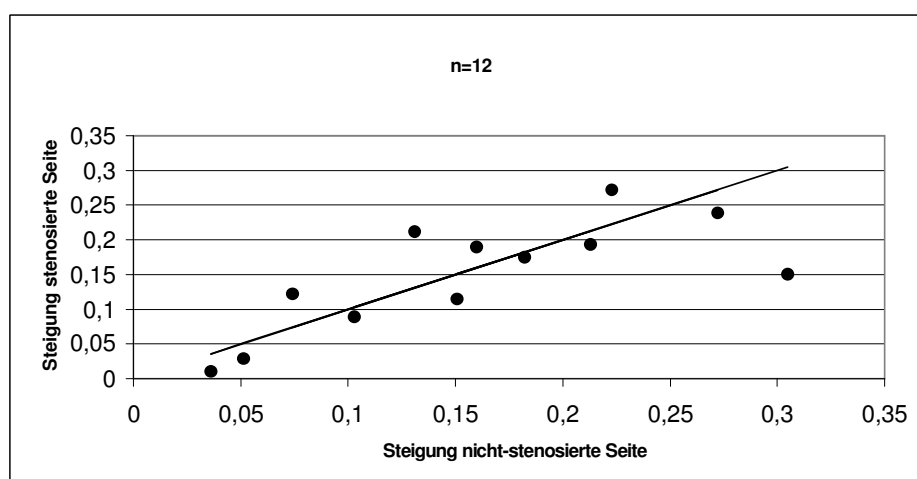
Graphik 4: Korrelation aus HR-MRA-Stenosegrad und Steigung des Signalanstiegs / Zeit

Die Graphiken 5 und 6 zeigen die Ergebnisse der Gefäßpaarkorrelation (Graphik 5: Korrelation basierend auf DSA-Stenosegraden, Graphik 6 basierend auf HR-Stenosegraden).

In die DSA-gestützte Auswertung konnten lediglich 14, in die HR-gestützte 12 Gefäßpaare eingehen, da nur sie alle geforderten Einschlusskriterien erfüllten. Die Anzahl der verwertbaren Gefäßpaare verringerte sich dabei in erster Linie durch die hohe Anzahl an Tandemstenosen im Patientenkollektiv.



Graphik 5 :Vergleich der Anstiegsgeschwindigkeit bzw. Steigung des Signalanstiegs / Zeit in der TR-MRA von Patienten mit einseitiger, mittels DSA quantifizierter Carotisstenose (y-Achse) mit der kontralateralen nicht-stenosierte Seite (x-Achse)



Graphik 6: Vergleich der Anstiegsgeschwindigkeiten bzw. Steigung des Signalanstiegs/ Zeit in der TR-MRA von Patienten mit einseitiger, mittels HR-MRA quantifizierter Carotisstenose

In beiden Graphiken gab sich eine Punktwolke mit breiter Streuung, wobei die Anzahl der Messwerte, die unterhalb der entscheidenden Winkelhalbierenden zu finden waren, nicht signifikant häufiger auftraten. Eine verzögerte Kontrastmittelanflutung auf der höhergradig stenosierten Seite war somit nicht in verwertbarem Ausmaß vorhanden.

3.4 Bildbeispiele

Im Folgenden sind einige typische Befunde von DSA-, HR- und TR-MRA-Untersuchungen aus dem Studienkollektiv abgebildet:

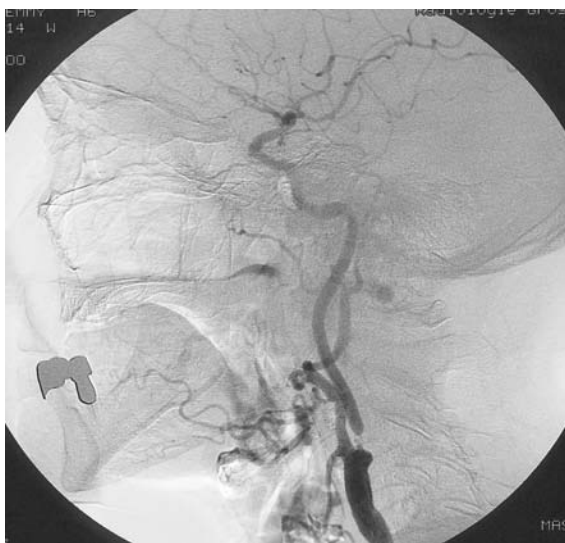

Abb.: 1a) DSA mit drittergradiger (d.h. 70-99%-iger) ACI-Stenose links

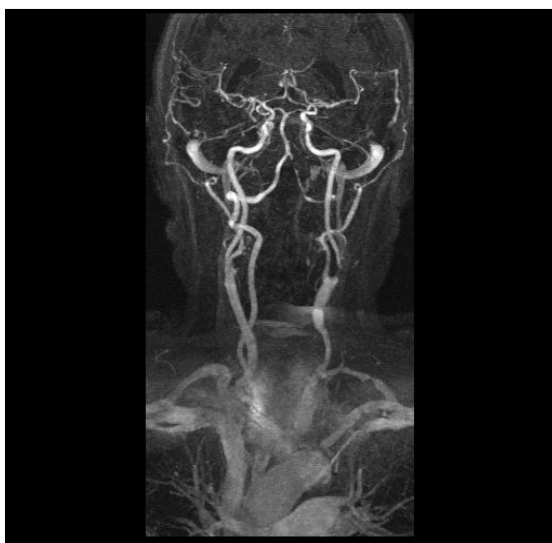
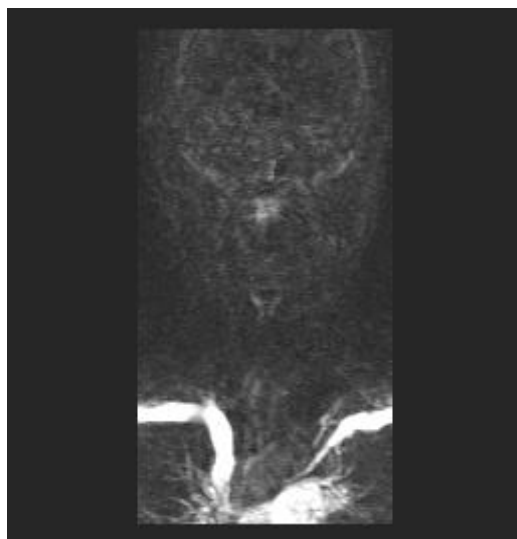
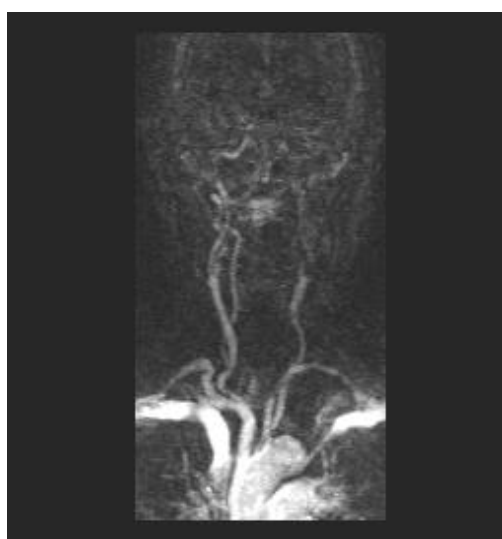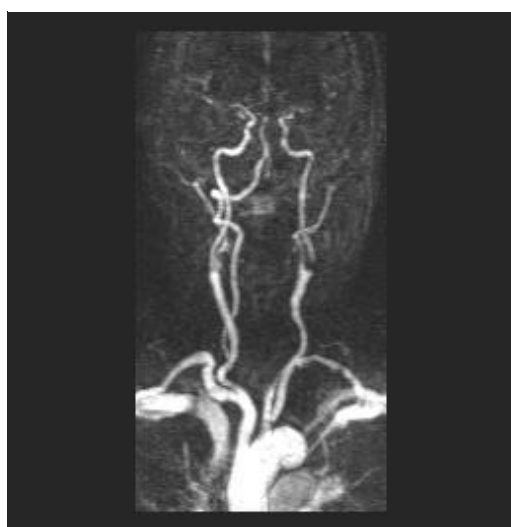Abb.: 1b) Korrespondierende HR-MRA. Der Stenosegrad wurde auf der HR-MRA identisch zur DSA bewertet.



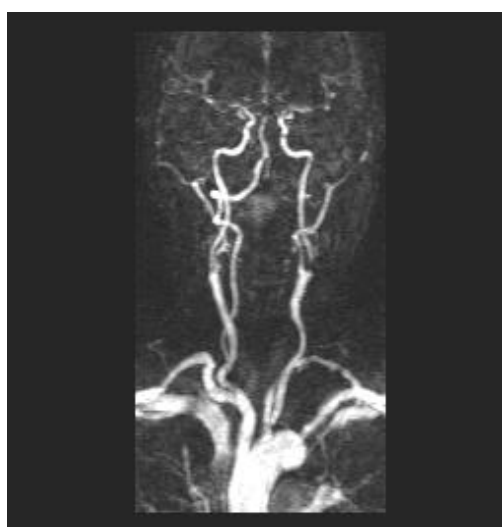Serie 1



Serie 2



Serie 3



Serie 4

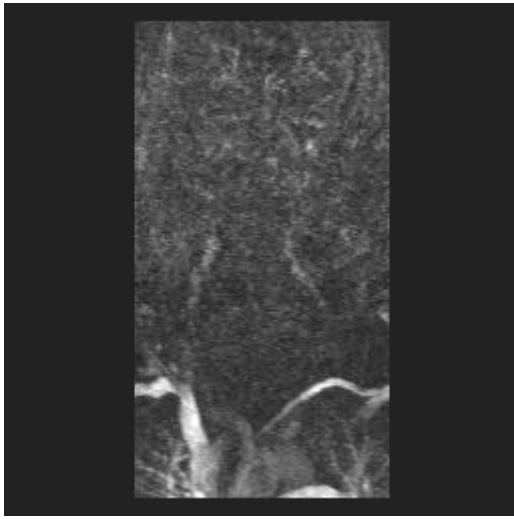
Abb.: 1c): Korrespondierende TR-MRA mit Flussverzögerung in ACI links im Vergleich zu rechts

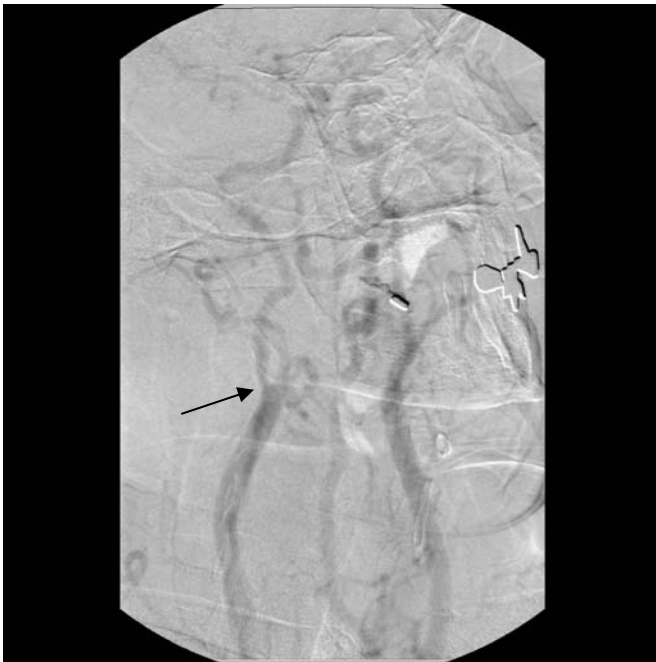

Abb.: 2a) DSA mit mittelgradiger (d.h. 30-69%-iger) ACC-Stenose rechts (schwarzer Pfeil)

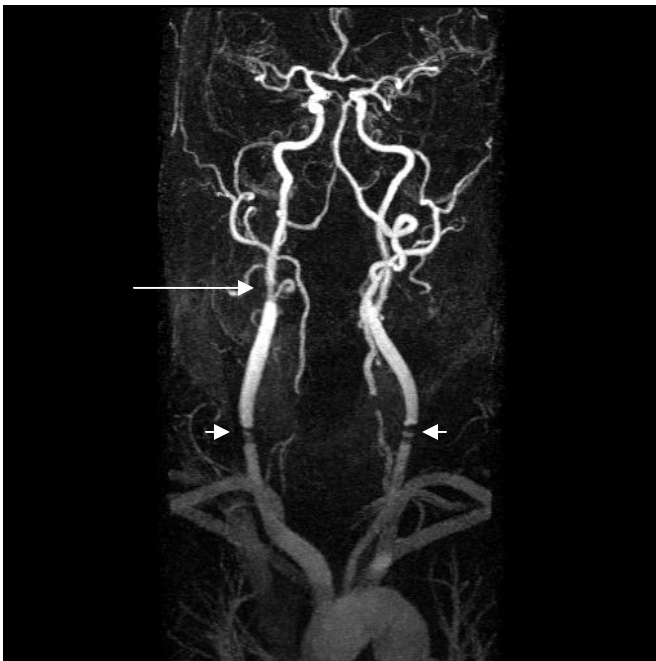

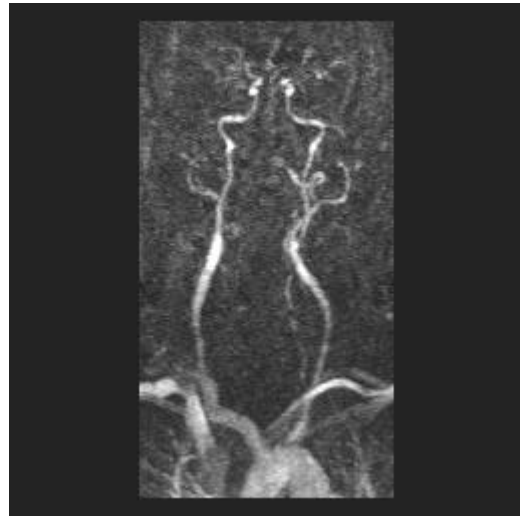Abb.:2b) Korrespondierende HR-MRA. Die scheinbaren kurzstreckigen Stenosierungen der proximalen ACC entsprechen Subtraktionsartefakten (kurze weiße Pfeile).Der lange weiße Pfeil zeigt die mittelgradige ACC-Stenose.

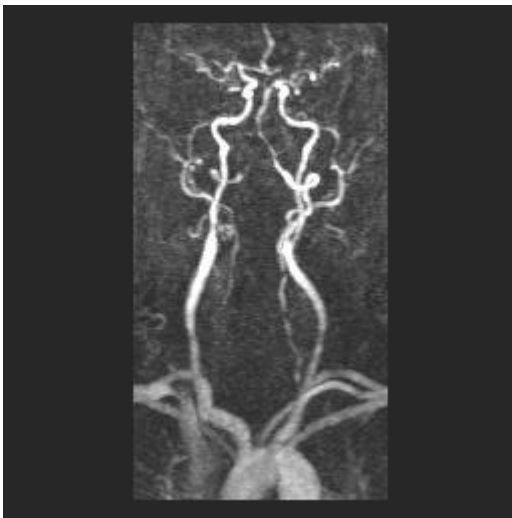

Serie 1



Serie 2

Abb.:2c) Korrespondierende TR-MRA. Kein Nachweis einer Flussverzögerung im Seitenvergleich.



Serie 3

4 Diskussion

4.1 Allgemeines

Die WHO-Statistik zeigt, dass zerebrovaskuläre Erkrankungen eine der wichtigsten Todesursachen der westlichen Welt darstellen (98). In wissenschaftlichen Studien zu dieser Thematik hat sich gezeigt, dass insbesondere die Carotisstenose mit einem hohen Todesrisiko vergesellschaftet ist und das Schlaganfallrisiko bei hochgradigen symptomatischen Stenosen der Carotiden in den ersten 3 Jahren 20-25% erreicht (10). Eine zielgerichtete Diagnostik und suffiziente Therapie supraaortaler Stenosen sind somit von enormer Bedeutung. Zur Erkennung derartiger Gefäßveränderungen wurde in den letzten Jahren konsequent an der Verbesserung magnetresonanzangiographischer Methoden gearbeitet. Das Interesse dieser Arbeit galt dabei dem aktuellen Stellenwert modernster hochauflösender MR-Angiographien in der Stenosegraddiagnostik. Überprüft wurde weiterhin, inwieweit neueste, zeitaufgelöste MRA-Methoden in der Lage sind, neben einer Stenosegradevaluation zusätzliche hämodynamische Informationen in der supraaortalen Diagnostik zu liefern.

4.2 Methodenkritik

4.2.1 DSA und MRA

Über die Jahre hat sich die konventionelle Angiographie, später abgelöst durch die digitale Subtraktionsangiographie, aufgrund bereits genannter Gründe als Goldstandard angiographischer Darstellung durchgesetzt (siehe 1.4.2) (18). Sie stellt auch heute noch – trotz beträchtlicher Risiken – eine sehr präzise Möglichkeit dar, den Stenosegrad supraaortaler Gefäße einzuschätzen (30, 60, 68).

Die DSA wurde in unserer Arbeit als Korrelationsgrundlage für die Ergebnisse der MRA-Untersuchungen herangezogen, und wir folgten dabei dem Konzept anderer Studien, die die Wertigkeit magnetresonanzangiographischer Methoden untersuchten (12, 44, 74, 90, 102).

Im Vergleich zur DSA bietet die MRA eine Reihe von Vorteilen. Die MRT beruht auf einem grundsätzlich anderen physikalischen Prinzip als die DSA und kann ohne Verwendung von Röntgenstrahlen und sowie den Verzicht auf den Einsatz eines risiko-

reichen Katheters erfolgen. Der Patient wird während der Diagnostik zwar in ein starkes Magnetfeld gebracht, Nebenwirkungen für den Patienten konnten bei Berücksichtigung der allgemeinen Kontraindikationen für die MRT-Untersuchung (Herzschrittmacher, Metallclips und -prothesen, Granatsplitter, Insulin- und Zytostatikapumpen, Klaustrophobie etc.) bislang allerdings nicht nachgewiesen werden. Werden Kontrastmittel bei der Erstellung einer Magnetresonanztomographie (MRA) gespritzt, so handelt es sich dabei um paramagnetische Substanzen wie Gadolinium-Diäthylentriaminpentaessigsäure (Gd-DTPA), die weit weniger nephrotoxisch und allergisierend wirken als jodhaltige Röntgenkontrastmittel und auch bei niereninsuffizienten Patienten angewendet werden können, was sich im klinischen Alltag aufgrund der Zunahme multimorbider Patienten als großer Vorteil erweist (37, 70). Die MRA ist folglich, was das Risikoprofil des Untersuchungsvorgangs anbelangt, der DSA deutlich überlegen, die sowohl mit lokalen Nebenwirkungen an der Katheterpunktionsstelle (Dissektionen, Hämatomen etc.) wie auch systemischen, thromboembolischen Komplikationen – cerebrale Ischämien eingeschlossen – einhergeht (54). Die MRT-Untersuchung genießt außerdem bei den Patienten eine höhere Akzeptanz, da sie kaum Schmerzen und seltener Angst hervorruft (93). Wie die DSA lässt die MRA eine zeitgleiche Übersichtsdarstellung ipsi- und kontralateraler Gefäße der gesamten Halsregion zu, hat aber – im Gegensatz zur DSA – aufgrund multiplanarer Bildrekonstruktionsverfahren Zugriff auf eine unbegrenzte Zahl an Blickrichtungsmöglichkeiten auf die Gefäßstrombahn (95). Die MRA erlaubt jedoch nicht eine selektive Gefäßdarstellung wie die kathetergestützte DSA.

Moderne, ultraschnelle, kontrastverstärkte Sequenzen bieten zusätzlich eine reizvolle Besonderheit. Der Schwerpunkt der Ortsauflösung bei hochauflösenden MR-Angiographien kann zugunsten einer Zeitauflösung bei TR-MR-Angiographien variiert werden. Dabei wird durch eine noch schnellere repetitive Anwendung von Sequenzen eine zeitaufgelöste Darstellung der Kontrastmittelanflutung und -verteilung in der supraaortalen Strombahn möglich. Obwohl die zeitaufgelöste Darstellung zu Lasten einer guten räumlichen Auflösung geht, eröffnet sich auf diese Weise die Möglichkeit, die Gefäßversorgung des Gehirns unter flussdynamischen Gesichtspunkten zu analysieren (43, 53, 87, 95). Aufgrund zunehmend guter Erfahrungen und Studienergeb-

nisse im Hinblick auf die MRA ist im klinischen Alltag ein allgemeiner Trend zu verzeichnen, Operationen und Interventionen im Carotisstromgebiet unter Verzicht auf den bisherigen diagnostischen Goldstandard, der DSA, basierend auf der Kombination aus Ultraschall und MRA, durchzuführen (93). Die Ergebnisse dieser Arbeit unterstützen diese Tendenz.

4.2.2 Protokoll

Im Rahmen der vorliegenden Patientenstudie wurde darauf geachtet, eine möglichst zeitnahe DSA- und CE-MRA-Untersuchung (durchschnittlich innerhalb von 7 Tagen) zu ermöglichen, um das Risiko diagnostischer Unterschiede so gering wie möglich zu halten. DSA- und MRA-Untersuchungen folgten den standardmäßigen Protokollen des Instituts für Klinische Radiologie der Ludwig-Maximilians-Universität am Klinikum Großhadern. Mit dem 1,5 T Magnetom Symphony-Gerät stand für die Studie ein sehr leistungsfähiges Gerät für magnetresonanztomographische Untersuchungen zur Verfügung. Die Aquisitionszeit der HR-MRA lag mit 17s in dem in der Literatur als ideal beschriebenen Zeitfenster, da sie eine Datenerfassung in Atemstillstand ermöglicht (30). Gleiches galt für die von uns gewählte Schichtdicke von 1,25mm (HR-MRA) und 4mm (TR-MRA). Das Kontrastmittelvolumen lag mit jeweils 20ml für TR-MRA und HR-MRA und einer Flussrate von 2,5 ml/s (HR-MRA) bzw. 4ml/s (TR-MRA) im üblichen Rahmen (41).

Im Gegensatz zur DSA bringt die bei der MRA durchgeführte peripher-venöse Injektion des Kontrastmittels ein besonderes Problem mit sich. In der konventionellen Angiographie kann selektiv und arteriell in unmittelbarer Nähe der supraortalen Strombahn das Kontrastmittel appliziert werden. Der Kontrastmittelfluss verhält sich dadurch weitgehend kreislaufunabhängig. In der MRA ist man jedoch auf eine venöse, periphere KM-Injektion angewiesen. Das Kontrastmittel unterliegt dort deshalb starken Abhängigkeiten hinsichtlich Kreislaufzeit, Kreislaufparametern und Herzaktion. Um die Transitzeit des Kontrastmittels so genau wie möglich zu bestimmen, entschieden wir uns für die Verwendung der Testbolustechnik unter Zuhilfenahme eines MR-Injektors. Obwohl diese Methode versucht, die Kreislaufzeit möglichst exakt vorauszuberechnen, ist sie nichtsdestotrotz für unvorhersehbare Schwankungen der Kreislaufzeit im Rahmen von Pulsfrequenzschwankungen und Schwankungen des Herzminutenvolumens

anfällig. Unterschiedliche Kreislaufzeiten ziehen unterschiedliche Kontrastierungen zum Messzeitpunkt nach sich. Die Problematik der einheitlichen Auswertung verschiedener Kontrastierungsmaxima stellte vor allem bei der Auswertung der zeitaufgelösten Flusskurven ein besonderes Problem dar.

Bei einem Alternativverfahren für ein genaues Timing des Kontrastmittels handelt es sich um das Bolustracking (6, 13). Durch repetitive 2D-Sequenzen wird auf Höhe der Carotisbifurkation die Ankunft des Kontrastmittels ermittelt und dann automatisch die 3D-Messung gestartet (46). Derartige Untersuchungen können schnell und eventuell auch ohne Injektor durchgeführt werden. Man muss jedoch bedenken, dass bis zum Start der 3D-Messung und tatsächlichen Datenaquisition wenige Sekunden vergehen können, da die Umschaltung von zwei- auf dreidimensionale Sequenzen einige Zeit benötigt. Darüber hinaus wird für das Bolustracking neben einer speziellen Software auch ein besonders leistungsfähiges MR-System benötigt (28, 71). In der letzten Zeit wird diese Methode aufgrund ihres geringen Aufwandes gegenüber der Testbolusmethode zunehmend bevorzugt.

Um auf einen bestmöglichen intraluminalen Gefäßverlauf zurückzugreifen, benutzten wir die MIP zur zweidimensionalen Gefäßdarstellung eines dreidimensionalen Datensatzes (12, 46, 95). Man muss sich jedoch darüber im klaren sein, dass auf dem rekonstruierten MIP-Bild durch Summationseffekte dieses Verfahrens Stenosen eventuell – im Gegensatz zur Einzelschicht – nicht mehr sichtbar sein können (57). Durch Rotation der Projektion können diese Überlagerungen vermieden werden. Es empfiehlt sich deshalb grundsätzlich auch die Einzelschichten der MRA auf das Vorhandensein einer Stenose zu überprüfen. Für die vorliegende Arbeit war diese Thematik jedoch nicht von Bedeutung, da alle in der DSA sichtbaren Stenosen auf dem MIP-Bild der MRA lokalisiert werden konnten.

In Fragen der Bildqualitätsanalyse der HR-MRA orientierte sich die Arbeit am Ansatz der Arbeitsgruppe Huston et.al., allgemeine Bildqualität, Kontrastierung, venöse Überlagerung und Artefakte in unterschiedlichen Abstufungen zu kategorisieren (43).

In die Stenosegradevaluation wurde die Arteria vertebralis nicht einbezogen. Geringer Gefäßdurchmessers, häufig fehlende Darstellung auf der DSA, sowie hohe interindividueller Variabilität (häufige Hypoplasien) machten eine Einbeziehung nicht sinnvoll. Mehrmals fiel das kleine Gefäß durch elongierten Verlauf auch aus dem

Schichtstapel und kam nicht zur Darstellung. Der Wert der MRA zur Stenoseevaluation der Vertebralarterien wird aus den oben genannten Gründen bezweifelt (73).

4.3 Ergebnisdiskussion

4.3.1 Bildqualität der HR-MRA

Zahlreiche Studien zur Untersuchungsqualität der HR-MRA stellten der Methode ein sehr gutes Zeugnis aus. Randoux et al. beschrieben hervorragende Ergebnisse im Hinblick auf allgemeine Bildqualität, venöse Überlagerung und Artefakte (74). Eine Studie von Huston et al. ergab eine sehr gute Bildqualität in 90% der Fälle. Die venöse Überlagerung war in 92% der Fälle nicht oder in nur minimalem Ausmaß vorhanden. Diese Studie attestierte der CE-MRA im Hinblick auf die allgemeine Bildqualität im Rahmen einer vergleichenden Untersuchung auch eine deutlich Überlegenheit gegenüber der 2D-TOF-Technik (43). Eine Arbeitsgruppe um Willinek erarbeitete eine exzellente oder überdurchschnittliche Bildqualität in 100%, ein allenfalls geringes Artefaktausmaß in 90%, sowie eine fehlende oder gering ausgeprägte venöse Überlagerung in 88% der Patientenstudien (100).

In unserer Untersuchung der Bildqualitätskriterien erfüllt die HR-MRA erwartungsgemäß die hohen Ansprüche, die an sie gestellt wurden. Die allgemeine Bildqualität erwies sich in 91 % der Fälle als entweder exzellent, sehr gut oder gut. Die Tatsache, dass die HR-MRA-Studien in 100 % der Fälle diagnostisch verwertbar waren, unterstreicht die Zuverlässigkeit der Methode. Gleiches gilt für die Kategorie der Kontrastierung, in der die HR-MRA zu 100% ein exzellentes, sehr gutes oder gutes Ergebnis erzielte und ebenfalls in keinem Fall eine Diagnostik verhinderte. Was den sensiblen Bereich der venösen Überlagerung anbelangt, kann festgehalten werden, dass in keinem einzigen Fall das Signal der Vena jugularis interna das der Arteria carotis communis übertraf und die Überlagerung im Allgemeinen gering ausfiel. Die Methode des Testbolus zur Transitbestimmung war demzufolge erfolgreich und die von uns ausgewählte Sequenz des Untersuchungsprotokolls auch schnell genug. Des Weiteren konnte die CE-MRA hier durch ihre Methodik der Flussunabhängigkeit – beispielsweise im Vergleich zur TOF – punkten. Darüber hinaus gilt zu berücksichtigen, dass – wie schon früher beschrieben – die Anwendung der MIP-Rekonstruktion zu einer weiteren Reduktion des venösen Signals führte (87).

Die Bewertungen der Artefakte und Bildqualität auf Höhe des Aortenbogens konnten mit den zuvor genannten sehr guten Ergebnissen nicht ganz mithalten. Dabei musste bei einem Patienten das Areal des Aortenbogens als „nicht diagnostisch verwertbar“ beurteilt werden. Trotz alledem zeigten immerhin 84% der Sequenzen des Aortenbogens eine exzellente bis gute Auflösung. Das geringfügig schlechtere Resultat der Bildqualität auf Höhe des Aortenbogens deckt sich dabei mit den Studienergebnissen anderer Autoren und ist auf die größere Entfernung des Aortenbogens zur Halsspule zurückzuführen (89).

In drei Fällen waren deutliche Artefakte vorhanden, die auf patientenabhängige Faktoren (Bewegungsartefakte, Subtraktionsartefakte auf Höhe des subcutanen Fettgewebes der Schulter) zurückzuführen war. Alles in allem waren in 88 % der Fälle keine oder nur geringe, nicht störende Artefakte nachweisbar.

4.3.2 Signal/Rausch-Verhältnis der HR- und TR-MRA

Ein weiterer, für die Beurteilung der Untersuchungsqualität bedeutsamer Punkt ist das Signal/Rausch-Verhältnis. Dabei handelt es sich um einen Parameter der Bildqualität, der angibt, inwieweit das Signal des untersuchten Areals das Untergrundrauschen übersteigt. Die in der vorliegenden Arbeit gewonnenen Daten zum Signal/Rausch-Verhältnis (ACI HR-MRA: 10,6; ACI TR-MRA: 32,7) decken sich mit in der Literatur beschriebenen Ergebnissen, wobei auf Höhe der ACI mit beiden Methoden ein sehr gutes SNR erreicht wurde (102). Die deutlich höheren Werte um jeweils knapp 5 Einheiten auf Höhe der ACI im Vergleich zum Aortenbogen sind in erster Linie auf die geringere Entfernung der ACI zur Halsspule zurückzuführen. Dementsprechend wurde auch die visuell bewertete Bildqualität des Aortenbogens negativ beeinflusst. Dies unterstreicht die hohe Relevanz einer sowohl richtigen Positionierung des Patienten als auch guten Spulwahl für die Qualität der MR-Angiographie (46).

Die deutlichen Diskrepanzen des Signal/Rausch-Verhältnisses zwischen HR-MRA und TR-MRA sind bedingt durch die unterschiedlichen Injektionsraten des Kontrastmittels (HR-MRA: 20ml mit 2,5ml/s, TR-MRA: 20ml mit 4ml/s) und die größeren Bildvoxel bei der TR-MRA. Theoretisch könnte das SNR der HR-MRA durch eine Erhöhung der Kontrastmitteldosis verbessert werden. Im Rahmen unseres Protokolls (HR- und TR-MRA je 20ml Kontrastmittel + 2ml Testbolus) wurde aber die maximal zulässige

Kontrastmittelmenge (42ml bei einem 70kg schweren Patienten) erreicht. Bei hoher Bildqualität und ohnehin gut verwertbarem Signal der hochauflösenden MRA ist eine signifikante Verbesserung durch eine Erhöhung der Kontrastmitteldosis nicht zu erwarten.

Die im Vergleich zur TR-MRA deutlich längere Kontrastmittelbolusinjektionszeit bei der HR-MRA erklärt auch die geringere Streubreite der Standardabweichung des SNR, da durch den längeren Bolus eine größere Unabhängigkeit von der kardialen Pumpfunktion erreicht wird (Werte auf Höhe der ACI: HR-MRA \pm 4,5; TR-MRA \pm 20,6). Wie sich in der Auswertung der TR-MRA-Methode zeigen wird, hatten die dort größeren Schwankungen des SNR dabei negative Auswirkungen auf die semiquantitative Flussdiagrammauswertung.

4.3.3 Stenosegradevaluation

4.3.3.1 HR-MRA

Lange Zeit galt die Tendenz der MRA, Stenosegrad und – länge zu überschätzen, in seltenen Fällen auch zu unterschätzen, neben der im Vergleich zur DSA schlechteren Ortsauflösung als das größte Manko der Methode (14, 18, 19, 26, 81, 86, 91). Dabei handelt es sich, insbesondere auch im Hinblick auf die therapeutische Konsequenz, um einen heiklen Punkt. Für eine richtige Therapieplanung ist eine korrekte Stenosegradeinschätzung die wichtigste Voraussetzung. Als Erklärung für die Fehleinschätzungen kamen eine ganze Reihe verschiedener Aspekte in Frage. Turbulente Flussphänomene stören auf Höhe der Stenose den linearen Fluss und täuschen bei flussbasierenden Messsequenzen beträchtliche Stenosegraderhöhungen vor. Zusätzlich kann durch eine Flussverlangsamung des Blutes vor der Stenose und konsekutiv geringerer, distaler Kontrastmittelkonzentration das Ausmaß der Einengung weiter überschätzt werden (25). Auch die Morphologie der Gefäßwand kann den Stenosegrad beeinflussen. Kalkreiche Gefäßplaques führen durch den Suszeptibilitätssprung zu Signalauslöschungen, sodass verkalkte Stenosen überschätzt werden. Bei hochgradigen Stenosen kann das dargestellte Restlumen kleiner als ein Bildpixel sein und somit als Pseudoverschluss zur Darstellung kommen. Schließlich besteht bei der MRA, wenn Projektionstechniken zur Anwendung kommen wie auch beim Goldstandard DSA die Problematik, dass die Gefäßeinengung als dreidimen-

sionale Struktur zweidimensional projiziert wird. Als Schnittbildverfahren bietet die MRA potentiell den Vorteil, komplexe Stenosen durch eine mögliche transversale Reformatierung besser einzuschätzen. Da die vorliegende Studie auf einen direkten Vergleich mit der DSA abzielte und eine derartige Reformatierung dort nicht möglich ist, basierte der Vergleich ausschließlich auf MIP-Projektionen.

Die Therapie der Carotisstenose richtet sich neben der klinischen Symptomatik derzeit nach dem Stenosegrad. Die MRA muss deshalb – insbesondere bei der Beurteilung von hochgradigen Stenosen und Verschlüssen, also jenen Gefäßveränderungen mit unterschiedlicher therapeutischer Konsequenz – der DSA gleichwertig sein.

Unter den Ergebnissen der Stenosegradevaluation war zunächst der Vergleich zwischen DSA und HR-MRA besonders interessant, da es hierbei die Frage zu beantworten galt, ob die HR-MRA den bisherigen Goldstandard im diagnostischen Prozess der Stenosegradeinschätzung zuverlässig ersetzen kann. Von den 229 vergleichbaren Gefäßsegmenten fanden sich in der HR-MRA 157 Stenosen Grad 1, 25 Stenosen Grad 2, 29 Stenosen Grad 3 und 18 Verschlüsse. Eine Häufung vor allem höhergradiger Stenosen im distalen ACC- und proximalen ACI-Abschnitt, wie sie schon in der Studie von Hass et al. beschrieben worden war, konnte in unserer Population bestätigt werden (36). In der Literatur divergieren die Angaben über das Ausmaß von Fehleinschätzungen je nach untersuchter supraaortaler Gefäßlokalisation und verwendetem MRA-Protokoll zwischen drei und 18% (18, 49). In unserer Studie lag das Ausmaß einer Über- bzw. Unterschätzung der Stenose auf der HR-MRA dabei im unteren Mittelfeld und blieb somit relativ gering. In 8% der Fälle überschätzte die HR-MRA den Stenosegrad und das jeweils nur um maximal ein Grad. In keinem einzigen Fall trat die problematische Konstellation eines falsch positiven Ergebnisses auf, bei dem eine auf der DSA als drittgradig eingestufte Stenose auf der HR-MRA als Verschluss beurteilt wurde und dem Patienten damit eine potentiell mögliche Carotis-TEA vorenthalten wurde. In 4% der Fälle unterschätzte die HR-MRA den Stenosegrad im Vergleich zum Goldstandard, wobei dabei zwei in der DSA ermittelte hochgradige Einengungen in der HR-MRA als geringgradig beurteilt wurden und somit eine Diskrepanz von zwei Bewertungsstufen vorhanden war. Die Gefahr der Unterschätzung war somit ebenfalls äußerst gering und vor allem bei den relevanten höhergradigen (dritt- und viertgradigen) Stenosen nicht nennenswert vorhanden. Summa summarum

zeigte sich die Tendenz, dass mit zunehmendem Stenosegrad sowohl Über- wie auch Unterschätzung in der HR-MRA zahlenmäßig abnahmen. Es muss dabei nochmals unterstrichen werden, dass Fehleinschätzungen bei hochgradigen Stenosen nicht nennenswert und bei Verschlüssen gar nicht auftraten.

Studien zur Sensitivität und Spezifität der kontrastverstärkten, hochauflösenden MRA-Diagnostik bei ACI-Stenosen wiesen bei analoger Definitionswahl bislang eine gewisse Streubreite auf. In der Literatur schwanken die Angaben für die Sensitivität zwischen 93% und 100%, für die Spezifität zwischen 82% und 100% (18, 44, 57, 74, 76, 82). Die Streubreite ergab sich durch leicht voneinander abweichende Studienprotokolle mit verschiedenen Patientenkollektiven, Bolustimingmethoden und technischen Verfahren (Unterschiede in der verwendeten Matrix). Auch das Stenosekollektiv hat Einfluss auf das Ergebnis, da Stenosen geringeren Ausmaßes eine höhere Streubreite nach sich ziehen.

Die Ergebnisse unserer Studie lagen im Bereich der in der Literatur beschriebenen Prozentzahlen (7, 76). Die Sensitivität, mit unserem Protokoll hochgradige Stenosen der ACC und ACI zu detektieren, lag bei 91 % (Spezifität 92%). Für die gesamte supraaortale Strombahn konnten sogar noch bessere Werte erzielt werden (Sensitivität 92%, Spezifität 95%). Unsere vor allem auch vergleichsweise hohe Spezifität war dabei durch die nur geringen Überschätzungsraten gewährleistet. Die Treffsicherheit der HR-MRA war ebenfalls sehr gut (ACC+ACI: 0,83, alle Lokalisationen: 0,88). Bei der Differentialdiagnose aus hochgradiger Stenose und Verschluss kann gemäß unserer Daten die HR-MRA ein der DSA vergleichbar großes Maß an Sicherheit bieten. Alle 17 auf der DSA diagnostizierten Okklusionen wurden auf den Sequenzen der HR-MRA ebenfalls als Verschluss bewertet (Sensitivität, Spezifität, positiver und negativer Vorhersagewert für ACC und ACI jeweils 100%). An dieser Stelle sei daran erinnert, dass in der Literatur wiederholt darauf verwiesen wird, dass diese diagnostische Sicherheit – hochgradige Stenosen eindeutig von Verschlüssen zu differenzieren – bei der Sonographie nicht immer gegeben ist (22, 99).

Aus unserer Sicht bestätigen unsere Ergebnisse die von Aschenbach et al publizierte Daten, dass zur Detektion und Klassifikation von Carotisstenosen über 70% die Sensitivität und Spezifität von HR-MRA und DSA als identisch angesehen werden können und eine DSA-Diagnostik nur noch in kritischen Fällen als sinnvoll zu erachten

ist (7). Dies entspräche auch der Meinung anderer Autoren, die von einer signifikanten Korrelation zwischen moderneren kontrastverstärkten MR-Angiographien und der DSA sprechen und neuesten MRA-Techniken exzellente diagnostische Qualität sowie Zuverlässigkeit in der Beurteilung von Stenosen attestieren (43, 44, 80, 101, 102). Die HR-MRA kann somit die DSA auf diesem Feld ersetzen. Es gilt jedoch zu bedenken, dass diese neueren Techniken derzeit nur auf MR-Geräten neuerer Bauart zur Verfügung stehen (75).

4.3.3.2 TR-MRA

Im Vergleich zur HR-MRA schnitt die TR-MRA in der Frage der Stenosegradbewertung in unserer Studie, wie zu erwarten, schlechter ab. Diese Ergebnisse tragen der Tatsache Rechnung, dass bei dieser Methode die Ortsauflösung zugunsten der Zeitauflösung reduziert wird. In 11% der Fälle (HR-MRA: 8%) überschätzte die TR-MRA die Stenose im Vergleich zur DSA, bei zwei Gefäßlokalisationen dabei um zwei Bewertungsstufen. Im Verlauf einer Arteria carotis interna wurde auf der DSA eine potentiell operable drittgradige Stenose diagnostiziert, die die TR-MRA jedoch als nicht-therapierbaren Verschluss überschätzte (falsch positives Ergebnis).

Auch bei der Rate der Unterschätzungen lag die TR-MRA mit 9% deutlich über der HR-MRA (4%). In einem Fall kam es zu einer Unterschätzung um zwei Bewertungsstufen. Die zeitaufgelöste Darstellung zeigte somit ein höheres Maß an Fehleinschätzungen auch mit der problematischen Konstellation einer falsch positiven Okklusion.

Auch hinsichtlich Sensitivität (84%), positivem (77%) und negativem (95%) Vorhersagewert im Bereich der ACC und ACI konnte die TR-MRA die guten Ergebnisse der HR-MRA nicht erreichen. Lediglich die Spezifität entsprach mit 92% der der hochauflösenden Methode.

Was die Verschlussdiagnostik betrifft, schnitt die TR-MRA zwar auch schlechter, insgesamt jedoch akzeptabel ab. So war für die gesamte Strombahn eine Sensitivität von 94%, Spezifität von 99,5%, ein positiver Vorhersagewert von 94% und ein negativer Vorhersagewert von 99,5 % zu verzeichnen (spezielle Werte für ACC und ACI: Sensitivität 100%, Spezifität 99%, positiver VW 94%, negativer VW 100%).

Zur Stenosegradevaluation der zeitaufgelösten MRA liegen in der Literatur bislang nur einzelne Studienergebnisse vor (7, 16, 58). Aschenbach et al. beschrieb in einer Publikation eine Sensitivität und Spezifität der TR-MRA in der Stenosegraderkennung von jeweils 92%, Lenhart et al. von jeweils 98% (bei uns analoger Definition). Unsere Werte für Sensitivität und Spezifität lagen im vergleichbaren Bereich.

Trotz generell günstigerem Signal/Rausch-Verhältnis auf Höhe der ACC und ACI und günstigerer Lage zur Halsspule war die Treffsicherheit auf Höhe der ACI geringer als die der Gesamtreffsicherheit (sowohl in hochauflösender als auch zeitaufgelöster Darstellung). Ein signifikanter Unterschied lag aber nicht vor. Dieses auf den ersten Blick paradoxe Phänomen kann z.B. dadurch erklärt werden, dass in der anterioren Strombahn von proximal nach distal eine Abnahme des Gefäßdurchmessers stattfindet (TBC>ACC>ACI) und Suszeptibilitätsphänomene durch Kalkplaques auf der MRA anteilmäßig größeren Einfluss gewinnen.

Im Gegensatz zur HR-MRA muss zum momentanen Zeitpunkt von einer Stenosegradbeurteilung durch die zeitaufgelöste MRA abgeraten werden, da sich die räumliche Auflösung als zu niedrig erwies. Ziel der Forschung muss es daher sein, eine technische Untersuchungsmethode zu finden, die gleichzeitig einen hohen Qualitätsanspruch an die Orts- wie auch an die Zeitauflösung erfüllen kann.

4.3.4 Flussdynamikanalyse

Der zweite Ansatzpunkt der Arbeit beschäftigte sich mit der flussorientierten Evaluation der zeitaufgelösten MRA. Es existieren eine Reihe von Arbeiten, die sich mit dem allgemeinen Prinzip und theoretischen Grundlagen der TR-MRA-Methode beschäftigen und dabei die Möglichkeit der zeitaufgelösten Auswertung und Unabhängigkeit von Bolustimingverfahren aufzeichnen (30, 40, 52, 92). Über eine detailliertere Gegenüberstellung aus Stenosegrad und poststenotischer Flußmessung liegen derzeit keine Studien vor. In der vorliegenden Arbeit wurde erstmals versucht, eine Korrelation aus Stenose und poststenotischem Fluss basierend auf einer Kontrastmittelanflutung herzustellen.

Zunächst erfolgte die visuell-subjektive Bildanalyse. In der Frage der zeitgleichen poststenotischen Kontrastierung mussten aufgrund der gewählten strengen Ausschluss-

kriterien zahlreiche Gefäßpaare aus der Analyse eliminiert werden. Insbesondere die Voraussetzung eines kontralateralen Normalbefundes (bzw. einer nicht flussrelevanten Stenose $< 30\%$) und der Ausschluss von Gefäßen mit Tandemstenosen reduzierte die zu verwertende Anzahl an Datenpaaren.

Trotz der geringen Anzahl korrelierte die Beobachtung einer Flussverzögerung gut mit dem Vorliegen einer hochgradigen Stenose und die visuell-subjektive Bildanalyse erwies sich als sehr guter zusätzlicher Untersuchungsansatz. Lag die DSA der Stenosegradklassifikation zugrunde, konnte in 100 % der Fälle bei einer Stenose $\geq 70\%$ eine Flussverzögerung beobachtet werden. Bei Stenosen $< 70\%$ war hingegen – mit Ausnahme eines Falles – immer eine zeitgleiche Kontrastierung zu sehen. In dem genannten Fall handelte es sich um eine mittelgradige Stenose, wobei am ehesten von einer Stenosegradunterschätzung durch die DSA bei komplexer Stenose auszugehen ist. Eine Differenzierung zwischen einer höchstgradigen Einengung und einem Verschluss war zusätzlich durch die komplette Kontrastmittelaussparung bei Okklusionen gewährleistet. Nahm man die HR-MRA als Vergleichsstandard zur Stenoseklassifikation fanden sich bei Stenosen $< 70\%$ immer zeitgleiche und bei Stenosen $\geq 70\%$ immer verzögerte Kontrastierungen (jeweils zu 100%). Auch in diesem Fall waren die Verschlüsse immer durch fehlende poststenotische KM-Aussparungen verifizierbar.

Die zeitaufgelöste MRA lieferte somit durch ihre visuell erfassbaren Unterschiede in der poststenotischen Kontrastierung eine verlässliche Zusatzinformation hinsichtlich der hämodynamischen Relevanz von Stenosen.

Eine über die visuelle Beurteilung hinausgehende, semiquantitative Darstellung der Flussdynamik ist derzeit nicht möglich. Dies zeigte sich in der Auswertung der Flussdiagramme. In der Korrelation aus maximaler poststenotischer Signalintensität der jeweiligen Gefäßflusskurve und der in DSA bzw. HR-MRA ermittelten Stenose wies die Trendlinie eine nicht signifikante negative Steigung auf. Ähnliches ergab die Gegenüberstellung aus Stenosegrad und Flusskurvensteigung (Maß für die Kontrastmittelanflutungsgeschwindigkeit). Dabei war in beiden Korrelationen (DSA und HR-MRA) keine zu erwartende negative Steigung vorhanden. In der Gefäßpaargegenüberstellung aus erstgradiger und höhergradiger Stenose fehlte somit auch die geforderte Anhäufung unterhalb der Winkelhalbierenden.

Beide hämodynamisch relevanten Parameter – poststenotische Signalintensität und Anflutungsgeschwindigkeit des Kontrastmittels – konnten somit in keinen Zusammenhang mit dem Stenosegrad gebracht werden. Grundsätzlich wäre jedoch zu erwarten, dass ab einem bestimmten Stenosegrad ein Flussabfall eintritt. Da dies auch in der Korrelation mit den DSA-Messungen nicht eintrat, konnte sichergestellt werden, dass die Stenosegradevaluation der HR-MRA nicht das ausschlaggebende Problem war. Die schlechten Ergebnisse sind somit ausschließlich auf die Unzulänglichkeiten der TR-MRA, ihre bislang offensichtlich unzureichende zeitliche Auflösung und die durch die venöse Injektion hervorgerufene Abhängigkeit vom Herz-/ Zeitvolumen zurückzuführen. Unterschiedliche Blut- und daraus resultierende Verteilungsvolumina der Patienten verstärken die Problematik der individuellen Schwankungsbreite des Kontrastmittels und dadurch bedingte Signalwertstreuungen. Eine gute kardiale Pumpfunktion kann einen schnelleren und schärferen Kontrastmittelbolus hervorrufen als eine eingeschränkte Pumpfunktion. Wird der Arm während der Injektion nur ein wenig abgelenkt, kann dies ebenfalls Einfluss auf die Menge und Dynamik der Kontrastmittelinjektion haben.

Die TR-MRA bietet ein großes Potential für die Zukunft. In der nächsten Zeit muss jedoch noch konsequent an der Verbesserung ihrer Technik gearbeitet werden. Insbesondere die Flussdiagrammauswertungen zeigten, dass die zeitliche Auflösung mit einem 3D-Block pro 1,6 Sekunden zu gering ist und dadurch zu wenige Messpunkte zu Verfügung stehen, um eine differenzierte Messung der Kontrastmittelanflutung zu gewährleisten. Zum Vergleich: die DSA wird mit vier Bildern pro Sekunde aufgenommen und verfügt somit im Vergleich zur TR-MRA derzeit um eine 8-10-fach bessere zeitliche Auflösung. Unter rein visuellen Gesichtspunkten war eine eindeutige Kontrastmittelverzögerung ab hochgradigen Stenosen der ACC und ACI zu verzeichnen, die aufgrund schlechter zeitlicher Auflösung und vorhandener interindividueller Schwankungen der Kontrastmittelkonzentrationen im Zielgebiet in den Trendlinien der Korrelationen aller Patienten keine adäquate Repräsentation fand. Bei Stenosen im gering- oder mittelgradigen Bereich war eine Flussverzögerung nicht nachweisbar oder sie ging im Hintergrundrauschen unter. Die bessere Aussagekraft der visuellen Auswertungsmethode im Gegensatz zur Messung des Signalverlaufs über die

Zeit kann zusätzlich durch poststenotische Verwirbelungen des Kontrastmittels bedingt sein, die eine hohe Streubreite des gemessenen Signalanstiegs hervorrufen.

5 Zusammenfassung

Gefäßerkrankungen stellen in unserer Zeit ein enormes Gesundheitsproblem dar. Insbesondere die Carotisstenose nimmt in dieser Hinsicht eine bedeutende Stellung ein, da sie zu den Hauptursachen cerebraler Ischämien zählen, die auf der Todesursachenstatistik der WHO nach Herz- und Tumorerkrankungen auf Rang drei rangieren. Durch eine operative Behandlung höhergradiger Stenosen kann die Prognose von Patienten erheblich verbessert werden. Eine präzise, verlässliche und risikoarme, supraaortale diagnostische Methode ist dabei von großem Interesse. Die angiographischen Darstellungsmöglichkeiten mittels MR-Tomographie erleben derzeit insbesondere nach der Einführung kontrastverstärkter Methoden einen enormen Aufschwung. Das derzeit allgemein akzeptierte diagnostische Spektrum zur Evaluation der Carotisstenose stützte sich aber bislang zuletzt auf die Sonographie und die als Goldstandard akzeptierte digitale Subtraktionsangiographie, die als invasive Methoden mit Risiken behaftet ist.

Ziel dieser Arbeit war es, die diagnostische Wertigkeit der hoch- und zeitauflösenden MRA zur Stenosedagnostik der supraaortalen, extrakraniellen Gefäßbahn im Vergleich zum Goldstandard der DSA zu untersuchen und zu klären, ob die zeitaufgelöste MRA neben der Stenosebeurteilung flussdynamische Aussagen erlaubt. In der vorliegenden prospektiven Arbeit wurden 33 Patienten in die Studie eingeschlossen, wobei jeder Patient einer DSA, so wie je einer kontrastverstärkten HR-MRA und TR-MRA unterzogen wurde. Die hochauflösende, kontrastverstärkte MRA wurde zunächst auf mehrere Bildqualitätskriterien hin untersucht. Im Anschluss erfolgte eine Analyse des Signal/Rausch-Verhältnisses sowie eine detaillierte Stenosegradanalyse der HR-MRA, TR-MRA und DSA. Im letzten Schritt wurde die zeitaufgelöste MRA im Hinblick auf flussdynamische Informationen untersucht.

Unsere Ergebnisse der Bildanalyse attestieren der HR-MRA bei gutem Signal/Rausch-Verhältnis ein qualitativ sehr hohes Niveau. In der Stenosegraddiagnostik erwies sich die HR-MRA insbesondere auch in der Differenzierung zwischen Verschluss und Pseudoocclusion der DSA als gleichwertig. Die zeitaufgelöste MRA ist zum jetzigen Zeitpunkt als Methode zur Stenosebeurteilung trotz guten Signal/Rausch-Verhältnisses ungeeignet, da sich die räumlich Auflösung als zu niedrig erwies. Hämodynamische

Zusatzinformationen können im Einzelfall verwertet werden und anhand visuell beurteilbarer Flussverzögerungen eine zusätzliche Entscheidungshilfe zur Erkennung hämodynamisch signifikanter Stenosen sein. Die semiquantitative Analyse der TR-MRA unter Verwendung von Flussdiagrammen war nicht erfolgreich.

Als Resümee gilt festzuhalten, dass die HR-MRA als neues diagnostisches Verfahren zur Gefäßdarstellung auch im schwierigen Gebiet der supraaortalen Gefäßlokalisation die DSA als diagnostische Methode ersetzen kann. In Kombination mit der Duplexsonographie kann eine hochwertige Evaluation auf niedrigem Risiko- und Nebenwirkungsniveau stattfinden. Der aktuell zu beobachtende Trend in der klinischen Praxis, Operationen ohne DSA – basierend auf der Kombination aus Ultraschall und HR-MRA – durchzuführen wird durch diese Studienergebnisse gestützt. Zeitaufgelöste MRA-Techniken bedürfen im Hinblick auf ihre zeitliche und räumliche Auflösung bis zum Einsatz in der klinischen Routine noch einer Verbesserung.

6 Literaturverzeichnis

1. 1991. Beneficial effect of carotid endarterectomy in symptomatic patients with high-grade carotid stenosis. North American Symptomatic Carotid Endarterectomy Trial Collaborators. *N Engl J Med.* **325**:445-53.
2. 1995. Endarterectomy for asymptomatic carotid artery stenosis. Executive Committee for the Asymptomatic Carotid Atherosclerosis Study. *JAMA.* **273**:1421-8.
3. 1991. MRC European Carotid Surgery Trial: interim results for symptomatic patients with severe (70-99%) or with mild (0-29%) carotid stenosis. European Carotid Surgery Trialists' Collaborative Group. *Lancet.* **337**:1235-43.
4. Space-Study: Stentgeschützte Percutane Angioplastie der Carotis vs. Endarterektomie. www.space.stroke-trial.com.
5. **Alamowitch, S., M. Eliasziw, A. Algra, H. Meldrum, and H. J. Barnett** 2001. Risk, causes, and prevention of ischaemic stroke in elderly patients with symptomatic internal-carotid-artery stenosis. *Lancet.* **357**:1154-60.
6. **Aoki, S., H. Nakajima, H. Kumagai, and T. Araki** 2000. Dynamic contrast-enhanced MR angiography and MR imaging of the carotid artery: high-resolution sequences in different acquisition planes. *AJNR Am J Neuroradiol.* **21**:381-5.
7. **Aschenbach, R., C. Eger, S. Basche, and T. J. Vogl** 2004. Grading of carotid artery stenosis using high resolution dynamic magnetic resonance angiography in comparison to intraarterial digital subtraction angiography. Are stenoses over 70% reliably detectable? *Rofo Fortschr Geb Rontgenstr Neuen Bildgeb Verfahr.* **176**:357-62.
8. **Bamford, J., P. Sandercock, M. Dennis, J. Burn, and C. Warlow** 1990. A prospective study of acute cerebrovascular disease in the community: the Oxfordshire Community Stroke Project--1981-86. 2. Incidence, case fatality rates and overall outcome at one year of cerebral infarction, primary intracerebral and subarachnoid haemorrhage. *J Neurol Neurosurg Psychiatry.* **53**:16-22.

9. **Barnett, H. J., D. W. Taylor, M. Eliasziw, A. J. Fox, G. G. Ferguson, R. B. Haynes, R. N. Rankin, G. P. Clagett, V. C. Hachinski, D. L. Sackett, K. E. Thorpe, and H. E. Meldrum** 1998. Benefit of carotid endarterectomy in patients with symptomatic moderate or severe stenosis. North American Symptomatic Carotid Endarterectomy Trial Collaborators. *N Engl J Med.* **339**:1415-25.
10. **Barth, A.** 2003. Carotid stenosis: diagnosis, patient selection, therapy. *Ther Umsch.* **60**:563-8.
11. **Beal, M. F., R. S. Williams, E. P. Richardson, Jr., and C. M. Fisher** 1981. Cholesterol embolism as a cause of transient ischemic attacks and cerebral infarction. *Neurology.* **31**:860-5.
12. **Bluemke, D. A., A. E. Stillman, K. G. Bis, T. M. Grist, R. A. Baum, R. D'Agostino, E. S. Malden, J. A. Pierro, and E. K. Yucel** 2001. Carotid MR angiography: phase II study of safety and efficacy for MS-325. *Radiology.* **219**:114-22.
13. **Bosmans, H., G. Wilms, S. Dymarkowski, and G. Marchal** 2001. Basic principles of MRA. *Eur J Radiol.* **38**:2-9.
14. **Bowen, B. C., R. M. Quencer, P. Margosian, and P. M. Pattany** 1994. MR angiography of occlusive disease of the arteries in the head and neck: current concepts. *AJR Am J Roentgenol.* **162**:9-18.
15. **Carroll, B. A.** 1991. Carotid sonography. *Radiology.* **178**:303-13.
16. **Carroll, T. J., F. R. Korosec, G. W. Petermann, T. M. Grist, and P. A. Turski** 2001. Carotid Bifurcation: Evaluation of Time-resolved Three-dimensional Contrast-enhanced MR Angiography. *Radiology.* **220**:525-532.
17. **Classen, M., V. Diehl, and K. Kochsiek** 1998. *Erkrankungen der extrakraniellen HirngefäÙe*, p. 1065, *Innere Medizin - 4. Auflage*. Urban & Schwarzenberg, München-Wien-Baltimore.
18. **Cosottini, M., A. Pingitore, M. Puglioli, M. C. Michelassi, G. Lupi, A. Abbruzzese, R. Calabrese, M. Lombardi, G. Parenti, and C. Bartolozzi** 2003. Contrast-enhanced three-dimensional magnetic resonance angiography of atherosclerotic internal carotid stenosis as the noninvasive imaging modality in revascularization decision making. *Stroke.* **34**:660.
19. **Cosottini, M., V. Zampa, P. Petrucci, S. Ortori, R. Cioni, and C. Bartolozzi** 2000. Contrast-enhanced three-dimensional MR angiography in the assessment of subclavian artery diseases. *Eur Radiol.* **10**:1737-44.

-
20. **Criswell, B. K., M. Langsfeld, M. J. Tullis, and J. Marek** 1998. Evaluating institutional variability of duplex scanning in the detection of carotid artery stenosis. *Am J Surg.* **176**:591-7.
 21. **Crocker, E. F., Jr., R. H. Tutton, and J. C. Bowen** 1986. The role of intravenous digital subtraction angiography in the evaluation of extracranial carotid artery disease. Can the decision for carotid artery surgery be made solely on the basis of its findings? *J Vasc Surg.* **4**:157-63.
 22. **Dawson, D. L., R. E. Zierler, D. E. Strandness, Jr., A. W. Clowes, and T. R. Kohler** 1993. The role of duplex scanning and arteriography before carotid endarterectomy: a prospective study. *J Vasc Surg.* **18**:673-80; discussion 680-3.
 23. **Earls, J. P., N. M. Rofsky, D. R. DeCorato, G. A. Krinsky, and J. C. Weinreb** 1996. Breath-hold single-dose gadolinium-enhanced three-dimensional MR aortography: usefulness of a timing examination and MR power injector. *Radiology.* **201**:705-10.
 24. **Eckstein, H. H., T. Weiss, T. Böser, and J. R. Allenberg** 2000. Carotis-Chirurgie beim 80-jährigen oder älteren Patienten. *Dtsch Med Wschr.* **125**:889-893.
 25. **Evans, A. J., D. B. Richardson, R. Tien, J. R. MacFall, L. W. Hedlund, E. R. Heinz, O. Boyko, and H. D. Sostman** 1993. Poststenotic signal loss in MR angiography: effects of echo time, flow compensation, and fractional echo. *AJNR Am J Neuroradiol.* **14**:721-9.
 26. **Fellner, F. A., C. Fellner, R. Wutke, W. Lang, G. Laub, M. Schmidt, R. Janka, C. Denzel, and W. Bautz** 2000. Fluoroscopically triggered contrast-enhanced 3D MR DSA and 3D time-of-flight turbo MRA of the carotid arteries: first clinical experiences in correlation with ultrasound, x-ray angiography, and endarterectomy findings. *Magn Reson Imaging.* **18**:575-85.
 27. **Fisher, C. M., I. Gore, N. Okabe, and P. D. White** 1965. Atherosclerosis of the carotid and vertebral arteries - extracranial and intracranial. *J Neurolpathol Exp Neurol.* **24**:455-460.
 28. **Foo, T. K., M. Saranathan, M. R. Prince, and T. L. Chenevert** 1997. Automated detection of bolus arrival and initiation of data acquisition in fast, three-dimensional, gadolinium-enhanced MR angiography. *Radiology.* **203**:275-80.

-
29. **Fritzsche, H., W. Benzer, W. Furlan, D. Hammerle, W. Langsteiger, and P. Weiss** 1993. Prevention of iodine-induced hyperthyroidism after coronary angiography. *Acta Med Austriaca*. **20**:13-7.
 30. **Goldman, J. P.** 2003. New techniques and applications for magnetic resonance angiography. *Mt Sinai J Med*. **70**:375-85.
 31. **Halliday, A., A. Mansfield, J. Marro, R. Peto, J. Potter, and D. Thomas** 2004. MRC Asymptomatic Carotid Surgery Trial (ACST) Collaborative Group: Prevention of disabling and fatal strokes by successful carotid endarterectomy in patients without recent neurological symptoms: randomised controlled trial. *Lancet*. **363**:1491-502.
 32. **Hamann, G. F.** 1998. Diagnostik der extrakraniellen Karotisstenose. *Deutsche Medizinische Wochenschrift*. **123**:1075-1080.
 33. **Hamann, G. F.** 1998. Therapy of extracranial carotid stenosis. *Dtsch Med Wochenschr*. **123**:1109-15.
 34. **Hamann, G. F., and H. C. Diener** 2000. Aktuelles zur Therapie der Karotisstenose. *Dtsch Med Wschr*. **2000**:1505-1510.
 35. **Hany, T. F., G. C. McKinnon, D. A. Leung, T. Pfammatter, and J. F. Debatin** 1997. Optimization of contrast timing for breath-hold three-dimensional MR angiography. *J Magn Reson Imaging*. **7**:551-6.
 36. **Hass, W. K., W. S. Fields, R. R. North, Kircheff, II, N. E. Chase, and R. B. Bauer** 1968. Joint study of extracranial arterial occlusion. II. Arteriography, techniques, sites, and complications. *JAMA*. **203**:961-8.
 37. **Haustein, J., H. P. Niendorf, G. Krestin, T. Louton, G. Schuhmann-Giampieri, W. Clauss, and W. Junge** 1992. Renal tolerance of gadolinium-DTPA/dimeglumine in patients with chronic renal failure. *Invest Radiol*. **27**:153-6.
 38. **Heiserman, J. E., B. L. Dean, J. A. Hodak, R. A. Flom, C. R. Bird, B. P. Drayer, and E. K. Fram** 1994. Neurologic complications of cerebral angiography. *AJNR Am J Neuroradiol*. **15**:1401-7; discussion 1408-11.
 39. **Henderson, R. D., M. Eliasziw, A. J. Fox, P. M. Rothwell, and H. J. Barnett** 2000. Angiographically defined collateral circulation and risk of stroke in patients with severe carotid artery stenosis. North American Symptomatic Carotid Endarterectomy Trial (NASCET) Group. *Stroke*. **31**:128-32.

-
40. **Hennig, J., K. Scheffler, J. Laubenberg, and R. Strecker** 1997. Time-resolved projection angiography after bolus injection of contrast agent. *Magn Reson Med.* **37**:341-5.
 41. **Herold, T., C. Paetzl, M. Volk, M. Bachthaler, N. Zorger, S. Feuerbach, M. Strotzer, and M. Lenhart** 2004. Contrast-enhanced magnetic resonance angiography of the carotid arteries: influence of injection rates and volumes on arterial-venous transit time. *Invest Radiol.* **39**:65-72.
 42. **Hessel, S. J., D. F. Adams, and H. L. Abrams** 1981. Complications of angiography. *Radiology.* **138**:273-81.
 43. **Huston, J., 3rd, S. B. Fain, S. J. Riederer, A. H. Wilman, M. A. Bernstein, and R. F. Busse** 1999. Carotid arteries: maximizing arterial to venous contrast in fluoroscopically triggered contrast-enhanced MR angiography with elliptic centric view ordering. *Radiology.* **211**:265-73.
 44. **Huston, J., 3rd, S. B. Fain, J. T. Wald, P. H. Luetmer, C. H. Rydberg, D. J. Covarrubias, S. J. Riederer, M. A. Bernstein, R. D. Brown, F. B. Meyer, T. C. Bower, and C. D. Schleck** 2001. Carotid artery: elliptic centric contrast-enhanced MR angiography compared with conventional angiography. *Radiology.* **218**:138-43.
 45. **Inzitari, D., M. Eliasziw, P. Gates, B. L. Sharpe, R. K. Chan, H. E. Meldrum, and H. J. Barnett** 2000. The causes and risk of stroke in patients with asymptomatic internal- carotid-artery stenosis. North American Symptomatic Carotid Endarterectomy Trial Collaborators. *N Engl J Med.* **342**:1693-700.
 46. **Isoda, H., Y. Takehara, S. Isogai, H. Takeda, M. Kaneko, A. Nozaki, Y. Sun, and T. K. Foo** 1998. Technique for arterial-phase contrast-enhanced three-dimensional MR angiography of the carotid and vertebral arteries. *AJNR Am J Neuroradiol.* **19**:1241-4.
 47. **Jager, H. R., E. A. Moore, M. Bynevelt, S. Coley, P. Mounfield, N. Kitchen, and W. Taylor** 2000. Contrast-enhanced MR angiography in patients with carotid artery stenosis: comparison of two different techniques with an unenhanced 2D time-of-flight sequence. *Neuroradiology.* **42**:240-8.
 48. **Joakimsen, O., K. H. Bonna, E. B. Mathiesen, E. Stensland-Bugge, and E. Arnesen** 2000. Prediction of mortality by ultrasound screening of a general population for carotid stenosis: the Tromso Study. *Stroke.* **31**:1871-6.

-
49. **Johnston, D. C., and L. B. Goldstein** 2001. Clinical carotid endarterectomy decision making: noninvasive vascular imaging versus angiography. *Neurology*. **56**:1009-15.
 50. **Jung, H. W., K. H. Chang, A. S. Choi, M. H. Han, and M. C. Han** 1995. Contrast-Enhanced MR Angiography for the Diagnosis of Intracranial Vascular Disease: Optimal Dose of Gadopentetate Dimeglumine. *American Journal of Radiology*. **165**:1251-1255.
 51. **Kannel, W. B.** 1971. Current status of the epidemiology of brain infarction associated with occlusive arterial disease. *Stroke*. **2**:295-318.
 52. **Korosec, F. R., R. Frayne, T. M. Grist, and C. A. Mistretta** 1996. Time-resolved contrast-enhanced 3D MR angiography. *Magn Reson Med*. **36**:345-51.
 53. **Korosec, F. R., P. A. Turski, T. J. Carroll, C. A. Mistretta, and T. M. Grist** 1999. Contrast-enhanced MR angiography of the carotid bifurcation. *J Magn Reson Imaging*. **10**:317-25.
 54. **Kuntz, K. M., J. J. Skillman, A. D. Whittemore, and K. C. Kent** 1995. Carotid endarterectomy in asymptomatic patients -- is contrast angiography necessary? A morbidity analysis. *J Vasc Surg*. **22**:706-14.
 55. **Kurtzke, J. F.** 1982. The current neurologic burden of illness and injury in the United States. *Neurology*. **32**:1207-14.
 56. **Leclerc, X., J. Y. Gauvrit, L. Nicol, P. Martinat, and J. P. Pruvo** 1999. Gadolinium-enhanced fast three-dimensional angiography of the neck: technical aspect. *Invest Radiol*. **34**:204-10.
 57. **Leclerc, X., P. Martinat, O. Godefroy, C. Lucas, F. Giboreau, G. S. Ares, D. Leys, and J. P. Pruvo** 1998. Contrast-enhanced three-dimensional fast imaging with steady-state precession (FISP) MR angiography of supraaortic vessels: preliminary results. *AJNR Am J Neuroradiol*. **19**:1405-13.
 58. **Lenhart, M., N. Framme, M. Volk, M. Strotzer, C. Manke, W. R. Nitz, T. Finkenzeller, S. Feuerbach, and J. Link** 2002. Time-resolved contrast-enhanced magnetic resonance angiography of the carotid arteries: diagnostic accuracy and observer variability compared with selective catheter angiography. *Invest Radiol*. **37**:535-41.
 59. **Levy, R. A., and M. R. Prince** 1996. Arterial-phase three-dimensional contrast-enhanced MR angiography of the carotid arteries. *AJR Am J Roentgenol*. **167**:211-5.

-
60. **Long, A., A. Lepoutre, E. Corbillon, and A. Branchereau** 2002. Critical review of non- or minimally invasive methods (duplex ultrasonography, MR- and CT-angiography) for evaluating stenosis of the proximal internal carotid artery. *Eur J Vasc Endovasc Surg.* **24**:43-52.
 61. **Magarelli, N., T. Scarabino, A. L. Simeone, F. Florio, A. Carriero, U. Salvolini, and L. Bonomo** 1998. Carotid stenosis: a comparison between MR and spiral CT angiography. *Neuroradiology.* **40**:367-73.
 62. **Martin, A. J., L. K. Ryan, A. I. Gotlieb, R. M. Henkelman, and F. S. Foster** 1997. Arterial imaging: comparison of high-resolution US and MR imaging with histologic correlation. *Radiographics.* **17**:189-202.
 63. **Mathiesen, E. B., O. Joakimsen, and K. H. Bonna** 2000. Intersonographer reproducibility and intermethod variability of ultrasound measurements of carotid artery stenosis: The Tromso Study. *Cerebrovasc Dis.* **10**:207-13.
 64. **Mathiesen, E. B., O. Joakimsen, and K. H. Bonna** 2001. Prevalence of and risk factors associated with carotid artery stenosis: the Tromso Study. *Cerebrovasc Dis.* **12**:44-51.
 65. **Mohr, J. P., L. R. Caplan, J. W. Melski, R. J. Goldstein, G. W. Duncan, J. P. Kistler, M. S. Pessin, and H. L. Bleich** 1978. The Harvard Cooperative Stroke Registry: a prospective registry. *Neurology.* **28**:754-62.
 66. **Mull, M., M. Schwarz, and A. Thron** 1997. Cerebral hemispheric low-flow infarcts in arterial occlusive disease. Lesion patterns and angiomorphological conditions. *Stroke.* **28**:118-23.
 67. **Muto, P. M., H. J. Welch, W. C. Mackey, and T. F. O'Donnell** 1996. Evaluation of carotid artery stenosis: is duplex ultrasonography sufficient? *J Vasc Surg.* **24**:17-22; discussion 22-4.
 68. **Nederkoorn, P. J., W. P. Mali, B. C. Eikelboom, O. E. Elgersma, E. Buskens, M. G. Hunink, L. J. Kappelle, P. C. Buijs, A. F. Wust, A. van der Lugt, and Y. van der Graaf** 2002. Preoperative diagnosis of carotid artery stenosis: accuracy of noninvasive testing. *Stroke.* **33**:2003-8.
 69. **Patel, M. R., K. M. Kuntz, R. A. Klufas, D. Kim, J. Kramer, J. F. Polak, J. J. Skillman, A. D. Whittlemore, R. R. Edelman, and K. C. Kent** 1995. Preoperative assessment of the carotid bifurcation. Can magnetic resonance angiography and duplex ultrasonography replace contrast arteriography? *Stroke.* **26**:1753-8.

-
70. **Prince, M. R., C. Arnoldus, and J. K. Frisoli** 1996. Nephrotoxicity of high-dose gadolinium compared with iodinated contrast. *J Magn Reson Imaging*. **6**:162-6.
 71. **Prince, M. R., T. L. Chenevert, T. K. Foo, F. J. Londy, J. S. Ward, and J. H. Maki** 1997. Contrast-enhanced abdominal MR angiography: optimization of imaging delay time by automating the detection of contrast material arrival in the aorta. *Radiology*. **203**:109-14.
 72. **Qureshi, A. I., M. F. Suri, Z. Ali, S. H. Kim, R. D. Fessler, A. J. Ringer, L. R. Guterman, J. L. Budny, and L. N. Hopkins** 2001. Role of conventional angiography in evaluation of patients with carotid artery stenosis demonstrated by Doppler ultrasound in general practice. *Stroke*. **32**:2287-91.
 73. **Randoux, B., B. Marro, F. Koskas, J. Chiras, D. Dormont, and C. Marsault** 2003. Proximal great vessels of aortic arch: comparison of three-dimensional gadolinium-enhanced MR angiography and digital subtraction angiography. *Radiology*. **229**:697-702. Epub 2003 Oct 16.
 74. **Randoux, B., B. Marro, F. Koskas, M. Duyme, M. Sahel, A. Zouaoui, and C. Marsault** 2001. Carotid artery stenosis: prospective comparison of CT, three-dimensional gadolinium-enhanced MR and conventional angiography. *Radiology*. **220**(1):179-85.
 75. **Rapp, J. H., and D. Saloner** 2003. Current status of carotid imaging by MRA. *Cardiovasc Surg*. **11**:445-7.
 76. **Remonda, L., P. Senn, A. Barth, M. Arnold, K. O. Lovblad, and G. Schroth** 2002. Contrast-Enhanced 3D MR Angiography of the Carotid Artery: Comparison with Conventional Digital Subtraction Angiography. *AJNR Am J Neuroradiol*. **23**:213-9.
 77. **Sacco, R. L.** 2001. Clinical practice. Extracranial carotid stenosis. *N Engl J Med*. **345**:1113-8.
 78. **Sacco, R. L., J. H. Ellenberg, J. P. Mohr, T. K. Tatemichi, D. B. Hier, T. R. Price, and P. A. Wolf** 1989. Infarcts of undetermined cause: the NINCDS Stroke Data Bank. *Ann Neurol*. **25**:382-90.

-
79. **Sameshima, T., S. Futami, Y. Morita, K. Yokogami, S. Miyahara, Y. Sameshima, T. Goya, and S. Wakisaka** 1999. Clinical usefulness of and problems with three-dimensional CT angiography for the evaluation of arteriosclerotic stenosis of the carotid artery: comparison with conventional angiography, MRA, and ultrasound sonography. *Surg Neurol.* **51**:301-8; discussion 308-9.
80. **Scarabino, T., A. Carriero, G. M. Giannatempo, R. Marano, P. De Matthaeis, L. Bonomo, and U. Salvolini** 1999. Contrast-enhanced MR angiography (CE MRA) in the study of the carotid stenosis: comparison with digital subtraction angiography (DSA). *J Neuroradiol.* **26**:87-91.
81. **Scarabino, T., A. Carriero, N. Magarelli, F. Florio, G. M. Giannatempo, L. Bonomo, and U. Salvolini** 1998. MR angiography in carotid stenosis: a comparison of three techniques. *Eur J Radiol.* **28**:117-25.
82. **Scarabino, T., R. Fossaceca, L. Carra, F. M. Forio, G., and A. Carriero** 2003. Actual role of unenhanced magnetic resonance angiography (mra tof 3d) in the study of stenosis and occlusion of extracranial carotid artery. *Radiol Med (Torino).* **106**:497-503.
83. **Selzer, A., R. W. Dunlap, H. W. Wray, and J. Russell** 1968. A critical appraisal of the circulation time test. *Arch Intern Med.* **122**:491-5.
84. **Siegelman, E. S., M. Gilfeather, G. A. Holland, J. P. Carpenter, M. A. Golden, R. R. Townsend, and M. D. Schnall** 1997. Breath-hold ultrafast three-dimensional gadolinium-enhanced MR angiography of the renovascular system. *AJR Am J Roentgenol.* **168**:1035-40.
85. **Simeone, A., A. Carriero, M. Armillotta, T. Scarabino, M. Nardella, A. Ceddia, N. Magarelli, U. Salvolini, and L. Bonomo** 1997. Spiral CT angiography in the study of the carotid stenoses. *J Neuroradiol.* **24**:18-22.
86. **Slosman, F., A. H. Stolpen, F. J. Lexa, M. D. Schnall, C. P. Langlotz, J. P. Carpenter, and H. I. Goldberg** 1998. Extracranial atherosclerotic carotid artery disease: evaluation of non- breath-hold three-dimensional gadolinium-enhanced MR angiography. *AJR Am J Roentgenol.* **170**:489-95.
87. **Steffens, J. C., J. Link, and M. Heller** 1998. Contrast-enhanced magnetic resonance angiography of the cervical arteries. A review. *Invest Radiol.* **33**:573-7.

-
88. **Steinke, W., C. Kloetzsch, and M. Hennerici** 1990. Carotid artery disease assessed by Doppler flow imaging: Correlation with standard Doppler sonography and angiography. *AJR Am J Roentgenol.* **14**:681-1068.
 89. **Strotzer, M., C. Fellner, S. Fraunhofer, J. Gmeinwieser, H. Albrich, J. Seitz, and S. Feuerbach** 1998. Dedicated head-neck coil in MR angiography of the supra-aortic arteries from the aortic arch to the circle of Willis. *Acta Radiol.* **39**:249-56.
 90. **Swan, J. S., T. J. Carroll, T. W. Kennell, D. M. Heisey, F. R. Korosec, R. Frayne, C. A. Mistretta, and T. M. Grist** 2002. Time-resolved three-dimensional contrast-enhanced MR angiography of the peripheral vessels. *Radiology.* **225**:43-52.
 91. **Tsuruda, J. S., D. Saloner, and C. Anderson** 1991. Noninvasive evaluation of cerebral ischemia. Trends for the 1990s. *Circulation.* **83**:I176-89.
 92. **Turski, P. A., F. R. Korosec, T. J. Carroll, D. S. Willig, T. M. Grist, and C. A. Mistretta** 2001. Contrast-Enhanced magnetic resonance angiography of the carotid bifurcation using the time-resolved imaging of contrast kinetics (TRICKS) technique. *Top Magn Reson Imaging.* **12**:175-81.
 93. **U-King-Im, J. M., R. Trivedi, J. Cross, N. Higgins, M. Graves, P. Kirkpatrick, N. Antoun, and J. H. Gillard** 2004. Conventional digital subtraction x-ray angiography versus magnetic resonance angiography in the evaluation of carotid disease: patient satisfaction and preferences. *Clin Radiol.* **59**:358-63.
 94. **Waugh, J. R., and N. Sacharias** 1992. Arteriographic complications in the DSA era. *Radiology.* **182**:243-6.
 95. **Wetzel, S., and G. Bongartz** 1999. MR angiography: supra-aortic vessels. *Eur Radiol.* **9**:1277-84.
 96. **Wetzel, S., M. Boos, G. Bongartz, and E. W. Radu** 1999. Selection of patients for carotid thromboendarterectomy: the role of magnetic resonance angiography. *J Comput Assist Tomogr.* **23 Suppl 1**:S91-4.
 97. **Wetzel, S. G., R. Haselhorst, D. Bilecen, P. A. Lyrer, E. Seifritz, G. Bongartz, E. W. Radue, and K. Scheffler** 2001. Preliminary experience with dynamic MR projection angiography in the evaluation of cervicocranial stenocclusive disease. *Eur Radiol.* **11**:295-302.
 98. **WHO** , www.who.int/whosis.

-
99. **Willig, D. S., P. A. Turski, R. Frayne, V. B. Graves, F. R. Korosec, J. S. Swan, C. A. Mistretta, and T. M. Grist** 1998. Contrast-enhanced 3D MR DSA of the carotid artery bifurcation: preliminary study of comparison with unenhanced 2D and 3D time-of-flight MR angiography. *Radiology*. **208**:447-51.
 100. **Willinek, W. A., J. Gieseke, R. Conrad, H. Strunk, R. Hoogeveen, M. von Falkenhausen, E. Keller, H. Urbach, C. K. Kuhl, and H. H. Schild** 2002. Randomly segmented central k-space ordering in high-spatial-resolution contrast-enhanced MR angiography of the supraaortic arteries: initial experience. *Radiology*. **225**:583-8.
 101. **Wilman, A. H., S. J. Riederer, J. Huston, 3rd, J. T. Wald, and J. P. Debbins** 1998. Arterial phase carotid and vertebral artery imaging in 3D contrast-enhanced MR angiography by combining fluoroscopic triggering with an elliptical centric acquisition order. *Magn Reson Med*. **40**:24-35.
 102. **Wintersperger, B., A. Huber, G. Preissler, N. Holzknacht, T. Helmberger, R. Petsch, A. Billing, J. Scheidler, and M. Reiser** 2000. MR-Angiographie der supraaortalen Gefäße. *Der Radiologe*. **40**:785-791.
 103. **Yamashita, Y., K. Mitsuzaki, Y. Tang, T. Namimoto, and M. Takahashi** 1997. Gadolinium-enhanced breath-hold three-dimensional time-of-flight MR angiography of the abdominal and pelvic vessels: the value of ultrafast MP-RAGE sequences. *J Magn Reson Imaging*. **7**:623-8.
 104. **Zwiebel, W. J.** 1992. Duplex sonography of the cerebral arteries: efficacy, limitations, and indications. *AJR Am J Roentgenol*. **158**:29-36.

Danksagung

Mein Dank geht zunächst an Herrn Prof. Dr. med. Maximilian Reiser, der es mir ermöglicht hat, in seiner Abteilung zu promovieren.

Des Weiteren bedanke ich mich bei Herrn Dr.med. B. Wintersperger für die Mithilfe an der Studie sowie Herr Dr. Schmidt für die statistische Beratung.

Mein Doktorvater PD Dr. med. Jürgen Scheidler stand mir mit Rat und Tat geduldig sowie mit stets freundlichem Wort zur Seite. Ihm schulde ich aus fachlicher und menschlicher Sicht großen Dank.

Bei meinen Freunden bedanke ich mich für anhaltend motivierenden und interessierten Zuspruch.

Mein besonderer Dank geht an meine Eltern und Geschwister – für alles.

