Aus der Orthopädischen Klinik und Poliklinik Großhadern
der Ludwig-Maximilians-Universität München
Direktor: Prof. Dr. med. Dipl.-Ing. Volkmar Jansson

Untersuchung der Sehnenregeneration mittels zellbesiedelter (BMSC und MSC) resorbierbarer Scaffolds am Achillessehnenmodell der Ratte

Dissertation
zum Erwerb des Doktorgrades der Medizin
an der Medizinischen Fakultät der
Ludwig-Maximilians-Universität zu München

vorgelegt von

Borys Frankewycz
aus München

2013

Mit Genehmigung der Medizinischen Fakultät
der Universität München

Berichterstatter:	Prof. Dr. med. Peter Müller
Mitberichterstatter:	Prof. Dr. med. Hans Hertlein
	Prof. Dr. med. Riccardo Guinta
	PD Dr. med. Thomas Grupp
Mitbetreuung durch den promovierten Mitarbeiter:	PD Dr. med. Matthias Pietschmann
Dekan:	Prof. Dr. med. Dr.h.c. Maximilian Reiser, FACR, FRCR
Tag der mündlichen Prüfung:	02.05.2013

Inhaltsverzeichnis

1. Einleitung 1

1.1. Anatomie und Physiologie von Sehnen und Bändern 1

1.1.1. Embryologie der Sehne 1

1.1.2. Makro- und Mikroskopie der Sehne 2

1.1.3. Zelluläre Bestandteile 3

1.1.4. Bestandteile der extrazellulären Matrix 5

1.1.5. Nährstoffversorgung 7

1.2. Sehnendefekte 7

1.2.1. Physiologie der natürlichen Sehnenheilung 8

1.2.2. Operative Versorgung von Sehnenverletzungen 10

1.2.2.1. Achillessehnenruptur (ASR) 11

1.2.2.2. Rotatorenmanschettenruptur (RMR) 12

1.3. Tissue Engineering der Sehne 14

1.3.1. Trägermatrizen 16

1.3.2. Mesenchymale Stammzellen (MSC) 18

1.3.3. Theorie des mechanischen Einflusses auf die Sehnenbildung 21

2. Aufgabenstellung 24

3. Material und Methoden 26

3.1. Übersicht 26

3.2. Vorversuche 30

3.2.1. Verifizierung des Stammzellencharakters der MSC 30

3.2.1.1. Osteogene Differenzierung 31

3.2.1.2. Adipogene Differenzierung 31

3.2.1.3. Chondrogene Differenzierung 32

3.2.2. Immunhistologischer Antikörpertest für Ossifikation 32

3.3. Präoperative Maßnahmen 33

3.3.1. Trägermatrizen 33

3.3.2. Verwendete Zellen 35

3.3.2.1. Zubereitung der BMSC 35

3.3.2.2. Zubereitung der der MSC 36

3.3.2.3. Implantatbesiedelung 36

3.4. Operationen 38

3.4.1. Versuchstiere 38
3.4.2. Operatives Vorgehen 38
3.4.2.1. Operationsverfahren der zellfreien Gruppen 40
3.4.2.2. Operationsverfahren der BMSC-Gruppen 40
3.4.2.3. Operationsverfahren der MSC-Gruppen mit Trägermatrizen 41
3.4.2.4. Operationsverfahren der MSC-Gruppen ohne Trägermatrizen 41
3.5. Auswertungsmethoden 41
3.5.1. Makroskopische Beurteilung 42
3.5.2. Biomechanische Testung 42
3.5.3. Semiquantitativer PCR-Nachweis des Y-Chromosoms 43
3.5.4. Histologische Auswertung 43
3.5.4.1. Qualitative Beurteilung 44
3.5.4.1.1. Immunhistologischer Nachweis von Osteopontin 44
3.5.4.2. Quantifizierung der Ossifizierungsfläche 44
3.5.5. TEM der Ultrastruktur 45
3.5.6. Statistische Auswertung 45

4. Ergebnisse 46

4.1. Vorversuche 46
4.1.1. Verifizierung des Stammzellcharakters 46
4.1.1.1. Osteogene Differenzierung 46
4.1.1.2. Adipogene Differenzierung 47
4.1.1.3. Chondrogene Differenzierung 47
4.1.2. Immunhistologische Antikörpertests für Ossifikation 48
4.2. Präoperative Maßnahmen 49
4.3. Postoperativer Verlauf 50
4.4. Versuchsauswertungen 51
4.4.1. Makroskopische Beurteilung 51
4.4.2. Biomechanische Testung 52
4.4.3. Semiquantitativer PCR-Nachweis des Y-Chromosoms 54
4.4.4. Histologische Auswertung 54
4.4.4.1. Qualitative Beurteilung 54
4.4.4.2. Quantifizierung der Ossifizierung 61
4.4.5. Elektronenmikroskopische Beurteilung der Ultrastruktur 61

5. Diskussion ... 70
5.1. Diskussion der Methoden ... 70
5.1.1. Vorversuche ... 70
5.1.2. Versuchsmodell ... 70
5.1.3. Verwendete Zellen und Trägermatrizen ... 72
5.1.4. Auswertungsmethoden ... 73
5.2. Diskussion der Ergebnisse ... 73
5.2.1. Das *critical size defect* Modell ... 74
5.2.2. Einfluss der implantierten Trägermatrizen ... 81
5.2.3. Einfluss der implantierten Stammzellen ... 83
5.3. Ausblick ... 85
6. Zusammenfassung ... 87
Literaturverzeichnis ... 89
Anhang ... 104
I. Arbeitsprotokolle ... 104
II. Verwendete Substanzen und Nährmedien ... 114
III. Verwendete Medikamente ... 115
IV. Verwendetes chirurgisches Instrumentarium ... 115
V. Verbrauchsmaterialien ... 115
VI. Laborgeräte ... 116
VII. Verwendete Tiere ... 117
VIII. Verwendete Software ... 117
Abkürzungsverzeichnis ... 118
Abbildungsverzeichnis ... 120
Tabellenverzeichnis ... 120
Danksagung ... 121
Publikationen ... 122

1. Einleitung

1.1. Anatomie und Physiologie von Sehnen und Bändern

Sehnen und Bänder bestehen aus straffem Bindegewebe. Sie stellen das ubiquitäre Verbindungsglied zwischen Muskeln und Knochen im Körper dar und übertragen die Muskelkraft auf den Knochen überall dort, wo eine Bewegung um mindestens eine Achse stattfindet. Dementsprechend formen Knochen, Knorpel und Muskel eine gemeinsame funktionelle kinematische Einheit. Bänder und Sehnen haben eine große morphologische und funktionelle Ähnlichkeit und bestehen überwiegend aus den gleichen biologischen Komponenten. Jedoch unterscheiden sich die Bänder definitionsgemäß von den Sehnen, da sie nicht Muskeln mit Knochen verbinden, sondern Knochen mit Knochen[1]. Ihre vornehmliche Aufgabe besteht in der Stabilisierung von Gelenken. Entsprechend finden sich daher zwischen Sehnen und Bändern funktionell bedingte Unterschiede auf histologischem, biochemischem und zellulärem Niveau[1-4].

1.1.1. Embryologie der Sehne

Sehnen, Muskeln, Knochen und Knorpel entstehen aus dem Mesenchym – dem lockeren embryonalen Bindegewebe, welches dem paraxialen Mesoderm entstammt und sich beim Menschen in der vierten Embryonalwoche aus den Somiten bildet[5]. Die mesenchymalen Vorläuferzellen (mesenchymale Stammzellen) können sich zunächst noch in verschiedene Zelltypen weiterentwickeln[6] und besitzen die Eigenschaft, sich im anfänglichen embryonalen Wachstumsprozess umzudifferenzieren[7]. Die embryonale Sehnenentwicklung erfolgt anfangs muskelunabhängig. Für die vollständige Funktions- und Formentfaltung benötigt sie jedoch einen adäquaten mechanischen, zuggerichteten Stimulus[7,8] – sowohl durch biomechanische Zugbeanspruchung als auch durch das longitudinale Wachstum des korrespondierenden Knochens[9]. Der genaue physiologische und biochemische Prozess der Differenzierung der Sehnenvorläuferzellen ist noch nicht vollständig geklärt, es ist aber bekannt, dass der Transkriptionsfaktor Scleraxis dabei eine wichtige Rolle spielt[7,8,10,11]. Nach Edom-Vovard wird die Sehnenbildung der Extremitäten in drei Phasen eingeteilt, die sich jeweils durch den Einfluss der Muskelaktivität unterscheiden[12]: In der ersten Phase (muskelunabhängige Phase) sind bereits spezifische Vorläuferzellen von

Muskeln und Sehnen vorhanden. Die Expression von Scleraxis scheint hier vom Ektoderm auszugehen. In der sich daran anschließenden Separationsphase trennen sich die Sehnenprogenitorzellen von den Muskelprogenitorzellen und gruppieren sich zu Inseln – den eigentlichen Anlagelokalisationen des entsprechenden Gewebes. Von diesem Zeitpunkt an findet die Kollagenproduktion bei den Sehnenprogenitorzellen statt, und die Zellen nehmen ihre charakteristische longitudinale Form zwischen dem Netzwerk aus Kollagenfibrillen an. Auch die Superstruktur und Umhüllungsstrukturen der Sehne (s. Kap. 1.1.2.) entwickeln sich in dieser Phase[9]. In der dritten Phase, welche wiederum muskelabhängig verläuft, ist bereits eine Muskel- und Sehnenstruktur zu erkennen, und die Scleraxisexpression scheint unter dem Einfluss der Myozyten zu stehen. Beim Menschen sind bereits in der neunten Embryonalwoche die Sehnen als solche zu erkennen und heften sich an das hyaline Perichondrium der entsprechenden Knochen[13], die ebenfalls autonom entstanden sind.

1.1.2. Makro- und Mikroskopie der Sehne

Die physiologische Aufgabe der Sehnen besteht darin, die vom Muskel ausgeübte Kraft über die Knocheninsertion in den jeweiligen Knochen zu leiten und daraus eine Bewegung im Gelenk zu ermöglichen[14,15]. Um diese Funktion gewährleisten zu können, müssen die Sehnen sowohl passiv die auf sie einwirkende Zugkräfte exakt auf den knöchernen Ansatzpunkt lenken und gleichzeitig diese Zugkräfte durch ihr viskoelastisches Eigenverhalten dämpfen können[16,17]. Biomechanisch sind dabei die Konstellation von Muskel- und Sehnendurchmesser sowie deren Position von Ursprung und Ansatz entscheidende Faktoren für die resultierende Bewegungsrichtung und das entsprechende Drehmoment[18]. Somit ergeben sich unterschiedliche Dicken, Formen und Querschnittsbilder von Sehnen, die sich je nach Lokalisation unterscheiden. Auch der Trainingszustand und die interindividuelle genotypische Veranlagung wirkt sich auf die funktionsbedingte Dicke und Länge homologer Sehnen aus[19,20]. Bis auf einige Ausnahmen (z.B. mehrbäuchige Muskeln) geht jede Sehne auf der einen Seite in Muskel über (MTJ = myotendinous junction) und auf der anderen Seite in Knochen (OTJ = osteotendinous junction). Analog zu Muskeln haben Sehnen einen eigenen hierarchischen Strukturaufbau, der sich in allen Sehnen wiederfindet. Zunächst besteht jede Sehne aus mehreren Faserbündeln (Faszikeln), die sich wiederum aus mehreren Fibrillen zusammensetzen. Die Fibrillen sind in primären, sekundären und tertiären Faserbündeln organisiert, die jeweils von Endotendi-

neum umhüllt werden (s. Abb. 1)[21]. Jede primäre Sehnenfaser geht am MTJ in eine entsprechende Muskelfaser über[14], am OTJ strahlen die Kollagenfasern als sog. Sharpeyfasern über ein Knorpelbett in den Knochen ein und bilden so eine Verankerung[22]. Auf diese Weise erfolgt eine kontinuierliche Kraftübertragung auf ultrastrukturellem Niveau, jeder separate Faszikel stellt eine unabhängige Kraft übertragende Einheit dar[23]. Lange Sehnen, z.B. der Extremitäten, haben in der Regel eine parallele Faserstruktur, wohingegen die aponeurotischen Sehnenplatten der Rumpfwand eine scherengitterartige Schichtung aufweisen, die eine Anpassung an wechselnde Zugrichtungen ermöglicht[14].

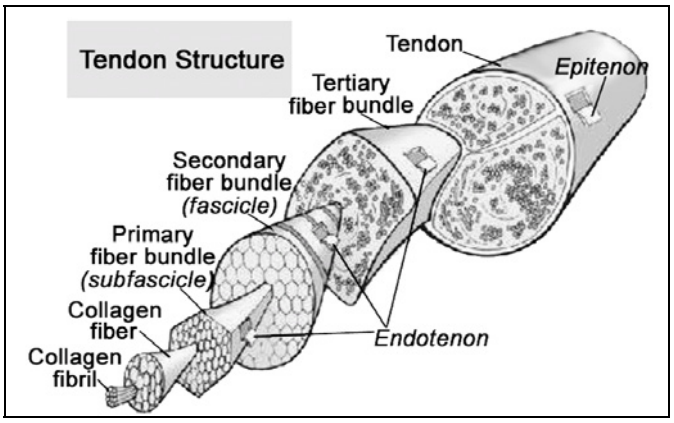

Abb. 1. Anatomischer Aufbau einer normalen Sehne. Schema aus Sharma et al. 2005[21]

Endo- und Epitendineum bestehen aus lockerem Bindegewebe. Das Endotendineum steht nach außen hin über ein retikuläres Netzwerk mit dem Epitendineum in Verbindung und versorgt die Sehne mit Nerven, Blut- und Lymphgefäßen[9,24]. Sehnen, die großen Scherkräften ausgesetzt sind (Beispiel Achillessehne), besitzen über dem Epitendineum ein Peritendineum, das die Sehne komplett umgibt und sie bei Verschiebung gegen das umliegende Gewebe schützt[25]. Auf seiner Innenseite besitzt es eine doppellagige Synovialmembran, die Synovialflüssigkeit produziert, um die beim Sehnengleiten entstehende Reibung zu reduzieren[26].

1.1.3. Zelluläre Bestandteile

Die parenchymalen Zellen von Sehnen und Bändern sind Tenoblasten und Tenozyten, die in einem Gerüst der extrazellulären Matrix liegen (ECM) und untereinander über gap junctions an ihren langen Fortsätzen in Verbindung stehen[27]. Im eigentlichen Sinne sind diese Zellen Fibroblasten/-zyten, werden aber in der Literatur im Zu-

sammenhang mit der Sehne als Tenoblasten/-zyten synonym verwendet[9]. Tenoblasten stellen die unreifen Vorläuferzellen der Tenozyten dar und sind vornehmlich in der Entwicklungs- und Wachstumsphase vorhanden. Sie produzieren große Mengen an Kollagen und anderen Proteinen der ECM (s. Kap. 1.1.4.), um das Wachstum der Sehne zu gewährleisten[28,29]. Tenoblasten weisen daher im Vergleich zu Tenozyten ein dickeres Soma und eine noch unregelmäßige Form auf. Sie liegen in Clustern vor und sind durch einen hohen Anteil an rER, einen großen Golgi-Apparat, viele Ribosomen und freie Transportvesikel charakterisiert.

Während des Reifungsprozesses der Sehne verändern sich die Zellen physiologisch und morphologisch – so werden die Zellen flacher und länger und richten sich parallel zwischen die von ihnen produzierten Kollagenfibrillen aus[28]. Die Zellorganellen werden zunehmend weniger, und die Zellkerne erstrecken sich über fast das gesamte Soma. Während dieser Transformation von Tenoblasten zu Tenozyten wird die Syntheseleistung für die ECM-Produktion gedrosselt, das physiologische Turn-over der Zellen wird herabreguliert und die Zellfunktion auf einen „Erhaltungsmodus“ umgestellt[30]. Die Zellaktivität der ausgewachsenen Tenozyten spielt weiterhin eine wichtige Rolle in der Erhaltung der Konstitution der Sehne[31]. Kommt es zu einer Sehnenverletzung, verändern sich die Zellen phenotypisch – es kommt zu einer pathologischen Matrixsynthese, welche mit einer substanziellen Matrixdegeneration einhergeht[32].

Die reife Sehne ist ein bradytrophes Gewebe und hat beispielsweise einen 7,5 mal geringeren Sauerstoffbedarf als der Muskel[33]. Mit Abschluss der Sehnenreifung verändert sich der Metabolismus von aerob zu anaerob[34]. Dieser stark reduzierte Metabolismus ist von großer Bedeutung während Phasen länger dauernder Zugbeanspruchung und bietet Schutz vor Ischämien[26]. Andererseits bedeutet die Bradytrophie der Sehnen einen längeren und damit schlechteren Heilungsprozess im Vergleich zu anderen Bindegewebsarten[26].

Neben dem Zellmetabolismus verändern sich im Laufe des Reifungsprozesses auch Zellzahl und Sehnenkonstitution. Ingelmark et al. konnten in Experimenten an der Rattenachillessehne nachweisen, dass mit dem Alter das Gewicht der Sehne um das Vierfache zunimmt, der Wassergehalt in der Sehne abnimmt, die Querschnittsfläche

der Sehne durch Vermehrung der ECM zunimmt und der Zellkern/Volumenquotient abnimmt[19]. Aus den Daten kann weiterhin berechnet werden, dass reife Sehnen ca. $31{,}5.10^3$ Zellen pro mm^3 Sehnenvolumen haben. Mengenmäßig machen Tenozyten 90-95% der Zellen in der Sehne aus, die restlichen 5-10% sind Chondrozyten in den MTJ und OTJ, Synovialzellen im Peritendineum und Neuronenausläufer sowie Blutgefäßzellen in den retikulären Netzwerken[29].

1.1.4. Bestandteile der extrazellulären Matrix

Die ECM der Sehne bildet wie bei Knochen und Knorpel den azellulären Raum, der eine wichtige Rolle in der Morphogenese sowie Funktionsspezifität des jeweiligen Gewebes spielt. Neben der Erhaltung von Form und Funktion eines Organs spielt die ECM auch eine wichtige Rolle in der embryonalen Entwicklung, im Wachstum sowie in der Wundheilung[35]. Der biomechanischen Funktion entsprechend sind auch Zusammensetzung und Struktur der ECM konzipiert:

Der molekulare Hauptbestandteil der nativen Sehne ist Kollagen I, das ungefähr 95% aller Kollagen-Typen und 65-80% des Trockengewebes der Sehne ausmacht[36,37]. Kollagen wird zunächst intrazellulär im rER in Form von löslichen Prokollagen-Polypetidketten synthetisiert, die nach Hydroxylierung und Glykolisierung zu je drei Stück zu einem Prokollagen-Molekül spiralförmig zusammengelagert werden. Beim Kollagen I besteht die Tripelhelix aus zwei identischen α_1(I)-Ketten und einer α_2(I)-Kette. Während und nach der Exozytose werden die terminalen Peptide abgespalten, und es entstehen unlösliche Tropokollagenmoleküle von 280 nm Länge und 1,5 nm Dicke[38-40]. Die spontane, sich wiederholende extrazelluläre laterale Aggregation dieser Mikrofibrillen, bei denen jedes der Tropokollagenmoleküle um ein Viertel seiner Länge zu seinem Nachbarn verschoben ist, führt zu einer charakteristischen, regelmäßigen und elektronenmikroskopisch sichtbaren Streifenbildung der Kollagenfibrillen[36]. Dabei sind die einzelnen Moleküle so angeordnet, dass sie untereinander in lateraler Anordnung kovalente Bindungen über H-Brücken bilden[14,41]. Die charakteristische Streifung wird D-Periode genannt und ist typischerweise 67 nm lang[39]. Die Kollagenfibrillen vom Typ I haben einen Durchmesser von 20 bis 150 nm[36]. Sie lagern sich im Sehnengewebe parallel zur Zugrichtung an und bilden die primären Faserbündel, die lichtmikroskopisch sichtbar sind (s. Abb. 1). Infolge der lateralen Polymerisierung der Tropokollagene und der parallelen Anordnung der einzelnen Fibrillen

kann die starke Zugfestigkeit der Sehne erreicht werden. Dabei erfolgt die Kraftübertragung bereits auf dem Niveau jeder einzelnen Kollagenfibrille[42]. In belastungsfreiem Zustand liegen die Kollagenfibrillen in paralleler wellenförmiger Ausrichtung vor, bei Dehnung werden sie auseinander gezogen, wobei die Dehnenergie in den flexiblen Abschnitten der Kollagenfibrillen gespeichert werden kann[36,43].

Andere Kollagen-Typen sind in wesentlich kleineren Mengen in der Sehne vorhanden. Kollagen III ist als Baukomponente im Endo-, Epi- und Paratendineum vorhanden und spielt für die Reparaturmechanismen eine Rolle (s. Kap. 1.2.1.)[44]. Es besteht im Vergleich zu Kollagen I aus vergleichsweise locker verwobenen Fibrillen und hat daher nicht so straffe Eigenschaften wie Kollagen I[45]. Kollagen V bildet während der Fibrillogenese und im Wachstum ein Co-Polymer mit Kollagen I und regelt den Fibrillendurchmesser[46,47].

Elastin macht ungefähr 2% der Trockenmasse der Sehne aus und besteht aus einzelnen hydrophoben Tropoelastinmolekülen[38,40]. Durch die Quervernetzungen des Elastins zu den benachbarten Kollagenstrukturen trägt es vermutlich dazu bei, dass die gespannten Kollagenfasern in ihre Ausgangslage gebracht werden[44,48]. In der Heilungsphase ist Elastin kaum vorhanden[38].

Proteoglykane sind Makromoleküle, die aus einem Kernprotein bestehen, an dem mehrere Glukosaminoglykanketten angehängt sind. Durch die vielen negativen Ladungen sind sie streng hydrophil und ermöglichen eine schnelle Diffusion von wasserlöslichen Molekülen sowie Migration von Zellen[29]. Proteoglykane lagern sich in den Tropokollagenlücken an und beeinflussen die gegenseitigen Interaktionen zwischen Zellen und Fibrillen. Des Weiteren regeln sie die lineare und laterale Ausbreitung der Kollagenfibrillen während der Fibrillogenese[49,50]. Das häufigste Proteoglykan in der Sehne ist Decorin, andere wichtige Vertreter sind Aggrecan und Versikan, die zur Gruppe der großen Proteoglykane gehören und die biomechanischen Eigenschaften gegen die einwirkenden Scheer- und Druckkräfte verbessern[51].

Weitere Bestandteile der ECM sind adhäsive Glykoproteine wie Fibronektin und Thrombospondin, die eine Rolle in der zellulären Adhäsion und Migration spielen.

Außerdem sind sie bei verschiedenen Prozessen in der Wundheilung beteiligt, wie bei der Primärbrückenbildung und Kollagen-III-Organisation[38,52].

1.1.5. Nährstoffversorgung

Die Blutversorgung erfolgt über das retikuläre Netzwerk aus Epi- und Peritendineum in das Endotendineum sowie aus der Synovialmembran, der MTJ und OTJ[53]. Von dort aus erfolgt die Nahrungsaufnahme in die avaskulären Sehnenfasern über Diffusion[54] sowie möglicherweise über interzelluläre gap junctions[27]. Bei der Achillessehne werden der proximale und der distale Teil über Äste aus der A. tibialis posterior und der mittlere Teil aus der A. fibularis versorgt. Dabei trägt die A. tibialis posterior den größeren Anteil bei. Der mittlere Teil bildet anatomisch eine Art Drosselareal zwischen den beiden Versorgungsgebieten und ist damit hypovaskularisiert[55]. Die verminderte Blutversorgung reduziert die Heilungskapazität und kann in einer progressiven Degeneration resultieren. Somit bildet der mittlere Teil die Zone der größten Rupturanfälligkeit[55].

1.2. Sehnendefekte

Sehnen- und Bandverletzungen kommen gehäuft im Rahmen von Sportunfällen (Überlastungsrupturen), Haushalts- oder Arbeitsunfällen (Schnittverletzungen), aber auch bei chronischen Tendinopathien vor[21,56]. Die Überlastungsschäden von Sehnen machen laut Kannus et al. 30-50% aller Sportunfälle aus[57]. Pathophysiologisch scheinen bei den Spontanrupturen latente extrinsische und intrinsische Ereignisse die wesentliche Rolle zu spielen, die kumulativ zu einer histologisch sichtbaren Degeneration der Sehne führen[58-60]. Bei der Rotatorenmanschettenruptur (RMR) findet man anamnestisch oftmals eine Tendinosis calcarea oder ein akromiales Impingement[61-63], und bei der Achillessehnenruptur Überbeanspruchung, ungenügenden Trainingszustand oder Kortikosteroid- und Fluoroquinolonantibiotikaeinnahme[64-67]. Die degenerativen Veränderungen führen zu einer biomechanischen Minderung der Reißkraft sowie zur Schwächung der Muskel-Sehnen-Einheit, was letztendlich bei wiederholter Überbeanspruchung und Überdehnung zur Ruptur führen kann[57,68].

1.2.1. Physiologie der natürlichen Sehnenheilung

Bei Rupturen oder scharfen Inzisionen von Sehnen werden die ultrastrukturellen Faszikeleinheiten geschädigt. Es kommt es zu einer autogenen Defektheilung, die in einer bindegewebigen Narbenbildung resultiert[44]. Im Allgemeinen dauert die Heilung von Verletzungen an Sehnen und Bändern sehr lange, und nur selten wird der ursprüngliche funktionelle Zustand durch das entstandene Narbengewebe erreicht. Wichtige Grundvoraussetzung für eine optimale Sehnenheilung ist erstens eine ausreichende Adaptation, da bei mangelnder Kontinuität des Sehnenverlaufes die Sehnenstümpfe mit dem umliegenden Bindegewebe vernarben können, oder es gehäuft zur Reruptur kommt[69]. Gelberman et al. haben nachgewiesen, dass bei operativ adaptierten Defekten von einer Länge > 3 mm das Resultat erheblich schlechter ausfällt, da es zu einer signifikant erniedrigten Steifigkeit und erhöhten Dehnung der Sehnen kommt[70]. Zweitens ist die Aufrechterhaltung des Gleitmechanismus zwischen Sehne und den umliegenden Strukturen erforderlich, um die Bildung von Adhäsionen zu vermeiden[44,71].

Die autogene Heilung der Sehne erfolgt in drei aufeinander folgenden und sich teilweise überlappenden Schritten[21], wobei die Heilung sowohl intrinsischen als auch extrinsischen Faktoren unterliegt[72]. Unmittelbar nach der Defektentstehung wandern aus den lädierten Blutgefäßen Erythrozyten, neutrophile Granulozyten, andere Entzündungszellen sowie Monozyten und Makrophagen in das verletzte Gebiet ein. In dieser inflammatorischen Phase findet innerhalb der ersten 24 Stunden hauptsächlich Phagozytose des Hämatoms und des nekrotischen Gewebes statt. Durch Sekretion von vasoaktiven und chemoattraktiven Mediatoren (IGF-1, TGF-β 1, PDGF, VEGF)[73-76] kommt es zu Vasodilatation, Chemoattraktion von weiteren Entzündungszellen und angiogenetischer Aktivität, die zwischen dem siebten und zehnten Tag ihr Maximum erreicht[77]. Durch Freisetzung von Kollagenasen und Metalloproteinasen wird im defekten Gewebe Raum geschaffen für die nachfolgende Regenerationsphase[52], die auch als fibroblastische[78] oder proliferative Phase[44] bezeichnet wird und nach ein bis zwei Wochen beginnt. Die Freisetzung von PDGF und TGF-beta-1 bewirkt neben der Chemoattraktion auch eine Fibroblastenstimulierung[79], die sowohl aus dem benachbarten Sehnengewebe (Tenozyten) als auch aus dem perivaskulären Gewebe (Fibroblasten und Fibrozyten) einwandern und neben Proteoglykanen und Kollagenen vorwiegend Kollagen III produzieren[80-82]. Kollagen III bildet multilate-

ral Kovalentbindungen über Disulfidbrücken und kann dadurch in dieser Heilungsphase eine zügige Stabilisierung des Matrixgerüstes bewirken[83]. Nach ca. zwei bis vier Wochen sind bei ausreichender Adaptation die Stümpfe durch eine fibröse Brücke verschmolzen, und nach vier bis sechs Wochen ist das regenerierte Gewebe reich an Wasser und ECM-Komponenten. Die Ultrastruktur zeigt zu diesem Zeitpunkt noch keine einheitliche Ausrichtung, die Kollagen I Fasern stehen noch senkrecht zu der Zugrichtung der Sehne[81]. Nach sechs bis acht Wochen beginnt die Umformungsphase, die nach Tillmann et al.[84] in eine Konsolidierungs- und eine Reifungsphase unterteilt werden kann. In der Konsolidierungsphase erfolgt der Übergang von überwiegend von Zellen dominiertem Gewebe in fibröses, zellärmeres Gewebe. Dabei nimmt die Produktion von Matrixproteinen und Kollagen III ab, und es wird vorwiegend Kollagen I produziert. Die ECM-Struktur wird umgebaut, die Kollagenfasern verändern ihre Ausrichtung entsprechend der Zugrichtung[45]. Nach ca. zehn Wochen wird die Reifungsphase eingeleitet, in der das fibröse Gewebe in paralleles narbiges Gewebe umgeformt wird[52]. Nach ca. 16 Wochen sind die Kollagenfasern in longitudinaler Richtung parallel angeordnet, und es finden sich nur noch stellenweise kleine Nekroseareale[85]. Die Reifungsphase kann anschließend bis zu einem Jahr dauern[21].

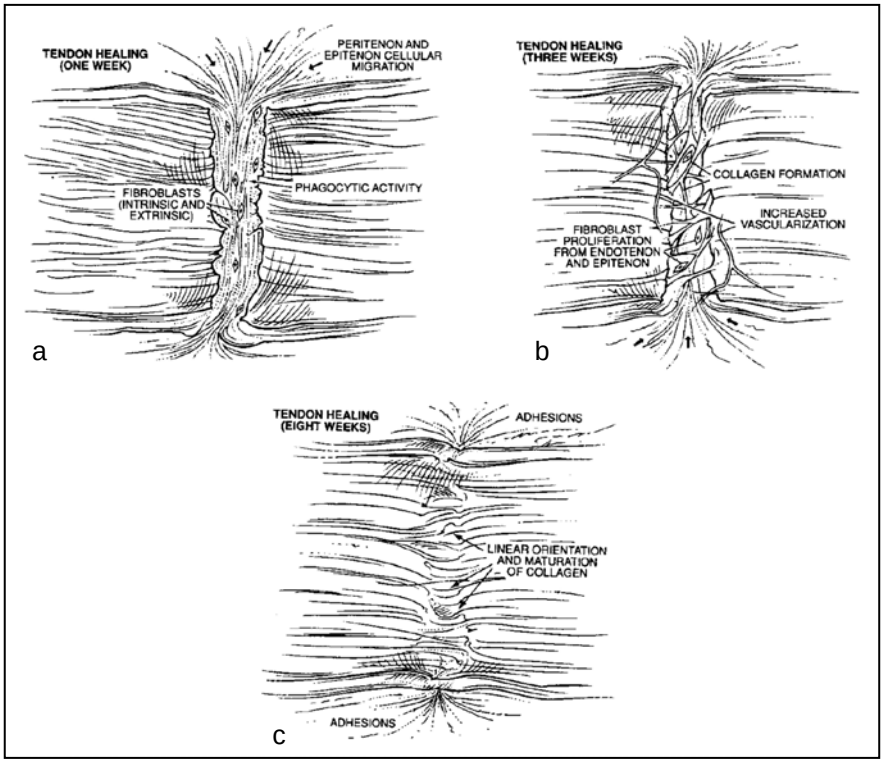

Abb. 2. Biologische Sequenz der Sehnenheilung. Die Skizze zeigt die inflammatorische Phase (**a**), die Regenerationsphase (**b**) und die Umformungsphase (**c**); Erläuterungen s. Text. Schema aus Strickland et al. 2000[86]

1.2.2. Operative Versorgung von Sehnenverletzungen

In der Orthopädie und Traumatologie spielen Rupturen von Sehnen und Bändern eine wesentliche Rolle. Dabei zeigen konservativ therapierte Rupturen einiger Sehnen und Bänder (wie z.B. der Bandapparat am unteren Sprunggelenk[87] oder die isolierte Seitenbandruptur III. Grades[88]) kein schlechteres Outcome im Vergleich zur Operation, andere hingegen profitieren enorm von der operativen Versorgung. So bilden operierte Achillessehnen einen günstigeren Kollagen-Kallus, um die starke Kraftbeanspruchung wieder tolerieren zu können[89] und haben eine signifikant kleinere Rerupturrate im Vergleich zu nicht operierten Rupturen[90]. Eine Teilruptur kann im Allgemeinen als vorteilhaft gegenüber einer Totalruptur angesehen werden, da sich die Stümpfe nicht zurückziehen und leichter wieder zusammenwachsen können. Dabei sind im Verlauf auch funktionelle Defizite weniger stark ausgeprägt[91].

Scharfe Inzisionen von Sehnen, die vor allem Gegenstand der Handchirurgie sind, werden mit primären Sehnennahttechniken behandelt[86]. Je nach Sehnendicke, Sehnenquerschnitt, Durchtrennungswinkel, Stumpfzustand und Sehnenlokalisation werden die Sehnenstümpfe dementsprechend adaptiert und lückenlos zusammengenäht[72,92]. Eine Überbrückung bzw. Lückenfüllung ist dabei in der Regel nicht notwendig, die Sehne heilt in drei Viertel der Fälle mit guten bzw. sehr guten Ergebnissen aus[93].

Bei schwerwiegenden Rupturen von großen Sehnen und Bändern ist aufgrund einer starken Lädierung der Sehnenstümpfe oder einem vergrößertem Stumpfabstand die Primärnaht oft unzureichend. Es kann zu Funktionsverlust oder Instabilität von Gelenken kommen, daher ist oftmals eine erweiterte operative Versorgung mit Grafttransplantation notwendig. In der operativen Sehnentherapie finden sowohl autologe als auch allogene und xenogene Transplantate ihre Anwendung[94]. Die unterschiedlichen Grafttypen haben ihre jeweiligen Vor- und Nachteile und werden dementsprechend abhängig von Sehnentyp, Verletzungsmuster und klinischen Erfahrungen eingesetzt. Autologe Grafts können zu Schmerzen und Funktionsverlust auf der Donor-Seite führen und erfordern oftmals einen zweiten operativen Zugang für die Graftentnahme[95]. Sie werden vor allem bei der Versorgung vom vorderen Kreuzband verwendet: Die zwei Goldstandards sind weltweit die sog. Brückner Plastik[96] (mit einem autologen Knochenblock-Sehnentransplantat aus der mittleren Patellasehne)

sowie die autologe Transplantation der sog. Hamstringsehnen, (i.d.R. m. semitendinosus oder m. gracilis)[97]. Die beiden Methoden werden i.d.R. arthroskopisch mit vergleichbaren guten bis sehr guten Ergebnissen durchgeführt[98-103]. Allografts haben sich als Forschungsobjekt in vielen Ländern nicht durchsetzen können, da aufgrund der schwierigen Sterilisationsmethode zum einen ein Restrisiko an Erregerübertragung besteht und zum anderen die Graftqualität darunter leidet[95]. Eine weitaus schwerwiegendere Komplikation ist die Immunreaktion im Sinne einer Host-versus-Graft-Reaktion, bei der das Implantat vom Empfänger abgestoßen wird und es zu einem Funktionsverlust kommt[104]. Xenotransplantate werden therapeutisch bisher nur im Rahmen von klinischen Studien eingesetzt. Die sog. Bioscaffolds sind im Wesentlichen Kollagenmatrizen, die entweder aus dermalem, pericardialem oder submukösem Gewebe tierischen Ursprungs hergestellt werden[94]. Aufgrund der aufwendigen Produktion, Verarbeitung und Sterilisation sowie einer noch sehr jungen Forschungsdomäne haben Xenotransplantate bisher keine breite klinische Anwendung gefunden.

Eine adäquate Physiotherapie unter Schmerzniveau mit begleitender antiphlogistischer Therapie gehört zum elementaren Bestandteil im Gesamtkonzept einer optimalen Sehnenregenerationstherapie[105,106]. In Tierversuchen konnte gezeigt werden, dass frühmobilisierte Sehnen ein besseres Outcome haben[107,108] und auch neurogen die Heilung verbessert wird[109,110]. Heutzutage wird im Rahmen der Physiotherapie eine frühe, sehnenspezifisch optimierte Mobilisierung nach entsprechenden Protokollen ab dem ersten Tag p.o. empfohlen, bei der vor allem junge Patienten vom Muskelaufbau der gelenkspezifischen Muskeln profitieren[111-114] und den Heilungsprozess aktiv fördern[105,115]. Dadurch kann eine frühere Wiedereingliederung in den Alltag und eine geringere Muskelatrophie erzielt werden[107].

1.2.2.1. Achillessehnenruptur (ASR)

Die Achillessehnenruptur stellt die häufigste Sehnenruptur der unteren Extremität und 20% aller Sehnenrupturen[116] dar. Die komplexe Anatomie – die Überspannung der Muskel-Sehnen-Einheit über drei Gelenke (Knie, OSG, USG) – macht sie anfälliger für Spontanrupturen im Vergleich zu Sehnen, die nur über ein Gelenk gehen[117]. Die häufigste Form der ASR ist die subkutane Komplettruptur in der Sehnenmitte[55,66]. Der operative Goldstandard in Deutschland ist die offene Nahttechnik nach Kirch-

mayr-Kessler, bei der die Sehnenstümpfe bei Plantarflexionsstellung unter leichter Spannung im Sinne einer End-zu-End-Anastomose adaptiert werden[118,119]. Versorgung mit synthetischen Grafts oder Allografts haben einen niedrigen Evidenzgrad und haben im klinischen Alltag keine Anwendung gefunden[120]. Eine Alternative bieten die perkutanen Operationen, die aufgrund des minimalinvasiven Zugangs ein geringeres Risiko für Weichteilschäden und Wundheilungsstörungen haben, aber höhere Rerupturraten und ein erhöhtes Risiko der Suralislähmung aufweisen[64,121-123]. Bei strenger Indikationsstellung kann eine konservative Therapie mittels einer Achillessehnenentlastungsorthese erfolgen, bei der Dorsalextension und Torsionsbewegungen vermieden und die Plantarflexion reguliert werden können, um ein adäquates Zusammenwachsen zu gewährleisten[124-126].

1.2.2.2. Rotatorenmanschettenruptur (RMR)

Eine besondere Sehnenverletzung stellt die RMR dar, bei der aufgrund der Anatomie oftmals mehrere Sehnen gleichzeitig betroffen sein können, da die Rotatorenmanschette eine funktionelle Einheit aus vier verschiedenen Sehnen bildet (m. supraspinatus, m. infraspinatus, m. subscapularis, m. teres minor)[127]. Die Prävalenz der RMR wird mit 5–39% angegeben[128] und ist bei Überkopf- und Wurfsportlern erhöht[129]. Man unterscheidet dabei zwischen einer Partial- und einer Totalruptur. Bei der RMR-Therapie stellt die frühe operative Versorgung das Mittel der Wahl dar; vor allem bei jungen Menschen, die einen baldigen und effizienten Einsatz des Schultergelenks benötigen, ist eine Operation anzeigt. Die Indikation für konservative Therapie kann individuell bei über 60-jährigen, symptomarmen oder inaktiven und non-complianten Patienten gestellt werden, in seltenen Fällen auch bei begleitender Tendinitis oder Bursitis[130,131]. Das wesentliche Ziel der RMR-Therapie sind die Instandsetzung der Kraftvektoren der Schultermuskulatur und die damit verbundene Wiederherstellung des Rotationszentrums[132,133]. Die operativen Maßnahmen beinhalten je nach Erfordernis Debridement, Akromionplastik, Tuberkuloplastik und Wiederherstellung der Manschette[131]. Diese können arthroskopisch, arthroskopisch-assistiert als sog. „mini-open Operation“[134] oder offen erfolgen. Dabei führt die alleinige Dekompression zu schlechteren Ergebnissen, deshalb sollte in jeder Operation die komplette Wiederherstellung der Sehnenkontinuität angestrebt werden[128,135,136]. Bei großen L- oder U-förmigen Rupturen kann laut Burkhardt ein partieller Verschluss erfolgen, wenn die Annäherung und Fixierung des sog. „rotator cables“ – einer Verdickung am MTJ –

möglich ist[137,138]. Bei längsgerichteten Rupturen kann die Sehnennaht mit unterschiedlichen Methoden erfolgen, dabei sollte die Naht immer spannungsfrei angelegt werden, um die Zugfunktion der Sehne nicht zu behindern[139]. Den größten Einflussfaktor auf ein positives Outcome scheint der Retraktionsabstand der Sehnenstümpfe zu haben[140,141]. Massive RMR wiesen im letzten Jahrzehnt immer noch Rerupturraten zwischen 21% und 94% auf[142,143]. Bei massiven RMR, bei denen ein kompletter primärer Verschluss der Ursprungssehne nicht möglich ist, werden zum Teil offene Muskel-/Sehnentransfers durchgeführt, und zum Teil synthetische oder biologische Grafts[127,139] eingesetzt. Beim autologen Sehnentransfer werden verbleibende Anteile der Supraspinatus- und Infraspinatussehne oder die lange Bizepssehne eingesetzt, es können aber auch Muskelflaps (von m. deltoideus, m. latissimus dorsi, m. pectoralis major und anderen) als Verbindungsglieder dienen[127,139]. Einige spezialisierte Zentren bevorzugen seit einigen Jahren die Anwendung von allogenen Transplantaten um die donorseitige Morbidität zu minimieren. Mit moderneren und besseren Sterilisationsmethoden kann ein breiterer Einsatz von Allotransplantaten ermöglicht werden (Materialgewinnung aus Achilles- oder Patellasehne); die Ergebnisse scheinen im Vergleich zu autogenen Transplantaten gleichwertig zu sein[144-146].

Die arthroskopische Operation hat im Vergleich zur offenen Operation neben den geringeren Weichteilschäden und Wundheilungsstörungen den Vorteil, dass der m. deltoideus für den Zugang nicht gespalten werden muss und der Gelenkspalt von innen betrachtet werden kann[147]. Obwohl in den letzen Jahren enorme Fortschritte in der arthroskopischen Operationstechnik gemacht wurden, ist die Evidenzlage zur Vorteilhaftigkeit arthroskopischer bzw. arthroskopisch assistierter mini-open Methoden gegenüber offener Operationstechniken nicht endgültig geklärt[148]. Es gibt zwar Hinweise, dass die arthroskopische Operation hinsichtlich der Funktion ein besseres mittelfristiges Outcome hat[149], Langzeitergebnisse liegen jedoch nicht vor. Laut einer Studie von Lüring et al.[150] wurden an deutschen Kliniken zwischen November und Dezember 2005 von 11.622 Patienten noch 78,2% offen operiert. Beim arthroskopischen Verfahren sind transossäre Nahttechniken kaum möglich, deshalb werden die i.d.R. nichtresorbierbaren dicken Fäden mittels Fadenankern mit Metall- und Titangewinde sowie bioresorbierbaren Verankerungen in den Knochen befestigt[151,152]. Die Sehnen-Knochen-Verankerung zwischen Rotatorenmanschette und den Femurkopf spielt eine entscheidende Rolle bei der Sehnenrefixation[149]. Neben dieser kritischen

Stelle sind auch die Sehnen-Naht sowie das schwache Narbengewebe typische postoperative Schwachpunke. Ist die Sehnenrefixation nicht möglich, kann versucht werden, die Defekte mit der langen Bizepssehne zu überbrücken. Auch kommen dermale Allografts, dermale Xenografts sowie Xenografts aus schweinischer Dünndarmsubmukosa (SIS) zum Einsatz, die über den Defekt genäht werden[153]. Die Ergebnisse hierzu fallen in den bisherigen Studien sehr unterschiedlich aus[127,147,154,155]. GraftJacket® hat in den USA als einziges Implantat eine Zulassung für On-Label Anwendungen für massive RMR und zeigt bisher sehr gute mittelfristige Ergebnisse[156,157]. Langzeitergebnisse der verschiedenen Graftmethoden stehen noch aus[104]. Eine optimale Therapiemethode mit vollständiger Ausheilung wurde bisher nicht entwickelt – die Behandlung der massiven RMR stellt weiterhin eine Herausforderung für Operateure und Materialforscher dar[127,158].

1.3. Tissue Engineering der Sehne

Die oben genannten Therapiemöglichkeiten – die primäre Naht sowie die Verwendung von Auto- und Allografts – stellen die heutzutage bestmögliche Versorgung dar. Dennoch bleiben die Bestrebungen einer Optimalversorgung im Sinne einer *restitutio ad integrum* oftmals unerfüllt: Das vernarbte Sehnengewebe kann nicht immer die ursprüngliche Zugkraft aufbringen, es kommt zur Reruptur oder operationsbedingten restriktiven Adhäsionen[159].

Seit einigen Jahren befasst sich das Tissue Engineering mit der künstlichen Herstellung von hochdifferenziertem Gewebe *ex-vivo*, das nach optimierter Struktur- und Funktionsmodifikation geschädigtes Gewebe ersetzen bzw. Heilungsprozesse verbessern soll[160]. Im Kontext der Sehnentherapie erhofft man sich vom Tissue Engineering optimierte Behandlungsmöglichkeiten von Sehnenrupturen[161]. Durch eine künstlich hergestellte, optimierte Sehne könnten die oben genannten Nachteile der Allo- und Autotransplantation gemieden werden: Ein bereits fertig hergestelltes Implantat würde sowohl die Qualitäten einer vollwertigen Sehne besitzen, um einer maximalen Zugkraft widerstehen zu können, als auch das Problem des donorseitigen Defekts umgehen[159,161]. In anderen Fachbereichen des Tissue Engineering, z.B. bei der Herstellung von Haut, Blase und Knochen, wurden bereits große Fortschritte gemacht und morphologisch wie physiologisch hochwertige Korrelate geschaffen, die in klinischen Studien oder gar im klinischen Alltag ihre Anwendung finden[162-165].

Die Verfahrensweisen des Tissue Engineering beinhalten drei Arbeitsansätze (s. Abb. 3)[160,166,167]: (I) die Isolierung der entsprechenden Zellen/Zelltypen, (II) die Herstellung der idealen Trägermatrize (engl.: Scaffold) und (III) die Induktion bzw. Stimulation der entsprechenden Zellaktivität zur Produktion der gewünschten Zell- und Gewebefunktion mittels cytochemischer oder mechanischer Reize oder genetischer Manipulation.

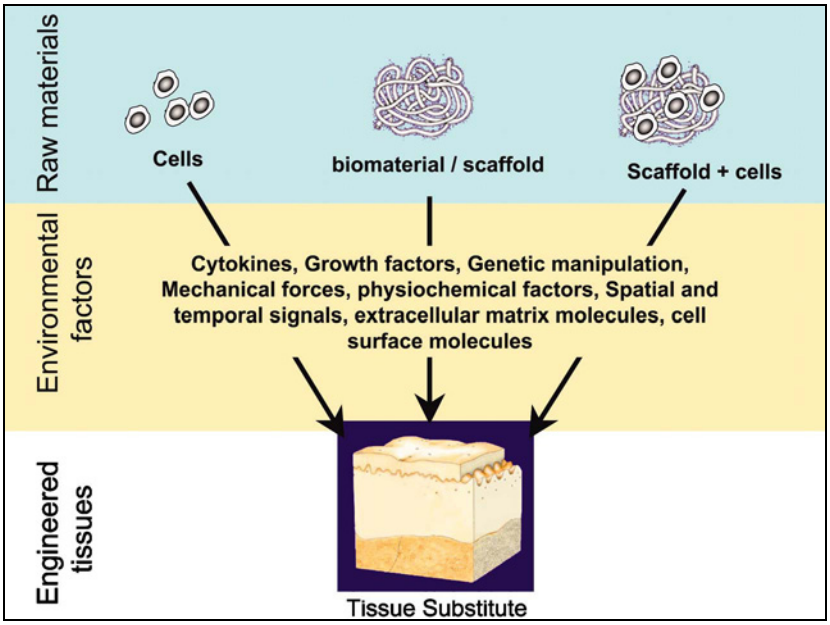

Abb. 3. Arbeitsansätze des Tissue Engineering. Schema aus Khademhosseini et al. 2006[168]

Die Herstellung von Gewebe *in-vitro* kann durch *in-vivo* Verfahren erweitert werden. So kann zum Beispiel die Reifung einer vorgefertigten Biomatrix im Tierversuch erfolgen oder direkt im Defektgebiet abgeschlossen werden. In der Forschung der Knochen- und Knorpelregeneration wurde deutlich, dass bei *in-vitro* Versuchen der experimentelle Vorhersagewert oft begrenzt ist, da die Zell-Zell- und Zell-Materialoberflächen-Interaktionen nicht der *in-vivo* Konstellation entsprechen. Auch andere Umweltfaktoren, wie die Nährstoffversorgung, die natürliche Zelldichte sowie der mechanische Reiz können nicht exakt simuliert werden[169]. Die *in-vivo* Forschung im Tierversuch ist aufgrund von Artenunterschieden und den individuellen Gegebenheiten nicht immer mit der klinischen Situation übereinstimmend, dennoch liefert sie einen besseren Vorhersagewert als *in-vitro* Versuche[169].

1.3.1. Trägermatrizen

Auf der Suche nach der optimalen Trägermatrize wird eine Reihe von Materialien erforscht. Das Scaffold hat die Aufgabe, zum einen den Sehnendefekt strukturell und mechanisch zu überbrücken und zum anderen den Heilungsprozess durch Stimulation der Angiogenese und Zellmigration/-proliferation zu fördern[94]. Sie sollte idealerweise zu einem adäquaten dreidimensionalen Mikrogeflecht verarbeitet werden können, um sowohl eine Adhäsion der Zellen zu ermöglichen, als auch den nötigen Nährstoff- und Metabolitentransport zu gewährleisten. Das Matrixgerüst sollte die Erzeugung der ECM nicht behindern oder idealerweise als Grundsubstrat dienen. Bei der Konzeption sollten auch Fragen nach systemischen oder lokalen Nebenwirkungen bedacht werden, genauso wie der nachhaltige Funktionserhalt, was erst nach jahrelanger Beobachtung möglich ist. Nach Liu et al.[161] sollte die ideale Trägermatrize folgende Eigenschaften besitzen: (i) Biodegradabilität mit steuerbarer Abbaurate, (ii) Biokompatibilität vor, während und nach dem Abbau, (iii) starke mechanische Eigenschaften und Beibehaltung der mechanischen Kraft während der Gewebsregeneration, (iv) Biofunktionalität, d.h. die Fähigkeit, die Zellproliferation und -differenzierung sowie ECM-Sekretion und Gewebsbildung zu aufrechtzuerhalten und (v) Prozessibilität, d.h. die Fähigkeit, die gewünschte Mikrostruktur und Form (z.B. gewebt oder geknüpft) anzunehmen.

Bei der Herstellung unterscheidet man biologische Substanzen (Bioscaffolds) von synthetischen. Die ECM – sowohl tierischen als auch menschlichen Ursprungs – bietet sich als Grundsubstrat besonders gut an, da sie im Zielgewebe physiologisch vorhanden ist und die notwendigen Wachstumsfaktoren beinhaltet[170]. Die Produktion von ECM-Matrizen ist aufgrund der aufwendigen Prozessierung sehr kostspielig. Die Entnahme- und Sterilisationsverfahren, bei denen vor allem Viren schwer zu dekontaminieren sind, sind sehr aufwendig. Eine besondere Herausforderung stellt dabei die Aufgabe dar, alle Zellen und pathogenen Keime samt deren Oberflächenproteine zu entfernen, dabei sollten die Struktur der ECM und die Wachstumsfaktoren nicht beschädigt werden[170]. Synthetisch hergestellte Scaffolds haben den Vorteil, dass sie keine Mikroorganismen tragen und deswegen keine aufwendigen Reinigungsprozesse benötigen. Sie werden durch spezifische thermische und chemische Prozesse in die gewünschte Mikrostruktur, Form und Länge gebracht[171]. Die strukturelle Stabilität und optimierte mechanische Belastungsfähigkeit kann sowohl bei Bioscaffolds als

auch bei den synthetischen Polymeren durch Quervernetzung der Fibrillen erreicht werden[170,172]. Die üblichen Sterilisationsverfahren sind Bestrahlung durch Gammastrahlen und Gassterilisation mittels Ethylenoxid, die je nach Material bevorzugt eingesetzt werden können[170-172]. Das fertige Scaffold sollte entweder als Prothese eingesetzt werden oder die heilende Sehne stützend entlasten[173]. Bei der Implantation stellt die Verankerung der Trägermatrizen im vitalen Gewebe eine besondere Schwierigkeit dar – sie sollen über einen bestimmtem Zeitraum die Zugbelastung der heilenden Sehne übernehmen, bis der Heilungsprozess abgeschlossen ist[95]. In diesem Sinne ist das Konzept der Verankerung bereits im Konstruktionsprozess zu integrieren. Die Implantate unterscheiden sich bezüglich ihrer biologischen, physikalischen und chemischen Eigenschaften von Hersteller zu Hersteller sowie von Modell zu Modell und bieten deshalb ein sehr breites Forschungsfeld[170,173].

Zu den am häufigsten erforschten Materialgruppen zählen die synthetischen Polyester Polymilchsäure (PLA) und Polyglycolsäure (PGA) sowie die biologischen Kollagenderivate[161]. Verschiede Arbeitsgruppen konnten bereits nachweisen, dass PGA sich als Substrat für Sehnenbildung eignet. PGA-Scaffolds, besiedelt mit Tenozyten bzw. Fibroblasten, konnten sowohl *in-vitro* als auch *in-vivo* im Tiermodell erfolgreich makro- und mikroskopisch nachweisbares Sehnengewebe generieren[174-177]. ECM-Implantate wurden erfolgreich in mehreren Studien in der Sehnentherapie eingesetzt[156,157,178]. Die Scaffolds organischen Ursprungs werden aus menschlicher und tierischer Dermis, menschlicher Dura mater, Submukosa des Dünndarms vom Schwein (SIS = small intestine submucosa) und isoliertem Kollagen I hergestellt[173]. SIS wurde in mehreren Studien zur RMR eingesetzt, die Ergebnisse fallen mit unterschiedlichem Erfolg aus[179-182]. Bei Xenotransplantaten vom Schwein scheinen unerwünschte Immunantworten gehäuft aufzutreten – in einigen Studien traten Verkapselungsraten[183,184] und akute Abstoßungsreaktionen[185,186] gehäuft auf. Isoliertes Kollagen I – der Hauptbestandteil der ECM der nativen Sehne – bietet sich als Grundsubstrat für das Tissue Engineering der Sehne besonders gut an. Es kann aus humanen und bovinen Sehnen gewonnen und zu Bioscaffolds verarbeitet werden[173]. Diese sind sehr biokompatibel und weisen eine höhere Biofunktionalität als Polyester auf, indem sie Zellen leichter anhaften lassen und ihre Proliferation begünstigen[161]. In der *in-vivo* Forschung konnten Awad et al. in Versuchen zeigen, dass Scaffolds aus Kollagen-Gel, besiedelt mit MSC, eine signifikant höhere Reißkraft haben als die unbe-

handelte Kontrollgruppe[187]. Dabei wurde ein Partialdefekt – ein zentraler Fensterdefekt, ähnlich wie bei der Entnahme des zentralen Patellasehnenteils für die Brücknerplastik – in die Patellasehne von Kaninchen gesetzt und mit dem entsprechenden Implantat gefüllt; bei der Kontrollgruppe heilte der Defekt ohne jegliche Füllung. Es konnten eine verbesserte funktionelle Regenerationsfähigkeit und histologisch ein abgeschlossener Heilungsprozess der Sehne sowie bessere biomechanische Eigenschaften gezeigt werden[187].

1.3.2. Mesenchymale Stammzellen (MSC)

Mesenchymale Stammzellen sind pluripotente Vorläuferzellen des Binde- und Stützgewebes. Sie kommen in verschieden Geweben des menschlichen Körpers vor und haben – im Vergleich zu embryonalen Stammzellen – nicht die Eigenschaft der Totipotenz, sondern ihre Differenzierungsfähigkeit beschränkt sich auf mesenchymale Gewebezellen[188,189]. MSC konnten im Knochenmark von trabekulären Knochen, aber auch im Fettgewebe, in Leber, Lunge, Bandgewebe und Muskel nachgewiesen werden, wo sie zum Teil eine bedeutende Rolle der Geweberegenerierung spielen[190-196]. Auch im Sehnengewebe wird die Existenz von MSC vermutet[197]. Als undifferenzierte Stammzellen haben sie die Eigenschaft, sich in organspezifische Zellen des mesenchymalen Gewebes differenzieren zu können. Dabei durchlaufen sie verschiedene Stadien der Reife und nehmen zunehmend einen spezifischen Zelltyp an (s. Abb. 4). Caplan beschreibt in „The Mesengenic Process“[6], dass im Organismus spezifische physiologische Reize auf die MSC wirken, die biochemischer, molekularbiologischer oder mechanischer Art sein können und eine Differenzierung in die beabsichtigten Zielzellen einleiten[198].

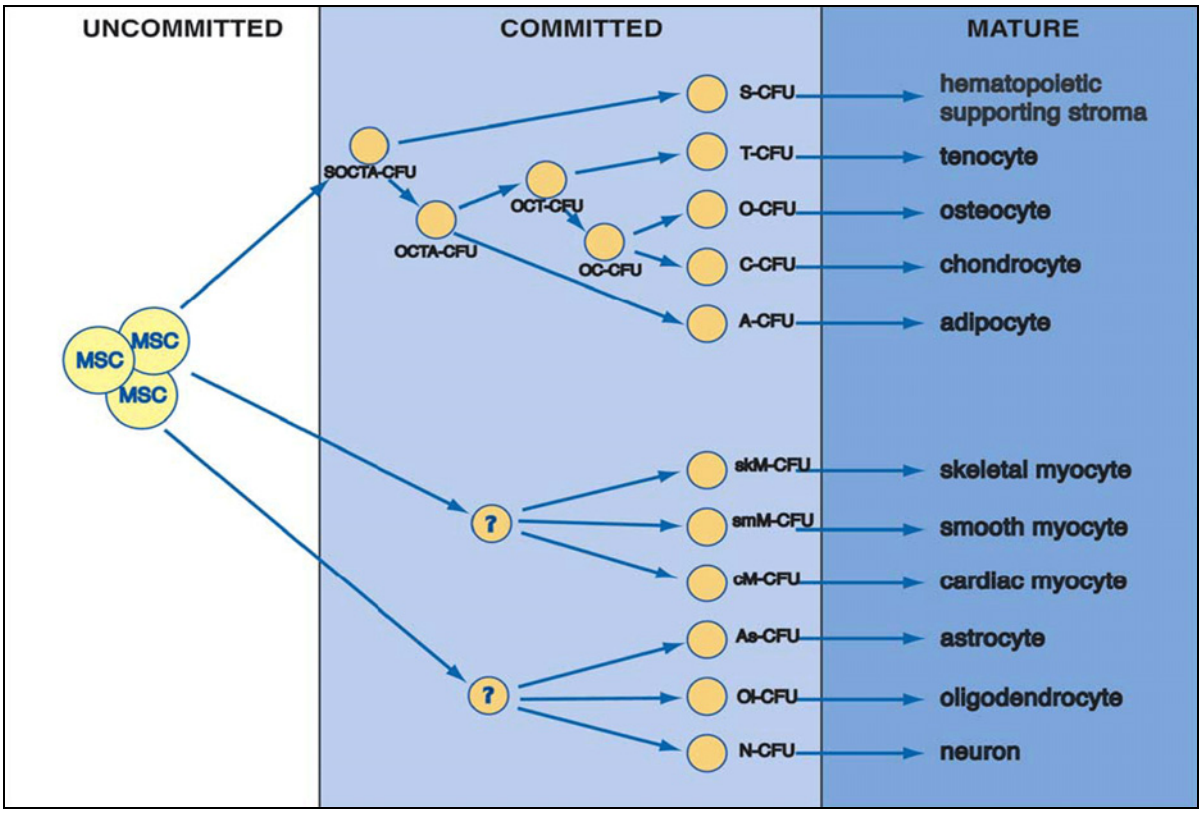

Abb. 4. Diagramm der proliferativen Hierarchie von mesenchymalen Stammzellen. Das Schema basiert auf Studien mit expandierten mesenchymalen Vorläuferzellen aus menschlichem Knochenmark. Die ursprünglich pluripotenten MSC (linkes Bilddrittel) predifferenzieren sich zu Vorläuferzellen mit festgelegter Differenzierungsrichtung (mittleres Bilddrittel) und werden als dementsprechende colony forming units (CFU) benannt (O = osteoblasts; C = chondrocytes; T = tenocytes; A = adipocytes; skM = skeletal muscle; smM = smooth muscle; cM = cardiac muscle; As = astrocytes; Ol = oligodendrocytes; N = neurons). Dabei verlieren sie schrittweise an ihrem Stammzellcharakter bis sie ihren determinierten reifen Zelltyp erreicht haben (rechtes Bilddrittel). Schema aus Roufosse et al. 2004[199]

Für das Tissue Engineering werden die aus Knochenmark gewonnen MSC als besonders vielversprechend angesehen, da sie das größte Differenzierungspotenzial haben, einfach und in großen Mengen zu gewinnen sind und in der klinischen Situation relativ unkompliziert bei Patienten aus dem Beckenkamm entnommen werden können[200-202]. In tierexperimentellen Studien wurden MSC bereits zur Defektheilung in Knorpel[203], Sehne[204], Knochen[205,206] und Muskel[207] implantiert – je nach Gewebeart mit unterschiedlichen Ergebnissen. Im Knochenmark stellen die MSC mit 0,003-0,015% eine relative kleine Subpopulation der gesamten im Knochenmark befindlichen Zellen (bone marrow stromal cells - BMSC) dar[208,209] und können in der Zellkultur mittels Plastikadhäsion aus den BMSC isoliert werden. Diese Methode wurde bereits 1974 von Friedenstein[210] publiziert und anschließend vielseitig angewandt[211-216]. Im Tissue Engineering werden auch die unselektierten BMSC verwendet[217]. Der Vorteil bei BMSC ist, dass sie – einmal direkt aus dem Donor gewonnen – kurz darauf in

das Empfängertier implantiert werden können. Übertragen auf die klinische Situation wäre solch eine zeitgleiche OP ebenfalls vorteilhaft, da Entnahme und Implantation in einer Operation durchgeführt werden könnten. MSC dagegen müssen zunächst zelllabortechnisch aus den BMSC selektioniert werden und sind deshalb aufwendiger und kostspieliger in der Verarbeitung. Vorteilhaft bei MSC sind der wesentlich höhere Anteil an Zellen mit tenogenen Differenzierungspotenzial im Zellsubstrat und die Abwesenheit von hämotopoetischen und anderen mesodermalen Zellen.

In der Zellkultur können MSC in drei Subpopulationen eingeteilt werden, die auf mikroskopisch-morphologischen Merkmalen sowie ihrem Teilungsverhalten beruhen. Je nachdem, welche Kolonien sie in der Zellkultur bilden, werden sie als flat cells (fc), spindle-shaped cells (sc) oder rapidly self renewing cells (rc) bezeichnet[218-220]. MSC können *in-vitro* expandiert werden, jedoch verlieren sie spätestens ab der vierten Passage stetig an Differenzierungspotenzial[221]. Der Nachweis ihres pluripotenten Differenzierungspotenzials erfolgt ebenfalls in der Zellkultur und dient so als Charakterisierungswerkzeug der MSC[198,215]. Durch Zugabe bestimmter Wachstumsfaktoren wurden experimentell MSC in verschiedene Arten von mesenchymalen Zellen transformiert. So können die mesenchymalen Stammzellen *in-vitro* zu Osteozyten[220], Adipozyten[222], Chondrozyten[223], Skelettmuskel[224] und Herzmuskel[225] differenziert werden.

Eine *in-vitro* Methode für die tenogene Differenzierung mittels Wachstumsfaktoren konnte bis dato noch nicht etabliert werden. Man weiß zwar, dass einige Signalinduktoren – u.a. FGF, PDGF-BB, TGF-β, IGF-I, EGF[226,227] – am tenogenen Differenzierungsprozess beteiligt sind und dass vor allem Scleraxis[7,10,11] und das *bone morphogenetic protein* BMP-12[228-230] mit der embryonalen Sehnenbildung in Zusammenhang stehen, jedoch sind die genauen Signalkaskaden noch nicht bekannt.

In der *in-vivo* Forschung konnten einige Autoren mithilfe von MSC Sehnengewebe regenerieren. Insbesondere konnten bei Versuchen in Kombination mit Kollagen-Gel-Scaffolds Erfolge erlangt werden[187,204,231] – in der Studie von Awad et. al[187] hatten die mit MSC besiedelten Scaffolds wie bereits erwähnt bessere Heilungstendenzen und höhere Ausreißkräfte als diejenigen, die ohne MSC behandelt wurden.

1.3.3. Theorie des mechanischen Einflusses auf die Sehnenbildung

Die theoretische Grundlage für die Differenzierung mesenchymalen Gewebes geht auf das Wolffsche Gesetz zurück: Julius Wolff formulierte erstmals 1892 sein „Transformationsgesetz der Knochen“[232], welches besagt, dass die Knochenform durch eine spezifische Knochenfunktion bestimmt wird. Von diesem Axiom ausgehend wurden im letzten Jahrhundert eine Reihe von Theorien erstellt, die die Thematik behandelten, welche mechanischen Reize für die Bildung der einzelnen Arten von Stützgewebe entscheidend sind[233-236]. Roux begründete 1895 die Theorie, dass die physikalischen Größen *„Druck (mit Zug wechselnd oder ohne Zug)“*, *„Zug“* und *„Druck oder Zug mit starker Abscherung“** spezifische Reize für jeweils Knochen-, Sehnen- und Knorpelbildung seien[233]. Pauwels widerlegte 1960 diese Theorie und machte die Größen *„Hydrostatischer Druck“* (*„allseitige Kompression ohne Gestaltsänderung“*) für Knorpelbildung und *„Dehnung“* (i.e.S. *„Gestaltsverzerrung“*) für bindegewebige Kollagenbildung[236] verantwortlich, wozu auch das straffe Sehnengewebe gehörte (s. Abb. 5). Aus beiden Gewebegruppen entsteht Knochen demnach in einem sekundären Prozess – entweder enchondral aus Knorpelgewebe oder desmal aus Bindegewebe. Diese Theorie gilt heute als gemeinhin gültig[237,238].

* unter „Abscherung“ meinte Roux vermutlich die physikalische Größe *„Schubspannung“*[236]

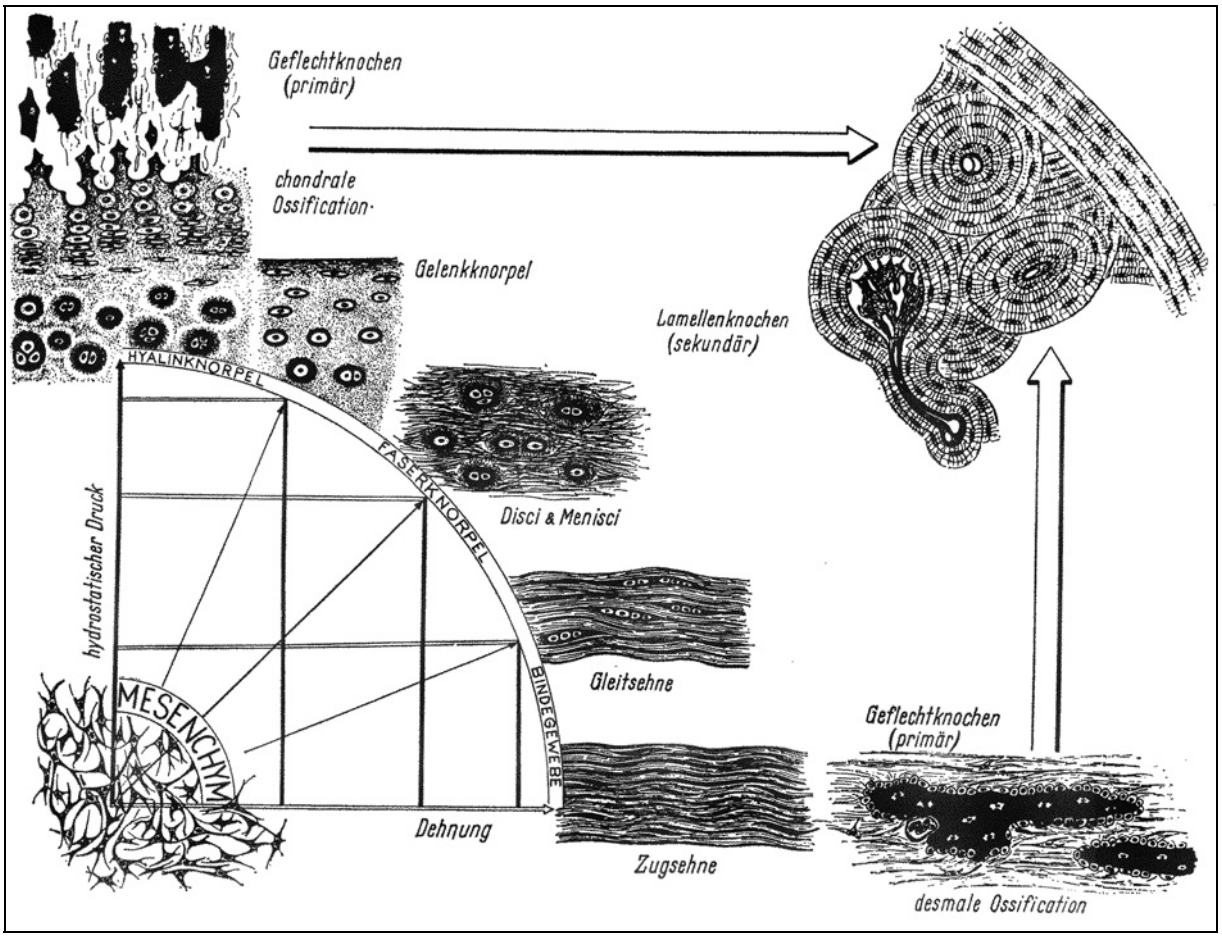

Abb. 5. Übersicht über die Pauwels-Theorie der kausalen Histogenese der Stützgewebe; Erläuterungen s. Text. Schema aus Kummer 1995[237]

Die Sehnenentstehung betreffend geht man in entwicklungstheoretischen Modellen des Tissue Engineering heutzutage davon aus, dass ein tensiler Stimulus, i.e.S. die physikalische Zugspannung, einen Einfluss auf die MSC nimmt und eine tenogene Differenzierungsrichtung einschlägt[227,239,240]. Man weiß, dass im gesunden Gewebe eine Reihe von Signaltransduktionswegen über mechanische Beanspruchung reguliert werden und so die Zusammensetzung der ECM sowie Sehnendicke beeinflusst werden[241-244]. Molekularbiologisch spielen Integrine und das Zytoskelett bei der Mechanotransduktion eine Rolle[240,245]. Durch Oberflächenrezeptoren und interzelluläre Mikrofilamente und Mikrotubuli werden tensile Signale aufgenommen und induzieren komplexe Signaltransduktionskaskaden, die die Genexpression, Proteinbildung und Differenzierung steuern[240]. Kürzlich konnten Eliasson et al. nachweisen, dass ein tensiler Stimulus während des Heilungsprozesses das Sehnenwachstum direkt beeinflusst[246]. Auch an der knöchernen Insertionsstelle konnte ein Zusammenhang zwischen mechanischem Stimulus und funktionsspezifischer Zellformation und Gewebebildung nachgewiesen werden[247,248].

Vor einem Jahrzehnt galt die Theorie der tensilen Stimulation als Reiz für tenogene Differenzierung von MSC als noch nicht erwiesen[249], doch neuere Studien konnten diese Hypothese untermauern. Aktuelle Erkenntnisse aus der Embryologieforschung (s. Kap. 1.1.1.) legen nahe, dass ein tensiler Stimulus (muskelabhängige Phase) für die Differenzierung und Funktionstüchtigkeit von Sehnenzellen notwendig ist[12]. Des Weiteren konnten mit der Einführung neuartiger Bioreaktoren (s. Abb. 6) Zellen *in-vitro* einer steuerbaren zuggerichteten Kraft ausgesetzt werden, um diese Theorie zu überprüfen[250-252]. Altman et al. haben in solch einem Modell mit translatorischen und rotatorischen Zugkräften erfolgreich MSC zu ligament-typischen Fibrozyten differenziert[253]. Die differenzierten Zellen zeigten lediglich durch mechanische Stimulation, also ohne jegliche Wachstumsfaktoren, eine parallel zur Zugrichtung ausgerichtete Produktion von Kollagen I und III sowie Tenascin C – typische Marker von Ligamentfibrozyten. Kuo et al. berichteten unlängst von einer erfolgreichen tenogenen Differenzierung von MSC durch mechanische Stimulation *in-vitro*[254]. Auf 3D-Kollagen-I-Gels aufgetragene MSC wurden zyklischen Zugkräften ausgesetzt. Nach sieben Tagen war eine sehnentypische Formation der Zellen sichtbar, die zudem eine zur Zugrichtung parallel ausgerichtete Kollagenfaserung organisiert hatten. Zudem exprimierten MSC, die zyklischen Zugkräften ausgesetzt waren, fortweilend das Scleraxis Gen, während diejenigen, die statischen Zugkräften ausgesetzt waren, ihre Scleraxisexpression herunterfuhren.

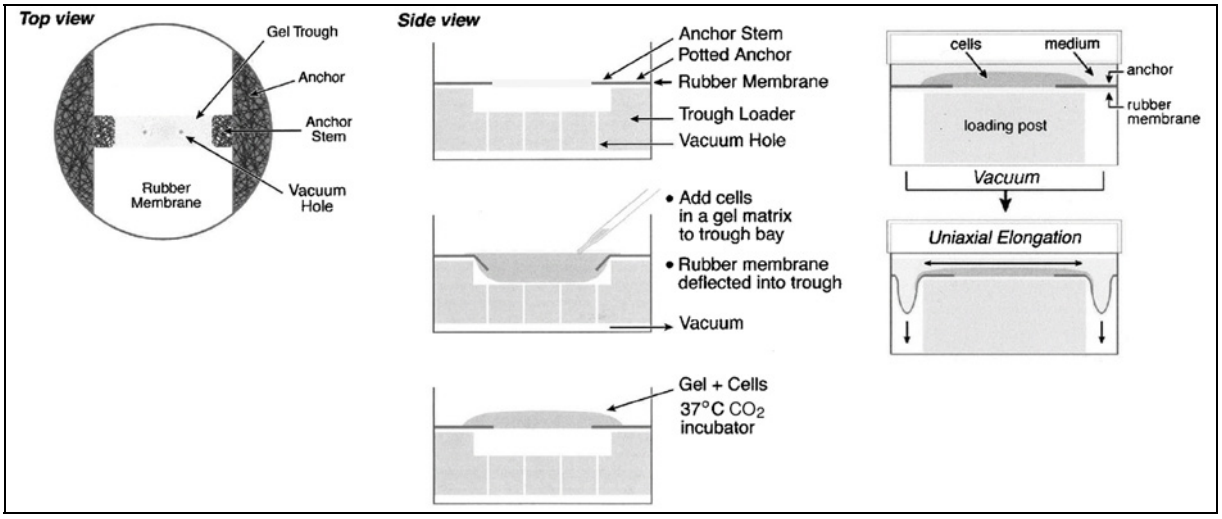

Abb. 6. Schematische Darstellung des Bioreaktors für tenogene Versuche in der Zellkultur; durch ein Vakuumsystem werden uniaxial gerichtete Zugkräfte auf die kultivierten Zellen ausgeübt, die sich auf einem Gel befinden. Schema aus Garvin et al. 2003[250]

2. Aufgabenstellung

In dieser Arbeit sollen folgende Fragestellungen und Hypothesen geprüft werden:

Fragestellung 1: Lassen sich Sehnen im Totaldefektmodell (*critical size defect*) an der Achillessehne der Ratte mittels zellbesiedelten Scaffolds regenerieren?
Der Begriff Totaldefekt bezeichnet eine durch Totalexzision eines größeren Sehnenabschnitts entstandene Sehnenlücke von kritischer Länge (*critical size defect*), die im Vergleich zu einem partiellen Zentraldefekt (z.B. bei der Donorentnahme der Patellasehne für eine Kreuzbandplastik) – wie er bei Awad[187] und Juncosa-Melvin[231] durchgeführt wurde – keine lateralen vitalen Sehnenstränge besitzt.

Ein wesentliches Thema in dieser Arbeit ist die Frage nach geeigneten Scaffolds für das *in-vivo* Tissue Engineering bzw. das Grafting der Sehne. Der *critical size defect* kann praktisch ohne eine Überbrückung eines Implantates nicht ausreichend versorgt werden, da die Gewebslücke eine enorme Funktionsbeeinträchtigung der Sehne darstellt. So sollen zum einen ein synthetisches Polymergerüst aus PGA und zum anderen ein biologisches Gerüst aus Kollagen I auf ihre Eigenschaft als Grundsubstrat und Zellträgermaterial für die Sehnenregeneration untersucht werden. In diesem Zusammenhang wird folgende Hypothese aufgestellt:
Hypothese 1: Die Gruppen, die mit einem Scaffold behandelt werden, haben ein besseres Outcome als die, bei denen das Scaffold weggelassen wurde (Kontrollgruppen).

Eine weitere Fragestellung ist der Einfluss mesenchymaler Stammzellen auf das Regenerationspotenzial der Sehne mit Totaldefekt unter mechanischer Zugbelastung. Es sollen zum einen unbehandelte Knochenmarkszellen (BMSC) und zum anderen aus BMSC gewonnene und in der Zellkultur selektionierte mesenchymale Stammzellen (MSC) auf die Trägersubstanzen aufgebracht werden, um die Regeneration durch direkte Zellaktivität zu beeinflussen. Die Zellen sind ab dem Operationszeitpunkt unmittelbar im Totaldefekt vorhanden und sollen durch mechanische Zugbeanspruchung eine tenogene Differenzierung erfahren. In diesem Kontext wird folgende Hypothese aufgestellt:

Hypothese 2: Die mit Zellen behandelten Implantate haben ein besseres Outcome als diejenigen ohne Zellen.
Des Weiteren sollen Unterscheide zwischen den BMSC-Gruppen und den MSC-Gruppen eruiert werden.

Weiterhin soll mit Hilfe eines heterosexuellen Donor-Empfänger-Versuchsmodells die Frage nach dem Überleben der implantierten Zellen beantwortet und möglicherweise ihr Einfluss auf die Gewebequalität ermittelt werden. Es ergeben sich folgende Fragestellungen**:**
Fragestellung 2a: In welchen Gruppen lassen sich die implantierten Zellen nach 16 Wochen Heilungsphase im Regenerat auffinden?
Fragestellung 2b: Gibt es eine Korrelation zwischen Donorzellen, die im Regenrat überlebt haben und biomechanischen/histologischen Eigenschaften der Regenerate?

3. Material und Methoden

3.1. Übersicht

Die Aufgabenstellung wurde anhand folgender Schritte erarbeitet:

Vorversuch (s. Abb. 7)

① Gewinnung von BMSC aus dem Knochenmark männlicher Spendertiere

② Isolierung von MSC aus den BMSC in der Zellkultur

③ Definierung des Stammzellcharakters der zu verwendenden MSC durch osteogene, adipogene und chondrogene Differenzierung

Erst nach erfolgreicher Durchführung des Vorversuches konnte im weiteren Projektverlauf von MSC gesprochen werden, da das pluripotente Differenzierungspotenzial als Vorraussetzung für die Definition einer mesenchymalen Stammzelle gilt.

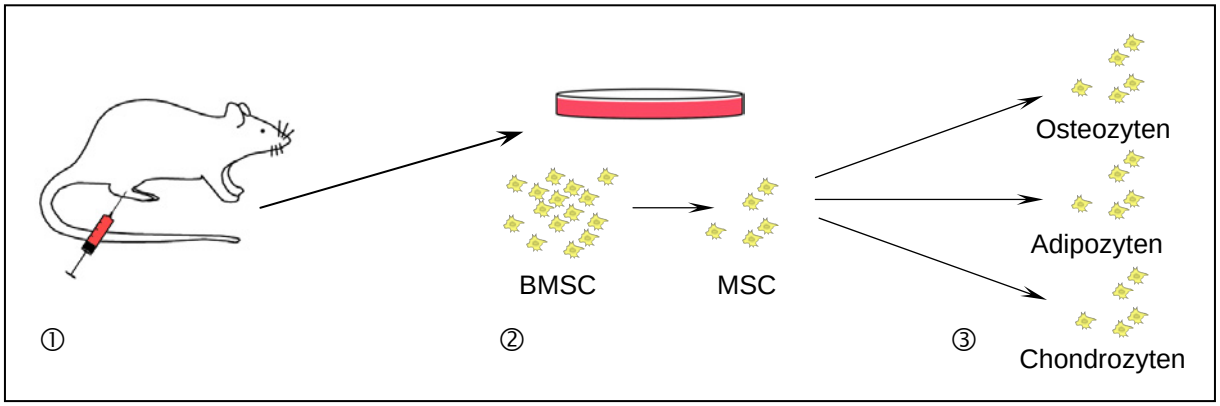

Abb. 7. Schema zum Vorversuch; Erläuterungen s. Text

Hauptversuche

Die Operationen eines *critical size defect* wurden an den Achillessehnen in neun verschiedenen Vergleichsgruppen [n=11] durchgeführt. Um eine Vergleichbarkeit der Gruppen zu gewährleisten, wurde in den Kontrollgruppen, die keine Scaffolds erhielten, ebenfalls eine Rahmennaht gesetzt, um den Defekt in einem definierten Abstand zu halten. Tab. 1 zeigt die Kombinationsmöglichkeiten der verschiedenen Untergruppen:

Zellgruppen	Defekt überbrückende Gruppen		
	Rahmen-Naht ohne Trägermatrix (Kontrollgruppen)	PGA	Kollagen I
Keine Zellen	Nur Naht	PGA	Col I
BMSC	Naht mit BMSC	PGA + BMSC	Col I + BMSC
MSC	Naht mit MSC	PGA + MSC	Col I + MSC

Tab. 1 Kombinationsmöglichkeiten der verschiedenen Untergruppen

Daraus wurden folgende Gruppen definiert:

Gruppe	Gruppenbezeichnung	Implantat	Zellen	Tiere
1	N	-	-	11
2	N + BMSC	-	BMSC	11
3	N + MSC	-	MSC	11
4	PGA	PGA	-	11
5	PGA + BMSC	PGA	BMSC	11
6	PGA + MSC	PGA	MSC	11
7	Col I	Col I	-	11
8	Col I + BMSC	Col I	BMSC	11
9	Col I + MSC	Col I	MSC	11

Tab. 2 Überblick der Versuchsgruppen

Es wurden männliche Zellen in weibliche Tiere desselben Inzuchtstammes implantiert, was eine semiquantitative Beurteilung des Zellenverbleibs im Zielgewebe mittels PCR ermöglichen sollte. Abb. 8 zeigt ein Schema der folgenden durchgeführten Arbeitsschritte:

❶ Operationen der zellfreien Gruppen: Implantation von Scaffolds (PGA und Kollagen I) sowie Operation der Kontrollgruppe mit primärer Rahmennaht

❷ Gewinnung von BMSC aus männlichen Spendertieren desselben Inzuchtstammes

❸ Operationen der BMSC-Gruppen: Implantation von Scaffolds sowie Operation der Kontrollgruppe mit primärer Naht mit anschließender Besiedelung mit den gewonnenen BMSC

❹ Gewinnung von BMSC aus männlichen Spendertieren desselben Inzuchtstammes mit anschließender Isolation von MSC

❺ Expandierung der isolierten MSC

❻ Operationen der scaffoldfreien MSC-Gruppen: primäre Naht mit anschließender Besiedelung mit MSC

❼ Besiedelung der Scaffolds mit MSC und anschließende Implantation

❽ Wiederholung der osteogenen, adipogenen und chondrogenen Differenzierungen zur Definierung des Stammzellcharakters mit einem Teil der expandierten Zellen

Postoperativ folgte eine Heilungsphase von 16 Wochen.

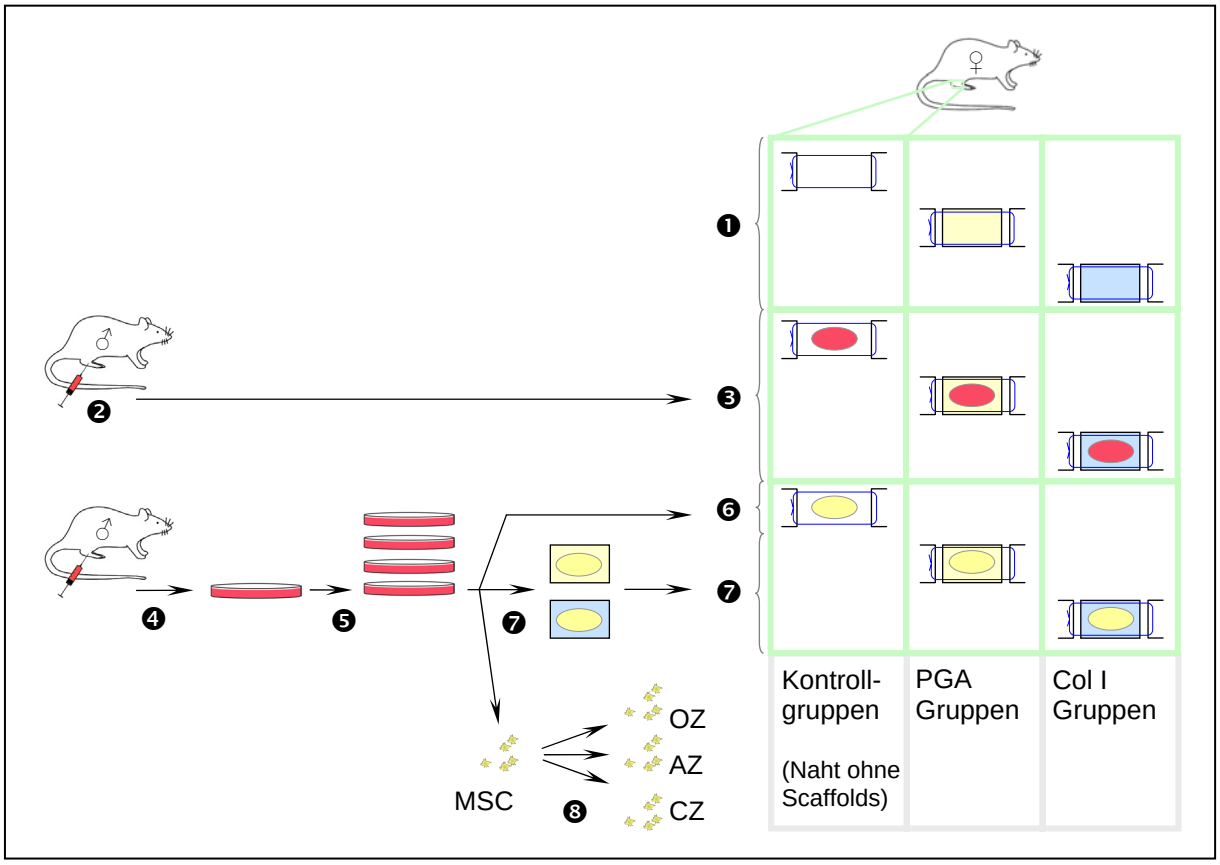

Abb. 8. Schema der Hauptversuche (Gruppenverteilung wie in Tab. 1 und 2); Erläuterungen s. Text

Auswertungsmethoden

Nach der Regeneratsentnahme wurden folgende Auswertungsmethoden durchgeführt:

- Qualitative Beurteilung der Morphologie
  - Makroskopische Beurteilung aller Regenerate
  - Histologische und immunhistologische Auswertung [n=4 je Gruppe]
  - Elektronenmikroskopische Beurteilung [n=1 je Gruppe]
- Biomechanische Testung [n=6 je Gruppe]
- Molekularbiologische Untersuchung auf Überleben der implantierten Zellen mittels Y-Chromosom PCR [n=6 je Gruppe]
- Quantifizierung der Ossifizierungsfläche anhand der histologischen Bilder

Der voroperative Abschnitt sowie immunhistologische Färbungen, histologische Bildgebung, morphologische Auswertungen und molekularbiologische Untersuchungen wurden in Kooperation mit der Experimentellen Chirurgie und Regenerativen Medizin (ExperiMed) an der Chirurgischen Klinik und Poliklinik Innenstadt, Klinikum der Universität München durchgeführt. Die operativen Maßnahmen sowie tierpflegerischen Tätigkeiten prä- und postoperativ fanden im Institut für Chirurgische Forschung im Walter Brendel Zentrum, Klinikum der Universität München statt. Die histologischen Schnitte sowie die elektronenmikroskopischen Aufnahmen wurden in Kooperation mit der Anatomischen Anstalt der Ludwig-Maximilians-Universität München angefertigt. Die biomechanische Auswertung fand im Labor für Biomechanik, Orthopädische Klinik und Poliklinik, Klinikum der Universität München, Campus Großhadern statt. Die statistische Auswertung erfolgte nach beratender Rücksprache mit dem Institut für Medizinische Informationsverarbeitung, Biometrie und Epidemiologie der Ludwig-Maximilians-Universität München. Eine detaillierte Aufstellung der verwendeten Materialien und Versuchsobjekte sowie Herstellerangaben finden sich im Anhang.

3.2. Vorversuche

3.2.1. Verifizierung des Stammzellencharakters der MSC

Um den pluripotenten Stammzellencharakter der zu implantierenden MSC (s. Kap. 3.3.2.) vorab zu überprüfen, wurden in einem Vorversuch Knochenmarkszellen von Donor-Ratten desselben Inzuchtstammes [n=3] isoliert und osteogen, adipogen sowie chondrogen differenziert.

Die Entnahme der Knochenmarkzellen aus den Ratten erfolgte nach einem modifizierten Protokoll von Ishaug et al.[255]. Nach Tötung der Spendertiere wurden beide Femora und Tibiae aseptisch reseziert. Die Weichteile wurden mittels Skalpell entfernt und die Knochen mit Tutofusin® äußerlich gespült. Daraufhin wurden die Diaphysen von je vier Knochen (eines Tieres) beidseits mittels Hohlmeißelzange abgetrennt und das Knochenmark mit 5 ml Spülmedium (DMEM HG +10% FBS HI + 5% Heparin) mit einer 19 G Kanüle herausgespült und in einem 50 ml Falcon aufgefangen. Ab diesem Schritt wurde jede Zelllinie des jeweiligen Spendertiers separat unter einer sterilen Sicherheitswerkbank behandelt. Die Zellklumpen wurden durch wiederholtes Pipettieren mit einer sterilen Pasteurpipette gelöst, die 20 ml Zellsuspension durch einen 70 µm Nylon Cell Strainer gefiltert und wiederum in einem 50 ml Falcon gesammelt. Die Zellzählung mittels Cell Coulter ergab $110.10^6 \pm 6.10^6$ mononukleäre Zellen pro Spendertier.

Die filtrierte Zellsuspension wurde mit 50 ml Primärmedium (zur Herstellung s. Anhang I, Protokoll 1) resuspendiert, in eine Kulturflasche mit 225 cm^2 Grundfläche (T-225 Flask) überführt und für drei Tage bei Standardbedingungen (37 °C, 5% CO_2 und ca. 95% Luftfeuchtigkeit) im Brutschrank belassen. Die Selektion der MSC aus der gesamten Menge aller mononukleären BMSC erfolgte nun über Plastikadhäsion. Nach vier Tagen erfolgte der erste Mediumwechsel (30 ml Primärmedium pro T-225 Flask), danach alle zwei Tage. Die Zellexpansion erfolgte in Monolayer bis zu einer Konfluenz von ca. 80%, darauf wurden die Zellen passagiert, gezählt, mit einer Konzentration von 200.000 Zellen pro cm^2 Grundfläche in T- 225-Flasks je Flasche überführt (s. Anhang I, Protokoll 2) und weiterhin unter Standardbedingungen im Brutschrank expandiert. Es wurden regelmäßige lichtmikroskopische Kontrollen (s. Kap. 4.1.1.) zum Verlauf des Zellwachstums und Konfluenzgrades gemacht. Zur Kontami-

nationskontrolle erfolgte aus gentamycinfreien Parallelkulturen mit kleineren Zellzahlen einmal im Monat ein Mycoplasmentest (Mycoplasma Detection Kit VenorGeM, Minerva-Biolabs, Berlin). Nach der zweiten Passage und 80% Konfluenz (zwei Tage vor den geplanten Operationen) wurden die Zellen in autoklavierten 500 ml Flaschen spenderweise gesammelt und gezählt.
Die osteogene Differenzierung wurde gemäß dem Protokoll von Jaiswal et al. durchgeführt[256], die adipogene gemäß dem von Böcker et al.[257]; für die chondrogene Differenzierung wurden nach Mackay et al. und Muraglia et al. modifizierte Protokolle verwendet[223,258].

3.2.1.1. Osteogene Differenzierung

48.000 Zellen je Spendertier wurden in 6-Well Kulturschalen im Monolayer ausgesät, und nach Erreichen der Konfluenz (90-100%) wurde mit der Differenzierung begonnen. Das Differenzierungsmedium (zur Herstellung s. Anhang I, Protokoll 3) wurde jeden dritten Tag gewechselt, als Kontrolle wurden Zellen mit Primärmedium behandelt. Nach vier Wochen wurde die Differenzierung gestoppt, die Zellen wurden für 15 Minuten mit Methanol fixiert und die Ossifizierung wurde mit der van-Kossa Färbung dargestellt (s. Anhang I, Protokoll 4).

3.2.1.2. Adipogene Differenzierung

48.000 Zellen je Spendertier wurden ebenfalls in 6-Well Kulturschalen ausgesät und die Differenzierung mit 2 ml Differenzierungsmedium (zur Herstellung s. Anhang I, Protokoll 5a) pro Well gestartet, nachdem Konfluenz (90-100%) erreicht worden war. Nach fünf Tagen wurden die Zellen für zwei Tage in Erhaltungsmedium gehalten (zur Herstellung s. Anhang I, Protokoll 5b), dieser Zyklus wurde zweimal wiederholt. Als Kontrolle dienten wiederum Zellen im Primärmedium. Nach drei Wochen wurde die Differenzierung gestoppt und die Zellen wurden mit gekühlter Formaldehyd-Lösung 4% über 2 Minuten bei -20°C fixiert und mit Oil Red-O gefärbt (s. Anhang I, Protokoll 6).

3.2.1.3. Chondrogene Differenzierung

Eine Million Zellen je Spendertier wurden für die chondrogene Differenzierung genutzt, davon eine Hälfte für die Differenzierung und eine Hälfte als Kontrolle. Die Zellen wurden in 15 ml Falcon Reagenzgefäße gebracht und 5 Minuten bei 500 G zentrifugiert. Der Überstand wurde abgesaugt, die Zellen wurden in 1 ml inkomplettem Differenzierungsmedium resuspendiert (zur Herstellung s. Anhang I, Protokoll 7) und nochmals 5 Minuten bei 500 G zentrifugiert. Darauf wurden die Zellen in 1 ml komplettem Differenzierungsmedium (inkomplettes Medium zusätzlich 10 ng (0,5 µl Stock-Lösung) TGF-β_3) resuspendiert und mit nicht-verschraubtem Deckel (für den Luftaustausch) im Wärmeschrank bei Standardbedingungen bebrühtet. Der Mediumwechsel erfolgte auf diese Weise dreimal wöchentlich, die Kontrollgruppen erhielten Primärmedium. Dabei wurde darauf geachtet, dass sich das zunehmend verfestigende Zellpellet frei in der Flüssigkeit schwamm, indem dem Falcon nach dem Mediumwechsel ein leichter Stoß von unten versetzt wurde. Nach sechs Wochen wurde die Differenzierung gestoppt und die Pellets in Methanol fixiert. Es wurden 12 µm Kryo-Schnitte (s. Anhang I, Protokoll 8) angefertigt, die mit Toluidinblau-O[259] gefärbt wurden (s. Anhang I, Protokoll 10).

3.2.2. Immunhistologischer Antikörpertest für Ossifikation

Nach der ersten Beurteilung der Proben anhand der HE-Schnitte (s. Kap. 4.4.4.), in der Ossifizierung vermutet worden war, wurde eine Verifizierung der Knochenbildung angestrebt. Dafür wurden in einem weiteren Vorversuch Immunhistologische Verfahren getestet, die eine Darstellung knochenspezifischer Proteine ermöglichen würden.

Als knochenspezifisch gelten die nicht-kollagenen Proteine (NCPs) Osteocalcin, Osteonectin und Osteopontin, die allesamt in der Knochenmatrix vorkommen, einen wesentlichen Teil zum Knochenstoffwechsel beitragen[260] und für die spezifische Antikörper immunhistologisch genutzt werden können[261-263]. Tab. 3 zeigt die proteinspezifischen Antikörper, die getestet werden sollten:

Nachzuweisendes Protein	Primärantikörper	Spendertier
Osteocalcin	FL-100 - sc-30044 (IgG)	Kaninchen
Osteonectin	AON-1 (IgG)	Maus
Osteopontin	$MPIIIB_{101}$ (IgG)	Maus

Tab. 3 Überblick der getesteten Antikörper zum Nachweis knochenspezifischer Proteine

Als Testobjekte wurden ungefärbte 12 µm Kryo-Schnitte in axialer Ebene verwendet, bei denen der Calcaneusknochen als solcher mikroskopisch zu erkennen war. Dessen erzielte Färbung bei den Antikörpertests sollte bei der Verifizierung der Ossifikation der Regenerate als Positivkontrolle gelten.

Es wurden drei verschiedene, vom Hersteller empfohlene Verdünnungen der jeweiligen Primärantikörper getestet: 1:5, 1:10 und 1:20 bei Osteonectin und Osteopontin und 1:100, 1:150 und 1:200 bei Osteocalcin. Als sekundärer Antikörper wurde ein biotinylierter IgG Anti-Maus beziehungsweise Anti-Kaninchen Antikörper (Vector Laboratories, Inc., Burlingame, USA) verwendet. Der Sekundärantikörper wurde mit dem Vectastain Elite ABC Kit markiert und mit DAB Substrat Kit gefärbt (s. Anhang I, Protokoll 17). Die gelungene Färbung der Testobjekte wurde mikroskopisch verifiziert (s. Kap. 4.1.2.).

3.3. Präoperative Maßnahmen

3.3.1. Trägermatrizen

Die Scaffolds aus Polyglokolsäure (PGA) wurden von der Firma ITV (Denkendorf) bezogen. Die vliesartigen Stoffe (s. Abb. 9a) hatten laut Herstellerangaben eine Dicke von ca. 1 mm und ein Porenvolumen von 95-98% des Gesamtvolumens. Der Durchmesser der Fasern betrug 14 µm und sie hatten eine Kompressionsdichte von 48-56% sowie eine Druckverformung von 6-7%. Die Trägermatrizen bestanden aus drei Schichten eines PGA-Spinnfaservlieses, die über eine Vernadelung miteinander verbunden waren. Bei der Vernadelung war das Vliesmaterial mit mehreren Nadeln durchstochen worden, wodurch einzelne Fasern sich vertikal zur Faserorientierung ausrichteten und somit zusätzlich die druckelastischen Eigenschaften des Vlieses erhöhen sollten. Die Resorptionszeit betrug 12-14 Wochen. Die Scaffolds wurden

steril verpackt in 10 x 10 x 2 mm Stücken geliefert und wurden vor der Anwendung steril unter einem Abzug in 3 x 3 x 2 mm Streifen geschnitten.

Die Kollagenmatrizen (Fa. Jotec, Hechingen) setzten sich laut Herstellerangaben aus einer 0,4 mm dicken abdeckenden Membran und einem 2 mm dicken Schwamm mit säulenartig angeordneten, untereinander verbundenen 90-130 µm großen Poren zusammen (s. Abb. 9b). Das in der Membran verwendete reine Kollagen-Typ-I wurde aus Rinderperikard gewonnen. Die Membran war über einen Lyophilisationsprozess stabil mit dem Schwamm verbunden, der ebenfalls aus Kollagen-Typ-I bestand und aus der Rinderhaut isoliert worden war. Durch ein spezielles Aufbereitungsverfahren waren die Komponenten von nicht-kollagenen Bestandteilen gereinigt worden (unter anderem Fetten, Enzymen und anderen nicht kollagenen Proteinen). Die säulenartig ausgerichteten Poren des Schwamms sollten das Einwachsen der Zellen in den Defekt begünstigen. Die besonders reißfeste und nässestabile Membran sollte sowohl das Eindringen unspezifischer Bindegewebszellen in den Defektbereich, als auch die ungezielte Verbreitung der implantierten Zellen über die entsprechende Seite verhindern. Aufgrund ihrer mechanischen Stabilität sollten der Schwamm und die darin enthaltenen Zellen zusätzlich vor Scherbeanspruchungen geschützt werden. Auch diese Scaffolds wurden unter sterilem Abzug fachgerecht in 3 x 3 x 2 mm implantationsfähige Streifen geschnitten.



Abb. 9. Rasterelektronenmikroskopische Bilder der Trägermatrizen im Querschnitt: **a:** PGA, **b:** Kollagen. Foto: Fa. Aesculap, Hechingen

3.3.2. Verwendete Zellen

Die zu implantierenden Zellen wurden aus männlichen Ratten derselben Inzuchtlinie verwendet. Solch ein heterosexuelles Transplantationsmodell wurde bereits von Nakamura et al. erfolgreich an der Lewis Ratte an Herzzellen angewandt[264] und wurde in dieser Arbeit auf mesenchymale Stammzellen übertragen. Die Entnahme der Knochenmarkzellen erfolgte wie in Kap. 3.2. beschrieben.

3.3.2.1. Zubereitung der BMSC

Für die Gruppen 2, 5 und 8 wurde die Zellsuspension aus der Knochenmarksgewinnung auf Portionen von 10.10^6 Zellen alliquotiert und in 2 ml Eppendorf Reagenzgefäße überführt. Die Operationen dieser Gruppen fanden direkt im Anschluss statt, so dass die Reagenzgefäße offen in einem Brutschrank bei 37 °C, 5% CO^2 und ca. 95% Luftfeuchtigkeit bis zu ihrer endgültigen Implantation (maximal 3 h) gelagert wurden. Für die BMSC Gruppen wurden insgesamt drei Spendertiere verwendet.

3.3.2.2. Zubereitung der der MSC

Für die Gruppen 3, 6 und 9 erfolgte die Isolation der MSC aus den BMSC wie in Kap. 3.2. beschrieben. Hierfür wurden ebenfalls drei Spendertiere verwendet. Durch Zellexpansion hatte man insgesamt eine Zellzahl von insgesamt ca. 12 Mio. Zellen in der zweiten Passage pro Spendertier erreicht. Der wesentliche Teil der Zellen wurde zur Implantatbesiedelung (s. Kap. 3.3.2.3.) bzw. für die Implantation (s. Kap. 3.4.2.4.) genutzt. Mit einem kleinen Teil der Zellen ($1{,}2.10^6$ Zellen pro Spendertier) wurden erneut die drei Differenzierungen (s. Kap. 3.2.1.) durchgeführt, um den MSC Charakter zu verifizieren.

3.3.2.3. Implantatbesiedelung

Die Implantatbesiedelung folgte einem modifizierten Protokoll von Shakibaei et al.[265], welche vormals für eine *3D-high density* Kultur etabliert worden war. Shakibaei et al. hatte mit dieser Methode eine Simulation für mesenchymale Stammzellen generiert, die durch eine Aufhängekonstruktion an der Luft-Medium-Grenze durch freie Diffusion – ähnlich wie Chondrozyten im Knorpel – ernährt worden waren und durch ihre hohe Dichte einen chondrogenen Stimulus erfahren hatten. Dasselbe Modell wurde bereits auch für Tenozyten[266] und hMSC[267] verwendet, ebenfalls um einer *in-vivo* Situation näher zu kommen. Das Ziel in diesem Projekt war jedoch, den mesenchymalen Stammzellen nicht etwa einen längerfristigen *in-vitro* Stimulus chondrogener Art zu geben, sondern sie auf die Trägermatrizen zu besiedeln, die später implantiert werden sollten. Durch das von Shakibaei etablierte 3D Modell konnte man zum einen die Zellen auf die Trägermatrix fixieren, ohne dass sie vom Medium weggespült wurden, und zum anderen konnten sie sich in der Zeit bis zur Operation durch Diffusion aus dem Medium ernähren (s. Schema in Abb. 10).

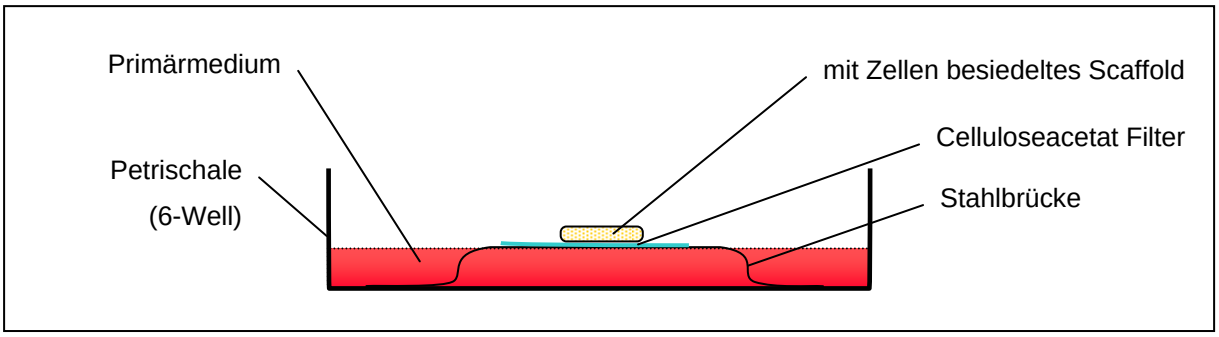

Abb. 10. Mit MSC besiedelte PGA Trägermatrix. Die Trägermatrix ist in der Mitte des Celluloseacetat Filters positioniert, der wiederum auf einer Stahlbrücke liegt. Die Stahlbrücke befindet sich auf Höhe der Medium-Luftgrenze, so dass die Zellen durch Filter und Trägermatrix durch Diffusion ernährt werden. Beim Mediumwechsel wird das Medium seitlich in Well vorsichtig abgesaugt und eine im Voraus ermittelte Menge von 1,6 – 2 ml des frischen Mediums wieder hinein pipettiert.

Zur Scaffoldbesiedelung wurden die expandierten MSC zu je ca. 1.10^6 in 15 ml Falcons überführt und 5 Minuten bei 500 G zentrifugiert. Der Überstand wurde grob abgesaugt und die Zellen nochmals 5 Minuten bei 500 G zentrifugiert. Ein kleiner, gerade noch sichtbarer Überstand wurde über dem Sediment belassen, in dem die Zellen leicht mit einer Pipettenspitze umgerührt wurden. Die homogene Zellemulsion wurde vorsichtig auf die vorbereitete Trägermatrix (s. Anhang I, Protokoll 11) mit einer Pipettenspitze gebracht, die zur Vergrößerung des Querschnittes in einem Winkel von 45° ca. 10 mm vom Ende angeschnitten worden war. Dabei wurde auf eine homogene Verteilung der Emulsion auf der Trägermatrix geachtet (s. Abb. 10). Die Kollagenmatrizen wurden dabei mit der Lyoplantseite nach unten gelegt, um die Zellen in die Poren der schwammartigen Seite zu bringen.

Um einen Mittelweg zu finden, in dem sich die Zellen effizient an der Trägermatrix adhärieren konnten, ohne einen relevanten Differenzierungsstimulus zu erfahren, wurde eine präoperative Adhäsionszeit von 48 h gewählt, in der die Trägermatrizes im Brutschrank bei Standardbedingungen gehalten wurden. Der Mediumwechsel erfolgte täglich.

Zur Beurteilung der Zelladhäsion wurden von den besiedelten Implantaten Kryo-Schnitte von 12 µm Dicke hergestellt und HE-Färbungen angefertigt (s. Protokoll 8, Protokoll 9). Die Schnitte wurden lichtmikroskopisch qualitativ auf Zellverteilung überprüft.

3.4. Operationen

3.4.1. Versuchstiere

Das Versuchsvorhaben wurde gemäß § 8 Tierschutzgesetz (TierSchG) der Regierung von Oberbayern genehmigt (AZ: 209.1/211-2531-18/05). Alle Eingriffe wurden gemäß des Tierschutzgesetztes (TierSchG) sowie den Behandlungsstandards des Tierversuchslabors am Institut für Chirurgische Forschung durchgeführt. Als Versuchstiere gingen insgesamt 99 weibliche und sechs männliche Lewis Ratten in einem Alter von 7 Wochen und einem Gewicht von ca. 185 g in die Arbeit ein.

Die Haltung der Ratten im Tierstall des Institutes für Chirurgische Forschung erfolgte in Makrolonkäfigen von 59,5 cm Länge und 38 cm Breite zu je vier Versuchstieren pro Käfig. Die Tiere bekamen Futter (Alleinfuttermittel „Sniff-Diet“, Fa. Sniff, Soest) und Wasser ad libidum und konnten sich vor und nach der Operation im Käfig frei bewegen. Die Räumlichkeiten für die Käfighaltung wurden mit Standardparametern klimatisiert (20 ± 2 °C Raumtemperatur, 45-60% relative Luftfeuchte, 12 h Hell-Dunkel-Rhythmus). Es wurde Standardeinstreu für Ratten (Fa. Sniff, Soest) verwendet, die Umsetzung in saubere Käfige erfolgte zweimal in der Woche. Alle Räume waren speziell für die Tierhaltung (gem. § 11 Abs. 1 Satz 2 Nr. 3 TierSchG) zugelassen und die artgerechte Pflege wurde von ausgebildetem Tierpflegepersonal (gem. § 11 Abs. 1 Satz 2 Nr. 2 TierSchG) gewährleistet. Für die Nutzung der gesamten Anlage gelten generell eine personenlimitierte Zutrittskontrolle und hohe Hygienestandards, die das Anlegen spezieller Schutzkleidung bei Betreten der Haltungs- und Operationsräume vorschreiben. Nach Anlieferung der Tiere durchliefen diese eine präoperative Akklimatisationszeit von zwei Wochen.

3.4.2. Operatives Vorgehen

Alle Operationen verliefen unter sterilen Bedingungen. Die Stoffabdeckungen, Kittel und das chirurgische Instrumentarium wurden präoperativ nach Standardsterilisationsprogramm (bei 134 °C und 2 bar) sterilisiert. Die Zuteilung der Tiere zu den unterschiedlichen Gruppen erfolgte nach einem im Vorfeld festgelegten Randomisierungsschema. Vor den Operationen wurden die Versuchstiere zunächst in einem Äthertopf mit Diethylether volatil vorsediert und gewogen. Die Narkose erfolgte aus

einer Kombination von 100 mg/kg KG Ketamin (Analgentikum) und 5 mg/kg KG Xylazin (Sedativum), die separat i.m. in den Oberschenkel verabreicht wurden. Bis zum Narkoseeintritt wurden die Tiere in separaten Käfigen gehalten, dabei wurde auf vorhandene Flankenatmung geachtet. Nach der Narkoseeinleitung wurden die Tiere in Bauchlage gelagert und ihre Augen mit Bepanthen® Salbe eingecremt. Die Tiere wurden jeweils in Vierer- bis Sechsergruppen operiert und einzeln mit Schlitztüchern abgedeckt. Das jeweils rechte Bein wurde komplett rasiert, mit elca®med Enthaarungscreme behandelt und anschließend mit Kodan® Sprühlösung desinfiziert. Das zu operierende Bein wurde mittels Pflasterstreifen und einer Kanüle auf dem darunter liegenden Styroporbrett fixiert. Es erfolgte ein ca. 2 cm langer Schnitt am hinteren Unterschenkel parallel zur Achillessehne, bis proximal ungefähr die Hälfte des m. gastrocnemius und distal der Calcaneus sichtbar wurde. Die Sehne des m. plantaris wurde entfernt. Die Naht (4-0 Vicryl®-Faden), die zur Überbrückung des Defektes dienen sollte, wurde ca. 1 mm distal des Sehnen-Muskelübergangs gesetzt und die Achillessehnen ca. 1 mm distal davon durchtrennt. 3 mm der Achillessehne wurden komplett entfernt, und von hier an wurden verschiedene Implantationsverfahren je nach Zellgruppe angewandt (s. unten). Dabei wurde immer mindestens ein Millimeter jeweils distal und proximal der ursprünglichen Sehne belassen, um eine taugliche Fadenverankerung zu gewährleisten. Das fehlende Sehnenstück sollte durch Gewebeneubildung in toto generiert werden. Das Regenerationsprinzip war, bei allen Gruppen zunächst die primäre Zugstabilität durch den Vicryl®-Faden zu gewährleisten. Der Vicryl®-Faden, der nach Herstellerangaben nach 21 Tagen noch 50% seiner ursprünglichen Ausreißkraft besitzt, sollte im Verlauf resorbiert werden (vollständige Resorption nach 56-70 Tagen), und die Zugstabilität sollte durch das neu gebildete Gewebe ersetzt werden.

Nach der Implantateinpflanzung wurde die Wunde mit einem 4-0® Vicryl-Faden vernäht. Postoperativ wurden den Tieren Stützverbände aus 1 cm breiten, unflexiblen Leukoplast Streifen angelegt (einmal longitudinal und zweimal zirkulär jeweils proximal und distal der Naht), um eine spannungsfreie Bewegung zu ermöglichen und die Hyperdorsalextension für die ersten Tage zu inhibieren[124,139]. Die Tiere wurden jeweils zu viert in einem Käfig unter einer Wärmelampe bis zum Aufwachen gelagert und bekamen jeweils 1,25 ml Metamizol 10% s.c. als postoperatives Analgetikum verabreicht. Auf eine Immobilisation p.o. wurde bewusst verzichtet, da im Tierversuch ge-

zeigt wurde, dass eine frühe Mobilisation sich besser auf das Outcome von sich regenerierenden Sehnen auswirkt[108]. Als Antibiose wurde den Tieren 50 mg Enrofloxacin pro Liter Trinkwasser für fünf Tage postoperativ gegeben. Die Tiere wurden bezüglich ihrer Beweglichkeit und ihres sozialen Verhaltens in den folgenden Wochen regelmäßig beobachtet.

3.4.2.1. Operationsverfahren der zellfreien Gruppen

Bei den Gruppen 1, 4 und 7, die keine Zellen beinhalteten, wurde die Trägermatrix zwischen die freien Sehnenenden mit der bereits gesetzten Naht 2-fach geführt eingenäht und beidseitig fixiert (s. Schema Abb. 11). Bei der Kontrollgruppe (Gruppe 1) wurde dementsprechend die Trägermatrix weggelassen.

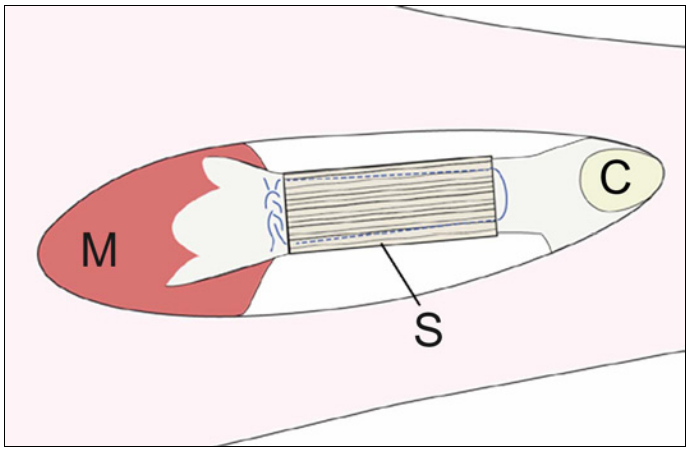

Abb. 11. Schema der Implantateinnähung; M = m. gastrocnemius, C = Calcaneus, S = Trägermatrix (scaffold)

3.4.2.2. Operationsverfahren der BMSC-Gruppen

Die Gruppen 2, 5 und 8, die BMSC erhalten sollten, wurden nach demselben Prinzip operiert. Nachdem die Trägermatrizen eingenäht worden waren (respektive bei Gruppe 2 weggelassen), wurden die Zellen aus dem Brutschrank geholt und nochmals fünf Minuten mit 500 G zentrifugiert. Der Überstand wurde unter steriler Sicherheitswerkbank abgesaugt, bis ein gerade noch sichtbarer Flüssigkeitsspiegel über dem Sediment zu sehen war. Die Eppendorf Reagenzgefäße wurden in den OP gebracht, dort wurde das Sediment mit einer 200 µl Pipettenspitze vorsichtig umgerührt und der gesamte Inhalt wurde regelmäßig auf die Trägermatrix pipettiert (respektive

Gruppe 2 direkt in den Defekt pipettiert). Es folgten der Wundverschluss und die übliche Behandlung.

3.4.2.3. Operationsverfahren der MSC-Gruppen mit Trägermatrizen

Auch die Gruppen 6 und 9 wurden nach demselben Prinzip operiert, jedoch mit aus Kap. 3.3.2.3. bereits besiedelten Trägermatrizen. Diese wurden in den 6-Well Kulturflaschen am Operationstag in einer mit Wärmepacks (37 °C) ausgelegten Styroporbox ins Institut für Chirurgische Forschung transportiert und dort bis zur Implantation im Brutschrank unter Standardbedingungen gelagert.

Abb. 12. Implantierte Trägermatrix in situ

3.4.2.4. Operationsverfahren der MSC-Gruppen ohne Trägermatrizen

Für die Gruppe 3 wurden die MSC am Operationstag zu je 1.10^6 Zellen in 15 ml Falcons pro Tier alliquotiert und wärmeerhaltend ins Institut für Chirurgische Forschung transportiert. Die Implantation erfolgte wie in Kap. 3.4.2.2. beschrieben.

3.5. Auswertungsmethoden

Nach einem Zeitraum von 16 Wochen, als die Abschließung der Verfestigungsphase angenommen werden konnte und die Reifungsphase fortgeschritten war[52], wurden die Tiere mit CO_2 getötet und für die Auswertung aufbereitet. Die Exzision der Regenerate verlief nach einem longitudinalen Schnitt entlang der Operationsnarbe. Dabei

wurden distal der Implantationsstelle der gesamte Calcaneus und proximal ein großzügiger Anteil des m. gastrocnemius mit dem Skalpell entnommen. Die Zuteilung der Tiere zu den unterschiedlichen Auswertungsmethoden innerhalb einer Gruppe erfolgte nach einem im Vorfeld festgelegten Randomisierungsschema. Um eine Kontamination mit probenfremder DNA zu verhindern, wurden dabei zwischen den Gruppen für Biomechanik und Molekularbiologie die Handschuhe gewechselt und jeweils ein neues Skalpell verwendet. Diese Proben wurden einzeln in mit PBS befeuchtete Kompressen gerollt, anschließend innerhalb der folgenden zwei Stunden biomechanisch getestet und zur weiteren Verarbeitung für die molekularbiologischen Tests aufbewahrt. Die Proben für die histologische Untersuchung wurden einzeln in 2 ml Reagenzgefäßen mit Ethanol + 5% Hydroxyessigsäure über 24 Stunden bei + 4 °C fixiert, die Proben für die geplante elektronenmikroskopische Untersuchung in Karnowski-Lösung (s. Anhang I, Protokoll 12).

3.5.1. Makroskopische Beurteilung

Die entnommenen Regenerate wurden makroskopisch bezüglich ihrer Farbe, palpablen Härte und des äußeren Erscheinungsbildes qualitativ examiniert. Des Weiteren wurden Länge und Querschnittsfläche gemessen (jeweils Mittelwert von drei Messungen) sowie der Übergang zwischen Regenerat und nativer Sehne beurteilt.

3.5.2. Biomechanische Testung

Alle Proben wurden vor der biomechanischen Testung in Kompressen feucht gehalten, die mit PBS durchtränkt worden waren, um die Zerreißwerte durch Austrocknung nicht zu beeinflussen. Für die Einspannung in den Längenänderungsaufnehmer (Fa. Zwick, Ulm) wurde eine modifizierte Knotentechnik nach Krappinger[268] angewandt: Es wurde proximal der MTJ bzw. distal der OTJ mit einem Mersilene 0 Faden jeweils ein Prusikknoten angelegt, der unter Zugeinwirkung die Sehne in sich fixierte. Die freien Enden der Zugfäden wurden jeweils in die Messschneiden unter ständigem Zug eingespannt. Dabei wurden die Zugfäden jeweils 1 cm vom Knoten entfernt in die Messschneiden fixiert. Um die Proben für die nachfolgende mikrobiologische Untersuchung nicht gegenseitig zu kontaminieren, wurden die Instrumente sowie Einspannvorrichtung und Messschneiden nach jeder Gruppe mit DNAase DNA Remover™ gereinigt und die Handschuhe gewechselt.

Der Längenänderungsaufnehmer hatte laut Herstellerdaten (Fa. Zwick, Ulm) einen Messbereich von 20 N bis 10 kN und eine Messungenauigkeit von 0,21%. Jede Probe wurde mit einer Vorlast von 20 N und einer linearen Zuggeschwindigkeit von 20 mm/min gedehnt bis sie riss bzw. bis ein Zugkraftmaximum erreicht worden war. Die Daten wurden mit einer Software (testXpert V5.0) aufgezeichnet. Es wurden sowohl die Reißkraft als auch der Quotient aus Reißkraft/Fläche auf signifikante Unterschiede berechnet (s. Kap. 3.5.6.).

3.5.3. Semiquantitativer PCR-Nachweis des Y-Chromosoms

Nach der biomechanischen Testung wurden Calcaneus und der ansetzende Muskel entfernt und die Regenerate bei -20 °C gelagert. Schließlich wurden sie einzeln in einem modifizierten Standard-Lysispuffer[269], bestehend aus 100 mM Tris-HCl (pH 8,5), 5 mM EDTA, 0.2% SDS, 200 nM NaCl und 100 µg/ml Proteinkinase K bei 55 °C über 24 Stunden lysiert; ihre DNA wurde mittels einer isolierenden Lösungsreihe aus Chloroform, Phenol-Chloroform (1:1), Isopropanol präzipitiert und im 10mM Tris-HCl Puffer (pH 8,5) eluiert und aufbewahrt. Die DNA-Menge wurde mittels BioPhotometer gemessen, es wurden 250 ng je Probe mit PCR-Mix (Zusammensetzung s. Anhang I, Protokoll 13) und Aqua dest. zu einem Gesamtvolumen von 20 µl vermengt. Als Primer wurden die von Kuddus et al.[270] beschriebenen Sequenzen für das 392 Basenpaare lange SRY-Gen auf dem Y-Chromosomen der Ratte verwendet. Primer mit Nukleinsäuresequenzen F:5'GGCTTCAAAGTAGATTAGTTGGG3' sowie R: 5'ATGCATTCATGGGGCGCTTGAC3' wurden kommerziell von der Firma Invitrogen (Karlsruhe) bezogen. Der PCR-Cycler wurde auf 35 Zyklen programmiert (s. Anhang I, Protokoll 14) und die DNA anschließend mit 6x Orange loading dye solution gefärbt. Die Elektrophorese erfolgte mit 70 V/cm in einem 1,8% Agarose Gel (zur Herstellung s. Protokoll 15).

3.5.4. Histologische Auswertung

Zur histologischen Auswertung wurden die Proben decalcifiziert und zum Kryoschneiden eingebettet (s. Anhang I, Protokoll 16). Es wurden 12 µm Kryo-Schnitte in coronarer Ebene angefertigt (s. Anhang I, Protokoll 8), von denen zunächst histologische Färbungen mit Hematosin/Eosin (HE) und Toluidinblau-O (s. Anhang I, Protokoll 9 und Protokoll 10) zur Übersicht gemacht wurden. Für die lichtmikroskopi-

sche Auswertung wurden auch die für die elektronenmikroskopische Beurteilung hergestellten Semidünnschnitte (s. Kap. 3.5.5.) herangezogen.

3.5.4.1. Qualitative Beurteilung

Die histologische Beurteilung des neu gebildeten Gewebes wurde von einem unabhängigen Anatomen und zwei wissenschaftlichen Mitarbeitern durchgeführt. Zunächst wurden die histologischen Schnitte (HE und Toluidinblau-O) bezüglich der Qualität des neu gebildeten Gewebes begutachtet und Unterschiede zwischen den Gruppen festgehalten. Die Entzündungsreaktion wurde nach einen Punktesystem mit folgender Graduierung ausgewertet: 0 = keine Entzündungszeichen, 1= leichte Entzündungszeichen, 2 = mäßige Entzündungszeichen, 3 = maximal entzündetes Gewebe.

3.5.4.1.1. Immunhistologischer Nachweis von Osteopontin

Die Kryo-Schnitte der Regenerate wurden anschließend mit der etablierten immunhistologischen Färbung zum Nachweis von Osteopontin nach derselben Methode gefärbt. Die osteopontinbildenden Areale der Regenerate wurden mit denen in den HE-Färbungen verglichen.

3.5.4.2. Quantifizierung der Ossifizierungsfläche

Die Quantifizierung der Verknöcherung wurde anhand der HE-Übersichtsaufnahmen der Regenerate gemacht. Es wurden zwei Schnitte pro Tier aus zentralen Bereichen je Gruppe randomisiert ausgesucht. Bei jedem Schnitt wurde die sichtbar verknöcherte Fläche ohne Kenntnisnahme der Gruppenzugehörigkeit (verblindet) mit Adobe Photoshop manuell als Verknöcherungsfläche definiert und als eigenes Bild im TIFF-Format abgespeichert. Die Gesamtregeneratsfläche wurde als diejenige Fläche 100 µm proximal vom Calcaneus und 100 µm distal vom Gastrocnemiusansatz definiert und ebenfalls als eigenes Bild abgespeichert. Beide Bilder wurden mit ImageJ Computer Software auf 8 Bit reduziert und direkt proportional zueinander skaliert. Die Farbwerte der Flächen wurden ab einem Sättigungsschwellenwert von 254 von 255 für die Flächenberechnung homogenisiert, die Flächen wurden in Pixeleinheiten berechnet. Anschließend wurde die Verknöcherungsfläche von der Gesamtregene-

ratsfläche subtrahiert, und aus den einzelnen Werten wurden Mittelwerte pro Gruppe in Prozent berechnet und statistisch auf signifikante Unterschiede getestet.

3.5.5. TEM der Ultrastruktur

Die regenerierten Proben wurden in ca. 2 mm Scheiben geschnitten und nach einem standardisierten Verfahren[271] mit Osmium Tetroxide kontrastiert und quer in Eponharz eingebettet (s. Anhang I, Protokoll 18), sodass transemissionselektronenmikroskopische Schnitte in sagittaler und axialer Schnittebene erzeugt werden konnten. Aus den Eponblöcken wurden sowohl 0,5-1 µm Semidünnschnitte als auch 70 nm Dünnschnitte hergestellt. Die Semidünnschnitte wurden für die Beurteilung mit Toluidinblau-O gefärbt (s. Anhang I, Protokoll 10). Es wurden die Randbereiche der zentralen Abschnitte der Regenerate untersucht, in denen sich lichtmikroskopisch sehnenartiges Gewebe erkennen lies. Darin wurde die Ultrastruktur der Tenozyten und der ECM deskriptiv beurteilt.

3.5.6. Statistische Auswertung

Die Fallzahlschätzung für die biomechanischen Versuche erfolgte bei einem geforderten $\alpha = 5\%$ und einer Power = 0,8 nach Näherungswerten aus der Literatur mit einer angenommenen Standardabweichung von $\sigma = 4$ Newton für die Verteilung der Mittelwerte $MW_1 = 16$ Newton und $MW_2 = 11$ Newton (Aspenberg et al.[272]).

Wegen der kleinen Gruppengröße und einer nicht zu erwartenden Normalverteilung wurde mit dem nicht-parametrischen Kruskal Wallis Test (Anova on Ranks) für unverbundene Stichproben auf signifikante Unterschiede getestet und mit dem Dunns Post Test auf Signifikanzen zwischen den Vergleichsgruppen geprüft. Die Signifikanz wurde auf $p<0,05$ angesetzt.

Die statistische Datenauswertung erfolgte mit der GraphPad Prism Software (GraphPad Software Inc., San Diego, USA).

4. Ergebnisse

4.1. Vorversuche

4.1.1. Verifizierung des Stammzellcharakters

Lichtmikroskopisch zeigten die aus BMSC über Adhäsion selektierten Zellen in der zweiten Passage (P2) für MSC typische Morphologien. Es konnten alle drei Subtypen der MSC morphologisch ausgemacht werden (s. Abb. 13).

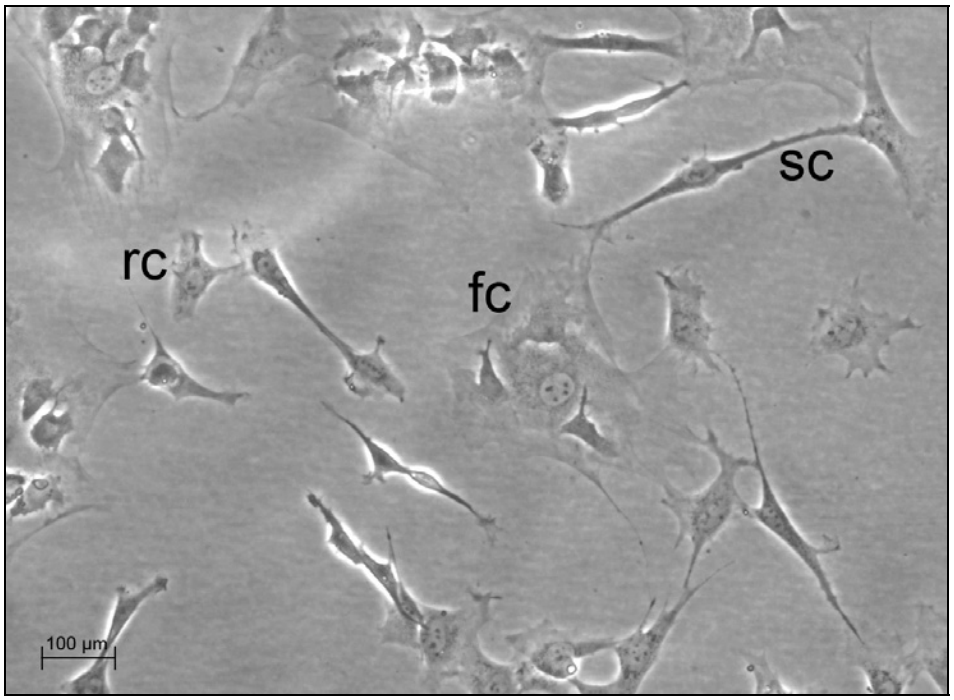

Abb. 13. Lichtmikroskopisches Kontrollbild der Zellkultur in der zweiten Passage bei ca. 50% Konfluenz. Man findet alle drei morphologischen Subtypen der MSC: große abgeflachte Zellen (fc = flat cells), spindelige fibroblastenähnliche Zellen mit langen Ausläufern (sc = spindle-shaped cells) und RS-Zellen (rc = rapidly self renewing cells).

4.1.1.1. Osteogene Differenzierung

Die osteogen stimulierten Zellen zeigten mineralisierte Ablagerungsareale, die sich in der van-Kossa Färbung schwarz darstellen. Bei den unstimulierten Zellen dagegen blieb die Mineralisierung aus (s. Abb. 14).

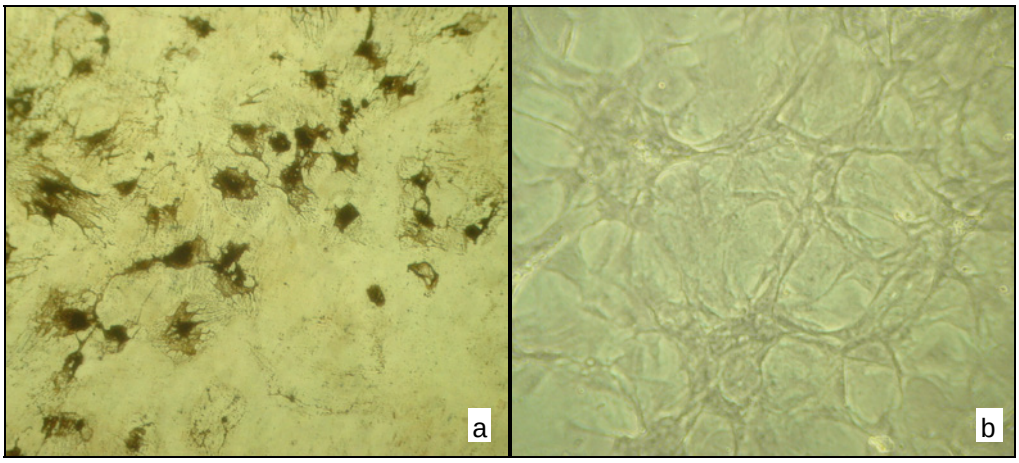

Abb. 14. Nachweis der osteogenen Differenzierung (van-Kossa Färbung): Die osteogen stimulierten Zellen (**a**) zeigen zellnahe Mineralisierungsareale (schwarze Ablagerungen), die unstimulierten Zellen blieben unmineralisiert (**b**).

4.1.1.2. Adipogene Differenzierung

Bei der adipogenen Differenzierung ließen sich bei den stimulierten Zellen Fettvakuolen nachweisen, die sich in der Oil Red-O Färbung rot anfärbten. Die Negativkontrolle zeigte nach 21 Tagen keine Fettbildung (s. Abb. 15).

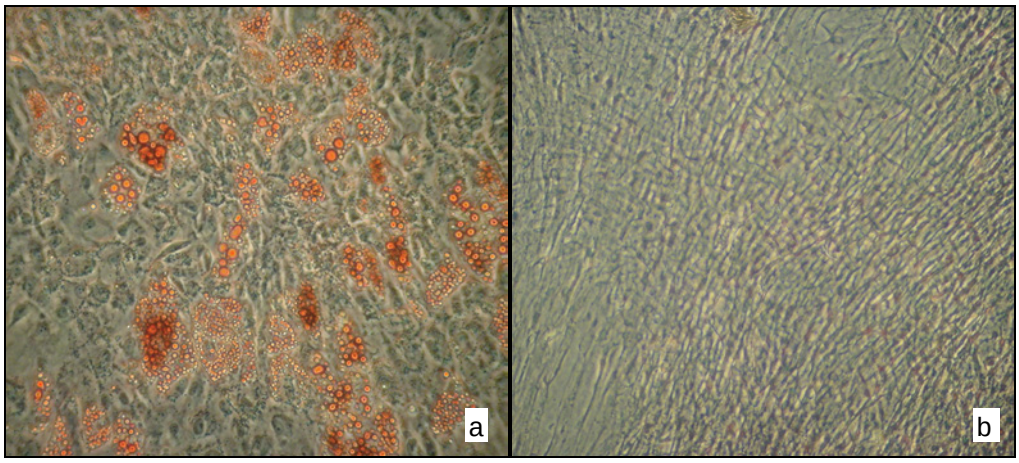

Abb. 15. Nachweis der adipogenen Differenzierung (Oil Red-O): Die adipogen stimulierten Zellen (**a**) zeigen Fettvakuolen (rot), bei den unstimulierten Zellen blieb die Fettbildung aus (**b**).

4.1.1.3. Chondrogene Differenzierung

Die Toulidinblau-O Färbung weist Glykosaminoglykane der Knorpelgrundsubstanz an, indem sie positive Bereiche violett-blauen anfärbt. In den chondrogen stimulierten Zellpellets waren verdichtete Ansammlungen vom Toluidinblau-O Farbstoff zu finden, wohingegen die Negativkontrollen weniger verdichtete Zellklumpen innerhalb der

Pellets zeigten, die keinen Farbstoff aufnahmen. Außerdem hatten die stimulierten Pellets einen sichtbar kleineren, dichtebedingten Durchmesser (s. Abb. 16).

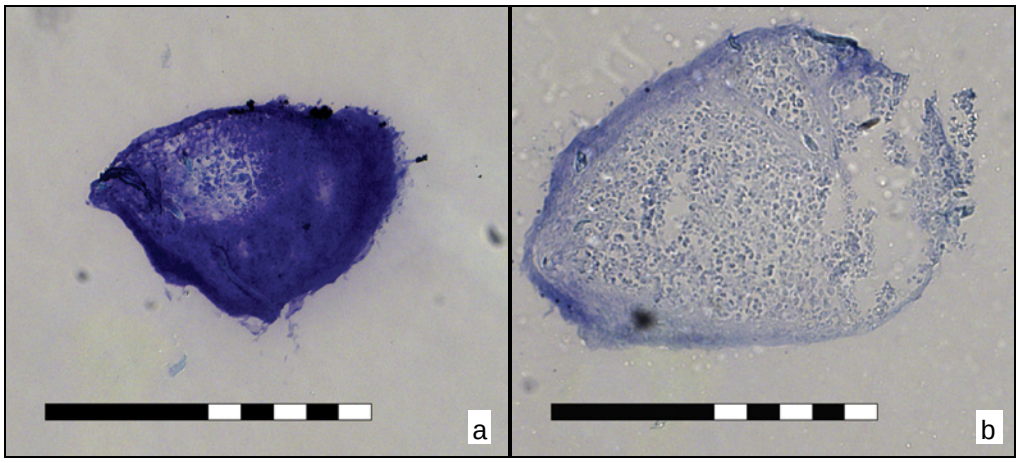

Abb. 16. Nachweis der chondrogenen Differenzierung (Toluidinblau-O Färbung, Messbalken entspricht 1 mm): Die stimulierten Pellets (**a**) zeigen einen positiven Glykosaminoglykananteil (**b** = Negativkontrolle).

4.1.2. Immunhistologische Antikörpertests für Ossifikation

Bei der immunhistologischen Testung der knochenspezifischen Antikörper (Abb. 17) war bei Osteocalcin-Antikörper und Osteonectin-Antikörper keine DAB-Markierung des Calcaneus zu erkennen. Bei der Färbung mit Osteopontin war in den empfohlenen Verdünnungen (1:5, 1:10 und 1:20) eine braune Markierung zu erkennen, die mittlere Verdünnung (1:10) lieferte das beste Färbeergebnis. Für die nachfolgenden immunhistologischen Färbungen der Regenerate wurde mit dieser Verdünnung gearbeitet.

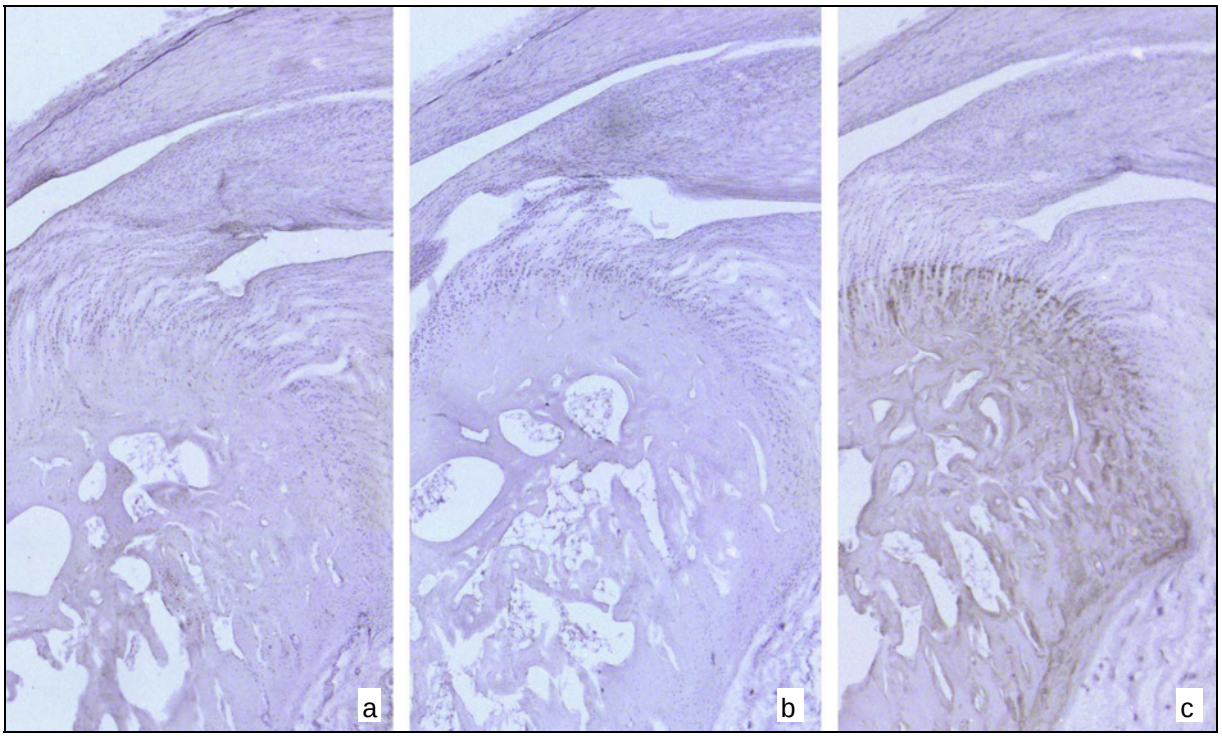

Abb. 17. Testung der knochenspezifischen primären Antikörper (30-fache Vergrößerung); als sekundärer Antikörper wurde ein biotinylierter IgG Anti-Maus (bei **b** und **c**) beziehungsweise Anti-Kaninchen Antikörper (bei **a**) verwendet, der mit DAB gefärbt wurde (erscheint im Präparat dunkelbraun); Gegenfärbung mit Hämalaun (erscheint violett); 35-fache Vergrößerung: Osteocalcin-Antikörper FL-100 - sc-30044 (a) und Osteonectin-Antikörper AON-1 (b) zeigten keine DAB-Anfärbung des Calcaneus; bei der Markierung mit Osteopontin-Antikörper $MPIIIB_{101}$ (c) konnten die ossifizierten Areale über die DAB-Färbung darstellbar gemacht werden.

4.2. Präoperative Maßnahmen

Die drei Zelllinien der MSC aus Kap. 3.3.2.2., die für die Operationen genutzt wurden, zeigten wie bei den Vorversuchen (s. Kap. 4.1.1.) positive Ergebnisse in allen drei Differenzierungsversuchen (mineralisierte Ablagerungsareale bei osteogener Differenzierung, Fettvakuolenbildung bei adipogener Differenzierung sowie positive Anfärbung mit Toulidinblau-O bei chondrogener Differenzierung; Kontrollgruppen jeweils alle negativ).

Die besiedelten PGA Implantate zeigten eine regelmäßige Verteilung der Zellen auf den Implantaten (s. Abb. 18a). Die aufgebrachten Zellen konnten in allen Schichten der Scaffolds lichtmikroskopisch nachgewiesen werden. Bei den Kollagenmatrizen war die Verteilung der Zellen unregelmäßig innerhalb des Matrixgerüstes. Die Zellen in der oberen Hälfte – von der Besiedelungsseite bis zur Hälfte des Gerüstes – waren sichtbar sowie ganz unten in der Lyoplantplatte. Im Bereich dazwischen waren keine Zellen zu finden (s. Abb. 18b).

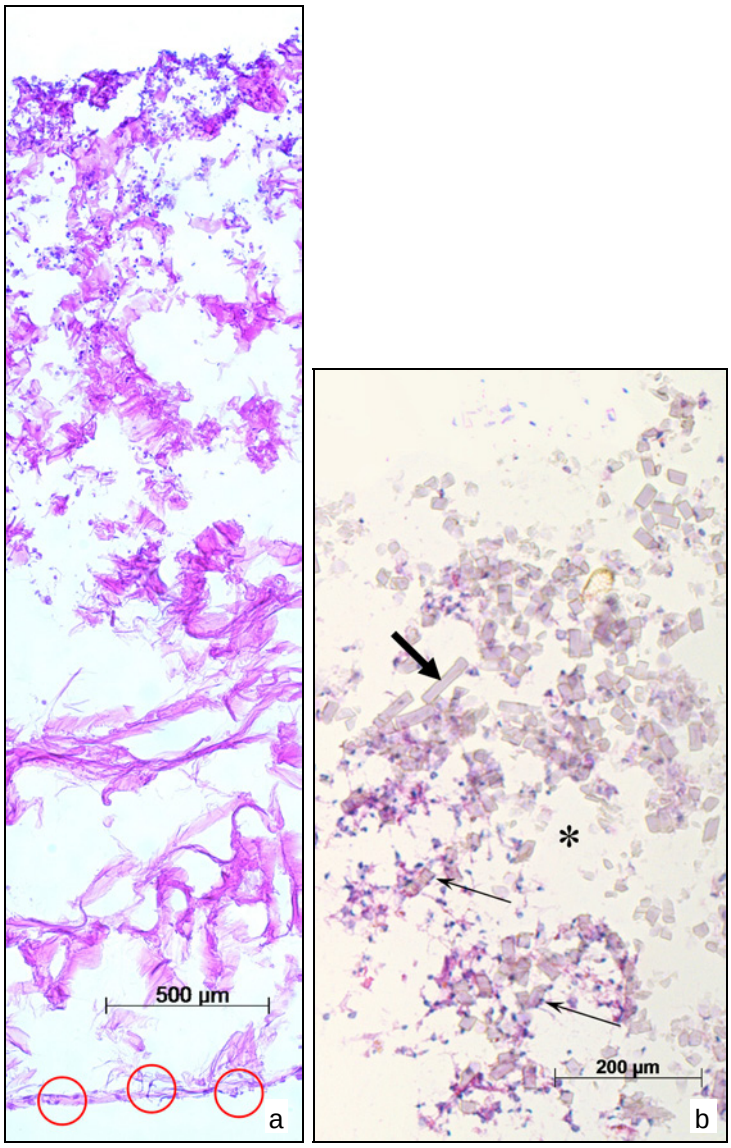

Abb. 18. Lichtmikroskopische Schnitte durch die besiedelten Implantate (HE-Färbung). **a:** Kollagenmatrix: Man erkennt die blauen Zellkerne in der oberen Hälfte des Kollagengerüstes sowie ganz unten in der untersten Schicht der Lyoplantplatte (rote Kreismarkierungen). **b:** PGA-Matrix: Die Zellen (blaue Zellkerne) sind hier in allen Schichten vorhanden; durch die starke Porosität des PGA-Stoffes kam es zur schnittbedingten Artefaktbildung (*). Die PGA-Fasern (dicker Pfeil) und die Anheftung der Zellen an diese (dünne Pfeile) waren deutlich auszumachen.

4.3. Postoperativer Verlauf

Der Verband wurde von allen Tieren nach zwei bis fünf Tagen postoperativ abgenagt. Alle Tiere bewegten sich frei im Käfig herum. Nach der operationsbedingten Bewegungseinschränkung (sichtbares Hinken und Belastungsverstärkung auf das linke Bein) zeigten alle Tiere nach 10-14 Wochen ein gleichmäßiges und ungehemmtes Laufmuster. Die Tötung erfolgte planmäßig nach 16 Wochen.

4.4. Versuchsauswertungen

4.4.1. Makroskopische Beurteilung

Alle Regenerate wiesen makroskopisch hinsichtlich der Form und Beschaffenheit keine erkennbaren Unterschiede zwischen den Gruppen auf.

Das Gewebe in allen Gruppen war palpabel viel steifer und weniger elastisch als jenes einer nativen Sehne. Die Oberfläche wies eine raue aber feuchte Struktur mit tastbar kleinen Unebenheiten auf. Der deutlich festere und härtere Mittelschaft war von rosiger Farbe mit diffus fleckigen Rötungen, umgeben von einem weicheren Saum aus hellrosa Gewebe mit sichtbarer Vaskularisation (s. Abb. 19). Alle Regenerate waren zwischen 54% und 74% länger (*Strukturmerkmal a,* s.a. Tab. 8, Kap. 4.4.5.) und in der Querschnittsfläche größer im Vergleich zu den Nativsehnen (s. Tab. 4). Die Insertionsstelle in den Muskel (MTJ) war kompakter und der Muskel schien hypertrophiert und verkürzt zu sein. Der ursprüngliche Abstand von mindestens 1 mm Länge zur Originalsehne, an die das Scaffolds angenäht worden war schien verkürzt bzw. nicht mehr vorhanden zu sein.

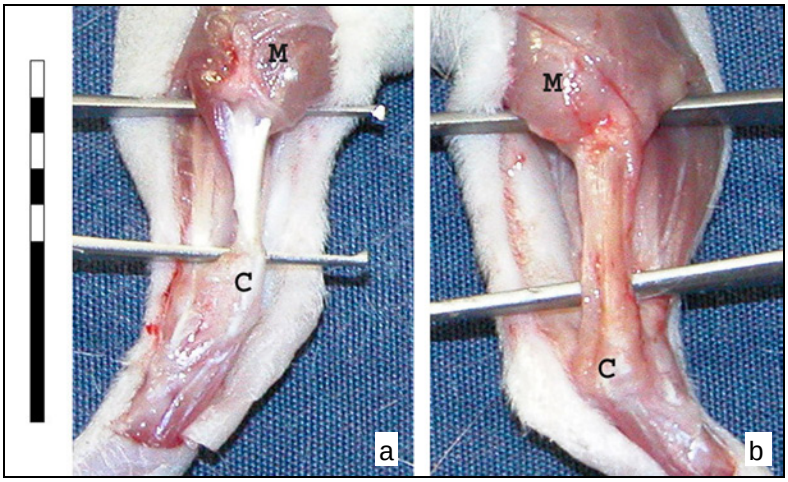

Abb. 19. Postoperatives makroskopisches Bild: Native (**a**) und operierte Sehne 16 Wochen nach Scaffoldeinnähung (**b**) in situ: das regenerierte Gewebe war im Durchschnitt dicker und von der Beschaffenheit her steifer und weniger elastisch (M = m. gastrocnemius, C = Calcaneus; Messbalken entspricht 20 mm).

Gruppe	Gruppenbezeichnung	Länge [mm]	Querschnittsfläche [mm^2]
1	N	12,9 ± 0,8	9,5 ± 2,4
2	N + BMSC	13,0 ± 1,0	10,9 ± 3,6
3	N + MSC	13,2 ± 1,3	11,1 ± 1,5
4	PGA	13,2 ± 0,3	7,6 ± 2,1
5	PGA + BMSC	11,7 ± 1,5	7,3 ± 2,7
6	PGA + MSC	12,6 ± 0,7	8,9 ± 1,8
7	Col I	13,6 ± 0,8	11,2 ± 1,2
8	Col I + BMSC	12,9 ± 1,0	9,0 ± 2,5
9	Col I + MSC	13,1 ± 1,0	9,6 ± 2,0
N	Nativsehne	7,7 ± 0,4	2,1 ± 1,0

Tab. 4 Ergebnisse der Längen- und Querschnittsmessung der Regenerate

Die oben genannten Merkmale waren in den Regeneraten aller Gruppen zu finden. Sämtliche Versuchsgruppen zeigten untereinander keine signifikanten Unterschiede für Regeneratlänge und Querschnitt ($p>0,05$).

4.4.2. Biomechanische Testung

Tab. 5 zeigt die Ergebnisse der biomechanischen Versuche.

Gruppe	Gruppenbezeichnung	Ausreißkraft [N]	% der nativen Sehne	Kraft pro Fläche [N/mm^2]
1	N	42,6 ± 13,6	78%	4,67 ± 2,17
2	N + BMSC	37,1 ± 9,0	68%	3,79 ± 1,59
3	N + MSC	36,5 ± 11,0	67%	3,33 ± 1,03
4	PGA	42,9 ± 8,4	78%	6,04 ± 2,22
5	PGA + BMSC	46,2 ± 7,6	85%	7,51 ± 4,59
6	PGA + MSC	39,4 ± 8,8	72%	4,64 ± 1,62
7	Col I	51,2 ± 14,0	94%	5,09 ± 1,75
8	Col I + BMSC	45,0 ± 16,8	82%	5,17 ± 2,14
9	Col I + MSC	44,3 ± 14,8	81%	4,86 ± 1,73
N	Nativsehne	52,6 ± 7,8	100 %	27,9 ± 8,0

Tab. 5 Ergebnisse der Ausreißkraft und des Kraft/Querschnittsfläche-Quotienten

Bezüglich der Reißkräfte hatte Gruppe 7 (nur Kollagen) die besten Ergebnisse, jedoch nicht statistisch signifikant besser als die Nativsehne. Die Nahtgruppen mit Zellen (Gruppe 2 = Naht + BMSC und Gruppe 3 = Naht + MSC) hatten signifikant geringere Werte als die Nativsehnen (s. Abb. 20). Im Vergleich des Kraft/Fläche-Quotienten hatten alle Gruppen schlechtere Ergebnisse als die Nativsehen, größtenteils signifikant bis hochsignifikant (s. Abb. 21).

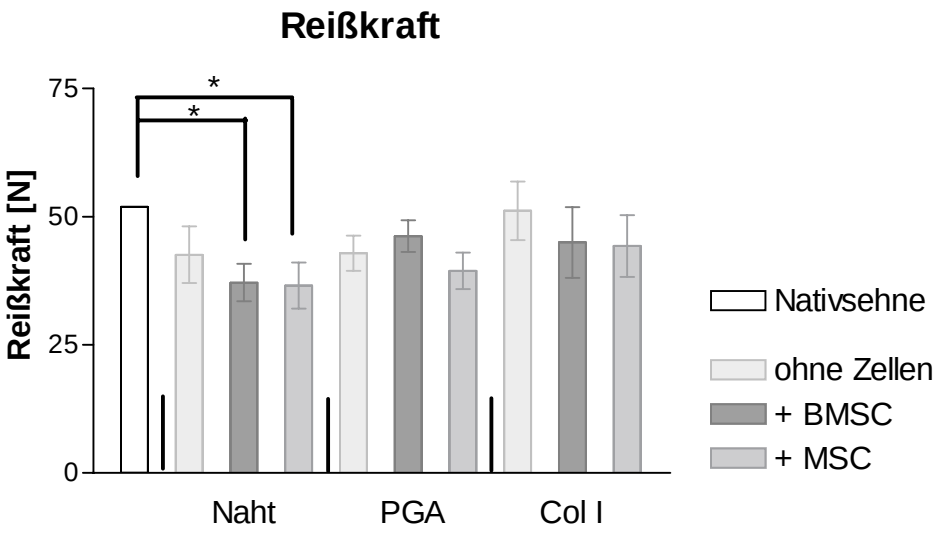

Abb. 20. Berechung auf signifikante Unterschiede der Reißkräfte zwischen den Gruppen [n=6] mittels Kruskal Wallis Test mit Dunns Post Test für multiple Vergleichsgruppen;
* p<0,05; ** p<0,01; *** p<0,001

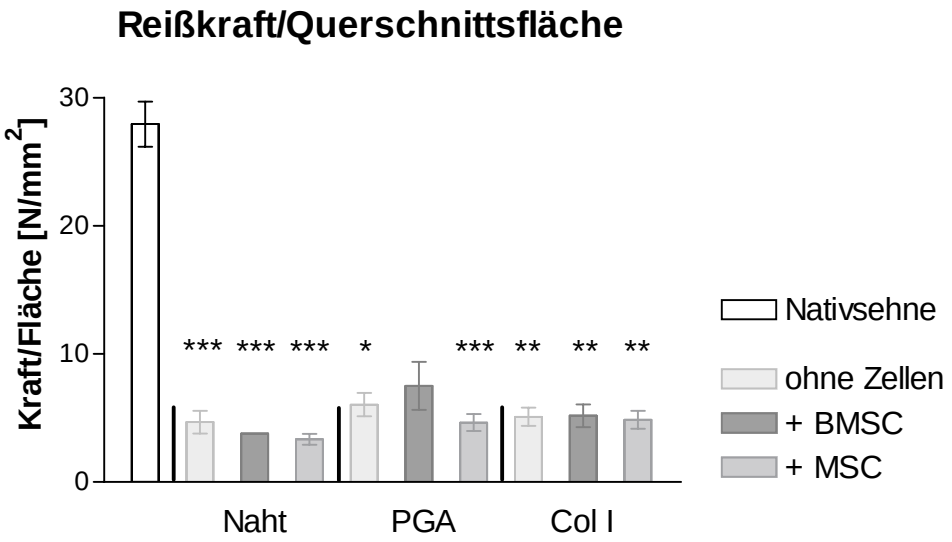

Abb. 21. Berechung auf signifikante Unterschiede des Kraft/Fläche-Quotienten zwischen den Gruppen [n=6] mittels Kruskal Wallis Test mit Dunns Post Test für multiple Vergleichsgruppen;
* p<0,05; ** p<0,01; *** p<0,001

4.4.3. Semiquantitativer PCR-Nachweis des Y-Chromosoms

Zum Ergebnis der PCR für das Y-Chromosom, das eine Präsenz der implantierten Zellen 16 Wochen p.o. vorweisen sollte, siehe Abb. 22.

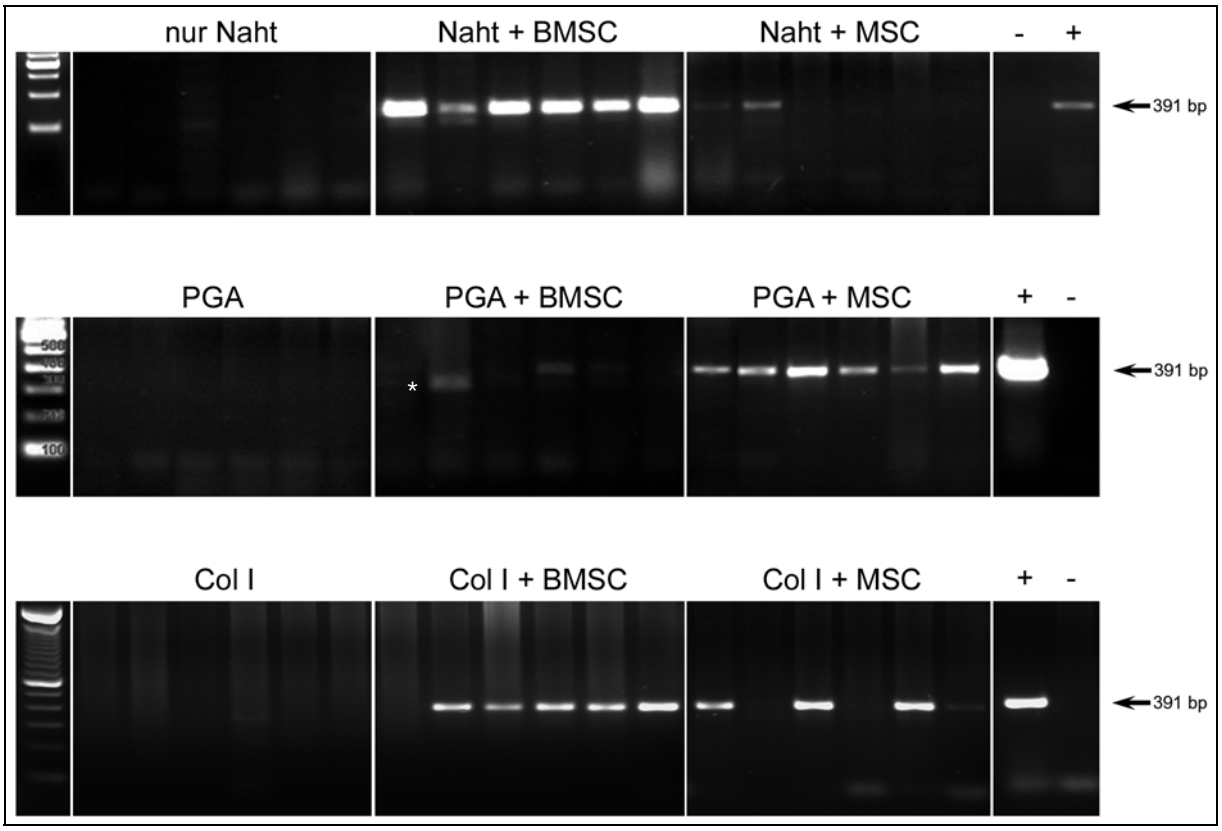

Abb. 22. PCR-Ergebnisse für das SRY-Gen; * = Artefakt aus Elektrophorese

4.4.4. Histologische Auswertung

4.4.4.1. Qualitative Beurteilung

Nach 16 Wochen Heilungsperiode konnten in keinem der Schnitte (HE und Toluidinblau-O) Reste von Naht- oder Matrixmaterial nachgewiesen werden. Auch histologisch zeigten sich ähnliche Gesamtbilder hinsichtlich des neu gebildeten Gewebes mit nur geringen Unterschieden zwischen den Gruppen (s. Abb. 23).

Innerhalb der Regenerate fanden sich zentral vereinzelte und teilweise zusammenlaufende Massen von Knochengewebe, was besonders gut in der HE-Färbung zu sehen war. Die Knochenbildung wurde mit der Osteopontin-Färbung nachgewiesen (s. Abb. 26 und Abb. 27). Die ossifizierten Areale waren meist inselartig im Regene-

rat verteilt (*Strukturmerkmal b*, s.a. Tab. 8, Kap. 4.4.5.), bei manchen Präparaten war das gesamte Regenerat verknöchert. Bei allen Regeneraten erstreckten sich die ossifizierten Areale über die gesamte Länge. Falls die Verknöcherung in inselartiger Formation auftrat, waren zwischen den Inselchen zugartige Stränge aus Bindegewebe zu finden. Dieses war in der HE-Färbung meistens eosinophil und bestand aus einzelnen parallelen Fasern, die in der Suprastruktur Bündel bildeten, die parallel der physiologischen Zugrichtung der Sehne ausgerichtet waren. Stellenweise war in einigen Regeneraten (gruppenunspezifisch), an Stellen wo keine Verknöcherung stattgefunden hatte, der Raum durch dichtes basophiles und unparalleles lockeres Bindegewebe gefüllt worden (*Strukturmerkmal c*; s. Abb. 24a, s.a. Tab 8, Kap. 4.4.5.). Im Bindegewebe konnten sowohl Arteriolen als auch Venolen ausgemacht werden. Der Knochen bestand allerorts aus trabekulär angeordneten Bälkchen. Diese waren unterschiedlicher Dicke und Dichte, was auf einen aktiven Umbauprozess hinwies. In den zentralen Teilen, vor allem bei den Regeneraten, die MSC erhalten hatten, waren in der Knochenstruktur weite Markräume zu finden. Bei den MSC Gruppen war die Trabekelstruktur im Verglich zu BMSC Gruppen allgemein feiner (s. Abb. 24c und d). Die distalen und proximalen Verknöcherungszonen wiesen dagegen bei allen Regeneraten eine kompakte Struktur auf und der Übergang zum fortleitenden Bindegewebe war meist fließend und nur stellenweise (auch gruppenunspezifisch) hart und scharf. Das in longitudinaler Achse angrenzende Bindegewebe war meist noch intaktes Sehnengewebe (s. Abb. 24e), bei einigen Präparaten war die Verknöcherung proximal bis in den Muskel vorgedrungen (ebenfalls gruppenunspezifisch). Zum Ergebnis der Punktevergabe der inflammatorischen Reaktion siehe Tab. 6. Dabei war das entzündete Areal zumeist in der Junktionszone zwischen nativer Sehne und neu gebildetem Gewebe. Auffallend war, dass keine Inflammation bei den Kollagengruppen zu finden war. Bei allen Regeneraten war das zentral ossifizierte Gewebe nach lateral von parallelen Bündeln aus gewellten eosinophilen Bindegewebe umgeben (*Strukturmerkmal d*, s.a. Tab. 8, Kap. 4.4.5.), was einer sehnenartigen Suprastruktur ähnelte.

Gruppe	Gruppenbezeichnung	Entzündungsreaktion (n=3)
1	N	0,7 ± 0,5
2	N + BMSC	1,3 ± 0,5
3	N + MSC	1,0 ± 0,0
4	PGA	1,3 ± 0,5
5	PGA + BMSC	1,0 ± 0,0
6	PGA + MSC	1,0 ± 0,0
7	Col I	0,0 ± 0,0
8	Col I + BMSC	0,0 ± 0,0
9	Col I + MSC	0,0 ± 0,0

Tab. 6 Bewertung der Entzündungsreaktion (0 = keine Entzündungszeichen, 1= leichte Entzündungszeichen, 2 = mäßige Entzündungszeichen, 3 = maximal entzündetes Gewebe)

Diese Randbereiche, in denen Sehnenneubildung vermutet wurde, wurden anhand der Semidünnschnitte (s. Kap. 3.5.5.) in 400-facher Vergrößerung beurteilt (s. Abb. 25). Dabei fanden sich am Rande aller Regenerate parallele oder leicht gewellte straff angeordnete Bindegewebsfasern, zwischen denen platte Kerne von Fibrozyten lagen. Die straff angeordneten Fasern glichen in Hinsicht auf Verlauf und Packungsdichte denen einer Sehne. Erkennbare Gruppenunterschiede hinsichtlich der qualitativen Eigenschaften wie Saumdicke, Zellanzahl/-sichte und strukturelle Vollwertigkeit konnten auch hier nicht festgestellt werden.

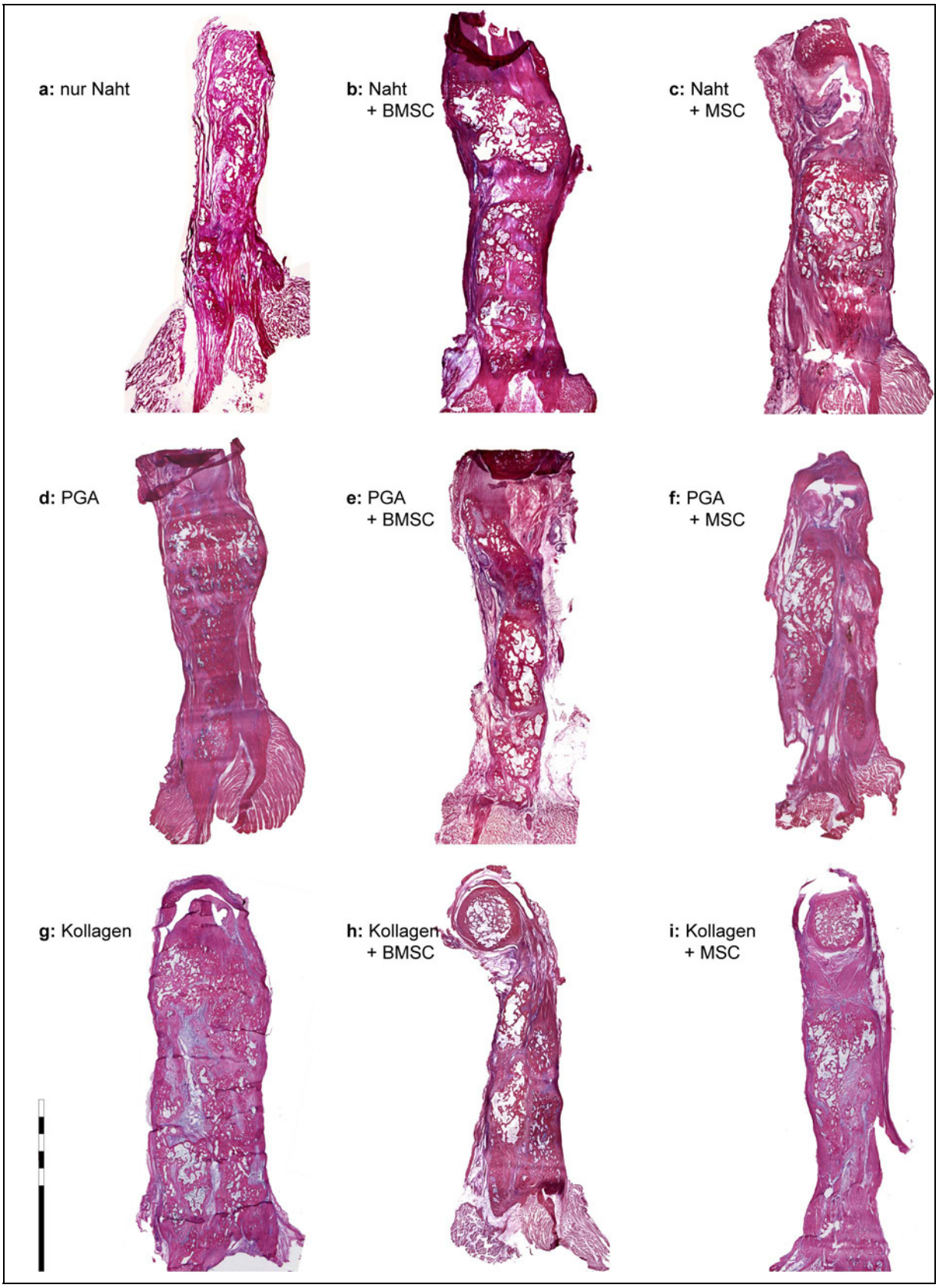

Abb. 23. Übersichtsaufnahmen der Regenerate in coronarer Ebene (HE-Färbung, 6-fache Vergrößerung, Messbalken entspricht 5 mm). Der Calcaneus ist jeweils oben zu sehen, der m. gastrocnemius unten. Man findet bei allen Regeneraten teilweise unterschiedlich stark ausgeprägte zentrale Verknöcherungsinseln zwischen Strängen von lockerem und straffem Bindegewebe.

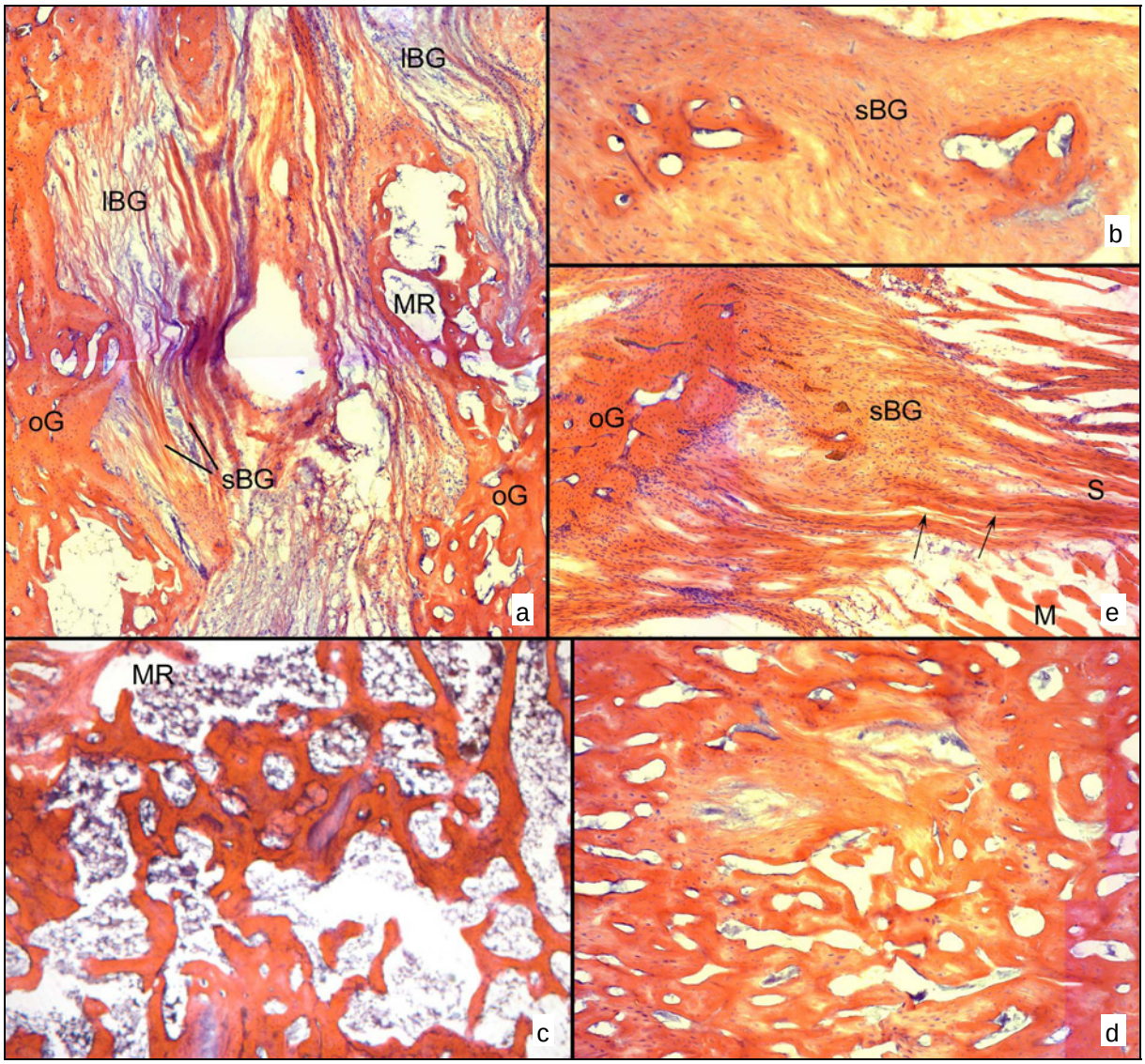

Abb. 24. Bildtafel zur histologischen Auswertung (HE-Färbung). **a** (52-fache Vergrößerung)**:** Das inselartig auftretende ossifizierte Gewebe (oG) ist umgeben von meist straffem, der physiologischen Zugrichtung parallelem Bindegewebe (sBG). Mancherorts ist das Bindegewebe locker und stark basophil (lBG). **b** (120-fache Vergrößerung)**:** Zwei verknöcherte Inselchen eingebettet in straffes Bindegewebe. **c** und **d** (85-fache Vergrößerung)**:** Auffallend feinere Trabekelstruktur und weitere Markräume (MR) bei den MSC-Gruppen (c) im Vergleich zu den BSMC-Gruppen (d). **e** (60-fache Vergrößerung)**:** Proximale Transformationszone: das ossifizierte Gewebe (oG) an den proximalen Enden ist meist kompakter Natur und geht über straffes Bindegewebe (sBG) fließend in die Sehne (S) über, an die der Muskel (M) anschließt. Bei der ursprünglichen Übergangssehne sind noch die einzelnen Faserstrukturen zu erkennen (Pfeile).

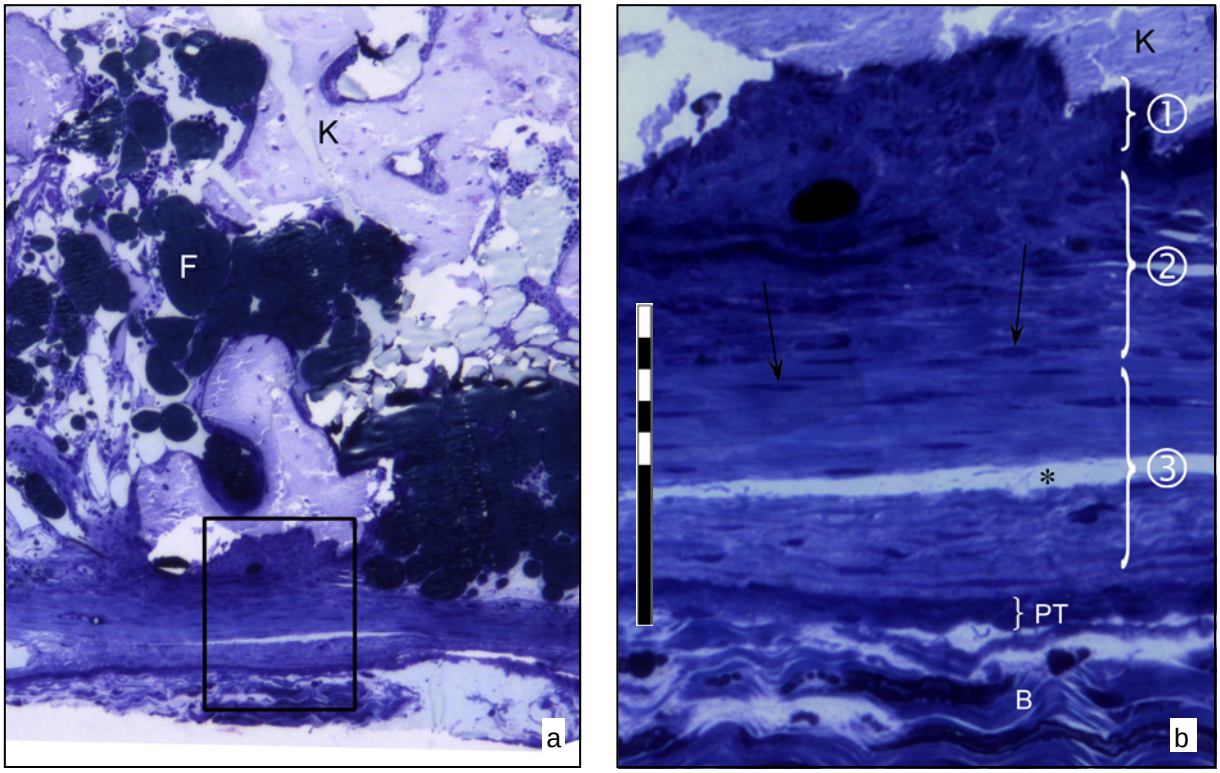

Abb. 25. Sagittaler Schnitt durch das Regenerat (Toluidinblau-O Färbung). **a:** 85-fache Vergrößerung: F = Fettzelle, K = verkalktes Knochenbälkchen. **b:** 340-fach vergrößerter Abschnitt des sehnenartigen Randsaumes: man sieht den parallelen Verlauf der straffen Bindegewebsfasern; dazwischen liegen platte Tenozyten, die teilweise euchromatine Kerne besitzen (dünner Pfeil). Am Rand der Sehnen findet man zunächst eine dichtere Schicht (PT = Peritendineum) und dann aufgelockertes Bindegewebe (B). * = Präparationsartefakt; Messbalken entspricht 125 µm, (①-③ definierte Regionen für TEM, s. Kap. 4.4.5.).

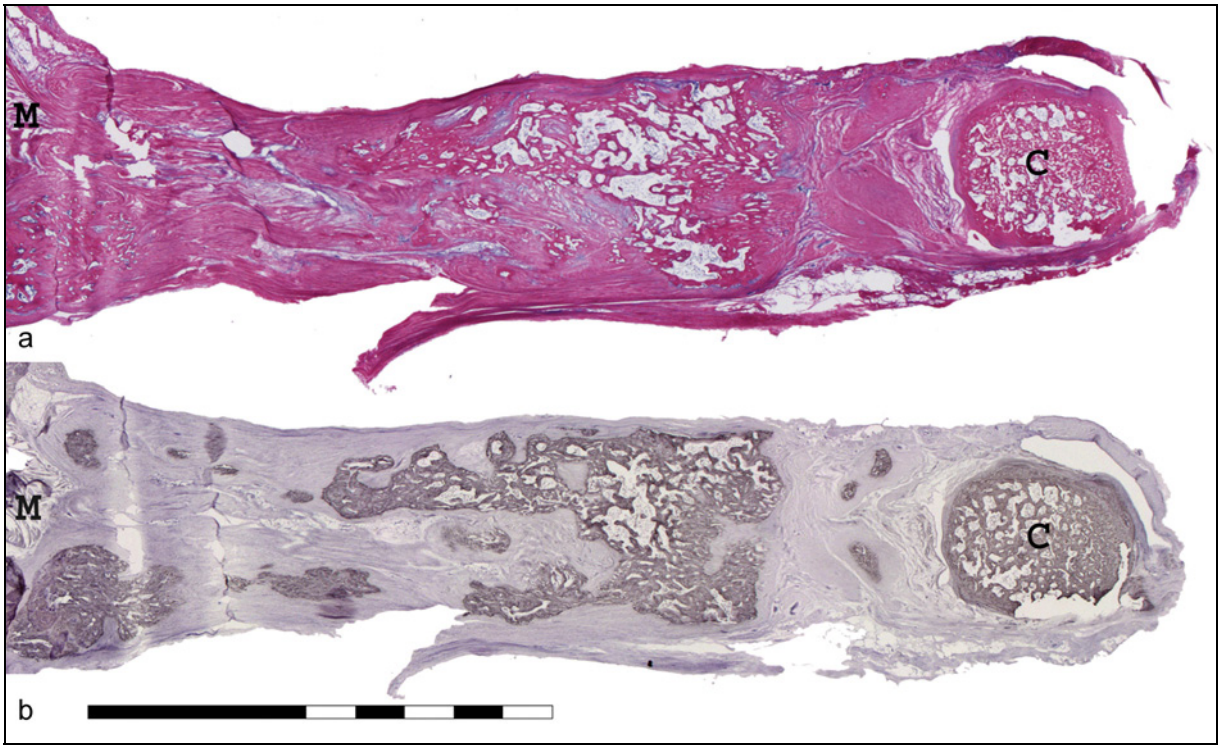

Abb. 26. Darstellung der Ossifizierungsübereinstimmung: oben HE-Färbung, unten Osteopontinfärbung (13-fache Vergrößerung, Messbalken entspricht 5mm).

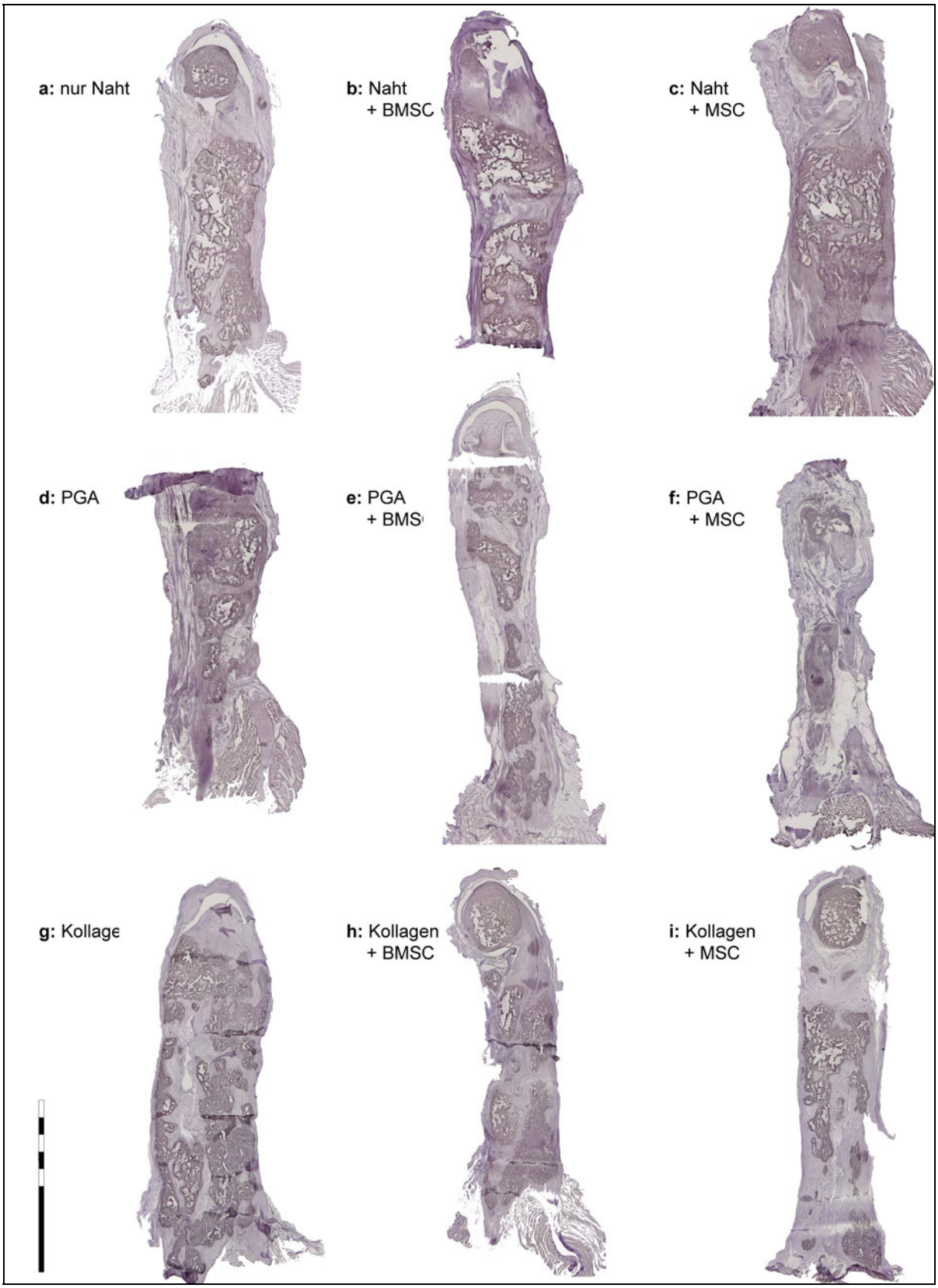

Abb. 27. Immunhistologischer Nachweis der Verknöcherung (primärer AK: Osteopontin-AK $MPIIIB_{101}$, sekundärer AK: biotinylierter IgG Anti-Maus-AK, tertiärer AK: DAB-Komplex, Gegenfärbung Hämalaun; 6-fache Vergrößerung, Messbalken entspricht 5mm). Die ossifizierten Areale erscheinen durch die DAB-Färbung dunkelbraun.

4.4.4.2. Quantifizierung der Ossifizierung

Die Quantifizierung der verknöcherten Areale zeigte folgende Ergebnisse:

Gruppe	Gruppenbezeichnung	Ossifizierte Fläche ± SD [%] (n=9)
1	N	34 ± 12
2	N + BMSC	36 ± 15
3	N + MSC	37 ± 8
4	PGA	33 ± 12
5	PGA + BMSC	22 ± 13
6	PGA + MSC	41 ± 11
7	Col I	41 ± 10
8	Col I + BMSC	47 ± 17
9	Col I + MSC	28 ± 4

Tab. 7 Quantifizierung der Ossifizierung; Sämtliche Versuchsgruppen zeigten untereinander keine signifikanten Unterschiede (Kruskal Wallis Test mit Dunns Post Test für multiple Vergleichgruppen, jeweils $p>0,05$).

Die durchschnittliche Ossifizierungsrate aller Regenerate betrug 35 ± 13%.

4.4.5. Elektronenmikroskopische Beurteilung der Ultrastruktur

In allen Regeneraten wurde – wie bereits in Kap. 4.4.4.1. beschrieben – am Rand sehnenartige Neubildung gefunden. Wie im lichtmikroskopischen Präparat fielen auch elektronenmikroskopisch zwischen den Gruppen keine signifikanten Unterschiede bzgl. der Dicke des Sehnensaumes oder der strukturellen und zellmorphologischen Beschaffenheit der Ultrastruktur auf. Die im Folgenden beschriebene Tendenz der Sehnenqualität von profund nach superficial (knochennah nach knochenfern) war von Regenerat zu Regenerat unterschiedlich ausgeprägt, aber immer deutlich vorhanden.

Die Zellen zeigten dabei im Allgemeinen verschieden ausgeprägte Beschaffenheit, die auf einen unterschiedlichen Grad der Aktivität hinwies. Eine deutliche Grenze zwischen Knochen und unverkalktem Bindegewebe war klar zu erkennen (s.a. Abb. 25, ①), wobei der Übergang nicht einem typischen Erscheinungsbild einer Sehnen-

Knochen-Insertionen[22,273] entsprach; die Grenze war nicht geradlinig. Vielmehr ging das Gewebe zackenförmig und unstrukturiert ineinander über. Im sehnenähnlichen Bindegewebe waren stellenweise noch Knocheninselchen vorhanden (s. Abb. 28). Eine deutliche funktionelle Strukturierung, d.h. ein klassisches zuggerichtetes Einstrahlen der Sehne in Faserknorpel oder in den Knochen einstrahlende Sharpey-Fasern waren nicht erkennbar.

Im Knochen fand man ausgeprägte Verkalkung mit dichten Arealen aus nadelförmigen Apatitkristallen, die in die parallel angeordneten Kollagenfibrillen eingebaut waren (s. Abb. 29). Auch elektronenmikroskopisch sah man, dass die knöcherne Struktur aus unregelmäßigen Bälkchen bestand. Die Zellen innerhalb der Knochenmatrix waren meist rundlich-ovaler Form mit großem Kern und großem Nukleolus und wiesen viele Vesikel sowie gut entwickeltes rER auf. Die Fortsätze waren abgeflacht und wenig ausgeprägt. In der Außenzone der verkalkten Areale waren osteoblastenähnliche Zellen zu sehen, die nicht in einer typischen Lakune lagen. Auch die dem verkalkten Gewebe anliegenden Osteoblasten, die eine hohe Dichte von rauem endoplasmatischen Retikulum erkennen ließen, wiesen auf aktives, sich umstrukturierendes Gewebe hin.

Abb. 28. Knochen-Sehnen-Übergang (TEM Übersichtsaufnahme, 1800-fache Vergrößerung); Rechts oben im Bild sieht man mineralisierte Knochenmatrix (K), die unregelmäßig in das Sehnengewebe übergeht und stellenweise in es hineinragt (#). An der Knochen-Sehnen-Grenze findet man Osteoblasten (OB), die einen großen Kern und großen Nukleolus aufweisen, sowie umfangreiches rER, das auf Eiweißsynthese hinweist. Vereinzelt in der Knochenmatrix finden sich vitale Osteozyten (OZ) sowie Zellansammlungen, die mit rER, Vesikeln und Granula gefüllt sind, aber keine geordnete Struktur aufweisen (oben im Bild) und näher analysiert wurden. gOB = geschädigter Osteoblast, * = Rissartefakte; Messbalken entspricht 20 µm.

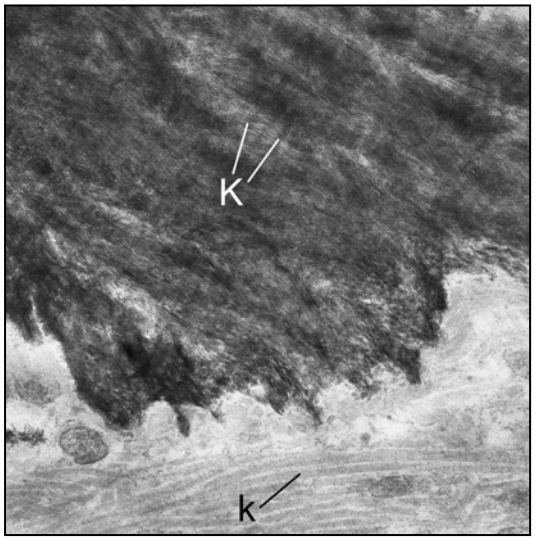

Abb. 29. Mineralisierte Knochenmatrix an der Knochen-Bindegewebsgrenze in 35000-facher Vergrößerung; dicht gepackte Apatitkristalle bilden ein quervernetzes Gitter mit den Kollagenfibrillen (K). Unten im Bild Kollagenfibrillen (k) der Sehne.

Im Bindegewebsbereich in Knochennähe (s. Abb. 25, ②) fand man sich teilweise länglich ausrichtendes Gewebe mit einem vielfältigen Erscheinungsbild. Die Tenozyten, die im Längsschnitt sowohl ein flaches als auch eher ovales oder polymorphes Erscheinungsbild boten, lagen größtenteils parallel zwischen Bündeln von Kollagenfibrillen (s. Abb. 30). Ihre Somata waren verschieden groß, eine Regelmäßigkeit bzgl. Zelldicke, -länge und -anordnung war nicht zu erkennen. Vereinzelte Kerne wiesen am Rand auffällig verdichtetes dunkles Heterochromatin auf, das womöglich auf einen degenerativen Umbau der DNA hindeutete. Zwischen den Tenozyten lagen in einer ungleichmäßigen Verteilung zu Grunde gehende Zellen, teilweise fanden sich flächenhaft ganze Felder von apoptotischen Zellen (s. Abb. 31) und apoptitic bodies – dichte Restvesikel untergegangener fragmentierter Zellen[274]. Die Kollagenfibrillen waren stochastisch in parallele Bündel in Längs- und Querrichtung angeordnet. Eine Längs- und Querstreifung der Fibrillen war zu erkennen. Die Anordnung der Fibrillen ergab eher ein chaotisches und geschädigtes Gesamtbild und die einzelnen Fibrillen hatten teilweise atypischen auffallend rhomboiden, kantigen Querschnitt, was auf eine mögliche Kollagenbildungsstörung hindeutete (s. Abb. 32).

In weiterer Entfernung des verknöcherten Gewebes (s. Abb. 25, ③) fand man eine stärker geordnete Struktur. Das Gesamtbild zeigte im Längsschnitt einen ausgerichteten Verlauf von Kollagenfibrillen, zwischen denen die Tenozyten parallel flach und stellenweise gewellt angeordnet lagen. Anzahl, Größe und Aktivitätsgrad der Tenozyten variierte von Feld zu Feld aber auch innerhalb eines Gesichtsfeldes. Die Zellen hatten überwiegend ein flaches Soma mit langen, dünnen Fortsätzen und machten im Vergleich zu knochennahen Zellen einen funktionell effektiveren Eindruck. Die Nuclei waren zelltypisch oval bis flach und zeigten ein ausgeglichenes Verhältnis zwischen Eu- und Heterochromatin. Einige Tenozyten waren mit viel rER und exozytotischen Vesikeln ausgestattet, was auf Proteinsynthese hinwies. Andere hingegen waren organellarm und enthielten geschädigte Mitochondrien; auch sporadisch auftretende apoptotische Zellen sowie apoptitic bodies wiesen auf ein möglicherweise geschädigtes oder minderwertiges Milieu hin (s. Abb. 33, Abb. 34). Die Kollagenfibrillen waren parallel angeordnet, und im Vergleich zu knochennäheren Regionen waren sie uniformer; in größerer Auflösung waren die regelmäßigen 67 nm breiten D-Perioden zu erkennen sowie die dazwischen liegende Querstreifung. In kleinerer Vergrößerung ergaben die Kollagenfibrillen bündelförmige Einheiten höherer Ord-

nung, die auch lichtmikroskopisch als Kollagenfasern erkennbar waren. Elektronenmikroskopisch waren die Kollagenfasern, die zusammen mit den parallelen Tenozyten ein wellenförmiges Muster ergaben, im Allgemeinen eher in eine Richtung ausgerichtet – parallel zur physiologischen Zugrichtung der Achillessehne. Zwischen einzelnen Kollagenfibrilbündeln sowie unmittelbarer Zellnähe fand man gehäuft Mikrofibrillen von ca. 12-15 nm Durchmesser, die stochastisch angeordnet innerhalb von ebenso parallelen Strängen verteilt lagen (s. Abb. 35) und deren Natur nicht eindeutig zu definieren war. Vermutlich handelt es sich um besondere Kollagenstrukturen, die physiologisch in einem Umbauprozess von Kollagenfibrillen entstehen und möglicherweise einen Richtungswechsel der Zugkraft der Kollagenfasern andeuten[275,276]. Zusammenfassend sind die Ergebnisse in der TEM-Bildgebung als umhüllende periphere Sehnenneubildung um die zentralen verknöcherten Areale zu deuten (*Strukturmerkmal d*, s.a. Tab. 8, Kap. 4.4.5.).



Abb. 30. Aufnahme in Knochennähe (13100-fache Vergrößerung): Zwei Tenozyten (TZ) und eine Zelle mit besonders dichtem Heterochromatin (Pfeile), das auf beginnende Apoptose hinweisen könnte. Unten im Bild dichte apoptic bodies. Erläuterungen s. Text. Messbalken entspricht 5 µm

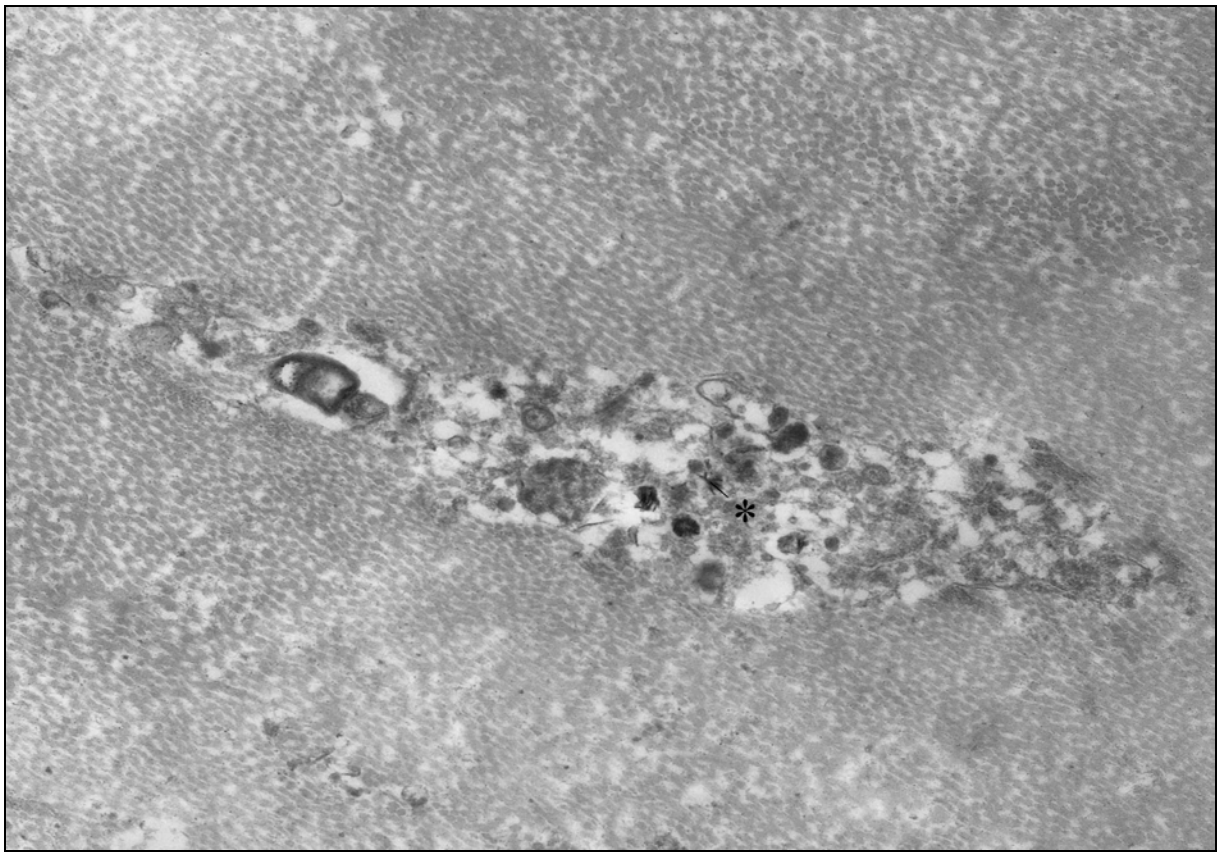

Abb. 31. Zytoplasma einer apoptotischen Zelle im knochennahen Sehnengewebe (23000-fache Vergrößerung): die Form der ursprünglichen Zelle ist noch erkennbar, die Membran hat ihre charakteristische Struktur verloren und ist nicht mehr sichtbar. Es sind nur noch Überbleibsel von Zellorganellen sowie einzelne Apatitkristalle (*) zu erkennen.

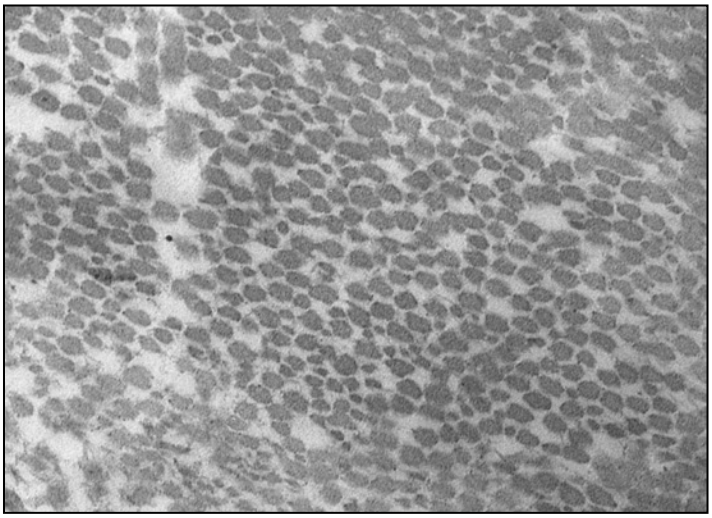

Abb. 32. Knochennahe Kollagenfibrillen im Querschnitt (50000-fache Vergrößerung); auffallende rhomboide und kantige Form der Kollagenfibrillen, die teilweise zu verschmelzen scheinen.

Abb. 33. Übersicht des Gewebes in der knochenfernen Region; **a** (Längsschnitt, 4400-fache Vergrößerung)**:** stark abgeflachte Tenozyten mit zum Teil geschädigten Mitochondrien (gM) und langen, extrem dünnen Fortsätzen, die dem Verlauf der Kollagenfibrillen folgen. Die dicht gepackten Kollagenfibrillen sind parallel, stellenweise physiologisch gewellt ausgerichtet. **b** (Querschnitt, 3300-fache Vergrößerung)**:** Relativ regelmäßig angeordnete Tenozyten zwischen den von ihnen produzierten Kollagenfibrillen; stellenweise finden sich apoptotische Zellen bzw. apoptotic bodies (gestrichelte Umrandungen).

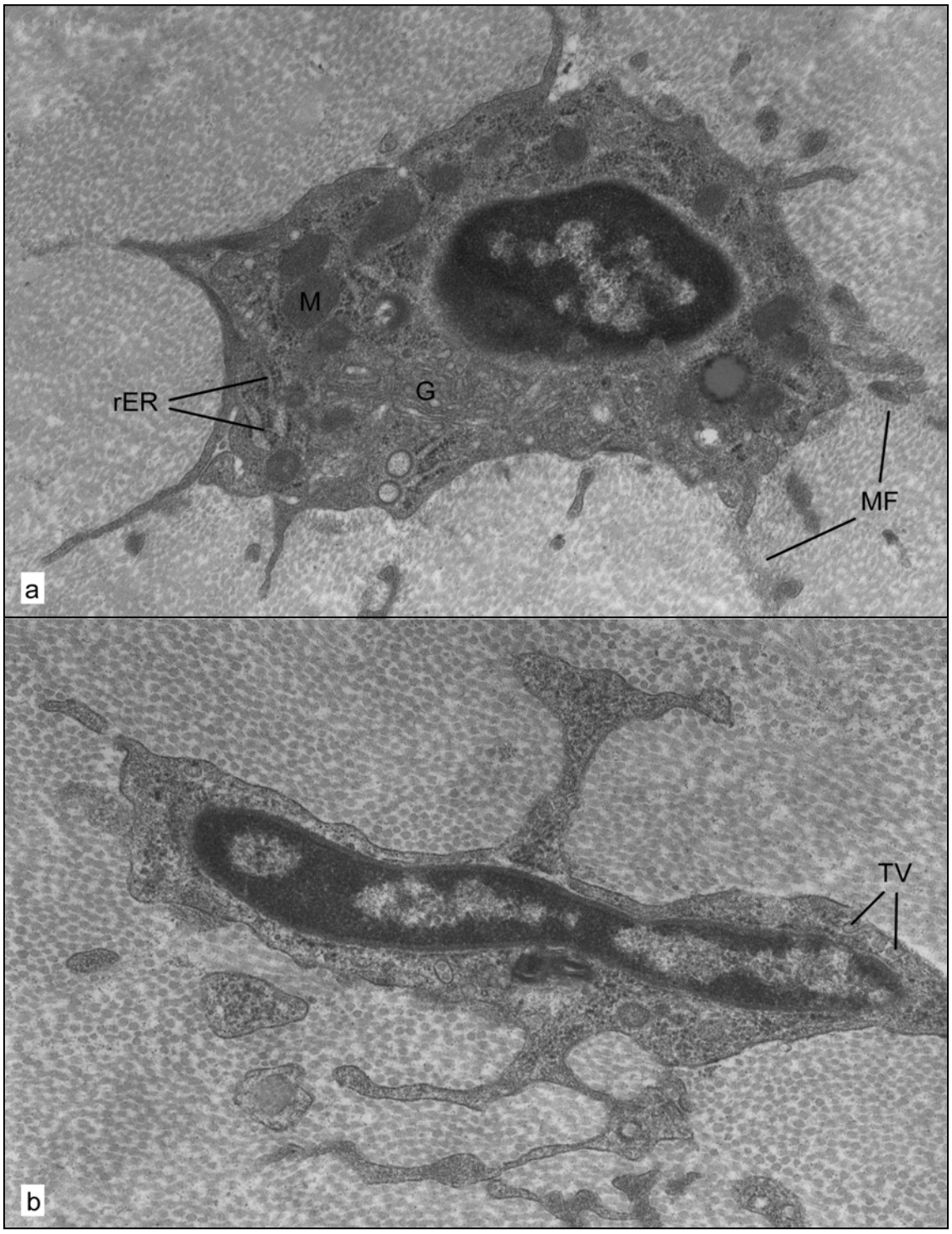

Abb. 34. Zwei Tenozyten unterschiedlicher Aktivitätsgrade mit gut erhaltener intakter Ultrastruktur. **a:** sehr produktiver Tenozyt mit schlanken Fortsätzen (23000-fache Vergrößerung): Das Zytoplasma ist mit zahlreichen Organellen gefüllt und lässt das Soma im Schnitt sehr breit erscheinen. Man erkennt einen großen Golgi Apparat (G) und viel rER mit Ribosomen, viele Mitochondrien (M) mit dunkler Matrix und sichtbaren Christae, die das Gesamtbild einer starken Kollagensyntheseleistung bieten. Periphere Mikrofibrillen (MF) sprechen für eine Um- bzw. Neustrukturierung von Kollagen. **b:** Tenozyt mit vermutlich geringerer Syntheseleistung (31000-fache Vergrößerung): Der dünne Zellkörper, der sich an die Form des ebenso dünnen und platten Zellkerns anschmiegt, ist mit seinen langen Fortsätzen typisch für Tenozyten im vitalen Sehnengewebe. In dem dünnen Zytoplasma sind nur wenige Organellen vorhanden, ER und Golgi Apparat sind gering entwickelt und hier zum Teil nicht angeschnitten, man erkennt nur wenige Transportvesikel (TV). Die umliegenden Kollagenfibrillen zeigen ein gleichmäßiges, ausgereiftes Muster.



Abb. 35. Kollagenfibrillen in knochenferner Sehne (65000-fache Vergrößerung): Die Kollagenfibrillen laufen parallel in eine der Zugkraft entsprechenden Richtung. Man erkennt die typischen regelmäßigen D-Perioden von 67 nm Länge (D). Zwischen einzelnen Fibrilbündeln finden sich sporadisch auch Mikrofibrillen (MF), die eine physiologische Umstrukturierung andeuten (Erläuterungen siehe Text).

Strukturmerkmal	Beschreibung
Strukturmerkmal a	Makroskopisch: alle Regenerate länger als Nativsehnen
Strukturmerkmal b	Mikroskopisch: inselartige Verteilung der ossifizierten Areale im Regenerat
Strukturmerkmal c	Mikroskopisch: Auffüllung durch dichtes basophiles und unparalleles lockeres Bindegewebe an Stellen, wo keine Verknöcherung stattgefunden hatte.
Strukturmerkmal d	Mikroskopisch und elektronenmikroskopisch: periphere, die zentral verknöcherten Areale umhüllende Sehnenneubildung

Tab. 8 Übersicht der gemeinsamen makro-, mikro- und elektronenmikroskopischen Strukturmerkmale aller operierten Gruppen

5. Diskussion

5.1. Diskussion der Methoden

5.1.1. Vorversuche

Die Isolierung von MSC aus einem Pool von Knochenmarkszellen durch Plastikadhäsion nach Friedenstein[211] stellt eine sehr einfache und relativ schnelle Methode dar. Es gibt einige optimierte Alternativmethoden[277,278], allen voran die Methode mittels eines Ficoll-Dichtegradienten[279,280], die etwas spezifischer zu sein scheint und die Gefahr von Immunreaktionen minimiert[279]. Da für dieses Projekt eine sehr große Anzahl an MSC gebraucht wurde und mit Inzucht-Stamm Tieren gearbeitet wurde, wo eine immunogene Reaktion nicht zu erwarten ist, wurde auf diese Methode verzichtet.

Die beschriebene Methode der dreifachen Differenzierung von Stammzellen in Osteozyten, Adipozyten und Chondrozyten ist ebenfalls Goldstandard für die Bestätigung des Stammzellcharakters von MSC[281,282]. Obwohl einige Oberflächenmarker bereits bekannt sind, die in *in-vitro* erforscht wurden (u.a. CD73, CD90, CD105)[213,283], ist heutzutage eine phänotypische Charakterisierung mittels spezifischer Antikörper noch nicht möglich[284]. Die in dieser Arbeit angewandten Methoden waren bereits von anderen Autoren für andere Stammzelltypen erfolgreich etabliert worden[256,257,285,286] und zeigten auch bei den aus Rattenknochenmark gewonnenen MSC ihre Anwendungsmöglichkeiten. Bei der chondrogenen Differenzierung wurde zusätzlich zu den ursprünglichen Protokollen FGF-2 verwendet, da dies einen verstärkten chondrogenen Differenzierungseffekt zu haben scheint[287]. Analog konnten in dieser Arbeit ebenfalls eine positive Differenzierung in alle drei Linien gezeigt werden.

5.1.2. Versuchsmodell

In dieser Arbeit sollte der Regenerationsprozess bei dem so genannten *critical size defect* – einem 3-mm Totaldefekt *in-vivo* untersucht werden. Dies stellt einen grundlegenden Unterschied hinsichtlich der biomechanischen Beanspruchung des Scaffolds/Regenerates gegenüber einem Partialdefekt oder einem adaptierbaren Defektmodell dar[187,288]. Die Defektheilung sollte in der vorliegenden Arbeit mit einer Neubil-

dung von Gewebe ablaufen, da die Sehne vollkommen durchtrennt worden war und – im Vergleich zur scharfen vollständigen oder partiellen Sehnendurchtrennung (z.B. Sehnenanriss/-anschnitt) – keinen Kontakt zur ursprünglichen nativen Sehne am gegenüberliegenden Wundrand hatte. Die Lücke wurde mit einer Rahmennaht überbrückt und nicht etwa mit einer Sehnennaht zusammengenäht (wie bei der Versorgung von scharfen Inzisionen[72,86,92]), sodass sie durch neues Gewebe (autogen oder iatrogen) aufgefüllt werden musste. Solch ein Modell simuliert zum Beispiel die Situation einer kompletten Rotatorenmanschettenruptur oder einer massiven Achillessehnen- oder Kreuzbandruptur, bei der die lädierten Stümpfe keine brauchbare Substanz zur konventionellen Sehnennaht darstellen und die ursprüngliche Sehnenlänge eingehalten werden muss, da es sonst zu Bewegungseinschränkungen kommen kann[289,290]. Aus klinischer Erfahrung heraus ist bekannt, dass unter gewissen Umständen bei adäquater Stumpfadhärenz komplette Achillessehnenrupturen konservativ mit einem guten funktionellen Ergebnis ausheilen können, was jedoch nicht für Rupturen des Vorderen Kreuzbandes und der Rotatorenmanschette gilt. Daher muss das Modell in seiner Übertragbarkeit auf andere Sehnen als limitiert gesehen werden. Als Tiermodell hatte sich die Ratte angeboten, da sie als Kleintier relativ niedrige Kosten in der Beschaffung und Haltung verursacht und für molekulardiagnostische Zwecke im heterosexuellen Transplantationsmodell durch Inzucht geeignet ist. Im Vergleich zu Mäusen haben Ratten größere Sehnen und schienen für dieses Modell geeignet zu sein[291]. Als Operationsobjekt wurde die Achillessehne gewählt: bei der Ratte ist sie vom Operationszugang leicht zugänglich und in Bezug auf die Körpergröße relativ groß, weswegen die Implantation eines Scaffolds möglich ist. Die physiologische Beanspruchung der Achillessehne ist bei der Ratte ein elementarer Vorgang, da ohne die Plantarflexion der hinteren Extremität – und somit Ausübung der Zugkraft auf die Achillessehne – keine Fortbewegung möglich ist. Bei jedem Schritt wird ein tensiler Stimulus auf die Sehne bzw. ihre Stromazellen produziert, der aufgrund der Anatomie, insbesondere dem Scharniergelenk im OSG, einen nahezu eindimensionalen Summenvektor hat. Die Behandlung des Totaldefektes der Sehne erfolgte – angelehnt an das Modell des Totaldefektes für Knochen von Drosse et al.[292] – mit einer Rahmennaht, die die Primärstabilität erhalten und die Fortführung der physiologischen Bewegungsrichtung postoperativ sichern sollte. Bei diesem Modell sollte sich die mechanische Beanspruchung auf die Neubildung des Gewebes auswirken: die Zugkraft, die über die Rahmennaht auf den Defektraum übertragen

wurde, sollte einen tensilen Reiz bewirken und in diesem Sinne einen natürlichen tenogenen Differenzierungsstimulus erzeugen.

5.1.3. Verwendete Zellen und Trägermatrizen

Die Verwendung von MSC – zum einen isoliert und zum anderen in einem Pool der gesamten BMSC – findet im Forschungsfeld der Sehnenregeneration eine weit verbreitete Anwendung. In diesem Projekt wurden 1 Million MSC in die Sehnen implantiert, da diese Anzahl bereits als gute Referenz von andern Autoren genannt wurde[187,231]. Awad et al. hatten zudem herausgefunden, dass eine höhere Anzahl an MSC keinen Vorteil für derartige Versuche mit sich bringt[187]. Bezüglich der BMSC hatte sich in erweiterten Vorversuchen gezeigt, dass das maximale Flüssigkeitsvolumen, das von der Trägermatrize (sowohl PGA als auch Kollagen) aufgenommen werden konnte, 30 µl betrug. Die maximale, durch Zentrifugierung erreichbare Zelldichte des Mediums, welches noch flüssig genug war um in den Defekt injiziert zu werden, betrug jedoch nur ca. 350.10^3 Zellen/µl – so konnten maximal ca. $10{,}5.10^6$ Zellen auf die Trägermatrizen gebracht werden. Dies stellte einen zu diskutierenden Punkt im Sinne der Äquivalenzdosis der MSC in den einzelnen Gruppen dar: Hätte man in den BMSC-Gruppen die gleiche Anzahl an MSC haben wollen wie in den MSC-Gruppen, so müsste man zwischen 7.10^9 und 33.10^9 Zellen auf die Scaffolds bringen müssen, da im Knochenmark nur 0,003-0,015% der gesamten Zellen MSC sind[208,209]. Dies war nicht nur wegen der oben genannten Aufnahmekapazität der Trägermatrizen unmöglich, sondern es konnte auch labortechnisch keine solche Menge BMSC gewonnen und bearbeitet werden. Darüber hinaus bestand aber keine Notwendigkeit zur Einhaltung dieser Äquivalenzdosis, da keine quantitativen Aussagen zur Verhaltensweise der Sehnenregeneration betrachtet werden sollten. Aus diesen Gründen wurde entschieden, mit einer Zellzahl von 10 Millionen BMSC zu arbeiten. Zudem konnten Awad et al. zeigen, dass eine Erhöhung der implantierten Zellzahl $>1.10^6$ keinen positiven Aspekt in Bezug auf Histologie und Biomechanik hatte[187].

Die Besiedlung der PGA-Scaffolds zeigte eine gewünschte gleichmäßige Verteilung von Zellen, bei den Kollagenmatrizen waren die Zellen vor allem in der obersten Schicht und nur wenige in der untersten Schicht auszumachen. Dies ist womöglich dadurch zu erklären, dass das dichte Zellpellet, das auf das Scaffolds gebracht wur-

de, sich aufgrund der Matrixarchitektur nur schwer nach unten ansetzen konnte. Womöglich hätte sich ein weniger visköses Pellet besser verteilt, in diesem Fall hätte man jedoch mit einer geringeren die Zellzahl arbeiten müssen. Im Unterschied zu den Arbeiten von Awad et al.[187], die mit Kollagen-Gelen gearbeitet hatten, wurden die Zellen auf eine bereits fertig gestellte Kollagen-Matrixstruktur übertragen. Kollagen-Gele bieten die Möglichkeit, die Zellen in eine noch ungefestigte Struktur zu mischen, was eine gleichmäßigere Verteilung gewährleisten kann[187,293].

Die Einnähung der PGA-Trägermatrizen erwies sich schwieriger als erwartet. Da das Material eine relativ kleine Kompressionsdichte besaß, ließ die weiche, netzartige Struktur beim Einnähen etwas nach und einige der Scaffolds rissen an den Nahtstellen leicht ein. Sie wurden mit einer spitzen Pinzette wieder in Position gebracht.

5.1.4. Auswertungsmethoden

Da die Verknöcherungen innerhalb der Regenerate erst nach der Anfertigung von histologischen und immunhistologischen Bildern sichtbar wurden, war die Quantifizierung der Ossifikationsflächen nur durch Summierung zweidimensionaler Werte möglich. Als Methode der Wahl wäre die Berechnung mittels Micro-CT geeignet, in der genaue Volumenangaben der Ossifizierungsareale ermittelt werden können[294,295], die jedoch vor der histologischen Untersuchung hätte stattfinden müssen. Da die Unterschiede zwischen den Gruppen allgemein sehr gering waren, war die Quantifizierung der Ossifikation für das Gesamtergebnis der Studie von sekundärer Bedeutung.

Durch die PCR konnten aufgrund der heterosexuellen Transplantation die Implantierten Zellen qualitativ nachgewiesen werden. Eine photometrische Quantifizierung der Bandenstärke erschien hier aufgrund der unterschiedlichen Ergebnisse sowohl innerhalb als auch zwischen den Gruppen als nicht sinnvoll.

5.2. Diskussion der Ergebnisse

Die Ergebnisse der experimentellen Sehnenregeneration zeigten in den histologischen und immunhistologischen Präparaten – mit unterschiedlicher Ausprägung – eine massive ektope Knochenbildung in allen Gruppen und allen Regeneraten, die auch makroskopisch zu erkennen war. Das mikroskopische Erscheinungsbild des

Knochens – die unregelmäßigen Bälkchen sowie das periphere Verteilungsmuster der Osteozyten – entsprach architektonisch dem eines Geflechtknochens[22]. Da der *critical size defect* keinen Kontakt mit offenen Knochenfragmenten hatte (wie etwa bei Reparaturvorgängen der direkten oder indirekten Frakturheilung oder Knochendistraktion)[296,297], muss die Knochenbildung im Regeneratgewebe autonom entstanden sein. Geflechtknochen findet man in einem frühen Stadium der enchondralen und desmalen Ossifikation, was bei zwei bedeutenden biologischen Prozessen vorkommt: zum einen im Embryonalstadium der Knochenentstehung, in der der Geflechtknochen die Vorstufe des reifen Lamellenknochens bildet[297], zum anderen bei der Frakturheilung ausgereifter Knochen, wo Geflechtknochen temporär den Frakturspalt überbrückt[298-301]. Gleichzeitig war in allen Gruppen und allen Präparaten mikroskopisch und elektronenmikroskopisch Sehnenbildung am peripheren Rand der Regenerate nachweisbar, die umso vitaler war, je weiter sie von den zentralen Verknöcherungsarealen und näher an der Oberfläche erfolgte.

5.2.1. Das *critical size defect* Modell

Diese konstanten Ergebniskonstellationen – zentrale Ossifizierungen mit peripherer Sehnenbildung in den Regeneraten, die sich in allen Versuchsgruppen feststellen lässt (Befundung in 100% der Proben), lässt sehr stark vermuten, dass das angewandte Modell – der 3-mm-Totaldefekt, zusammen mit der Art der Versorgung durch eine Rahmennaht – den wesentlichen Einfluss auf das Outcome der Studie haben. Bis auf wenige Ausnahmen (inflammatorische Reaktionen bei PGA und unterschiedlicher Verbleib der implantierten Zellen, s. Kap. 5.2.2. und 5.2.3.) gab es keine weiteren Unterschiede zwischen den Gruppen bzgl. biomechanischer und histologischer Ergebnisse. Weder Zelltypus noch Auswahl der Trägermatrize beeinflusste die Heilung der Regenerate im Sinne einer völligen Sehnenrückbildung. Für das Gesamtergebnis der Studie ist ihr Einfluss daher als sekundär zu werten. Die Reißkräfte aller mit Scaffolds behandelten Gruppen waren in der Multivarianzanalyse kleiner als die der nativen Sehnen (größtenteils nicht signifikant), jedoch war der Kraft/Fläche-Quotient wesentlich geringer (größtenteils signifikant und teilweise hochsignifikant), was auf eine effektive Qualitätsminderung des Gewebes der Regenerate hinweist. Da diese Unterschiede ebenfalls in allen operierten Gruppen zu finden waren, lässt sich auch daraus vermuten, dass das Versuchsmodell – der *critical size defect* – die o.g. Ergebniskonstellationen im Wesentlichen beeinflusst hat.

Im klinischen Kontext kommen Ossifizierungen von nativem Sehnen- und Bandgewebe im Zusammenhang mit Überbeanspruchung[302,303], nach Trauma[304] oder vereinzelt als OP-Komplikation vor[305-307]. Bei Verletzung des Innenbands am Knie wird nach einem Trauma gelegentlich eine Ossifizierung vorgefunden, die radiologisch als Stieda-Pellegrini-Schatten beschrieben wird[304,308]. Der Totaldefekt der Achillessehne in diesem Versuchmodell bedeutet ebenfalls ein Trauma und könnte in diesem Zusammenhang nach einem ähnlichen Mechanismus zur Ossifikation geführt haben.

In experimentellen Studien sind Verknöcherungen von Gewebe bei Implantation diverser Biomaterialien allein[309], in Verbindung mit der Implantation von MSC[187] oder bei der ausschließlichen Implantation von MSC[310,311] aufgetreten. In den Arbeiten von Awad et al. und Harris et al. war dabei der Ossifizierungsanteil mit ca. 30 % deutlich geringer als in dieser Studie[187,310]. Dies kann damit zusammen hängen, dass in diesen Arbeiten ein partieller Sehnendefekt der Patellasehne als Defektmodell verwendet wurde, welcher eine biomechanisch relevante Stabilität der verbleibenden Restsehne besitzt und sich somit grundlegend von diesem Versuchsansatz unterscheidet[187,310]. Da in der vorliegenden Arbeit Ossifizierung in allen neun Gruppen erfolgte, also auch in denen, wo keine Zellen implantiert wurden, stellt sich die Frage, ob tatsächlich die MSC dazu geführt haben. Nach der Heilungsphase wurde in allen Gruppen vitales und arteriell versorgtes Überbrückungsgewebe vorgefunden. Daher ist zu vermuten, dass MSC, oder aber auch Fibroblasten und Osteoprogenitorzellen mit der Blutversorgung eingewandert sind, die dieses Regeneratgewebe produzierten. Es ist bekannt, dass im peripheren Blut mesenchymale Stammzellen und Zellen der osteoblastischen Zelllinie zirkulieren, die sich im Wundgebiet des Sehnendefektes ansiedeln können[312-314]. Zantop et al. konnten zeigen, dass in einem Sehnenregenerationsmodell nicht-zellbeladene Scaffolds aus *small intestinal submucosa* (SIS) mit BMSC aus dem Blutkreislauf besiedelt wurden[179]. Nach demselben Prinzip sind vermutlich osteogen potente Zellen in das Regenerationsgewebe eingewandert und haben mitunter zu der Ergebniskonstellation beigetragen.

Allen Regeneraten gemeinsam sind spezifische Strukturmerkmale (Übersicht s. Tab. 8, Kap. 4.4.5.): Das charakteristische Bild der Regenerate zeigt eine verbreiterte und im Vergleich zur Nativsehne verlängerte (*Strukturmerkmal a*) Fläche zwischen m. gastrocnemius und Calcaneus mit zentralen heterogenen Knocheninselchen (*b*),

durchflochten von bindegewebigen Stroma (*c*) und umgeben von einem dünnen gewellten Sehnengewebssaum (*d*). Folgende Theorie könnte die Entstehung einer solchen Ergebniskonstellation erklären:

Aus biomechanischer Sicht müssen auf den Totaldefekt innerhalb der Sehne unterschiedliche Kräfte auf den Regeneratskern gewirkt haben: zum einen eine Kraft durch Zugspannung am Regenerat bei Plantarflexion des Fußes (**F_Z**) und zum anderen ein Druck des Körpergewichtes der sitzenden Ratte (**F_{KG}**; s. Abb. 36).



Abb. 36. Schema der postoperativen Kräftewirkungen auf den Totaldefekt der Achillessehne (vergrößerter Ausschnitt rechts). **F_{KG}** = Körpergewicht, **F_Z** = Kraft durch Zugspannung

Direkt nach der Operation haben vermutlich zunächst keine direkten Zugkräfte (**F_Z**) auf den Defekt gewirkt, da der Defekt über die verankerte Rahmennaht überbrückt wurde und diese die Zugkräfte des Muskels auf den Calcaneus übertragen hat (Plantarflexion). In dieser inflammatorischen Phase hätte lediglich **F_{KG}** auf das Regenerat gewirkt. Im Verlauf der Regenerationsphase – also im Zeitraum von ca. einer bis ca. sechs/acht Wochen – hätte **F_Z** aufgrund der Zugspannung durch Plantarflexion zugenommen, da die Rahmennaht durch Resorption des Fadens abgebaut wurde und die Kontinuität zwischen den beiden belassenen Sehnenstümpfen zunehmend wiederhergestellt wurde. Im weiteren Verlauf, nach endgültiger, biomechanisch relevanter Verschmelzung der beiden Defektenden mit den Sehnenenden, hat **F_Z** zusätzlich eine Dehnung verursacht. Dies geht aus den makro- und mikroskopischen Beurteilungen hervor, die eine Verlängerung der Regenerate im Vergleich zu den Nativsehnen zeigten (*a*).

Diese Dehnung kann gemäß Pauwels Theorie der „Kausalen Histiogenese“ zur Knochenbildung innerhalb der Regenerate geführt haben, da sie nicht nur einen spezifischen Reiz für Sehnenbildung darstellt, sondern sekundär auch für Knochenbildung[236-238]. Dies konnte molekularbiologisch bereits nicht nur für osteogene Reifung von Osteozyten, sondern auch von MSC bestätigt werden[315,316]. Da durch die Plantarflexion axiale Zugspannungen auf das Regenerat gewirkt haben, kann dies u.a. zu einer Differenzierung der Zellen (sowohl der implantierten als auch der durch Revaskularisation sekundär eingewanderten MSC) in Osteoblasten geführt haben[237]. Dass Ossifizierung auch in den Kontrollgruppen ohne Zellen und Trägermatrix stattgefunden hat, die aber gleichzeitig Dehnung erfahren haben, lässt die Vermutung zu, dass die Dehnung in solch einem *critical size defect* Modell einen unspezifischen Differenzierungsreiz – sowohl für kollagenes Bindegewebe als auch für Knochen – darstellt.

Auch die Gewichtskraft $\mathbf{F_{KG}}$ kann in den Standphasen der Ratten, in denen keine zuggerichtete mechanische Beanspruchung, also auch keine Deformation ausgeübt wurde, einen möglichen hydrostatischen Druck erzeugt haben. Das zunächst unspezifische Narbengewebe bzw. das von mesenchymalen Zellen und Trägermatrix gebildete Überbrückungsgewebe kann durch den hydrostatischen Druck über enchondrale Ossifikation zu Knochengewebe umdifferenziert worden sein[236-238].

Wie auch in anderen *in-vivo* Experimenten[187,310,311] ist der genaue Mechanismus der unerwünschten Ossifikation innerhalb der Regenerate nicht bekannt, es wird aber eine Differenzierung der implantierten oder eingewanderten MSC in Osteozyten vermutet[187,310]. Da Zugbelastung sowohl einen tenogenen als auch sekundär osteogenenmechanischen Reiz darstellt, stellt sich die Frage, welche weiteren physikalischen Faktoren der Dehnung den Differenzierungsweg spezifisch beeinflussen[236,238,250,316]. Dies könnten z.B. die Größe der Zugspannung (σ), benötigte Dehnungslänge (Δl) und Zugfrequenz (f) sein, die je nach Außmaß (im Idealfall ein quantifizierbarer Betrag der jeweiligen physikalischen Größe) einen unterschiedlichen Effekt auf mesenchymales Gewebe haben könnten. Analog dazu haben z.B. Claes et al.[317] im Schafsmodell bei Untersuchungen von Frakturen herausgefunden, dass je nach lokalem hydrostatischen Druck die Kallusbrücken entweder enchondral oder desmal ossifiziert waren; bei Drücken größer als -15 MPa (umgekehrtes Vorzeichen)

wurde enchondrale Ossifikation vorgefunden. Waren die Druckwerte unterhalb dieses Schwellenwertes, so wurde der Knochen dort desmal ossifiziert. Dies kann zwar nicht auf die vorliegende Studie übertragen werden, zeigt aber, dass Bindegewebe sich je nach spezifischen Schwellenwerten unterschiedlich entwickeln kann.

Ein weiterer Erklärungsansatz für die aufgetretenen Ossifikationen könnte der Sauerstoffmangel in den zentralen Bereichen des Regenerates sein. Schon bei der nativen Sehne sind die mittleren Anteile der Sehne sauerstoffminderversorgt[55], somit ist bei Regeneration eines Defektes ebenfalls ein Sauerstoffgradient von peripher nach zentral zu erwarten. Ab dem Zeitpunkt der Operation – unabhängig von Trägermatrix und Zelltypus – war innerhalb des Defektes die vaskuläre Versorgung *in toto* abgetrennt und somit kein Sauerstofftransport vorhanden. Ein niedriger Sauerstoffgehalt im Gewebe ist bekanntermaßen ein starker Stimulus für die Angiogenese und Osteogenese, der durch die Freisetzung von VEGF und dem hypoxia-inducible factor α (HIF α) getriggert wird[318-324]. Auch die lokale Freisetzung von BMPs im Sehnenregenerationsbereich während der initialen Inflammationsphase könnte eine zusätzliche osteogene Differenzierung induziert haben[325]. Potier et al. entdeckten darüber hinaus auch den direkten osteogenen Effekt von Hypoxie auf MSC[326]. Somit könnten die MSC, die sich nach der Operation im Defekt befanden, direkt zur Ossifikation stimuliert worden sein.

Mit dieser These vereinbar ist auch das Auffinden von sehnenähnlichem Regeneratgewebe (*d*) in den oberflächlichen Gewebeschichten. Hier zeigte sich histologisch das Bild von Sehnengewebe mit in Richtung des Zuges ausgerichteten Tenozyten, umgeben von gleich ausgerichteten Kollagenfibrillen. In der EM fanden sich gesunde und vitale Zellen tendenziell in der Nähe der Oberfläche des Regenerates, weit entfernt von den zentralen Verknöcherungen. Ebenfalls zeigte die extrazelluläre Matrix in den oberflächlichen Schichten eine besser organisierte Struktur als in den zentralen, tiefer gelegenen Regeneratbereichen, wo eine hohe Rate an apoptotischen Zellen und geringe Organisation der ECM vorherrschten. Hier fand von den beiden Sehnenstümpfen ausgehend oder aus dem umliegenden Bindegewebe vermutlich eine frühere Einsprossung von Gefäßen statt und somit eine bessere Versorgung mit Sauerstoff in der inflammatorischen Phase. Somit erfolgte in der Peripherie womöglich eine geringere Freisetzung von HIF α und ein früherer VEGF-Abfall, wodurch der

osteogene Differenzierungsstimulus sich nicht so stark bzw. gar nicht durchsetzte. Folglich wäre auch denkbar, dass der Regeneratskern in der darauf folgenden Regenerationsphase bereits kompakter im Vergleich zur Peripherie war, wodurch die Dehnung einen anderen Effekt (im Sinne der spezifischen Dehnungsfaktoren, z.B. Schwellenwert, Zugspannung und Dehnungslänge) auf das Kerninnere als auf die Peripherie hatte (s. Abb. 37). Möglicherweise war dadurch der tenogene Stimulus der Dehnung in den superfiziellen Arealen effektiver als in den zentralen Arealen des Regenerates, wo bereits vorgeformtes Knochengewebe vorlag.

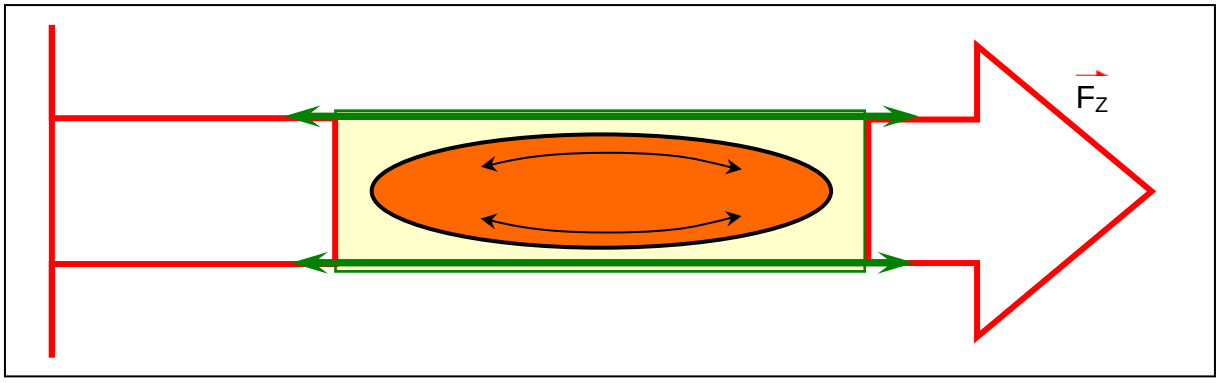

Abb. 37. Mögliche unterschiedliche effektive Wirkung der Zugspannung und Dehnung auf das Regenerat (gelb) während der Regenerationsphase der Heilung: Wenn die zentralen Areale (orange dargestellt) durch vorangegangene Ossifizierung (z.B. durch VEGF und HIF α induziert) verhärtet worden sind, hätte die Zugkraft $\mathbf{F_Z}$ in der Peripherie einen relativ stärkeren tenogenen Reiz (grüne Pfeile) als in den Kernbereichen bewirkt (schwarze Pfeile).

Da in den zentralen Arealen keine Blutversorgung gegeben war, muss gemäß der physiologischen Sehnenheilungssequenz die Regeneration ebenfalls von außen nach innen vorangeschritten sein. Dadurch kam es außen zu einer früheren bzw. besseren Wiederherstellung des Muskel-Sehne-Knochen-Vektors in Form eines durchlaufenden Faszikels[23] (s. Abb. 38). Auch dadurch hat sich vermutlich in den oberflächlicheren Schichten ein stärkerer tenogener Reiz entwickelt als im Regeneratskern, was auch zur Bildung des sehnenähnlichen Regenerates geführt haben könnte.

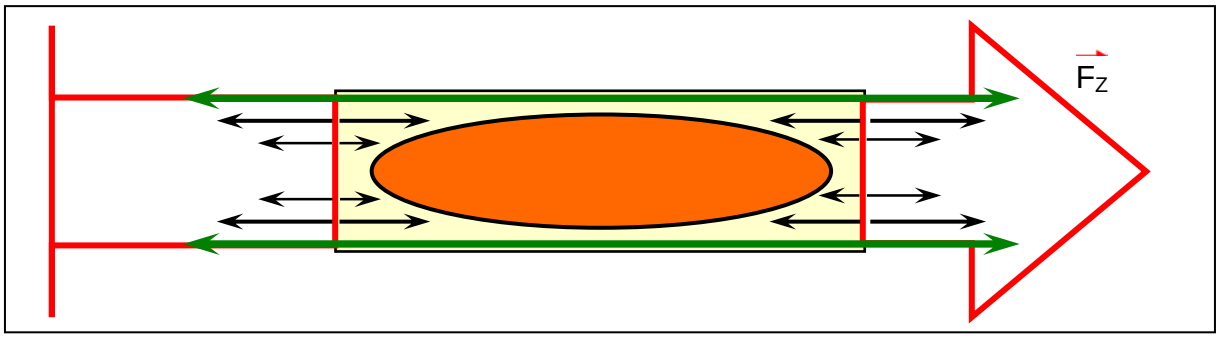

Abb. 38. Entfaltung eines tenogenen Reizes in den oberflächlichen Arealen: Durch ein früheres Einsetzen des Heilungsprozesses wurde vermutlich die Kontinuität der Muskel-Sehne-Knochen-Verbindung im Sinne durchlaufender Faszikel an der Oberfläche früher wiederhergestellt (grüne Pfeile). Durch Plantarflexion wirkten Zugkräfte auf diese Faszikel, sodass sich tenogene Reize auf Zellniveau entfalten konnten. Währenddessen waren in den tieferen Arealen die Muskel-Sehnen-Verbindungen nicht kontinuierlich (schwarze Pfeile), sodass auf ultrastrukturellem Niveau kein bzw. ein geringerer tenogener Reiz ausgeübt wurde.

Weiterhin ist denkbar, dass die Rahmennaht, nach dem Prinzip eines „Mädchenfängers“, die axiale Zugkraft in einen nach zentral wirkenden Druck umgewandelt hat, der ebenfalls einen weiteren osteogenen Reiz darstellte (s. Abb. 39).

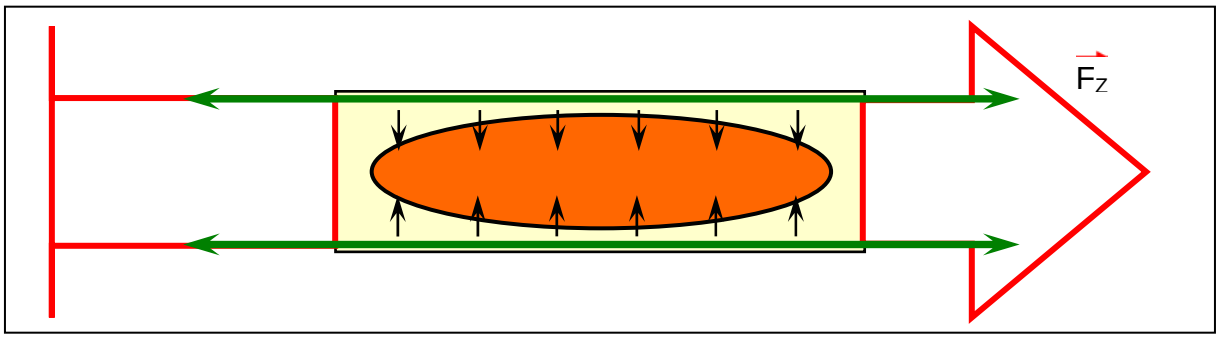

Abb. 39. Umwandlung der axialen Zugkraft (grüne Pfeile) durch die Rahmennaht nach dem „Mädchenfängerprinzip“ in einen nach zentral wirkenden, hydrostatischen Druck (schwarze Pfeile).

Letztendlich war in diesem *critical size defect* Modell die vollkommene Abheilung durch vollständige Sehnenregeneration nicht eingetreten. Keine der operierten Sehnen zeigte ihre ursprüngliche Form – weder Durchmesser, noch Länge, noch makroskopische und mikroskopische Morphologie, noch die biomechanischen Eigenschaften entsprachen denen einer nativen Sehne. Histologisch war das Gewebe nicht so reorganisiert und qualitativ hochwertig wie in den Partialdefektmodellen von Awad[187] und Juncosa-Melvin[231] (35% Ossifizierungsrate im Vergleich zu 0-28%). Die Reißkräfte in diesem Modell waren zwar annähernd so gut wie die der nativen Sehne, (36,6 - 51,2 N im Vergleich zu 51,9 N), doch bei der Berechnung des Kraft/Fläche-Quotienten zeigten sich signifikant schlechtere Ergebnisse (3,33 - 7,51

N/mm^2 im Vergleich zu 27,9 N/mm^2). Da die Ratten nach 10-14 Wochen ein gleichmäßiges und ungehemmtes Laufmuster zeigten, entspricht die hohe Reißfestigkeit einer Anpassung an die physiologisch notwendigen Werte. Interessanterweise hatten die Partialmodelle von Awad[187] und Juncosa-Melvin[231] nur 8-28% der Ausreißkraft der nativen Sehne, wohingegen beim *critical size defect* Modell in dieser Studie 67-94% der ursprünglichen Ausreißkraft erreicht wurde)[327-329].

Zusammenfassend konnte bezüglich der **Fragestellung 1** (Regenerationspotenzial in einem Totaldefektmodell (*critical size defect*) an der Achillessehne der Ratte mittels zellbesiedelten Scaffolds) keine vollständige, anatomische und physiologische *restitutio ad integrum* der Sehne erreicht werden. Auch der Vergleich mit den Ergebnissen mit einem Partialdefektmodell – wie von Awad[187] und Juncosa-Melvin[231] beschrieben – zeigt, dass in einem Totaldefekt histologisch schlechtere Ergebnisse erzielt werden. Aus biomechanischer Sicht jedoch waren die regenerierten Totaldefekte stabiler. Hervorzuheben ist, dass das Totaldefektmodell das klinisch relevante ist, da der zentrale Partialdefekt beim Menschen nur bei der Donorentnahme der Patellasehne für eine Kreuzbandplastik, nicht aber im Rahmen von Verletzungen vorkommt. Ein Zusammenhang zwischen Ossifikation und biomechanischer Reißfestigkeit lässt sich nicht herleiten.

5.2.2. Einfluss der implantierten Trägermatrizen

Hinsichtlich der Verwendung eines biologischen (Kollagen) und eines synthetischen Scaffolds (PGA) konnte kein Unterschied in den biomechanischen Ergebnissen gefunden werden. Die Reißkräfte aller mit Scaffolds behandelten Gruppen waren in der Multivarianzanalyse geringer als die der nativen Sehnen, und größtenteils größer als die der Nahtgruppen, jedoch nicht statistisch signifikant. Die Kollagen-I-Gruppen zeigten tendenziell bessere Ergebnisse gegenüber den PGA-Gruppen, allerdings auch nicht statistisch signifikant. Lediglich das vermehrte Auftreten von Entzündungszellen in den histologischen Schnitten bei Verwendung von PGA wurde als negatives Ergebnis angesehen, obwohl sich hieraus keine signifikanten Unterschiede in der biomechanischen Testung bzw. hinsichtlich der Ossifikationstendenz ergaben.

Somit wird **Hypothese 1** (Verbesserung durch Scaffoldbehandlung im Vergleich zum Weglassen von Scaffolds) nicht bestätigt.

Die analoge Übertragbarkeit dieses Tierversuchs auf den Menschen muss jedoch in Frage gestellt werden, da man hier gesehen hat, dass auch die Gruppen, die kein Implantat respektive Zellen bekommen haben, in ihrer Kontinuität und ihrer physiologischen Funktion – wenn auch knöchern – verheilt sind. Im Vergleich dazu heilen beim Menschen die Totalrupturen der Achillessehne, Rotatorenmanschnette oder des vorderen Kreuzbandes nicht problemlos wieder zusammen, in der Regel verbleiben erhebliche Funktionseinschränkungen. Insofern wäre die Wahl eines anderen Tiermodells zu überlegen.

Inflammatorische Reaktionen wurden beim Einsatz von PGA in Stützgewebe auch in anderen Studien gefunden[330,331]. Als Grund dafür wird in der Literatur die mangelnde Biokompatibilität angegeben[332]. Die beim hydrolytischen Abbau des Materials entstehenden toxischen Abbauprodukte, wie Glykolsäure und Milchsäure, die mit deutlicher Verschiebung des pH in den sauren Bereich einhergehen[333], haben in den letzten Jahren zu einer kritischen Bewertung dieser Materialgruppe geführt[332]. Hierbei zeigen PLA-Polymere günstigere Eigenschaften im Vergleich zu PGA-Polymeren[334]. Der Stellenwert der Polylaktid- und Polyglykosid-Polymere in der Medizin ist hoch, so kommen sie in diversen Modifizierungen bei *in-vitro* und *in-vivo* Versuchen zur Knochen- und Knorpelregeneration[331,335,336], Sehnenregeneration[337], aber auch als resorbierbare Schrauben und Fadenanker in der Knochen- und Gelenkchirurgie[338] zum Einsatz. Diese Materialien lassen sich durch strukturelle Modifikationen vergleichsweise einfach zu geeigneten Netzwerken oder Schäumen verarbeiten, wobei das Material relativ schlechte Eigenschaften bezüglich der Zelladhäsion zu besitzen scheint[339]. Da die Verwendung synthetischer Scaffoldmaterialien den Vorteil hat, dass die Materialeigenschaften technisch problemlos den gewünschten Anforderungen angepasst werden können, sind sie weiterhin attraktiv für das Tissue Engineering. In einer neueren Studie zur Implantationsoptimierung von PGA konnten kürzlich Luo et al. durch Präkultivierung von Zell-Scaffold-Gerüsten *in-vitro* eine Verminderung der Entzündungsreaktionen erreichen[340]. Möglicherweise könnten derartige Methoden zur Optimierung der Prozessibilität beitragen.

Die hohe Biokompatibilität von Kollagen hat für den Einsatz im Tissue Engineering einen hohen Stellenwert[161,341,342]. In dieser Studie wurden bei den Kollagengruppen im Vergleich zu den PGA-Gruppen keine Entzündungsreaktionen gefunden. Da selbst in den Naht-Gruppen Entzündungsreaktionen gefunden wurden, und da der Vicryl®-Faden ebenfalls aus PGA besteht, könnte dem Kollagenmaterial womöglich sogar protektive Wirkung zugeschrieben werden. Dies lässt sich allerdings aus den erhobenen Daten nicht belegen.

5.2.3. Einfluss der implantierten Stammzellen

Die Forschung rund um die mesenchymalen Stammzellen bietet neue Möglichkeiten der Geweberegeneration, die auf vielen Gebieten des Tissue Engineering erprobt wird. In dieser Studie erhoffte man sich sowohl von BMSC als auch von MSC einen positiven Einfluss auf die Sehnenregeneration. Beide Zelltypen sind gut zu handhaben – die Gewinnung von BMSC direkt aus dem Knochenmark lässt sich sowohl im Tierversuch als auch beim Menschen relativ leicht bewerkstelligen, und die Isolation von MSC durch Adhäsion an der Plastikoberfläche stellt eine einfach durchzuführende Methode dar. In den Vorversuchen konnte der Stammzellcharakter der angewandten MSC mittels osteogener, adipogener und chondrogener Differenzierungen nachwiesen werden.

In Anbetracht der oben erläuterten Überlegungen hatte das Defektmodell den größten Einfluss auf das Outcome dieser Studie, weshalb die Beurteilung des Einflusses der jeweiligs implantierten Zellen bei dieser Studie in den Hintergrund tritt. Hinsichtlich der Verwendung der beiden Zelltypen konnte kein Unterschied in den biomechanischen Ergebnissen gefunden werden. Einen praktischen Vorteil zeigen die BMSC Zellen insofern, als dass sie in einem Schritt entnommen und implantiert werden können und keine aufwendige Isolierung und Zellkultur benötigen. Die Reißkräfte aller mit Zellen behandelten Gruppen waren in der Multivarianzanalyse (statistisch nicht signifikant) geringer als die der nativen Sehnen. Im Vergleich der Untergruppen schnitten die mit Zellen behandelten Gruppen (bis auf die PGA+BMSC Gruppen) sogar schlechter ab als die jeweiligen zellfreien Gruppen, ebenfalls nicht signifikant. Da histologisch und elektronenmikroskopisch auch keine Unterschiede zwischen Gruppen verzeichnet werden konnten, kann sowohl aus morphologischer als auch aus biomechanischer Sichtweise die **Hypothese 2** (besseres Outcome bei zellbesiedel-

ten Scaffoldregeneraten im Vergleich zu zellfreien Scaffoldregeneraten) verworfen werden.

Bezüglich der Frage nach dem Verbleib der implantierten Zellen nach der Heilungsphase **(Fragestellung 2a)** zeigte die PCR nach 16 Wochen Heilungsperiode zum Teil widersprüchliche Ergebnisse. Während in den Nahtgruppen die Proben, die BMSC enthielten (Gruppe 2), alle ein Zellsignal exprimierten, war in der MSC Gruppe (Gruppe 3) lediglich bei zwei Proben ein schwaches Signal zu erkennen. Solch eine Konstellation könnte auf die 10-mal geringere Zellzahl zurückzuführen sein, was jedoch aufgrund der anschließenden Ergebnisse unwahrscheinlich ist: Bei den PGA-Gruppen war die Konstellation genau umgekehrt – bei der MSC-Gruppe (Gruppe 6) waren in jeder Probe die Zellen nachweisbar und bei der BMSC-Gruppe (Gruppe 5) waren nur zwei Banden der männlichen Donorzellen sichtbar. Bei den Kollagengruppen gab es keine so eindeutigen Unterschiede zwischen den Zellgruppen (fünf positive Banden bei BMSC, vier bei MSC, davon eine schwach). Die Negativkontrollen (Gruppe 1, 4 und 7) zeigten wie erwartet keine Bandenbildung. Die PCR-Ergebnisse zeigten keine eindeutige Korrelation zwischen Zell-Typ und einer ersichtlichen Überlebenswahrscheinlichkeit im Gewebe. Auch die Überlebenswahrscheinlichkeit in Abhängigkeit vom Scaffold-Typ konnte mit diesem Versuch nicht hergeleitet werden.

Da keine eindeutige Verbesserung des Regenerates durch Zellen nachgewiesen werden konnte und auch der Nachweis der Donorzellen nicht mit den histologischen und biomechanischen Ergebnissen der jeweiligen Gruppen korrelierte, kann kein Zusammenhang zwischen Anwesenheit der implantierten Zellen und Regeneratsqualität hergeleitet werden **(Fragestellung 2b)**. Damit bleiben der Stellenwert sowie die Bedeutung der Donorzellen unklar.

Eine große Schwierigkeit beim Tissue Engineering der Sehne stellt die Steuerbarkeit der MSC in Richtung tenogener Differenzierung dar. Während im Bereich der Knochenforschung MSC bereits in klinischen Studien erfolgreich für Auffüllung von Knochendefekten genutzt wurden[343,344], liegen die Forschungsergebnisse in der Sehnenforschung noch weit zurück. Zum einen sind die genauen Signalwege der biochemischen Wachstumsfaktoren auf MSC für eine tenogene Differenzierung noch ungeklärt, zum anderen sind die genauen mechanischen Einflüsse der Zugspannung auf

MSC ebenfalls nicht endgültig erforscht. Des Weiteren erfordert die Maxime der absoluten Pluripotenz von MSC Diskussionsbedarf, da in neueren Studien gezeigt wurde, dass die MSC – je nach Gewinnungsort – sich sowohl im Differenzierungspotenzial als auch in Genexpression und Proteomik[189,345] unterscheiden.

5.3. Ausblick

Um weitere Forschung in einem *critical size defect* Modell zu betreiben, wären ähnliche Schwellenwerte der Zugspannung – analog zu denen von Claes et al. zur Knochenheilung[317] – für Sehnenbildung hilfreich, um weitere Aussagen machen zu können. Wichtige Werte wären etwa die benötigte Zugspannung (minimal und maximal), Dehnungslänge und Zugfrequenz, die eine tenogene Differenzierung von mesenchymalen Gewebe einleiten können. *In-vitro* konnten unlängst aus Kollagengelen, die mit MSC besiedelt worden waren, in einem Bioreaktor bei einer 2,4%-igen Dehnungsbelastung mit einer Beanspruchungsfrequenz von 1 Hz biomechanisch stabile und morphologisch vergleichbare Sehnenkonstrukten hergestellt werden[252]. Kollagen-Gele scheinen bessere Prozessierungs- und Materialeigenschaften zu besitzen als Kollagen-Scaffolds[187,252,254,293], weshalb sie möglicherweise vielversprechender sind. Eine Versuchsreihe *in-vivo* wäre denkbar, bei der Kraft, Bewegungsausmaß und Bewegungsfrequenz von außen regulierbar wären, etwa über einen einstellbaren Fixateur externe oder eine entsprechende Orthese. Somit könnte man die minimale und maximale eine Schwellenzugspannung ermitteln, die für eine tenogene Differenzierung geeignet sind.

Ein anderer Optimierungsansatz für das matrixgestützte Tissue Engineering könnten die zu implantierenden Zielzellen darstellen. Tenozyten – die eigentlichen Zielzellen der Sehnen – könnten primär gewonnen und in einem zweiten Schritt nach Zellzahlvermehrung in der Zellkultur re-implantiert werden. Ein analoges Verfahren am Knorpel wird im klinischen Alltag bereits erfolgreich eingesetzt. Bei der matrixinduzierten autologen Chondrozytentransplantation (MACT) werden gesunde Chondrozyten aus weniger belasteten Gelenkknorpelarealen arthroskopisch entnommen, im Zelllabor isoliert, vermehrt und auf eine Kollagenmatrix übertragen. In einer zweiten Operation wird der Knorpeldefekt passgenau mit der chondrozytenbeladenen Matrix gedeckt[346-349]. Angelehnt an dieses Verfahren wäre eine Gewinnung von autologen Tenozyten, z.B. aus den Hamstringsehne zur Matrixbesiedelung denkbar. Auch hier konnte in

Studien gezeigt werden, dass gerade bei großen Knorpeldefekten die Verwendung von kultivierten Chondrozyten ein besseres klinisches Ergebnis als die Mikrofrakturierung des Knochens (BMSC) aufweist[346].

Das Kernproblem dieser Studie war das Versuchsmodell selbst – der *critical size defect*. Die Größe des Defektes und die Art der Defektüberbrückung, womöglich auch die große Masse und Instabilität der Implantate, führten zu in ihrem Ausmaß unerwartet großen Ossifikationen. Große Defekte sind nicht beeinflussbare Faktoren, da sie im klinischen Kontext durch Traumata und/oder Degeneration hervorgerufen werden und Ausgangspunkt dieser Studie sind. Die Art der Überbrückung könnte optimiert werden, bei der jedoch die Stümpfe nicht aneinander genäht werden, sondern beidseitig an ein nahtstabiles, überbückendes Scaffold. Bezüglich der Auswahl des Nahtmaterials für das Tissue Engineering könnten auch die in der Sehnenchirurgie verwendeten nichtresorbierbaren Nylon-Fäden getestet werden[350,351]. Diese könnten womöglich eine Überdehnung des Regenerats vermeiden, da sie im Gewebe fest verankert werden würden. Gleichzeitig hat Nylon im Vergleich zu PGA ein niedrigeres inflammatorisches Potenzial[352] und somit eine höhere Biokompatibilität.

Die Materialforschung, die Modulierung gewebegenetischer Prozesse *in-vitro*, die optimale Verknüpfung beider Laborbereich in-vivo als auch optimierte Operationstechniken bleiben weiterhin ein weites Forschungsfeld des Tissue Engineering[353].

6. Zusammenfassung

Zielsetzung und Fragestellung:

In dieser Arbeit sollte zunächst überprüft werden, ob sich in einem *critical size defect* Modell der Sehne ähnlich gute Ergebnisse erzielen ließen wie in bisher bekannten Partialdefektmodellen. Durch den *critical size* Totaldefekt sollte sich das Sehnengewebe vollständig *de novo* regenerieren. Des Weiteren sollte eruiert werden, ob überbrückende Trägermatrizen aus Polyglycolsäure (PGA) und Kollagen in Kombination mit Knochenmarkszellen (BMSC) und mesenchymalen Stammzellen (MSC) zu einer Verbesserung des Outcomes führen würden. Zuletzt sollte auch das Überleben der implantierten Zellen bei Versuchsende untersucht werden, um eine mögliche Kausalität zwischen Zelltyp und Gewebequalität herstellen zu können.

Material und Methoden:

Zunächst wurden BMSC aus männlichen Rattenfemora gewonnen, aus denen in der Zellkultur über Plastikadhäsion MSC isoliert wurden. Sowohl BMSC als auch MSC wurden auf die Trägermatrizen (PGA und Kollagen) gebracht. Aus der Achillessehne der weiblichen Ratte wurde ein Stück Sehne von 3 mm Länge entnommen, in diesen Totaldefekt wurden die entsprechenden Trägermatrizen über eine Rahmennaht eingenäht. In den Kontrollgruppen wurden Scaffolds ohne Zellen implantiert, respektive nur die Rahmennaht ohne Scaffolds gesetzt (mit und ohne Zellen). Die Tiere wurden nach 16 Wochen Heilungsperiode geopfert. Aus den Regeneraten wurden histologische und immunhistologische [n=4] sowie elektronenmikroskopische [n=1] Bilder angefertigt und beurteilt. Biomechanisch wurde die Reißkraft ermittelt [n=6], die statistisch analysiert wurde, ebenso der Kraft/Fläche-Quotient. Zum Nachweis der implantierten Zellen wurde eine PCR des Y-Chromosoms angefertigt.

Ergebnisse:

In allen Regeneraten aller operierten Gruppen (Befundung in 100% der Proben) zeigten sich Verknöcherungen zwischen 22 und 47%. Histologisch konnte kein signifikanter Zusammenhang zwischen Scaffoldtyp/Zelltyp und Gewebequalität hergestellt werden. In den oberflächlichen Partien aller Regenerate war mikroskopisch und elektronenmikroskopisch neu gebildetes Sehnengewebe zu finden. Bei den Naht- und PGA-Gruppen wurden 16 Wochen postoperativ Entzündungsreaktionen nachgewiesen, oh-

ne Einfluss auf die biomechanischen Ergebnisse. Biomechanisch hatten die scaffoldfreien Gruppen mit BMSC und MSC hinsichtlich der Reißkraft signifikant geringere Werte als Nativsehnen ($p<0,05$). Im Vergleich des Kraft/Fläche-Quotienten hatten alle Gruppen schlechtere Ergebnisse als die Nativsehen, acht von neun Gruppen mindestens statistisch signifikant ($p<0,05$), die scaffoldfreien Gruppen mit und ohne Zellen hochsignifikant ($p<0,001$). Bei den Naht-Gruppen und PGA-Gruppen waren mittels PCR jeweils in acht von zwölf Regeneraten Zellen nachweisbar, bei den Kollagengruppen in neun von zwölf.

Schlussfolgerungen:

Im *critical size defect* Modell an der Achillessehne der Ratte konnte gezeigt werden, dass es bei der Versorgung mit einer Rahmennaht und gleichzeitigem Belassen der Defektgröße zu einer unerwünschten Ossifikation kommt. Dies war unabhängig vom implantierten Zelltyp und implantierten Scaffold zu beobachten, auch die Gruppen ohne Zellen respektive Scaffold hatten Verknöcherungen innerhalb der Regenerate. Die Ursachen für die im Regeneratskern entstandenen Ossifikationen können zum einen infektiöse und/oder posttraumatische Gewebsprozesse, zum anderen der überwiegende Einfluss der Dehnung und des hydrostatischen Druckes als Reiz für Osteogenese im Sinne der „Kausalen Histiogenese“ nach Pauwels, sowie der nach zentral wirkende Druck der Rahmennaht und Hypoxie sein. Die Sehnengewebsbildung in den oberflächlichen Schichten der Regenerate kann im Kontrast zu den tieferen, hypoxisch-induzierten osteogenetischen Arealen der besseren Durchblutung und damit früherer Heilung und Wiederherstellung der Muskel-Sehnen-Knochen-Kontinuität auf ultrastrukturellem Niveau zugrunde liegen. Dadurch erfahren die Zellen in den superfiziellen Schichten einen stärkeren tenogenen Stimulus. Hinsichtlich der anatomischen Qualität waren alle Gruppen schlechter als diejenigen in bisher bekannten Partialdefektmodellen. Die biomechanisch schlechteren Ergebnisse können auf die Verknöcherung und den vergrößerten Querschnitt zurückgeführt werden. Des Weiteren scheint Kollagen gegenüber dem synthetischen PGA als Scaffoldmaterial hinsichtlich der Biokompatibilität vorteilhafter zu sein. Eine Aussage zur Verbesserung der Gewebequalität durch den Einsatz von BMSC oder MSC konnte aus den vorliegenden Daten nicht hergeleitet werden. Weder BMSC, noch MSC, noch PGA-Scaffolds, noch Kollagenscaffolds bringen eine Verbesserung des histologischen und biomechanischen Outcomes in dem hier angewandten *critical size defect* Modell.

Literaturverzeichnis

1. Rumian, A.P., Wallace, A.L., and Birch, H.L., *Tendons and ligaments are anatomically distinct but overlap in molecular and morphological features--a comparative study in an ovine model.* J Orthop Res. 2007; 25(4): p. 458-64.
2. Amis, A.A., *Biomechanics of bone, tendon and ligament*, in *Sciences basic to orthopaedics*, Hughes, S. and Mcgarthy, I., Editors. 1998, Saunders W B: Philadelphia. p. 232-233.
3. Amiel, D., Frank, C., Harwood, F., Fronek, J., and Akeson, W., *Tendons and ligaments: a morphological and biochemical comparison.* J Orthop Res. 1984; 1(3): p. 257-65.
4. Cooper, J.A., Jr., Bailey, L.O., Carter, J.N., Castiglioni, C.E., Kofron, M.D., Ko, F.K., and Laurencin, C.T., *Evaluation of the anterior cruciate ligament, medial collateral ligament, achilles tendon and patellar tendon as cell sources for tissue-engineered ligament.* Biomaterials. 2006; 27(13): p. 2747-54.
5. Sadler, T.W. and Langman, J., *Medizinische Embryologie : die normale menschliche Entwicklung und ihre Fehlbildungen*. 2003, Thieme: Stuttgart. p. 71,77-84,169.
6. Caplan, A.I., *The mesengenic process.* Clin Plast Surg. 1994; 21(3): p. 429-35.
7. Asou, Y., Nifuji, A., Tsuji, K., Shinomiya, K., Olson, E.N., Koopman, P., and Noda, M., *Coordinated expression of scleraxis and Sox9 genes during embryonic development of tendons and cartilage.* J Orthop Res. 2002; 20(4): p. 827-33.
8. Tozer, S. and Duprez, D., *Tendon and ligament: development, repair and disease.* Birth Defects Res C Embryo Today. 2005; 75(3): p. 226-36.
9. Benjamin, M. and Ralphs, J.R., *The cell and developmental biology of tendons and ligaments.* Int Rev Cytol. 2000; 196: p. 85-130.
10. Schweitzer, R., Chyung, J.H., Murtaugh, L.C., Brent, A.E., Rosen, V., Olson, E.N., Lassar, A., and Tabin, C.J., *Analysis of the tendon cell fate using Scleraxis, a specific marker for tendons and ligaments.* Development. 2001; 128(19): p. 3855-66.
11. Brent, A.E., Schweitzer, R., and Tabin, C.J., *A somitic compartment of tendon progenitors.* Cell. 2003; 113(2): p. 235-48.
12. Edom-Vovard, F. and Duprez, D., *Signals regulating tendon formation during chick embryonic development.* Dev Dyn. 2004; 229(3): p. 449-57.
13. Shaw, H.M., Vazquez, O.T., Mcgonagle, D., Bydder, G., Santer, R.M., and Benjamin, M., *Development of the human Achilles tendon enthesis organ.* J Anat. 2008; 213(6): p. 718-24.
14. Putz, R. and Muller-Gerbl, M., *[Anatomy and pathology of tendons].* Orthopade. 1995; 24(3): p. 180-6.
15. Drenckhahn, D., *Allgemeine Muskellehre*, in *Anatomie - makroskopische Anatomie, Histologie, Embryologie, Zellbiologie*, Benninghoff, A. and Drenckhahn, D., Editors. 2008, Elsevier: München. p. 245-246.
16. Matschke, S., Kessler, T., Hochstein, P., and Wentzensen, A., *Gutachterliche Aspekte bei der Beurteilung der distalen Bizepssehnenruptur.* Trauma und Berufskrankheit. 1999; 1(3): p. 264-269.
17. Hartright, D., Bulter, A.M., Gillies, R.M., Bruce, W.J., and Walsh, W.R., *Biomechanical and Clinical Evaluation of Tendon and Ligaments*, in *Repair and regeneration of ligaments, tendons, and joint capsule*, Walsh, W.R., Editor. 2006, Humana Press: Totowa, N.J. p. 185-200.
18. Hintermann, B., *[Biomechanical aspects of muscle-tendon functions].* Orthopade. 1995; 24(3): p. 187-92.
19. Ingelmark, B.E., *Der Bau der Sehnen während verschiedener Altersperioden und unter wechselnden funktionellen Bedingungen. I.* Cells Tissues Organs. 1948; 6(1-2): p. 113-140.
20. Haines, R.W., *The Laws of Muscle and Tendon Growth.* J Anat. 1932; 66(Pt 4): p. 578-85.
21. Sharma, P. and Maffulli, N., *Tendon injury and tendinopathy: healing and repair.* J Bone Joint Surg Am. 2005; 87(1): p. 187-202.
22. Welsch, U., ed. *Lehrbuch Histologie*. 2 ed. 2006, Elsevier: München. 141-147; 298.
23. Haraldsson, B.T., Aagaard, P., Qvortrup, K., Bojsen-Moller, J., Krogsgaard, M., Koskinen, S., Kjaer, M., and Magnusson, S.P., *Lateral force transmission between human tendon fascicles.* Matrix Biol. 2008; 27(2): p. 86-95.
24. Kastelic, J., Galeski, A., and Baer, E., *The multicomposite structure of tendon.* Connect Tissue Res. 1978; 6(1): p. 11-23.
25. Józsa, L.G. and Kannus, P., *Human tendons : anatomy, physiology, and pathology*. 1997, Human Kinetics: Champaign, IL. p. 47.
26. Williams, J.G., *Achilles tendon lesions in sport.* Sports Med. 1986; 3(2): p. 114-35.

27. Mcneilly, C.M., Banes, A.J., Benjamin, M., and Ralphs, J.R., *Tendon cells in vivo form a three dimensional network of cell processes linked by gap junctions.* J Anat. 1996; 189 (Pt 3): p. 593-600.
28. Chuen, F.S., Chuk, C.Y., Ping, W.Y., Nar, W.W., Kim, H.L., and Ming, C.K., *Immunohistochemical characterization of cells in adult human patellar tendons.* J Histochem Cytochem. 2004; 52(9): p. 1151-7.
29. Kannus, P., Józsa, L., and Jarvinnen, M., *Basic science of tendons*, in *Principles and practice of orthopaedic sports medicine*, Garrett, W.E., Speer, K.P., and Kirkendall, D.T., Editors. 2000, Lippincott Williams & Wilkins: Philadelphia. p. 21-37.
30. Ippolito, E., Natali, P.G., Postacchini, F., Accinni, L., and De Martino, C., *Morphological, immunochemical, and biochemical study of rabbit achilles tendon at various ages.* J Bone Joint Surg Am. 1980; 62(4): p. 583-98.
31. Jozsa, L., Balint, J.B., Reffy, A., and Demel, Z., *Histochemical and ultrastructural study of adult human tendon.* Acta Histochem. 1979; 65(2): p. 250-7.
32. Clegg, P.D., Strassburg, S., and Smith, R.K., *Cell phenotypic variation in normal and damaged tendons.* Int J Exp Pathol. 2007; 88(4): p. 227-35.
33. Vailas, A.C., Tipton, C.M., Laughlin, H.L., Tcheng, T.K., and Matthes, R.D., *Physical activity and hypophysectomy on the aerobic capacity of ligaments and tendons.* J Appl Physiol. 1978; 44(4): p. 542-6.
34. Kvist, M., Jozsa, L., Jarvinen, M.J., and Kvist, H., *Chronic Achilles paratenonitis in athletes: a histological and histochemical study.* Pathology. 1987; 19(1): p. 1-11.
35. Rosso, F., Giordano, A., Barbarisi, M., and Barbarisi, A., *From cell-ECM interactions to tissue engineering.* J Cell Physiol. 2004; 199(2): p. 174-80.
36. Kannus, P., *Structure of the tendon connective tissue.* Scand J Med Sci Sports. 2000; 10(6): p. 312-20.
37. Amiel, D., Frank, C., Harwood, F., Fronek, J., and Akeson, W., *Tendons and ligaments: a morphological and biochemical comparison.* J Orthop Res. 1983; 1(3): p. 257-65.
38. O'brien, M., *Structure and metabolism of tendons.* Scand J Med Sci Sports. 1997; 7(2): p. 55-61.
39. Kühn, K., *The classical collagens: Types I, II, and III*, in *Structure and function of collagen types*, Mayne, R. and Burgeson, R.E., Editors. 1987, Academic Press: Orlando. p. 1-42.
40. Cross, P.C. and Mercer, K.L., *Cell and tissue ultrastructure : a functional perspective*. 1993, New York: W.H. Freeman. p. 70-72.
41. Goodship, A.E., Birch, H.L., and Wilson, A.M., *The pathobiology and repair of tendon and ligament injury.* Vet Clin North Am Equine Pract. 1994; 10(2): p. 323-49.
42. Starborg, T., Lu, Y., Huffman, A., Holmes, D.F., and Kadler, K.E., *Electron microscope 3D reconstruction of branched collagen fibrils in vivo.* Scand J Med Sci Sports. 2009; 19(4): p. 547-52.
43. Silver, F.H., Freeman, J.W., and Bradica, G., *Structure and Function of Ligaments, Tendons, and Joint Capsule*, in *Repair and regeneration of ligaments, tendons, and joint capsule*, Walsh, W.R., Editor. 2006, Humana Press: Totowa, N.J. p. 5-6.
44. James, R., Kesturu, G., Balian, G., and Chhabra, A.B., *Tendon: biology, biomechanics, repair, growth factors, and evolving treatment options.* J Hand Surg Am. 2008; 33(1): p. 102-12.
45. Liu, S.H., Yang, R.S., Al-Shaikh, R., and Lane, J.M., *Collagen in tendon, ligament, and bone healing. A current review.* Clin Orthop Relat Res. 1995(318): p. 265-78.
46. Linsenmayer, T.F., Gibney, E., Igoe, F., Gordon, M.K., Fitch, J.M., Fessler, L.I., and Birk, D.E., *Type V collagen: molecular structure and fibrillar organization of the chicken alpha 1(V) NH2-terminal domain, a putative regulator of corneal fibrillogenesis.* J Cell Biol. 1993; 121(5): p. 1181-9.
47. Dressler, M.R., Butler, D.L., Wenstrup, R., Awad, H.A., Smith, F., and Boivin, G.P., *A potential mechanism for age-related declines in patellar tendon biomechanics.* J Orthop Res. 2002; 20(6): p. 1315-22.
48. Mithieux, S.M. and Weiss, A.S., *Elastin.* Adv Protein Chem. 2005; 70: p. 437-61.
49. Derwin, K.A., Soslowsky, L.J., Kimura, J.H., and Plaas, A.H., *Proteoglycans and glycosaminoglycan fine structure in the mouse tail tendon fascicle.* J Orthop Res. 2001; 19(2): p. 269-77.
50. Zhang, G., Young, B.B., Ezura, Y., Favata, M., Soslowsky, L.J., Chakravarti, S., and Birk, D.E., *Development of tendon structure and function: regulation of collagen fibrillogenesis. >*. 2005; 5(1): p. 5-21.
51. Yoon, J.H. and Halper, J., *Tendon proteoglycans: biochemistry and function.* J Musculoskelet Neuronal Interact. 2005; 5(1): p. 22-34.
52. Sharma, P. and Maffulli, N., *Basic biology of tendon injury and healing.* Surgeon. 2005; 3(5): p. 309-16.

53. Carr, A.J. and Norris, S.H., *The blood supply of the calcaneal tendon.* J Bone Joint Surg Br. 1989; 71(1): p. 100-1.
54. Lundborg, G., Eiken, O., and Rank, F., *Synovium as a nutritional medium in tendon grafting.* Handchirurgie. 1977; 9(3): p. 107-11.
55. Chen, T.M., Rozen, W.M., Pan, W.R., Ashton, M.W., Richardson, M.D., and Taylor, G.I., *The arterial anatomy of the Achilles tendon: anatomical study and clinical implications.* Clin Anat. 2009; 22(3): p. 377-85.
56. Rees, J.D., Maffulli, N., and Cook, J., *Management of tendinopathy.* Am J Sports Med. 2009; 37(9): p. 1855-67.
57. Kannus, P., Paavola, M., Paakkala, T., Parkkari, J., Jarvinen, T., and Jarvinen, M., *Pathophysiologie des Sehnenuberlastungsschadens.* Radiologe. 2002; 42(10): p. 766-70.
58. Arner, O., Lindholm, A., and Orell, S.R., *Histologic changes in subcutaneous rupture of the Achilles tendon; a study of 74 cases.* Acta Chir Scand. 1959; 116(5-6): p. 484-90.
59. Tallon, C., Maffulli, N., and Ewen, S.W., *Ruptured Achilles tendons are significantly more degenerated than tendinopathic tendons.* Med Sci Sports Exerc. 2001; 33(12): p. 1983-90.
60. Kannus, P. and Jozsa, L., *Histopathological changes preceding spontaneous rupture of a tendon. A controlled study of 891 patients.* J Bone Joint Surg Am. 1991; 73(10): p. 1507-25.
61. Lohr, J.F. and Uhthoff, H.K., *Epidemiologie und Pathophysiologie der Rotatorenmanschettenrupturen.* Orthopade. 2007; 36(9): p. 788-95.
62. Uhthoff, H.K. and Sano, H., *Pathology of failure of the rotator cuff tendon.* Orthop Clin North Am. 1997; 28(1): p. 31-41.
63. Evans, R.O., Hughes, P.J., and Sonnabend, D.H., *Rotator Cuff*, in *Repair and regeneration of ligaments, tendons, and joint capsule*, Walsh, W.R., Editor. 2006, Humana Press: Totowa, N.J. p. 5-6.
64. Maffulli, N., *Rupture of the Achilles tendon.* J Bone Joint Surg Am. 1999; 81(7): p. 1019-36.
65. Werd, M.B., *Achilles tendon sports injuries: a review of classification and treatment.* J Am Podiatr Med Assoc. 2007; 97(1): p. 37-48.
66. Amlang, M.H. and Zwipp, H., *[Damage to large tendons: Achilles, patellar and quadriceps tendons].* Chirurg. 2006; 77(7): p. 637-49, quiz 649.
67. Tan, G., Sabb, B., and Kadakia, A.R., *Non-surgical management of Achilles ruptures.* Foot Ankle Clin. 2009; 14(4): p. 675-84.
68. Loew, M., Habermeyer, P., Wiedemann, E., Rickert, M., and Gohlke, F., *Empfehlungen zu Diagnostik und Begutachtung der traumatischen Rotatorenmanschettenlasion.* Unfallchirurg. 2000; 103(5): p. 417-26.
69. Seradge, H., *Elongation of the repair configuration following flexor tendon repair.* J Hand Surg Am. 1983; 8(2): p. 182-5.
70. Gelberman, R.H., Boyer, M.I., Brodt, M.D., Winters, S.C., and Silva, M.J., *The effect of gap formation at the repair site on the strength and excursion of intrasynovial flexor tendons. An experimental study on the early stages of tendon-healing in dogs.* J Bone Joint Surg Am. 1999; 81(7): p. 975-82.
71. Peacock, E.E., Jr., *Fundamental Aspects of Wound Healing Relating to the Restoration of Gliding Function after Tendon Repair.* Surg Gynecol Obstet. 1964; 119: p. 241-50.
72. Strickland, J.W., *The scientific basis for advances in flexor tendon surgery.* J Hand Ther. 2005; 18(2): p. 94-110; quiz 111.
73. Dahlgren, L.A., Mohammed, H.O., and Nixon, A.J., *Expression of insulin-like growth factor binding proteins in healing tendon lesions.* J Orthop Res. 2006; 24(2): p. 183-92.
74. Kashiwagi, K., Mochizuki, Y., Yasunaga, Y., Ishida, O., Deie, M., and Ochi, M., *Effects of transforming growth factor-beta 1 on the early stages of healing of the Achilles tendon in a rat model.* Scand J Plast Reconstr Surg Hand Surg. 2004; 38(4): p. 193-7.
75. Spindler, K.P., Nanney, L.B., and Davidson, J.M., *Proliferative responses to platelet-derived growth factor in young and old rat patellar tendon.* Connect Tissue Res. 1995; 31(2): p. 171-7.
76. Yoshikawa, T., Tohyama, H., Enomoto, H., Matsumoto, H., Toyama, Y., and Yasuda, K., *Expression of vascular endothelial growth factor and angiogenesis in patellar tendon grafts in the early phase after anterior cruciate ligament reconstruction.* Knee Surg Sports Traumatol Arthrosc. 2006; 14(9): p. 804-10.
77. Boyer, M.I., Watson, J.T., Lou, J., Manske, P.R., Gelberman, R.H., and Cai, S.R., *Quantitative variation in vascular endothelial growth factor mRNA expression during early flexor tendon healing: an investigation in a canine model.* J Orthop Res. 2001; 19(5): p. 869-72.
78. Bluman, E.M., Allen, S.D., and Fadale, P.D., *Tendon Repair and Regeneration: An Overview*, in *Repair and regeneration of ligaments, tendons, and joint capsule*, Walsh, W.R., Editor. 2006, Humana Press: Totowa, N.J. p. 5-6.

79. Pierce, G.F., Mustoe, T.A., Lingelbach, J., Masakowski, V.R., Griffin, G.L., Senior, R.M., and Deuel, T.F., *Platelet-derived growth factor and transforming growth factor-beta enhance tissue repair activities by unique mechanisms.* J Cell Biol. 1989; 109(1): p. 429-40.
80. Grillo, H.C., *Origin of fibroblasts in wound healing. An autoradiographic study of inhibition of cellular proliferation by local x-irradiation.* Ann Surg. 1963; 157: p. 453-67.
81. Stephens, P.C., Dona, E., Niechoda, B., Clarke, T., and Gianoutsos, M.P., *Tendons of the Hand*, in *Repair and regeneration of ligaments, tendons, and joint capsule*, Walsh, W.R., Editor. 2006, Humana Press: Totowa, N.J. p. 67.
82. Garner, W.L., Mcdonald, J.A., Koo, M., Kuhn, C., 3rd, and Weeks, P.M., *Identification of the collagen-producing cells in healing flexor tendons.* Plast Reconstr Surg. 1989; 83(5): p. 875-9.
83. Cheung, D.T., Dicesare, P., Benya, P.D., Libaw, E., and Nimni, M.E., *The presence of intermolecular disulfide cross-links in type III collagen.* J Biol Chem. 1983; 258(12): p. 7774-8.
84. Tillman, L. and Chasan, N., *Properties of dense connective tissue and wound healing*, in *Management of common musculoskeletal disorders*, Hertling, D., Editor. 2006, Lippincott Williams & Wilkins: Philadelphia. p. 22.
85. Kasperczyk, W.J., Bosch, U., Oestern, H.J., and Tscherne, H., *Staging of patellar tendon autograft healing after posterior cruciate ligament reconstruction. A biomechanical and histological study in a sheep model.* Clin Orthop Relat Res. 1993(286): p. 271-82.
86. Strickland, J.W., *Development of flexor tendon surgery: twenty-five years of progress.* J Hand Surg Am. 2000; 25(2): p. 214-35.
87. Lynch, S.A. and Renstrom, P.A., *Treatment of acute lateral ankle ligament rupture in the athlete. Conservative versus surgical treatment.* Sports Med. 1999; 27(1): p. 61-71.
88. Hastings, D.E., *The non-operative management of collateral ligament injuries of the knee joint.* Clin Orthop Relat Res. 1980(147): p. 22-8.
89. Grood, E.S. and Butler, D.L., *Models of ligament repairs and grafts*, in *Symposium on Sports Medicine, The Knee : Denver, Colorado, April, 1982*, Finerman, G., American Academy of Orthopaedic Surgeons., and National Institutes of Health (U.S.), Editors. 1985, C.V. Mosby: St. Louis. p. 169-181.
90. Moller, M., Movin, T., Granhed, H., Lind, K., Faxen, E., and Karlsson, J., *Acute rupture of tendon Achillis. A prospective randomised study of comparison between surgical and non-surgical treatment.* J Bone Joint Surg Br. 2001; 83(6): p. 843-8.
91. Alfredson, H., Masci, L., and Ohberg, L., *Partial midportion Achilles tendon ruptures: new sonographic findings helpful for diagnosis.* Br J Sports Med. 2009; 45(5): p. 429-32.
92. Reill, P., *[Various tendon suture techniques and their follow-up care].* Orthopade. 1995; 24(3): p. 275-83.
93. Tang, J.B., *Clinical outcomes associated with flexor tendon repair.* Hand Clin. 2005; 21(2): p. 199-210.
94. Cook, J.J. and Cook, E.A., *Bioscaffolds and the reconstruction of ligaments and tendons in the foot and ankle.* Clin Podiatr Med Surg. 2009; 26(4): p. 535-43.
95. Amis, A.A., *Artificial Ligaments*, in *Repair and regeneration of ligaments, tendons, and joint capsule*, Walsh, W.R., Editor. 2006, Humana Press: Totowa, N.J. p. 233-34.
96. Bruckner, H., *[A new method for plastic surgery of cruciate ligaments].* Chirurg. 1966; 37(9): p. 413-4.
97. Haasters, F., Ockert, B., Mutschler, W., and Kessler, M.A., *[Late patellar tendon rupture 10 years after anterior cruciate ligament reconstruction using a bone-patellar tendon-bone graft].* Unfallchirurg. 2009; 112(8): p. 728-33.
98. Zaffagnini, S., Marcacci, M., Lo Presti, M., Giordano, G., Iacono, F., and Neri, M.P., *Prospective and randomized evaluation of ACL reconstruction with three techniques: a clinical and radiographic evaluation at 5 years follow-up.* Knee Surg Sports Traumatol Arthrosc. 2006; 14(11): p. 1060-9.
99. Spindler, K.P., Kuhn, J.E., Freedman, K.B., Matthews, C.E., Dittus, R.S., and Harrell, F.E., Jr., *Anterior cruciate ligament reconstruction autograft choice: bone-tendon-bone versus hamstring: does it really matter? A systematic review.* Am J Sports Med. 2004; 32(8): p. 1986-95.
100. Pinczewski, L.A., Lyman, J., Salmon, L.J., Russell, V.J., Roe, J., and Linklater, J., *A 10-year comparison of anterior cruciate ligament reconstructions with hamstring tendon and patellar tendon autograft: a controlled, prospective trial.* Am J Sports Med. 2007; 35(4): p. 564-74.
101. Liden, M., Ejerhed, L., Sernert, N., Laxdal, G., and Kartus, J., *Patellar tendon or semitendinosus tendon autografts for anterior cruciate ligament reconstruction: a prospective, randomized study with a 7-Year follow-up.* Am J Sports Med. 2007; 35(5): p. 740-8.
102. Biau, D.J., Tournoux, C., Katsahian, S., Schranz, P., and Nizard, R. (2007) *ACL reconstruction: a meta-analysis of functional scores (Structured abstract)*. Clinical Orthopaedics and Related Research, 180-187.

103. Pinczewski, L.A., Lyman, J., Salmon, L.J., Russell, V.J., Roe, J., and Linklater, J., *A 10-year comparison of anterior cruciate ligament reconstructions with hamstring tendon and patellar tendon autograft: a controlled, prospective trial.* Scandinavian Journal of Medicine & Science in Sports. 2007; 17(5): p. 611-611.
104. Ho, J.Y. and Miller, S.L., *Allografts in the treatment of athletic injuries of the shoulder.* Sports Med Arthrosc. 2007; 15(3): p. 149-57.
105. Mantone, J.K., Burkhead, W.Z., Jr., and Noonan, J., Jr., *Nonoperative treatment of rotator cuff tears.* Orthop Clin North Am. 2000; 31(2): p. 295-311.
106. Conti, M., Garofalo, R., Delle Rose, G., Massazza, G., Vinci, E., Randelli, M., and Castagna, A., *Post-operative rehabilitation after surgical repair of the rotator cuff.* Chir Organi Mov. 2009; 93 Suppl 1: p. S55-63.
107. Strom, A.C. and Casillas, M.M., *Achilles tendon rehabilitation.* Foot Ankle Clin. 2009; 14(4): p. 773-82.
108. Aoki, M., Kubota, H., Pruitt, D.L., and Manske, P.R., *Biomechanical and histologic characteristics of canine flexor tendon repair using early postoperative mobilization.* J Hand Surg Am. 1997; 22(1): p. 107-14.
109. Bring, D.K., Reno, C., Renstrom, P., Salo, P., Hart, D.A., and Ackermann, P.W., *Joint immobilization reduces the expression of sensory neuropeptide receptors and impairs healing after tendon rupture in a rat model.* J Orthop Res. 2009; 27(2): p. 274-80.
110. Bring, D.K., Kreicbergs, A., Renstrom, P.A., and Ackermann, P.W., *Physical activity modulates nerve plasticity and stimulates repair after Achilles tendon rupture.* J Orthop Res. 2007; 25(2): p. 164-72.
111. Koo, S.S. and Burkhart, S.S., *Rehabilitation following arthroscopic rotator cuff repair.* Clin Sports Med. 2010; 29(2): p. 203-11, vii.
112. Kitis, P.T., Buker, N., and Kara, I.G., *Comparison of two methods of controlled mobilisation of repaired flexor tendons in zone 2.* Scand J Plast Reconstr Surg Hand Surg. 2009; 43(3): p. 160-5.
113. Favard, L., Bacle, G., and Berhouet, J., *Rotator cuff repair.* Joint Bone Spine. 2007; 74(6): p. 551-557.
114. Van Grinsven, S., Van Cingel, R.E., Holla, C.J., and Van Loon, C.J., *Evidence-based rehabilitation following anterior cruciate ligament reconstruction.* Knee Surg Sports Traumatol Arthrosc. 2010; 18(8): p. 1128-44.
115. Klintberg, I.H., Gunnarsson, A.C., Svantesson, U., Styf, J., and Karlsson, J., *Early loading in physiotherapy treatment after full-thickness rotator cuff repair: a prospective randomized pilot-study with a two-year follow-up.* Clin Rehabil. 2009; 23(7): p. 622-38.
116. Gillies, H. and Chalmers, J., *The management of fresh ruptures of the tendo achillis.* J Bone Joint Surg Am. 1970; 52(2): p. 337-43.
117. Cohen, J.C., *Anatomy and biomechanical aspects of the gastrocsoleus complex.* Foot Ankle Clin. 2009; 14(4): p. 617-26.
118. Roesgen, M., *Unterschenkel*, in *Chirurgische Operationslehre - Spezielle Anatomie, Indikationen, Technik, Komplikationen; Bd. 10*, Hierholzer, G., Anetzberger, H., and Kremer, K., Editors. 1997, Thieme Verlag: Stuttgart. p. 305-309.
119. Lill, H., Moor, C., Schmidt, A., and Echtermeyer, V., *[Current status of treatment of Achilles tendon ruptures. Results of a nationwide survey in Germany].* Chirurg. 1996; 67(11): p. 1160-5.
120. Rosenzweig, S. and Azar, F.M., *Open repair of acute Achilles tendon ruptures.* Foot Ankle Clin. 2009; 14(4): p. 699-709.
121. Ma, G.W. and Griffith, T.G., *Percutaneous repair of acute closed ruptured achilles tendon: a new technique.* Clin Orthop Relat Res. 1977(128): p. 247-55.
122. Bijlsma, T. and Van Der Werken, C., *Operative treatment of achilles tendon rupture: a minimally invasive technique allowing functional after-treatment.* Orthopedics and Traumatology. 2000; 8(4): p. 285-290.
123. Davies, M.S. and Solan, M., *Minimal incision techniques for acute Achilles repair.* Foot Ankle Clin. 2009; 14(4): p. 685-97.
124. Thermann, H., Zwipp, H., and Tscherne, H., *Funktionelles Behandlungskonzept der frischen Achillessehnenruptur. Zweijahresergebnisse einer prospektiv-randomisierten Studie.* Unfallchirurg. 1995; 98(1): p. 21-32.
125. Wagner, C. and Wentzensen, A., *Unterschenkel und Sprunggelenk - Verletzungen*, in *Praxis der Orthopädie und Unfallchirurgie*, Wirth, C.-J. and Mutschler, W., Editors. 2009, Thieme Verlag: Stuttgart. p. 680-704.
126. Thermann, H. and Becher, C., *Nonoperative Management of Acute Ruptures*, in *The Achilles Tendon: Treatment and Rehabilitation*, Nunley, J.A., Editor. 2008, Springer: Berlin. p. 41-53.

127. Boes, M.T., Mccann, P.D., and Dines, D.M., *Diagnosis and management of massive rotator cuff tears: the surgeon's dilemma.* Instr Course Lect. 2006; 55: p. 45-57.
128. Pape, D. and Kohn, D., *Schulter und Schultergürtel - Erkrankungen*, in *Orthopädie und Unfallchirurgie : Facharztwissen nach der neuen Weiterbildungsordnung*, Scharf, H.-P. and Anagnostakos, K., Editors. 2009, Urban & Fischer in Elsevier: München {[u.a.]. p. 449.
129. Arroyo, J.S., Hershon, S.J., and Bigliani, L.U., *Special considerations in the athletic throwing shoulder.* Orthop Clin North Am. 1997; 28(1): p. 69-78.
130. Rolf, O. and Gohlke, F., *Schultergelenk nud Oberarm - Degenerative Erkrankungen*, in *Praxis der Orthopädie und Unfallchirurgie*, Wirth, C.-J. and Mutschler, W., Editors. 2009, Thieme Verlag: Stuttgart. p. 834-7.
131. Fukuda, H., *The management of partial-thickness tears of the rotator cuff.* J Bone Joint Surg Br. 2003; 85(1): p. 3-11.
132. Burkhart, S.S., Nottage, W.M., Ogilvie-Harris, D.J., Kohn, H.S., and Pachelli, A., *Partial repair of irreparable rotator cuff tears.* Arthroscopy. 1994; 10(4): p. 363-70.
133. Dietz, S.O., Habermeyer, P., and Magosch, P., *Stand in der Versorgung der Rotatorenmanschettenruptur.* Zentralbl Chir. 2002; 127(3): p. 194-202.
134. Levy, H.J., Uribe, J.W., and Delaney, L.G., *Arthroscopic assisted rotator cuff repair: preliminary results.* Arthroscopy. 1990; 6(1): p. 55-60.
135. Moser, M., Jablonski, M.V., Horodyski, M., and Wright, T.W., *Functional outcome of surgically treated massive rotator cuff tears: a comparison of complete repair, partial repair, and debridement.* Orthopedics. 2007; 30(6): p. 479-82.
136. Melillo, A.S., Savoie, F.H., 3rd, and Field, L.D., *Massive rotator cuff tears: debridement versus repair.* Orthop Clin North Am. 1997; 28(1): p. 117-24.
137. Burkhart, S.S., *The principle of margin convergence in rotator cuff repair as a means of strain reduction at the tear margin.* Ann Biomed Eng. 2004; 32(1): p. 166-70.
138. Burkhart, S.S., Esch, J.C., and Jolson, R.S., *The rotator crescent and rotator cable: an anatomic description of the shoulder's "suspension bridge".* Arthroscopy. 1993; 9(6): p. 611-6.
139. Kasten, P. and Loew, M., *Differenzialtherapie massiver Rotatorenmanschettenlasionen.* Orthopade. 2007; 36(9): p. 855-61.
140. Gupta, R., Leggin, B.G., and Iannotti, J.P., *Results of surgical repair of full-thickness tears of the rotator cuff.* Orthop Clin North Am. 1997; 28(2): p. 241-8.
141. Cofield, R.H., Parvizi, J., Hoffmeyer, P.J., Lanzer, W.L., Ilstrup, D.M., and Rowland, C.M., *Surgical repair of chronic rotator cuff tears. A prospective long-term study.* J Bone Joint Surg Am. 2001; 83-A(1): p. 71-7.
142. Bennett, W.F., *Arthroscopic repair of massive rotator cuff tears: a prospective cohort with 2- to 4-year follow-up.* Arthroscopy. 2003; 19(4): p. 380-90.
143. Lichtenberg, S., Liem, D., Magosch, P., and Habermeyer, P., *Influence of tendon healing after arthroscopic rotator cuff repair on clinical outcome using single-row Mason-Allen suture technique: a prospective, MRI controlled study.* Knee Surg Sports Traumatol Arthrosc. 2006; 14(11): p. 1200-6.
144. Branam, B.R. and Johnson, D.L., *Allografts in knee surgery.* Orthopedics. 2007; 30(11): p. 925-9.
145. Kuhn, M.A. and Ross, G., *Allografts in the treatment of anterior cruciate ligament injuries.* Sports Med Arthrosc. 2007; 15(3): p. 133-8.
146. Fanelli, G.C. and Tomaszewski, D.J., *Allograft use in the treatment of the multiple ligament injured knee.* Sports Med Arthrosc. 2007; 15(3): p. 139-48.
147. Abrams, J.S., *Arthroscopic approach to massive rotator cuff tears.* Instr Course Lect. 2006; 55: p. 59-66.
148. Coghlan, J., A., Buchbinder, R., Green, S., Johnston Renea, V., and Bell Simon, N. (2008) *Surgery for rotator cuff disease*. Cochrane Database of Systematic Reviews, DOI: 10.1002/14651858.CD005619.pub2.
149. Bicos, J., Mazzocca, A.D., Hallab, N., Santangelo, S., and Bach, B.R., Jr., *The multi-suture technique for rotator cuff repair: a biomechanical evaluation.* Orthopedics. 2007; 30(11): p. 910-9.
150. Luring, C., Diedrich, O., Kock, F.X., Grifka, J., and Tingart, M., *Aktuelle operative Therapiestrategien der Rotatorenmanschettenruptur an deutschen Kliniken.* Orthopade. 2007; 36(9): p. 810-6.
151. Chhabra, A., Goradia, V.K., Francke, E.I., Baer, G.S., Monahan, T., Kline, A.J., and Miller, M.D., *In vitro analysis of rotator cuff repairs: a comparison of arthroscopically inserted tacks or anchors with open transosseous repairs.* Arthroscopy. 2005; 21(3): p. 323-7.
152. Kettler, M., Kurtoglu, E., Grifka, J., and Tingart, M., *Die arthroskopische Rotatorenmanschettennaht. Ankerplatzierung, Naht- und Knotentechniken.* Orthopade. 2007; 36(9): p. 862-7.

153. Coons, D.A. and Alan Barber, F., *Tendon graft substitutes-rotator cuff patches.* Sports Med Arthrosc. 2006; 14(3): p. 185-90.
154. Moore, D.R., Cain, E.L., Schwartz, M.L., and Clancy, W.G., Jr., *Allograft reconstruction for massive, irreparable rotator cuff tears.* Am J Sports Med. 2006; 34(3): p. 392-6.
155. Nasca, R.J., *The use of freeze-dried allografts in the management of global rotator cuff tears.* Clin Orthop Relat Res. 1988(228): p. 218-26.
156. Wong, I., Burns, J., and Snyder, S., *Arthroscopic GraftJacket repair of rotator cuff tears.* J Shoulder Elbow Surg. 2010; 19(2 Suppl): p. 104-9.
157. Bond, J.L., Dopirak, R.M., Higgins, J., Burns, J., and Snyder, S.J., *Arthroscopic replacement of massive, irreparable rotator cuff tears using a GraftJacket allograft: technique and preliminary results.* Arthroscopy. 2008; 24(4): p. 403-409 e1.
158. Burkhart, S.S. and Lo, I.K., *Arthroscopic rotator cuff repair.* J Am Acad Orthop Surg. 2006; 14(6): p. 333-46.
159. Huang, D., Balian, G., and Chhabra, A.B., *Tendon tissue engineering and gene transfer: the future of surgical treatment.* J Hand Surg Am. 2006; 31(5): p. 693-704.
160. Langer, R. and Vacanti, J.P., *Tissue engineering.* Science. 1993; 260(5110): p. 920-6.
161. Liu, Y., Ramanath, H.S., and Wang, D.A., *Tendon tissue engineering using scaffold enhancing strategies.* Trends Biotechnol. 2008; 26(4): p. 201-9.
162. Liu, J., Bian, Z., Kuijpers-Jagtman, A.M., and Von Den Hoff, J.W., *Skin and oral mucosa equivalents: construction and performance.* Orthod Craniofac Res. 2010; 13(1): p. 11-20.
163. Hibi, H., Yamada, Y., Ueda, M., and Endo, Y., *Alveolar cleft osteoplasty using tissue-engineered osteogenic material.* Int J Oral Maxillofac Surg. 2006; 35(6): p. 551-5.
164. Ueda, M., Yamada, Y., Kagami, H., and Hibi, H., *Injectable bone applied for ridge augmentation and dental implant placement: human progress study.* Implant Dent. 2008; 17(1): p. 82-90.
165. Atala, A., Bauer, S.B., Soker, S., Yoo, J.J., and Retik, A.B., *Tissue-engineered autologous bladders for patients needing cystoplasty.* Lancet. 2006; 367(9518): p. 1241-6.
166. Skalak, R., *Tissue engineering : proceedings of a workshop held at Granlibakken, Lake Tahoe, Calif., February 26 - 29, 1988*. UCLA symposia on molecular and cellular biology ;. 1988, New York: Liss. XX.
167. Bagnaninchi, P.O., Yang, Y., El Haj, A.J., and Maffulli, N., *Tissue engineering for tendon repair.* Br J Sports Med. 2007; 41(8): p. e10; discussion e10.
168. Khademhosseini, A., Langer, R., Borenstein, J., and Vacanti, J.P., *Microscale technologies for tissue engineering and biology.* Proc Natl Acad Sci U S A. 2006; 103(8): p. 2480-7.
169. Habibovic, P., Woodfield, T., De Groot, K., and Van Blitterswijk, C., *Predictive value of in vitro and in vivo assays in bone and cartilage repair--what do they really tell us about the clinical performance?* Adv Exp Med Biol. 2006; 585: p. 327-60.
170. De Deyne, P.G. and Kladakis, S.M., *Bioscaffolds in tissue engineering: a rationale for use in the reconstruction of musculoskeletal soft tissues.* Clin Podiatr Med Surg. 2005; 22(4): p. 521-32, v.
171. Athanasiou, K.A., Agrawal, C.M., Barber, F.A., and Burkhart, S.S., *Orthopaedic applications for PLA-PGA biodegradable polymers.* Arthroscopy. 1998; 14(7): p. 726-37.
172. Cornwell, K.G., Landsman, A., and James, K.S., *Extracellular matrix biomaterials for soft tissue repair.* Clin Podiatr Med Surg. 2009; 26(4): p. 507-23.
173. Defranco, M.J., Derwin, K., and Iannotti, J.P., *New therapies in tendon reconstruction.* J Am Acad Orthop Surg. 2004; 12(5): p. 298-304.
174. Cao, D., Liu, W., Wei, X., Xu, F., Cui, L., and Cao, Y., *In vitro tendon engineering with avian tenocytes and polyglycolic acids: a preliminary report.* Tissue Eng. 2006; 12(5): p. 1369-77.
175. Deng, D., Liu, W., Xu, F., Yang, Y., Zhou, G., Zhang, W.J., Cui, L., and Cao, Y., *Engineering human neo-tendon tissue in vitro with human dermal fibroblasts under static mechanical strain.* Biomaterials. 2009; 30(35): p. 6724-30.
176. Cao, Y., Liu, Y., Liu, W., Shan, Q., Buonocore, S.D., and Cui, L., *Bridging tendon defects using autologous tenocyte engineered tendon in a hen model.* Plast Reconstr Surg. 2002; 110(5): p. 1280-9.
177. Xu, L., Cao, D., Liu, W., Zhou, G., Zhang, W.J., and Cao, Y., *In vivo engineering of a functional tendon sheath in a hen model.* Biomaterials. 2010; 31(14): p. 3894-902.
178. Lee, D.K., *A preliminary study on the effects of acellular tissue graft augmentation in acute Achilles tendon ruptures.* J Foot Ankle Surg. 2008; 47(1): p. 8-12.
179. Zantop, T., Gilbert, T.W., Yoder, M.C., and Badylak, S.F., *Extracellular matrix scaffolds are repopulated by bone marrow-derived cells in a mouse model of achilles tendon reconstruction.* J Orthop Res. 2006; 24(6): p. 1299-309.

180. Chen, J.M., Willers, C., Xu, J., Wang, A., and Zheng, M.H., *Autologous tenocyte therapy using porcine-derived bioscaffolds for massive rotator cuff defect in rabbits.* Tissue Eng. 2007; 13(7): p. 1479-91.
181. Walton, J.R., Bowman, N.K., Khatib, Y., Linklater, J., and Murrell, G.A., *Restore orthobiologic implant: not recommended for augmentation of rotator cuff repairs.* J Bone Joint Surg Am. 2007; 89(4): p. 786-91.
182. Iannotti, J.P., Codsi, M.J., Kwon, Y.W., Derwin, K., Ciccone, J., and Brems, J.J., *Porcine small intestine submucosa augmentation of surgical repair of chronic two-tendon rotator cuff tears. A randomized, controlled trial.* J Bone Joint Surg Am. 2006; 88(6): p. 1238-44.
183. Macleod, T.M., Williams, G., Sanders, R., and Green, C.J., *Histological evaluation of Permacol as a subcutaneous implant over a 20-week period in the rat model.* Br J Plast Surg. 2005; 58(4): p. 518-32.
184. Livesey, S.A., Herndon, D.N., Hollyoak, M.A., Atkinson, Y.H., and Nag, A., *Transplanted acellular allograft dermal matrix. Potential as a template for the reconstruction of viable dermis.* Transplantation. 1995; 60(1): p. 1-9.
185. Petter-Puchner, A.H., Fortelny, R.H., Walder, N., Mittermayr, R., Ohlinger, W., Van Griensven, M., and Redl, H., *Adverse effects associated with the use of porcine cross-linked collagen implants in an experimental model of incisional hernia repair.* J Surg Res. 2008; 145(1): p. 105-10.
186. Malcarney, H.L., Bonar, F., and Murrell, G.A., *Early inflammatory reaction after rotator cuff repair with a porcine small intestine submucosal implant: a report of 4 cases.* Am J Sports Med. 2005; 33(6): p. 907-11.
187. Awad, H.A., Boivin, G.P., Dressler, M.R., Smith, F.N., Young, R.G., and Butler, D.L., *Repair of patellar tendon injuries using a cell-collagen composite.* J Orthop Res. 2003; 21(3): p. 420-31.
188. Yamanaka, S., Li, J., Kania, G., Elliott, S., Wersto, R.P., Van Eyk, J., Wobus, A.M., and Boheler, K.R., *Pluripotency of embryonic stem cells.* Cell Tissue Res. 2008; 331(1): p. 5-22.
189. Roche, S., Delorme, B., Oostendorp, R.A., Barbet, R., Caton, D., Noel, D., Boumediene, K., Papadaki, H.A., Cousin, B., Crozet, C., Milhavet, O., Casteilla, L., Hatzfeld, J., Jorgensen, C., Charbord, P., and Lehmann, S., *Comparative proteomic analysis of human mesenchymal and embryonic stem cells: towards the definition of a mesenchymal stem cell proteomic signature.* Proteomics. 2009; 9(2): p. 223-32.
190. Zuk, P.A., Zhu, M., Mizuno, H., Huang, J., Futrell, J.W., Katz, A.J., Benhaim, P., Lorenz, H.P., and Hedrick, M.H., *Multilineage cells from human adipose tissue: implications for cell-based therapies.* Tissue Eng. 2001; 7(2): p. 211-28.
191. Sottile, V., Halleux, C., Bassilana, F., Keller, H., and Seuwen, K., *Stem cell characteristics of human trabecular bone-derived cells.* Bone. 2002; 30(5): p. 699-704.
192. Jackson, L., Jones, D.R., Scotting, P., and Sottile, V., *Adult mesenchymal stem cells: differentiation potential and therapeutic applications.* J Postgrad Med. 2007; 53(2): p. 121-7.
193. In 'T Anker, P., Noort, W., Scherjon, S., Kleijburg-Van Der Keur, C., Kruisselbrink, A., Van Bezooijen, R., Beekhuizen, W., Willemze, R., Kanhai, H., and Fibbe, W., *Mesenchymal stem cells in human second-trimester bone marrow, liver, lung, and spleen exhibit a similar immunophenotype but a heterogeneous multilineage differentiation potential.* Haematologica. 2003; 88(8): p. 845-852.
194. Nathanson, M.A., *Bone matrix-directed chondrogenesis of muscle in vitro.* Clin Orthop Relat Res. 1985(200): p. 142-58.
195. Ong, S.Y., Dai, H., and Leong, K.W., *Hepatic differentiation potential of commercially available human mesenchymal stem cells.* Tissue Eng. 2006; 12(12): p. 3477-85.
196. Huang, T.F., Chen, Y.T., Yang, T.H., Chen, L.L., Chiou, S.H., Tsai, T.H., Tsai, C.C., Chen, M.H., Ma, H.L., and Hung, S.C., *Isolation and characterization of mesenchymal stromal cells from human anterior cruciate ligament.* Cytotherapy. 2008; 10(8): p. 806-14.
197. Salingcarnboriboon, R., Yoshitake, H., Tsuji, K., Obinata, M., Amagasa, T., Nifuji, A., and Noda, M., *Establishment of tendon-derived cell lines exhibiting pluripotent mesenchymal stem cell-like property.* Exp Cell Res. 2003; 287(2): p. 289-300.
198. Docheva, D., Popov, C., Mutschler, W., and Schieker, M., *Human mesenchymal stem cells in contact with their environment: surface characteristics and the integrin system.* J Cell Mol Med. 2007; 11(1): p. 21-38.
199. Roufosse, C.A., Direkze, N.C., Otto, W.R., and Wright, N.A., *Circulating mesenchymal stem cells.* Int J Biochem Cell Biol. 2004; 36(4): p. 585-97.
200. Friedenstein, A.J., Petrakova, K.V., Kurolesova, A.I., and Frolova, G.P., *Heterotopic of bone marrow. Analysis of precursor cells for osteogenic and hematopoietic tissues.* Transplantation. 1968; 6(2): p. 230-47.

201. Elvenes, J., Knutsen, G., Johansen, O., Moe, B.T., and Martinez, I., *Development of a new method to harvest chondroprogenitor cells from underneath cartilage defects in the knees.* J Orthop Sci. 2009; 14(4): p. 410-7.
202. Gan, Y., Dai, K., Zhang, P., Tang, T., Zhu, Z., and Lu, J., *The clinical use of enriched bone marrow stem cells combined with porous beta-tricalcium phosphate in posterior spinal fusion.* Biomaterials. 2008; 29(29): p. 3973-82.
203. Wakitani, S., Goto, T., Pineda, S.J., Young, R.G., Mansour, J.M., Caplan, A.I., and Goldberg, V.M., *Mesenchymal cell-based repair of large, full-thickness defects of articular cartilage.* J Bone Joint Surg Am. 1994; 76(4): p. 579-92.
204. Awad, H.A., Butler, D.L., Boivin, G.P., Smith, F.N., Malaviya, P., Huibregtse, B., and Caplan, A.I., *Autologous mesenchymal stem cell-mediated repair of tendon.* Tissue Eng. 1999; 5(3): p. 267-77.
205. Yoshikawa, T., Ueda, Y., Miyazaki, K., Koizumi, M., and Takakura, Y., *Disc regeneration therapy using marrow mesenchymal cell transplantation: a report of two case studies.* Spine (Phila Pa 1976). 2010; 35(11): p. E475-80.
206. Zhou, J., Lin, H., Fang, T., Li, X., Dai, W., Uemura, T., and Dong, J., *The repair of large segmental bone defects in the rabbit with vascularized tissue engineered bone.* Biomaterials. 2010; 31(6): p. 1171-9.
207. Saito, T., Dennis, J.E., Lennon, D.P., Young, R.G., and Caplan, A.I., *Myogenic Expression of Mesenchymal Stem Cells within Myotubes of mdx Mice in Vitro and in Vivo.* Tissue Eng. 1995; 1(4): p. 327-43.
208. Mageed, A.S., Pietryga, D.W., Deheer, D.H., and West, R.A., *Isolation of large numbers of mesenchymal stem cells from the washings of bone marrow collection bags: characterization of fresh mesenchymal stem cells.* Transplantation. 2007; 83(8): p. 1019-26.
209. Wexler, S.A., Donaldson, C., Denning-Kendall, P., Rice, C., Bradley, B., and Hows, J.M., *Adult bone marrow is a rich source of human mesenchymal 'stem' cells but umbilical cord and mobilized adult blood are not.* Br J Haematol. 2003; 121(2): p. 368-74.
210. Friedenstein, A.J., Deriglasova, U.F., Kulagina, N.N., Panasuk, A.F., Rudakowa, S.F., Luria, E.A., and Ruadkow, I.A., *Precursors for fibroblasts in different populations of hematopoietic cells as detected by the in vitro colony assay method.* Exp Hematol. 1974; 2(2): p. 83-92.
211. Friedenstein, A.J., *Marrow stromal fibroblasts.* Calcif Tissue Int. 1995; 56 Suppl 1: p. S17.
212. Horwitz, E.M., Le Blanc, K., Dominici, M., Mueller, I., Slaper-Cortenbach, I., Marini, F.C., Deans, R.J., Krause, D.S., and Keating, A., *Clarification of the nomenclature for MSC: The International Society for Cellular Therapy position statement.* Cytotherapy. 2005; 7(5): p. 393-5.
213. Dominici, M., Le Blanc, K., Mueller, I., Slaper-Cortenbach, I., Marini, F., Krause, D., Deans, R., Keating, A., Prockop, D., and Horwitz, E., *Minimal criteria for defining multipotent mesenchymal stromal cells. The International Society for Cellular Therapy position statement.* Cytotherapy. 2006; 8(4): p. 315-7.
214. Colter, D.C., Class, R., Digirolamo, C.M., and Prockop, D.J., *Rapid expansion of recycling stem cells in cultures of plastic-adherent cells from human bone marrow.* Proc Natl Acad Sci U S A. 2000; 97(7): p. 3213-8.
215. Pittenger, M.F., Mackay, A.M., Beck, S.C., Jaiswal, R.K., Douglas, R., Mosca, J.D., Moorman, M.A., Simonetti, D.W., Craig, S., and Marshak, D.R., *Multilineage potential of adult human mesenchymal stem cells.* Science. 1999; 284(5411): p. 143-7.
216. Conget, P.A. and Minguell, J.J., *Phenotypical and functional properties of human bone marrow mesenchymal progenitor cells.* J Cell Physiol. 1999; 181(1): p. 67-73.
217. Derubeis, A.R. and Cancedda, R., *Bone marrow stromal cells (BMSCs) in bone engineering: limitations and recent advances.* Ann Biomed Eng. 2004; 32(1): p. 160-5.
218. Sekiya, I., Larson, B.L., Smith, J.R., Pochampally, R., Cui, J.G., and Prockop, D.J., *Expansion of human adult stem cells from bone marrow stroma: conditions that maximize the yields of early progenitors and evaluate their quality.* Stem Cells. 2002; 20(6): p. 530-41.
219. Kuznetsov, S.A., Krebsbach, P.H., Satomura, K., Kerr, J., Riminucci, M., Benayahu, D., and Robey, P.G., *Single-colony derived strains of human marrow stromal fibroblasts form bone after transplantation in vivo.* J Bone Miner Res. 1997; 12(9): p. 1335-47.
220. Bruder, S.P., Jaiswal, N., and Haynesworth, S.E., *Growth kinetics, self-renewal, and the osteogenic potential of purified human mesenchymal stem cells during extensive subcultivation and following cryopreservation.* J Cell Biochem. 1997; 64(2): p. 278-94.
221. Banfi, A., Muraglia, A., Dozin, B., Mastrogiacomo, M., Cancedda, R., and Quarto, R., *Proliferation kinetics and differentiation potential of ex vivo expanded human bone marrow stromal cells: Implications for their use in cell therapy.* Exp Hematol. 2000; 28(6): p. 707-15.
222. Prockop, D.J., *Marrow stromal cells as stem cells for nonhematopoietic tissues.* Science. 1997; 276(5309): p. 71-4.

223. Mackay, A.M., Beck, S.C., Murphy, J.M., Barry, F.P., Chichester, C.O., and Pittenger, M.F., *Chondrogenic differentiation of cultured human mesenchymal stem cells from marrow.* Tissue Eng. 1998; 4(4): p. 415-28.
224. De Bari, C., Dell'accio, F., Tylzanowski, P., and Luyten, F.P., *Multipotent mesenchymal stem cells from adult human synovial membrane.* Arthritis Rheum. 2001; 44(8): p. 1928-42.
225. Antonitsis, P., Ioannidou-Papagiannaki, E., Kaidoglou, A., Charokopos, N., Kalogeridis, A., Kouzi-Koliakou, K., Kyriakopoulou, I., Klonizakis, I., and Papakonstantinou, C., *Cardiomyogenic potential of human adult bone marrow mesenchymal stem cells in vitro.* Thorac Cardiovasc Surg. 2008; 56(2): p. 77-82.
226. Bosch, U. and Krettek, C., *[Tissue engineering of tendons and ligaments. A new challenge].* Unfallchirurg. 2002; 105(2): p. 88-94.
227. Hoffmann, A. and Gross, G., *Tendon and ligament engineering: from cell biology to in vivo application.* Regen Med. 2006; 1(4): p. 563-74.
228. Wolfman, N.M., Hattersley, G., Cox, K., Celeste, A.J., Nelson, R., Yamaji, N., Dube, J.L., Diblasio-Smith, E., Nove, J., Song, J.J., Wozney, J.M., and Rosen, V., *Ectopic induction of tendon and ligament in rats by growth and differentiation factors 5, 6, and 7, members of the TGF-beta gene family.* J Clin Invest. 1997; 100(2): p. 321-30.
229. Wang, Q.W., Chen, Z.L., and Piao, Y.J., *Mesenchymal stem cells differentiate into tenocytes by bone morphogenetic protein (BMP) 12 gene transfer.* J Biosci Bioeng. 2005; 100(4): p. 418-22.
230. Zhang, F. and Lineaweaver, W.C., *Growth factors and gene transfer with DNA strand technique in tendon healing.* J Long Term Eff Med Implants. 2002; 12(2): p. 105-12.
231. Juncosa-Melvin, N., Boivin, G.P., Galloway, M.T., Gooch, C., West, J.R., Sklenka, A.M., and Butler, D.L., *Effects of cell-to-collagen ratio in mesenchymal stem cell-seeded implants on tendon repair biomechanics and histology.* Tissue Eng. 2005; 11(3-4): p. 448-57.
232. Wolff, J., *Das Gesetz der Transformation der Knochen*, ed. Wessinghage, D. 1892, Berlin: Hirschwald. 152.
233. Roux, W., *Gesammelte Abhandlungen über Entwicklungsmechanik der Organismen*. Vol. 1. 1895, Leipzig: W. Engelmann. 808.
234. Benninghoff, A., *Experimentelle Untersuehungen über den Einfluß verschiedenartiger mechanischer Beanspruchung auf den Knorpel.* Verh Anat Ges. 1924; 33: p. 194-215.
235. Krompecher, S., *Die Knochenbildung*. 1937, Jena: Fischer. 1-76.
236. Pauwels, F., *[A new theory on the influence of mechanical stimuli on the differentiation of supporting tissue. The tenth contribution to the functional anatomy and causal morphology of the supporting structure.].* Z Anat Entwicklungsgesch. 1960; 121: p. 478-515.
237. Kummer, B., *[Basics of Pauwels' theory of the functional adaptation of bones].* Orthopade. 1995; 24(5): p. 387-93.
238. Henderson, J.H. and Carter, D.R., *Mechanical induction in limb morphogenesis: the role of growth-generated strains and pressures.* Bone. 2002; 31(6): p. 645-53.
239. Caplan, A.I., *Mesenchymal stem cells: cell-based reconstructive therapy in orthopedics.* Tissue Eng. 2005; 11(7-8): p. 1198-211.
240. Wang, J.H., *Mechanobiology of tendon.* J Biomech. 2006; 39(9): p. 1563-82.
241. Kjaer, M., Langberg, H., Heinemeier, K., Bayer, M.L., Hansen, M., Holm, L., Doessing, S., Kongsgaard, M., Krogsgaard, M.R., and Magnusson, S.P., *From mechanical loading to collagen synthesis, structural changes and function in human tendon.* Scand J Med Sci Sports. 2009; 19(4): p. 500-10.
242. Wall, M.E. and Banes, A.J., *Early responses to mechanical load in tendon: role for calcium signaling, gap junctions and intercellular communication.* J Musculoskelet Neuronal Interact. 2005; 5(1): p. 70-84.
243. Kjaer, M., Magnusson, P., Krogsgaard, M., Boysen Moller, J., Olesen, J., Heinemeier, K., Hansen, M., Haraldsson, B., Koskinen, S., Esmarck, B., and Langberg, H., *Extracellular matrix adaptation of tendon and skeletal muscle to exercise.* J Anat. 2006; 208(4): p. 445-50.
244. Parry, D.A., Flint, M.H., Gillard, G.C., and Craig, A.S., *A role for glycosaminoglycans in the development of collagen fibrils.* FEBS Lett. 1982; 149(1): p. 1-7.
245. Kjaer, M., *The secrets of matrix mechanical loading.* Scand J Med Sci Sports. 2009; 19(4): p. 455-6.
246. Eliasson, P., Andersson, T., and Aspenberg, P., *Rat Achilles tendon healing: mechanical loading and gene expression.* J Appl Physiol. 2009; 107(2): p. 399-407.
247. Evans, E.J., Benjamin, M., and Pemberton, D.J., *Fibrocartilage in the attachment zones of the quadriceps tendon and patellar ligament of man.* J Anat. 1990; 171: p. 155-62.

248. Benjamin, M., Newell, R.L., Evans, E.J., Ralphs, J.R., and Pemberton, D.J., *The structure of the insertions of the tendons of biceps brachii, triceps and brachialis in elderly dissecting room cadavers.* J Anat. 1992; 180 (Pt 2): p. 327-32.
249. Butler, D.L., Goldstein, S.A., and Guilak, F., *Functional tissue engineering: the role of biomechanics.* J Biomech Eng. 2000; 122(6): p. 570-5.
250. Garvin, J., Qi, J., Maloney, M., and Banes, A.J., *Novel system for engineering bioartificial tendons and application of mechanical load.* Tissue Eng. 2003; 9(5): p. 967-79.
251. Abousleiman, R.I. and Sikavitsas, V.I., *Bioreactors for tissues of the musculoskeletal system.* Adv Exp Med Biol. 2006; 585: p. 243-59.
252. Butler, D.L., Gooch, C., Kinneberg, K.R., Boivin, G.P., Galloway, M.T., Nirmalanandhan, V.S., Shearn, J.T., Dyment, N.A., and Juncosa-Melvin, N., *The use of mesenchymal stem cells in collagen-based scaffolds for tissue-engineered repair of tendons.* Nat Protoc. 2010; 5(5): p. 849-63.
253. Altman, G.H., Horan, R.L., Martin, I., Farhadi, J., Stark, P.R., Volloch, V., Richmond, J.C., Vunjak-Novakovic, G., and Kaplan, D.L., *Cell differentiation by mechanical stress.* FASEB J. 2001; 16(2): p. 270-2.
254. Kuo, C.K. and Tuan, R.S., *Mechanoactive tenogenic differentiation of human mesenchymal stem cells.* Tissue Eng Part A. 2008; 14(10): p. 1615-27.
255. Ishaug, S.L., Crane, G.M., Miller, M.J., Yasko, A.W., Yaszemski, M.J., and Mikos, A.G., *Bone formation by three-dimensional stromal osteoblast culture in biodegradable polymer scaffolds.* J Biomed Mater Res. 1997; 36(1): p. 17-28.
256. Jaiswal, N., Haynesworth, S.E., Caplan, A.I., and Bruder, S.P., *Osteogenic differentiation of purified, culture-expanded human mesenchymal stem cells in vitro.* J Cell Biochem. 1997; 64(2): p. 295-312.
257. Bocker, W., Rossmann, O., Docheva, D., Malterer, G., Mutschler, W., and Schieker, M., *Quantitative polymerase chain reaction as a reliable method to determine functional lentiviral titer after ex vivo gene transfer in human mesenchymal stem cells.* J Gene Med. 2007; 9(7): p. 585-95.
258. Muraglia, A., Cancedda, R., and Quarto, R., *Clonal mesenchymal progenitors from human bone marrow differentiate in vitro according to a hierarchical model.* J Cell Sci. 2000; 113 (Pt 7): p. 1161-6.
259. Wierer, M., *Plastizität von schnell teilenden humanen mesenchymalen Stammzellen auf Einzelzellebene*, in *Dissertation, Medizinische Fakultät der LMU*. 2009: München.
260. Young, M.F., Kerr, J.M., Ibaraki, K., Heegaard, A.M., and Robey, P.G., *Structure, expression, and regulation of the major noncollagenous matrix proteins of bone.* Clin Orthop Relat Res. 1992(281): p. 275-94.
261. Frank, J.D., Balena, R., Masarachia, P., Seedor, J.G., and Cartwright, M.E., *The effects of three different demineralization agents on osteopontin localization in adult rat bone using immunohistochemistry.* Histochemistry. 1993; 99(4): p. 295-301.
262. Bolander, M.E., Robey, P.G., Fisher, L.W., Conn, K.M., Prabhakar, B.S., and Termine, J.D., *Monoclonal antibodies against osteonectin show conservation of epitopes across species.* Calcif Tissue Int. 1989; 45(2): p. 74-80.
263. Kasai, R., Bianco, P., Robey, P.G., and Kahn, A.J., *Production and characterization of an antibody against the human bone GLA protein (BGP/osteocalcin) propeptide and its use in immunocytochemistry of bone cells.* Bone Miner. 1994; 25(3): p. 167-82.
264. Nakamura, Y., Yasuda, T., Weisel, R.D., and Li, R.K., *Enhanced cell transplantation: preventing apoptosis increases cell survival and ventricular function.* Am J Physiol Heart Circ Physiol. 2006; 291(2): p. H939-47.
265. Shakibaei, M., Zimmermann, B., and Merker, H.J., *Changes in integrin expression during chondrogenesis in vitro: an immunomorphological study.* J Histochem Cytochem. 1995; 43(10): p. 1061-9.
266. Schulze-Tanzil, G., Mobasheri, A., Clegg, P.D., Sendzik, J., John, T., and Shakibaei, M., *Cultivation of human tenocytes in high-density culture.* Histochem Cell Biol. 2004; 122(3): p. 219-28.
267. Mayer, S., Schiergens, T.S., Sievers, B., Docheva, D., Schieker, M., Betz, O.B., Jansson, V., and Muller, P.E., *Membrane-based Cultures generate scaffold-free Neocartilage in vitro: Influence of Growth Factors.* Tissue Eng Part A. 2009.
268. Krappinger, D., Kralinger, F.S., El Attal, R., Hackl, W., and Haid, C., *Modified Prusik knot versus whipstitch technique for soft tissue fixation in anterior cruciate ligament reconstruction: a biomechanical analysis.* Knee Surg Sports Traumatol Arthrosc. 2007; 15(4): p. 418-23.
269. Topic, E. and Gluhak, J., *Isolation of restrictible DNA.* Eur J Clin Chem Clin Biochem. 1991; 29(5): p. 327-30.

270. Kuddus, R.H., Lee, Y.H., and Valdivia, L.A., *A semiquantitative PCR technique for detecting chimerism in hamster-to-rat bone marrow xenotransplantation.* J Immunol Methods. 2004; 285(2): p. 245-51.
271. Shakibaei, M., *Inhibition of chondrogenesis by integrin antibody in vitro.* Exp Cell Res. 1998; 240(1): p. 95-106.
272. Aspenberg, P. and Virchenko, O., *Platelet concentrate injection improves Achilles tendon repair in rats.* Acta Orthop Scand. 2004; 75(1): p. 93-9.
273. Moffat, K.L., Sun, W.H., Pena, P.E., Chahine, N.O., Doty, S.B., Ateshian, G.A., Hung, C.T., and Lu, H.H., *Characterization of the structure-function relationship at the ligament-to-bone interface.* Proc Natl Acad Sci U S A. 2008; 105(23): p. 7947-52.
274. Sen, S., *Programmed cell death: concept, mechanism and control.* Biol Rev Camb Philos Soc. 1992; 67(3): p. 287-319.
275. Franchi, M., Raspanti, M., Dell'orbo, C., Quaranta, M., De Pasquale, V., Ottani, V., and Ruggeri, A., *Different crimp patterns in collagen fibrils relate to the subfibrillar arrangement.* Connect Tissue Res. 2008; 49(2): p. 85-91.
276. Franchi, M., Trire, A., Quaranta, M., Orsini, E., and Ottani, V., *Collagen structure of tendon relates to function.* ScientificWorldJournal. 2007; 7: p. 404-20.
277. Horn, P., Bork, S., Diehlmann, A., Walenda, T., Eckstein, V., Ho, A.D., and Wagner, W., *Isolation of human mesenchymal stromal cells is more efficient by red blood cell lysis.* Cytotherapy. 2008; 10(7): p. 676-85.
278. Carrancio, S., Lopez-Holgado, N., Sanchez-Guijo, F.M., Villaron, E., Barbado, V., Tabera, S., Diez-Campelo, M., Blanco, J., San Miguel, J.F., and Del Canizo, M.C., *Optimization of mesenchymal stem cell expansion procedures by cell separation and culture conditions modification.* Exp Hematol. 2008; 36(8): p. 1014-21.
279. Grisendi, G., Anneren, C., Cafarelli, L., Sternieri, R., Veronesi, E., Cervo, G.L., Luminari, S., Maur, M., Frassoldati, A., Palazzi, G., Otsuru, S., Bambi, F., Paolucci, P., Pierfranco, C., Horwitz, E., and Dominici, M., *GMP-manufactured density gradient media for optimized mesenchymal stromal/stem cell isolation and expansion.* Cytotherapy. 2010; 12(4): p. 466-77.
280. Comite, P., Cobianchi, L., Avanzini, M.A., Zonta, S., Mantelli, M., Achille, V., De Martino, M., Cansolino, L., Ferrari, C., Alessiani, M., Maccario, R., Gandolfo, G.M., Dionigi, P., Locatelli, F., and Bernardo, M.E., *Isolation and ex vivo expansion of bone marrow-derived porcine mesenchymal stromal cells: potential for application in an experimental model of solid organ transplantation in large animals.* Transplant Proc. 2010; 42(4): p. 1341-3.
281. Diaz-Pardo, S., Muinos-Lopez, E., Hermida, T., Rendal, E., Fuentes-Boquete, I., De Toro, F.J., and Blanco, F.J., *Isolation and Characterization of Mesenchymal Stem Cells from Human Amniotic Membrane.* Tissue Eng Part C Methods. 2010.
282. Abdallah, B.M. and Kassem, M., *Human mesenchymal stem cells: from basic biology to clinical applications.* Gene Ther. 2008; 15(2): p. 109-16.
283. Chamberlain, G., Fox, J., Ashton, B., and Middleton, J., *Concise review: mesenchymal stem cells: their phenotype, differentiation capacity, immunological features, and potential for homing.* Stem Cells. 2007; 25(11): p. 2739-49.
284. Ohishi, M. and Schipani, E., *Bone marrow mesenchymal stem cells.* J Cell Biochem. 2010; 109(2): p. 277-82.
285. Volkmer, E., Kallukalam, B.C., Maertz, J., Otto, S., Drosse, I., Polzer, H., Bocker, W., Stengele, M., Docheva, D., Mutschler, W., and Schieker, M., *Hypoxic preconditioning of human mesenchymal stem cells overcomes hypoxia-induced inhibition of osteogenic differentiation.* Tissue Eng Part A. 2010; 16(1): p. 153-64.
286. Sottile, V., Thomson, A., and Mcwhir, J., *In vitro osteogenic differentiation of human ES cells.* Cloning Stem Cells. 2003; 5(2): p. 149-55.
287. Solchaga, L.A., Penick, K., Porter, J.D., Goldberg, V.M., Caplan, A.I., and Welter, J.F., *FGF-2 enhances the mitotic and chondrogenic potentials of human adult bone marrow-derived mesenchymal stem cells.* J Cell Physiol. 2005; 203(2): p. 398-409.
288. Forslund, C. and Aspenberg, P., *CDMP-2 induces bone or tendon-like tissue depending on mechanical stimulation.* J Orthop Res. 2002; 20(6): p. 1170-4.
289. Yoo, J.H., Chang, J.D., Seo, Y.J., and Baek, S.W., *Reconstruction of a patellar tendon with Achilles tendon allograft for severe patellar infera - A case report.* Knee. 2010.
290. Kasten, P., Loew, M., and Rickert, M., *[Intramuscular lengthening and range of motion after local tendon transfer for repair of retracted supraspinatus tendon defects. A biomechanical study].* Orthopade. 2006; 35(1): p. 102-6.
291. Warden, S.J., *Animal models for the study of tendinopathy.* Br J Sports Med. 2007; 41(4): p. 232-40.

292. Drosse, I., Volkmer, E., Seitz, S., Seitz, H., Penzkofer, R., Zahn, K., Matis, U., Mutschler, W., Augat, P., and Schieker, M., *Validation of a femoral critical size defect model for orthotopic evaluation of bone healing: a biomechanical, veterinary and trauma surgical perspective.* Tissue Eng Part C Methods. 2008; 14(1): p. 79-88.
293. Nirmalanandhan, V.S., Rao, M., Shearn, J.T., Juncosa-Melvin, N., Gooch, C., and Butler, D.L., *Effect of scaffold material, construct length and mechanical stimulation on the in vitro stiffness of the engineered tendon construct.* J Biomech. 2008; 41(4): p. 822-8.
294. Tatehara, S., Miyamoto, Y., Takechi, M., Momota, Y., and Yuasa, T., *Osteoporosis influences the early period of the healing after distraction osteogenesis in a rat osteoporotic model.* J Craniomaxillofac Surg. 2011; 39(1): p. 2-9.
295. Kim, K.S., Lee, J.Y., Kang, Y.M., Kim, E.S., Kim, G.H., Rhee, S.D., Cheon, H.G., Kim, J.H., Min, B.H., Lee, H.B., and Kim, M.S., *Small intestine submucosa sponge for in vivo support of tissue-engineered bone formation in the presence of rat bone marrow stem cells.* Biomaterials. 2010; 31(6): p. 1104-13.
296. Seebach, C. and Marzi, I., *Pathophysiologie des Knochens*, in *Orthopädie und Unfallchirurgie : Facharztwissen nach der neuen Weiterbildungsordnung*, Scharf, H.-P. and Anagnostakos, K., Editors. 2009, Urban & Fischer in Elsevier: München {[u.a.]. p. 39-52.
297. Shapiro, F., *Bone development and its relation to fracture repair. The role of mesenchymal osteoblasts and surface osteoblasts.* Eur Cell Mater. 2008; 15: p. 53-76.
298. Fazzalari, N.L., *Trabecular microfracture.* Calcif Tissue Int. 1993; 53 Suppl 1: p. S143-6; discussion S146-7.
299. Rubin, C.T., Gross, T.S., Mcleod, K.J., and Bain, S.D., *Morphologic stages in lamellar bone formation stimulated by a potent mechanical stimulus.* J Bone Miner Res. 1995; 10(3): p. 488-95.
300. Turner, C.H., Woltman, T.A., and Belongia, D.A., *Structural changes in rat bone subjected to long-term, in vivo mechanical loading.* Bone. 1992; 13(6): p. 417-22.
301. Shapiro, F., *Cortical bone repair. The relationship of the lacunar-canalicular system and intercellular gap junctions to the repair process.* J Bone Joint Surg Am. 1988; 70(7): p. 1067-81.
302. Hatori, M., Matsuda, M., and Kokubun, S., *Ossification of Achilles tendon--report of three cases.* Arch Orthop Trauma Surg. 2002; 122(7): p. 414-7.
303. Aksoy, M.C. and Surat, A., *Fracture of the ossified Achilles tendon.* Acta Orthop Belg. 1998; 64(4): p. 418-21.
304. Pellegrini, A., *Ossificazione traumatica del ligamento collaterale tibiale dell'articolazione del ginocchio sinistro.* Clin Moderne Firenze. 1905; 11: p. 433-9.
305. Pierre-Jerome, C., Moncayo, V., and Terk, M.R., *MRI of the Achilles tendon: a comprehensive review of the anatomy, biomechanics, and imaging of overuse tendinopathies.* Acta Radiol. 2010; 51(4): p. 438-54.
306. Mady, F. and Vajda, A., *Bilateral ossification in the Achilles tendon: a case report.* Foot Ankle Int. 2000; 21(12): p. 1015-8.
307. Wysocki, R.W. and Cohen, M.S., *Radioulnar heterotopic ossification after distal biceps tendon repair: results following surgical resection.* J Hand Surg Am. 2007; 32(8): p. 1230-6.
308. Witt, A.N., Jager, M., Refior, H.J., and Wirth, C.J., *[The unstable knee joint-aspects in basic research, diagnosis and therapy (author's transl)].* Arch Orthop Unfallchir. 1977; 88(1): p. 49-63.
309. Sela, J., Gross, U.M., Kohavi, D., Shani, J., Boyan, B.D., Schwartz, Z., and Sela, M.N., *Woven bone formation around implants and the effect of bacterial infection.* J Long Term Eff Med Implants. 1999; 9(1-2): p. 47-65.
310. Harris, M.T., Butler, D.L., Boivin, G.P., Florer, J.B., Schantz, E.J., and Wenstrup, R.J., *Mesenchymal stem cells used for rabbit tendon repair can form ectopic bone and express alkaline phosphatase activity in constructs.* J Orthop Res. 2004; 22(5): p. 998-1003.
311. Dressler, M.R., Butler, D.L., and Boivin, G.P., *Effects of age on the repair ability of mesenchymal stem cells in rabbit tendon.* J Orthop Res. 2005; 23(2): p. 287-93.
312. Eghbali-Fatourechi, G.Z., Lamsam, J., Fraser, D., Nagel, D., Riggs, B.L., and Khosla, S., *Circulating osteoblast-lineage cells in humans.* N Engl J Med. 2005; 352(19): p. 1959-66.
313. Kuznetsov, S.A., Mankani, M.H., Gronthos, S., Satomura, K., Bianco, P., and Robey, P.G., *Circulating skeletal stem cells.* J Cell Biol. 2001; 153(5): p. 1133-40.
314. Zvaifler, N.J., Marinova-Mutafchieva, L., Adams, G., Edwards, C.J., Moss, J., Burger, J.A., and Maini, R.N., *Mesenchymal precursor cells in the blood of normal individuals.* Arthritis Res. 2000; 2(6): p. 477-88.
315. Zhang, B., Xian, C., Luo, Y., and Wang, Y., *Expression and subcellular localization of mechano-growth factor in osteoblasts under mechanical stretch.* Sci China C Life Sci. 2009; 52(10): p. 928-34.

316. Liu, L., Yuan, W., and Wang, J., *Mechanisms for osteogenic differentiation of human mesenchymal stem cells induced by fluid shear stress.* Biomech Model Mechanobiol. 2010; 9(6): p. 659-70.
317. Claes, L.E. and Heigele, C.A., *Magnitudes of local stress and strain along bony surfaces predict the course and type of fracture healing.* J Biomech. 1999; 32(3): p. 255-66.
318. Bouletreau, P.J., Warren, S.M., Spector, J.A., Peled, Z.M., Gerrets, R.P., Greenwald, J.A., and Longaker, M.T., *Hypoxia and VEGF up-regulate BMP-2 mRNA and protein expression in microvascular endothelial cells: implications for fracture healing.* Plast Reconstr Surg. 2002; 109(7): p. 2384-97.
319. Emans, P.J., Spaapen, F., Surtel, D.A., Reilly, K.M., Cremers, A., Van Rhijn, L.W., Bulstra, S.K., Voncken, J.W., and Kuijer, R., *A novel in vivo model to study endochondral bone formation; HIF-1alpha activation and BMP expression.* Bone. 2007; 40(2): p. 409-18.
320. Steinbrech, D.S., Mehrara, B.J., Saadeh, P.B., Greenwald, J.A., Spector, J.A., Gittes, G.K., and Longaker, M.T., *VEGF expression in an osteoblast-like cell line is regulated by a hypoxia response mechanism.* Am J Physiol Cell Physiol. 2000; 278(4): p. C853-60.
321. Wang, Y., Wan, C., Deng, L., Liu, X., Cao, X., Gilbert, S.R., Bouxsein, M.L., Faugere, M.C., Guldberg, R.E., Gerstenfeld, L.C., Haase, V.H., Johnson, R.S., Schipani, E., and Clemens, T.L., *The hypoxia-inducible factor alpha pathway couples angiogenesis to osteogenesis during skeletal development.* J Clin Invest. 2007; 117(6): p. 1616-26.
322. Wang, Y., Wan, C., Gilbert, S.R., and Clemens, T.L., *Oxygen sensing and osteogenesis.* Ann N Y Acad Sci. 2007; 1117: p. 1-11.
323. He, J.F., Xie, Z.J., Zhao, H., Ge, W.L., Hu, J.A., Li, Y.N., and Gu, Z.Y., *Immunohistochemical and in-situ hybridization study of hypoxia inducible factor-1alpha and angiopoietin-1 in a rabbit model of mandibular distraction osteogenesis.* Int J Oral Maxillofac Surg. 2008; 37(6): p. 554-60.
324. De Spiegelaere, W., Cornillie, P., Casteleyn, C., Burvenich, C., and Van Den Broeck, W., *Detection of hypoxia inducible factors and angiogenic growth factors during foetal endochondral and intramembranous ossification.* Anat Histol Embryol. 2010; 39(4): p. 376-84.
325. Neuwirth, J., Fuhrmann, R.A., Veit, A., Aurich, M., Stonans, I., Trommer, T., Hortschansky, P., Chubinskaya, S., and Mollenhauer, J.A., *Expression of bioactive bone morphogenetic proteins in the subacromial bursa of patients with chronic degeneration of the rotator cuff.* Arthritis Res Ther. 2006; 8(4): p. R92.
326. Potier, E., Ferreira, E., Andriamanalijaona, R., Pujol, J.P., Oudina, K., Logeart-Avramoglou, D., and Petite, H., *Hypoxia affects mesenchymal stromal cell osteogenic differentiation and angiogenic factor expression.* Bone. 2007; 40(4): p. 1078-87.
327. Reilly, D.T. and Burstein, A.H., *The elastic and ultimate properties of compact bone tissue.* Journal of Biomechanics. 1975; 8(6): p. 393-396, IN9-IN11, 397-405.
328. Johnson, G.A., Tramaglini, D.M., Levine, R.E., Ohno, K., Choi, N.Y., and Woo, S.L., *Tensile and viscoelastic properties of human patellar tendon.* J Orthop Res. 1994; 12(6): p. 796-803.
329. Mcneill, A., *Mechanics of skeleton and tendons*, in *Handbook of physiology*, Brooks, V.B., Editor. 1981, American Physiological Society: Bethesda, MD. p. 27.
330. Ceonzo, K., Gaynor, A., Shaffer, L., Kojima, K., Vacanti, C.A., and Stahl, G.L., *Polyglycolic acid-induced inflammation: role of hydrolysis and resulting complement activation.* Tissue Eng. 2006; 12(2): p. 301-8.
331. Cao, Y., Rodriguez, A., Vacanti, M., Ibarra, C., Arevalo, C., and Vacanti, C.A., *Comparative study of the use of poly(glycolic acid), calcium alginate and pluronics in the engineering of autologous porcine cartilage.* J Biomater Sci Polym Ed. 1998; 9(5): p. 475-87.
332. Chen, J., Xu, J., Wang, A., and Zheng, M., *Scaffolds for tendon and ligament repair: review of the efficacy of commercial products.* Expert Rev Med Devices. 2009; 6(1): p. 61-73.
333. Spain, T.L., Agrawal, C.M., and Athanasiou, K.A., *New technique to extend the useful life of a biodegradable cartilage implant.* Tissue Eng. 1998; 4(4): p. 343-52.
334. Sittinger, M., Reitzel, D., Dauner, M., Hierlemann, H., Hammer, C., Kastenbauer, E., Planck, H., Burmester, G.R., and Bujia, J., *Resorbable polyesters in cartilage engineering: affinity and biocompatibility of polymer fiber structures to chondrocytes.* J Biomed Mater Res. 1996; 33(2): p. 57-63.
335. Ruuskanen, M.M., Kallioinen, M.J., Kaarela, O.I., Laiho, J.A., Tormala, P.O., and Waris, T.J., *The role of polyglycolic acid rods in the regeneration of cartilage from perichondrium in rabbits.* Scand J Plast Reconstr Surg Hand Surg. 1991; 25(1): p. 15-8.
336. Vacanti, C.A., Kim, W., Upton, J., Vacanti, M.P., Mooney, D., Schloo, B., and Vacanti, J.P., *Tissue-engineered growth of bone and cartilage.* Transplant Proc. 1993; 25(1 Pt 2): p. 1019-21.

337. Cao, Y., Vacanti, J.P., Ma, X., Paige, K.T., Upton, J., Chowanski, Z., Schloo, B., Langer, R., and Vacanti, C.A., *Generation of neo-tendon using synthetic polymers seeded with tenocytes.* Transplant Proc. 1994; 26(6): p. 3390-2.
338. Pietschmann, M.F., Froehlich, V., Ficklscherer, A., Wegener, B., Jansson, V., and Muller, P.E., *Biomechanical testing of a new knotless suture anchor compared with established anchors for rotator cuff repair.* J Shoulder Elbow Surg. 2008; 17(4): p. 642-6.
339. Rickert, M., Jung, M., Adiyaman, M., Richter, W., and Simank, H.G., *A growth and differentiation factor-5 (GDF-5)-coated suture stimulates tendon healing in an Achilles tendon model in rats.* Growth Factors. 2001; 19(2): p. 115-26.
340. Luo, X., Zhou, G., Liu, W., Zhang, W.J., Cen, L., Cui, L., and Cao, Y., *In vitro precultivation alleviates post-implantation inflammation and enhances development of tissue-engineered tubular cartilage.* Biomed Mater. 2009; 4(2): p. 025006.
341. Swetha, M., Sahithi, K., Moorthi, A., Srinivasan, N., Ramasamy, K., and Selvamurugan, N., *Biocomposites containing natural polymers and hydroxyapatite for bone tissue engineering.* Int J Biol Macromol. 2010; 47(1): p. 1-4.
342. Gurkan, U.A., Cheng, X., Kishore, V., Uquillas, J.A., and Akkus, O., *Comparison of morphology, orientation, and migration of tendon derived fibroblasts and bone marrow stromal cells on electrochemically aligned collagen constructs.* J Biomed Mater Res A. 2010; 94(4): p. 1070-9.
343. Quarto, R., Mastrogiacomo, M., Cancedda, R., Kutepov, S.M., Mukhachev, V., Lavroukov, A., Kon, E., and Marcacci, M., *Repair of large bone defects with the use of autologous bone marrow stromal cells.* N Engl J Med. 2001; 344(5): p. 385-6.
344. Yamada, Y., Nakamura, S., Ito, K., Kohgo, T., Hibi, H., Nagasaka, T., and Ueda, M., *Injectable tissue-engineered bone using autogenous bone marrow-derived stromal cells for maxillary sinus augmentation: clinical application report from a 2-6-year follow-up.* Tissue Eng Part A. 2008; 14(10): p. 1699-707.
345. Wagner, W., Wein, F., Seckinger, A., Frankhauser, M., Wirkner, U., Krause, U., Blake, J., Schwager, C., Eckstein, V., Ansorge, W., and Ho, A.D., *Comparative characteristics of mesenchymal stem cells from human bone marrow, adipose tissue, and umbilical cord blood.* Exp Hematol. 2005; 33(11): p. 1402-16.
346. Lindahl, A., Brittberg, M., and Peterson, L., *Health economics benefits following autologous chondrocyte transplantation for patients with focal chondral lesions of the knee.* Knee Surg Sports Traumatol Arthrosc. 2001; 9(6): p. 358-63.
347. Behrens, P., Ehlers, E.M., Kochermann, K.U., Rohwedel, J., Russlies, M., and Plotz, W., *[New therapy procedure for localized cartilage defects. Encouraging results with autologous chondrocyte implantation].* MMW Fortschr Med. 1999; 141(45): p. 49-51.
348. Behrens, P., Bosch, U., Bruns, J., Erggelet, C., Esenwein, S.A., Gaissmaier, C., Krackhardt, T., Lohnert, J., Marlovits, S., Meenen, N.M., Mollenhauer, J., Nehrer, S., Niethard, F.U., Noth, U., Perka, C., Richter, W., Schafer, D., Schneider, U., Steinwachs, M., and Weise, K., *[Indications and implementation of recommendations of the working group "Tissue Regeneration and Tissue Substitutes" for autologous chondrocyte transplantation (ACT)].* Z Orthop Ihre Grenzgeb. 2004; 142(5): p. 529-39.
349. Vasiliadis, H.S. and Wasiak, J., *Autologous chondrocyte implantation for full thickness articular cartilage defects of the knee.* Cochrane Database Syst Rev. 2010(10): p. CD003323.
350. Ketchum, L.D., Martin, N.L., and Kappel, D.A., *Experimental evaluation of factors affecting the strength of tendon repairs.* Plast Reconstr Surg. 1977; 59(5): p. 708-19.
351. Ketchum, L.D., *Suture materials and suture techniques used in tendon repair.* Hand Clin. 1985; 1(1): p. 43-53.
352. Srugi, S. and Adamson, J.E., *A comparative study of tendon suture materials in dogs.* Plast Reconstr Surg. 1972; 50(1): p. 31-5.
353. Vieira, A.C., Guedes, R.M., and Marques, A.T., *Development of ligament tissue biodegradable devices: a review.* J Biomech. 2009; 42(15): p. 2421-30.

Anhang

I. Arbeitsprotokolle

Protokoll 1 Herstellung des Primärmediums

(unter steriler Sicherheitswerkbank)

1. FBS hitzeinaktivieren
   - Erhitzung des FBS 30 Min. bei 56 °C in Wasserbad
   - FBS auf zehn 50 ml Falcons steril alliquotieren
   - Falcons bei -20 °C lagern
2. Primärmedium herstellen
   - 50 ml aus der DMEM HG Flasche in Falcon pipettieren, beschriften und bei +4 °C zur Wiederverwendung lagern
   - 50 ml FBS HI in DMEM HG Flasche pipettieren
   - 312,5 µl Gentamycin 80 in das Medium pipettieren
   - bei +4 °C lagern

Protokoll 2 Zellpassagierung

- Medienüberstand absaugen
- Spülen mit sterilem PBS
- 5 min Inkubation mit Trypsin-/EDTA-Lösung (1 ml je 25 cm²)
- (Licht-)Mikroskopische Kontrolle des Ablösevorgangs
- durch Medienzugabe (2 ml je 25 cm²) Trypsinwirkung inaktivieren
- abzentrifugieren (5 min, 300 G)
- in Medium resuspendieren

Das Prinzip der Zelllösung von der Oberfläche erfolgt durch Zugabe der Serinprotease Trypsin in Form einer Trypsin-EDTA-Lösung. Dabei werden die Strukturproteine an der Zelloberfläche gespaltet und die Zellen lösen sich ab. Die intrazellulären Proteine werden bei einer Einwirkzeit von ca. 5 min in der Regel kaum beeinflusst und die Zellen bleiben unbeschädigt.

Protokoll 3 Herstellung des Differenzierungsmediums für Osteogene Differenzierung (25 ml)

(unter steriler Sicherheitswerkbank)

Substanz	Konzentration Stock-Lösung	gewünschte Konzentration im Medium	Menge
Medium D-MEM HG			22.183,37 µl
FBS (hitzeinaktiviert)	100%	10%	2500 µl
Gentamycin	40 mg/ml	25µg/ml	15,63 µl
Dexamethason	50 µM	10 nM	50 µl
β – Glycerophosphat	1,66 M	10 mM	151 µl
L – Ascorbinsäure	12,5 mM	50 µM	100 µl
			25.000 µl

Protokoll 4 Van-Kossa Färbung

Methanolfixierung	15 Minuten
Spülen mit Aqua dest.	20 Minuten
5% Silbernitratlösung	5 Minuten in Dunkelkammer
Spülen mit Aqua dest.	2 X 3 Minuten
1% Pyrogallussäure	5 Minuten
Spülen mit Aqua dest.	3 Minuten
Fixierung mit 5% NaOH	4 Minuten
Spülen mit Leitungswasser	2 x 3 Minuten
Spülen mit Aqua dest.	3 Minuten
Maigrünwaldlösung	10 Minuten
Spülen mit Aqua dest.	3 Minuten

Mit Parafilm abdichten und bei 4 °C lagern.

In der van-Kossa Färbung erscheinen die Verkalkungen schwarz.

Protokoll 5 Adipogene Differenzierung

a) Herstellung des Induktionsmediums für Adipogene Differenzierung (10 ml):

(unter steriler Sicherheitswerkbank)

Substanz	Konzentration Stock-Lösung	gewünschte Konzentration im Medium	Menge
Medium D-MEM HG			8.633,75 µl
FBS (hitzeinaktiviert)	100%	10%	1000 µl
Gentamycin	40 mg/ml	25µg/ml	6,25 µl
Dexamethason	50 µM	1 µM	200 µl
Indomethacin	50 mM	0,2 mM	40 µl
Insulin	10 mg/ml	0,1 mg/ml	100 µl
IBMX	500 mM	1 mM	20 µl
			10.000 µl

b) Herstellung des Erhaltungsmediums (10 ml):

(unter steriler Sicherheitswerkbank)

Substanz	Konzentration Stock-Lösung	gewünschte Konzentration im Medium	Menge
Medium D-MEM HG			8.893,75 µl
FBS (hitzeinaktiviert)	100%	10%	1000 µl
Gentamycin	40 mg/ml	25µg/ml	6,25 µl
Insulin	10 mg/ml	0,1 mg/ml	100 µl
			10.000 µl

Protokoll 6 Oil Red-O Färbung

1. Herstellung 0,3%iger Oil Red-O Stock solution

- Einwage von 150 mg Oil Red-O mit Feinwaage
- In 50 ml Isopropanol im Plastikmessbechner auf dem Magnetrührer ca. 10 Minuten einrühren (die Lösung ist bei Raumtemperatur einen Monat haltbar)

2. Herstellung der 0,2%igen Oil Red-O-working solution

- 12 ml Stock solution und 8 ml Aqua dest. mischen und 10 Minuten stehen lassen
- working solution mit Filter Typ Whatman 42 im Glastrichter filtrieren

(working solution ist 3 Stunden haltbar)

3. Durchführung der Oil Red-O Färbung

- Fixiermedium absaugen und die Zellen mit 50% Ethanol (gut gekühlt) waschen
- Zellen mit 0,2% Oil Red-O working solution bei Zimmertemperatur 20 Minuten inkubieren
- working solution absaugen
- Zellen mit 50% Ethanol waschen
- 50% Ethanol absaugen
- Zellen mit Aqua dest. waschen (ca. 1 Min schwenken)

Protokoll 7 Herstellung des Differenzierungsmediums für Chondrogene Differenzierung (50 ml inkomplettes Medium)

(unter steriler Sicherheitswerkbank)

Substanz	Konzentration Stock-Lösung	gewünschte Konzentration im Medium	Menge
Medium DMEM HG			47.362,5 µl
Gentamycin	40 mg/ml	25µg/ml	31,25 µl
Dexamethason	50 µM	0,1 µM	100 µl
Natriumpyruvat	100 mM	1 mM	500 µl
L – Ascorbinsäure	12,5 mM	0,17 mM	680 µl
L – Prolin	175 mM	0,35 mM	100 µl
ITS	100x	6,25 µg/ml Insulin 6,25 µg/ml Transferrin 6,25 ng/ml Selenit	625 µl
Linolsäure	2,665 mg/ml (500x)	5,33 µg/ml	100 µl
BSA	125 mg/ml	1,25 mg/ml	500 µl
FGF-2	0,2 mg/ml	5 ng/ml	1,25 µl
			50.000 µl

- Zur Komplettierung 0,5 µl (10 ng) TGF-β3 zu 1 ml Medium hinzugeben

Protokoll 8 Anfertigen von Kryo-Schnitten

- Präparat in vorgekühlte Gefrierbehälter (Trockeneis) legen und vollständig mit Tissue freezing medium bedecken
- Gefrierbehälter bei - 20 °C einfrieren und vor dem Schneiden auf Schneidetisch mit Tissue freezing medium festkleben (kleinere Präparate direkt auf Schneidetisch kleben
- Präparat in gewünschter Dicke schneiden und auf Adhäsionsträger innerhalb des Kryostaten bringen
- bis zur Färbung bei - 20 °C lagern

Protokoll 9 Färbung mit Haematoxilin-Eosin (HE) von Kryo-Schnitten

1. Ansetzten der Stammlösungen

a) Hämalaun (nach Mayer)

1000 ml Aqua dest.

+ 1g Hämatoxilin

+ 0,2 g Natriumjodat

+ 50 g Kalialaun

+ 50 g Chloralhydrat

+ 1g kristalline Zitronensäure

- filtrieren und in dunkler Glasflasche lagern
- vor dem Benutzen nochmals filtrieren

b) Eosin 1%

- 10 g Eosin in 1000 ml Aqua dest. Lösen
- vor Gebrauch in Aqua dest. 1:10 verdünnen, filtrieren und einen Tropfen Eisessig hinzupipettieren

2. Färbemethode

a) Entwässern durch auf- und absteigende Alkoholreihe

70% Ethanol	5 Minuten
90% Ethanol	5 Minuten
96% Ethanol	5 Minuten
100% Ethanol	5 Minuten
Xylol	5 Minuten
Xylol	5 Minuten
100% Ethanol	5 Minuten
96% Ethanol	5 Minuten
90% Ethanol	5 Minuten

70% Ethanol	5 Minuten
Aqua dest.	5 Minuten

b) Hämalaun

Hämalaun	5 Minuten
fließend Leitungswasser	15 Minuten
Aqua dest.	kurz spülen

c) Eosin

Eosin 0,1%	5 Minuten
Aqua dest.	kurz spülen

d) Entwässern und eindecken

70% Ethanol	kurz spülen
80% Ethanol	5 Minuten
90% Ethanol	5 Minuten
96% Ethanol	5 Minuten
100% Ethanol	5 Minuten
100% Ethanol	5 Minuten
Xylol	5 Minuten
Xylol	5 Minuten

Eindecken mit DPX und ca. 5 Tage trocknen/härten lassen

Protokoll 10 Färbung mit Toluidinblau-O

Toluidinblau-O bei 60 °C	1 Minute
Aqua dest.	Kurz spülen

Protokoll 11 Vorbereitung der Trägermatrix für Besiedelung mit MSC

1. Vorbereitung des Celluloseacetat Filters

- Celluloseacetat Filter auf die gewünschte Größe zurechtschneiden und Oberflächenseite durch spitzen Winkel rechts oben markieren
- in Aqua dest. im Erlenmeyerkolben bei 130 °C autoklavieren

2. Vorbereitung der Brücken-Matrix-Konstruktion

(unter steriler Sicherheitswerkbank)

- Stahlbrücke mit Pinzette am Bunsenbrenner sterilisieren und an der Luft ca. 1 min auskühlen lassen
- Stahlbrücke in beschriftete 6-Well Schale legen

- Medium über die Brücke langsam und blasenfrei ins Well pipettieren, bis die Mediumoberfläche genau horizontal an die Mitte des Stahlgitters reicht
- verbrauchtes Mediumvolumen für folgende Mediumwechsel notieren
- Celluloseacetat Filter mit spitzem Winkel nach rechts oben auf Stahlbrücke positionieren
- Trägermatrix in der Mitte des Celluloseacetat Filters positionieren
- beobachten, ob die Trägermatrix das Medium ansaugt
- 6-Well Flaschen für 30 min vor Zellbesiedelung in Brutschrank stellen

Protokoll 12 Herstellung der Karnowski-Lösung

2 ml 25% Glutaraldehyd

5 ml 8% Paraformaldehyd

3 ml Aqua bidest.

10 ml 0,2M Na-Cacodylat

Protokoll 13 Zusammensetzung des PCR-Mix

- 2 µl 10x PCR Puffer
- 0.2 mM dNTP Mix
- 1.5 mM $MgCl_2$
- 1U Taq Polymerase
- 4 ml Q-solution
- 0,5 mM Vorwärtsprimer (F primer)
- 0,5 mM Rückwertsprimer (R primer)

Protokoll 14 Verwendetes PCR-Programm zur DNA-Amplifikation

- (1) 95 °C für 5 min
- (2) 95 °C für 30 s
- (3) 52 °C für 30 s
- (4) 72 °C für 1 min
- 35 Wiederholungen der Zyklen (2-4)
- (5) 72 °C für 10 min
- (6) 4°C bis Ende

Protokoll 15 Herstellung des Agarose-Gels

1. Herstellung des TAE Puffers (1L - 50x)

Im Erlenmeyerkolben auf dem Magnetrührer in Aqua dest. hinzufügen:

- 242 g Trizma Base
- 57ml 100% Essigsäure
- EDTA 0,5M (pH 8,0)

2. Für Gelherstellung TAE 1:50 in Aqua dest. verdünnen
3. 1,8 g Agarose in 100 ml TAE (1x) im Erlenmeyerkolben bei 600 W 2 min. lang in Mikrowelle erhitzen
4. Gel unter ständigem Rühren handwarm abkühlen lassen und blasenfrei in Gel-Kammer eingießen

Protokoll 16 Decalcifizierung von Proben und Einbettung für Kryo-Schnitte

(Decalcifizierung und Spülungen in 15 ml Falcon (mit je 10 ml Flüssigkeit) horizontal auf Shaker mit niedrigen Geschwindigkeiten durchführen)

- nach Fixierung Präparat mit PBS (pH 8) + 10% EDTA über 30 Tage bei Zimmertemperatur decalcifizieren
  (Mediumwechsel alle drei Tage)
- Präparat 3 x á 5 min mit PBS spülen
- Präparat mit 5% Succrose-Lösung für 2 h spülen
- Präparat mit 10% Succrose-Lösung für 24h spülen
- Präparat mit 20% Succrose-Lösung für 24 h spülen

Protokoll 17 Immunhistologische Färbung mit DAB

a) Vorbehandlung und Markierung

Rehydration in PBS+0,1%Tween20	5 Minuten
Fixierung in Methanol + 0,3% Wasserstoffperoxid	30 Minuten
Eingrenzen der Färbungsfelder mit DakoPen®	

b) Enzymbehandlung

Waschen in PBS+0,1%Tween20	3 x 5 Minuten
Hyaluronidase	30 Minuten bei 37 °C

c) Auftragen des Primärantikörpers

Waschen in PBS+0,1%Tween20	3 x 5 Minuten
Blocken mit 3% BSA	60 Minuten

BSA abklopfen und Primärantikörper auftragen	60 Minuten
Waschen in PBS+0,1%Tween20	3 x 5 Minuten
Primärantikörper auftragen	12 Stunden
d) Auftragen des Sekundärantikörpers	
Waschen in PBS+0,1%Tween20	3 x 5 Minuten
Sekundärantikörper auftragen	60 Minuten
e) ABC-Kit	
Waschen in PBS+0,1%Tween20	3 x 5 Minuten
ABC auftragen	30 Minuten
f) DAB-Substrat Kit	
Waschen in PBS+0,1%Tween20	3 x 5 Minuten
DAB Komplex auftragen	4 Minuten
Reaktion mit Leitungswasser stoppen	
g) Gegenfärbung	
Färben mit Hämalaun	3 Minuten
Reaktion mit Leitungswasser stoppen	
Mit DPX Eindecken.	

Das Prinzip der immunhistologischen Färbung mit DAB (3,3'-Diaminobenzidin) beruht auf einem mehrschrittigen Ankoppeln spezifischer Antikörper und dem makromolekularem Komplex aus Avidin und biotinylierter Peroxidase (ABC). Der biotinylierte Sekundärantikörper bindet zunächst an das tierartspezifische F_C-Fragment der Primärantikörper. Im nächsten Schritt dockt der ABComplex an Biotin (Avidin hat einer sehr hohe Bindungsaffinität zu Biotin: $K_a>10^{15}$) und somit werden die antikörpermarkierten Zielkörper mit Peroxidase bestückt. Die Peroxidase bildet in den Folgeschritten mit Wasserstoffperoxid einen Komplex, wobei das 3,3'-Diaminobenzidin als Elektronendonor fungiert. Dabei bildet das DAB ein braunes Fällungsprodukt und wird dadurch histologisch sichtbar gemacht. Die Spülungen zwischen den einzelnen Bindungsreaktionen vermindern unerwünschte Kreuzreaktionen.

Protokoll 18 Osmierung und Einbettung für TEM Schnitte

a) Osmierung

Spülen in 0,1 Mol Phosphatpuffer	15 Minuten
0,2 Mol Phosphatpuffer + 2% Osmium 1:1	2 Stunden
Spülen in 0,1 Mol Phosphatpuffer	2 x 5 Minuten
30% Ethanol	10 Minuten
50% Ethanol	10 Stunden
lagern in 70% Ethanol	bis zur Einbettung

a) Einbettung in Epon Harz

Spülen in 70% Ethanol	10 Minuten
100% Ethanol	3 x 20 Minuten
Styrol	15 Minuten
Epon + Styrol 1:1	24 Stunden
Epon	24 Stunden
In Einbettform bringen und Entlüften	1 Stunde
Aushärten bei 60 °C	2 – 3 Tage

II. Verwendete Substanzen und Nährmedien

10x PCR Puffer	Qiagen GmbH, Hilden
25 % Glutaraldehyd	Sigma-Aldrich Chemie GmbH, München
6x Orange loading dye solution	Fermentas GmbH, St. Leon-Rot
Aqua ad iniectabilia	B. Braun Melsungen AG, Melsungen
β-Glycerophosphat	Sigma-Aldrich Chemie GmbH, München
Biotinylierter Anti-Kanichen (IgG H+L) Antikörper vom Schaaf	Vector Laboratories, Inc., Burlingame (USA) über Biozol Diagnostica Vertrieb GmbH, Eching
Biotinylierter Anti-Maus (IgG H+L) Antikörper aus Ratte	Vector Laboratories, Inc., Burlingame (USA) über Biozol Diagnostica Vertrieb GmbH, Eching
Bovines Serum Albumin (BSA)	Sigma-Aldrich Chemie GmbH, München
Chloralhydrat	Fluka, Sigma-Aldrich Chemie GmbH, München
DAB Substrat Kit für Peroxidase	Vector Laboratories, Inc., Burlingame (USA) über Biozol Diagnostica Vertrieb GmbH, Eching
DakoPen	Dako Deutschland GmbH, Hamburg
Dexamethason	Sigma-Aldrich Chemie GmbH, München
DNAase DNA Remover™	Minerva Biolabs GmbH, Berlin
dNTP Mix	Qiagen GmbH, Hilden
DPX	Sigma-Aldrich Chemie GmbH, München
Dulbecco´s Modified Eagle Medium (DMEM) high glucose + L-Glutamine + Sodium Pyruvate	PAA Laboratories GmbH, Pasching
Dulbecco´s Phosphatgepufferte Salzlösung (PBS)	PAA Laboratories GmbH, Pasching
Eosin	Merck KGaA, Darmstadt
Epon	Plano, GmbH, Wetzlar
Essigsäure	Merck KGaA, Darmstadt
Ethanol	Merck KGaA, Darmstadt
Ethylenediaminatetraacedic acid (EDTA)	Sigma-Aldrich Chemie GmbH, München
Fetal Bovine Serum	Sigma-Aldrich Chemie GmbH, München
FGF-2	ReliaTech Receptor Ligand Technologies GmbH, Wolfenbüttel
Formaldehyd-Lösung 4 % neutral gepuffert	Otto Fischar GmbH & Co. KG, Saarbrücken
Gentamycin	DeltaSelect, AlleMan Pharma GmbH, Rimbach
Glutaraldehyd	Merck KGaA, Darmstadt
Heparin	ratiopharm GmbH, Ulm
Hydroxyessigsäure	Merck KGaA, Darmstadt
IBMX	Sigma-Aldrich Chemie GmbH, München
Indomethacin	Fluka, Sigma-Aldrich Chemie GmbH, München
Insulin	Sigma-Aldrich Chemie GmbH, München
Isopropanol (2-Propanol)	Merck KGaA, Darmstadt
ITS 100x	Sigma-Aldrich Chemie GmbH, München
Kalialaun (Kaliumaluminiumsulfat-Dodecahydrat)	Carl Roth GmbH, Karlsruhe
L-Ascorbinsäure	Sigma-Aldrich Chemie GmbH, München
Linolsäure	Sigma-Aldrich Chemie GmbH, München
L-Prolin	Sigma-Aldrich Chemie GmbH, München
Mayer's Hämatoxilin	Sigma-Aldrich Chemie GmbH, München
Methanol	Merck KGaA, Darmstadt
$MgCl_2$ für PCR	Qiagen GmbH, Hilden
Mycoplasma Detection Kit VenorGeM	Minerva Biolabs GmbH, Berlin
Na-Cacodylat	Merck KGaA, Darmstadt
NaCl	Baxter Deutschland GmbH, Unterschleißheim
Natriumjodat	Sigma-Aldrich Chemie GmbH, München
Natriumpyruvat	Sigma-Aldrich Chemie GmbH, München
Oil-Red-O	Sigma-Aldrich Chemie GmbH, München
Osteocalcin Antikörper (FL-100) sc-30044	Santa Cruz Biotechnology, Inc., Santa Cruz (USA)
Osteonectin Antikörper AON-1	Developmental Studies Hybridoma Bank, Iowa (USA)
Osteopontin Antikörper $MPIIIB_{101}$	Developmental Studies Hybridoma Bank, Iowa (USA)
Paraformaldehyd	Sigma-Aldrich Chemie GmbH, München
Proteinkinase K	Merck KGaA, Darmstadt
Q-solution	Qiagen GmbH, Hilden
SDS ultra pure	Carl Roth GmbH, Karlsruhe
Taq Polymerase	Qiagen GmbH, Hilden
TGF-β3	R&D Systems, Minneapolis (USA)
Tissue freezing medium	Leica Microsystems Nussloch GmbH, Nussloch

Toluidine Blue O	Sigma-Aldrich Chemie GmbH, München
Tris ultrapure	Sigma-Aldrich Chemie GmbH, München
Trizma base, minimum	Sigma-Aldrich Chemie GmbH, München
Trypsin/EDTA x 10	Gibco, Invitrogen GmbH, Darmstadt
Trypsin-EDTA-Lösung (10 x)	PAA Laboratories GmbH, Pasching
Tutofusin®	Baxter Deutschland GmbH, Unterschleißheim
Vectastain Elite ABC Kit	Vector Laboratories, Inc., Burlingame (USA) über Biozol Diagnostica Vertrieb GmbH, Eching
Zitronensäure	Carl Roth GmbH, Karlsruhe

III. Verwendete Medikamente

Baytril®	Bayer AG, Leverkusen
Bepanthen®	Roche Deutschland Holding GmbH, Grenzach-Wyhlen
Diethylether	Carl Roth GmbH, Karlsruhe
elca®Med	Asid Bonz GmbH, Herrenberg
Ketanest®, (Ketamin)	Pfizer Deutschland GmbH, Berlin
Kodan®, Tinktur forte	Schülke & Mayr GmbH, Norderstedt
Novalgin®, (Metamizol)	Sanofi-Aventis Deutschland GmbH, Frankfurt
Rompun®, (Xylazin)	Bayer AG, Leverkusen

IV. Verwendetes chirurgisches Instrumentarium

anatomische Pinzetten	Aesculap AG & Co. KG, Tuttlingen
Backhausklemmen	Aesculap AG & Co. KG, Tuttlingen
chirigische Pinzetten	Aesculap AG & Co. KG, Tuttlingen
Fadenschere	Aesculap AG & Co. KG, Tuttlingen
gebogene anatomische Pinzette	Aesculap AG & Co. KG, Tuttlingen
kleine Schere	Aesculap AG & Co. KG, Tuttlingen
Luer	Aesculap AG & Co. KG, Tuttlingen
Nadelhalter	Aesculap AG & Co. KG, Tuttlingen
Präparierschere	Aesculap AG & Co. KG, Tuttlingen
Skalpell 11	Feather Safety Razor Co., Osaka (Japan)
Skalpell 15	Feather Safety Razor Co., Osaka (Japan)
Skalpell 21	Feather Safety Razor Co., Osaka (Japan)

V. Verbrauchsmaterialien

10 ml Pipetten	Eppendorf AG, Hamburg
15 ml Falcon®	Falcon®, Becton Dickinson GmbH, Heidelberg
22 G Kanülen	Eppendorf AG, Hamburg
50 ml Falcon®	Falcon®, Becton Dickinson GmbH, Heidelberg
6-Well Flaschen	Nunc GmbH & Co. KG, Wiesbaden
Adhäsionsträger Superfrost plus	VWR International GmbH, Darmstadt
Alufolie, Typ Universal 30	VWR International GmbH, Darmstadt
Cell Strainer 70 µm Nylon	Becton Dickinson GmbH, Heidelberg
Cellulose Acetat Filter	Sartorius AG, Göttingen
Deckgläser 24x50 mm	VWR International GmbH, Darmstadt
Deckgläser 24x60 mm	VWR International GmbH, Darmstadt
DPX	Sigma-Aldrich Chemie GmbH, München
Einfrierröhrchen	Nalgene, Thermo Fisher Scientific, Rochester (USA)
Einmal-Handschuhe, Typ sempercare edition	Semperit Technische Produkte GmbH, Wien (Österreich)
Einmal-Pipetten (2 ml, 5 ml, 10 ml, 25 ml)	Eppendorf AG, Hamburg
Einmal-Skalpelle	Feather Safety Razor Co., Osaka (Japan)
Einmal-Spritzen (1 ml, 2 ml, 5 ml, 10 ml, 20 ml)	Becton Dickinson GmbH, Heidelberg
Eppendorf-Reaktionsgefäße (0,5 ml 1,5 ml, 2 ml)	Eppendorf AG, Hamburg

Filter Whatmann 42	Herolab GmbH Laborgeraete, Wiesloch
Glasobjektträger, Typ Superfrost Plus	Menzel Glasbearbeitungswerk GmbH & Co., Braunschweig
Kryoröhrchen	Roche Deutschland Holding GmbH, Grenzach-Wyhlen
Leukoplast®	BSN medical GmbH, Hamburg
Mersilene Faden 0 Sutupak 12 x 45 cm	Ethicon GmbH, Norderstedt
Microtom Blade N35.H	Feather Safety Razor Co., Osaka (Japan)
Objektträger-Kästen	VWR International GmbH, Darmstadt
Pasteurpipetten	Eppendorf AG, Hamburg
Pasteur-Pipetten (230 mm)	Brand GmbH + Co. KG, Wertheim
PCR Reagenzgefäße	Eppendorf AG, Hamburg
Petrischalen	Nunc GmbH & Co. KG, Wiesbaden
Pipette, Typ Pipetman 2, 10, 20, 200, 1000 µl	Gilson Inc., Middleton, (USA)
Pipettenspitzen (10 µl, 100 µl, 200 µl, 1.000 µl)	Eppendorf AG, Hamburg
Plastikmesstrichter	Labomedic GmbH, Bonn
Plastikspritzen, 2, 5, 10, 20 ml	Becton Dickinson GmbH, Heidelberg
sterile Handschuhe	B. Braun Melsungen AG, Melsungen
T-225 Flasks	Nunc GmbH & Co. KG, Wiesbaden
T-25 Flasks	Nunc GmbH & Co. KG, Wiesbaden
T-75 Flasks	Nunc GmbH & Co. KG, Wiesbaden
Tissue freezing medium	Leica Mikrosysteme Vertrieb GmbH, Wetzlar
Uvetten	Eppendorf AG, Hamburg
Vicyl Faden 4-0	Ethicon GmbH, Norderstedt

VI. Laborgeräte

500 ml Trinkflaschen mit Kugeldeckel ACC2521	Tecniplast GmbH, Hohenpeißenberg
Agarose Gel-Kammer	Peqlab Biotechnologie GmbH, Erlangen
Analysenwaage, Typ Kern 770-12	Kern & Sohn GmbH, Balingen
Autoklav, Typ Varioklav 300	H+P Labortechnik GmbH, Oberschleißheim
Axiocam MR	Carl Zeiss Microimaging GmbH, Jena
BioPhotometer	Eppendorf AG, Hamburg
Brutschrank IG 150	Jouan GmbH, Unterhaching
Bunsenbrenner Fireboy Eco	IBS, INTEGRA Biosciences GmbH, Fernwald
Cell Coulter T-540	Beckman Coulter GmbH, Krefeld
Duran-Glasware (Flaschen, Bechergläser)	Schott AG, Mainz
Erlenmeyerkolben, diverse Größen	Schott AG, Mainz
Feinanalysenwaage Kern 770	Kern & Sohn GmbH, Balingen
Kryostat, Typ Vacutome HM 200 OM	Microm International GmbH, Walldorf
Kühl-Gefrier-Kombination, Typ 561284	Liebherr-Hausgeräte Ochsenhausen GmbH, Ochsenhausen
Längenänderungsaufnehmer, Typ Z010/TN2A	Zwick GmbH & Co. KG, Ulm
Magnetrührer ARE Axon	VELP Scientifica srl, Usmate (Italien)
Makorolon Käfige 1354G Eurostandard Typ IV	Tecniplast GmbH, Hohenpeißenberg
Mikroskop, Typ Axiophot	Carl Zeiss Microimaging GmbH, Jena
Mikroskop, Typ Axiovert S100	Carl Zeiss Microimaging GmbH, Jena
Neubauer-Zählkammer	Brand GmbH + Co. KG, Wertheim
PCR-Cycler, Typ Peltier Thermal Cycler 200	MJ Research Inc., Watertown (USA)
PCR-Werkbank, Typ Captair Bio	Erlab D.F.S S.A.S, Köln
pH-Meter, Typ pH 525	WTW GmbH, Weilheim
Pipette, Typ Pipetman	Gilson Inc., Middleton (USA)
Pipettierhilfe, Typ Pipettus akku	Hirschmann Laborgeräte GmbH & Co. KG, Eberstadt
Rasiergerät	Aesculap AG & Co. KG, Tuttlingen
Rostastahl Drahtbrücken	RoSta Rohr und Stahl GmbH, Wenden-Hünsborn
Shaker	Heidolph Instruments GmbH & Co.KG, Schwabach
Sicherheitswerkbank, steril	Heraeus Holding GmbH, Hanau
Sicherheitswerkbank, steril	Heraeus Holding GmbH, Hanau
Stickstoffaufbewahrungstank, Typ Thermolyne Locator JR	Barnstead International, Inc., Iowa (USA)
Stickstoffvorratstank, Typ XL-120	Taylor-Wharton Harsco GmbH, Mildstedt
Tiefkühlschrank (- 80 °C), Typ 6485	GFL GmbH, Burgwedel
Tiefkühlschrank (- 80 °C), Typ 6485	GFL GmbH, Burgwedel
Tierwaage	Kern & Sohn GmbH, Balingen

Transmissionselektronenmikroskop CM10	Philips GmbH, Hamburg
Ultracut ultramicrotome OmV3	Reichert-Jung, C. Reichert AG, Wien (Austria)
Vakuumpumpe für die Zellkultur, Typ VDE0530	KNF Neuberger GmbH, Freiburg
Wärmeschrank 37 °C	Jouan GmbH, Unterhaching
Wasserbad, Typ 1012	GFL GmbH, Burgwedel
Wasserbad, Typ 1012	GFL GmbH, Burgwedel
Zentrifuge, Typ Univ. 16R, Rotor 1624	Hettlich GmbH & Co. KG, Tuttlingen

VII. Verwendete Tiere

Lewis Ratten	Charles River Laboratories Inc., Sulzfeld

VIII. Verwendete Software

Adobe Photoshop 6.0	Adobe Systems Inc., San Jose (USA)
AxioVision 2.0	Carl Zeiss MicroImaging GmbH, Jena
GraphPad Prism Ver. 3.02	GraphPad Software Inc., San Diego, (USA)
imageJ Ver. 1.41o	National Institute of Health, Bethesda (USA)
testXpert V5.0	Zwick GmbH & Co. KG, Ulm

Abkürzungsverzeichnis

3D	dreidimensional
A.	arteria (lat.)
Abb.	Abbildung
ABC	Avidin and Biotinylated horseradish peroxidase macromolecular Complex (engl.) = Makromolekularer Komplex aus Avidin und biotinylierter Meerrettichperoxidase
ACT	Autologe Chondrozytentransplantation
AK	Antikörper
ASR	Achillessehnenruptur
AZ	Adipozyten
BMP	bone morphogenetic protein
BMSC	bone marrow stromal cells (engl.) = Knochenmarkszellen
BSA	Bovines Serum Albumin
bzgl.	bezüglich
bzw.	beziehugsweise
CFU	colony forming unit (engl.)
Col I	collagen I (engl.)
CZ	Chondrozyten
DAB	3,3'-Diaminobenzidin
DMEM HG	Dulbecco´s modified Eagle medium, high glucose + L-glutamine + sodium pyruvate (engl.)
ECM	extrazelluläre Matrix
EGF	epidermal growth factor
engl.	englisch
ER	endoplasmatischen Retikulum
Fa.	Firma
FBS	fetal bovine serum (engl.) = Fetales Kälberserum
FBS HI	hitzeinaktiviertes FBS
fc	flat cell (engl.)
FGF	fibroblast growth factor (engl.)
ggf.	gegenebenfalls
HE	Haematoxilin-Eosin
HIF α	hypoxia-inducible factor α (engl.)
hMSC	humane mesenchymal stem cell (engl.) = humane Mesenchymale Stammzelle
i.d.R.	in der Regel
i.m.	intramuskulär
IBMX	3-Isobutyl-1-methylxanthin
IGF-I	insuline-like growth factor-I (engl.)
ITS	Insulin, Transferrin, Selenium
Kap.	Kapitel
KG	Körpergewicht
lat.	lateinisch
m.	musculus (lat.)
MACT	Matrixinduzierte autologe Chondrozytentransplantation
MMP	Metalloproteinasen
MSC	mesenchymal stem cells (engl.) = Mesenchymale Stammzellen
MT1-MMP	Membran Typ 1 Matrix Metalloproteinase
MTJ	myotendinous junction (engl.) = Muskelsehnenübergang
NCP	noncollagenous protein (engl.) = nichtkollagenes Protein
OP	Operation
OSG	oberes Sprunggelenk
OTJ	osteotendinous junction (engl.) = Knochensehnenübergang
OZ	Osteozyten

p.o.	post operationem (lat.)
PBS	Phosphatgepufferte Salzlösung
PDGF-BB	platelet-derived growth factor-BB (engl.)
PGA	polyglycolic acid (engl.) = Polyglycolsäure
PLA	polylactic acid (engl.) = Polymilchsäure
rc	rapidly self renewing cells (engl.)
rER	raues endoplasmatischen Retikulum
RMR	Rotatorenmanschettenruptur
S	suture (engl.) = Naht
s.	siehe
s.a.	siehe auch
s.c.	subkutan
sc	spindle-shaped cell (engl.)
SIS	small intestine submucosa (engl.)
sog.	sogenannt
Tab.	Tabelle
TEM	Transemissionselektronenmikroskopie
TGF	tissue growth factor (engl.)
TGF-β	tissue growth factor-β (engl.)
TIFF	tagged image file format (engl.), ein Rasterbilddateiformat
USG	unteres Sprunggelenk
v.a.	vor allem
VEGF	vascular endothelial growth factor (engl.)
VKBR	vordere Kreuzbandruptur

Abbildungsverzeichnis

Abb. 1. Anatomischer Aufbau einer normalen Sehne. Schema aus Sharma et al. 2005[21] 3
Abb. 2. Biologische Sequenz der Sehnenheilung. Schema aus Strickland et al. 2000[86] 9
Abb. 3. Arbeitsansätze des Tissue Engineering. Schema aus Khademhosseini et al. 2006[168]. 15
Abb. 4. Diagramm der proliferativen Hierarchie von mesenchymalen Stammzellen. Schema aus Roufosse et al. 2004[199]. 19
Abb. 5. Übersicht über die Pauwels-Theorie der kausalen Histogenese der Stützgewebe. Schema aus Kummer 1995[237] 22
Abb. 6. Schematische Darstellung des Bioreaktors für tenogene Versuche in der Zellkultur. Schema aus Garvin et al. 2003[250] 23
Abb. 7. Schema zum Vorversuch 26
Abb. 8. Schema der Hauptversuche 28
Abb. 9. Rasterelektronenmikroskopische Bilder der Trägermatrizen im Querschnitt. Foto: Fa. Aesculap, Hechingen 35
Abb. 10. Schema der mit MSC besiedelten PGA Trägermatrix 37
Abb. 11. Schema der Implantateinnähung 40
Abb. 12. Implantierte Trägermatrix in situ 41
Abb. 13. Lichtmikroskopisches Kontrollbild der Zellkultur 46
Abb. 14. Nachweis der osteogenen Differenzierung 47
Abb. 15. Nachweis der adipogenen Differenzierung 47
Abb. 16. Nachweis der chondrogenen Differenzierung. 48
Abb. 17. Testung der knochenspezifischen primären Antikörper 49
Abb. 18. Lichtmikroskopische Schnitte durch die besiedelten Implantate 50
Abb. 19. Postoperatives makroskopisches Bild. 51
Abb. 20. Berechung auf signifikante Unterschiede der Reißkräfte 53
Abb. 21. Berechung auf signifikante Unterschiede des Kraft/Fläche-Quotienten 53
Abb. 22. PCR-Ergebnisse für das SRY-Gen 54
Abb. 23. Übersichtsaufnahmen der Regenerate 57
Abb. 24. Bildtafel zur histologischen Auswertung 58
Abb. 25. Sagittaler Schnitt durch das Regenerat 59
Abb. 26. Darstellung der Ossifizierungsübereinstimmung 59
Abb. 27. Immunhistologischer Nachweis der Verknöcherung 60
Abb. 28. Knochen-Sehnen-Übergang (TEM Übersichtsaufnahme) 63
Abb. 29. Mineralisierte Knochenmatrix (TEM Aufnahme) 63
Abb. 30. Aufnahme in Knochennähe (TEM Aufnahme) 65
Abb. 31. Zytoplasma einer apoptotischen Zelle im knochennahen Sehnengewebe (TEM Aufnahme) 66
Abb. 32. Knochennahe Kollagenfibrillen im Querschnitt (TEM Aufnahme) 66
Abb. 33. Übersicht des Gewebes in der knochenfernen Region (TEM Aufnahme) 67
Abb. 34. Zwei Tenozyten unterschiedlicher Aktivitätsgrade (TEM Aufnahme) 68
Abb. 35. Kollagenfibrillen in knochenferner Sehne (TEM Aufnahme) 69
Abb. 36. Schema der postoperativen Kräftewirkungen 76
Abb. 37. Mögliche unterschiedliche effektive Wirkung der Zugspannung und Dehnung (Schema) .. 79
Abb. 38. Entfaltung eines tenogenen Reizes in den oberflächlichen Arealen (Schema) 80
Abb. 39. Umwandlung der axialen Zugkraft der Rahmennaht (Schema) 80

Tabellenverzeichnis

Tab. 1 Kombinationsmöglichkeiten der verschiedenen Untergruppen 27
Tab. 2 Überblick der Versuchsgruppen 27
Tab. 3 Überblick der getesteten Antikörper zum Nachweis knochenspezifischer Proteine 33
Tab. 4 Ergebnisse der Längen- und Querschnittsmessung der Regenerate 52
Tab. 5 Ergebnisse der Ausreißkraft und des Kraft/Querschnittsfläche-Quotienten 52
Tab. 6 Bewertung der Entzündungsreaktion 56
Tab. 7 Quantifizierung der Ossifizierung. 61
Tab. 8 Übersicht der gemeinsamen makro-, mikro- und elektronenmikroskopischen Strukturmerkmale 69

Danksagung

Für die Ermöglichung dieser Dissertation möchte ich mich ganz herzlich bei Prof. Müller und PD Dr. Pietschmann bedanken, die mich nicht nur hinsichtlich dieser Arbeit, sondern auch im Verlauf des gesamten Studiums und darüber hinaus unterstützt und gefördert haben. Es war mir stets eine Freude!

Ein weiterer Dank gilt dem Team vom ExperiMed Labor, allen voran Prof. Schieker und PD Dr. Docheva für die unkomplizierte und sehr angenehme Kooperation bei den präoperativen, histologischen und molekularbiologischen Teilen der Arbeit. Auch den Damen Fr. Burggraf, Fr. Hackl und Fr. Harbauer sowie den ärztlichen Kollegen Dr. Ern, Dr. Poppe, Dr. Drosse und Dr. Haasters aus dem ExperiMed Labor gilt ein herzlicher Dank für technische Unterstützung und die zahlreichen Ratschläge.

Auch bedanke ich mich ganz herzlich bei Prof. Welsch von der Anatomischen Anstalt der Ludwig-Maximilians-Universität München für die elektronenmikroskopische Auswertung der Präparate und höchst freundliche Zusammenarbeit, ebenso bei Prof. Plitz, Fr. Sievers, Fr. Schmitt und meinem guten Freund Pierre Schmitz aus dem Labor für Biomechanik der Orthopädischen Klinik und Poliklinik der Ludwig-Maximilians-Universität München für die zahlreichen Hilfestellungen sowie bei Dr. Thein vom Walter Brendel Zentrum und bei Prof. Shakibaei und Fr. Fischer aus der Anatomischen Anstalt der Ludwig-Maximilians-Universität München für die Kooperationen.

Publikationen

Originalarbeiten

Pietschmann MF, Frankewycz B, Schmitz S, Docheva D, Sievers B, Jansson V, Schieker M, Müller PE

Comparison of tenocytes and mesenchymal stem cells seeded on biodegradable scaffolds in a full-size tendon defect model

J Mater Sci Mater Med. 2013 Jan;24(1):211-20

Zitierfähige Abstracts

Pietschmann MF, Frankewycz B, Docheva D, Shakibaei M, Jansson V, Schieker M, Müller PE

Tendon regeneration with cell seeded scaffolds in a rat Achilles tendon defect model

J Bone Joint Surg Br 2009 vol. 91-B no. SUPP III 446

Pietschmann MF, Frankewycz B, Docheva D, Shakibaei M, Schieker M, Jansson V, Müller PE

Tendon regeneration with cell seeded scaffolds in a rat achilles tendon defect model

17th Annual Meeting of the European Orthopaedic Research Society, April 2008, Madrid (Spanien)

Vorträge

Frankewycz B, Pietschmann MF, Schmitz P, Docheva D, Schieker M, Müller P

Scaffold gestützte Sehnenregeneration in-vivo mit autologen Zellen an der Rattenachillessehne

89. Jahrestagung der Vereinigung der Bayerischen Chirurgen, Juli 2012, Regensburg

Pietschmann MF, Frankewycz B, Dotcheva D, Schieker M, Jansson V, Müller PE

Tenozytenbesiedelung biodegradierbarer Scaffolds führt zu einer verbesserten Sehnenregeneration im Vergleich zu Verwendung von MSC – eine experimentelle Studie an der Ratten-Achillessehne

Deutsche Gesellschaft für Orthopädie und Orthopädische Chirurgie, Oktober 2009, Berlin

Pietschmann MF, Frankewycz B, Docheva D, Shakibaei M, Schieker M, Jansson V, Müller PE
Scaffold gestützte Sehnenregeneration in vivo mit autologen Zellen: Defektmodell der Rattenachillessehne
Kongress der Norddeutschen Orthopäden Vereinigung, Juni 2008, Hamburg

Poster

Pietschmann MF, Frankewycz B, Schmitz, P, Docheva D, Schieker M, Jansson V, Müller PE
Tendon regeneration using cell seeded scaffolds in a rat model
EORS Meeting, Juni 2010, Davos (Schweiz); Prämierung mit dem 1. Posterpreis

Pietschmann MF, Frankewycz B, Dotcheva D, Schieker M, Shakibaei M, Jansson V, Müller PE
Tendon regeneration using scaffolds with special focus on mesenchymal stem cells in a rat model
EFORT, Mai 2008, Nizza (Frankreich)

Sonstige

Pietschmann MF, Frankewycz B, Schmitz P, Docheva D, Sievers B, Jansson V, Schieker M, Müller PE
Comparison of tenocytes and mesenchymal stem cells in a full size tendon regeneration model in-vivo seeded on biodegradable scaffolds
AFOR 2010; Prämierung mit dem AFOR Wissenschaftspreis 2010