

Aus dem Friedrich-Baur-Institut der Medizinischen Fakultät  
an der Neurologischen Klinik und Poliklinik  
der Ludwig-Maximilians-Universität München  
(Direktorin: Prof. Dr. med. Marianne Dieterich)

**Genotyp/Phänotyp-Analyse bei kongenitalen und hereditären Myopathien**

Dissertation zum Erwerb des Doktorgrades der Humanmedizin  
an der Medizinischen Fakultät der  
Ludwig-Maximilians-Universität zu München

vorgelegt von  
Natalia Garcia Angarita  
aus  
Medellín, Kolumbien  
2013

**Mit Genehmigung der Medizinischen Fakultät  
der Universität München**

Berichterstatter: Priv.-Doz. Dr. med. Dr. phil. Sabine Krause

Mitberichterstatter: Prof. Dr. med. Wolfgang Müller-Felber  
Prof. Dr. med. Dipl. chem. Elke Holinski-Feder

Dekan: Prof. Dr. med. Dr. h.c. Maximilian Reiser, FACR, FRCR

Tag der mündlichen Prüfung: 07.03.2013

## **Teile dieser Arbeit wurden veröffentlicht in:**

### Publikation

**Garcia-Angarita N**, Kirschner J, Heiliger M, Thirion C, Walter MC, Schnittfeld-Acarlioglu S, Albrecht M, Müller K, Wieczorek D, Lochmüller H, Krause S. Severe nemaline myopathy associated with consecutive mutations E74D and H75Y on a single ACTA1 allele. Neuromuscul Disord. 2009 Jul;19(7):481-4.

### Publizierte Abstracts

Krause S, **Garcia-Angarita N**, Aleo A, Hinderlich S, Walter MC, Mitrani-Rosenbaum S, Hoppe T, Lochmüller H. Molecular pathogenesis of hereditary inclusion body myopathies. 13th International Congress of the World Muscle Society, Newcastle upon Tyne, United Kingdom. Neuromuscul Disord 2008, 18: D.P.3.05: 766

Krause S, **Garcia-Angarita N**, Aleo A, Hinderlich S, Walter MC, Mitrani-Rosenbaum S, Hoppe T, Lochmüller H. Molecular pathogenesis of hereditary inclusion body myopathies. 52. Jahrestagung der Deutschen Gesellschaft für Klinische Neurophysiologie und Funktionelle Bildgebung, München 2008, Posterpreis P323

Krause S, **Garcia-Angarita N**, Aleo A, Hinderlich S, Walter MC, Mitrani-Rosenbaum S, Kim J, Hoppe T, Lochmüller H. Molecular pathogenesis of hereditary inclusion body myopathies. 19. Kongress des Wissenschaftlichen Beirates der Deutschen Gesellschaft für Muskelkranke e.V. in Kooperation mit den Schweizer Muskelgesellschaften, Darmstadt 2009, V65

**Garcia-Angarita N**, Kirchner J, Heiliger M, Thirion C, Walter MC, Schnittfeld-Acarlioglu S, Albrecht M, Müller K, Wieczorek D, Lochmüller H, Krause S. Severe nemaline myopathy associated with consecutive mutations E74D and H75Y on a single ACTA1 allele. TREAT-NMD/NIH International Conference, Brüssel, Belgien 2009, Ot-Gen-04

# Inhaltsverzeichnis

1 Zusammenfassung .....	1
2 Einleitung .....	4
2.1 Nemalin-Myopathie (NM) .....	4
2.1.1 Klinik .....	4
2.1.2 Einteilung der klinischen Subtypen .....	5
2.1.3 Genetik .....	7
2.1.4 Pathomechanismus .....	10
2.1.5 Therapieoptionen .....	13
2.1.6 Differentialdiagnosen .....	14
2.2 Einschlusskörpermyopathie mit Morbus Paget und frontotemporaler Demenz (IBMPFD).....	16
2.2.1 Klinik .....	16
2.2.2 Genetik .....	17
2.2.2.1 Das Valosin-containing protein Gen ( <i>VCP</i> ).....	17
2.2.3 Pathomechanismus .....	19
2.2.4 Therapieoptionen .....	22
2.2.5 Differentialdiagnosen .....	23
3 Zielsetzung.....	25
4 Materialien und Methoden .....	27
4.1 Patienten .....	27
4.2 DNA-Extraktion .....	27
4.3 Photometrie.....	27
4.4 Polymerase-Ketten-Reaktion (PCR).....	28
4.4.1 Polymerase-Ketten-Reaktion Grundsatz.....	28
4.4.2 Polymerase-Ketten-Reaktion Protokolle und Ansatzbestandteile .	28
4.4.3 Polymerase-Ketten-Reaktion - Primer .....	29
4.4.4 Elektrophorese und Gelextraktion.....	29
4.5 Sequenzanalyse.....	30

4.6	Klonierung von Polymerase-Ketten-Reaktion-Fragmenten .....	30
4.7	Ligation.....	31
4.8	Transformation .....	31
4.9	Plasmid DNA-Extraktion.....	32
5	Ergebnisse.....	33
5.1	Analyse des $\alpha$ -Aktin ( <i>ACTA1</i> )-Gens.....	33
5.1.1	Patient A: Mutationen E74D und H75Y.....	33
5.1.2	Klinik .....	33
5.1.3	Mutationsanalyse .....	35
5.2	Analyse des Valosin containing Protein ( <i>VCP</i> )-Gens.....	38
6	Diskussion .....	40
6.1	Mutationen im <i>ACTA1</i> - Gen .....	40
6.1.1	Die Doppelmutation E74D und H75Y.....	41
6.1.2	Klinischer Phänotyp .....	43
6.2	Mutationen im <i>VCP</i> -Gen .....	44
6.3	Bedeutung und Komplexität molekulargenetischer Analysen für die Diagnostik der Myopathien .....	46
6.3.1	Bedeutung der Diagnostik bei der NM .....	47
6.3.2	Bedeutung der Diagnostik bei der IBMPFD .....	48
7	Literaturverzeichnis.....	50
8	Anhang .....	55
8.1	Verzeichnis der verwendeten Abkürzungen .....	55
8.2	Primersequenzen .....	57
8.3	Danksagung.....	58
8.4	Lebenslauf.....	59
9	Ehrenwörtliche Erklärung.....	61

## 1 ZUSAMMENFASSUNG

Die Nemalin-Myopathie (NM) und die Einschlusskörpermyopathie mit M. Paget und frontotemporaler Demenz (IBMPFD) sind zwei hereditäre Myopathien mit pathologischen Proteinaggregaten und Gegenstand der Untersuchungen, die in dieser Arbeit behandelt werden. Ziel dieser Arbeit ist die Erweiterung des Genotyp-Phänotyp-Spektrums der NM und der IBMPFD.

Die NM gehört zu den kongenitalen Myopathien mit Strukturbesonderheiten und ist deren häufigster Vertreter. Der klinische Phänotyp ist sehr variabel v. a. bzgl. der Schwere der Erkrankung. Muskelbioptisch finden sich sarkoplasmatische „nemaline rods“. Der Vererbungsmodus ist ebenfalls sehr variabel: Die Erkrankung weist sowohl einen dominanten sowie einen rezessiven Vererbungsmodus auf; in vielen Fällen finden sich aber auch *de novo* Mutationen. Mutationen im *ACTA1*-Gen sind unter anderem für die Entstehung der NM verantwortlich. Das *ACTA1*-Gen kodiert das skelettmuskuläre Strukturprotein  $\alpha$ -Aktin, das den Hauptbestandteil der Aktinfilamente bildet und unerlässlich für die Muskelkontraktion ist. Bislang wurden 177 krankheitsverursachende *ACTA1* Mutationen beschrieben.

Die IBMPFD ist eine seltene, autosomal dominante, degenerative progrediente Erkrankung mit der Symptomtrias Einschlusskörpermyopathie, Morbus Paget und vorzeitig einsetzender frontotemporaler Demenz. Muskelbioptisch findet sich eine vakuoläre Myopathie mit VCP-, TPD-43-, Ubiquitin-positiven und tubulofilamentösen Einschlüssen. Nur 12% der Patienten weisen das volle Spektrum der Erkrankung auf, wobei die Myopathie das häufigste Symptom ist. Mutationen im *VCP*-Gen sind für die Entstehung dieser Erkrankung verantwortlich. Das *VCP*-Gen kodiert das VCP-Protein, eine AAA-ATPase, die als molekulares Chaperon beim Proteinabbau über das Ubiquitin-Proteasom-System arbeitet und an einer Vielzahl von Zellfunktionen beteiligt ist. Bislang wurden bei der IBMPFD neunzehn krankheitsverursachende *VCP*-Mutationen beschrieben.

Im Rahmen dieser Arbeit wurden 23 klinisch ausführlich charakterisierte Patienten auf Mutationen im *ACTA1*-Gen untersucht. Bei einem neugeborenen Patienten mit einem schweren klinischen Phänotyp einer Nemaline-Myopathie und mit muskelbiptischem Nachweis einer Störung der myofibrillären Organisation und Nemalin-Rods wurde eine Doppelmutation E74D und H75Y im Exon 3 nachgewiesen, eine außergewöhnliche monoallelische *de novo* Mutation zweier benachbarter Aminosäurepositionen. Der ungewöhnliche Genotyp ist mit dem Schweregrad des klinischen Phänotyps des Patienten vereinbar. Auf Grund eines möglichen Keimbahnmosaiks wurde auch Pränataldiagnostik durchgeführt.

IBMPFD-Patienten können zu Beginn der Erkrankung einen Phänotyp aufweisen, der einer Schultergürteldystrophie ähnelt. 31 klinisch gut charakterisierte Patienten mit Paresen im Bereich des Schultergürtels, fehlender Scapula alata und fazialer Schwäche wurden auf Mutationen im *VCP*-Gen untersucht, bei denen im Vorfeld bereits eine Fazio-Scapulo-Humerale-Muskeldystrophie (FSHD) molekulargenetisch ausgeschlossen wurde. Bei keinem dieser Patienten wurden Mutationen in der kodierenden Sequenz des *VCP*-Gens identifiziert, was nahelegt, dass *VCP*-Mutationen wahrscheinlich keine häufige Ursache einer Schultergürteldystrophie sind. Es ist im klinischen Alltag eine Herausforderung, die seltene IBMPFD zu diagnostizieren. Wichtig ist es, bei einem passenden klinischen Bild mit einer möglichen positiven Familienanamnese hinsichtlich der bekannten Symptomtrias diese seltene Erkrankung in den differentialdiagnostischen Überlegungen nicht zu vernachlässigen.

Die hereditären Myopathien sind eine Gruppe höchst heterogener Erkrankungen bezüglich ihrer Ätiologie und des klinischen Bildes. Es gelingt selbst bei hervorragender Phänotypcharakterisierung nicht immer, die molekulargenetische Diagnose zu stellen. Dies liegt daran, dass die Phänotypen einiger Myopathien sich zum Teil überlappen. Darüber hinaus können Mutationen in verschiedenen Genen ähnliche Phänotypen hervorrufen, wodurch eine exakte Genotyp-Phänotyp-Korrelation erschwert wird. Es ist daher die Erweiterung der Patientenkohorten unerlässlich, wie im Rahmen

dieser Arbeit geschehen, um den Phänotyp näher zu charakterisieren, neue Gene bzw. Mutationen zu identifizieren und die zugrunde liegenden Pathomechanismen im Zusammenhang mit dem Phänotyp zu analysieren. Auf diese Weise kann ein besseres Verständnis der Erkrankungen gewonnen werden, um Strategien für potenzielle kausale Behandlungsansätze und eine verbesserte Patientenversorgung zu entwickeln.



## **2 EINLEITUNG**

Die Myopathien bilden eine große und äußerst heterogene Untergruppe der neuromuskulären Erkrankungen, die nach ihrer Ätiologie beziehungsweise nach verschiedenen klinischen, histologischen und seit einigen Jahrzehnten genetischen Kriterien eingeteilt werden. Die Nemalin-Myopathie (NM) und die Einschlusskörpermyopathie mit M. Paget und frontotemporaler Demenz (IBMPFD) sind zwei hereditäre Myopathien mit pathologischen Proteinaggregaten und Gegenstand der Untersuchungen, die in dieser Arbeit behandelt werden.

### **2.1 Nemalin-Myopathie (NM)**

Die Nemalin-Myopathie (NM) gehört zu den kongenitalen Myopathien mit Strukturbesonderheiten und ist deren häufigster Vertreter. Die ersten klinischen Beschreibungen liegen mehr als fünf Jahrzehnte zurück (Conen, Murphy EG et al. 1963; Shy, Engel et al. 1963). Charakteristisch für die NM sind eine normale bis leicht erhöhte Serum-Creatinkinase (CK) sowie sarkoplasmatische „nemaline rods“ in der Gomori-Trichrom-Färbung der Muskelbiopsie, die aber nicht spezifisch sind (North 2004). Der klinische Phänotyp ist sehr variabel bezüglich der Schwere der Erkrankung und des Erkrankungsalters. Zwischenzeitlich sind sechs Gene bekannt, die für die Entstehung der NM verantwortlich sind (Laing, Dye et al. 2009).

#### **2.1.1 Klinik**

Klinisch äußert sich die NM in 90% der Fälle schon im Kindesalter. Bei den Neugeborenen fällt eine Hypotonie mit generalisierter proximal betonter Muskelschwäche auf. Zusätzliche Symptome sind eine faziale Schwäche und bulbäre Symptomatik bis hin zur Ateminsuffizienz (Ilkovski, Cooper et al. 2001).

Die Schwere des klinischen Phänotyps reicht von fehlenden Spontanbewegungen bei der Geburt mit der Notwendigkeit der Einleitung einer künstlichen Beatmung bis zu einem milden Verlauf mit verzögerten motorischen Meilensteinen, aber mit meist erhaltener Gehfähigkeit (North, Laing et al. 1997). Basierend auf der Schwere der Erkrankung und des Erkrankungsalters wurde die NM in sechs klinische Subtypen unterteilt (Wallgren-Pettersson and Laing 2000).

## **2.1.2 Einteilung der klinischen Subtypen**

### **2.1.2.1 Schwere kongenitale NM**

<b>Einschlusskriterien</b>	<b>Ausschlusskriterien</b>
Keine Spontanbewegungen bei der Geburt	Zusätzliche Merkmale wie: Kardiomyopathie
Keine Spontanatmung bei der Geburt	Ophthalmoplegie
Kontrakturen bei der Geburt	Ungewöhnliche Paresenverteilung
Frakturen bei der Geburt	Intranukleäre Nemaline bodies

### **2.1.2.2 Mittelschwere kongenitale NM**

<b>Einschlusskriterien</b>
Infantiles Erkrankungsalter
Spontanatmung und –bewegungen bei der Geburt, aber <ul style="list-style-type: none"> <li>• Unfähigkeit, eigenständig zu atmen</li> <li>• Unfähigkeit, eigenständig zu sitzen</li> <li>• Unfähigkeit, eigenständig zu gehen</li> </ul>
Kontrakturen im frühen Kindesalter
Rollstuhlpflichtigkeit im Alter < 11 Jahren

### 2.1.2.3 Typische kongenitale NM

#### Einschlusskriterien

Frühkindliches Erkrankungsalter  
Fazial, bulbär und respiratorisch  
betonte Muskelschwäche, inklusive  
der Nackenflexoren

Primäre proximal betonte  
Muskelschwäche  
Verzögerte aber erreichte  
Meilensteine  
distale Muskelschwäche im Verlauf

Langsam bis nicht progressiver  
Verlauf

#### Ausschlusskriterien

Keine Spontanbewegungen bei  
Geburt  
Keine Spontanatmung bei Geburt  
Kontrakturen bei der Geburt  
Frakturen bei Geburt  
Unfähigkeit, eigenständig zu atmen  
Unfähigkeit, Sitzen und Gehen zu  
lernen  
Rollstuhlpflichtigkeit im Alter < 11  
Jahren  
Spätkindliches oder adultes  
Erkrankungsalter

#### Zusätzliche Merkmale

Kardiomyopathie  
Ophthalmoplegie  
Ungewöhnliche Paresenverteilung  
Intranukleäre Nemaline bodies

### 2.1.2.4 Milde NM

kindliches/juveniles Erkrankungsalter  
Keine faziale Muskelschwäche  
Keine Fußheberschwäche

### 2.1.2.5 Adulte NM

#### Einschlusskriterium

Adultes Erkrankungsalter

### 2.1.2.6 Andere Formen der NM

#### Einschlusskriterien

Kardiomyopathie

Ophthalmoplegie

Ungewöhnliche Paresenverteilung

Intranukleäre Nemaline bodies

### 2.1.3 Genetik

Die NM weist sowohl einen dominanten sowie einen rezessiven Vererbungsmodus auf. In vielen Fällen finden sich aber auch *de novo* Mutationen, die bei den Eltern der Patienten nicht gesichert werden konnten (Sparrow, Nowak et al. 2003; Wallgren-Pettersson, Pelin et al. 2004).

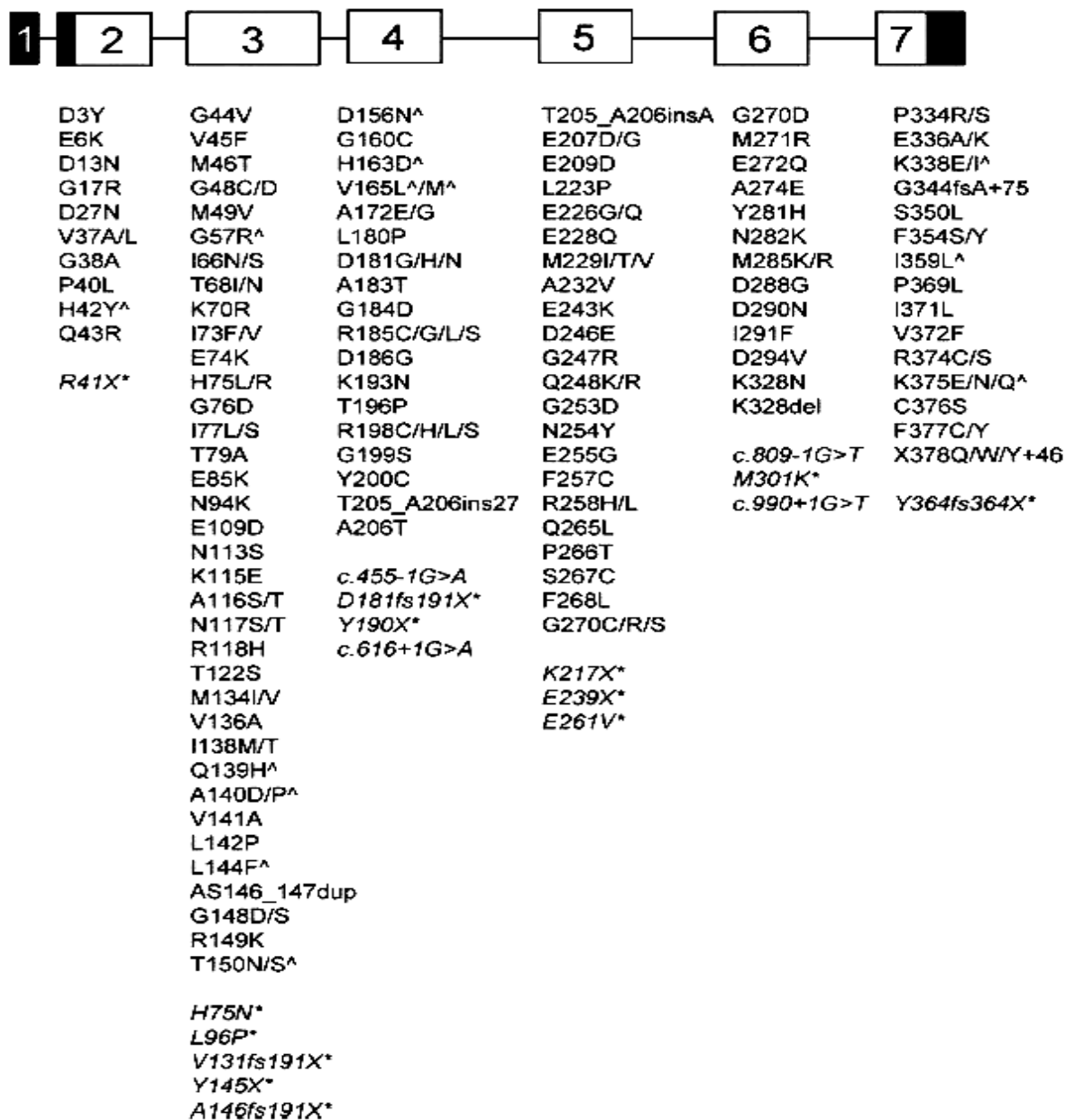
Die NM besitzt nicht nur eine hohe Heterogenität bezüglich des klinischen Phänotyps, sondern auch hinsichtlich der Genetik. Die NM kann durch Mutationen in den Genen für das Skelettmuskel  $\alpha$ -Aktin (*ACTA1*), Slow  $\alpha$ -Tropomyosin (*TPM3*), Nebulin (*NEB*), Slow Troponin T (*TNNT1*),  $\beta$ -Tropomyosin (*TPM2*) und skelettmuskelspezifisches Cofilin-2 (*CFL2*) verursacht werden (Sparrow, Nowak et al. 2003). Mutationen in *TPM3*, *TNNT1*, *TPM2* und *CFL2* sind seltene Ursachen der NM. Am häufigsten finden sich rezessive Mutationen im Nebulin-Gen (*NEB*) (Pelin, Donner et al. 2002). Am zweithäufigsten, das heißt bei ca. 20% bis 30% aller Fälle, sind Mutationen im *ACTA1*-Gen für die Entstehung der NM verantwortlich (Wallgren-Pettersson and Laing 2000; Sparrow, Nowak et al. 2003). Zwischenzeitlich wurde als Tendenz beobachtet, daß Patienten, die eine *ACTA1*-Mutation tragen, in der Gruppe, die

einen schweren klinischen Subtyp zeigen, überrepräsentiert sind (Wallgren-Pettersson, Pelin et al. 2004). Die vorliegende Arbeit befasst sich insbesondere mit der *ACTA1*-Genetik .

### **2.1.3.1 Das $\alpha$ -Aktin Gen (*ACTA1*)**

Das *ACTA1*-Gen kodiert das Strukturprotein  $\alpha$ -Aktin, die vorherrschende Aktin-Isoform in der Skelettmuskulatur.  $\alpha$ -Aktin bildet den Hauptbestandteil der Aktinfilamente in den Sarkomeren, wo es mit vielen anderen Proteinen u. a. Myosin interagiert, um die notwendige Kraft für die Muskelkontraktion zu erzeugen (Craig and Padron 2004). Die Aktinfamilie besteht aus sechs Isoformen, die eine Ähnlichkeit von >90% untereinander zeigen. Alle Isoformen sind Bestandteile des Zytoskeletts, werden in allen Muskelarten in verschiedenen Ausprägungen exprimiert und sind unentbehrlich für die Zellbewegung und die Zellmorphologie (Laing, Dye et al. 2009). Das kardiale  $\alpha$ -Aktin ist die wesentliche Aktin-Isoform im adulten Herzmuskel, ist aber auch die hauptsächliche Isoform, die in der Skelettmuskulatur während der frühen Schwangerschaft exprimiert wird. Ab dem zweiten Trimenon wird es zunehmend herunterreguliert, bis bei der Geburt vernachlässigbare Werte erreicht werden (Ilkovski, Clement et al. 2005). Skelettmuskel und kardiales  $\alpha$ -Aktin sind zu 99% identisch. Sie unterscheiden sich in nur 4 der insgesamt 375 Aminosäuren. Bemerkenswert ist auch, daß die Aktine eine hoch konservierte Proteinfamilie sind. Auf Aminosäureebene zeigt sich eine Homologie von 100% zwischen dem humanen  $\alpha$ -Aktin der Skelettmuskulatur und dem  $\alpha$ -Aktin der Skelettmuskulatur bei Mäusen (Sheterline, J et al. 1998). Demnach kann postuliert werden, daß jede Aminosäureänderung mit hoher Wahrscheinlichkeit pathologisch ist (Laing, Dye et al. 2009).

Das humane *ACTA1*-Gen ist nur 2,80 kbp lang und ist auf dem Chromosom 1q42.13 lokalisiert. Es setzt sich aus sieben Exons zusammen, wobei nur sechs davon kodierend sind (Taylor, Erba H et al. 1988) (Abb 1).



**Abbildung 1** Lineares Diagramm des ACTA1-Gens mit der Darstellung der sechs kodierenden Exons und die Lokalisation aller bekannten Mutationen (Laing, Dye et al. 2009).

Bislang wurden 177 krankheitsverursachende ACTA1 Mutationen beschrieben (Laing, Dye et al. 2009). Die Art und die Häufigkeit der Mutationen wurden wie folgt charakterisiert: 157 Missense-Mutationen, 5 Nonsense-Mutationen, 5 Leserasterverschiebungen, 4 Spleißstellen-Mutationen, 3 Mutationen des Wildtyp-Stopcodons, und eine Duplikation, eine Insertion und eine Deletion einer einzelnen Aminosäure jeweils im Leseraster. Hinsichtlich des

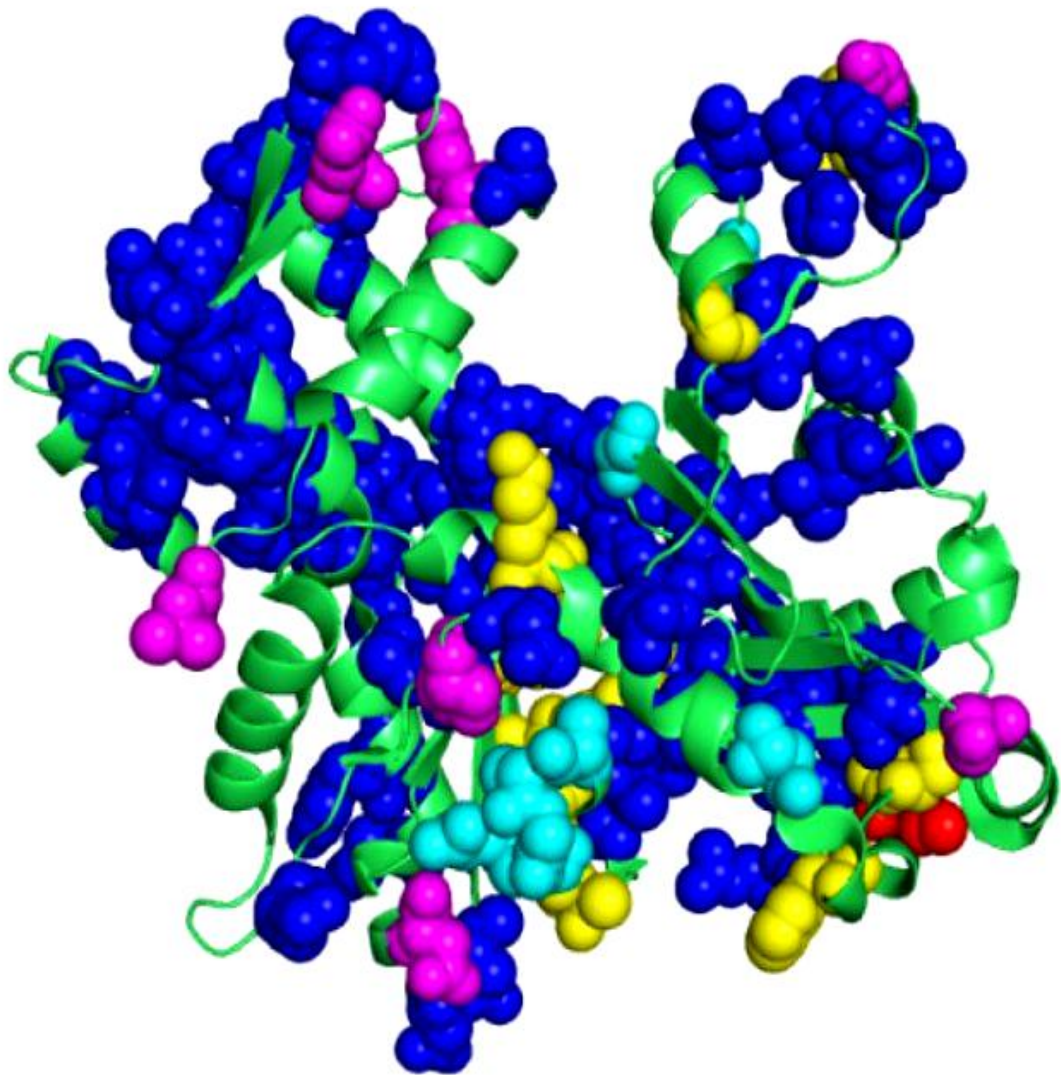
Vererbungsmodus wurde die Mehrheit der Mutationen näher charakterisiert. Am häufigsten sind *de novo* Mutationen (47%), gefolgt von dominanten (13%) und rezessiven (11%) Erbgängen. Somit besteht eine hohe Mutationsrate für das *ACTA1*-Gen. Sowohl in der dominanten als auch in der rezessiven Patientenkohorte wurde eine hohe Heterogenität bezüglich des Phänotyps beschrieben. Einige Individuen, die als heterozygote Träger einer rezessiven Mutation identifiziert wurden, waren komplett asymptomatisch. Es liegt nahe, dass die Expression einer konservierten *ACTA1*-Kopie für den Funktionserhalt genügt, wenn eine rezessive Mutation vorliegt (Sparrow, Nowak et al. 2003) und dass alle Patienten, die 2 rezessive *ACTA1*-Mutationen tragen, kein funktionsfähiges  $\alpha$ -Aktin des Skelettmuskels besitzen (Laing, Dye et al. 2009).

#### **2.1.4 Pathomechanismus**

Trotz jahrzehntelanger intensiver Forschung ist der derzeitige Wissensstand zur Korrelation der Aktinstruktur mit ihrer genauen Funktion noch ungenügend, um die Auswirkungen von *ACTA1*-Mutationen auf molekularer Ebene zu interpretieren (Feng and Marston 2009).

Das  $\alpha$ -Aktin Monomer (Abb. 2) ist ein globuläres Protein (G-Aktin), das ATP und ein divalentes Kation ( $Mg^{2+}$ ) bindet. Das G-Aktin besteht aus 2 Domänen gleicher Größe, die ebenfalls aus jeweils zwei Subdomänen gebildet werden. Die Domänen werden durch zwei Polypeptidketten (hinge) gebunden, die wie ein Scharnier intramolekuläre Bewegungen ermöglichen. (Sparrow, Nowak et al. 2003). G-Aktin polymerisiert zu F-Aktin, ein helikales Filament. F-Aktin ist der Hauptbestandteil der Mikrofilamente, wird deswegen auch als Aktinfilament bezeichnet und interagiert mit den anderen Proteinen der Mikrofilamente wie Nebulin, Tropomyosin und Troponin, aber vor allem mit Myosin aus den Myosinfilamenten. Die Interaktion zwischen den Aktin- und Myosinfilamenten führt zur Muskelkontraktion. Dies erfolgt, indem  $Ca^{2+}$  an den Troponinkomplex bindet und dadurch eine Konformationsänderung und eine Bewegung des Komplexes über das F-Aktin ausgelöst wird. Diese Bewegung führt zur

Freigabe der Bindungsstelle zwischen Myosin und Aktin und ermöglicht deren Interaktion und somit die Muskelkontraktion (Craig and Padron 2004). Die vielen Interaktionen und Funktionen des  $\alpha$ -Aktins sind potentielle Stellen, die durch pathogene Veränderungen beeinträchtigt werden können (Laing, Dye et al. 2009)



**Abbildung 2** Das G-Aktin Monomer mit farblicher Kennzeichnung der bekannten *ACTA1*-Mutationen. Nemaline Myopathie: Blau, Aktinmyopathie: Türkis, intranukleäre Rod-Myopathie: Gelb, Core-Myopathie: Rot, kongenitale Fasertypendisproportion: Magentarot (Laing, Dye et al. 2009).



Aufgrund der Erkenntnis, dass rezessive Missense-Mutationen im *ACTA1*-Gen einem Nullallel entsprechen, ist anzunehmen, dass die funktionellen Konsequenzen dominanter *ACTA1*-Mutationen negative Effekte mit sich bringen. Das mutierte Allel produziert ein falsches Protein, das die Funktion, den Aufbau und die Stabilität der Aktinfilamente beeinträchtigt (Laing, Dye et al. 2009). In den mit *ACTA1* assoziierten kongenitalen Myopathien werden viele Vorgänge, insbesondere die Polymerisation des F-Aktins, die Gleitgeschwindigkeit der Aktinfilamente, die  $\text{Ca}^{2+}$ -Regulation und die Bindungskraft sowohl gefördert als auch inhibiert (Clarke, Ilkovski et al. 2007; Feng and Marston 2009). Clarke et al. stellten 2007 die Hypothese auf, dass der Haupteffekt der *ACTA1*-Mutationen in der Beeinträchtigung der Sarkomerfunktion und –struktur liegt.

Bei den *ACTA1*-assoziierten Myopathien mit intranukleären Rods wurde vermutet, dass das nukleäre Exportsignal des  $\alpha$ -Aktins des Skelettmuskels gestört wird. Dadurch erfolgt eine nukleäre Akkumulation von  $\alpha$ -Aktin (Ilkovski, Nowak et al. 2004) oder ein vermehrtes Einschleusen von mutiertem  $\alpha$ -Aktin in den Nukleus (Domazetovska, Ilkovski et al. 2007). Domazetovska et al. stellten die Hypothese auf, dass die Ablagerungen aus mutiertem  $\alpha$ -Aktin im Nukleus in Form von intranukleären Rods zu einem milderem Phänotyp führt, da die Bildung von pathogenen Aggregaten im Sarkomer dadurch reduziert wird (Domazetovska, Ilkovski et al. 2007). Die *ACTA1*-Mutationen verursachen verschiedene histopathologische Befunde. Charakteristisch sind intranukleäre oder sarkoplasmatische stäbchen- oder fädenförmige Strukturen (Rods). Es wird angenommen, dass die Nemalin-Körper nicht nur durch mutiertes sarkoplasmatisches Protein, z. B.  $\alpha$ -Aktin, sondern auch durch Veränderungen in der Stöchiometrie aller sarkoplasmatischen Proteine hervorgerufen werden kann (Laing, Dye et al. 2009).

Basierend auf den verfügbaren Daten scheint es eine Korrelation zwischen der Menge des mutierten Proteins und dem Schweregrad des klinischen Phänotyps zu geben (Laing, Dye et al. 2009). Diese Korrelation ist am deutlichsten bei unterschiedlichem Phänotyp innerhalb einer Familie zu sehen bei einem schwer betroffenen Patienten mit mild betroffenen Eltern auf Grund

eines somatischen Mosaiks. Sogar bei den betroffenen Individuen ist dieser Zusammenhang zu sehen, da Organe die eine niedrige Expression von Skelettmuskel  $\alpha$ -Aktin und eine höhere Expression kardialen  $\alpha$ -Aktins aufweisen, wie das Herz und die extraokuläre Muskulatur nahezu ausgespart sind.

### 2.1.5 Therapieoptionen

Eine kausale Therapie ist gegenwärtig nicht verfügbar. Die symptomatische Therapie v. a. die assistierte Beatmung, die Sondenernährung und die angepasste Hilfsmittelversorgung zum Erhalt der Mobilität und Selbständigkeit stehen im Vordergrund. Neuere molekulare Therapieentwicklungen für die Muskeldystrophie Duchenne, wie z. B. Exon-skipping können nicht auf *ACTA1*-assoziierte Erkrankungen übertragen werden, da das *ACTA1*-Gen nur aus 6 kodierenden Exons besteht und alle wesentlich für die Genfunktion sind (Nowak 2008).

Nowak et al. postulierten eine mögliche Therapie für *ACTA1*-Myopathien. Da funktionierendes Skelettmuskelaktin unerlässlich für die Muskelkontraktion ist, wäre der Austausch des mutierten skelettmuskulären  $\alpha$ -Aktins durch hochreguliertes kardiales  $\alpha$ -Aktin ein innovativer Therapieansatz. Aktuell befindet sich diese vielversprechende Therapie noch im Tiermodell. In Voruntersuchungen war beschrieben worden, dass *ACTA1*-Knockout-Mäuse eine Lebenserwartung von neun Tagen hatten. Nowak et al. zeigten 2009, dass das kardiale  $\alpha$ -Aktin (*ACTC*) *ACTA1* in der postnatalen Skelettmuskulatur ausreichend und funktionell ersetzt, sodass die Mäuse das Erwachsenenalter erreichen konnten (Nowak, Ravenscroft et al. 2009).

2011 entwickelten Ravenscroft et al. ein dominantes *ACTA1*-Mausmodell, mit der *ACTA1* Mutation (D286G), das sowohl einen milden (Transgenes *ACTA1*-Maus) als auch einen schweren Phänotyp (*ACTA1*-Knockout-/Transgenes *ACTA1*-Maus) bei den Mäusen hervorruft, der dem Phänotyp der Patienten entspricht. In der Studie wurde bewiesen, dass die Menge an mutiertem

ACTA1-Protein mit der Schwere des Phänotyps korreliert. Es wird postuliert, dass eine Veränderung beziehungsweise eine Verdünnung des mutierten Proteins im Muskel eine mögliche Therapie für Patienten mit einer dominanten *ACTA1*-Myopathie ist (Ravenscroft, Jackaman et al. 2011).

### **2.1.6 Differentialdiagnosen**

Zwischenzeitlich sind vier weitere kongenitale Myopathien außer der NM bekannt, die durch Mutationen im *ACTA1*-Gen hervorgerufen werden.

#### **2.1.6.1 Intrakuleäre rod Myopathie**

Die intranukleäre rod Myopathie (Intranuclear rod myopathy) ist eine Variante der NM, die häufig mit einem schweren Phänotyp assoziiert ist. Charakteristisch sind rod-ähnliche Körper im Nukleus der Muskelfasern (Hutchinson, Charlton et al. 2006). Derzeit sind dreizehn *ACTA1*-Mutationen bekannt, die für die Entstehung der intranukleären Rod Myopathie verantwortlich sind. Acht dieser Mutationen befinden sich in einem *hotspot* zwischen den Aminosäuren 139 und 165 (Laing, Dye et al. 2009).

#### **2.1.6.2 Aktinmyopathie**

Die Aktinmyopathie (Actin filament aggregate myopathy) ist ebenfalls mit einem schweren Phänotyp assoziiert. Charakteristisch sind Ablagerungen aktinhaltiger Filamente in den Muskelfasern (Goebel, Anderson et al. 1997). Bislang sind acht *ACTA1*-Mutationen bekannt, die für die Entstehung der Aktinmyopathie verantwortlich sind. Ebenfalls finden sie sich in einem *hotspot* zwischen den Aminosäuren 144 und 165 (Laing, Dye et al. 2009).

### 2.1.6.3 Core Myopathie

Die Core Myopathie (Myopathie with core-like areas) ist eine selten vorkommende Myopathie (Kaindl, Rüschenhof et al. 2004), die einen milden, nicht progredienten Verlauf aufweist. Muskelbioptisch sind Nemaline-Körper in den Typ I-Fasern und coreähnliche Strukturen in Typ II-Fasern zu sehen (Jungbluth, Sewry et al. 2001). Die Core Myopathie besitzt eine genetische Heterogenität. Am häufigsten findet man Mutationen im Ryanodinrezeptor-1 Gen (*RYR1*) (Robinson, Carpenter et al. 2006). Andere Mutationen verursachen ebenfalls dieses Krankheitsbild. Dafür verantwortlich sind zwei bekannte Mutationen im *ACTA1*-Gen (Laing, Dye et al. 2009), Selenoprotein N-1 (*SEPN1*) (Ferreiro, Quijano-Roy et al. 2002) und Myosin heavy chain-7 Gen (*MYH7*) (Fananapazir, Dalakas et al. 1993).

### 2.1.6.4 Kongenitale Fasertypendisproportion

Die kongenitale Fasertypendisproportion (congenital fibre type disproportion CFTD) ist durch ein frühes Erkrankungsalter und generalisierte Muskelschwäche mit einem nicht progredienten Verlauf charakterisiert. Muskelbioptisch zeigt sich ein unspezifischer Befund mit hypotrophen langsamen Typ I-Fasern (slow twitch) ohne weiterführende Auffälligkeiten. Andere neuromuskuläre Erkrankungen sowie in Frage kommende kongenitale Myopathien müssen ausgeschlossen werden, bevor die Diagnose einer CFTD gestellt werden kann (Clarke and North 2003; Laing, Dye et al. 2009). Am häufigsten wird die CFTD durch Mutationen im *TMP3*-Gen verursacht (Clarke, Kolski et al. 2008). Ferner rufen sieben bekannte *ACTA1*-Mutationen (Laing, Dye et al. 2009) und eine rezessive Mutation im *SEPN1*-Gen (Clarke, Kidson et al. 2006) die CFTD hervor.

## **2.2 Einschlusskörpermyopathie mit Morbus Paget und frontotemporaler Demenz (IBMPFD)**

Die IBMPFD ist eine seltene progrediente hereditäre degenerative Erkrankung aus der Symptomtrias Einschlusskörpermyopathie, Morbus Paget und früh einsetzender frontotemporaler Demenz. Charakteristisch sind eine normale bis leicht erhöhte Serum-Creatinkinase (CK) sowie eine vakuoläre Myopathie mit Valosin-containing Protein (VCP)-, TAR DNA-binding-Protein (TPD-43)-positiven, Ubiquitin-positiven und tubulofilamentösen Einschlüssen. Der klinische Phänotyp ist sehr variabel, wobei die Myopathie das führende Symptom ist. Mutationen im *VCP-Gen* sind für die Entstehung dieser Erkrankung verantwortlich.

### **2.2.1 Klinik**

Klinisch äußert sich die IBMPFD im Erwachsenenalter mit variabler Penetranz der Symptomtrias. Nur 12% der Patienten weisen das volle Spektrum der Erkrankung auf (Weihl, Pestronk et al. 2009). Die Myopathie ist das häufigste Symptom (ca. 90% der Patienten). Bei den Patienten fallen schlaffe progrediente proximale Paresen mit einer gelegentlichen distalen Beteiligung auf, die einem Gliedergürtelmuskeldystrophie (LGMD) Phänotyp ähnelt. Das Erstmanifestationsalter liegt in der vierten Lebensdekade. Muskelbiopsisch finden sich ein myopathischer Umbau mit Faserkaliberschwankung, milde endomysiale Bindegewebsvermehrung, fakultativ *rimmed vacuoles* mit Filamenten, die mit den Vakuolen der sporadischen Einschlusskörpermyopathie vergleichbar sind, und zytoplasmatische Aggregate, selbst bei fehlenden Vakuolen (Guinto, Ritson et al. 2007; Kimonis, Mehta et al. 2008; Weihl, Pestronk et al. 2009). Der Morbus Paget kommt bei ca. 51% der Patienten vor. Beschrieben wird ein Knochenbefall im Bereich der Wirbelsäule, des Beckens und Schädels sowie eine Erhöhung der alkalischen Phosphatase im Serum. In der Knochenstanze stellt man zytoplasmatische Einschlüsse fest,

entsprechend der Zytologie des sporadischen Morbus Pagets. Das Erkrankungsalter liegt ebenfalls in der vierten Lebensdekade. Letztlich zeigt die frontotemporale Demenz (FTD) ein verringertes Vorkommen (ca. 32% der Patienten) und ein späteres Erkrankungsalter, nämlich in der fünften Lebensdekade. Klinisch stehen Sprach- und Verhaltensauffälligkeiten im Vordergrund, die von einem relativ erhaltenen Gedächtnisvermögen begleitet werden. In der Literatur sind Einzelfälle mit visuellen und auditiven Halluzinationen beschrieben (Guinto, Ritson et al. 2007; Wehl, Pestronk et al. 2009). Zudem wird gelegentlich über eine respiratorische Beteiligung berichtet und sogar eine kardiale und hepatische Komorbidität sowie eine begleitende axonale sensomotorische Neuropathie, obwohl unklar ist, ob diese Symptome zum klinischen Spektrum der IBMPFD gehören (Guinto, Ritson et al. 2007; Wehl, Pestronk et al. 2009).

## **2.2.2 Genetik**

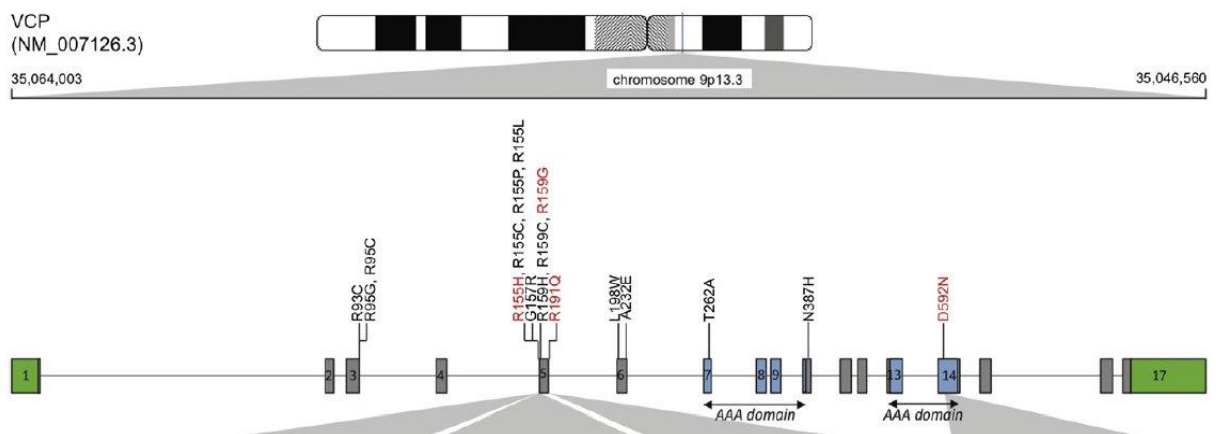
Die IBMPFD weist einen dominanten Vererbungsmodus auf. Mutationen im *VCP-Gen* sind für die Entstehung der IBMPFD verantwortlich. Beschrieben sind heterozygote Missense-Mutationen; homozygote Mutationen im Tiermodell sind mit dem Leben nicht vereinbar (Badadani, Nalbandian et al. 2010).

### **2.2.2.1 Das Valosin-containing protein Gen (*VCP*)**

Das *VCP-Gen*, auch als p97 bekannt, ist eine hochkonservierte, ubiquitär exprimierte AAA-ATPase, die zur Typ II AAA-ATPase Familie gehört. Das *VCP-Protein* arbeitet als molekulares Chaperon beim Ubiquitin-Proteasom vermittelten Proteinabbau mit und ist an einer Vielfalt von Zellfunktionen beteiligt. Es reguliert wichtige Funktionen wie die Apoptose, die Zellzyklus-Kontrolle, die Organellen-Neubildung und die Autophagie. Ferner kontrolliert es zum Beispiel die Stressantwort der Zelle, zelluläre Signalwege, die

Membranfusion inklusive der Rekonstruktion der Kernhülle und des Golgi-Apparats. Auffallend viele dieser Funktionen sind direkt und indirekt durch das Ubiquitin-Proteasom-System (UPS) reguliert (Guinto, Ritson et al. 2007; Kimonis, Mehta et al. 2008; Johnson, Mandrioli et al. 2010). Bemerkenswert ist auch, dass VCP ein hoch konserviertes Protein ist. Auf Aminosäureebene zeigt sich eine hohe Homologie, bis auf eine Aminosäure an der Position 684 zwischen dem humanen VCP-Protein und dem VCP-Protein bei Mäusen (Badadani, Nalbandian et al. 2010).

Das humane *VCP*-Gen ist auf dem Chromosom 9p13.3 lokalisiert. Es setzt sich aus siebzehn Exons zusammen, wobei Teile des ersten und siebzehnten Exons nicht translatiert werden (Abb. 3). Bislang wurden neunzehn IBMPFD krankheitsverursachende *VCP* Mutationen beschrieben (Badadani, Nalbandian et al. 2010). Der eindrucksvolle Bericht von Johnson et al. aus dem Jahr 2010 zeigt mittels Exom-Sequenzierung, dass die für die IBMPFD bekannten *VCP* Mutationen ebenfalls eine autosomal dominante amyotrophe Lateralsklerose (ALS) hervorrufen können. Die Autoren vermuten, dass ca. 1-2% der familiären ALS durch *VCP* Mutationen verursacht werden können und ordnen dies als eine mögliche Phänotyperweiterung der IBMPFD ein (Johnson, Mandrioli et al. 2010).

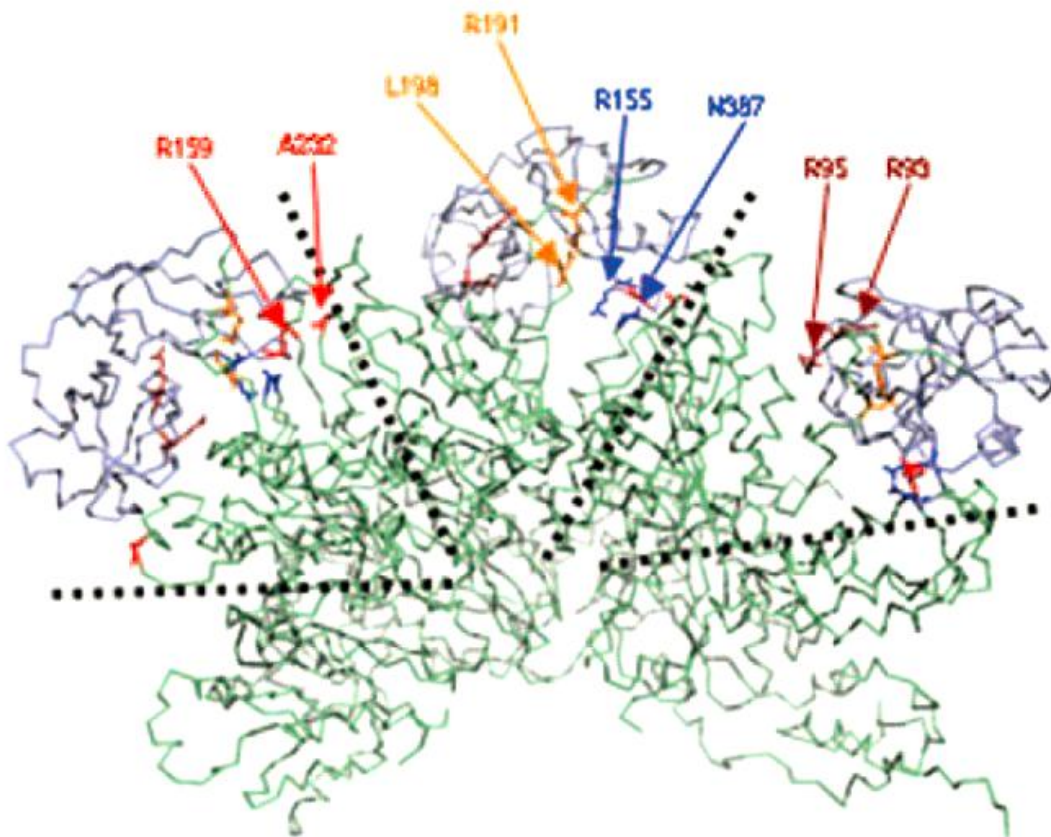


**Abbildung 3** Ideogramm des Chromosoms 9 und lineares Diagramm des *VCP*-Gens mit der Darstellung der 15 kodierenden Exons und der Lokalisation der bekannten Mutationen (Johnson, Mandrioli et al. 2010).

### 2.2.3 Pathomechanismus

Die molekularen Mechanismen, die zur IBMPFD führen und die Ursachen worin die Vulnerabilität von Gehirn, Muskel und Knochen besteht, sind noch Gegenstand aktueller Forschung.

Das *VCP* Protein agiert als ein fassartiges Homohexamere (Abb. 4), das aus zwei ringartigen Schichten besteht, die das Zentrum des Komplexes bilden.



**Abbildung 4** Bänderdiagramm des *VCP* Hemihomohexameres. Die CDC48 Domäne ist lila, der übrige Teil ist grün gezeichnet. Einige krankheitsverursachende *VCP* Mutationen bei IBMPFD sind farblich gekennzeichnet. Die gepunkteten schwarzen Linien stellen die annähernden Grenzen des Protomerkomplexes dar (Watts, Thomasova et al. 2007).

*VCP* besitzt zwei ATPase Domänen (D1 und D2), einen Amino-Terminus oder N-Terminus (N) und einen Carboxy-Terminus oder C-Terminus (C), sowie zwei Bindestrukturen (L1 und L2), die jeweils den N-Terminus mit der D1-Domäne und die D1-Domäne mit der D2-Domäne verbinden. Die D1-Domäne ist für die



Hexamerbildung verantwortlich. Die D2-Domäne verleiht dem Protein eine höhere ATPase-Aktivität. Dadurch wird die Funktion des VCP als molekulares Chaperon ermöglicht, innerhalb dessen eine Interaktion mit verschiedenen Proteinen zugänglich ist. Die N-Domäne führt die Mehrheit der VCP-Kofaktorbindungsfunktionen sowie die Interaktionen mit ubiquitinierten Zielproteinen durch. Die C-Domäne ist weniger charakterisiert und spielt bei der Regulation der Anordnung des endoplasmatischen Retikulums eine Rolle (Guinto, Ritson et al. 2007). Der Großteil der mit IBMPFD assoziierten Mutationen befinden sich in der hochkonservierten CDC48 Domäne des N-Terminus (Watts, Thorne et al. 2003; Guinto, Ritson et al. 2007; Kimonis, Mehta et al. 2008).

Die Pathogenese ist noch weitgehend ungeklärt. Auf Grund neuropathologischer Befunde, wie die Bildung von Proteinaggregaten und dem multisystemischen Befall wird die IBMPFD auch als eine neurodegenerative Erkrankung eingeordnet. Haubenberger et al. stellten das Postulat auf, dass ein VCP Funktionsverlust zum Zellzyklusarrest führt, was wiederum zur Aggregatbildung von ubiquitinhaltigen Proteinen führt und die Bildung intrazellulärer Vakuolen zur Folge hat (Haubenberger, Bittner et al. 2005).

Watts et al. postulieren, dass sowohl VCP als ganzes als auch die einzelnen Aminosäurepositionen, bei denen beim Menschen Mutationen identifiziert wurden, phylogenetisch hoch konserviert sind. Auffälligerweise befindet sich die Mehrzahl an Mutationen zwischen der CDC48 N-Domäne und der D1-ATPase Domän. Unter Berücksichtigung dieser Stelle ist anzunehmen, dass die Bewegung, die Konformation und die Interaktion des Proteines modifiziert wird, was zur Funktionseinschränkung oder sogar zum Funktionsverlust führen kann (Watts, Thomasova et al. 2007).

Guinto und Mitarbeiter stellten fest, dass viele der VCP-Funktionen durch das Ubiquitin-Proteasom System (UPS) reguliert sind (Guinto, Ritson et al. 2007). Die Hauptfunktion des UPS ist der selektive Proteinabbau. VCP bindet als Hexamer an multiple Proteine des UPS, spezifisch an Polyubiquitinketten und löst ubiquitinierte Proteine von Bindungspartnern, was den Transport zum UPS erleichtert. Mutationen im VCP-Hefehomolog oder VCP-Depletionen in

Zelllinien von Säugetieren führen zur Akkumulation von polyubiquitinierten Proteinen. Das autosomal-dominante Vererbungsmuster suggeriert einen dominanten Mechanismus mit einer toxischen Funktionszunahme oder einer dominant negativen Aktivität, obwohl die Fähigkeit zur Hexamerbildung bei einigen Mutanten erhalten bleibt. Da ubiquitinierte Aggregate beschrieben wurden und die wichtige Rolle von VCP im UPS bekannt ist, ist zu vermuten, dass die Mutationen die normalen Proteinabbauwege stören, was zur Pathogenität führen könnte. Außerdem ist auf Grund der Mutationscluster in der Substratbindungsdomäne die Störung der Bindung zwischen VCP und Proteinbindungspartnern ein möglicher pathogener Mechanismus. Diese Bindung ist für die UPS-Aktivität essentiell. Alternativ wurde auch eine Beeinträchtigung des mit dem endoplasmatischen Retikulum assoziierten Proteinabbaus (ERAD) in Zusammenhang mit der IBMPFD Pathogenese vermutet, da Aggregatbildungen mit VCP, Ubiquitin und ER-spezifischen Proteinen berichtet wurden. Beide letzten Theorien ließen sich nicht in weiterführenden Untersuchungen bestätigen (Guinto, Ritson et al. 2007).

Johnson et al. postulieren, dass *VCP*-Mutationen die Entwicklung und Entsorgung ubiquitinhaltiger Autophagosomen hemmen, was zur toxischen Aggregatbildung in der Zelle führt. Die Störung im ubiquitinabhängigen Proteinabbau ruft degenerative Veränderungen in den betroffenen Zellen hervor. Außerdem könnte auf Grund der Lokalisation der Mutationen im Gen, die *VCP*-Funktion durch Bewegungsstörungen zwischen den Domänen beeinträchtigt werden (Johnson, Mandrioli et al. 2010).

Ju et al. stellten die Hypothese auf, dass *VCP* den Proteinabbau über zwei proteolytische Abbausysteme nämlich das UPS und die Autophagie vermittelt. Dies geschieht, indem entweder *VCP* selbst in der Lage ist, die abzubauenen Substrate aufgrund ihrer Struktur (fehlgefaltete vs. aggregierte Proteine) zu identifizieren und sie in das geeignete Abbausystem einzuschleusen, oder dass *VCP* lediglich als Moderator agiert, und der Abbauweg durch das Vorhandensein bestimmter Kofaktoren bestimmt wird. Bei den mit IBMPFD verbundenen Mutationen wären beide Abbauewege beeinträchtigt, so dass im Fall der UPS-Beteiligung bestimmte Substrate akkumulieren würden und es im

Fall der Autophagiebeeinträchtigung zur Akkumulation nicht funktionsfähiger Autophagosomen und zur Vakuolenentwicklung kommt. Beide gestörten Vorgänge führen zur TDR-43-Neuverteilung vom Zellkern in das Zytoplasma und zur zellulären Degeneration (Ju and Wehl 2010).

#### **2.2.4 Therapieoptionen**

Wie bei der NM ist eine kausale Therapie gegenwärtig nicht verfügbar. Ebenfalls stehen die symptomatische Therapie und die angepasste Hilfsmittelversorgung zum Erhalt der Mobilität und Selbständigkeit im Vordergrund. Außerdem sind durch den multisystemischen Phänotyp mit dem Morbus Paget und der frontotemporalen Demenz auch ggf. ein operatives Vorgehen bei pathologischen Frakturen oder die psychiatrische oder psychotherapeutische Mitbetreuung notwendig.

Wehl et al., publizierten 2007 ein VCP Mausmodell mit der häufigsten VCP Mutation (R155H), um die Muskelpathologie bei IBMPFD näher zu analysieren. Die transgenen Mäuse entwickelten in Abhängigkeit von der Gendosis der VCP-Mutante im Alter Paresen und abnorme Muskelarchitektur mit autophagozytischen Vakuolen. Ubiquitin-positive Aggregate und Proteine mit hohem Molekulargewicht wurden beobachtet, sogar vor der Entwicklung manifester Paresen. In diesem Modell war aber die Expression der VCP-Mutante signifikant erhöht. Zudem wurde nicht diskutiert, ob VCP- oder ERAD-Substrate in den Aggregaten vorhanden waren (Wehl, Miller et al. 2007).

Badadani et al. entwickelten und erweiterten 2010 das VCP-Mausmodell, ebenfalls mit der häufigsten VCP-Mutation (R155H). Eine homozygote VCP-Deletion führte zum Tod in embryonalen Stadien, was die große Bedeutung einer intakten VCP-Expression in der embryonalen Entwicklung unterstreicht. Dagegen zeigten hemizygoten Mäuse, mit einem fehlenden VCP Allel keine signifikanten Unterschiede zu den Wildtyp-Mäusen. Die transgenen Mäuse mit der Überexpression von mutiertem VCP zeigten progrediente Paresen ab dem sechsten Monat, die mit der Expression der VCP-Mutante korreliert war. Mittels weiterführenden histopathologischen Untersuchungen von Muskel, Knochen

und Gehirn sowie Kraftmessungen, Bildgebung und Verhaltensprüfungen stellte man fest, dass dem erzeugten murinen Phänotyp der humane Phänotyp entspricht. Somit eignet sich das VCP-Mausmodell zur Durchführung weiterführender Analysen um die pathologischen und molekularen Mechanismen der IBMPFD näher zu erforschen (Badadani, Nalbandian et al. 2010).

### **2.2.5 Differentialdiagnosen**

Die Diagnosestellung der IBMPFD ist eine Herausforderung. Viele Fälle werden anfangs fehldiagnostiziert. Bei einigen Patienten werden sogar im Laufe ihrer Erkrankung mehrere Diagnosen gestellt, bevor die endgültige Diagnose gestellt wird (Kimonis, Mehta et al. 2008).

Die häufigste Fehldiagnose sind die Gliedergürteldystrophien (LGMD). Die LGMD sind klinisch und genetisch heterogene hereditäre Muskeldystrophien mit einer Paresenverteilung vom Gliedergürteltyp. Bei einzelnen Gruppen ist eine kardiopulmonale Beteiligung beschrieben. Die Diagnose erfolgt mittels Muskelbiopsie, insbesondere mit der Immunhistochemie und mittels molekulargenetischer Untersuchungen. Die autosomal-dominant vererbte Fazio-Scapulo-Humerale Muskeldystrophie (FSHD) ist auch eine wichtige Differentialdiagnose für die IBMPFD. Klinisch steht eine Asymmetrie der Paresen im Vordergrund; vor allem sind die faziale Muskulatur und die Schultergürtelmuskeln betroffen, im Verlauf auch die Fußheber- und Beckengürtelmuskulatur. Häufig findet sich eine Scapula alata, als Folge des Befalls der Schultergürtelmuskulatur. Extramuskuläre Manifestationen sind ebenfalls beschrieben worden, z. B. eine Hochtonschwerhörigkeit, retinale Teleangiektasien und kardiale Überleitungsstörungen. Der Serum-CK-Wert ist normal oder mild erhöht. Die Diagnose erfolgt ebenfalls mittels Muskelbiopsie und molekulargenetischer Untersuchungen (Brandt, Dichgans et al. 2011).

Weitere Differentialdiagnosen, die wegen der therapeutischen Konsequenzen abzugrenzen sind, sind die sporadische Einschlusskörpermyositis

(Therapieversuch mit Immunsuppressiva) und die amyotrophe Lateralsklerose (angepasste Hilfsmittelversorgung mit u. a. der Einleitung einer nichtinvasiven Maskenbeatmung).

### 3 ZIELSETZUNG

Ziel dieser Arbeit war die Erweiterung des Genotyp-Phänotyp-Spektrums zweier hereditärer Myopathien mit pathologischen Proteinaggregaten: Die Nemalin-Myopathie (NM) und die Einschlusskörpermyopathie mit Morbus Paget und frontotemporaler Demenz (IBMPFD).

Die NM gehört zu den kongenitalen Myopathien mit Strukturbesonderheiten und ist deren häufigster Vertreter. Die NM weist eine Heterogenität bezüglich des klinischen Bildes und auch in Bezug auf die verursachenden Gene auf. Sie wird unter anderem durch Mutationen im *ACTA1*-Gen hervorgerufen. Bislang wurden 177 krankheitsverursachende *ACTA1* Mutationen beschrieben.

Die IBMPFD ist eine seltene progrediente Myopathie im Erwachsenenalter, mit einer Beteiligung von Gehirn, Knochen und Muskeln, wobei die Myopathie das führende Symptom ist. Sie wird durch Mutationen im *VCP*-Gen ausgelöst. Bislang wurden 19 krankheitsverursachende *VCP* Mutationen beschrieben.

Da beide Erkrankungen einen sehr variablen Phänotyp zeigen, der manchmal Überlappungen mit anderen Myopathien aufweist, werden die diagnostische Abgrenzung und die molekulargenetische Analyse erschwert. Die molekulargenetische Untersuchung ist bei den hereditären Myopathien das wichtigste diagnostische Mittel. Allerdings ist bei den oben genannten Myopathien der Pathomechanismus noch nicht vollständig verstanden. Dies kann zu weiteren Schwierigkeiten bei der Genotyp-Phänotyp-Korrelation führen.

Im Fall der NM sollte bei Patienten mit charakteristischer klinischer Symptomatik und entsprechendem muskelbiptischen Befund die molekulargenetische Analyse im *ACTA1*-Gen durchgeführt werden, um weiterführende Erkenntnisse zur Phänotyp-Genotyp-Korrelation zu gewinnen.

Im Fall der IBMPFD sollte in einer Patientenkohorte, die progrediente schlaffe asymmetrische Paresen und Atrophien im Erwachsenenalter entwickelt hatte und bei der im Vorfeld eine Fazio-Scapulo-Humerale Muskeldystrophie (FSHD)

molekulargenetisch ausgeschlossen wurde, der Phänotyp näher charakterisiert werden und die molekulargenetische Analyse des *VCP*-Gens durchgeführt werden. Da die IBMPFD auch oft oligosymptomatisch auftritt, so dass die Myopathie im Vordergrund steht, sollte geklärt werden, ob *VCP*-Mutationen eine häufige Ursache bei Schultergürteldystrophien sind.

Anhand klinisch gut charakterisierter Patienten und den molekulargenetischen Untersuchungen sollte das Verständnis dieser seltenen Erkrankungen bezüglich des klinischen Bildes und Genotyps erweitert werden, um künftig die Diagnostik und nicht zuletzt die Patientenversorgung und die Beratung der betroffenen Familien zu verbessern.

## **4 MATERIALIEN UND METHODEN**

### **4.1 Patienten**

Die FSHD-negative Patientenkohorte für die *VCP*-Analyse wurde im Friedrich-Baur-Institut der Medizinischen Fakultät an der Neurologischen Klinik und Poliklinik der LMU München ausgewählt, und stammt aus dem Patientengut des Friedrich-Baur-Instituts. Als Patientenmaterial stand genomische DNA oder EDTA-Vollblut zur Verfügung, aus dem die genomische DNA extrahiert wurde.

Das Patientenmaterial für die *ACTA1*-Analyse wurde uns im Rahmen molekulargenetischer Diagnostik aus Deutschland und dem Ausland zugesandt. Die durchgeführten Untersuchungen erfolgten nach Aufklärung und mit schriftlichem Einverständnis der Patienten und deren Familienangehörigen.

### **4.2 DNA-Extraktion**

Aus Material in Form vom EDTA-Vollblut, wurde die genomische DNA mit dem Promega Purification Kit (Promega, Madison, USA) extrahiert. Die Extraktion erfolgte entsprechend der Anleitung des Herstellers.

### **4.3 Photometrie**

Die DNA-Konzentration der Proben wurde mittels Photometrie bestimmt. Nach Abgleich des Photometers mit destilliertem Wasser (Leerwert) wurden die DNA-Proben in der Verdünnung 1:100 in Wasser gemessen. Die Messung erfolgte bei der Wellenlänge 260 nm im Absorptionsmaximum von doppelsträngiger DNA.



## **4.4 Polymerase-Ketten-Reaktion (PCR)**

### **4.4.1 Polymerase-Ketten-Reaktion Grundsatz**

Die Polymerase-Ketten-Reaktion, [Polymerase chain reaction (PCR)] ist eine Methode, zur Vervielfältigung von DNA-Bruchstücken *in vitro* unter Verwendung der thermostabilen Taq-Polymerase. In wenigen Schritten können damit aus einer DNA-Matrix festgelegte Bruchteile enzymatisch exponentiell vervielfältigt werden. Die PCR wurde von K. B. Mullis 1983 (Kary B. Mullis 1997) entwickelt und ist heute eine unentbehrliche Technik sowohl für die Forschung als auch für die Diagnostik.

### **4.4.2 Polymerase-Ketten-Reaktion Protokolle und Ansatzbestandteile**

Die verwendete Standard-PCR-Reaktion, deren Endvolumen 50 µl betrug, setzte sich wie folgt zusammen: Reaktionspuffer, dNTP Mischung (2,5 mmol), Taq-DNA-Polymerase, sense Primer, antisense Primer, genomische DNA und destilliertes Wasser.

Zwei verschiedene PCR Kits wurden angewendet und ggf. optimiert, um eine bessere Ausbeute zubekommen. Der Standard Kit enthielt als Reaktionspuffer Thermopol Puffer (New England Biolabs, Frankfurt, Deutschland) sowie die Taq DNA-Polymerase 2,5 Units (Roche, Mannheim, Deutschland). Zusätzlich wurde der HotStarTaq Polymerase Kit (Qiagen, Hilden, Deutschland) nach Herstelleranweisungen angewendet. Um die Reaktion bei der Anwendung des Standard Kits zu optimieren, wurde falls nötig DMSO (Dimethylsulfoxid) als Enhancer des DNA-Annealings eingesetzt. Bei Amplicons, die reich an GC-Basenpaaren waren, wurde ein geeignetes Puffer- und Enhancersystem mit einer konzentrierten Taq Polymerase verwendet. Für den Fall, dass die Ausbeute nicht zufriedenstellend war, wurde eine Nested-PCR-Analyse eingesetzt. Dabei wird zunächst ein äußeres Primerpaar verwendet, um ein

gewünschtes Exon zu amplifizieren. Das entstandene PCR-Produkt wird als Ansatz für eine zweite PCR-Reaktion verwendet, bei der weiter innen in der amplifizierten Sequenz liegende Primer zur weiteren Amplifikation benutzt werden. Außerdem wurden zur Optimierung der Reaktionsbedingungen die Zeit- und Temperatureinstellungen je nach Fragmentlänge und eingesetzten Reagenzien reevaluiert, angepasst und optimiert.

#### **4.4.3 Polymerase-Ketten-Reaktion - Primer**

Sense und Antisense Primer der *VCP* und *ACTA1*-Gene wurden in unserem Labor entworfen und bei der Firma Medigenomix (Martinsried, Deutschland) hergestellt. Im Fall des *ACTA1*-Gens wurde das gesamte Gen untersucht, weshalb Primer für die sieben Exons des Gens entworfen wurden. Demgegenüber wurde im *VCP*-Gen Exon 3, 5, 6 und 10 analysiert, da sich dort die bekannten Hotspots für Mutationen befinden. Die Primer sind im Anhang in 5'->3' Richtung aufgelistet.

#### **4.4.4 Elektrophorese und Gelextraktion**

Die Elektrophorese ist ein Analyseverfahren, bei dem DNA-Fragmente unterschiedlicher Länge unter Verwendung eines elektrischen Feldes und Ethidiumbromid-haltiger Agarosegele voneinander getrennt werden. Abhängig von der Länge des PCR-Produkts wurden 1-2%ige Agarosegele verwendet. Anschließend wurden die DNA-Banden durch die Ethidiumbromid-Färbung mit UV-Licht sichtbar gemacht und die passenden Produkte ausgeschnitten. Um die DNA aus dem Gel zu extrahieren, wurden die Proben mit dem NucleoSpin Extract II Kit (Macherey-Nagel, Düren, Deutschland) entsprechend der Anleitung des Herstellers aufgereinigt.

## 4.5 Sequenzanalyse

Die direkte Sequenzierung von PCR-Produkten und Plasmiden erfolgte bei der Firma Eurofins MWG Biotech (Ebersberg, Deutschland). Die erhaltenen Sequenzen wurden mit der dazugehörigen Wildtypsequenz mit Hilfe der BLAST-Anwendung (basic local alignment search tool) verglichen, die auf der Webseite des National Center for Biotechnology Information ([www.ncbi.nlm.nih.gov/blast](http://www.ncbi.nlm.nih.gov/blast)) zugänglich ist, um Abweichungen im Vergleich zum Wildtyp feststellen zu können.

## 4.6 Klonierung von Polymerase-Ketten-Reaktion-Fragmenten

Um die Fragestellung nach der genauen Lokalisation der zwei heterozygoten Mutationen Glu72Asp und His73Tyr des *ACTA1*-Gens aufzuklären wurden zusätzliche Untersuchungen durchgeführt. Unter Verwendung des TA Cloning® Kits (Invitrogen, Karlsruhe, Deutschland) wurden PCR-Produkte des mutierten Exon 3 des Indexpatienten in das pCR®2.1 Plasmid eingebaut. Das Ziel der Untersuchung war, festzustellen, ob beide Mutationen auf demselben Allel oder auf zwei getrennten Allelen liegen.

Dafür wurde das mit dem Qiagen HotStarTaq Polymerase Kit synthetisierte PCR-Produkt mit der Taq-Polymerase amplifiziert, um am 3' Ende des Produktes einen überhängenden Desoxyadenosin-Rest anzufügen. Dieser Schritt war erforderlich, um die Ligation des Produktes zu ermöglichen, da das linearisierte pCR®2.1 Plasmid an den 3' Enden einen Überhang mit Desoxythymidin besitzt. Zudem enthielt das Plasmid das *LacZα* Gen und dessen Promotor, womit die Blau-Weiß Selektion positiver Klone möglich war. Falls die Insertion erfolgreich stattfand, wurde durch das Insert die  $\beta$ -Galactosidase-Produktion gehemmt und die  $\beta$ -Galactosidase-induzierte Hydrolyse des auf die Agarplatte aufgetragenen X-gal Farbstoffs bleibt aus, so dass die Bakterienkolonien eine weiße Farbe aufwiesen. Trat hingegen keine

Insertion ein, hydrolysierte die  $\beta$ -Galactosidase den X-gal Farbstoff, so dass dabei blaue Kolonien entstanden.

Die M13-sense und -antisense Primersequenzen flankierten die Insertionsstelle und ermöglichten die Sequenzierung des zu untersuchenden Inserts.

#### **4.7 Ligation**

Die Ligation wurde in Anlehnung an das Protokoll des Herstellers durchgeführt. Der Ansatz enthielt unter anderem die T4-DNA-Ligase (New England Biolabs) und einen Vektor:Insert Verhältnis von 1:5. Die Ligations-Reaktion wurde über Nacht bei 16°C inkubiert.

#### **4.8 Transformation**

Der *E.coli* Bakterienstamm DH5 $\alpha$  (Invitrogen, Carlsbad, USA) wurde für die Transformation verwendet. 50  $\mu$ l der auf Eis aufgetauten kompetenten Bakterien wurde mit 2  $\mu$ l des Ligationsansatzes für 30 Minuten auf Eis inkubiert. Danach erfolgte ein 1 minütiger Hitzeschock in einem 42°C warmen Wasserbad mit anschließender 2 minütiger Abkühlung in einem Eisbad. Im Anschluss wurde 1 ml SOC-Medium hinzugegeben und für 1 Stunde bei 37°C inkubiert.

Der Transformationsansatz wurde zentrifugiert; 100  $\mu$ l des Überstands wurden verworfen und die verbliebenen 100  $\mu$ l wurden auf eine Agarplatte ausplattiert, die mit Ampicillin (100  $\mu$ g/ml) und X-gal (20 mg/ml) vorbehandelt worden war. Die Platte wurde über Nacht bei 37°C inkubiert.

Am nächsten Tag wurden Kulturen mit 5 ml LB-Medium und 5  $\mu$ l Ampicillin (100 mg/ml) mit Bakterien der weißen Kolonien angeimpft und bei 37°C über Nacht inkubiert.

#### **4.9 Plasmid DNA-Extraktion**

Die Extraktion der Plasmid DNA aus den Bakterienkulturen wurde mit dem Plasmid DNA Purification Kit (Macherey-Nagel, Düren, Deutschland) nach den Anweisungen des Herstellers durchgeführt, und alle Proben wurden mit dem M13s Primer direkt sequenziert.

## 5 ERGEBNISSE

Im Rahmen dieser Arbeit wurden 23 klinisch gut charakterisierte Patienten, bei denen der Verdacht auf eine Nemalin-Myopathie bestand, auf Mutationen im *ACTA1*-Gen untersucht. Bei einem Patienten wurden zwei Mutationen festgestellt. Anschließend führten wir die Molekulargenetik bei den Eltern des Indexpatienten fort.

Außerdem wurden insgesamt 31 klinisch umfassend charakterisierte Patienten, bei denen im Vorfeld bereits eine Fazio-Scapulo-Humerale-Muskeldystrophie (FSHD) molekulargenetisch ausgeschlossen wurde und der Verdacht auf eine IBMPDF bestand, auf Mutationen im *VCP*-Gen untersucht. Bei keinem der Patienten fanden sich Mutationen in der kodierenden Region des *VCP*-Gens.

### 5.1 Analyse des $\alpha$ -Aktin (*ACTA1*)-Gens

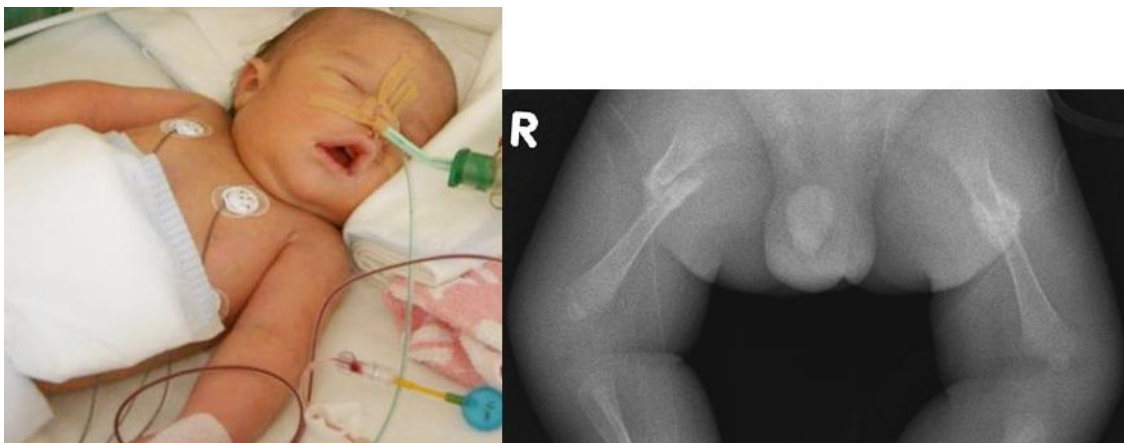Bei einem Patienten wurden zwei nebeneinanderliegende heterozygote Mutationen im Exon 3 des *ACTA1*-Gens gefunden. In weiterführenden Analysen wurde bestätigt, dass beide Mutationen auf einem Allel lagen. Zwar wurde über beide Mutationen in der Literatur einzeln bei verschiedenen Patienten berichtet, jedoch war ihr gleichzeitiges Vorkommen nicht bekannt. Dieser außergewöhnliche Fall wurde im Rahmen dieser Arbeit publiziert (Garcia-Angarita, Kirschner et al. 2009).

#### 5.1.1 Patient A: Mutationen E74D und H75Y

#### 5.1.2 Klinik

Bei dem Patienten handelte es sich um das erstgeborene Kind gesunder miteinander nicht verwandter Eltern. Die ausführliche Familienanamnese bezüglich neuromuskulärer Erkrankungen war leer. Die Schwangerschaft

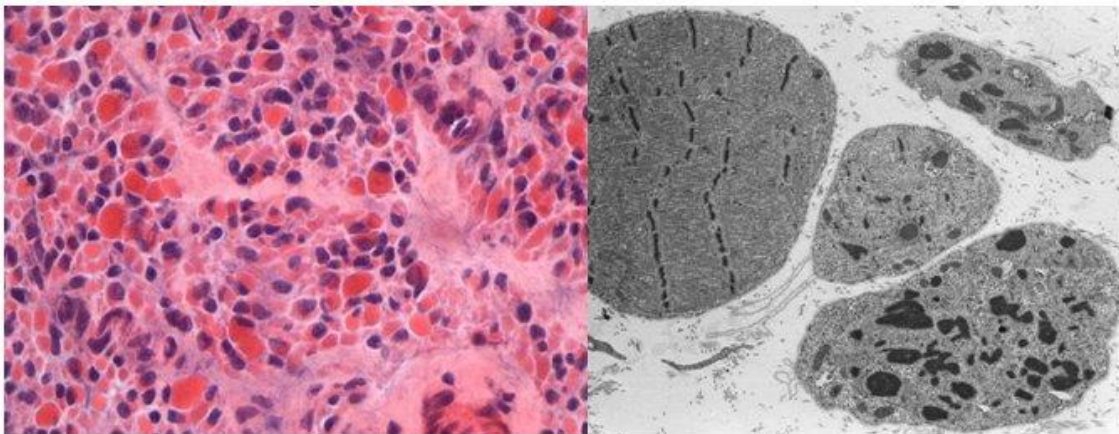
verlief mit Komplikationen. Ungefähr in der 25.-26. Schwangerschaftswoche (SSW) spürte die Mutter des Patienten verminderte Kindsbewegungen. Ab der 29. SSW traten vorzeitigen Wehen auf und bei bekannter Beckenendlage erfolgte die Geburt in der 39. SSW per Sektio. Bei Geburt waren das Gewicht (3.300 g, ca. 25.-50. Perzentile) und der Kopfumfang (36 cm, 50.-75. Perzentile) des Patienten normal, aber die Körpergröße (47 cm) lag um einen Zentimeter unterhalb der 3. Perzentile. Die postnatale Entwicklung des hypotonen Patienten war schwierig. Auffällig war, dass der Patient keine Mimik, keine Spontanbewegungen und kein Schmerzempfinden zeigte (Abb. 5). Postnatal stellte man Kontrakturen der Hände und Schultergelenke fest. Die durchgeführten MRT-Untersuchungen ergaben ein subdurales Hämatom und mehrere intraparenchymatöse Hirnblutungen. Im Verlauf zeigten die durchgeführten MRT-Aufnahmen, dass sich eine Hirnatrophie entwickelt hatte.



**Abbildung 5** Patient im Alter von drei Wochen. Links: auffällige Hypomimie und fehlende Spontanbewegungen. Rechts: Röntgen der Oberschenkelknochen mit kongenitalen bilateralen Femurfrakturen (Garcia-Angarita, Kirschner et al. 2009).

Darüber hinaus wurden kongenitale Frakturen der beiden Oberschenkel (Abb. 5) des rechten Oberarmes und ein bilateraler Chylothorax festgestellt. Die Serum-Kreatinkinase (CK) lag im Normbereich. Elektromyographisch fand sich keine pathologische Spontanaktivität. Nach chirurgischer Versorgung der Frakturen, und Entlastung des Chylothorax musste der Patient postoperativ bei fehlender Spontanatmung primär intubiert werden. Das Wiedererlangen der Eigenatmung gelang nicht und der Patient starb im Alter von zwei Monaten.

Eine Muskelbiopsie (Abb. 6) wurde aus dem Musculus quadriceps femoris rechts entnommen. Histologische und histochemische Routineanalysen (NADH, ATPase, SDH, COX, MADA, SP, AP, Oil red O, PAS) zeigten extrem atrophe und überwiegend abgerundete Muskelfasern mit deutlichen Kaliberschwankungen und Durchmessern im Bereich von 13-15 µm. Es fanden sich keine entzündlichen Infiltrate, aber eine reichliche Einlagerung von endomysialen Fett- und Bindegewebe. Außerdem fiel eine ausgeprägte Störung der internen myofibrillären Strukturen mit Aggregatbildung auf. Ragged-Red-Fasern wurden nicht festgestellt. Im elektronenmikroskopischen Befund fand sich eine ausgeprägte Störung der myofibrillären Strukturen und Nemalin-Rods. Intranukleäre Rods wurden nicht festgestellt. Somit bestand klinisch und muskelbiopsisch der Verdacht auf eine Nemalin-Myopathie.



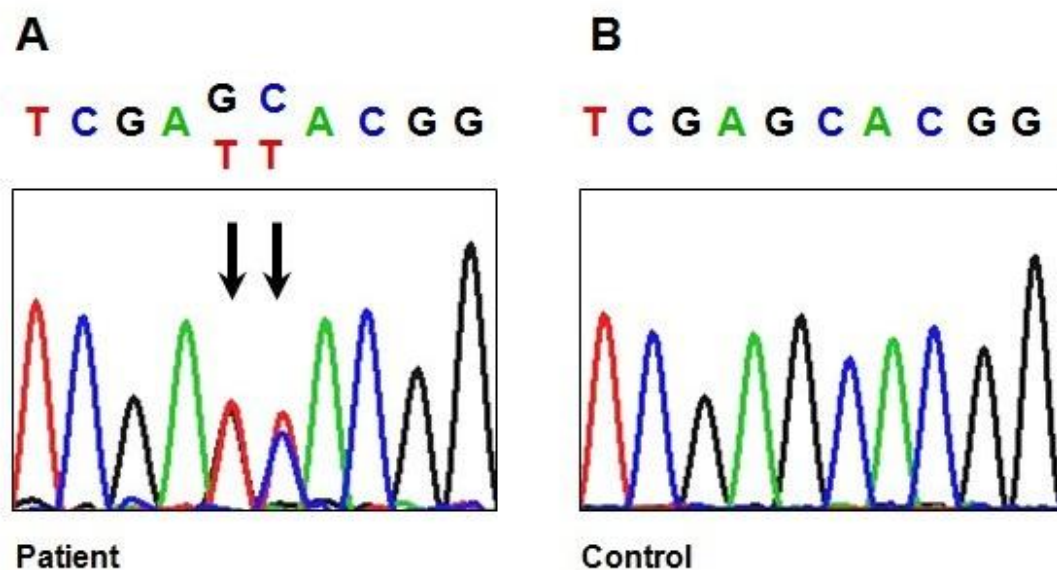
**Abbildung 6** Muskelhistopathologie. HE-Färbung (links): atrophe, abgerundete Fasern mit Kaliberschwankungen und Binde- und Fettgewebsvermehrung. Elektronenmikroskopie (rechts): ausgeprägte Störung der myofibrillären Architektur und Nemaline-Rods (Garcia-Angarita, Kirschner et al. 2009).

### 5.1.3 Mutationsanalyse

Aufgrund der Verdachtsdiagnose einer Nemalin-Myopathie führten wir die molekulargenetische Analyse des *ACTA1*-Gens durch. Aus EDTA-Vollblut wurde die genomische DNA des Patienten und seiner Eltern extrahiert. Mittels PCR-Amplifikation und direkter Sequenzanalyse wurden das nicht kodierende



Exon 1 und die gesamte kodierende Region des *ACTA1*-Gens (Exon 2-7) sowie die angrenzenden intronischen Bereiche auf Mutationen untersucht. Bei dem Patienten selbst identifizierten wir im *ACTA1*-Gen zwei heterozygote Missense-Mutationen in zwei unmittelbar benachbarten Nukleotiden in Exon 3 g.2007C>T (c.222C>T) und g.2008C>T (c.223c>T) (Abb. 7), die zur Veränderung zweier nebeneinander liegender Codons führte und entsprechend den Austausch zweier Aminosäuren zur Folge hat: Glutamat zu Aspartat (E74D) und Histidin zu Tyrosin (H75Y).

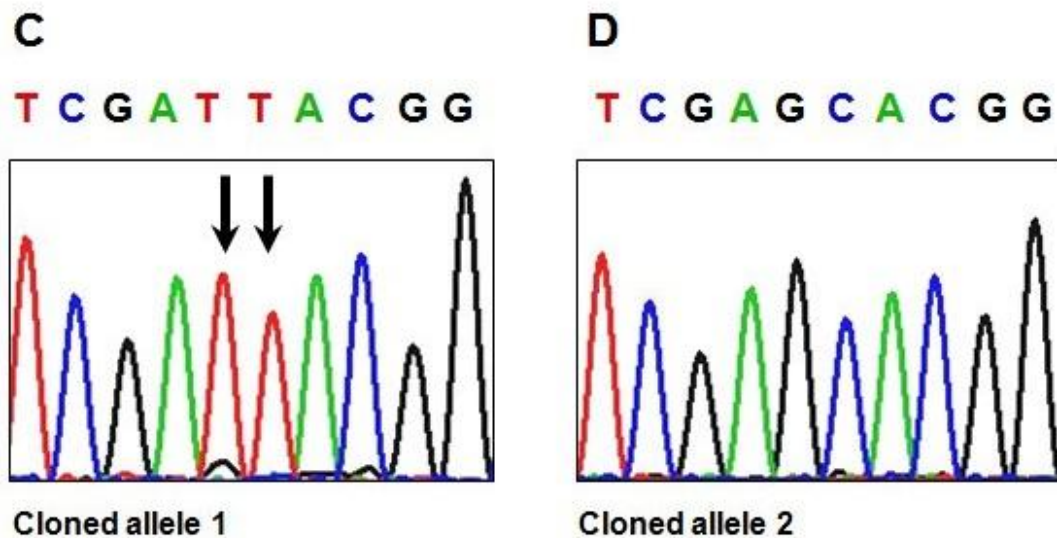


**Abbildung 7** Elektropherogramm der Mutationen in der genomischen DNA des Indexpatienten (A) und eines Kontrollpatienten (B), die die Doppelmutation c.222 (GAG>GAT), Glu74Asp und c.223 (CAC>TAC), His75Tyr darstellt (Garcia-Angarita, Kirschner et al. 2009).

Die einzelnen Mutationen wurden im Vorfeld in der Literatur beschrieben (Sparrow, Nowak et al. 2003; Ilkovski, Nowak et al. 2004) Jedoch war das gleichzeitige Vorkommen beider Mutationen bei einem Patient bislang unbekannt.

Weiterführende Analysen wurden durchgeführt, um die genaue Lokalisation der Mutationen zu bestätigen, nämlich ob beide Mutationen auf demselben Allel oder auf zwei Allelen vorhanden waren. Wir klonierten PCR Fragmente des mutierten Exon 3 und unter Verwendung der TA-Klonierungsmethode. Das Ligationsprodukt wurde in den *E.coli*-Stamm DH5 $\alpha$  transformiert. Einzelne

Bakterienkolonien, die nur ein einzelnes Allel enthielten, wurden mittels direkter Sequenzierung des Exon 3 analysiert. In 50% der Fälle fanden wir beide Mutationen auf einem Allel, und in den anderen 50% stellten wir ein Allel fest, das dem Wildtyp-Allel entsprach (Abb. 8).



**Abbildung 8** Elektropherogramm der Exon 3-Plasmidsequenzen des Patienten (C) zeigt die Doppelmutation auf einem Allel. Die Sequenz (D) des anderen Allels entspricht dem Wildtyp (Garcia-Angarita, Kirschner et al. 2009)

Des Weiteren fand sich bei den Eltern des Patienten kein Hinweis auf genetische Veränderungen im *ACTA1*-Gen, insbesondere die beiden Nukleotidveränderungen des Kindes. Daher ist anzunehmen, dass beide Mutationen auf einem Allel liegen und die Mutation *de novo* entstand.

Da die Möglichkeit eines Keimbahnmosaiks nicht auszuschließen war, führten wir nach einer erneuten Schwangerschaft der Mutter des Indexpatienten ebenfalls die *ACTA1*-Analyse im Rahmen der pränatalen Diagnostik durch. In der 11. Schwangerschaftswoche (SSW) erfolgte eine Chorionzottenbiopsie. Nach Ausschluss mütterlicher Kontamination wurde uns das Material zugesandt. Erfreulicherweise fanden sich keine genetischen Veränderungen, insbesondere die Mutation des Indexpatienten. Mittlerweile wurde ein gesundes Mädchen geboren.

## 5.2 Analyse des Valosin containing Protein (VCP)-Gens

In dieser Arbeit wurden 31 Patienten, bei denen im Vorfeld bereits eine Fazio-Scapulo-Humerale-Muskeldystrophie molekulargenetisch ausgeschlossen wurde und der Verdacht auf eine IBMPFD bestand, auf Mutationen im VCP-Gen untersucht.

Die Patientenkohorte bestand aus 15 männlichen und 16 weiblichen Patienten, die langsam progrediente, schlaffe, asymmetrische Paresen und Atrophien im Erwachsenenalter entwickelten. Der Verteilungstyp zeigte proximal betonte Paresen sowohl an der oberen als auch der unteren Extremität, wobei bei einigen Patienten auch gleichzeitig auftretende distale Paresen auffielen. Zudem zeigten die Patienten keine Scapula alata und keine Schwäche der fazialen Muskulatur. Hinweise auf eine kognitive Einschränkung im Sinne einer dementiellen Entwicklung oder einen ossären Morbus Paget bestanden nicht. Die Serum Creatin-Kinase (CK) war mäßig erhöht (Mittelwert 625 U/l), die alkalische Phosphatase lag im Normbereich. Elektromyographisch fand sich ein myopathisches Muster. Bei einigen Patienten wurde muskelbiotisch eine vakuoläre Myopathie mit *rimmed vacuoles* oder autophagischen Vakuolen und mit entzündlichen Infiltraten und degenerativem Umbau der Muskulatur festgestellt.

Wie in der Literatur berichtet wird, ist die Diagnostizierung einer IBMPFD eine Herausforderung und die betroffenen Patienten haben oft einen langen Weg, bis die endgültige Diagnose gestellt wird. Die häufigsten Differentialdiagnosen sind die Gliedergürteldystrophien (LGMD), die Fazio-Scapulo-Humerale-Muskeldystrophie (FSHD), distale Myopathien und sogar die amyotrophe Lateralsklerose (ALS). In der Patientenkohorte von Kimonis et al., bei denen eine VCP-Mutation festgestellt wurde, wurde zuvor bei ca. 31% die Diagnose einer Scapulo-peroneale-Muskeldystrophie beziehungsweise einer FSHD gestellt (Kimonis, Mehta et al. 2008).

Auffällig in unserer FSHD-negativen-Patientenkohorte ist, dass die typischen klinischen Kennzeichen der FSHD, nämlich die Scapula alata und die faziale

Schwäche fehlen. Mit dem Wissen dass die IBMPFD eine oligosymptomatische Erkrankung ist und dabei die Myopathie das führende Symptom sein kann, entschlossen wir uns, bei den Patienten unter der Arbeitsdiagnose einer IBMPFD das *VCP*-Gen auf Mutationen zu untersuchen. Da die Patienten keine klinischen oder laborchemischen Zeichen einer Demenz oder eines Morbus Pagets hatten, und somit nicht die volle Ausprägung der Erkrankung zeigten, fokussierten wir die *VCP*-Gen-Analyse auf die Exon 3, 5, 6 und 10, da sich dort die bekannten Hotspots für Mutationen befinden.

Bei keinem der Patienten in unserer FSHD-negativen-Patientenkohorte wurden Mutationen in dem untersuchten Bereich des *VCP*-Gens gefunden. Somit konnte der Verdacht auf eine IBMPFD in dieser Patientengruppe molekulargenetisch nicht bestätigt werden.

Die IBMPFD ist eine seltene hereditäre progrediente neuromuskuläre Erkrankung, die eine hohe Variabilität des klinischen Bildes aufweist, aber auch Gemeinsamkeiten des Phänotyps mit anderen Myopathien im Erwachsenenalter teilt, was die Diagnosestellung erschwert. Sogar innerhalb Patientenkohorten, die dieselbe Mutation tragen, oder intrafamiliär zeigt sich ein breites klinisches Spektrum. Trotzdem sollte die IBMPFD in den differenzialdiagnostischen Überlegungen vor allem in neuromuskulären Zentren berücksichtigt werden, selbst wenn nur die Myopathie im Vordergrund steht oder wenn eine mögliche positive Familienanamnese für die einzelnen Entitäten der Symptom-Trias besteht. Anschließend ist die alkalische Phosphatase im Serum zu bestimmen, sowie bei klinischem Verdacht auf eine kognitive Einschränkung eine neuropsychologische Testung durchzuführen, um den Phänotyp näher einzugrenzen und gegebenenfalls nach einer auf eine IBM hinweisenden Muskelbiopsie die molekulargenetische Untersuchung des *VCP*-Gens zu veranlassen.

## 6 DISKUSSION

### 6.1 Mutationen im *ACTA1*-Gen

In der vorliegenden Studie wurden 23 Patienten auf Mutationen im *ACTA1*-Gen untersucht. Bei einem Patienten wurde die Doppelmutation E74D und H75Y nachgewiesen. Trotz jahrzehntelanger intensiver Forschung ist der derzeitige Wissensstand zur Korrelation der multifunktionalen Aktinstruktur mit ihrer genauen funktionellen Bedeutung noch ungenügend, um die Auswirkungen von *ACTA1*-Mutationen auf molekularer Ebene zu interpretieren (Feng and Marston 2009). Es ist anzunehmen, dass Mutationen gleichzeitig mehrere Funktionen des  $\alpha$ -Aktin-Proteins betreffen können, was die Zuordnung zu einer klaren Genotyp-Phänotyp-Beziehung unmöglich macht. Einer der eindeutigen belegten Effekte der *ACTA1*-Mutationen auf die Aktinbiologie ist, dass rezessive Missense-Mutationen die normale Faltung der Aktinmonomere hemmen, was zu einem funktionellen Ausfall (Nullallel) des Proteins führt (Costa, Rommelaere et al. 2004). Basierend auf den verfügbaren Daten scheint es eine Korrelation zwischen der Menge des mutierten Proteins und dem Schweregrad des klinischen Phänotyps zu geben (Laing, Dye et al. 2009).

Die anschaulichste Phänotypstabilität bei einem bestimmten Genotyp wurde im Fall von Mutationen im Codon V165 bisher gefunden. Die Veränderungen V165L oder V165M sind mit einer intranukleären Rod Pathologie assoziiert, die bei drei sporadischen Fällen und bei einer Familie mit einem dominanten Vererbungsmuster aufgetreten ist (Laing, Dye et al. 2009). Dagegen ist bei der am häufigsten vorkommenden Mutation G270C eine hohe Variabilität des Phänotyps beschrieben worden, der von milden bis hin zu sehr schweren Verläufen reicht. Je mehr *ACTA1*-Patienten weltweit identifiziert und charakterisiert werden, umso größer wird die Wahrscheinlichkeit sein, dass die beschriebenen Phänotypen an Vielfalt und Breite zunehmen könnten. Mit einer wachsenden Patientenkohorte mit *ACTA1*-assoziierten Myopathien wird sich in den nächsten Jahren herausstellen, ob eine stabile Relation zwischen dem

Genotyp und dem Phänotyp bei einzelnen Mutationen besteht. Aufgrund der Streuung der Erkrankungsschwere unter nicht verwandten Patienten, die die gleiche Mutation tragen, und der bekannten intrafamiliären Phänotypenvielfalt ist die Bedeutung der bislang noch undefinierten epigenetischen und Umweltfaktoren, die *ACTA1*-bedingte kongenitale Myopathien beeinflussen können, nicht zu vernachlässigen (Laing, Dye et al. 2009).

### 6.1.1 Die Doppelmutation E74D und H75Y

Bei dem Patienten identifizierten wir im *ACTA1*-Gen zwei heterozygote *de novo* Missense-Mutationen in unmittelbar benachbarten Nukleotiden im Exon 3, die zur Veränderung zweier nebeneinander liegender Codons führten und entsprechend den Austausch zweier Aminosäuren zur Folge hatten: E74D und H75Y. Die genomische DNA der Eltern, die aus peripherem Blut isoliert wurde, ergab keinen Hinweis auf Veränderungen im *ACTA1*-Gen, so dass am ehesten eine *de novo* Mutation vorliegt. Es ist anzunehmen, dass diese komplexe Mutation in einem einzigen Vorgang entstanden ist.

Etliche pathogene *de novo* Mutationen von Dinukleotiden, die nur ein einziges Codon betreffen, wurden in der Literatur bereits beschrieben (Wong, Goldberg et al. 1993; Stewart, Tennant et al. 2009). Wenige Mutationen von Dinukleotiden wurden identifiziert, die zwei Codons betreffen (Hoffer, Niththyananthan et al. 1996; McLean, Morley et al. 1999). Im Fibroblast growth factor receptor 2-Gen (*FGFR2*) wurde eine *de novo* Mutation von zwei benachbarten Aminosäuren beschrieben, die drei nebeneinanderliegende Nukleotidsubstitutionen betreffen (Oldridge, Lunt et al. 1997). Insgesamt ist das Auftreten komplexer Mutationen von unmittelbar benachbarten Codons ein sehr seltenes Ereignis.

Zwar wurde über beide Mutationen in der Literatur einzeln berichtet, jedoch war ihr gleichzeitiges Vorkommen bei einem Patienten bislang nicht bekannt. Die einzelnen Mutationen wurden bereits als pathogen eingestuft (Laing, Dye et al. 2009). Die E74K Mutation wurde bei einem isolierten Fall mit einem schweren

Krankheitsverlauf berichtet: Die betroffene Patientin litt an einer schweren Arthrogryposis und multiplen Frakturen und Kontrakturen. Des Weiteren fielen ein hoch gewölbte, so genannter gotischer Gaumen und eine Trichterbrust auf. Die Extremitätenmuskulatur war geringgradig entwickelt und auf Grund einer respiratorischen Insuffizienz starb sie zwei Stunden postnatal. Die Muskelbiopsie aus dem Musculus quadriceps femoris zeigte moderate Faserkaliberschwankungen, mit Vorherrschen von sehr kleinen Fasern und Nemaline-Körpern. Die Elektronenmikroskopie zeigte eine ausgeprägte Desorganisation der Sarkomerstruktur, Nemaline-Körper, zytoplasmatische Einschlüsse und Glykogenakkumulationen. Eine Westernblot-Analyse der Muskulatur ließ eine sehr große Fraktion an unlöslichen Aktinfilamenten erkennen. Dieser Befund unterstützt einen möglichen dominant negativen Effekt der E74K Mutation (Ilkovski, Nowak et al. 2004).

Die Mutationen H75R und H75L wurden auch jeweils in Einzelfällen publiziert. (Sparrow, Nowak et al. 2003; Agrawal, Strickland et al. 2004). Die H75L Mutation trat bei einem neugeborenen Jungen auf mit Hypotonie, Kontrakturen, fehlenden Spontanbewegungen und fehlender Eigenatmung, der ausschließlich über eine nasogastrale Sonde ernährt wurde und beatmet werden musste bis er am fünften postnatalen Tag verstarb. Muskelbiopsisch fand sich eine ausgeprägte Faserkaliberschwankung, ohne Überwiegen von Typ I Fasern, sondern generalisierte kleine abgerundete und atrophische Fasern mit multiplen Nemaline-Körpern. Die H75R Mutation fand sich ebenfalls *de novo* bei einem Patienten, der auch über eine Magensonde ernährt wurde und seit der Geburt beatmet werden musste. Die Verlaufsform des Patienten, der im Alter von 11 Jahren mit einer ausgeprägten Muskelschwäche noch lebte entsprach dem intermediären NM Phänotyp.

Es wird angenommen, dass H75 Mutationen die bedeutende intramolekular stabilisierende H75/D181 Interaktion beeinflussen, wie es von den genetischen und biochemischen Studien des  $\alpha$ -Aktins von *Saccharomyces cerevisiae* abgeleitet wurde (Sparrow, Nowak et al. 2003). Laing et al. berichteten ebenfalls, dass die Mutationen H75L und H75R wie auch die Mutationen V165L, V165M, N117T und M134V im Zusammenhang mit einer intranukleären

Rod-Pathologie beschrieben wurden (Laing, Dye et al. 2009), die sich allerdings in der Elektronenmikroskopie des Skelettmuskels bei dem von uns beschriebenen Patienten nicht bestätigen ließ.

### **6.1.2 Klinischer Phänotyp**

Die Nemaline Myopathie weist eine hohe Vielfalt des klinischen Phänotyps auf. Klinisch äußert sich die NM meistens im Kindesalter. Das breite Phänotypspektrum reicht von einer massiven Hypotonie bei der Geburt mit einer beatmungspflichtigen respiratorischen Insuffizienz bis hin zu einem milden Verlauf mit verzögerten motorischen Meilensteinen, aber mit meist erhaltener Gehfähigkeit. Basierend auf der Schwere der Erkrankung und des Erkrankungsalters wird die NM in sechs klinische Subtypen unterteilt.

In dieser Arbeit wurde die Doppelmutation E74D und H75Y bei einem hypotonen Neugeborenen nachgewiesen. Die bereits beschriebenen Fälle, die jeweils nur eine der beide Mutationen trugen, zeigten einen schweren Phänotyp. In der Zusammenschau der Literatur ist damit der ungewöhnliche Genotyp mit den monoallelischen benachbarten Mutationen E74D und H75Y mit dem Schweregrad des klinischen Phänotyps unseres Patienten gut vereinbar. Wie bereits bei NM-Fällen beschrieben, die einen schweren Phänotyp aufwiesen, verlief die pränatale Entwicklung problematisch mit verminderten fetalen Bewegungen, Arthrogryposis, kongenitalen Frakturen (Vendittelli, Manciet-Labarchede et al. 1996; Ilkovski, Cooper et al. 2001) und darüber hinaus eine Beckenendlage (Vendittelli, Manciet-Labarchede et al. 1996). Postnatal stellte man weitere Symptome wie eine massive Hypotonie, fehlende Spontanbewegungen, einen bilateralen Chylothorax, zerebrale Hämorrhagien und eine respiratorische Insuffizienz fest, die nach der Intubationsnarkose zur chirurgischen Versorgung auffiel.

Demzufolge entspricht der Phänotyp unseres Patienten dem Großteil der Merkmale, die die schwere kongenitale Nemaline-Myopathie ausmachen und die vom European Neuromuscular Centre (ENMC) International Consortium etabliert wurden (Wallgren-Pettersson and Laing 2000). Dieser Phänotyp an



sich stützt allein die Diagnose einer NM, die aber durch die muskelbiologisch festgestellte Störung der myofibrillären Organisation und die Nemalin-Rods noch zusätzlich bestätigt wurde (Wallgren-Pettersson, Pelin et al. 2004).

## 6.2 Mutationen im *VCP*-Gen

Der muskuläre Phänotyp der IBMPFD kann, insbesondere zu Beginn der Erkrankung, einer fazioskapulohumeralen Muskeldystrophie (FSHD) ähneln. Daher gingen wir der Hypothese nach, dass *VCP*-Mutationen bei einem Teil der Patienten mit einer bislang genetisch unklassifizierten FSHD zugrunde liegen könnten.

Im Rahmen dieser Arbeit wurden insgesamt 31 klinisch gut charakterisierte Patienten, bei denen im Vorfeld bereits eine Fazio-Scapulo-Humerale-Muskeldystrophie (FSHD) molekulargenetisch ausgeschlossen wurde auf Mutationen im *VCP*-Gen untersucht. Bei keinem der Patienten wurden genetische Veränderungen in den beschriebenen Exons mit Hotspot-Mutationen und den entsprechenden angrenzenden intronischen Bereichen gefunden. Insgesamt lässt sich feststellen, dass *VCP*-Mutationen keine häufige Ursache eines FSHD-Syndroms sind.

Der Pathomechanismus der *VCP*-Mutationen ist noch nicht vollständig verstanden; in den letzten Jahren haben sich neue Erkenntnisse ergeben, neue Hypothesen wurden gestellt, einige Phänotyperweiterungen wurden vorgeschlagen, aber worauf die Vulnerabilität von Gehirn, Muskeln und Knochen beruht, ist noch Gegenstand aktueller Forschung.

Die häufigste IBMPFD verursachende Mutation befindet sich im *hotspot* zwischen der CDC48 N-Domäne und der D1-ATPase Domäne des *VCP*-Gens und betrifft das Codon R155, bei dem schon einige Aminosäureveränderungen (R155H/P/C/S/L) bekannt sind. In der Literatur sind sogar einige *VCP*-Mausmodelle mit dieser Mutation publiziert worden (Weihl, Miller et al. 2007; Badadani, Nalbandian et al. 2010). Frühere Studien konnten bei der R155H Mutation keinen Einfluss auf die Hexamerisations- bzw. ATP-Hydrolysefähigkeit feststellen. Darauf folgende *in vitro* Studien zeigten, dass 11

IBMPFD-Mutanten eine erhöhte ATPase Aktivität hatten. Ob aus der *in vitro* Aktivität, auf die *in vivo* Aktivität rückgeschlossen werden kann ist noch unklar. Außerdem ist es unbekannt, ob IBMPFD Mutationen die Proteinkonformation während des ATPase-Zyklus oder der Substrat- bzw. Kofaktorbindung beeinträchtigen. Aber diese Beeinträchtigung könnte eine erhöhte ATPaseaktivität mit einer eingeschränkten VCP-Funktion verbinden (Ju and Wehl 2010).

So wie im Rahmen dieser Arbeit gezeigt, gelingt selbst bei guter Phänotypcharakterisierung nicht immer die molekulargenetische Diagnose. In unserer FSHD-negativen-Patientenkohorte fanden sich einige typische Zeichen der FSHD nicht. Bei der asymmetrischen Paresenverteilung und dem muskelbioptischen Befund bei einigen Patienten leiteten wir, bei Verdacht auf IBMPFD mit isolierter Muskelbeteiligung die Analyse des VCP-Gens ein. Da die molekulargenetische Analyse keine weiterführenden Ergebnisse erbrachte, kommt differenzialdiagnostisch und in der molekulargenetischen Stufendiagnostik bei asymmetrischen Paresen mit einer muskelbioptischen vakuolären Myopathie mit tubulofilamentösen Einschlüssen eine myofibrilläre Myopathie (MFM) in Betracht. Die MFM ist ebenfalls eine Gruppe seltener, klinisch und genetisch heterogener hereditärer Myopathien. Bei der Mehrzahl der Patienten beginnen die Symptome im Erwachsenenalter, bei einigen Formen sogar im Kindes- und Jugendalter. Klinisch zeigt sich ein heterogenes Bild mit asymmetrischer bis hin zur generalisierten Paresenverteilung. Komorbiditäten im Sinne einer kardiopulmonalen und bulbären Beteiligung, sowie Kontrakturen oder eine Neuropathie sind ebenfalls berichtet worden. Bisher sind acht Gene bekannt, die die MFM hervorrufen, wobei bei einer großer Anzahl von MFM der zugrundeliegende Gendefekt noch nicht bekannt ist (Brandt, Dichgans et al. 2011).

Die IBMPFD ist eine seltene Erkrankung mit einem vielfältigen Phänotyp und einer unvollständigen Penetranz, sogar bei Patienten innerhalb der gleichen Familie, die dieselbe Mutation tragen. Dies zusammen mit den nicht vollständig geklärten Pathomechanismen erschwert klare Genotyp-Phänotyp-Korrelationen. Es besteht daher die Notwendigkeit weiterführende Analysen

durchzuführen, so wie die Rekrutierung und klinische Analyse weiterer IBMFPD Patienten, um dem Phänotyp möglichst genau zu charakterisieren um gegebenenfalls in einer größeren Anzahl von Patienten einen deutlichen Zusammenhang zum jeweiligen Genotyp herstellen zu können.

### **6.3 Bedeutung und Komplexität molekulargenetischer Analysen für die Diagnostik der Myopathien**

Die Myopathien sind eine Gruppe höchst heterogener Erkrankungen bezüglich ihrer Ätiologie und des klinischen Bildes. In der Regel findet auf Grund ihrer Seltenheit die Versorgung der betroffenen Patienten in neuromuskulären Referenzzentren statt. Dennoch ist die Diagnosestellung selbst dort eine komplexe Aufgabe.

Nach sorgfältiger Anamneseerhebung, ausführlicher klinisch-neurologischer Untersuchung und weiterführenden Untersuchungen mittels laborchemischer, elektrophysiologischer, bildgebender und histologischer Diagnostik wird der Phänotyp charakterisiert. Bei einigen Fällen ist es durchaus möglich, die Erkrankung rasch differenzialdiagnostisch einzuordnen und zu therapieren, z. B. im Fall einer Dermatomyositis. In anderen Fällen, vor allem wenn der Verdacht auf eine hereditäre Myopathie besteht, gelingt es in diesem Stadium eine Verdachtsdiagnose zu stellen. Dank der Fortschritte in der molekulargenetischen Diagnostik, ist es möglich, gezielt mögliche Kandidatengene zu analysieren. Allerdings sind einige Analysen nicht in der Basisdiagnostik enthalten, und die Proben sind dann in Referenzlabore zu senden, was ggf. kostspielig sein kann und zu Zeitverzögerungen führt. Manchmal gelingt selbst bei hervorragender Phänotyp-Charakterisierung keine molekulargenetische Diagnosestellung. Dies liegt zum einen daran, dass das klinische Bild einiger Myopathien sich zum Teil überlagert, wodurch die Festlegung der Kandidatengene erschwert wird; darüber hinaus können verschiedene genetische Veränderungen ähnliche Phänotypen hervorrufen, wodurch die Genotyp-Phänotyp-Korrelation eingeschränkt wird. Unser Wissen

ist trotz des jahrzehntelangen Fortschritts aktuell noch begrenzt und die komplexen zellulären und molekularen Mechanismen sind nur bedingt verstanden, so dass in der nächsten Zeit mit größter Wahrscheinlichkeit neue pathogene genetische Veränderungen identifiziert werden und deren Pathomechanismen im Zusammenhang mit dem Phänotyp eruiert werden müssen. Auf diese Weise wird ein besseres Verständnis der Erkrankungen gewonnen werden, um die Patientenversorgung zu verbessern und Anstöße für potentielle kausale Behandlungsansätze und Therapiemöglichkeiten zu geben.

### **6.3.1 Bedeutung der Diagnostik bei der NM**

Bei der Diagnostik der NM ist die Durchführung einer genauen Phänotyp-Charakterisierung notwendig, um gleich nach klinischen Kriterien eine Einteilung in eine der sechs verschiedenen klinischen Subtypen zu ermöglichen (Wallgren-Pettersson and Laing 2000). Dies zusammen mit den Ergebnissen der Muskelbiopsie erleichtert die Auswahl des zu analysierenden Kandidatengens. Wie in dieser Arbeit und in der Literatur beschrieben wurde, ist bei einer NM, wenn ein schwerer klinischer Subtyp diagnostiziert wird und muskelbiopsisch eine Störung der myofibrillären Organisation und Nemalein-Rods nachgewiesen werden, an eine zugrundeliegende Mutation im *ACTA1*-Gen zu denken (Wallgren-Pettersson, Pelin et al. 2004). Darüber hinaus sind die möglichen Vererbungsmuster nicht zu vernachlässigen. Die NM ist durch einen autosomal dominanten und rezessiven Vererbungsmodus gekennzeichnet; in sporadischen Fällen finden sich aber auch *de novo* Mutationen, die bei den Eltern der Patienten in DNA aus peripherem Blut nicht gesichert werden können (Sparrow, Nowak et al. 2003; Wallgren-Pettersson, Pelin et al. 2004) wie es bei unserem Patienten der Fall war. Die präzise Diagnosestellung hat erhebliche Konsequenzen für die Patienten und deren Familien. Erstens sind nach Diagnosestellung eine akkurate Aussage zur Prognose sowie eine rasche Therapieeinleitung und Überwachung einer respiratorischen Beteiligung und die Versorgung mit den geeigneten

Hilfsmitteln möglich. Zweitens sind die spezifische genetische Beratung und gegebenenfalls die Durchführung pränataler Diagnostik für die Familie von außerordentlicher Bedeutung. Im Rahmen dieser Arbeit zeigten wir eine außergewöhnliche monoallelische *de novo* Doppelmutation im *ACTA1*-Gen und führten auf Grund eines möglichen Keimbahnmosaiks den diagnostischen Weg bis hin zur pränatalen Diagnostik durch.

Aktuell ist es möglich, dass ein Zusammenhang zwischen der Mutation im Codon V165 und dem Phänotyp besteht. Dagegen sind bei der am häufigsten vorkommenden Mutation G270C so wie bei anderen bekannten Mutationen eine hohe Variabilität beim Phänotyp beschrieben worden. (Laing, Dye et al. 2009). Wir vermuten, nachdem sich die *ACTA1*-Patientenkohorte und das grundlegende Wissen über das  $\alpha$ -Aktin des Skelettmuskels erweitert haben, dass sich in den nächsten Jahren herausstellen wird, in welcher Relation der Genotyp zum Phänotyp steht und erwarten eine Weiterentwicklung der beschriebenen potenziellen Behandlungsansätze.

### **6.3.2 Bedeutung der Diagnostik bei der IBMPFD**

Die Diagnosestellung der IBMPFD ist eine Herausforderung und die betroffenen Patienten haben oft einen langen Weg, bis die endgültige Diagnose gestellt wird. Wie bei der NM ist die Charakterisierung des klinischen Bildes bei der IBMPFD Diagnostik von außerordentlicher Wichtigkeit. Die IBMPFD ist eine oligosymptomatische progrediente neuromuskuläre Erkrankung und ist durch eine variable Penetranz der Symptom-Trias charakterisiert. Nur 12% der Patienten weisen das volle Spektrum der Erkrankung auf (Weihl, Pestronk et al. 2009).

Die Myopathie ist das häufigste Symptom und äußert sich mit asymmetrischen Paresen, Atrophien bei einem normalen oder mäßig erhöhten CK-Wert. Hier besteht eine hohe Ähnlichkeit des Phänotyps mit dem anderer Myopathien, was die differentialdiagnostische Einordnung erschwert. Die Durchführung

einer Muskelbiopsie ist von erheblicher Bedeutung, da bei der Feststellung einer vakuolären Myopathie mit tubulofilamentösen Einschlüssen, und einer unter Umständen positiven Färbung von VCP-, TPD-43-, oder Ubiquitinaggregaten die molekulargenetische Analyse des *VCP*-Gens veranlasst werden sollte.

Weiterführende Diagnostik mittels neuropsychologischer Testungen, um eine kognitive Beeinträchtigung im Sinne einer frontotemporalen Demenz zu erkennen und laborchemische oder bildgebende Untersuchungen, v. a. die alkalische Phosphatase im Serum, hinsichtlich eines ossären Morbus Pagets, ermöglichen ein relativ preiswertes und rasches Screening der Symptom-Trias. Wie im Rahmen dieser Arbeit gezeigt, gelingt selbst bei guter Phänotypcharakterisierung nicht immer die molekulargenetische Diagnose. Die IBMPFD ist, wie in der eindrucksvollen Arbeit von Johnson et al. 2010 berichtet wurde, eine seltene Erkrankung mit einem heterogenen Phänotyp, selbst bei einem einheitlichen Genotyp, da einige für die IBMPFD bekannten *VCP* Mutationen, ebenfalls eine autosomal dominante ALS hervorrufen können. Dies ist als eine mögliche Phänotyperweiterung der IBMPFD einzuordnen (Johnson, Mandrioli et al. 2010). Außerdem ist der Pathomechanismus noch nicht vollständig verstanden, wodurch die Analyse der Genotyp-Phänotyp-Korrelationen erschwert wird. Es ist daher unerlässlich weitere IBMPFD Patienten zu diagnostizieren mit anschließenden weiterführenden Analysen, um die pathogenetischen Mechanismen der Mutationen näher zu untersuchen. Dadurch ist die Entwicklung potentieller ursächlicher Behandlungsansätze möglich. Diese Ansätze sind in erster Linie in den aktuellen Mausmodellen weiterzuentwickeln und zu etablieren, um in der Zukunft den betroffenen Patienten eine kausale Therapiemöglichkeit anbieten zu können.

## 7 LITERATURVERZEICHNIS

- Agrawal, P. B., C. D. Strickland, et al. (2004). "Heterogeneity of nemaline myopathy cases with skeletal muscle alpha-actin gene mutations." Annals of Neurology 56(1): 86-96.
- Badadani, M., A. I. Nalbandian, et al. (2010). "VCP Associated Inclusion Body Myopathy and Paget Disease of Bone Knock-In Mouse Model Exhibits Tissue Pathology Typical of Human Disease." PLoS ONE 5(10): e13183.
- Brandt, Dichgans, et al. (2011). Therapie und Verlauf neurologischer Erkrankungen. Therapie und Verlauf neurologischer Erkrankungen. Stuttgart, Kohlhammer.
- Clarke and North (2003). "Congenital Fiber Type Disproportion-30 Years On." Journal of Neuropathology & Experimental Neurology 62(10): 977-989.
- Clarke, N. F., B. Ilkovski, et al. (2007). "The pathogenesis of ACTA1-related congenital fiber type disproportion." Annals of Neurology 61(6): 552-561.
- Clarke, N. F., W. Kidson, et al. (2006). "SEPN1: Associated with congenital fiber-type disproportion and insulin resistance." Annals of Neurology 59(3): 546-552.
- Clarke, N. F., H. Kolski, et al. (2008). "Mutations in TPM3 are a common cause of congenital fiber type disproportion." Annals of Neurology 63(3): 329-337.
- Conen, Murphy EG, et al. (1963). "Light and electron microscopic studies of "myogranules" in achild with hypotonia and muscle weakness." Canad Med Ass J(89): 983-986.
- Costa, C. I. F., H. Rommelaere, et al. (2004). "Myopathy mutations in  $\alpha$ -skeletal-muscle actin cause a range of molecular defects." Journal of Cell Science 117(15): 3367-3377.
- Craig and Padron, Eds. (2004). Molecular structure of the sarcomere McGraw-Hill, Myology, Basic and Clinical. New York.
- Domazetovska, A., B. Ilkovski, et al. (2007). "Mechanisms underlying intranuclear rod formation." Brain 130(12): 3275-3284.
- Domazetovska, A., B. Ilkovski, et al. (2007). "Intranuclear rod myopathy: molecular pathogenesis and mechanisms of weakness." Annals of Neurology 62(6): 597-608.

- Fananapazir, L., M. C. Dalakas, et al. (1993). "Missense mutations in the beta-myosin heavy-chain gene cause central core disease in hypertrophic cardiomyopathy." Proceedings of the National Academy of Sciences 90(9): 3993-3997.
- Feng, J.-J. and S. Marston (2009). "Genotype-phenotype correlations in ACTA1 mutations that cause congenital myopathies." Neuromuscul Disord: 19(1): 6-16.
- Ferreiro, A., S. Quijano-Roy, et al. (2002). "Mutations of the Selenoprotein N Gene, Which Is Implicated in Rigid Spine Muscular Dystrophy, Cause the Classical Phenotype of Multimincore Disease: Reassessing the Nosology of Early-Onset Myopathies." American Journal of Human Genetics 71(4): 739-749.
- Garcia-Angarita, N., J. Kirschner, et al. (2009). "Severe nemaline myopathy associated with consecutive mutations E74D and H75Y on a single ACTA1 allele." Neuromuscul Disord 19(7): 481-4.
- Goebel, H. H., J. R. Anderson, et al. (1997). "Congenital myopathy with excess of thin myofilaments." Neuromuscul Disord 7(3): 160-168.
- Guinto, J., G. Ritson, et al. (2007). "Valosin-containing protein and the pathogenesis of frontotemporal dementia associated with inclusion body myopathy." Acta Neuropathologica 114(1): 55-61.
- Haubenberger, D., R. E. Bittner, et al. (2005). "Inclusion body myopathy and Paget disease is linked to a novel mutation in the VCP gene." Neurology 65(8): 1304-1305.
- Hoffer, M. J., S. Niththyananthan, et al. (1996). "Apolipoprotein E1-Hammersmith (Lys146-->Asn;Arg147-->Trp), due to a dinucleotide substitution, is associated with early manifestation of dominant type III hyperlipoproteinaemia." Atherosclerosis 124(2): 183-189.
- Hutchinson, D. O., A. Charlton, et al. (2006). "Autosomal dominant nemaline myopathy with intranuclear rods due to mutation of the skeletal muscle ACTA1 gene: Clinical and pathological variability within a kindred." Neuromuscul Disord: 16(2): 113-121.
- Ilkovski, B., S. Clement, et al. (2005). "Defining  $\alpha$ -skeletal and  $\alpha$ -cardiac actin expression in human heart and skeletal muscle explains the absence of cardiac involvement in ACTA1 nemaline myopathy." Neuromuscul Disord 15(12): 829-835.
- Ilkovski, B., S. T. Cooper, et al. (2001). "Nemaline myopathy caused by mutations in the muscle alpha-skeletal-actin gene." Am J Hum Genet 68(6): 1333-1343.



Ilkovski, B., K. J. Nowak, et al. (2004). "Evidence for a dominant-negative effect in ACTA1 nemaline myopathy caused by abnormal folding, aggregation and altered polymerization of mutant actin isoforms." Hum Mol Genet 13(16): 1727-1743.

Johnson, J. O., J. Mandrioli, et al. (2010). "Exome Sequencing Reveals VCP Mutations as a Cause of Familial ALS." Neuron 68(5): 857-864.

Ju, J.-S. and C. C. Weihl (2010). "Inclusion body myopathy, Paget's disease of the bone and fronto-temporal dementia: a disorder of autophagy." Human Molecular Genetics 19(R1): R38-R45.

Jungbluth, H., C. A. Sewry, et al. (2001). "Mild phenotype of nemaline myopathy with sleep hypoventilation due to a mutation in the skeletal muscle  $\alpha$ -actin (ACTA1) gene." Neuromuscul Disord 11(1): 35-40.

Kaindl, A. M., F. Rüschenendorf, et al. (2004). "Missense mutations of ACTA1 cause dominant congenital myopathy with cores." Journal of Medical Genetics 41(11): 842-848.

Kary B. Mullis (1997). "System for automated performance of the polymerase chain reaction." United States Patent 5,656,493, August 12, 1997.

Kimonis, V. E., S. G. Mehta, et al. (2008). "Clinical studies in familial VCP myopathy associated with Paget disease of bone and frontotemporal dementia." American Journal of Medical Genetics Part A 146A(6): 745-757.

Laing, N. G., D. E. Dye, et al. (2009). "Mutations and polymorphisms of the skeletal muscle  $\alpha$ -actin gene (ACTA1)." Human Mutation 30(9): 1267-1277.

McLean, W. H., S. M. Morley, et al. (1999). "Novel and recurrent mutations in keratin 10 causing bullous congenital ichthyosiform erythroderma." Exp Dermatol 8(2): 120-123.

North (2004). Myology: Congenital Myopathies New York, McGraw-Hill.

North, K. N., N. G. Laing, et al. (1997). "Nemaline myopathy: current concepts. The ENMC International Consortium and Nemaline Myopathy." Journal of Medical Genetics 34(9): 705-713.

Nowak (2008). Therapeutic approaches for the sarcomeric protein diseases. New York, Springer.

Nowak, K. J., G. Ravenscroft, et al. (2009). "Rescue of skeletal muscle  $\alpha$ -actin-null mice by cardiac (fetal)  $\alpha$ -actin." The Journal of Cell Biology 185(5): 903-915.

Oldridge, M., P. W. Lunt, et al. (1997). "Genotype-phenotype correlation for nucleotide substitutions in the IgII-IgIII linker of FGFR2." Hum Mol Genet 6(1): 137-143.

Pelin, K., K. Donner, et al. (2002). "Nebulin mutations in autosomal recessive nemaline myopathy: an update." Neuromuscul Disord 12(7): 680-686.

Ravenscroft, G., C. Jackaman, et al. (2011). "Mouse models of dominant ACTA1 disease recapitulate human disease and provide insight into therapies." Brain 134(4): 1101-1115.

Robinson, R., D. Carpenter, et al. (2006). "Mutations in RYR1 in malignant hyperthermia and central core disease." Human Mutation 27(10): 977-989.

Sheterline, C. J, et al. (1998). " Actin." Sheterline P, Clayton J, Sparrow JC. Actin. Oxford: Oxford University Press; 1998. .

Shy, G. M., W. K. Engel, et al. (1963). "Nemaline Myopathy." Brain 86(4): 793-810.

Sparrow, J. C., K. J. Nowak, et al. (2003). "Muscle disease caused by mutations in the skeletal muscle alpha-actin gene (ACTA1)." Neuromuscul Disord 13(7-8): 519-531.

Stewart, J. D., S. Tennant, et al. (2009). "Novel POLG1 mutations associated with neuromuscular and liver phenotypes in adults and children." J Med Genet 46(3): 209-214.

Taylor A, HP Erba, et al. (1988). "Nucleotide sequence and expression of the human skeletal  $\alpha$ -Actin gene: Evolution of functional regulatory domains." Genomics 3(4): 323-336.

Vendittelli, F., C. Manciet-Labarchede, et al. (1996). "Nemaline myopathy in the neonate: two case reports." Eur J Pediatr 155(6): 502-505.

Wallgren-Pettersson, C. and N. G. Laing (2000). "Report of the 70th ENMC International Workshop: nemaline myopathy, 11-13 June 1999, Naarden, The Netherlands." Neuromuscul Disord 10(4-5): 299-306.

Wallgren-Pettersson, C., K. Pelin, et al. (2004). "Genotype-phenotype correlations in nemaline myopathy caused by mutations in the genes for nebulin and skeletal muscle alpha-actin." Neuromuscul Disord 14(8-9): 461-470.

Watts, G. D. J., D. Thomasova, et al. (2007). "Novel VCP mutations in inclusion body myopathy associated with Paget disease of bone and frontotemporal dementia." Clinical Genetics 72(5): 420-426.

Watts, G. D. J., M. Thorne, et al. (2003). "Clinical and genetic heterogeneity in chromosome 9p associated hereditary inclusion body myopathy: exclusion of GNE and three other candidate genes." Neuromuscul Disord 13(7): 559-567.

Weihl, C. C., S. E. Miller, et al. (2007). "Transgenic expression of inclusion body myopathy associated mutant p97/VCP causes weakness and ubiquitinated protein inclusions in mice." Human Molecular Genetics 16(8): 919-928.

Weihl, C. C., A. Pestronk, et al. (2009). "Valosin-containing protein disease: Inclusion body myopathy with Paget's disease of the bone and fronto-temporal dementia." Neuromuscul Disord 19(5): 308-315.

Weihl, C. C., A. Pestronk, et al. (2009). "Valosin-containing protein disease: Inclusion body myopathy with Paget's disease of the bone and fronto-temporal dementia." Neuromuscul Disord :19(5): 308-315.

Wong, F., M. F. Goldberg, et al. (1993). "Identification of a Nonsense Mutation at Codon 128 of the Norrie's Disease Gene in a Male Infant." Arch Ophthalmol 111(11): 1553-1557.

## 8 ANHANG

### 8.1 Verzeichnis der verwendeten Abkürzungen

<i>ACTA1</i>	Skelettmuskel- $\alpha$ -Aktin-Gen
ALS	Amyotrophe Lateralsklerose
ATP	Adenosintriphosphat
BLAST	Anwendung (basic local alignment search tool)
Ca <sup>2+</sup>	Kalzium Kation
<i>CFL2</i>	Skelettmuskelspezifisches Cofilin-2-Gen
CFTD	kongenitale Fasertypendisproportion (congenital fibre type disproportion)
CK	Serum-Kreatinkinase
D1/2	Domäne 1/ Domäne 2
DMSO	Dimethylsulfoxid
DNA	Desoxyribonukleinsäure
dNTP	Desoxyribonukleosidtriphosphat
ENMC	European Neuromuscular Centre
ER	Endoplasmatisches Retikulum
ERAD	ER assoziierter Proteinabbau
F-Aktin	Helikales Aktinfilament
<i>FGFR2</i>	fibroblast growth factor receptor 2-Gen
FSHD	Fazio-Scapulo-Humerale Muskeldystrophie
FTD	Frontotemporale Demenz
G-Aktin	Globuläres Aktinprotein
IBMPFD	Einschlusskörpermyopathie mit Morbus Paget und frontotemporaler Demenz
kbp	Kilobasenpaare, Maßeinheit
L1/2	Bindestruktur 1/ Bindestruktur 2
LB	lysogeny broth (komplexes Nährmedium zur Kultivierung von Bakterien)
LGMD	Gliedergürteldystrophie
MFM	Myofibrilläre Myopathie

Mg <sup>2+</sup>	Magnesium Kation
MRT	Magnetresonanztomographie
<i>MYH7</i>	Myosin heavy chain-7-Gen
<i>NEB</i>	Nebulin-Gen
NM	Nemalin-Myopathie
PCR	Polymerase-Ketten-Reaktion
<i>RYR1</i>	Ryanodinrezeptor-1-Gen
<i>SEPN1</i>	Selenoprotein N-1-Gen
SOC	SOB (Super Optimal Broth) Nährmedium, dem Glucose zugesetzt wurde
SSW	Schwangerschaftswoche
<i>TNNT1</i>	Slow skeletal muscleTroponin T-Gen
TPD-43	TAR DNA binding protein
<i>TPM2</i>	β-Tropomyosin-Gen
<i>TPM3</i>	Slow α-Tropomyosin-Gen
U/l	Units pro Liter, Maßeinheit
UPS	Ubiquitin-Proteasom-System
VCP	Valosin-containing protein

## 8.2 Primersequenzen

Die Primer sind in den folgenden Tabellen in 5'>3' Richtung angegeben.

### ACTA1 Gen

Primername	Sequenz
Exon1s	GGCTCTAGTGCCCAACACCCAA
Exon1a	GGCTGACCAGGTGAACCGACTG
Exon2s	TGAGACTTCTGCGCTGATGCA
Exon2a	ACGTAGGAATCTTTCTGACCC
Exon3s	CACCCGGAGCGGCGTTAACG
Exon3a	GCCCTCATAAATGGGCACGTTGTGGG
Exon4s	CGCTGAGCGCCTAGCCTCGG
Exon4a	TGCGGAGGGCAGAAGCAGGA
Exon5s	TCACTGAGCGTGGCTACTCC
Exon5a	ATGCCCGCCGACTCCATACCTGG
Exon6s	TCCTCCCTGGAAAAGAGCTACGAGCTGCCA
Exon6a	CCGACAGCCCGCGCAGGCCACC
Exon7s	AGCACCATGAAGATCAAGG
Exon7a	CTGTGTCAGTTTACGATGGCAGC

### VCP Gen

Exon3s	ACAGTGTGGTGTCTTGTCCCAGGTAA
Exon3a	GGTCCTGCCTGTAATACATGGGTCCTG
Exon5s	GCCGAGCACCCAGTCCTGACAGTTAC
Exon5a	AGGGCACTATCTAATGAGCTTGGC
Exon6s	GTGGAATGATTTAGAGAAACTCAGC
Exon6a	CATGCATGAAAACAGTCCCAGG
Exon10s	TAATCCTCTTGAAGCCCTTACAGTGATTG
Exon10a	TTGGGACCTAGAAATAAGGCTGCTCCAAC

### **8.3 Danksagung**

An dieser Stelle möchte ich mich bei allen bedanken, die zum Gelingen dieser Promotion beigetragen haben.

Frau Prof. Dr. Marianne Dieterich möchte ich für die Möglichkeit zur Dissertation und für die hervorragenden Arbeitsbedingungen am Friedrich-Baur-Institut herzlich danken.

Mein herzlicher Dank gilt Frau Priv.-Doz. Dr. Dr. Sabine Krause und Prof. Dr. Maggie Walter, M.A. für die Überlassung dieses Themas, ihre fachliche Unterstützung, ihre Hilfe und Motivation bei zahlreichen Experimenten und nicht zuletzt für die kritische Durchsicht dieser Arbeit.

Herrn Prof. Dr. Hanns Lochmüller danke ich für die Mitbetreuung, Begleitung und Motivation bis zu seinem Weggang nach Newcastle, UK.

Herrn Priv.-Doz. Dr. Janbernd Kirschner, Freiburg sei für die klinischen Daten und die Erstellung der histologischen und elektronenmikroskopischen Aufnahmen gedankt.

Auch den anderen Mitarbeitern der Arbeitsgruppe im Labor für Molekulare Myologie möchte ich für ihre freundliche und kompetente Hilfe danken.

Zuletzt möchte ich vor allem meinem geliebten Hannes für seine Geduld, Motivation und Unterstützung danken, sowie meinen liebevollen Schwestern und Eltern, da sie mir ermöglicht haben, diesen akademischen Weg zu beschreiten.

## 9 EHRENWÖRTLICHE ERKLÄRUNG

Diese Dissertation wurde selbständig und ohne unerlaubte Hilfe angefertigt.

München, den .....

-----

(Natalia Garcia Angarita)

Dissertation eingereicht am