

Aus der Abteilung für Urologie des  
Städtischen Krankenhauses München-Bogenhausen  
Vorstand: Prof. Dr. med. A. Schilling

**Retrograde Endopyelotomie als Therapie der  
Ureterabgangsenge**

Dissertation  
zum Erwerb des Doktorgrades der Medizin  
an der medizinischen Fakultät der  
Ludwig-Maximilians-Universität zu München

vorgelegt von  
Jennifer Wilker

aus  
Marl  
2003

Mit Genehmigung der medizinischen Fakultät  
der Universität München

Berichterstatter:

Prof. Dr. med. A. Schilling

Mitberichterstatter:

Priv. Doz. Dr. med. P. Schneede

Prof. Dr. med. M. Siebeck

Mitbetreuung durch den  
promovierten Mitarbeiter:

Dr. med. S. Gänsheimer

Dekan:

Prof. Dr. med. Dr .h.c. K. Peter

Tag der mündlichen Prüfung:

10.07.2003

1. Einleitung.....	1
2. Patienten und Methodik.....	4
2.1. Patientenkollektiv.....	4
2.2. Indikation zur Endopyelotomie und Einschlusskriterien.....	5
2.3. Ablauf der Untersuchung und Datenerhebung.....	5
2.4. Präoperative Symptomatik.....	10
2.5. Präoperative Diagnostik und Untersuchungsergebnisse.....	11
2.5.1. Morphologie des Ureterabgangs.....	11
2.5.2. Präoperative Nierenfunktion.....	12
2.5.3. Grad der präoperativen Harnstauung.....	13
2.6. Beschreibung des Endopyelotomie-Katheters und Operationsablauf.....	14
2.7. Szintigrafische Nachuntersuchung.....	18
2.8. Datenauswertung und Statistik.....	21
3. Ergebnisse.....	22
3.1. Operationsdaten.....	22
3.2. Komplikationen.....	23
3.3. Postoperative Ergebnisse.....	24
3.3.1. Weite des Ureterabgangs postoperativ.....	24
3.3.2. Grad der Harnstauung postoperativ.....	30
3.3.3. Nierenszintigrafie postoperativ.....	32
3.3.4. Postoperative Symptomatik.....	33
3.3.5. Postoperative Verlaufsbeobachtung.....	34
3.4. Erfolgsrate in Abhängigkeit von verschiedenen Faktoren.....	36
3.4.1. Grad der Harnstauung.....	36
3.4.2. Kontrastmittel-Extravasat.....	37
3.4.3. Lokalisation des Ureterabgangs / hohe Insertion.....	37
3.4.4. Länge der Stenosen.....	38
3.4.5. Primäre und sekundäre Ureterabgangsenge.....	38
3.4.6. Nierenfunktion.....	39

4. Diskussion.....	41
4.1. Ätiologie und Einteilung der Ureterabgangsenge.....	41
4.2. Inzidenz der Ureterabgangsenge.....	43
4.3. Pathologie und Pathophysiologie der obstruktiven Uropathie.....	44
4.4. Symptome und Komplikationen bei Ureterabgangsengen.....	46
4.5. Indikation zur Intervention.....	46
4.6. Diagnostik und Kontrolle der Ureterabgangsenge.....	47
4.6.1. Bildgebende Darstellung.....	48
4.6.2. Intrapelvine Druckmessung/Whitaker-Test.....	48
4.6.3. Nierenzintigrafie.....	50
4.7. Therapiemöglichkeiten bei Ureterabgangsengen.....	52
4.7.1. Offene Pyeloplastik.....	52
4.7.2. Historische Entwicklung der Endopyelotomie.....	54
4.7.3. Antegrade Endopyelotomie.....	55
4.7.4. Retrograde Endopyelotomie.....	57
4.7.5. Laparoskopische Pyeloplastik.....	59
4.8. Retrograde Endopyelotomie – kritische Beurteilung der Ergebnisse.....	60
4.8.1. Operationsdaten und Invasivität der Methode.....	60
4.8.2. Komplikationen.....	62
4.8.3. Ergebnisse/Erfolgsraten.....	64
4.8.4. Grad der Harnstauung .....	70
4.8.5. Hohe Insertion.....	71
4.8.6. Primäre und sekundäre Ureterabgangsengen.....	72
4.8.7. Kreuzende Gefäße.....	73
4.8.8. Nierenfunktion.....	74
4.8.9. Urolithiasis.....	76
4.8.10. Kontrastmittel-Extravasat.....	77
4.8.11. Länge der Stenosen.....	78
4.8.12. Allgemeine Probleme bei der retrograden Endopyelotomie.....	78
5. Zusammenfassung.....	80
6. Literaturverzeichnis.....	84
7. Lebenslauf.....	98

# 1. Einleitung

Die Ureterabgangsenge ist eine in den meisten Fällen bereits kongenital angelegte, morphologische Abweichung des pyeloureteralen Übergangs, deren pathogene Bedeutung in jedem Alter klinisch manifest werden kann (Gillenwater 1991, Park und Bloom 1998). Es handelt sich hierbei um eine anatomische und/oder funktionelle Obstruktion. Die urodynamische Relevanz dieser Obstruktion unterliegt offensichtlich einer eigenen Entwicklung, sodass das rechtzeitige Erkennen und die Beseitigung des Abflusshindernisses vor dem Auftreten eines irreversiblen Funktionsverlusts der Niere von entscheidender Bedeutung sind (Gillenwater 1991, Jacobs et al. 1979, Novic und Strem 1998). Lange Zeit war die offene Nierenbeckenplastik die Therapie der Wahl bei Ureterabgangsengen. Der allgemeine Trend zu minimal invasiven Operationsmethoden hat in den achtziger Jahren neues Interesse für die bereits 1943 von Davis veröffentlichte Ureterotomie geweckt (Van Cangh und Nesa 1998, Davis 1943). Dabei handelt es sich um eine komplette Inzision aller Wandschichten im Bereich des stenosierten Segmentes mit anschließender Ureterschienung. Die Entwicklung und Verbesserung der endoskopischen Instrumente und Operationstechniken erlauben heute einen endoskopischen, minimal invasiven Zugang zum pyeloureteralen Übergang. Es wurden spezielle Endopyelotomie-Katheter entwickelt, sowohl für den perkutanen Zugang bei der antegraden Pyelotomie (Perez et al. 1992, Van Cangh et al. 1994, Brannen et al. 1988, Van Cangh und Nesa 1998, Motola et al. 1993 A, Kletscher et al. 1995) als auch für den transurethralen Zugang bei der retrograden Endopyelotomie (Schwartz und Stoller 1999, Tawfik et al. 1998, Faerber et al. 1997, Preminger et al. 1997, Nadler et al. 1996). Bezüglich der Langzeitergebnisse ist die Endopyelotomie derzeit der offenen Pyeloplastik noch unterlegen. Für die Patienten ist die Endopyelotomie jedoch mit einer sehr viel geringeren Morbidität und einem kürzeren Krankenhausaufenthalt verbunden (Brooks et al. 1995). Um die Erfolgsrate zu evaluieren, sollen nun Nachuntersuchungen von Patienten nach Endopyelotomien wichtige Informationen liefern. Folgende Fragen sind dabei vor allem zu klären:

- Ist die Erfolgsrate der retrograden Endopyelotomie verbesserbar?

In Veröffentlichungen gab es Hinweise darauf, dass der Erfolg der Endopyelotomie abhängig von der Patientenselektion sein könnte: Ein gehäuftes Vorkommen schlechter postoperativer Ergebnisse wurde bei hoher Insertion des Ureters (Perez et al. 1992), bei hochgradiger Hydronephrose (Van Cangh et al. 1994, Gupta et al. 1997, Thomas et al. 1993), bei schlechter Nierenfunktion (Gupta et al. 1997, Thomas et al. 1993), bei kreuzenden Gefäßen (Van Cangh et al. 1994, Tawfik et al. 1998, Gupta et al. 1997) und bei Strikturen länger als 2 cm (Badlani et al. 1988, Meretyk et al. 1992 A, Motola et al. 1993 B) nachgewiesen.

- Wann besteht bei einem Patienten ein gutes postoperatives Ergebnis?

Die Interpretation der Untersuchungsergebnisse muss für diese Methode neu definiert werden, da ein dilatiertes Nierenbecken nicht reseziert werden kann. Es kommt in der postoperativen Untersuchung, je nachdem wie lange die Harnstauung bestand, nur teilweise zu einem Rückgang der Dilatation des Nierenhohlsystems. In der Nachuntersuchung mit bildgebenden Verfahren oder mittels Nierenzintigrafie kommt es zu einer Retention des Kontrastmittels oder radioaktiven Markers im dilatierten Hohlraum. Dies hat zur Folge, dass eine Beurteilbarkeit des Abflusses schwieriger ist, da dieser allein aufgrund der Dilatation, auch nach Gabe eines Diuretikums, zeitlich verzögert sein kann. Außerdem kann die Beurteilbarkeit des Ureterabgangs in der bildgebenden Darstellung aufgrund von Überlagerung durch ein massiv dilatiertes Nierenbecken unmöglich werden. Somit ist die Unterscheidung zwischen therapiebedürftiger und nicht therapiebedürftiger Stenose nicht immer eindeutig und die Nierenzintigrafie hat hier aufgrund der Beurteilbarkeit der Nierenfunktion und aufgrund der geringen Invasivität gegenüber dem Whitaker-Test deutlich an Bedeutung gewonnen (Roarke und Sandler 1998).

- Sind die guten postoperativen Ergebnisse von Dauer?

In den bisher veröffentlichten Langzeitbeobachtungen gab es Hinweise darauf, dass die meisten Rezidive innerhalb von einem Jahr nach Endopyelotomie auftreten (Nadler et al. 1996, Nakada et al. 1996). Die postoperativen Kontrolluntersuchungen sollten daher über mindestens ein Jahr fortgeführt werden. Um die Abstände der Kontrolluntersuchun-

gen festzulegen, ist außerdem die Kenntnis der Pathophysiologie der obstruktiven Uropathie hilfreich. Die zeitliche Planung ist hier sehr wichtig, da der Erhalt der Nierenfunktion das oberste Ziel in der Therapie der Ureterabgangsenge ist.

Die folgende Arbeit beinhaltet eine Fallstudie mit postoperativer Kontrolle von 33 Patienten, die mittels retrograder Endopyelotomie bei Ureterabgangsengen behandelt wurden. Die Datenerhebung und Datenauswertung erfolgte teilweise retrospektiv, zum überwiegenden Anteil jedoch prospektiv, begleitend zu Operationen und Kontrolluntersuchungen im Klinikum München-Bogenhausen. Vor diesem Hintergrund soll letztlich die Frage beantwortet werden, ob und in welchen Fällen die retrograde Endopyelotomie die konventionelle Pyeloplastik in Zukunft ersetzen könnte.

## 2. Patienten und Methodik:

### 2.1. Patientenkollektiv

33 Patienten mit Ureterabgangsengen, davon 18 Frauen und 15 Männer im Alter von 18-87 Jahren (Mittelwert: 51,2), wurden in den Jahren 1997 bis 2001 am Klinikum München-Bogenhausen mittels retrograder Endopyelotomie therapiert. Bei 17 Patienten lag die Ureterabgangsstenose linksseitig vor, bei 15 rechtsseitig und bei einer Patientin beidseitig. Bei 3 Patienten lagen sekundäre, bereits voroperierte Stenosen vor. Eine Stenose war mittels antegrader Endopyelotomie nicht erfolgreich vorbehandelt worden und zwei der Patienten stellten sich mit einer Rezidivstenose nach offener Nierenbeckenplastik vor.

Tabelle 1: Daten zum Patientenkollektiv und Untersuchungen:

Anzahl Patienten gesamt	33
Männer / Frauen	15 / 18
Alter im Median	52 J.
Alter im Mittel/ SD	51,21 J. / SD 20,45
min. Alter / max. Alter	18 J. / 87 J.
Stenosen gesamt	34
Stenosen links	17
Stenosen rechts	15
Stenosen beidseits	1
Stenosen primär	31
Stenosen sekundär/Rezidivstenosen	3
Anzahl der durchgeführten Endopyelotomien gesamt	36
Anzahl der Nachuntersuchungen mit Nierenszintigramm	22
Anzahl der beantworteten Fragebögen	23

*SD = Standardabweichung; J. = Jahre;*

### 2.2. Indikation zur Endopyelotomie und Einschlusskriterien



Bei allen Patienten war in der retrograden Darstellung eine deutliche Stenose im Bereich des Ureterabgangs, meist mit Jet-Effekt bei Injektion des Kontrastmittels, und anschließend verzögertem Kontrastmittel-Abfluss aus dem dilatierten Nierenbecken nachweisbar. Bei allen Patienten war zusätzlich entweder eine Symptomatik in Form von Flankenschmerzen, Pyelonephritiden und Urolithiasis vorhanden oder eine schlechtere seitenanteilige Nierenfunktion nachweisbar. Einschlusskriterium war eine Nierenfunktion der betroffenen Seite von über 25% bei liegender Harnleiterschleife im Nierenszintigramm. Bei asymptomatischen Stenosen mit szintigrafisch nachweisbarer Verminderung der seitenanteiligen Nierenfunktion wurde die Indikation zur Endopyelotomie gestellt. Bei zwei asymptomatischen Patienten wurde die Indikation zur Endopyelotomie allein aufgrund eines massiv dilatierten Nierenbeckens und stark verzögertem Abfluss gestellt. Voraussetzungen zum Zeitpunkt der Endopyelotomie waren Infektfreiheit und Steinfreiheit. Patienten, bei denen ein den Ureterabgang kreuzendes Gefäß nachweisbar war, wurden nicht mittels Endopyelotomie behandelt.

### **2.3. Ablauf der Untersuchung und Datenerhebung**

Im Falle einer Hydronephrose wurde bei den Patienten die Abflussstörung mittels retrograder Ureteropyelografie näher spezifiziert. Nach Diagnose einer Ureterabgangsenge wurde in den stenosierten Ureter eine Doppel-J-Harnleiterschleife von 8 Charriere Stärke eingelegt. Dies geschah einerseits um die Niere zu entlasten, und andererseits um die Stenose und den Harnleiter zu dilatieren, damit zu einem späteren Zeitpunkt der 10 Charriere starke Endopyelotomie-Katheter in den Ureter eingeführt werden kann. Falls sich in der retrograden Ureteropyelografie der Verdacht auf Kompression des Ureters von außen ergab, wurde eine Computertomografie des Abdomens durchgeführt. Bei Verdacht auf ein kreuzendes Gefäß im Bereich der Stenose wurde gezielt eine konventionelle Angiografie oder eine computertomografische Angiografie durchgeführt. Bei Nachweis eines kreuzenden Gefäßes wurde der Patient von der Methode ausgeschlossen. Bei 27 Patienten wurde präoperativ im symptomfreien Intervall bei liegender Harnleiterschleife eine Nierenfunktionsszintigrafie durchgeführt. Im Falle eines Harnwegsinfekts

wurde dieser vor der Endopyelotomie antibiotisch bis zur Keimfreiheit behandelt. Falls eine Urolithiasis vorlag, wurde diese vor der Endopyelotomie entsprechend mittels Lithotripsie, gegebenenfalls auch mittels transurethraler oder perkutaner Steinextraktion therapiert. Die Patienten erhielten einen Fragebogen bezüglich Anamnese und Beschwerden. Nach einer Zeit von 3-4 Wochen wurden die Patienten zur Endopyelotomie wieder einbestellt. Die Harnleiterschiene wurde entfernt, die Endopyelotomie durchgeführt und anschließend eine neue Harnleiterschiene eingelegt. Allen Patienten wurde eine prophylaktische perioperative Antibiose mit Cefuroxim über 3 Tage verabreicht. Postoperativ wurde für 24-36 Stunden ein Blasenkatheter eingelegt, um einen Reflux über die Harnleiterschiene zu verhindern. Nach Ablauf von 6 Wochen wurde die Schiene wieder entfernt und der Befund mittels retrograder Ureteropyelografie kontrolliert.

Ab Studienbeginn im Juli 1999 wurde allen Patienten ein Nierenzintigramm 2 Monate nach der Schienenentfernung empfohlen. 17 Patienten, welche zu diesem Zeitpunkt bereits operiert waren, mussten nachträglich einbestellt werden. Somit liegt bei diesen Patienten eine längere Nachbeobachtungszeit vor. Bei Patienten, welche vor Juli 1999 operiert wurden, wurden die Untersuchungspunkte I bis III (siehe Untersuchungsplan auf Seite 7) retrospektiv aus Krankenakten und vorhandenem Bildmaterial entnommen. Bei den Patienten, welche nach Juli 1999 mittels Endopyelotomie behandelt wurden, wurden die Daten prospektiv erhoben.

Die Patienten wurden in einem Anschreiben über die Nachuntersuchung informiert und telefonisch einbestellt. Von einigen Patienten, welche zur Nachuntersuchung erschienen sind, wurde der empfohlene Zeitraum von 2 Monaten nach Entfernung der Harnleiterschiene nicht eingehalten. Als minimaler Zeitabstand nach Schienenentfernung bis zur Nachuntersuchung war jedoch ein Zeitraum von 2 Monaten bei allen Patienten obligat. 22 Patienten (eine Patientin mit beidseitigen Stenosen) stimmten einer Nachuntersuchung mit Nierenzintigramm zu, und 23 beantworteten einen standardisierten Fragebogen bezüglich Anamnese und Beschwerden. Die Daten über prä- und postoperative Symptomatik, wurden bezüglich der genauen Schmerzsymptomatik und Schmerzstärke, im auf S. 9 abgebildeten Patienten-Fragebogen dokumentiert. Bezüglich der präoperativen urologischen Anamnese, der Indikation für die Endopyelotomie und des weiteren Verlaufs der Krankengeschichte wurden die Daten der Krankenakte und dem vorhandenen Bildmaterial entnommen.

Der gesamte Beobachtungszeitraum bei 22 Patienten, welche mittels Nierenzintigrafie nachuntersucht wurden lag bei 14,5 Monaten im Mittel (min. 4 / max. 34 Monaten ). Der postoperative Zeitraum nach Entfernung der Harnleiterschiene bis zur Nachuntersuchung lag bei 10,7 Monaten im Mittel (min. 2 /max. 32 Monaten).

Untersuchungsplan in Kurzfassung:

- I. Diagnose mittels retrograder Ureteropyelografie, Einlage einer Harnleiterschiene, Nierenzintigrafie.
- II. Nach 4 Wochen: Endopyelotomie, Wechsel der Harnleiterschiene.
- III. Nach 6 Wochen: Entfernung der Harnleiterschiene und retrogrades Ureteropyelogramm in gleicher Sitzung.
- IV. Nach frühestens 2 Monaten: Nachuntersuchung mit seitengetrentem Nierenzintigramm, Beantwortung eines Fragebogens, ggf. Infusionsurogramm.

Tabelle 2: Beobachtungszeitraum

Beobachtungszeit ges.	MW: 14,5 Mon. (SD 9,75)
min./max. Beobachtungszeit ges.	4/34 Mon.
Beobachtungszeit postop.	MW: 10,7 Mon. (SD 9,9)
min./max. Beobachtungszeit postop.	2/32 Mon.

*Mon. = Monate*

*MW = Mittelwert*

*SD = Standardabweichung*

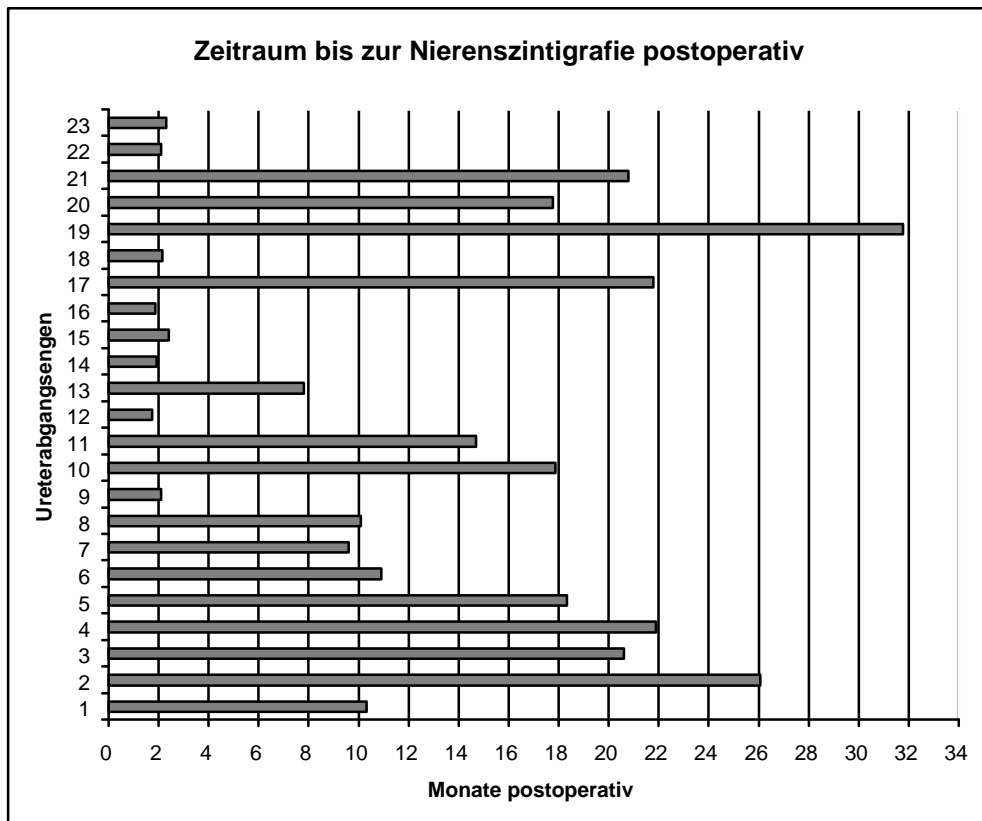
*min. = Minimaler Wert*

*max. = Maximaler Wert*

*Erklärung:*

*Die Gesamtbeobachtungszeit bezieht sich auf die Zeit ab Diagnose der Ureterabgangsenge bei 22 Patienten. Die postoperative Beobachtungszeit bezieht sich auf die Zeit nach Entfernung der Harnleiterschiene bis zur Nachuntersuchung mittels Nierenzintigrafie bei 22 Patienten.*

Abbildung 1:



*Erklärung:*

*Die Abbildung zeigt den Zeitraum bis zur Nachuntersuchung mittels Nierenszintigrafie nach Entfernung der Harnleiterschlinge postoperativ bei 22 Patienten mit 23 Ureterabgangsen (eine Patientin mit beidseitigen Stenosen).*

Abbildung 2: Fragenbogen für Patienten mit Harnleiterabgangsenge

**Erklärung:**

Die folgenden Fragen wurden jeweils einmal auf die präoperative Phase und einmal auf die postoperative Phase bezogen:

Bitte kreuzen Sie zunächst die für Sie zutreffende Zeile an und versuchen Sie dann den ungefähren Zeitraum der Beschwerden anzugeben.

Gab es bei Ihnen in Ihrer Vorgeschichte eins der folgenden Ereignisse?

Bitte ankreuzen	<b>Blasenentzündung ?</b>	Wann: (Monat/Jahr)
	Nie	
	einmal	
	mehrmals	
	Öfter als 3x im Jahr	
Bitte ankreuzen	<b>Nierenbeckenentzündung?</b>	Wann: (Monat/Jahr)
	Nie	
	einmal	
	mehrmals	
	Öfter als 3x im Jahr	
Bitte ankreuzen	<b>Nieren-oder Harnleitersteine:</b>	Wann: (Monat/Jahr)
	Nie	
	Einmal	
	mehrmals	
Bitte ankreuzen	<b>Blut im Urin?</b>	Wann: (Monat/Jahr)
	Nicht sichtbar, beim Arzt festgestellt	
	Sichtbar durch Rotfärbung des Urins	
	einmal	
	mehrmals	
Bitte ankreuzen	<b>Flankenschmerzen?</b>	Wann: (Monat/Jahr)
	nie	
	einmal	
	mehrmals	
	dauernd	
	Nach verstärkter Flüssigkeitsaufnahme (z.B. Biergartenbesuch)	

Bemerkungen:.....

**Schmerzstärke:**

Bitte versuchen Sie die Stärke Ihre Schmerzen in einer Skala von 0 bis 10 anzugeben. Stärke Null entspricht keinem Schmerz und Stärke 10 entspricht dem stärksten für Sie vorstellbaren Schmerz.

Bitte ankreuzen											
Stärke	0	1	2	3	4	5	6	7	8	9	10

(Schmerztabelle modifiziert nach: Nadler et al. 1996)

## 2.4. Präoperative Symptomatik

Als häufigstes Symptom der Ureterabgangsenge wurde von 19 Patienten des Kollektivs (57,57 %) ein rezidivierender Flankenschmerz angegeben (Tabelle 3). Rezidivierende kolikartige Flankenschmerzen ohne nachweisbare Urolithiasis wurden von 4 Patienten (12,12 %) angegeben. Pyelonephritiden beziehungsweise fieberhafte Harnwegsinfekte führten bei 11 Patienten (33,33 %) zur Diagnose. Eine Urolithiasis als Komplikation der Ureterabgangsenge war bei 6 Patienten (18,18 %) nachweisbar. Ein Patient klagte über rezidivierende Makrohämaturien (ohne dass gleichzeitig eine Urolithiasis nachweisbar war). Bei 4 Patienten (12,12 %) war die Ureterabgangsenge asymptomatisch und ist als Zufallsbefund diagnostiziert worden. Bei allen 4 Patienten lag eine massive Harnstauung Grad e-f (siehe Abbildung 3 S.13) bei jeweils hochgradiger Stenose vor. Der Abfluss aus dem Nierenbecken war bei den Patienten stark verzögert. Aufgrund der beschriebenen ausgeprägten Befunde wurde in diesen Fällen die Indikation zur Endopyelotomie gestellt. Bei zwei der asymptomatischen Patienten lag obendrein eine relevante Verschlechterung der seitenanteiligen Nierenfunktion unter Obstruktionsbedingungen vor, die nach 2-4 wöchiger Harnleiterschienung komplett reversibel war.

Tabelle 3: Präoperative Symptome

<b>Symptom präoperativ</b>	<b>Anzahl Patienten (n = 33)</b>
rezidivierende Flankenschmerzen	19 (57,57 %)
Kolikartige Schmerzen (ohne Urolithiasis)	4 (12,12 %)
Pyelonephritis/Harnwegsinfekt	11 (33,33 %)
Urolithiasis	6 (18,18 %)
Makrohämaturie (ohne Urolithiasis)	1 (3,03 %)
asymptomatisch/Zufallsbefund	4 (12,12 %)

*Erklärung:*

*Die Datenerhebung bezüglich der präoperativen Symptomatik erfolgte bei den 33 Patienten aus der Krankenakte, bzw. der routinemäßigen, ausführlichen Anamnese bei der Aufnahme-Untersuchung.*

Die Patienten sollten ihre subjektive, präoperative Schmerzstärke auf einer Schmerzskala von 0-10 angeben (Tabelle 4). Stärke 0 entspricht dabei keinem Schmerz und Stärke 10 dem stärksten, für die Patienten vorstellbaren Schmerz (siehe Fragebogen S.9). Es ergab sich hierbei eine Einteilung über die gesamte Bandbreite von Stärke 0-10. Stärke 1 und 9 wurde von keinem Patienten gewählt. 4 Patienten gaben keine Schmerzen entsprechend Stärke 0 präoperativ an. Zwei Patienten gaben mit Schmerzstärke 10 den stärksten für sie vorstellbaren Schmerz an. Die größte Patientenanzahl bei einer Schmerzstärke ist bei Stärke 5 zu finden, sie wurde von insgesamt 5 Patienten angegeben. Von 4 Patienten wurde Schmerzstärke 7 angegeben.

Tabelle 4: Subjektiver Symptomenscore der Patienten/Schmerzstärke präoperativ:

<b>Schmerzstärke:</b>	<b>0</b>	<b>1</b>	<b>2</b>	<b>3</b>	<b>4</b>	<b>5</b>	<b>6</b>	<b>7</b>	<b>8</b>	<b>9</b>	<b>10</b>
<b>Anzahl/Patienten: (n= 23)</b>	4	0	1	3	2	5	1	4	1	0	2

*Erklärung:*

*Die Datenerhebung erfolgte bezüglich der Schmerzstärke aus dem auf Seite 9 abgebildeten Patienten-Fragebogen, welcher von 23 Patienten beantwortet wurde.*

## **2.5. Präoperative Diagnostik und Untersuchungsergebnisse**

### **2.5.1. Morphologie des Ureterabgangs**

Anhand der retrograden Ureteropyelografie konnte die Morphologie der Ureterabgängen genau spezifiziert werden (Tabelle 5). Die Stenosen wurden differenziert in hochgradig oder mittelgradig, kurzstreckig (kürzer 1 cm) oder langstreckig (1 bis 2 cm) sowie in hohe Insertion des Ureters im Gegensatz zu normotoper Lokalisation des Ureterabgangs. Eine hohe Insertion des Ureters war in diesem Kollektiv immer mit einer hochgradigen Stenose vergesellschaftet. Bei allen Patienten lag ein verzögerter Kontrastmittelabfluß aus dem Nierenbecken in den Ureter vor. 20 Stenosen waren hochgradig und kurzstreckig, 5 Stenosen waren hochgradig und langstreckig. 5 Stenosen waren

hochgradig und mit einer hohen Insertion des Ureters vergesellschaftet. 4 Stenosen konnten als mittelgradig und kurzstreckig beschrieben werden.

Tabelle 5: Morphologische Beschreibung der Stenosen:

<u>Morphologie:</u>	<u>Anzahl:</u>
hochgradig und kurzstreckig	20
hochgradig und langstreckig	5
hochgradig mit hoher Insertion des Ureters	5
mittelgradig und kurzstreckig	4

#### 2.5.2. Präoperative Nierenfunktion

Bei insgesamt 27 Patienten wurde vor der Endopyelotomie bei liegender Harnleiterschleife eine Nierenszintigrafie zur Prüfung der seitengetrennten Nierenfunktion durchgeführt. Zwei Patienten (7,4 %) hatten dabei eine seitenanteilige Funktion der betroffenen Niere zwischen 25 und 30 % der Gesamtfunktion. Bei 5 Patienten lag die seitenanteilige Funktion zwischen 30 und 40 % der Gesamtfunktion. Die Mehrheit der Patienten (44,4 %) hatte eine normale Nierenfunktion von 40-50 % Seitenanteil der Gesamtfunktion. Bei 8 Patienten war die Nierenfunktion der betroffenen Niere mit über 50 % Seitenanteil der Gesamtfunktion höher als die der nicht betroffenen Niere. Alle Patienten hatten eine im altersentsprechenden Normbereich liegende Gesamtfunktion beider Nieren.



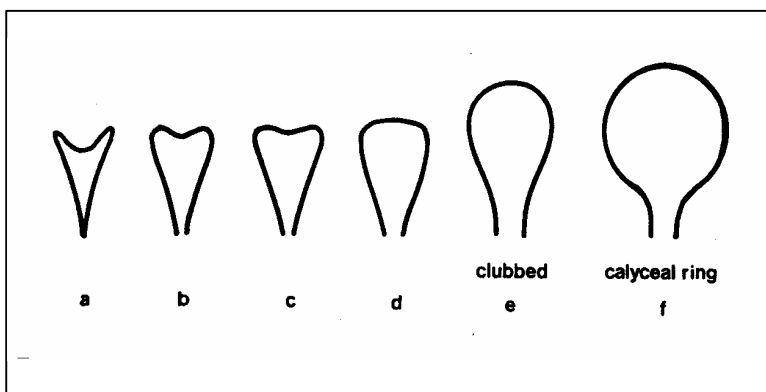
Tabelle 6: Präoperative Nierenfunktion

Präoperative Nierenfunktion/Seitenanteil (in % der Gesamtfunktion)	Anzahl der Patienten
25-30 %	2 (7,4 %)
30-40 %	5 (18,5 %)
40-50 %	12 (44,44 %)
>50 %	8 (29,6 %)
<b>Gesamt</b>	<b>27 (100 %)</b>

### 2.5.3. Grad der präoperativen Harnstauung

Die Gradeinteilung der präoperativen Harnstauung erfolgte nach der folgenden Abbildung 3 anhand der Dilatation der Kelche in der retrograden Pyelografie bzw. im Ausscheidungsurogramm (Tabelle 7). Bei keinem Patienten lag präoperativ eine Kelchform Grad a vor welche einem Normalbefund entsprechen würde. 5 Patienten hatten eine geringgradige Harnstauung Grad b, 3 Patienten eine Harnstauung Grad c. Bei jeweils 9 Patienten ließ sich eine Harnstauung Grad d und e nachweisen und bei 8 Patienten eine massive Harnstauung Grad f.

Abbildung 3: Normale und obstruktive Nierenkelchkonfiguration



(nach Hinman F. Jr. 1966)

Tabelle 7: Präoperativer Grad der Harnstauung (nach Hinman F. Jr.1966)

<b>Grad der Harnstauung</b>	<b>a</b>	<b>b</b>	<b>c</b>	<b>d</b>	<b>e</b>	<b>f</b>
<b>Anzahl</b>	0	5	3	9	9	8
<b>(%)</b>		(14,7 %)	(8,8 %)	(26,5 %)	(26,5 %)	(23,5 %)

Um die Dilatation des Nierenbeckens näher zu beschreiben, wurde dessen Durchmesser in Zentimeter am Röntgenbild ausgemessen. Die Bandbreite erstreckte sich dabei von 2 bis 8 Zentimeter Durchmesser. Mit 12 Patienten hatte die größte Patientengruppe einen Durchmesser des Nierenbeckens von 5 cm. Die zweitgrößte Patientengruppe mit 7 Patienten hatte einen Nierenbeckendurchmesser von 4 cm. 3 Patienten hatten einen Durchmesser von 2cm und 5 Patienten einen Durchmesser von 3 cm. Im oberen Bereich hatten 3 Patienten einen Nierenbeckendurchmesser von 6 cm und jeweils 2 Patienten einen Nierenbeckendurchmesser von 7 und 8 cm (Tabelle 8).

Tabelle 8: Präoperativer Nierenbeckendurchmesser

<b>NB-Durchmesser</b>	<b>2cm</b>	<b>3cm</b>	<b>4cm</b>	<b>5cm</b>	<b>6cm</b>	<b>7cm</b>	<b>8cm</b>
<b>Anzahl (%)</b>	3	5	7	12	3	2	2
	(8,8 %)	(14,7 %)	(20,6 %)	(35,3 %)	(8,8 %)	(5,9 %)	(5,9 %)

*NB-Durchmesser = Nierenbeckendurchmesser*

## 2.6. Beschreibung des Endopyelotomie-Katheters und Operationsablaufs

Für die Durchführung der retrograden Endopyelotomie wurde ein spezieller, 10 Charriere starker Endopyelotomie-Katheter mit dem Artikelnamen „Acucise RP 35“ der Firma „Applied Medical“ verwendet. Am distalen Ende befindet sich ein Dilatations-Ballon und ein monopolarer Schneidedraht. Da der Ballon mit Kontrastmittel insuffliert werden kann, dient er sowohl zur Darstellung des Stenosebereichs, vor und nach der Endopyelotomie, als auch zum Tamponieren nach der Schlitzung. Strahlendichte Markierungen an beiden Enden des Schneidedrahts helfen bei der Positionierung des Ballons mit dem

Schneidedraht genau im Stenosebereich. Am proximalen Ende befinden sich die Zuläufe für die Insufflation des Ballons mit einer 3 ml Spritze und für das Ureteropyelogramm mit einer 10 ml Spritze. Der Acucise-Katheter wird über einen Führungsdraht von 0,035 Zoll Durchmesser in den Ureter eingeführt. Unter Verwendung eines Kontrastmittels, verdünnt mit sterilem Wasser, Sorbitol, Glycin oder einem anderen Verdünnungsmittel (nicht mit Kochsalz, da leitfähig) wird ein retrogrades Ureteropyelogramm durchgeführt, um den Stenosebereich genau zu lokalisieren. Der Acucise-Katheter wird so weit vorgeschoben, bis sich der Schneidedraht im Bereich der Striktur befindet und diese genau zwischen den beiden strahlendichten Markierungen liegt. Der Schneidedraht muss nach dorso-lateral positioniert werden, um eine Verletzung von Gefäßen im Bereich des Nierenhilus zu vermeiden. Anschließend folgt die Überprüfung der Position des Schneidedrahts in zwei Röntgen-Ebenen. Im lateralen Strahlengang sollte der Draht nicht sichtbar sein, in der a.p.-Position des Strahlengangs dagegen gut sichtbar. Der Ballon wird mit Kontrastmittel so weit wie möglich insuffliert, und nimmt die Form der Striktur an (siehe Abbildung 5, Bild Nr.1.). Bei der Inzision der Striktur verliert der Ballon seine "Taille" (siehe Abbildung 5, Bild Nr. 2). Der Generator wird auf 75 Watt (maximal 100 Watt) und der Modus "reiner Schnitt" eingestellt. Der Schneidedraht wird für ca. 3-5-Sekunden aktiviert und gleichzeitig der Ballon bis zu seiner maximalen Kapazität (2,2ml) insuffliert. Die Stromzufuhr wird sofort unterbrochen sobald der Ballon ganz insuffliert ist. Der Ballon wird an der Inzisionsstelle insuffliert gelassen, und die Tamponade für ca. 10 Minuten aufrechterhalten. Nach dem Ablassen des Katheterblockes kann man feststellen, ob an der Inzisionsstelle ein Kontrastmittel-Extravasat austritt. Ein Kontrastmittel-Extravasat an der Inzisionsstelle sollte idealerweise nachweisbar sein, um die Inzision der kompletten Ureterwand zu verifizieren. Eventuell kann noch einmal eine retrograde Darstellung durchgeführt werden. Falls die Inzision nicht ausreichend war, kann sie wiederholt werden. Die Inzision ist unzureichend, wenn entweder die Stenose in der retrograden Darstellung mit Kontrastmittel noch sichtbar ist oder bei Insufflierung des Ballons im Bereich der Stenose immer noch eine Taille sichtbar ist.

Nach beendetem Verfahren wird der Ballon unter Röntgenkontrolle ganz desuffliert und über den Führungsdraht entfernt. Anschließend wird über den noch liegenden Führungsdraht eine 10 Charriere starke Ureterscheine eingeführt. Abschließend wird ein Harnblasenkatheter eingelegt.

Abbildung 4: Endopyelotomie (Acucise)-Katheter

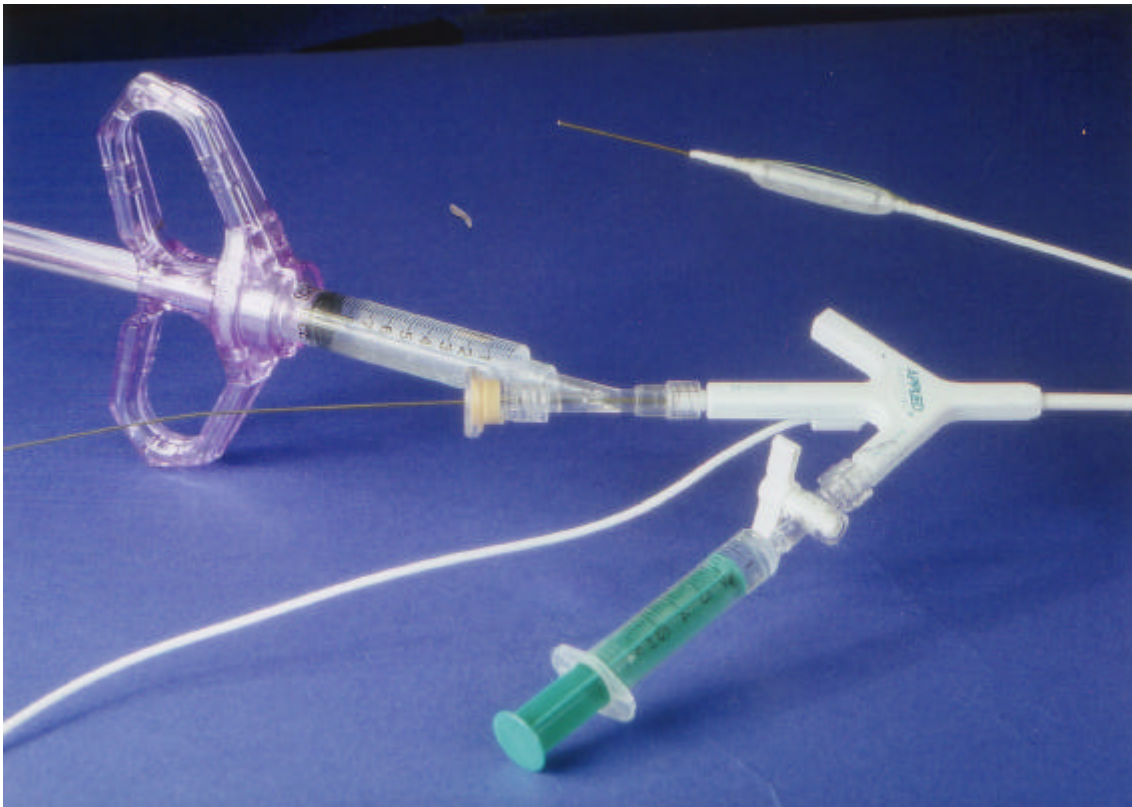


Abbildung 5: Dilatations-Ballon vor (1)- und nach (2) der Endopyelotomie

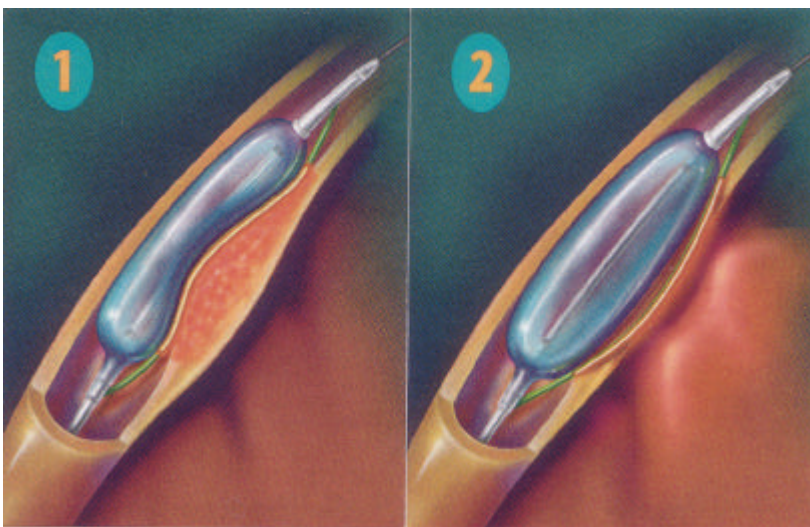
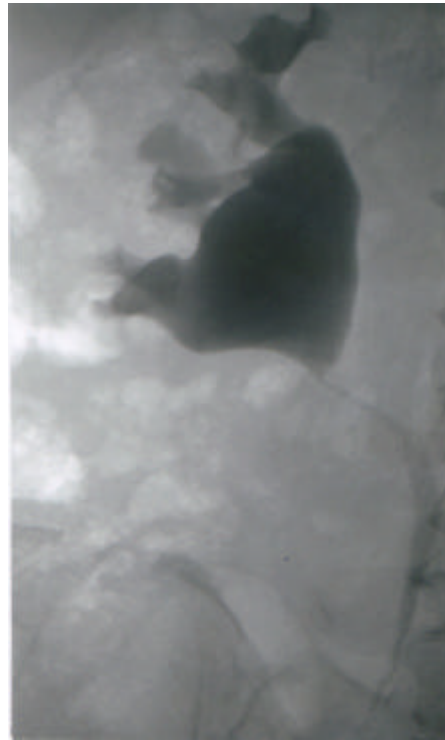

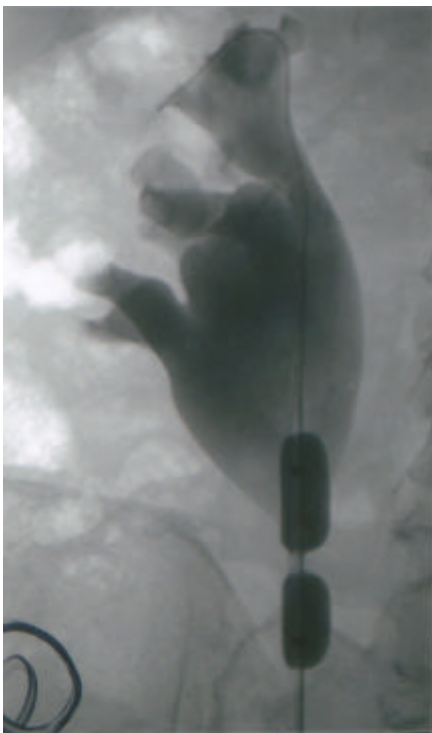
Abbildung 6: Intraoperative Ureteropyelografie bei einer retrograden Endopyelotomie

*Erklärung:*

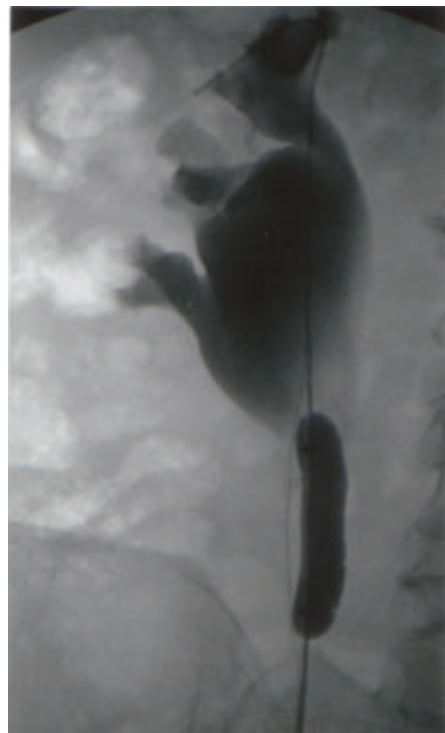
- A: Retrograde Ureteropyelografie mit Darstellung einer Ureterabgangsenge präoperativ.*
- B: Retrograde Ureteropyelografie mit liegendem Endopyelotomie-Katheter während Insufflation des Tamponadeballons mit Kontrastmittel. Im Stenosebereich ist eine Einschnürung sichtbar.*
- C: Insufflation des Tamponadeballons nach erfolgter Inzision. Im ehemaligen Stenosebereich ist die Einschnürung des Tamponadeballons nicht mehr sichtbar.*



A



B



C

#### Technische Daten des Acucise Rp35 Katheters:

-Länge der aktiven Schneidefläche:	3 cm,
-Breite der aktiven Schneidefläche:	150 micron,
-Durchmesser der Katheterspitze:	5 Charriere
-Profil des desufflierten Ballons:	10 Charriere
-Profil des insufflierten Ballons:	24 Charriere
-Maximales flüssiges Insufflationsvolumen:	2,2 ml
-Elektrische Konfiguration:	monopolar

Adresse: Applied Medical Resources Corp., Laguna Hills California 92653 USA.

EU-Vertretung: Medlink Europe, Ravenswande 86-88, 3439 LD Nieuwegein;  
Die Niederlande

### **2.7. Szintigrafische Nachuntersuchung**

Die Patienten erhalten 10 ml/Kg Körpergewicht Flüssigkeit oral 30 Minuten vor der Untersuchung. Bei nicht ausreichender Hydrierung wird während der Untersuchung das entsprechende Volumen NaCl 0,9 % intravenös appliziert. Die Untersuchung wird in Rückenlage durchgeführt. Es werden 100 MBq Technetium-99m-MAG 3 intravenös appliziert. Für die Untersuchung wird eine Großfeld-Gammakamera (Orbiter ZLC 370) bestückt mit einem LEHP (Low energy, high purpose)-Kollimator der Firma Siemens verwendet. Nach Applikation des Radiopharmakons werden nach einem standardisierten Protokoll über einen Zeitraum von 30 Minuten zuerst eine Sequenz mit 36 Bildern, anschließend eine Sequenz mit 24 Bildern und dann eine Sequenz mit 54 Bildern akquiriert und gespeichert (ICON, Power Mac 8600/300, Firma Siemens). Die Region of Interest (ROI) für die Hintergrundkorrektur wird rechteckig oberhalb beider Nieren eingezeichnet. In den ersten 30 Minuten wird zweimal Blut abgenommen, um die Kreatinin-Clearance zu bestimmen. Aus den Aufnahmen ergeben sich die seitengetrenten Zeit-Aktivitäts-Kurven. Im Anschluss wird eine Postmiktionsaufnahme bei allen Patienten durchgeführt. Patienten bei denen post mictionem keine ausreichende Aktivitätsausscheidung aus dem Nierenbecken (d.h. eine Aktivitätsabnahme von unter 50%) nachweisbar

ist, erhalten 0,5 mg / kg Körpergewicht Furosemid als intravenöse Injektion . Nach der Furosemid-Gabe werden über einen Zeitraum von 20 Minuten 60 Bilder a 20 Sekunden aufgenommen. Aus den Sequenz-Aufnahmen ergibt sich wiederum eine Kurve des Aktivitäts-Abfalls nach Gabe des Diuretikums. Anhand der aufgezeichneten Kurven wird der Abfluss aus dem Nierenhohlssystem nach folgenden Kriterien eingeteilt:

Gruppe I. Spontan guter Abfluss:

Über 50 % Aktivitätsabnahme ohne Furosemid-Gabe in den ersten 30 Minuten, entsprechend einem Normalbefund ( $T_{1/2} < 30 \text{ min}$ ).

Gruppe II. Leicht verzögerter Abfluss ohne Obstruktion:

In der Postmiktionsaufnahme über 50 % Aktivitätsabnahme.

Gruppe III. Verzögerter Abfluss ohne Obstruktion:

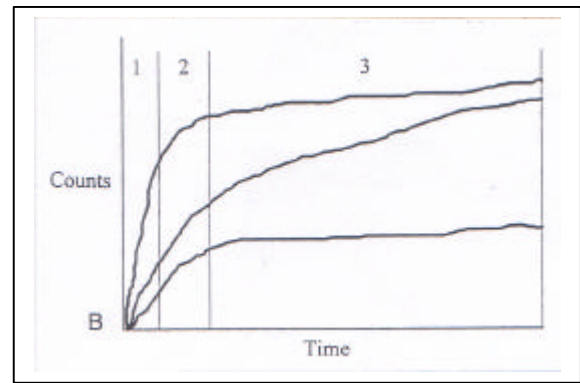
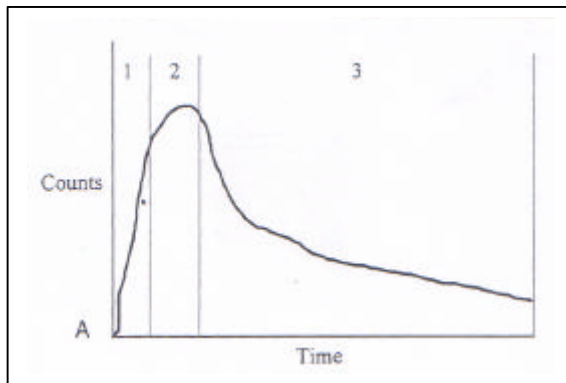
Nach Furosemid-Gabe tritt ein Aktivitätsabfall von über 50 % in 20 Minuten ein. Dies entspricht einem dilatierten Nierenbecken ohne funktionelle Obstruktion.

Gruppe IV. Verzögerter Abfluss mit Obstruktion:

Nach Furosemid-Gabe tritt ein Aktivitätsabfall von unter 50 % in 20 Minuten ein. Dies entspricht einem kontrollbedürftigen Befund mit fraglicher Obstruktion. Kein Aktivitätsabfall oder gar ein Aktivitätsanstieg innerhalb der 20 Minuten nach Gabe von Furosemid entspricht einer dekompensierten Stenose beziehungsweise einem Rezidiv.

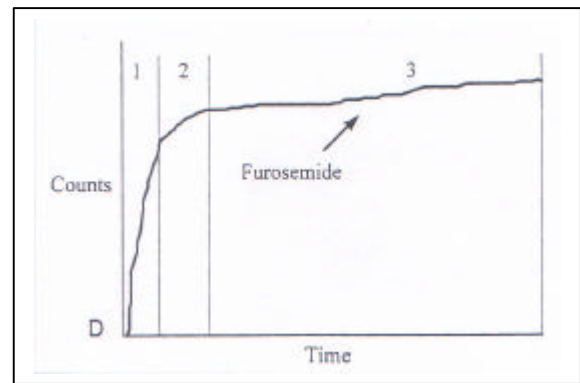
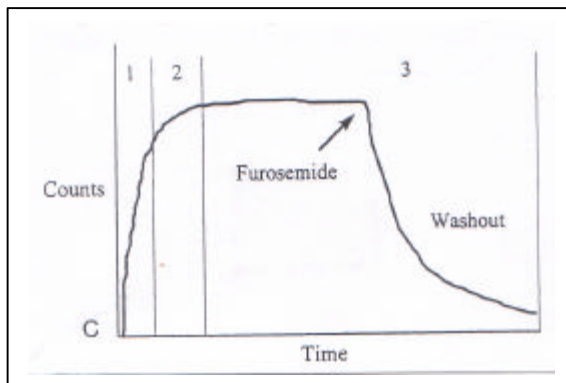
Eine Verschlechterung der seitenanteiligen Funktion im Vergleich zur Voruntersuchung wurde bei verzögertem Ablauf der betroffenen Niere als schlechtes Operationsergebnis mit relevanter Stenose gewertet.

Abbildung 7: Zeit-Aktivitäts-Kurven bei Nierenszintigrammen



A: Normalbefund

B: Obstruktion bzw. Dilatation



C: Washout nach Furosemid

D: Kein Washout nach Furosemid

(aus Roarke und Sandler 1998, Seite 236.)

1 = Perfusionsphase;

2 = Phase des kortikalen Transits;

3 = Exkretionsphase (mit und ohne Furosemid-Gabe);



### Erklärung zu den Zeit-Aktivitäts-Kurven der Abbildung 6:

Die Kurven A bis D zeigen vier verschiedene Zeit-Aktivitäts-Kurven während einer Nierenzintigrafie. Die Phasen 1 bis 3 kennzeichnen jeweils die Perfusionsphase (1), die Phase des kortikalen Transits (2), und die Exkretionsphase (3).

- Die Kurve A zeigt einen Normalbefund mit Aktivitätsanstieg während der Perfusionsphase bis zu einem Maximum während der Phase des kortikalen Transits. Anschließend folgt ein steiler Abfall der Aktivität in der Exkretionsphase.
- Die Kurven in B zeigen 3 typische Verläufe bei postrenaler Harnabflussstörung beziehungsweise dilatiertem Nierenbecken. Aufgrund der Retention des Radiopharmakons im Nierenbecken findet während der Exkretionsphase kein Aktivitätsabfall statt. Bei massiver und länger bestehender Harnstauung kann der Aktivitätsanstieg während der Perfusions- und der kortikalen Transitphase erniedrigt sein.
- Die Kurve C zeigt einen typischen Verlauf, wenn bei dilatiertem Nierenbecken mit fehlendem Aktivitätsabfall während der Exkretionsphase Furosemid gegeben wird. Aufgrund der gesteigerten Diurese kommt es zu einem prompten Aktivitätsabfall.
- Die Kurve D zeigt ein fehlendes Ansprechen auf die Gabe von Furosemid.

## **2.8. Datenauswertung und Statistik**

Die Daten wurden in Microsoft Excel Version 5.0 eingegeben und deskriptiv ausgewertet. Zur statistischen Auswertung wurde SPSS 10.0 angewendet. Absolute Häufigkeiten (Vier-Felder Tafeln) wurden mit dem Chi-Quadrat Test nach Pearson ausgewertet. Bei einer erwarteten Häufigkeit  $< 5$  fand der „Exakter Test nach Fisher“ Anwendung.

### 3. Ergebnisse

#### 3.1. Operationsdaten

Bei 33 Patienten wurden insgesamt 36 Endopyelotomien durchgeführt. Die mittlere Operationszeit lag bei 27,1 Minuten (minimal 10, maximal 65 Minuten). Die mittlere Zeit des Krankenhausaufenthalts zum Zeitpunkt der Endopyelotomie betrug 7,71 Tage (minimal 2, maximal 20 Tage). Die präoperativ eingeführte Doppel-J-Harnleiterschiene lag bei den Patienten im Mittel 36,5 Tage in situ und die postoperativ eingeführte 10 Charriere starke Schiene lag im Mittel bei den Patienten 55,9 Tage in situ. Ein Kontrastmittel-Extravasat war intraoperativ bei 26 Endopyelotomien in der Röntgendurchleuchtung sichtbar, bei 10 Endopyelotomien war kein Kontrastmittel-Extravasat sichtbar. Die mittlere postoperative Beobachtungszeit der Patienten lag bei 10,7 Monaten (minimal 3, maximal 32 Monate) und die Gesamtbeobachtungszeit lag im Mittel bei 14,5 Monaten (minimal 4, maximal 34 Monate).

Tabelle 9: Operationsdaten:

OP-Zeit bei Endopyelotomie	MW: 27,1 Min. (SD 12,1)
Min. / Max. OP-Zeit	10 / 65 Min.
mittlere Zeit des Klinikaufenthalts	7,71 Tage (SD 4,0)
min. / max. Zeit des Klinikaufenthalts	2 / 20 Tage
präoperative Stent-Zeit	MW: 36,5 Tage (SD 11,7)
postoperative Stent-Zeit	MW: 55,9 Tage (SD 26,2)
postoperative Beobachtungszeit	MW: 10,7 Monate (SD 9,9)
min./max. Beobachtungszeit postop.	3 / 32 Mon.
Beobachtungszeit gesamt	MW: 14,5 Mon. (SD 9,75)
min. / max. Beobachtungszeit ges.	4 / 34 Mon.
Extravasat intraop. vorhanden	26 Endopyelotomien
Extravasat intraop. nicht vorhanden	10 Endopyelotomien

*MW = Mittelwert; SD = Standardabweichung;*  
*min. = Minimaler Wert; max. = Maximaler Wert;*

### 3.2. Komplikationen

Als häufigste postoperative Komplikation trat eine Erhöhung der Körpertemperatur bei Harnwegsinfekten auf. 8 Patienten hatten rezidivierende Fieberzacken postoperativ von 1 bis maximal 3 Tagen Dauer. Bei einer Patientin kam es postoperativ zu prolongierten, rezidivierenden Fieberschüben über einen Zeitraum von 6 Tagen.

Ein Patient gab unmittelbar postoperativ ziehende Flankenschmerzen an, und es wurde sonografisch eine Flüssigkeitsansammlung, im Sinne eines retroperitonealen Hämatoms, im Bereich des Ureterabgangs festgestellt. Im Computertomogramm sowie klinisch wurde ein Abszess ausgeschlossen. Der Patient war im weiteren Verlauf zunehmend bis zum 10. postoperativen Tag beschwerdefrei. Bei keinem Patienten kam es zu einer transfusionspflichtigen Blutung. Insgesamt 28 Patienten (77,7%) zeigten keinerlei perioperative Komplikationen.

Tabelle 10: Perioperative Komplikationen

<b>perioperative Komplikation:</b>	<b>Anzahl der Endopyelotomien:</b>
Fieber 1-3 Tage Dauer	8 (22,2 %)
Fieber 6 Tage Dauer	1 (2,8 %)
retroperitoneales Hämatom	1 (2,8 %)
keine Komplikationen	28 (77,7 %)
Endopyelotomien gesamt	36 (100 %)

### 3.3. Postoperative Ergebnisse

#### 3.3.1. Weite des Ureterabgangs postoperativ

Bei 33 Patienten lagen insgesamt 34 Stenosen (eine Patientin hatte beidseitige Stenosen) vor. Bei allen 33 Patienten wurde 6 Wochen postoperativ, unmittelbar nach Entfernung der Harnleiterschiene, eine retrograde Ureteropyelografie durchgeführt, in der die Weite des Ureterabgangs, der Grad der Harnstauung und der Kontrastmittelablauf beurteilt wurden. Der Bereich der ehemaligen Stenose konnte danach in weit, mittelweit oder eng mit promptem oder verzögertem Kontrastmittelabfluss klassifiziert werden.

50,0 % der ehemaligen Stenosen waren postoperativ weit mit promptem Kontrastmittelabfluss und 29,4 % waren mittelweit mit ebenfalls promptem Kontrastmittelabfluss. Das ergibt 79,4 % gute postoperative Ergebnisse in der ersten Untersuchung. Bei 5 Patienten war der Ureterabgang mittelweit, der Kontrastmittelabfluss verzögert, und bei 2 Patienten war der Ureterabgang postoperativ weiterhin eng und der Kontrastmittelabfluss deutlich verzögert. Bei einer Patientin mit postoperativ enger Stenose wurde ein zweites mal die Endopyelotomie durchgeführt, diesmal mit gutem postoperativem Ergebnis. Der Ureterabgang bei dieser Patientin war anschließend weit, mit promptem Kontrastmittelabfluss. Bei einer anderen Patientin mit beidseitig mittelgradigen Stenosen, war auf der linken Seite der Kontrastmittelabfluss aus dem Nierenbecken postoperativ verzögert, bei weiterhin mittelgradiger Stenose. Es wurde eine Harnleiterschiene eingelegt und nach 4 Monaten erneut eine Endopyelotomie durchgeführt. Die Stenose war in der anschließenden Kontrastmitteldarstellung postoperativ weit und der Abfluss prompt. Wenn man diese zwei Fälle in die Erfolgsrate mit einbezieht, waren insgesamt 85,3 % der behandelten Ureterabgangengen mit der Endopyelotomie zu einem guten postoperativen Ergebnis gekommen.

Bei verbleibenden 5 Patienten insgesamt war das erste postoperative Ergebnis mit der retrograden Darstellung nicht zufriedenstellend: Bei 4 Patienten (11,8 %) war der Kontrastmittelabfluss weiterhin verzögert bei mittelweitem Ureterabgang, und bei einem Patienten (2,9 %) war die Stenose eng und der Kontrastmittelabfluss deutlich verzögert. Diese Patienten und ihr weiterer Verlauf werden im Folgenden als Einzelkasuistiken dargestellt:

1. Bei einer Patientin ist es aufgrund einer infizierten Harnstauungsniere zur Diagnose einer ausgeprägten Ureterabgangsenge gekommen. Postoperativ war die Stenose mittelweit bei verzögertem Kontrastmittelabfluss. Die Patientin wurde anschließend mittels Whitakertest abgeklärt: Hier zeigte sich ein Ablauf aus dem Nierenbecken bei 18 cm Wassersäule. Der Befund wurde daraufhin zunächst als kontrollbedürftig eingestuft. Die Patientin war postoperativ beschwerdefrei und ist nicht mehr zur Nachuntersuchung erschienen.
2. Ein Patient mit ausgeprägter Ureterabgangsenge und massiver Harnstauung präoperativ zeigte postoperativ bei mittelweitem Ureterabgang einen verzögerten Abfluss, mit Anzeichen einer leichten Ureteritis. Nach dem Zug der Harnleiterschiene war im weiteren Verlauf der Ablauf jedoch zunehmend gut und der Patient blieb beschwerdefrei. In der Kontrolle mittels Nierenszintigramm liefen über 50% des radioaktiven Markers nach Miktion ab, was einem guten postoperativen Ergebnis entspricht.
3. Bei einem Patienten mit präoperativ ausgeprägter Stenose bestand postoperativ weiterhin eine ausgeprägte Stenose mit verzögertem Kontrastmittelabfluss. Der Patient beklagte präoperativ rezidivierende Flankenschmerzen, vor allen nach vermehrter Flüssigkeitsaufnahme mit Schmerzstärke 6 und postoperativ anhaltende Schmerzen der Stärke 3. Der Patient willigte nicht in eine zweite Endopyelotomie ein, sondern wurde auf eigenen Wunsch durch eine offene Nierenbeckenplastik nach Anderson und Hynes behandelt.
4. Eine Patientin mit präoperativ ausgeprägter, langstreckiger Stenose und rezidivierenden, kolikartigen Flankenschmerzen Stärke 10 hatte postoperativ einen mittelweiten Ureterabgang mit promptem Abfluss. Der Befund wurde zunächst als kontrollbedürftig eingestuft. Die Patientin ist jedoch nicht zur Nachuntersuchung 2 Monate postoperativ erschienen, da Sie beschwerdefrei war. Nach einem Jahr kam die Patientin mit Beschwerden (Schmerzstärke 6) zur Kontrolle mittels Nierenszintigrafie. Zu diesem Zeitpunkt war die Nierenfunktion jedoch irreversibel auf unter 10% Seitenanteil der Gesamtfunktion abgesunken. Es wurde anschließend die Nephrektomie durchgeführt.
5. Ein Patient mit präoperativ ausgeprägter Stenose und rezidivierenden Flankenschmerzen der subjektiven Stärke 5 sowie rezidivierenden Makrohämaturien zeigte in der Kontrastmitteluntersuchung postoperativ einem mittelweiten Ureterabgang und einen leicht verzögerten Kontrastmittelabfluss. In einer zweiten Kontrolluntersuchung zeigte sich

wieder ein schlechter Kontrastmittelabfluss aus dem Nierenbecken sowie eine zunehmende Dilatation des Nierenbeckens. Der Patient klagte über Flankenschmerzen der subjektiven Stärke 5. Es wurde anschließend erneut eine protektive Harnleiterschleife eingelegt. In der folgenden Nierenzintigrafie war eine Funktionsabnahme der betroffenen Niere von vormals 39 % auf 28 % Seitenanteil zu verzeichnen. Es wurde anschließend bei dem Patienten eine offene Pyeloplastik durchgeführt. In der postoperativen Nierenzintigrafie war jedoch eine weitere Funktionsabnahme auf 13 % Seitenanteil der Gesamtfunktion aufgetreten, ohne dass eine Obstruktion nachgewiesen werden konnte, sodass die Ursache für die weitere Funktionsverschlechterung nach der Pyeloplastik unklar bleibt. Dem Patienten musste anschließend die Nephrektomie empfohlen werden.

Tabelle 11: Weite des Ureterabgangs postoperativ

<b>Stenosen</b>	<b>präoperativ</b>	<b>postoperativ I</b>	<b>postoperativ II</b>
Stenose weit, Abfluss prompt	0	17 (50,0 %)	19 (55,9 %)
Stenose mittel, Abfluss prompt	0	10 (29,4 %)	10 (29,4 %)
Abfluss prompt gesamt	0	27 (79,4 %)	29 (85,3 %)
Stenose mittel, Abfluss verzögert	4 (11,8 %)	5 (14,7 %)	4 (11,8 %)
Stenose eng, Abfluss verzögert	30 (88,2 %)	2 (5,9 %)	1 (2,9 %)
Gesamtanzahl Stenosen	34 (100 %)	34 (100,0 %)	34 (100,0 %)

*Erklärung:*

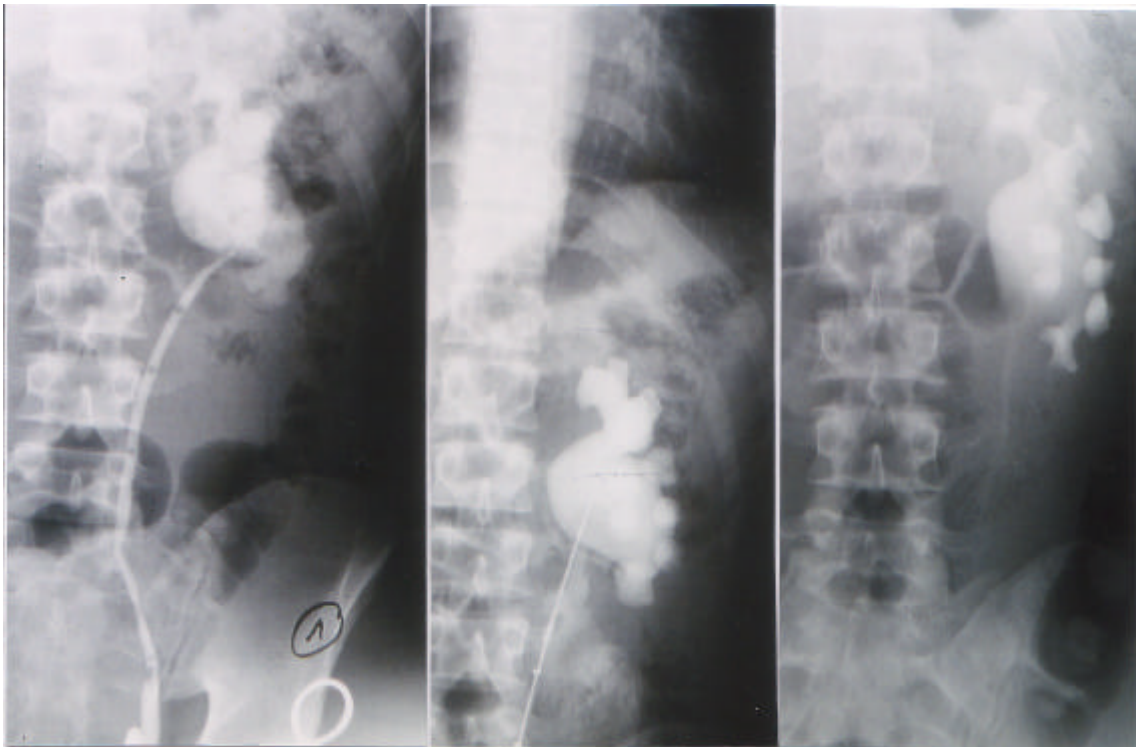
*Postoperativ I = alle Patienten nach einmaliger Endopyelotomie*

*Postoperativ II = alle Patienten, inklusive 2 Patienten mit zweimaliger Endopyelotomie*

Erklärung zu den Abbildungen 8, 9 und 10 :

Die Abbildungen 7-9 zeigen retrograde Ureteropyelografien im zeitlichen Verlauf bei drei verschiedenen Patienten. Die Aufnahme 1 zeigt jeweils den präoperativen Befund der Ureterabgangsenge. Aufnahme 2 wurde intraoperativ aufgenommen und zeigt den Endopyelotomie-Katheter im Bereich der Stenose sowie das Kontrastmittel-Extravasat nach der Inzision. Die Aufnahme 3 zeigt jeweils das postoperative Ergebnis.

Abbildung 8: Patient1

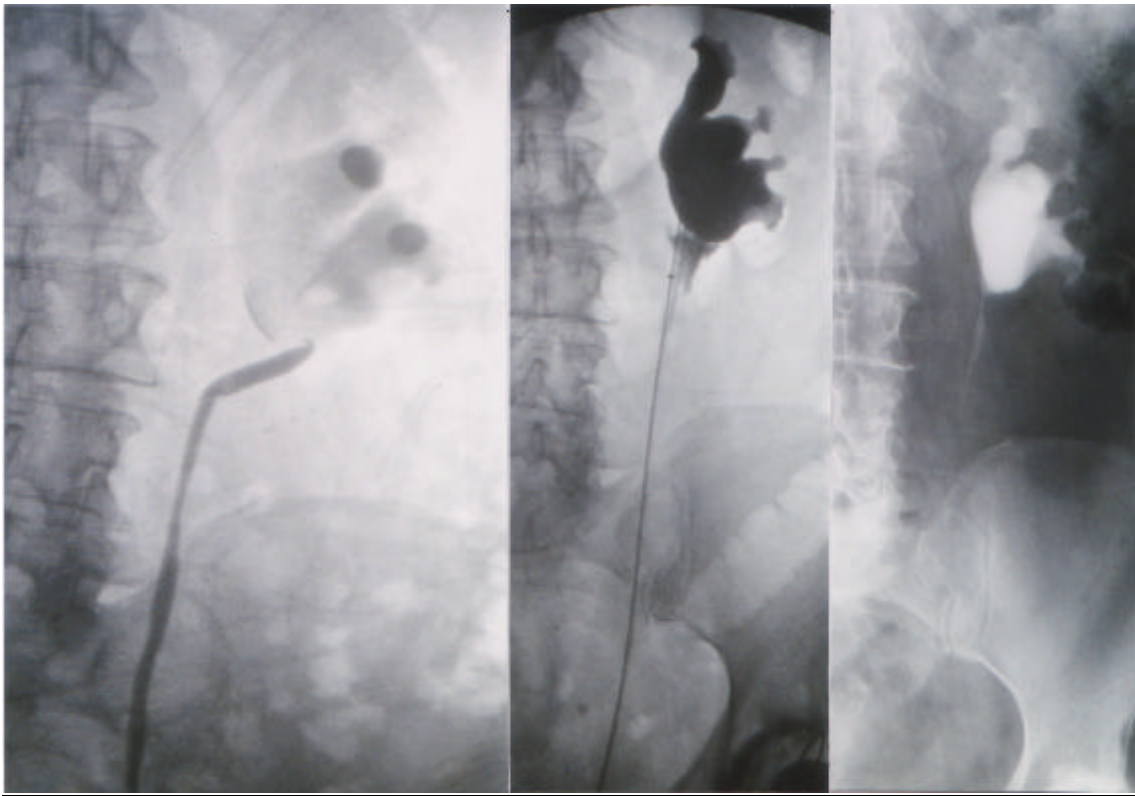


Aufnahme 1

Aufnahme 2

Aufnahme 3

Abbildung 9: Patient 2



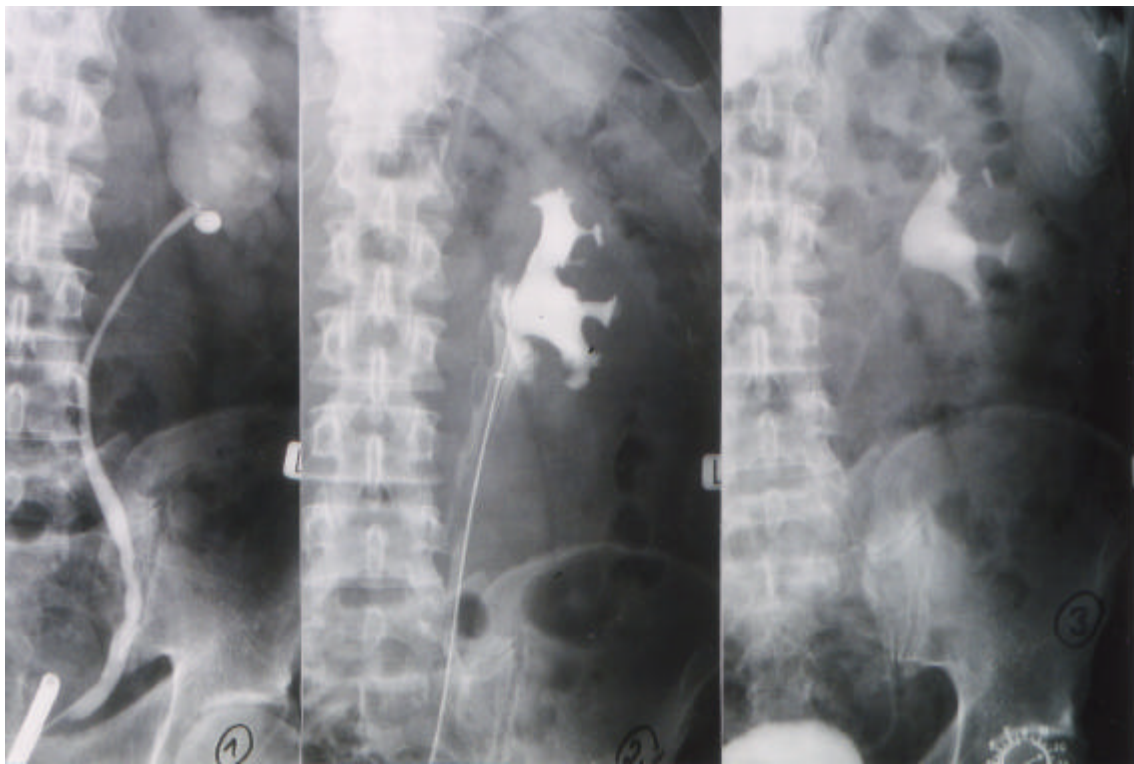
Aufnahme 1

Aufnahme 2

Aufnahme 3



Abbildung 10: Patient 3



Aufnahme 1

Aufnahme 2

Aufnahme 3

### 3.3.2. Grad der Harnstauung postoperativ

Anhand der retrograden Ureteropyelografie konnte postoperativ ein Rückgang der Dilatation des Nierenbeckenkelchsystems beurteilt werden. Die Gradeinteilung von a bis f erfolgte auch postoperativ nach dem in Kapitel 2.5.3. gezeigten Schema.

In der präoperativen Untersuchung lag bei keinem Patienten ein Normalbefund Grad a vor. Postoperativ lag bei 10 Patienten (29,4 %) eine normale Kelchkonfiguration Grad a vor. Eine extreme Harnstauung Grad f war präoperativ bei 8 Patienten (23,5 %) nachweisbar, postoperativ bei einem Patienten (2,9 %). Präoperativ lag bei 5 Patienten eine Harnstauung Grad b (14,7 %) vor, bei 3 Patienten eine Harnstauung Grad c (8,8 %), bei 9 Patienten eine Harnstauung Grad d (26,5 %) und bei ebenfalls 9 Patienten eine Harnstauung Grad e (26,5 %). Postoperativ lag bei 3 Patienten eine Harnstauung Grad b (8,8 %), bei 10 Patienten eine Harnstauung Grad c (29,4 %), bei 7 Patienten eine Harnstauung Grad d (20,6 %) und bei 3 Patienten eine Harnstauung Grad e (8,8 %) vor.

Tabelle 12: Grad der Harnstauung postoperativ

<b>Grad der Harnstauung</b>	<b>Präoperativ Anzahl</b>	<b>Postoperativ Anzahl</b>
<b>a</b>	0 (0 %)	10 (29,4 %)
<b>b</b>	5 (14,7 %)	3 (8,8 %)
<b>c</b>	3 (8,8 %)	10 (29,4 %)
<b>d</b>	9 (26,5 %)	7 (20,6 %)
<b>e</b>	9 (26,5 %)	3 (8,8 %)
<b>f</b>	8 (23,5 %)	1 (2,9 %)

In der postoperativen Kontrolle mittels retrograder Ureteropyelografie hatte sich, im Vergleich zum präoperativen Befund, der Grad der Harnstauung bei 29 Patienten (85,3 %) verbessert. Um das Ausmaß der Verbesserung näher angeben zu können, wurde die Verbesserung in Stufen eingeteilt. Eine Verbesserung von Harnstauungsgrad b nach a entspricht dabei beispielsweise einer Verbesserung um eine Stufe. Eine Verbesserung von Harnstauungsgrad e nach b entspricht beispielsweise einer Verbesserung um 3 Stufen und so weiter. Nach dieser Einteilung hatte sich der Grad der Harnstauung bei 16 Patienten (47,1 %) um eine Stufe verbessert. Bei 6 Patienten (17,6 %) hatte sich der Harnstauungsgrad um 2 Stufen verbessert, bei 3 Patienten (8,8 %) um 3 Stufen. Eine Verbesserung um 4 und 5 Stufen zeigten jeweils 2 Patienten (5,9 %). Bei 5 Patienten (14,7 %) war der Harnstauungsgrad im Vergleich zum präoperativen Befund gleichgeblieben. Bei keinem Patienten ist postoperativ eine Vergrößerung der Dilatation aufgetreten.

Tabelle 13: Verbesserung der Harnstauung um Stufen:

<b>Verminderung der Dilatation / Grad der Harnstauung</b>	<b>Anzahl der Patienten</b>
Verbesserung um 1 Stufe:	16 (47,1 %)
Verbesserung um 2 Stufen:	6 (17,6 %)
Verbesserung um 3 Stufen :	3 (8,8 %)
Verbesserung um 4 Stufen:	2 (5,9 %)
Verbesserung um 5 Stufen:	2 (5,9 %)
Verbesserung gesamt:	29 ( 85,3 %)
Dilatation gleichbleibend:	5 ( 14,7 %)
Vergrößerung der Dilatation :	0 (0 %)

### 3.3.3. Nierenzintigrafie postoperativ

22 Patienten folgten der Aufforderung zu einer Nachuntersuchung mit Nierenzintigramm nach einer Zeit von mindestens 2 Monaten nach Entfernung der Harnleiterschleife. Da bei einer Patientin eine doppelseitige Stenose vorlag, kam es zu insgesamt 23 untersuchten Nieren. Anhand des Untersuchungsergebnisses im Nierenzintigramm wurden die Patienten in Gruppen I-IV eingeteilt. Die Einteilungskriterien sind im Kapitel 2.7. genau erläutert. Als gutes Ergebnis ohne Obstruktion wurden die in die Gruppen I, II und III klassifizierten Befunde gewertet. Bei 11 (47,8%) Untersuchungen war der Abfluss aus dem Nierenbecken spontan gut (Gruppe I). Bei 5 Untersuchungen (21,7%) war in der Postmiktionsaufnahme über 50% des Radiopharmakons aus dem Nierenhohlraum abgeflossen (Gruppe II). Bei weiteren 5 Untersuchungen (21,7 %) war der Abfluss nach Gabe von Furosemid prompt (Gruppe III). Bei 7 Patienten (30,4 %) in Gruppe I-III war zusätzlich eine relevante seitenanteilige Funktionsverbesserung zu verzeichnen. Als relevante Verbesserung der Nierenfunktion wurde eine Verbesserung des Seitenanteils von mehr als 5 % der Gesamtfunktion gewertet. Bei insgesamt 21 untersuchten Nieren (91,3 %) konnte keine relevante Obstruktion nachgewiesen werden. Zwei Patienten (8,7%) hatten einen stark verzögerten Abfluss mit Obstruktion auch nach Furosemid-Gabe und zusätzlich eine seitenanteilige Funktionsverschlechterung der Niere.

Tabelle 14: Ergebnisse der Nachuntersuchung im Nierenzintigramm

	Anzahl (%)
Gesamtzahl/Untersuchungen (incl. 1 doppelseitig):	23 (100 %)
<b>Gruppe I:</b> Spontan guter Abfluss; entspricht Normalbefund	11 (47,8 %)
<b>Gruppe II:</b> Guter Abfluss nach Miktion; keine Obstruktion	5 (21,7 %)
<b>Gruppe III:</b> Guter Abfluss nach Furosemid-Gabe; keine Obstruktion	5 (21,7 %)
<b>Gruppe IV:</b> Schlechter Abfluss nach Furosemid-Gabe; Obstruktion und seitenanteilige Funktionsverschlechterung	2 (8,7 %)
<b>keine Obstruktion gesamt:</b>	21 (91,3 %)
<b>seitenanteilige Funktionsverbesserung:</b> (aus den Gruppen I, II u. III)	7 (30,4 %)

### 3.3.4. Postoperative Symptomatik

In einem Fragebogen wurden die Patienten über präoperativ und postoperativ aufgetretene Beschwerden befragt. Insgesamt 23 Patienten beantworteten den Fragebogen (siehe Kapitel 2.3) und teilten ihre Schmerzen in einer Skala von 0 bis 10 ein.

10 Patienten hatten postoperativ keinerlei Schmerzen. 9 Patienten hatten eine postoperative Verbesserung der Schmerzen und gaben bei rezidivierenden Flankenschmerzen eine maximale Schmerzstärke von Grad 1 an. Jeweils ein Patient gab an, postoperativ rezidivierend Schmerzen der Stärke 2 beziehungsweise 3 zu haben, und zwei Patienten hatten rezidivierend Schmerzen der Stärke 5. Zum Vergleich sind in Tabelle 15 auch die präoperativen Angaben der Patienten aufgeführt. Bei keinem Patienten ist es nach Entlassung aus der stationären Betreuung postoperativ zu Harnwegsinfekten oder Urolithiasis gekommen (Tabellen 15 und 16).

Tabelle 15: Prä- und postoperative Schmerzstärken im Vergleich gesamt:

<b>Schmerzstärke</b>	<b>Anzahl präoperativ</b>	<b>Anzahl postoperativ</b>
<b>0</b>	3	10
<b>1</b>	0	9
<b>2</b>	1	1
<b>3</b>	3	1
<b>4</b>	2	0
<b>5</b>	6	2
<b>6</b>	1	0
<b>7</b>	4	0
<b>8</b>	1	0
<b>9</b>	0	0
<b>10</b>	2	0

Tabelle 16: Postoperative Beschwerden

<b><u>Postoperative Symptomatik</u></b>	<b>Anzahl Patienten</b>
<b>Keine Schmerzen</b>	10 (43,5 %)
<b>Beschwerdebesserung</b> (Schmerzen max. Stärke 1)	9 (39,1 %)
<b>Schmerzen noch vorhanden</b> (unterschiedliche Stärke >1)	4 (17,4 %)
<b>Harnwegsinfekt/ Urolithiasis</b>	0 (0 %)
<b>Gesamt</b>	23 (100 %)

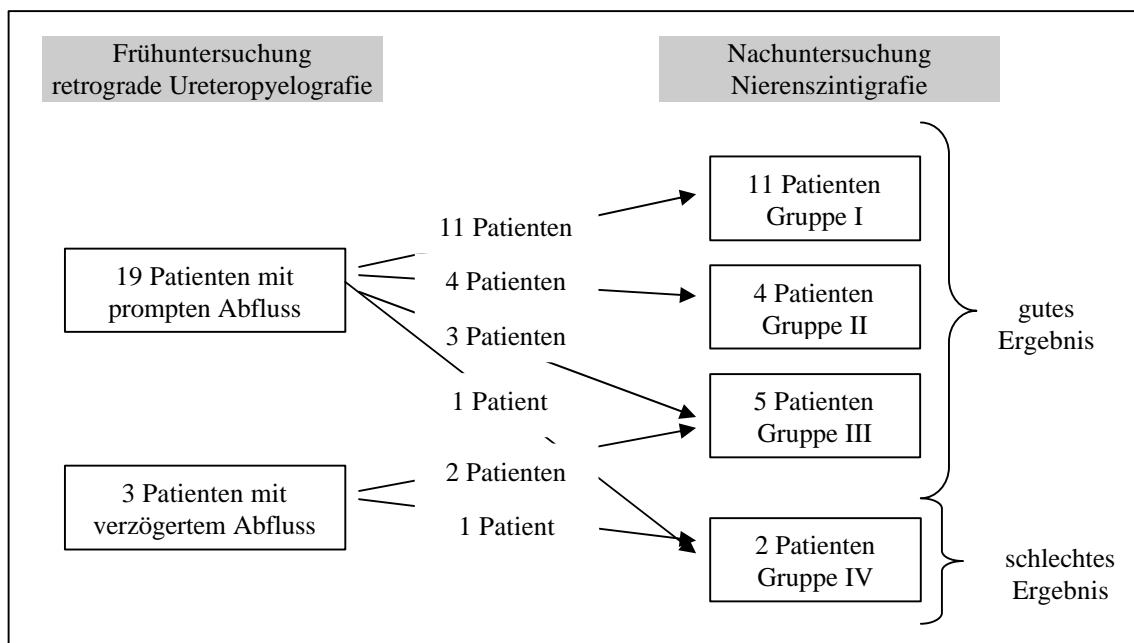
### 3.3.5. Postoperative Verlaufsbeobachtung

Insgesamt 22 Patienten wurden mittels Nierenszintigrafie nachuntersucht (Abbildung 11). Davon hatten 19 in der retrograden Ureteropyelografie einen prompten Kontrastmittelabfluss aus dem Nierenhohlssystem und 3 Patienten einen grenzwertig verzögerten Kontrastmittelabfluss, welcher als kontrollbedürftig eingestuft wurde. Von den 19 Patienten mit promptem Kontrastmittelabfluss zeigten 11 in der Nierenszintigrafie mindestens 2 Monate später ebenfalls eine spontane Aktivitätsabnahme des Radiopharmakons über dem Nierenbecken, im Sinne eines Normalbefundes (Gruppe I). Bei 4 Patienten mit promptem Kontrastmittelabfluss in der ersten postoperativen Untersuchung war eine ausreichende Aktivitätsabnahme über dem Nierenhohlssystem in der Nierenszintigrafie nach Miktion zu erreichen (Gruppe II). 3 Patienten mit promptem Kontrastmittelabfluss in der Frühuntersuchung hatten in der Nierenszintigrafie einen guten Abfluss des Radiopharmakons nach Gabe von Furosemid (Gruppe III). Ein Patient mit promptem Kontrastmittelabfluß in der Ureteropyelografie hatte in der späteren Nierenszintigrafie eine Obstruktion mit Verschlechterung der seitenanteiligen Nierenfunktion.

Von den 3 Patienten, die in der ersten postoperativen Untersuchung mittels Ureteropyelografie einen grenzwertig verzögerten Kontrastmittelabfluss im Sinne eines kontrollbedürftigen Befundes hatten, war bei 2 Patienten in der Nachuntersuchung mittels Nierenszintigramm ein guter Abfluss nach Gabe von Furosemid nachzuweisen (Gruppe III). Ein

Patient mit verzögertem Kontrastmittelabfluss in der Ureteropyelografie hatte in der Nachuntersuchung mittels Nierenszintigrafie weiterhin eine Obstruktion mit seitenanteili-ger Funktionsverschlechterung (Gruppe IV).

Abbildung 11: Postoperative Verlaufsbeobachtung



*Erklärung:*

*Gruppe I:  $T_{1/2} < 30$  min., entsprechend einem Normalbefund;*

*Gruppe II: Über 50 % Aktivitätsabnahme nach Miktion;*

*Gruppe III: Nach Gabe von Furosemid prompter Aktivitätsabfall;*

*Gruppe IV: Verzögerter Abfluss mit Obstruktion und/oder Funktionsabnahme;*

*Eine Patientin mit beidseitigen Stenosen hatte beidseits in der ersten postoperativen Untersuchung einen prompten Kontrastmittelabfluss und wurde bei der Nachuntersuchung beidseits der Gruppe II zugeordnet.*

### 3.4. Erfolgsrate in Abhängigkeit von verschiedenen Faktoren

#### 3.4.1. Grad der Harnstauung

Bei Patienten mit geringgradiger bis mittelgradiger Harnstauung Grad a bis b (6 Patienten) und c bis d ( 12 Patienten) war die Erfolgsrate 100 %. In der Patientengruppe mit hochgradiger Harnstauung Grad e bis f (16 Patienten) lag die Erfolgsrate bei 75 %. Bei 4 nicht erfolgreichen Endopyelotomien lag präoperativ eine hochgradige Harnstauung Grad e bis f vor (Tabelle 17).

Für die statistische Auswertung wurden die Gruppen a-b (geringe Harnstauung) und c-d (mittelgradige Harnstauung) zusammengefasst und gegen Gruppe e-f (hochgradige Harnstauung) getestet. Mittels dem „Fishers exakter Test“ ergab sich ein signifikanter Unterschied bezüglich der Erfolgsrate für die Gruppe mit hochgradiger Harnstauung gegenüber der Gruppe mit geringer bis mittelgradiger Harnstauung.

Bei der Zusammenfassung der Gruppen c-d (mittelgradige Harnstauung) und e-f (hochgradige Harnstauung) und der statistischen Testung gegenüber der Gruppe a-b (geringe Harnstauung) ergab sich kein signifikantes Ergebnis.

Tabelle 17: Erfolgsraten bei unterschiedlichem Grad der Harnstauung

Harnstauungsgrad	Gesamt	Ergebnis gut	Ergebnis schlecht
<b>a-b (gering)</b>	6 (100 %)	6 (100 %)	0
<b>c-d (mittel)</b>	12 (100 %)	12 (100 %)	0
<b>e-f (hochgradig)</b>	16 (100 %)	12 ( 75 %)	4 (25 %)

*(bezogen auf 34 Ureterabgangsengen)*

Exakter Test nach Fisher:

Gruppe a-b und c-d gegen e-f:  $p=0,039$ ;

Gruppe c-d und e-f gegen a-b: nicht signifikant (n.s.);



### 3.4.2. Kontrastmittel-Extravasat

Bei 26 Patienten mit gut sichtbarem Kontrastmittel-Extravasat während der Endopyelotomie war die Erfolgsrate 88,5 %. Von 10 Patienten bei denen in der Röntgendurchleuchtung kein Kontrastmittel-Extravasat sichtbar war, hatten 7 Patienten (70 %) nach der Endopyelotomie ein gutes postoperatives Ergebnis (Tabelle 18). Es ergab sich statistisch kein signifikanter Unterschied bezüglich der Erfolgsrate bei Endopyelotomien mit und ohne sichtbarem Kontrastmittel-Extravasat.

Tabelle 18: Erfolgsraten bei sichtbarem und nicht sichtbarem Kontrastmittel-Extravasat

<b>Extravasat</b>	<b>Gesamt</b>	<b>Ergebnis gut</b>	<b>Ergebnis schlecht</b>
<b>vorhanden</b>	26 (100 %)	23 (88,5 %)	3 (11,5 %)
<b>nicht vorhanden</b>	10 (100 %)	7 (70 %)	3 (30 %)

*(bezogen auf insgesamt 36 durchgeführte Endopyelotomien bei 33 Patienten.)*

Exakter Test nach Fisher: nicht signifikant (n.s.)

### 3.4.3. Lokalisation des Ureterabgangs / hohe Insertion

Von 29 Patienten mit normotoper Insertion des Ureters hatten 26 (89,7 %) ein gutes postoperatives Ergebnis. Bei 5 Patienten mit hoher Insertion des Ureters waren 4 Endopyelotomien (80 %) erfolgreich (Tabelle 19). Der Unterschied bezüglich der Erfolgsrate bei hoher Insertion des Ureters versus normotoper Insertion des Ureters war statistisch nicht signifikant.

Tabelle 19: Erfolgsrate bei hoher Insertion des Ureters

	<b>Anzahl ges.</b>	<b>Ergebnis gut</b>	<b>Ergebnis schlecht</b>
<b>Hohe Insertion</b>	5 (100 %)	4 (80 %)	1 (20 %)
<b>Normale Insertion</b>	29 (100 %)	26 (89,7 %)	3 (10,3 %)

*(bezogen auf 34 Ureterabgangsengen)*

Exakter Test nach Fisher: nicht signifikant (n.s.)

#### 3.4.4. Länge der Stenosen

Anhand der retrograden Ureteropyelografie konnten langstreckige (1 bis 2 cm Länge) und kurzstreckige (unter 1 cm Länge) Stenosen unterschieden werden. Bei 4 Patienten lagen langstreckige Stenosen vor, davon hatten 3 ein gutes postoperatives Ergebnis und ein Patient ein schlechtes postoperatives Ergebnis. Bei 30 kurzstreckigen Stenosen waren 27 Endopyelotomien erfolgreich und 3 hatten schlechte postoperative Ergebnisse (Tabelle 20). Es ergab sich statistisch kein signifikanter Unterschied bezüglich der Erfolgsrate bei langstreckigen und kurzstreckigen Stenosen.

Tabelle 20: Erfolgsrate bei langstreckigen Stenosen

	<b>Anzahl ges.</b>	<b>Ergebnis gut</b>	<b>Ergebnis schlecht</b>
<b>Langstreckig (&gt; 1cm)</b>	4 (100 %)	3 (75 %)	1 (25 %)
<b>Kurzstreckig (&lt; 1cm)</b>	30 (100 %)	27 (90 %)	3 (10 %)

*(bezogen auf 34 Ureterabgangsengen)*

Exakter Test nach Fisher: nicht signifikant (n.s.)

### 3.4.5. Primäre und sekundäre Ureterabgangsenge

Bei 31 Patienten lag eine primäre Ureterabgangsenge vor, und bei 3 Patienten eine sekundäre Ureterabgangsenge. Davon war eine Patientin mittels antegrader Endopyelotomie vorbehandelt worden, zwei Patienten hatten sich bereits einer konventionellen Pyeloplastik unterzogen. Bei allen drei Patienten mit sekundärer Ureterabgangsenge war die retrograde Endopyelotomie erfolgreich. Bei den Patienten mit primärer Ureterabgangsenge lag die Erfolgsrate insgesamt bei 87,1 % (Tabelle 21). Es ergab sich statistisch kein signifikanter Unterschied bezüglich der Erfolgsrate bei primären und sekundären Stenosen.

Tabelle 21: Erfolgsraten bei primärer und sekundärer Ureterabgangsenge

<b>Stenose</b>	<b>Anzahl ges.</b>	<b>Ergebnis gut</b>	<b>Ergebnis schlecht</b>
<b>Primär</b>	31 (100 %)	27 (87,1 %)	4 (12,9 %)
<b>Sekundär</b>	3 (100 %)	3 (100 %)	0

*(bezogen auf 34 Ureterabgangsenge)*

Exakter Test nach Fisher: nicht signifikant (n.s.)

### 3.4.6. Nierenfunktion

Bei 27 Patienten wurde präoperativ eine Nierenzintigrafie durchgeführt. Zwei Patienten hatten eine seitenanteilige Funktion der betroffenen Niere zwischen 25 und 30 % der Gesamtfunktion. Bei beiden Patienten wurde ein gutes postoperatives Ergebnis erzielt. 5 Patienten hatten eine seitenanteilige Funktion zwischen 30 und 40 % der Gesamtfunktion, davon war bei 4 Patienten das Ergebnis gut, bei einem schlecht. Bei 12 Patienten lag die Funktion zwischen 40 und 50 % Seitenanteil der Gesamtfunktion. Hier war bei 9 Patienten ein gutes postoperatives Ergebnis erzielt worden und 3 Patienten aus dieser Gruppe hatten ein schlechtes postoperatives Ergebnis. Bei 8 Patienten mit einer Funktion von über 50 % Seitenanteil wurde ein gutes Ergebnis erzielt (Tabelle 22).

Für die statistische Auswertung mittels „Fischers exakter Test“ wurden die Gruppen mit 25-30 % und 30-40 % seitenanteiliger Nierenfunktion zusammengefasst und gegen die Gruppen mit 40-50 % und >50 % seitenanteiliger Nierenfunktion ausgetestet. Hierbei ergab sich kein signifikanter Unterschied bezüglich der Erfolgsrate.

Tabelle 22: Erfolgsraten bei unterschiedlicher präoperativer Nierenfunktion

<b>Präoperative Nieren-Funktion</b>	<b>Anzahl ges.</b>	<b>Ergebnis gut</b>	<b>Ergebnis schlecht</b>
<b>25-30 %</b> Seitenanteil	2 (100 %)	2 (100 %)	0
<b>30-40 %</b> Seitenanteil	5 (100 %)	4 (80 %)	1 (20 %)
<b>40-50 %</b> Seitenanteil	12 (100 %)	9 (75 %)	3 (25 %)
<b>&gt;50 %</b> Seitenanteil	8 (100 %)	8 (100 %)	0
<b>Gesamt</b>	27 (100 %)	23 (85,19 %)	4 (14,81 %)

Exakter Test nach Fisher:

Gruppe 25-40 % gegen Gruppe 40->50 %: nicht signifikant (n.s.)

## 4. Diskussion

### 4.1. Ätiologie und Einteilung der Ureterabgangsenge

Die Ureterabgangsenge ist eine segmentale Stenose mit typischer Lokalisation an der Einmündung des Ureters in das Nierenbecken. Ursache für die Stenosierung ist eine meist angeborene Ureterdysplasie mit intrinsischer und/oder extrinsischer Komponente (Thüroff 1998, Novic und Strem 1998). Nach der Ätiologie kann außerdem zwischen angeborenen/primären und erworbenen/sekundären Stenosen unterschieden werden (Novic und Strem 1998).

-Angeborene/Primäre Ureterabgangsenge: Bezeichnet eine idiopathische Stenose, eine segmentale Dysfunktion, eine Ureterklappe oder eine Mukosafaltung (Maizels und Stephens 1980) als Ursache für eine Abflussstörung im pyeloureteralen Übergang.

-Erworbene/Sekundäre Ureterabgangsenge: Bezeichnet Stenosen, die posttraumatisch, postentzündlich oder postoperativ entstanden sind. Weitere mögliche Ursachen sind eine Abknickung oder Fixation des Ureters aufgrund von vesikoureteralem Reflux oder Tumoren (Strem et al. 2002).

-Intrinsische Faktoren der Ureterabgangsenge:

Bei der intrinsischen Komponente der Ureterabgangsenge handelt es sich makroskopisch meist um ein aperistaltisches Segment (Whitaker 1975) in Kombination mit einer Stenose bzw. Lumenverengung (Allen 1973, Lebowitz und Griscom 1977).

Histopathologische Studien haben gezeigt, dass die normalerweise im ableitenden Harntrakt spiralförmig angeordneten Muskelstränge innerhalb des aperistaltischen Segments entweder durch abnormale longitudinale Bündel ersetzt sind (Allen 1970), oder die Muskelfasern in Ihrer Anzahl stark vermindert und atrophisch sind (Foote et al. 1970) und durch Bindegewebe ersetzt sind (Hanna et al. 1976, Gosling und Dixon 1978). Dies hat zur Folge, dass die peristaltische Welle an dieser Stelle gestört bzw. unterbrochen ist. Innerhalb der obstruktiven Segmente fand man außerdem einen erhöhten Anteil an Kollagen, was eine geringere Elastizität des Segments zur Folge hat (Hanna et al. 1976, Gosling und Dixon 1978).

Insgesamt ist sowohl eine funktionelle Störung der Peristaltik als auch eine Verengung des Lumens für die Ureterabgangsenge typisch. Seltener Ursachen für eine intrinsische Ureterabgangsenge sind ureterale Klappen beziehungsweise Mukosafalten (Maizels und Stephens 1980) oder Ureterpolypen (Colgan et al. 1973, Thorup et al. 1981, Williams und Kenawi 1976).

#### -Extrinsische Faktoren der Ureterabgangsenge:

Die extrinsische Komponente der Ureterabgangsenge bezeichnet eine Kompression des Ureters von außen. Häufige Ursache einer extrinsischen Ureterabgangsenge ist ein den Ureterabgang kreuzendes unteres Polgefäß (Williams und Kenawi 1976, Johnston et al. 1977, Stephens 1982, Lowe und Marshall 1984). Die Kompression kann aber auch durch eine Hufeisenniere oder durch periureterale Adhäsionen und fibrotisches Gewebe bedingt sein (Johnston et al. 1977). Auch ein Ureterkinking bei Ren mobilis kann eine extrinsische Komponente einer Harnabflussstörung darstellen. Es resultiert eine intermittierende Harnabflussstörung mit Druckerhöhung im Nierenbecken in Abhängigkeit von der Körperlage (Ellis et al. 1995).

So genannte "aberrierende" Gefäße oder kreuzende untere Polgefäße wurden in 39 % (Van Cangh et al. 1994) bis 60 % (Moore et al. 1997) der Fälle von Ureterabgangsengen beobachtet. Es handelt es sich um ein arterielles Gefäß, welches zum unteren Nierenpol zieht und den Ureter kreuzt. Die Gefäße können zu einer Kompression des Ureters und auch zu einer Abknickung mit entsprechender Harnabflußstörung führen. Ob ein Polgefäß ursächlich für eine Harnabflussstörung ist, oder bei bereits bestehender Ureterabgangsenge mit konsekutiver Dilatation des Nierenbeckens und damit zunehmender „Strangulation“ durch das Gefäß, diese lediglich verstärkt ist unklar (Gupta und Smith 1996).

Um eine effektive Drainage des Urinflusses zu gewährleisten liegt die Einmündung in den Ureter am niedrigsten Punkt des Nierenbeckens. Zum Zeitpunkt der Diagnose von Ureterabgangsengen sind diese häufig assoziiert mit einer Insertionsanomalie, wobei der Ureter nicht am niedrigsten Punkt, sondern entsprechend höher aus dem dilatierten Nierenbecken abgeht. Ob die Insertionsanomalie als Ursache der Hydronephrose zu sehen ist, oder ob sie eine Folge der zunehmenden Dilatation des Nierenbeckens und einer dadurch bedingten Rotation der Niere ist, konnte noch nicht eindeutig geklärt werden (Koff 1990).

Ebenso ist die Ätiologie der periureteralen Fibrose nicht geklärt. Eine periureterale Fibrose könnte auf der einen Seite angeboren sein und durch fibröse Bänder und Adhäsionen aus der Embryonalzeit eine Ureterabgangsenge bedingen. Auf der anderen Seite ist ebenso denkbar, dass eine periureterale Fibrose sekundär durch rezidivierend ablaufende Infekte am Nierenbecken bei bestehender Ureterabgangsenge entsteht (Park und Bloom 1998).

Offensichtlich bewirken eine Reihe von Faktoren entweder alleine oder in Kombination einen pathologischen Zustand am pyeloureteralen Übergang (Anderson und Weiss 1996). Ob die einzelnen Faktoren bei der Therapie eine besondere Bedeutung erlangen, ist eine der Fragen, die geklärt werden müssen.

#### **4.2. Inzidenz der Ureterabgangsenge**

Die jährliche Inzidenz wurde in einer Studie von Graversen 1987 in Dänemark auf 5 Fällen pro 100.000 Einwohner angegeben (Graversen et al. 1987). Obwohl die Ureterabgangsenge als angeborener Defekt angesehen wird, kann sie in praktisch jedem Alter, und häufig erst im Erwachsenenalter, klinisch auffällig werden (Jakobs et al. 1979, Koff 1982, Roberts und Slade 1964). 50 % der Fälle werden dabei vor dem 5. Lebensjahr diagnostiziert (Williams und Kenawi 1976, Johnston et al. 1977, Williams und Karlaftis 1966). Die Ureterabgangsenge tritt insgesamt häufiger bei männlichen Individuen auf (Johnston et al. 1977, Williams and Karlaftis 1966). In bis zu 20-40 % der dokumentierten Fälle tritt die Ureterabgangsenge bilateral auf (Curhan und Zeidel 1996, Lebowitz und Griscom 1977, Uson et al. 1968, Williams und Kenawi 1976).

### **4.3. Pathologie und Pathophysiologie der obstruktiven Uropathie**

Der erschwerte Abfluss aus dem Nierenbecken in den Ureter bedingt eine Steigerung des intrapelvinen Drucks mit konsekutiver Dilatation des Nierenhohlsystems proximal der Stenose. Das dilatierte Hohlssystem wiederum reagiert mit Muskelhypertrophie und Hyperplasie und später mit vermehrter Bildung von Bindegewebe. Der erhöhte Anteil an elastischen und kollagenen Fasern hat eine verminderte Kontraktilität und Impulstransmission und damit eine Störung der Peristaltik zur Folge (Cussen und Tymms 1972, Ladefoget und Djurhuus 1976, Djurhuus et al. 1976, Gee und Kiviat 1975, Gosling und Dixon 1978).

Nach einer totalen Obstruktion des Ureters in tierexperimentellen Versuchen an Kaninchen erfolgt eine Veränderung der renalen Perfusion und des intrapelvinen Drucks. Zunächst erhöht sich der renale Blutfluss und der intrapelvine Druck für ca. 1-1,5 Stunden. Anschließend verringert sich zuerst die renale Perfusion und zunehmend wird auch der intrapelvine Druck geringer (Moody et al. 1975). Nach 14-tägiger Beobachtungszeit unter partieller Obstruktion verringerte sich der intrapelvine Druck bei Ryan und Fitzpatrick auf annähernd normale Werte (Ryan und Fitzpatrick 1987). Nach 5 Wochen partieller Obstruktion war eine signifikante Verringerung der renalen Perfusion ipsilateral nachweisbar, auf der kontralateralen Seite hingegen war eine signifikant vermehrte renale Perfusion nachweisbar (Ryan et al. 1987).

Histologische Veränderungen des Nierenparenchyms wurden in Versuchen an Ratten bei Heymann und Kollegen bereits nach einer 24-stündigen Obstruktion festgestellt. Es ließen sich Papillennekrosen sowie lokale Hämorrhagien im Nierenparenchym nachweisen (Heymann et al. 1997). Bei andauernder Obstruktion folgt histologisch eine Epithelverschmälerung der renalen Tubuli (Strong 1940, Sheehan und Davis 1959) sowie Zellnekrosen und eine Zunahme von kollagenen Fasern (Nagle and Bulger 1978). Letztlich resultiert daraus makroskopisch eine zunehmende Parenchymverschmälerung (Ryan und Fitzpatrick 1987).

Je länger eine Obstruktion besteht und je ausgedehnter sie ist, desto schwer wiegender sind die Folgen. Nach Entlastung einer 2-wöchigen kompletten Obstruktion regenerierte sich die Funktion der Niere zum größten Teil wieder, nach 3-wöchiger Obstruktion jedoch nur noch zu 50 % (Hinman 1919).



Vaughan et al. haben 1971 in Versuchen an Hunden gezeigt, dass nach Entlastung einer kompletten Obstruktion über zwei Wochen 46 % der glomerulären Filtrationsrate innerhalb eines Zeitraums von 3-4 Monaten regenerationsfähig sind. Nach 4 Wochen kompletter Obstruktion regenerieren sich nur noch 35 % der glomerulären Filtrationsrate innerhalb von 5 Monaten. Nach 6 Wochen totaler Obstruktion ist keine Regeneration mehr nachgewiesen worden (Vaughan et al. 1971).

In Tierversuchen von Leahy und Kollegen war nach einer partiellen Ureterobstruktion von 28 Tagen Dauer eine Regenerationsfähigkeit der Nierenfunktion von 31 % nachweisbar. Nach einer 60-tägigen, partiellen Obstruktion regenerierten sich noch 8 % der Nierenfunktion (Leahy et al. 1989).

Wie lange die menschliche Niere eine partielle Obstruktion tolerieren würde, hängt vom Ausmaß der Stenose ab. Darüber hinaus spielen selbstverständlich das Alter und Begleiterkrankungen des Patienten sowie zusätzliche Schädigungen der Niere durch Infektionen oder andere Noxen eine entscheidende Rolle.

Ein typisches Symptom der Ureterabgangsenge sind die rezidivierenden Pyelonephritiden, welche zusätzlich eine Schädigung des Nierenparenchyms bewirken. Eine mögliche Erklärung für die Infektanfälligkeit wiederum ist eine Ischämie des Nierenbeckens aufgrund des erhöhten Drucks im Nierenbecken (Park und Bloom 1998), aber auch der verzögerte Urintransport aus dem Nierenbecken in den Ureter, welches die Keimaszension erleichtert. An diesen Beispielen wird noch einmal anschaulich, wie wichtig die rechtzeitige Diagnose und Therapie einer urodynamisch wirksamen Stenose für den Erhalt der Nierenfunktion ist.

#### **4.4. Symptome und Komplikationen bei Ureterabgangsengen**

Rezidivierender Abdominal- oder Flankenschmerz, manchmal in Verbindung mit Übelkeit und Erbrechen oder kolikartiger Schmerz vor allem bei forcierter Diurese, sind typische Symptome der unilateralen, partiellen, chronischen Obstruktion. Bei Kindern ist häufig eine Raumforderung im Bereich der Flanke zu palpieren, es kann zu Wachstums- und Gedeihstörungen kommen. Aufgrund des schlechten Abflusses aus dem Nierenbecken kommt es häufig zu fieberhaften Pyelonephritiden sowie zu Urolithiasis. Verschlechterung der Nierenfunktion und Hämaturie sind ebenfalls häufige Symptome. Ebenso möglich ist jedoch der Zufallsbefund einer Hydronephrose bei einem komplett asymptomatischen Patienten (Gulmi et al. 2002, Novic und Stroom 1998, Thüroff 1998).

#### **4.5. Indikation zur Intervention**

Die Indikation zur Intervention ist gegeben bei röntgenologisch nachweisbarer Stenose mit verzögertem Abfluss aus dem Nierenbecken, und wenn die Symptome der Obstruktion wie Schmerzen, rezidivierende Urolithiasis und/oder rezidivierende Infektionen vorliegen. Eine Verringerung der Nierenfunktion bei nachweisbarer Ureterabgangsenge ist eine Behandlungsindikation, auch ohne dass eine Symptomatik vorliegt. Das gleiche gilt für Harnleiterstenosen bei Einzelnieren oder beidseitigen Stenosen. Das Therapieziel ist, eine Verschlechterung der Nierenfunktion rechtzeitig zu verhindern (Novic und Stroom 1998). Bei unilateraler, asymptomatischer Hydronephrose ohne Funktionseinschränkung der Niere kann es schwierig sein zu klären, ob eine Stenose relevant und behandlungsbedürftig ist oder nicht (Gillenwater 1991).

Vor der Intervention sollte in jedem Fall eine Funktionsprüfung der Niere gemacht werden. Bei schlechter Nierenfunktion sollte zunächst mittels zeitweiliger Harnableitung/Entlastung der Obstruktion eine Verbesserungsfähigkeit der Nierenfunktion geprüft werden. Bleibt bei normaler kontralateraler Nierenfunktion die Funktion der betroffenen Niere weiterhin unter 10 % der Gesamtfunktion ist die Nephrektomie indiziert (Novick und Stroom 1998). Langstreckige Strikturen über 2 cm, totale Obliteration und hochgra-

dige periureterale Fibrose sind nach Meinung einiger Autoren Kontraindikationen für die Endopyelotomie (Badlani et al. 1988, Meretyk et al. 1992, Motola et al. 1993 B). Diese Patienten sollten mittels offener Pyeloplastik behandelt werden. In Einzelfällen kann eine Endopyelotomie zwar erfolgreich sein, aber in den meisten Fällen waren die Erfolgsraten eher schlecht (Van Cangh und Nesa 1998, Motola et al. 1993 B, Preminger et al. 1997).

#### **4.6. Diagnostik und Kontrolle der Ureterabgangsenge**

Als diagnostische Mittel kommen meist als erstes der Nierenultraschall, dann die Darstellung des Hohlsystems mit Kontrastmittel und darüber hinaus fakultativ die seitengetrennte Nierenzintigrafie und/oder die intrapelvine Druckmessung nach Whitaker zum Einsatz. Heutzutage wird in vielen Fällen einer Hydronephrose eine Computertomografie der Nieren gefordert, da hier sowohl das Nierenhohlsystem und der Ureterabgang beurteilt werden können als auch der perirenale und periureterale Bereich (Fielding et al. 1997, Dalrymple et al. 1998, Vieweg et al. 1998). Es kann hiermit eine Urolithiasis verifiziert werden und beispielsweise eine periureterale Fibrose oder ein kreuzendes Gefäß als extrinsische Ursache der Stenose diagnostiziert werden. In besonderen Fällen kann zur genaueren Spezifizierung zusätzlich eine konventionelle Angiografie, eine computertomografische Angiografie (Herts 1998), eine Kernspintomografie oder der intraluminale Ultraschall (Tawfik et al. 1998) hilfreich sein.

Falls sich aufgrund der Konfiguration der Ureterabgangsenge kein Verdacht auf eine extrinsische Ursache ergab, wurde in unserer Klinik auf eine Computertomografie verzichtet. Jedoch bei langstreckigen Stenosen, atypischen Konfigurationen des Ureters, sowie strangartiger Kompression und sichtbaren Pulsationen in der retrograden Darstellung oder sonstigen Problemfällen, wurde ein Computertomogramm und/oder eine computertomografische Angiografie durchgeführt. Die Beurteilung der retrograden Ureteropyelografie sollte von einem erfahrenen Urologen durchgeführt werden, um diese Fälle herausfiltern zu können. Aus Kostengründen und auch um den oft jungen Patienten die Strahlenbelastung durch eine Computertomografie zu ersparen, ist dies aus unserer Sicht eine praktikable Vorgehensweise.

#### 4.6.1. Bildgebende Darstellung

Sonografisch ist das Nierenhohlssystem unterschiedlich stark dilatiert, der Ureter kann nicht dargestellt werden und, je nach Ausprägung der Stenose und Dauer des Bestehens, ist eventuell eine Parenchymverschmälerung zu erkennen. Im Infusionsurogramm ist ebenfalls das Nierenhohlssystem erweitert, und in der zeitlichen Beobachtung ist der Kontrastmittel-Abfluss über den Ureter verzögert. Falls sich der Ureter darstellt, ist er unterhalb des Nierenbeckens stenosiert und kaudal der Stenose von normalem Kaliber (Thüroff 1998, Streem et al. 2002). Die retrograde Ureteropyelografie ist die Methode der Wahl, um eine Ureterabgangsenge in Lage und Ausprägung vor einer chirurgischen Intervention genau zu spezifizieren. Die Darstellung des Ureters gelingt mit dieser Methode am besten, da sie zum einen unabhängig von der Nierenfunktion ist und zum anderen durch das retrograde Einspritzen des Kontrastmittels auch die Darstellung des kaudal der Stenose gelegenen Ureters gelingt (Streem et al. 2002).

Mit den bildgebenden Verfahren insgesamt ist sowohl eine Aussage über die anatomische Lokalisation und Ausprägung der Stenose als auch über die funktionelle Relevanz der Stenose möglich (Novick und Streem 1998).

#### 4.6.2. Intrapelvine Druckmessung / Whitaker-Test

Die Technik zur intrapelvinen Druckmessung wurde von Backlund und Reuterskiold entwickelt und von Whitaker modifiziert veröffentlicht und empfohlen (Backlund und Reuterskiold 1969, Whitaker 1978 A und 1979 A und B). Der Test dient der Bestimmung des intrapelvinen Drucks während des Abflusses über den Ureter. Das Ziel der Bestimmung ist es, zwischen einem dilatierten Nierenhohlssystem mit Obstruktion und erhöhten Druckwerten und einem dilatierten Nierenhohlssystem ohne Obstruktion mit normalen Druckwerten zu unterscheiden. Bei relevanter subpelviner Obstruktion profitiert der Patient mutmaßlich von einer therapeutischen Intervention (Whitaker 1979 C).

Um eine intrapelvine Druckmessung durchzuführen, muss eine Nephrostomie angelegt werden. Über einen Zugang wird ein Druckmanometer angeschlossen, über einen anderen der Flüssigkeitszulauf. Über den Zulauf werden NaCl oder verdünntes Kontrastmittel

mit einer Flussrate von 10 ml/Min. infundiert und gleichzeitig wird über einen Zeitraum von 5-10 Minuten der intrapelvine Druck gemessen. Simultan wird der intravesikale Druck gemessen und vom intrapelvinen Druck subtrahiert, um die absoluten Druckwerte im Nierenhohlraum zu erhalten. Nach Whitaker sind Druckwerte unter 12 cm Wassersäule normal und Indikator für einen nicht obstruktiven Abfluss aus dem Nierenhohlraum. Bei Druckwerten zwischen 13-22 cm Wassersäule liegt eine grenzwertige Obstruktion vor und bei Druckwerten über 22 cm Wassersäule eine relevante subpelvine Obstruktion (Whitaker 1979 C).

Obwohl die Messung von Druckwerten eine scheinbar objektive Methode zur Verifizierung des Obstruktionsgrades zu sein scheint, birgt sie verschiedene Probleme und Fehlerquellen in sich. Abgesehen von den Fehlerquellen im Versuchsaufbau selbst, wird hierbei die individuelle Dehnbarkeit des Nierenhohlraums und des Ureters bei standardisierten, unphysiologischen Flussraten nicht berücksichtigt. Außerdem kann ein venöser intrarenaler Rückflussmechanismus und eine mögliche Flüssigkeitsresorption bei dem Test nicht berücksichtigt werden. Letztlich kann eine Fehlinterpretation bei dem Test auch durch die individuelle Diureserate bei unterschiedlicher Nierenfunktion und unterschiedlichem Flüssigkeitshaushalt bedingt sein (Rich und Smith 1991). Einfluss auf den intrapelvinen Druck kann außerdem auch die renale Perfusion haben sowie die Dauer des Bestehens der Obstruktion, wie die folgenden Beobachtungen zeigen:

Der normale intrapelvine Druck beim Menschen beträgt ca. 6,5 mm Hg (Michaelson 1974). Nach kompletter Obstruktion des Ureters steigt der intrapelvine Druck abrupt an und fällt daraufhin innerhalb von 24 Stunden auf ca. 50 % des maximalen Werts wieder ab (Vaughan et al. 1970). Bei weiterhin bestehender kompletter Obstruktion sinken innerhalb der nächsten 8 Wochen die Druckwerte anschließend weiter auf Werte um die 15 mmHg (Vaughan et al. 1970). Es wurden maximale Druckwerte von 50-70 mm Hg unter Obstruktionsbedingungen beim Menschen gemessen. Die maximalen Druckwerte unter Obstruktion variieren je nach Grad der Hydratation, osmotischer Diurese, Muskelkontraktionen in Ureter bzw. Nierenbecken und der über das lymphatische und venöse System aus dem Nierenbecken reabsorbierten Flüssigkeitsmenge (Michaelson 1974, Backlund und Nordgren 1966, Hinman und Morrison 1924, Murphy und Scott 1966, Taylor und Ullmann 1961). Bei chronischer partieller Obstruktion können die intrapelvi-

nen Druckwerte sogar im Normbereich liegen. Deshalb ist die Bestimmung des intrapelvinen Drucks nur bedingt wertbar, wenn man den Grad der Obstruktion festlegen will.

Die intrapelvine Druckmessung über eine Nephrostomie ist eine vergleichsweise relativ invasive Untersuchungsmethode, die unter lokaler oder allgemeiner Anästhesie durchgeführt werden muss. Es können Komplikationen wie beispielsweise Blutung, Hämaturie, Urinextravasation, Infektion oder Verletzungen von angrenzenden Gefäßen, Organen und Nerven auftreten (Rich und Smith 1991).

#### 4.6.3. Nierenzintigrafie

Die Nierenzintigrafie wurde in den späten 70er-Jahren als nicht invasive Methode zur Diagnose und Kontrolle von obstruktiven Uropathien entwickelt (Koff et al. 1980, O'Reilly et al. 1978 und 1979). Nachdem eine Harnstauung aufgrund anderer, bildgebender Verfahren verifiziert wurde, ist die Nierenzintigrafie heutzutage von den meisten Autoren als Methode der Wahl angesehen, um den Grad der Obstruktion sowie die Nierenfunktion beurteilen zu können. In zeitlichen Verlaufsbeobachtungen einzelner Patienten kann darüber hinaus eine Abnahme der seitenanteiligen Funktion als Indikator für eine relevante Obstruktion dienen. Umgekehrt kann eine Zunahme der jeweiligen seitenanteiligen Funktion in einer postoperativen Kontrolle den Operationserfolg verifizieren. Die anfängliche Technik wurde über die Jahre modifiziert (O'Reilly 1986, English et al. 1987, Nuata et al. 1991, Choong et al. 1992, Upsdell et al. 1992, Rossleigh et al. 1993), um die Methode im Bezug auf Spezifität und Sensitivität zu optimieren. Um außerdem die Ergebnisse verschiedener Arbeitsgruppen vergleichbar zu machen, sind standardisierte Protokolle für die Nierenzintigrafie erarbeitet worden (Conway 1992, O'Reilly et al. 1996). Die Nierenzintigrafien in unserer Untersuchung wurden entsprechend den aktuellen, standardisierten Empfehlungen durchgeführt (siehe Kapitel 2.7.).

Die meisten Autoren sehen MAG3 als das Agens der Wahl für die Nierenzintigrafie an (O'Reilly et al. 1996; The Society for Fetal Urology and Members of the Pediatric Nuclear Medicine Council of the Society of Nuclear Medicine 1992), da es zu 90 % an Plasmaproteine gebunden wird und hauptsächlich via tubulärer Sekretion ausgeschieden wird (Brandon et al. 1990). Nach der Injektion des Radiopharmakons kann aufgrund der An-

flutung im Nierenhohlsystem die seitengetrennte Funktion der Nieren bestimmt werden. Anschließend kann man aufgrund des Abflusses über die Ureteren, und damit der Aktivitätsabnahme über dem Nierenbecken, in einer bestimmten Zeiteinheit auf den Obstruktionsgrad rückschließen. Hierbei soll ein dilatiertes Nierenhohlsystem ohne relevante Obstruktion von einem dilatierten Hohlsystem mit Obstruktion unterschieden werden. Da in einem dilatierten Pyelon eine Retention von Radiopharmakon stattfinden kann, wird die Applikation von Furosemid als Diuretikum zur schnelleren Ausschwemmung des Markers empfohlen. Im Falle einer Obstruktion wird die Aktivität über dem entsprechenden Hohlsystem trotz Gabe des Diuretikums kaum abnehmen, beziehungsweise erst verzögert abnehmen. Furosemid ist ein potentes Schleifendiuretikum mit Wirkmaximum 15-18 Minuten nach intravenöser Gabe (Brown et al. 1992). Die zu verabreichende, empfohlene Dosis liegt bei 40 mg intravenös für Erwachsene. Bei Niereninsuffizienz ist die Gabe von Furosemid ineffektiv, eine Erhöhung der Dosis ist daher in diesen Fällen nicht sinnvoll. Die Patienten sollten ca. 15-30 min vor der Tracer-Injektion 500 ml Wasser trinken oder falls nötig intravenös verabreicht bekommen, um eine ausreichende Hydratierung zu gewährleisten (O'Reilly et al. 1996).

Da die Untersuchung im Liegen stattfindet, wird besonders bei dilatiertem Hohlsystem, eine zusätzliche Aufnahme im Stehen empfohlen (entweder vor der Furosemid-Gabe oder am Ende der Untersuchung), um den Abfluss durch die Schwerkraft zu erleichtern (Rossleigh et al. 1993). Die Patienten sollten außerdem vor Gabe des Diuretikums die Blase entleeren oder, falls sie dies nicht vollständig können, einen Blasenkatheter für die Zeit der Untersuchung bekommen, da einige Studien gezeigt haben, dass sich der intravesikale Druck, insbesondere bei refluxiven Ureteren, nach proximal auf das Nierenhohlsystem übertragen kann und somit eine Obstruktion vortäuschen kann (O'Reilly 1992).

Um den Grad der Abfluss-Störung (mit oder ohne Gabe von Furosemid) quantitativ darzustellen und zu objektivieren, wird bei der Nierenzintigrafie die Zeit  $T_{1/2}$  bestimmt.  $T_{1/2}$  ist die Zeit, die benötigt wird um 50 % des Tracers zu eliminieren. Die Zeiten, die als Normalwerte angegeben werden, schwanken jedoch. Oberer Grenzwert für nicht obstruktive Systeme ist ein  $T_{1/2}$ -Wert von 10-15 Minuten nach Furosemid-Gabe. Bei relevanter Obstruktion sind Werte von 20 Minuten und länger zu erwarten. Eine verlängerte Zeit  $T_{1/2}$  kann allerdings auch durch ein geringes Ansprechen auf Diuretika bei schlechter Nierenfunktion zustande kommen (O'Reilly et al. 1996).

Die Ergebnisse der Nierenzintigrafie können von verschiedenen Faktoren beeinflusst werden: Glomeruläre Filtrationsrate, renale Perfusion, Grad der Hydratation, Grad der Dilatation des Nierenbeckens und pyeloureterale Peristaltik (Roarke und Sandler 1998). Eine andere mögliche Fehlerquelle ist der Zeitpunkt für die Gabe des Diuretikums. Die Applikation des Diuretikums sollte zum Zeitpunkt der maximalen Aktivität über dem Nierenbecken erfolgen. Falls die Applikation vor dem Erreichen der maximalen Aktivität erfolgt, kann dies einen Reservoir-Effekt mit eventuell sogar einer weiteren Zunahme der Aktivität zur Folge haben. Je nach Dilatation kann es also notwendig werden, die Furosemid-Injektion 30-60 Minuten nach der Tracer-Injektion durchzuführen (Roarke und Sandler 1998). Nach Meinung einiger Autoren ist die Diureserenografie bei schlechter Nierenfunktion wenig aussagekräftig, da dies auch ohne obstruktive Komponente einen geringen Washout-Effekt des Radiopharmakons zur Folge haben kann (Brown et al. 1992, Upsdell et al. 1992).

#### **4.7. Therapiemöglichkeiten bei Ureterabgangsenge**

##### 4.7.1. Offene Pyeloplastik

Für lange Zeit wurden die offenen Operationsmethoden als "gold standard" in der Therapie der Ureterabgangsenge angesehen. Die Erfolgsraten der offenen Pyeloplastik sind mit über 90 % beziffert worden (Scardino 1981, Persky et al. 1977, Nguyen et al. 1989, Nottley und Beaugie 1973). Generell unterschieden werden können die kontinuieritätserhaltenden Operationsmethoden und die kontinuieritätsunterbrechenden Methoden.

##### -Kontinuitätserhaltende Pyeloplastik

Bei der kontinuieritätserhaltenden Pyeloplastik wird die Stenose mit einem Lappen des Nierenbeckens überbrückt (Culp und De Weerd 1951, Scardino und Prince 1953) oder mittels Y-Plastik erweitert (Foley 1937). Die Foley-Y-Plastik wurde speziell für die Korrektur einer Ureterabgangsstenose bei hoher Insertion des Ureters entwickelt. Die Technik von Culp und De Weerd beinhaltet einen spiralförmigen Nierenbecken-Lappen und die von Scardino und Prince einen vertikalen Lappen.



### -Kontinuitätsunterbrechende Pyeloplastik

Bei den kontinuierätsunterbrechenden Nierenbeckenplastiken wird der stenosierte Anteil des Ureters zusammen mit dem überschüssigen Nierenbecken entfernt. Anschließend wird der Ureter längs inzidiert und mit dem Nierenbecken reanastomosiert. Diese 1949 von Anderson und Hynes beschriebene Methode war lange Zeit die am häufigsten verwendete in der Therapie von Ureterabgangsenge (Anderson und Hynes 1949).

Der Vorteil der offenen Pyeloplastik gegenüber der Endopyelotomie liegt in der Resektion des Nierenbeckens. Hierdurch entsteht zumindest mittelfristig ein besserer Tonus, das Nierenbecken fasst weniger Volumen, damit kommt es zu weniger Retention von Urin und dadurch wiederum verringert sich das Infektionsrisiko und das Steinbildungsrisiko. Ein weiterer Vorteil der offenen Vorgehensweise gegenüber den transurethralen Methoden ist, dass extrinsische Ursachen einer Harnabflussstörung, wie beispielsweise ein kreuzendes Gefäß oder eine zusätzlich bestehende Hypermobilität der entsprechenden Niere, mitbehandelt werden können. Jedoch hat die offene Pyeloplastik den Nachteil eines großen Flankenschnitts, einer längeren Operationsdauer und einer größeren postoperativen Morbidität im Vergleich zu den minimal-invasiven Methoden (Brooks et al. 1995, Bauer et al. 1999).

#### 4.7.2. Historische Entwicklung der Endopyelotomie

Nachdem seit den achtziger Jahren die minimal-invasiven Methoden in allen Bereichen der Medizin Einzug gehalten haben, kommen diese nun mehr und mehr auch in der Therapie von Ureterabgangsengen zum Einsatz. Seit Anfang der 80er-Jahre sind eine Vielzahl an Veröffentlichungen zu minimal invasiver Therapie der Ureterabgangsenge in der Literatur zu finden. Die wichtigsten, und am häufigsten beschriebenen Methoden sind hierbei die perkutane laparoskopische Pyeloplastik und die antegrade sowie die retrograde Endopyelotomie (Preminger et al. 1997, Nadler et al. 1996, Van Cangh et al. 1994, Motola et al. 1993, Kletscher et al. 1995, Moore et al. 1997, Tan 1999, Shalav et al. 1998, Mertyk et al. 1992, Brooks et al. 1995, Bauer et al. 1999).

Erstbeschreiber einer geschienten, offenen Ureterotomie war Davis im Jahr 1943. Die Methode sollte zunächst speziell für langstreckige oder multiple Ureterstrikturen Verwendung finden. Bei der Ureterotomie nach Davis wird der stenosierte Bereich des Ureters längs gespalten. Das Prinzip beruht darauf, dass der inzidierte Ureter nicht verschlossen wird, sondern mit einem Ureterkatheter geschient wird, um das Lumen offen zu halten. Einige lockere Nähte sollen das Anliegen der seitlichen Ränder des gespaltenen Ureters an der Schiene gewährleisten, bis sich dieser im Laufe der Zeit durch Sekundärheilung, mit größerem Lumen, wieder verschließt. Eine Harnableitung über Nephrostomie wurde von Davis zur Urinomprophylaxe empfohlen. Nach 6-8 Wochen kann über die Nierenfistel eine antegrade KM-Darstellung erfolgen. Ist kein Extravasat nachweisbar, kann die Ureterschiene zystoskopisch entfernt werden. Wenn bei der nachfolgenden antegraden Pyelografie wieder kein Extravasat auftritt, kann die Nierenfistel sukzessive abgestöpselt und entfernt werden (Davis 1943).

Aufgrund der sehr guten Ergebnisse der offenen Pyeloplastik fand die Ureterotomie zur Therapie bei Ureterabgangsengen wenig Aufmerksamkeit. Erst als in den 80er-Jahren die minimal invasiven Operationsmethoden aufkamen, erwachte neues Interesse für die Endopyelotomie, die jetzt, dank der verbesserten Instrumente und Techniken, endoskopisch durchgeführt werden konnte (Van Cangh und Nesa 1998, Aslan und Preminger 1998 ). Die Inzision des stenosierten Uretersegments kann mittels Laser, mittels kalter Inzision oder Elektrokauter durchgeführt werden. Für die verschiedenen Methoden der Inzision konnten bisher keine relevanten Unterschiede in der Erfolgsrate festgestellt werden

(Thomas et al. 1996, Meretyk et al. 1992, Nadler et al. 1996, Faerber et al. 1997, Gelet et al. 1997, Preminger et al. 1997).

Der Vorteil der Endopyelotomien gegenüber der offenen Pyeloplastik besteht darin, dass die Endopyelotomien mit einer kürzeren Operationszeit, einem kürzeren Krankenhausaufenthalt, geringeren Kosten und einer wesentlich geringeren Morbidität verbunden sind (Brooks et al. 1995). Ein Vorteil aller endoskopischen Vorgehensweisen scheint außerdem zu sein, dass im Falle des Misserfolgs die Bedingungen für eine anschließende offene Operation nicht wesentlich verschlechtert sind (Motola et al. 1993 B).

Die Erfolgsrate scheint bei der Endopyelotomie stark abhängig von der Patientenselektion zu sein: Das Vorhandensein eines kreuzenden Gefäßes hatte in der Arbeitsgruppe von Van Cangh und Kollegen die größten Auswirkungen auf die Erfolgsrate (ohne kreuzendes Gefäß 86 % und mit kreuzendem Gefäß 42 % Erfolgsrate) der antegraden Endopyelotomie. Darüber hinaus war die Erfolgsrate bei hochgradiger Harnstauung 60 % gegenüber 81 % bei geringer Harnstauung. Wenn man die Patienten mit starker Harnstauung und kreuzendem Gefäß von der Untersuchung ausschließt, liegt die Erfolgsrate bei Van Cangh et al. bei 95 %, was vergleichbar mit der Erfolgsrate einer offenen Pyeloplastik ist.

#### 4.7.3. Antegrade Endopyelotomie

Die antegrade Endopyelotomie wird über einen perkutanen Zugang in lokaler oder allgemeiner Anästhesie durchgeführt. Die perkutane Nephrostomie wird nach dem selben Prinzip wie bei der perkutanen Steinextraktion angelegt und sollte durch eine mittlere oder obere Kelchgruppe erfolgen, um einen optimalen Zugang zum Ureterabgang zu haben. Ein Führungsdraht wird über den Ureter bis in die Blase gelegt. Wenn das Auffinden eines atypisch lokalisierten oder sehr engen Ureterabgangs schwierig ist, kann die Einlage des Führungsdrahtes auch transurethral erfolgen. Die komplette Inzision des stenosierten Uretersegments erfolgt anschließend unter pyeloskopischer Sicht. Die Inzision kann mit verschiedenen Instrumenten durchgeführt werden. Einige Urologen bevorzugen ein Hakenmesser, welches über den Führungsdraht eingeführt werden kann, andere einen Schneidestromdraht (Bungbee Elektrode). Die Inzision wird wie bei der retro-

graden Endopyelotomie in lateraler Richtung durchgeführt. Abschließend wird ebenfalls, wie bei der retrograden Endopyelotomie, ein Ureterstent eingelegt (Segura 1998). Es wurden Erfolgsraten von 71–88 % mit der antegraden Endopyelotomie erzielt (Shalav et al. 1998, Kletscher et al. 1995, Motola et al. 1993 A, Van Cangh et al. 1996).

Tabelle 23: Erfolgsraten und Fallzahlen bei antegrader Endopyelotomie:

<b>Studie:</b>	<b>n</b>	<b>Typ Stenose I + II</b>	<b>Erfolg gesamt</b>	<b>Erfolg I</b>	<b>Erfolg II</b>	<b>Beobachtungszeit (Monate)</b>
Shalhav et al. 1998	83	40+23	84 %	89 %	77 %	32 (Monate/Mittel)
Kletscher et al. 1995	50	39+11	88 %	90 %	82 %	12 (Monate/Mittel)
Motola et al. 1993	212	110+102	86 %	85 %	86 %	½-8 (Jahre/Mittel)
Van Cangh et al. 1996	123	100+23	71 %	68 %	83 %	62 (Monate/Mittel)

*I = Primäre Stenose*

*II = Sekundäre Stenose*

*n = Anzahl der Patienten*

Ein klarer Vorteil der antegraden Endopyelotomie ist die Möglichkeit, eine begleitende Urolithiasis in gleicher Sitzung mitbehandeln zu können. Bei einer begleitenden Urolithiasis ist die antegrade Endopyelotomie nach Meinung einiger Autoren der Eingriff der Wahl (Shalhav et al. 1998, Brooks et al. 1995). Bei Shalhav et al. wurde zudem eine bessere Erfolgsrate für die antegrade Endopyelotomie bei begleitender Urolithiasis erzielt als für die retrograde Endopyelotomie (81 % versus 77 %). Ein Vorteil der antegraden Endopyelotomie scheint zu sein, dass die Inzision unter Sicht erfolgt, mit der Möglichkeit, den Schnitt beliebig zu verlängern (Segura 1998). Es besteht die Möglichkeit, benachbarte Strukturen oder Gefäße zu erkennen und zu schonen. Es kann die Inzision der gesamten Wanddicke des Ureters verifiziert werden, wenn man periureterales Fettgewebe erkennt. Bei voroperierten Nieren kann jedoch die Identifikation durch vernarbtes Gewebe schwierig sein (Segura 1998).

Was die Patientenselektion für die antegrade Endopyelotomie betrifft, sind die selben Kriterien zu beachten wie für andere perkutane, endoskopische Eingriffe an der Niere. Kontraindikationen für die Endopyelotomien sind eine nicht behandelte Infektion, eine bestehende Blutungsneigung sowie jegliche anatomische Anomalien oder Normvarianten, die ein sicheres und problemloses perkutan-endoskopisches Vorgehen gefährden. Ein schlechtes postoperatives Ergebnis war in einer Studie von Gupta et al. korreliert mit einer ausgeprägten Hydronephrose, schlechter Nierenfunktion, und nicht mit dem Vorhandensein von kreuzenden Gefäßen. Die häufigste Ursache eines schlechten postoperativen Ergebnisses in dieser Studie war eine periureterale Fibrose (Gupta et al. 1997).

Ein Nachteil der antegraden Endopyelotomie gegenüber der retrograden Endopyelotomie ist eine höhere Komplikationsrate (Shalhav et al. 1998, Brooks et al. 1995). Die antegrade Endopyelotomie ist durch den perkutanen Zugang ein invasiverer Eingriff als die retrograde Endopyelotomie und bedingt damit eine größere postoperative Morbidität der Patienten (Brooks et al. 1995).

#### 4.7.4. Retrograde Endopyelotomie

Die retrograde Endopyelotomie wird transurethral mit einem speziell für diesen Zweck entwickelten Instrument durchgeführt. Wie bei der Ureterotomie nach dem Erstbeschreiber Davis, wird eine Längsinzision des stenosierten Uretersegments durchgeführt und anschließend eine Harnleiterschleife eingelegt. Der spezielle Endopyelotomie-Katheter beinhaltet am distalen Ende einen Tamponade-Ballon und einen monopolaren Schneidedraht. Es kann mit diesem Instrument unter Röntgenkontrolle mittels Kontrastmitteldarstellung gleichzeitig dilatiert und inzidiert werden. Die Inzision sollte in dorso-lateraler Ausrichtung erfolgen, um die Gefäße des Nierenhilus zu schonen. Die volle Inzision aller Wandschichten ist verifiziert, wenn ein Kontrastmittel-Extravasat an der Inzisionsstelle austritt und der Ballon sich an der Stelle der ehemaligen Stenose ganz insufflieren lässt. Nach der Inzision wird über einen Führungsdraht eine Harnleiterschleife eingelegt. Die Harnleiterschleife verbleibt 6-8 Wochen postoperativ in situ (Aslan und Preminger 1998, Davis et al. 1948, Preminger et al. 1997, Faerber et al. 1997).

In den 90er-Jahren wurden erste größere Fallzahlen von retrograden Endopyelotomien veröffentlicht. Es wurden dabei Erfolgsraten zwischen 77 % ( Shalhav et al. 1998, Preminger et al. 1997) und 87,5 % (Faerber et al. 1997) erzielt. In die Fallzahlen mit eingeschlossen waren primäre und sekundäre Ureterabgangsenge. Die Beobachtungszeit lag bei den einzelnen Studien zwischen 10 Monaten und 5 Jahren (Shalhav et al. 1998, Nadler et al. 1996, Tawfik et al. 1998, Preminger et al. 1997, Faerber et al. 1997).

Tabelle 24: Erfolgsraten und Fallzahlen bei retrograder Endopyelotomie:

<b>Studie:</b>	<b>n</b>	<b>Typ Stenose I + II</b>	<b>Erfolg gesamt</b>	<b>Erfolg I</b>	<b>Erfolg II</b>	<b>Beobachtungszeit (Monate)</b>
<b>Shalhav et al. 1998</b>	66	52+14	77 %	71 %	83 %	11-19 (Monate)
<b>Nadler et al. 1996</b>	26	23+3	81 %	78 %	100 %	32,5 (Monate/Mittel)
<b>Tawfik et al. 1998</b>	37	24+8	87 %	87 %	87 %	10 (Monate/Mittel)
<b>Preminger et al. 1997</b>	66	52+14	77 %	72 %	100 %	7,8 (Monate/Mittel)
<b>Faerber et al. 1997</b>	32	27+5	87,5 %	-	-	14 (Monate/Mittel)

*I = Primäre Stenose*  
*II = Sekundäre Stenose*  
*n = Anzahl der Patienten*

Sehr langstreckige Stenosen, eine ausgeprägte periureterale Fibrose sowie komplette Obstruktionen sind Kontraindikationen für ein endoskopisches Vorgehen (Preminger et al. 1997, Perez et al. 1992, Motola et al. 1993 B, Van Cangh und Nesa 1998). Die retrograde Endopyelotomie ist von allen minimal invasiven Methoden die mit der geringsten Komplikationsrate, der geringsten Belastung für den Patienten, den geringsten Kosten, der kürzesten Operationsdauer und dem kürzesten Krankenhausaufenthalt (Brooks et al. 1995). Die retrograde Endopyelotomie ist ein für den Operateur vergleichsweise relativ einfach zu erlernendes Verfahren. Der Endopyelotomie-Katheter kann über ein standardisiertes Zystoskop eingeführt werden (Aslan und Preminger 1998).

In einer vergleichenden Untersuchung mit 83 antegraden Endopyelotomien und 66 retrograden Endopyelotomien war die Erfolgsrate der antegraden Endopyelotomie bei stein-

freien Patienten und primären Stenosen mit 89 % besser als mit 71 % bei der retrograden Endopyelotomie. Bei sekundären Stenosen war allerdings die Erfolgsrate der retrograden Endopyelotomie mit 83 % erfolgreicher als die antegrade Endopyelotomie mit 77 % Erfolgsrate. Die retrograde Endopyelotomie hatte eine kürzere Operationszeit und einen kürzeren Krankenhausaufenthalt und war außerdem kostengünstiger als die antegrade Endopyelotomie bei einer geringeren Komplikationsrate (0 % versus 26 %) (Shalhav et al. 1998).

#### 4.7.5. Laparoskopische Pyeloplastik

Die laparoskopische Pyeloplastik wurde entwickelt, um die hohen Erfolgsraten und Vorteile der offenen Pyeloplastik mit den Vorteilen eines minimal invasiven Eingriffs zu verbinden. Die laparoskopische Pyeloplastik erfordert große Erfahrung im laparoskopischen Operieren und kann daher derzeit nur von wenigen operativen Zentren durchgeführt werden (Chen et al. 1998, Moore et al. 1997, Janetschek et al. 2000 A und B, Tan 1999).

Der Eingriff erfolgt über drei Zugänge entweder über einen transperitonealen (Chen et al. 1998) oder einen retroperitonealen Zugang (Janetschek et al. 1996) und wird in Vollnarkose durchgeführt. Die Operationstechnik entspricht sonst im Wesentlichen der offenen Pyeloplastik: Es können kontinuierätserhaltende (Janetschek et al. 2000 A und B, Chen et al. 1998) und kontinuierätsunterbrechende (Moore et al. 1997, Tan 1999, Chen et al. 1998) Techniken angewendet werden. Ein präoperativ zystoskopisch eingeführter Ureterstent wird 4 Wochen postoperativ (Moore et al. 1997, Chen et al. 1998) bis zu 12 Wochen postoperativ (Brooks et al. 1995) entfernt.

Nach den momentan vorliegenden Ergebnissen können primäre und sekundäre Stenosen sowie hohe Insertionen des Ureters behandelt werden (Chen et al. 1998). Falls ein kreuzendes unteres Polgefäß vorhanden ist, kann dieses auf die andere Seite transpositioniert werden, um eine Kompression zu vermeiden. Im Falle einer hochgradigen Dilatation des Nierenbeckens kann dieses laparoskopisch reseziert werden, und eine begleitende Urolithiasis kann in gleicher Sitzung behoben werden (Moore et al. 1997, Chen et al. 1998).

Die Ergebnisse der laparoskopischen Pyeloplastik sind ähnlich erfolgreich wie die der offenen Pyeloplastik und liegen bei 97 % (Moore et al. 1997, Tan 1999), 98 % (Bauer et al. 1999) und 100 % (Brooks et al. 1995, Janetschek et al. 1996). Die Operationszeiten liegen meist noch über denen der offenen Pyeloplastik. In einer Studie von Moore und Mitarbeitern lag die Operationszeit bei 2,25 bis 8 Stunden (im Mittel bei 4,5 Stunden) (Moore et al. 1997).

Vorteile der laparoskopischen Pyeloplastik gegenüber einem offenen operativen Vorgehen sind eine geringere postoperative Morbidität, eine schnellere Rekonvaleszenzzeit und eine kürzere Dauer des Krankenhausaufenthalts (Brooks et al. 1995). Kontraindikationen für die laparoskopische Pyeloplastik sind eine schlechte Nierenfunktion, Harnwegsinfekte, Blutungsneigungen jeglicher Art und ein kleines intrarenales Nierenbecken (Chen et al. 1998).

#### **4.8. Retrograde Endopyelotomie - kritische Beurteilung der Ergebnisse**

##### 4.8.1. Operationsdaten und Invasivität der Methode

Die retrograde Endopyelotomie ist eine minimal-invasive Methode mit einfacher Durchführung für den behandelnden Arzt und vergleichsweise geringer Belastung für die Patienten. Die mittlere Operations- und Narkosedauer betrug an unserer Klinik 27 Minuten (10 bis 65 Minuten). Für die offene Pyeloplastik beträgt sie in den veröffentlichten Daten 165-300 Minuten und für die laparoskopische Pyeloplastik 210-510 Minuten (Brooks et al. 1995). Die Dauer des Klinikaufenthalts betrug bei unseren Patienten im Mittel 7,71 Tage. Die Patienten konnten nach der Endopyelotomie sehr schnell wieder zu ihren normalen Aktivitäten zurückkehren und waren nach der Entlassung aus dem Krankenhaus wieder arbeitsfähig. Auch die postoperativen Schmerzen sind im Vergleich mit allen anderen Operationsmethoden gering. Bei unserem Patientenkollektiv war eine Schmerzmedikation nur am Operationstag selbst nötig. Hier war die Gabe von Diclophenac 100 mg rektal bis zu 3 x postoperativ in allen Fällen ohne Komplikationen ausreichend.

Die Erfahrung, dass die Patienten unmittelbar postoperativ durch Schmerzen kaum beeinträchtigt sind, wird in einer Veröffentlichung von Preminger und Mitarbeitern bestä-



tigt. Bei weniger als der Hälfte der 66 Endopyelotomien in dieser Multicenterstudie wurde postoperativ überhaupt ein Schmerzmittel benötigt (Preminger et al. 1997).

In einer Untersuchung von Brooks und Mitarbeitern 1995 wurde die offene und laparoskopische Pyeloplastik mit der antegraden und retrograden Endopyelotomie verglichen. Bei Brooks wurde der Verbrauch von Morphin postoperativ für die offene und laparoskopische Pyeloplastik sowie für die antegrade und retrograde Endopyelotomie dokumentiert. Im Vergleich mit den anderen Methoden war bei der retrograden Endopyelotomie der geringste Schmerzmittelverbrauch zu registrieren. Insgesamt wurde hier die retrograde Endopyelotomie als die für die Patienten am wenigsten belastende Methode beschrieben. Die Belastung für die Patienten wurde gemessen an der postoperativ benötigten Menge an Schmerzmitteln, der durchschnittlichen Krankenhauszeit und der Zeit bis zur Wiederherstellung eines normalen Aktivitätsniveaus der Patienten. Die offene Pyeloplastik hatte in dieser Untersuchung die größte Invasivität, bei der einige Patienten sogar noch Jahre nach dem Eingriff über Narbenschmerzen klagten (Brooks et al. 1995).

Im Vergleich mit einer Multicenterstudie von Preminger und Kollegen mit 66 Endopyelotomien, lag die mittlere OP-Zeit in unserer Klinik mit 27 Minuten deutlich unter der in dieser Studie angegebenen mittleren OP-Zeit von 54 Minuten (Preminger et al. 1997). Unsere Dauer des durchschnittlichen Krankenhausaufenthalts war jedoch im Vergleich zu einigen amerikanischen Studien sehr hoch. Die mittlere Dauer des Krankenhausaufenthalts bei Nadler und Kollegen betrug 1,6 Tage (Nadler et al. 1996), bei Preminger und Kollegen 1,8 Tage (Preminger et al. 1997).

Dass die retrograde Endopyelotomie außerdem eine Methode mit relativ einfacher und problemloser Durchführung ist, zeigt sich daran, dass in Studien keine signifikanten Unterschiede in der Erfolgsrate bei den ersten durchgeführten Endopyelotomien einer Serie im Vergleich mit den letzten Endopyelotomien nachweisbar waren. Ebenso gab es keine signifikanten Unterschiede bezüglich der OP-Zeit und der Komplikationsrate bei den ersten im Vergleich mit den letzten Endopyelotomien einer Serie (Faerber et al. 1997).

#### 4.8.2. Komplikationen

Die Komplikationsrate in unserem Kollektiv ist zahlenmäßig vergleichbar mit anderen Studien in der Literatur (Schwartz und Stoller 1999, Tawfik et al. 1998, Faerber et al. 1997, Preminger et al. 1997, Nadler et al. 1996, Shalhav et al. 1998, Meretyk et al. 1992 A, Brooks et al. 1995). Blutungskomplikationen und schwere, potenziell lebensbedrohliche Komplikationen kamen jedoch, im Unterschied zu einigen anderen Studien, bei uns nicht vor, da Patienten mit nachgewiesenem kreuzendem Gefäß nicht mittels Endopyelotomie behandelt wurden. Es erscheint uns sinnvoll, die Gefahr einer schweren Blutungskomplikation auf diese Art zu minimieren, da dies die am meisten gefürchtete Komplikation der Endopyelotomie ist. Durch schwere Komplikationen würde der Vorteil der minimalen Invasivität dieses Eingriffs abgewertet. Darüber hinaus gibt es Hinweise darauf, dass bei kreuzenden Gefäßen ohnehin die Erfolgsrate schlechter ist (Tawfik et al. 1998).

Die Komplikationsrate in unserem Kollektiv war mit 22,2 % zwar etwas höher als bei einer Studie von Faerber und Mitarbeitern mit 15,6 %, jedoch kam es in dieser Studie zu zwei schweren Blutungen: Bei der Veröffentlichung von 32 retrograden Endopyelotomien kam es bei 2 Patienten zu postoperativem Fieber ohne Sepsis, bei einem Patienten zu Ileussympomatik, und bei 2 Patienten zu relevanten Blutungen mit Hämaturie und Flankenschmerzen, von denen eine transfusionspflichtig wurde (Faerber et al. 1997).

Bei unseren Patienten war die häufigste Komplikation eine postoperative Temperaturerhöhung ohne Sepsiszeichen: bei 8 Patienten (22,2 %) über einen Zeitraum von 1 bis maximal 3 Tagen Dauer, und bei einem Patienten protrahiert und rezidivierend über 6 Tage Dauer. In diesen Fällen wurde die perioperative Antibiotikum-Prophylaxe bis zur Entfieberung fortgesetzt, beziehungsweise gegebenenfalls nach Urinkultur testgerecht umgesetzt. Ein Patient hatte am 3. postoperativen Tag ein retroperitoneales Hämatom mit Flankenschmerzen entwickelt. Die Blutung war jedoch nicht Hb-wirksam gewesen. Eine Infektion bzw. Abszedierung konnte hier computertomografisch sowie klinisch ausgeschlossen werden und ist auch im weiteren Verlauf nicht aufgetreten. Das Hämatom bildete sich wieder zurück und der Patient hatte ein gutes postoperatives Ergebnis.

Um einen perioperativen Harnwegsinfekt oder gar ein infiziertes Hämatom bzw. Urinom an der Inzisionsstelle als Komplikation zu vermeiden, sollte nach Möglichkeit unmittelbar präoperativ eine Urinkultur angelegt werden, und der Eingriff streng nur bei sterilem Urinbefund durchgeführt werden. Zusätzlich ist eine perioperative Antibiotikum-

Prophylaxe zu empfehlen und wird von vielen Autoren durchgeführt (Faerber et al. 1997, Shalhav et al. 1998). In unserem Kollektiv war der fieberhafte Infekt die häufigste Komplikation. Ein Erklärungsversuch hierfür ist eine klinisch inapparente Keimbesiedlung der 4 Wochen präoperativ eingeführten Harnleiterschleife sowie eine Keimaszension bei der Endopyelotomie selbst. Eine komplette Keimfreiheit bei liegender Harnleiterschleife ist noch schwieriger zu erreichen, wenn es aufgrund einer infizierten Harnstauungsniere zur Diagnose kam. Eine präoperative Urinkontrolle mittels Urinstatus ist nur bedingt wertbar, da dieser nach unserer Erfahrung bei liegender Harnleiterschleife in den meisten Fällen pathologisch ist.

Welche Komplikationen bei Endopyelotomien grundsätzlich möglich sind, wurde in einer Untersuchung von Schwartz und Stoller im Jahr 1999 gezeigt. Dabei kamen bei 52 retrograden Endopyelotomien 5 schwerste Komplikationen vor. In 3 Fällen handelte es sich dabei um Blutungen bei Verletzung eines kreuzenden, unteren Nierenpolgefäßes. Diese mussten mittels Gabe von Blutkonserven und Embolisation des akzessorischen Gefäßes behandelt werden. In einem Fall kam es, bei einer Ureterotomie, zu einer schweren Blutung bei Laceration der rechten Ovarialvene, die mittels Laparotomie exploriert und ligiert werden musste. In einem anderen Fall ist der Koagulationsdraht des Endopyelotomie-Katheters intrakorporal gebrochen. Der Draht konnte jedoch ohne Verletzung des Ureters durch Drehbewegung des Katheters entfernt werden (Schwartz und Stoller 1999).

Ob man eine Angiografie zum Ausschluß eines akzessorischen Gefäßes bei jedem Patienten routinemäßig vor einer Endopyelotomie durchführen sollte, bleibt zu diskutieren. Die genaue Kenntnis der Gefäßanatomie bei jedem Patienten würde eventuell die Wahrscheinlichkeit einer akzidentellen, arteriellen Gefäßverletzung im Bereich des Ureterabgangs verringern. Auf der anderen Seite ist die Angiografie selbst eine für die Patienten relativ traumatisierende Untersuchung, die Komplikationen hervorrufen kann und wiederum den Vorteil der geringen Belastung durch die Endopyelotomie abwerten würde. Als neue Untersuchungsmethode kommt in diesen Fällen vor allem die computertomografische Angiografie in Frage. Die traumatisierende Katheterisierung entfällt hier, und der Informationsgehalt ist durch die dreidimensionale Darstellung sehr gut. Die Möglichkeit einer schweren Blutungskomplikation lässt sich jedoch trotz aller Vorichtsmaßnahmen nie ganz ausschließen, da auch kleinere venöse Gefäße ursächlich sein

können (Schwartz und Stoller1999). Aus unserer Sicht ist die Durchführung einer konventionellen oder computertomografischen Angiografie nur bei konkretem Verdacht auf ein kreuzendes arterielles Gefäß indiziert. Dieser Verdacht ergibt sich aufgrund eines typischen Befundes in der retrograden Ureteropyelografie mit dem Bild einer „strangartigen“, eher geradlinigen Kompression anstelle einer Stenose und/oder einer sichtbaren Pulsation im Bereich des Ureterabganges in der röntgenologischen Durchleuchtung. Bei Nachweis eines komprimierenden Gefäßes im Bereich des Ureterabganges mit den genannten Methoden wird der Patient nicht mittels Endopyelotomie behandelt. Nach diesem Prinzip wurden in unserer Klinik 5 Patienten von der Behandlungsmethode ausgeschlossen. Da in unserem Kollektiv keine Blutungskomplikationen vorkamen, sind wir der Meinung, dass dieses Vorgehen für die Patienten sicher ist und ihnen in den meisten Fällen eine weitere traumatisierende bzw. strahlenbelastende Untersuchung erspart bleibt.

#### 4.8.3. Ergebnisse/Erfolgsraten

Im Folgenden möchte ich auf die Interpretation der Untersuchungsergebnisse und auf das allgemeine Vorgehen in unserer Untersuchung näher eingehen. Am Ende des Kapitels soll dem ein Vergleich mit anderen Studien gegenübergestellt werden.

Um den Operationserfolg unmittelbar kontrollieren zu können, haben wir 6 Wochen postoperativ, nach Entfernung der protektiven Ureterschiene, bei allen Patienten eine retrograde Ureteropyelografie durchgeführt. Hier war bei 79,4 % der Patienten die Stenose im Vergleich zum Vorbefund deutlich dilatiert, und der Abfluss über den Ureter prompt sichtbar. Bei 2 Patienten musste die Endopyelotomie ein zweites mal durchgeführt werden, wobei es zu einem guten Ergebnis kam. Wenn man diese beiden Patienten miteinbezieht war es bei 85,3 % der Ureterabgangsenge in unserem Kollektiv mit der Endopyelotomie zu einem guten postoperativen Ergebnis gekommen. Darüber hinaus war der Grad der Harnstauung bei 85,3 % der Patienten im Vergleich zum Vorbefund rückläufig. Die Ergebnisse der ersten postoperativen Untersuchung wurden anhand der retrograden Ureteropyelografie in weit, mittelweit und eng mit promptem oder verzögertem Abfluss eingeteilt, um eine möglichst differenzierte Einteilung der Ergebnisse zu erhalten. Die Beurteilung und Einteilung der Ergebnisse ist naturgemäß subjektiv und

vom jeweiligen Untersucher abhängig, wurde jedoch in allen Fällen von sehr erfahrenen Urologen der Klinik durchgeführt.

Um eine Verlaufskontrolle der Ergebnisse zu bekommen, haben wir die Patienten zu einer Kontrolluntersuchung mittels Nierenzintigrafie wieder einbestellt. Es kamen 22 Patienten zur Nachuntersuchung, wobei der Zeitpunkt zwischen 1,73 und 31,76 Monaten nach Entfernung der Harnleiterschleife lag. Die unterschiedlich langen Zeiträume kamen zum einen aufgrund einer schlechten Compliance einiger Patienten zustande, zum anderen aufgrund der nachträglichen Einbestellung von 13 Patienten, welche vor Juli 1999 mittels Endopyelotomie behandelt wurden. Allen Patienten, die ab Juli 1999 zur Endopyelotomie in unserem Hause kamen, wurde eine Nachuntersuchung 2 Monate nach Entfernung der Harnleiterschleife dringend empfohlen.

Bei 11 Patienten war bei guter Nierenfunktion der Abfluss aus dem Nierenhohlraum prompt, mit T<sub>1/2</sub> unter 30 Minuten. Bei Patienten die nach 30 Minuten noch keine Aktivitätsausscheidung von über 50 % nachweisen konnten, wurde eine Aufnahme nach Miktion durchgeführt. Wenn in der Postmiktionsaufnahme die Aktivitätsausscheidung über 50 % war, und die Patienten beschwerdefrei waren, wurde dies ebenfalls als gutes Operationsergebnis gewertet. Die verzögerte Ausscheidung ist in diesen Fällen aufgrund der Dilatation des Nierenhohlraums zu erklären. Der bessere Abfluss nach Miktion bei 5 Patienten in unserem Kollektiv ist bei dilatiertem und schlecht tonisiertem Hohlraum durch zwei Faktoren zu erklären: Zum einen wirkt die Schwerkraft unterstützend auf den Abfluss aus dem Nierenbecken in den Ureter, da der erste Teil der Untersuchung zunächst in Rückenlage stattfindet und die Patienten zur Miktion aufstehen und zur Toilette gehen. Zum anderen muss das ohnehin schlecht tonisierte Nierenhohlraum nicht mehr gegen einen möglicherweise stärker werdenden intravesikalen Druck bei zunehmender Füllung arbeiten.

Patienten, bei denen das Hohlraum so stark dilatiert war, dass nach Miktion die Aktivitätsausscheidung immer noch unter 50 % lag, wurde zur forcierten Diurese Furosemid intravenös verabreicht. Bei 5 Patienten war die Aktivitätsabnahme über dem Nierenbecken innerhalb der folgenden 20 Minuten über 50 %, dies wurde ebenfalls als gutes Ergebnis gewertet.

Bei 2 Patienten war ein schlechter Abfluss nachweisbar mit gleichzeitiger Verschlechterung der seitenanteiligen Nierenfunktion auf unter 20 %. Die Einteilung dieser 2 Patien-

ten wurde in Gruppe IV vorgenommen, da der Auswascheffekt bei der schlechten Nierenfunktion nicht mehr zu werten ist. Damit hatten insgesamt 8,7 % der nachuntersuchten Patienten ein schlechtes und 91,3 % der Patienten ein gutes Operationsergebnis. Bei 7 Patienten (30,4 %) mit gutem Abfluss aus den Gruppen 1-3 war zusätzlich eine Verbesserung der seitenanteiligen Funktion der betroffenen Niere im Vergleich zur präoperativen Untersuchung eingetreten. Die Einteilung der Ergebnisse der Nierenzintigrafie in Grad I-IV haben wir vorgenommen, um wiederum die Ergebnisse differenzierter darstellen zu können. In den meisten Veröffentlichungen (Preminger et al. 1997, Nadler et al. 1996, Tawfik et al. 1998, Faerber et al. 1997) wird nur von guten und schlechten postoperativen Ergebnissen gesprochen. Die Erfolgskontrolle wird auch bei Preminger mittels Infusionsurogramm oder Nierenzintigramm durchgeführt. Genauere Angaben über die Ergebnisse der Nierenzintigrafie in den Veröffentlichungen würden die Interpretation für andere Urologen erleichtern, sind jedoch kaum vorhanden (Faerber et al. 1997, Preminger et al. 1997, Nadler et al. 1996, Tawfik et al. 1997). Die Interpretation der retrograden Kontrastmitteldarstellung oder des Infusionsurogramms bleibt immer relativ subjektiv und ist abhängig von der jeweiligen Erfahrung des untersuchenden Urologen. Daher sollte man die Möglichkeit, Untersuchungskriterien zu objektivieren, wie es mit der Nierenzintigrafie gelingt, so weit als möglich nutzen.

23 Patienten beantworteten einen Fragebogen zu Anamnese und Beschwerden. Schmerzen sollten auf einer Skala von 0 bis 10, wie von Nadler und Kollegen beschrieben, klassifiziert werden (Nadler et al. 1996). Bei keinem Patienten war es in der postoperativen Phase zu Harnwegsinfekten oder Urolithiasis gekommen. Bei 82,6 % der Patienten war entweder eine deutliche Besserung der Beschwerden mit maximaler Schmerzstärke 1 eingetreten oder sie waren vollkommen beschwerdefrei.

Bei 4 Patienten ist keine oder nur eine geringfügige bzw. zeitweise Verbesserung der Symptomatik eingetreten, dies entsprach in 2 Fällen auch den schlechten Befunden im Nierenzintigramm. Somit ist nach unserer Erfahrung bei Schmerzen meist auch ein morphologisches Korrelat zu finden. Andererseits waren zu Beginn 12,12 % der Patienten mit objektiv behandlungsbedürftigen Ureterabgangsenge in unserem Kollektiv asymptomatisch, und die Diagnose ein reiner Zufallsbefund. Somit scheint zumindest bei einem Teil der Patienten die Beschwerdesituation nicht aussagekräftig genug zu sein, um als

alleiniger Kontrollparameter zu fungieren. Bei der postoperativen Patientenbetreuung sollten nach unserer Meinung immer auch objektive Parameter erhoben werden.

Den Zeitraum von 2 Monaten nach Harnleiteschienenentfernung für die erste Nachuntersuchung haben wir willkürlich gewählt. Nach dieser Zeit sollte einerseits die Wundheilung größtenteils abgeschlossen sein, sodass die Wahrscheinlichkeit einer weiteren Vernarbung mit Restenose mutmaßlich geringer wird, andererseits erscheint die Regenerationsfähigkeit der Nierenfunktion im Falle einer Restenose nach einem Zeitraum von 2 Monaten potenziell noch möglich (siehe Kapitel 4.3.). Andere Arbeitsgruppen wählten ähnliche Zeiträume für die erste Nachuntersuchung von 2 bis 6 Wochen nach Entfernung der Harnleiterschiene (Faerber et al. 1997, Preminger et al. 1997).

In einer Langzeitstudie von Nadler und Kollegen traten alle Rezidive innerhalb von einem Jahr nach der Endopyelotomie auf (Nadler et al. 1996). Eine Nachuntersuchung ein Jahr postoperativ scheint somit ebenfalls sinnvoll zu sein. Im Falle einer asymptomatischen Stenose kann eine alleinige Kontrolle nach einem Jahr jedoch für den Erhalt der Nierenfunktion zu spät sein (siehe Kapitel 1.3.).

Wenn man den Verlauf der Patienten in unserem Kollektiv betrachtet (siehe Kapitel 3.3.5.), hatten von 19 Patienten mit promptem Kontrastmittelabfluss in der retrograden Ureteropyelografie unmittelbar nach Entfernung der Harnleiterschiene, in der Nachuntersuchung mittels Nierenzintigrafie zwei Monate später insgesamt 18 Patienten ein ebenfalls gutes postoperatives Ergebnis (Gruppen II, II und III). Bei einem Patienten mit zunächst promptem Kontrastmittelabfluß in der Ureteropyelografie war jedoch zwei Monate später in der Nierenzintigrafie eine Obstruktion mit seitenanteiliger Funktionsabnahme nachzuweisen (Gruppe IV). Von den 3 Patienten, die in der ersten Untersuchung mittels Ureteropyelografie einen grenzwertig verzögerten Abfluss aus dem Nierenhohlraum zeigten, hatten 2 ein gutes postoperatives Ergebnis mit prompter Aktivitätsabnahme über dem Nierenhohlraum nach Gabe von Furosemid (Gruppe III). Bei einem Patienten mit verzögertem Kontrastmittelabfluss in der Ureteropyelografie war in der Nierenzintigrafie ebenfalls eine Obstruktion mit seitenanteiliger Funktionsverschlechterung nachzuweisen (Gruppe IV).

Für die Tatsache, dass 2 Patienten mit zunächst kontrollbedürftigem, postoperativem Ergebnis in der Ureteropyelografie anschließend in der Nierenzintigrafie 2 Monate später ein gutes Ergebnis hatten, sind folgende Ursachen denkbar: Zum einen ist die Beurtei-

lung der Abflussverhältnisse in der retrograden Ureteropyelografie subjektiv und wird je nach Erfahrung des Untersuchers etwas unterschiedlich ausfallen. Darüber hinaus kann die Beurteilbarkeit des Ureterabgangs und des Abflusses bei dilatiertem Hohlsystem problematisch sein. Die Nierenzintigrafie hingegen hat Beurteilungskriterien, die eine objektivere Bewertung, unabhängig vom Grad der Dilatation des Nierenbeckens, ermöglichen. Zum anderen könnte sich der Abfluss postoperativ tatsächlich verbessert haben. Es könnte beispielsweise eine Verschwellung der ureteralen Schleimhaut aufgrund der Wundheilung oder der vormals liegenden Harnleiterschiene vorgelegen haben, welche sich 2 Monate nach Entfernung der Harnleiterschiene zurückgebildet hat und einen besseren Abfluss zur Folge hat.

Von den 2 Patienten mit schlechtem postoperativem Ergebnis in der Nierenzintigrafie hatte ein Patient in der retrograden Ureteropyelografie einen prompten Kontrastmittelabfluss. Die Erklärung hierfür könnte eine zunehmende Vernarbung im Bereich des Ureterabgangs sein, welche den Abfluss im weiteren Verlauf wieder verschlechtert hat. Der andere Patient mit schlechtem Ergebnis in der Nierenzintigrafie hatte bereits in der ersten postoperativen Untersuchung mittels retrograder Ureteropyelografie einen grenzwertig verzögerten Kontrastmittelabfluss.

Da in den meisten Fällen das Ergebnis bei der Ureteropyelografie mit dem Ergebnis der Nierenzintigrafie übereinstimmt, und außerdem Patienten mit sehr schlechtem postoperativem Ergebnis sofort herausgefiltert werden können, ist eine sofortige Untersuchung nach Entfernung der Harnleiterschiene empfehlenswert. Eine weitere Nachuntersuchung ist nach unseren Ergebnissen unbedingt nötig, da sich die Ergebnisse einiger Patienten postoperativ verändern können. Eine sofortige Revision wäre bei 2 Patienten unseres Kollektivs übereilt gewesen, da sich der Abfluss im weiteren Verlauf verbessert hat. Auf der anderen Seite muss man einen Zeitraum für die Nachuntersuchung wählen, bei der eine eventuelle Funktionsverschlechterung der Niere noch reversibel ist.

Eine Nachuntersuchung ist nach unserer Meinung für den Erhalt der Nierenfunktion von größter Wichtigkeit. Für die Häufigkeit der Nachuntersuchung muss das richtige Maß gefunden werden, um einerseits engmaschig genug zu bleiben, um eine irreversible Funktionsverschlechterung zu verhindern, und um andererseits die Patienten nicht zu überfordern und damit die Compliance zu gefährden. Gerade bei Beschwerdefreiheit ist die Compliance der Patienten nicht immer gut. In unserem Kollektiv sind von 34 Patienten



trotz Anschreiben und telefonischer Benachrichtigung nur 22 Patienten zur Nachuntersuchung erschienen, und von 23 wurde der Fragebogen beantwortet. Wenn man die Nachuntersuchungen von Anfang an bei der Aufklärung des Patienten als Teil der Methode darstellt, wird diese nach unserer Erfahrung am besten akzeptiert.

Was die Erfolgsraten anbelangt, so sind unsere Ergebnisse mit denen anderer Studien vergleichbar: Von Preminger und Kollegen wurden 1997 in einer Multicenterstudie die Ergebnisse von 66 Endopyelotomien als bisher größte Fallzahl veröffentlicht. Die Gesamterfolgsrate betrug hier für die retrograde Endopyelotomie 77 % (72 % für primäre und 100 % für sekundäre Ureterabgangsenge). 62 % der Patienten wurden über mindestens 6 Monate und 38 % über mindestens 1 Jahr beobachtet. Der Erfolg wurde mittels Ausscheidungsurogramm, Nierenzintigrafie und/oder Whitaker-Test kontrolliert.

In einer Studie von Faerber und Kollegen 1997 wurden 32 Patienten mittels retrograder Endopyelotomie behandelt. Bei einer mittleren Beobachtungszeit von 14 Monaten (3-28 Mon.) waren postoperativ 87,5 % der Patienten symptomfrei, und in der objektiven Kontrolle mittels Kontrastmitteldarstellung oder Nierenzintigrafie war keine Obstruktion mehr nachweisbar. Die Kontrolle wurde mittels retrograder Ureteropyelografie 6 Wochen postoperativ durchgeführt. Anschließend wurden nach 6 Monaten und dann jährlich subjektive (Beschwerden) und objektive (Infusionsurogramm oder Nierenzintigrafie) Daten erhoben.

Der längste Beobachtungszeitraum nach retrograder Endopyelotomie in der aktuellen Literatur wurde von Nadler und Kollegen 1996 veröffentlicht. Es wurden 28 Patienten über einen Zeitraum von mindestens 2 Jahren postoperativ beobachtet. 17 der 28 Patienten gaben langfristig eine signifikante Verbesserung der Symptomatik von über 50 % oder keine Beschwerden an. In dem Kollektiv waren 23 primäre und 5 sekundäre Stenosen enthalten. 26 Patienten wurden mittels Nierenzintigrafie oder Whitaker-Test nachuntersucht. Über einen Zeitraum von 2 Jahren postoperativ hatten dabei 21 Patienten (81 %) ein gutes Ergebnis. Die Erfolgsrate war bei den 5 sekundären Stenosen 100 % und bei den primären Stenosen 78 %. Die Rezidive bei 4 Patienten in diesem Kollektiv sind nach 4-10 Monaten (im Mittel 7,8 Mon.) postoperativ aufgetreten (Nadler et al. 1996).

Von allen genannten Autoren wird die Methode als einfach durchführbar, sicher und effektiv empfohlen (Preminger et al. 1997, Faerber et al. 1997, Nadler et al. 1996).

#### 4.8.4. Grad der Harnstauung

Bei geringer bis mittelgradiger Harnstauung (Grad a-d) waren die Endopyelotomien in unserem Kollektiv zu 100 % erfolgreich. Bei hochgradiger Harnstauung (Grad e-f) waren nur 75 % der Endopyelotomien erfolgreich. Die Erfolgsrate war also in unserem Kollektiv bei hochgradiger Harnstauung schlechter. Dies könnte mit der histologischen Gewebeveränderung (bindegewebige Umwandlung etc., siehe Kapitel 4.3.) des Nierenhohlsystems bei länger bestehender Harnstauung zusammenhängen.

Für die statistische Auswertung wurden die Gruppen mit geringer bis mittelgradiger Harnstauung zusammengefasst und gegen die Gruppe mit hochgradiger Harnstauung ausgetestet. Es ergab sich hierbei ein signifikanter Unterschied bezüglich der Erfolgsrate für die Gruppe mit hochgradiger Harnstauung. Weiterhin wurden die Gruppen mit mittelgradiger und hochgradiger Harnstauung zusammengefasst und gegen die Gruppe mit geringer Harnstauung ausgetestet. Es ergab sich hierbei kein statistisch signifikanter Unterschied bezüglich der Erfolgsrate.

In einer Studie von Van Cangh und Kollegen waren die Ergebnisse bei hochgradiger Harnstauung ebenfalls schlechter als bei geringer Harnstauung. Der Grad der Harnstauung wurde präoperativ in mild bis moderat (40 % der Patienten) und stark bis extrem (60 % der Patienten) unterteilt. Bei einer Gesamterfolgsrate von 69 % ergab sich für die milde bis moderate Hydronephrose eine Erfolgsrate von 81 % und für die starke bis extreme Hydronephrose im Vergleich eine Erfolgsrate von nur 60 %. Van Cangh empfiehlt, Patienten mit höhergradiger Hydronephrose nicht mittels Endopyelotomie zu behandeln, da hier eine schlechtere Erfolgsrate zu erwarten ist (Van Cangh et al. 1994).

Um die Erfolgsrate zu optimieren, könnte man nun die Patienten mit hochgradiger Harnstauung ausschließen. Bei einer Erfolgsrate von ca. 60-70 % (70,5 % in unserem Kollektiv und 60 % bei Van Cangh und Kollegen) hat der Patient jedoch beträchtliche Chancen auf ein gutes postoperatives Ergebnis. Hier müssen Alter, Begleiterkrankungen, Lebenssituation des Patienten sowie individuelle Compliance in die Entscheidung miteinbezogen werden. Nach unserer Meinung ist aufgrund der relativ geringen Belastung für den Patienten durch den minimal invasiven Eingriff, im Vergleich zur offenen Pyeloplastik, ein Behandlungsversuch mit engmaschiger postoperativer Kontrolle in vielen Fällen durchaus zu vertreten.

#### 4.8.5. Hohe Insertion

Normalerweise inseriert der Ureter am tiefsten Punkt des Nierenbeckens, um einen optimalen Abfluss zu gewährleisten. Ureterabgangsenge sind häufig assoziiert mit einer sogenannten hohen Insertion des Ureters, bei der der Ureter hoch und häufig schräg verlaufend in das dilatierte Nierenbecken inseriert. Die Ätiologie der hohen Insertion ist nicht eindeutig geklärt. Es könnte sich hierbei um eine embryonale Fehlentwicklung handeln oder um eine sekundäre Veränderung aufgrund einer zunehmenden Dilatation des Nierenbeckens bei Obstruktion. Eine Hypothese lautet, dass es sich bei der Verschiebung des Ureterabgangs durch ein Absinken und Rotieren der Niere aufgrund der zunehmenden Dilatation des Nierenbeckens handeln könnte (Park and Bloom 1998). Wenn also die hohe Insertion nicht die Ursache der Obstruktion wäre, so könnte sie doch für die Progression der Obstruktion eine Rolle spielen. Von Koff wurde diese Anomalie als extrinsische Ursache einer Obstruktion kategorisiert (Koff 1990).

Bei normotoper Insertion des Ureters war die Endopyelotomie bei unserem Kollektiv in 89,7 % erfolgreich. Demgegenüber war die Endopyelotomie bei hoher Insertion des Ureters in 80 % erfolgreich. In der statistischen Auswertung war der Unterschied bezüglich der Erfolgsrate bei hoher Insertion versus normotoper Insertion des Ureters nicht signifikant.

In einer Studie von Shalhav und Kollegen wurde bei hoher Insertion des Ureters und primärer Stenose mit der (antegraden und retrograden) Endopyelotomie eine Erfolgsrate von 70 % erzielt (Shalav et al. 1998). Die Endopyelotomie bei hoher Insertion wird von Shalhav als Therapie der ersten Wahl empfohlen, mit leichter Tendenz zur antegraden Endopyelotomie, da hier nach Meinung des Autors zur genauen Ortung des Stenosebereichs eventuell besser unter Sicht inzidiert werden sollte. Die Autoren Jarret und Smith sehen ebenfalls die hohe Insertion nicht als Kontraindikation für die Endopyelotomie an (Jarret und Smith 1995).

#### 4.8.6. Primäre und sekundäre Ureterabgangsenge

Eine angeborene oder primäre Ureterabgangsenge bezeichnet eine idiopathische Stenose, als erworbene oder sekundäre Ureterabgangsenge bezeichnet man Stenosen die post-traumatisch, postentzündlich oder postoperativ entstanden sind (Stroom et al. 2002).

Bei 31 Patienten in unserem Kollektiv lagen primäre Ureterabgangsenge vor, bei 3 Patienten handelte es sich um sekundäre Ureterabgangsenge. Bei 2 Patienten war es nach vorausgegangener Pyeloplastik zu einem Stenoserezidiv gekommen, bei einer Patientin war eine Stenose nach antegrader Endopyelotomie aufgetreten. Alle 3 Patienten mit sekundärer Ureterabgangsenge hatten ein gutes postoperatives Ergebnis. Bei den Patienten mit primärer Ureterabgangsenge war die Erfolgsrate 87,1 %. In der statistischen Auswertung war der Unterschied bezüglich der Erfolgsrate bei primären Stenosen versus sekundären Stenosen nicht signifikant.

Von anderen Arbeitsgruppen sind ebenfalls gute Ergebnisse bei sekundären Ureterabgangsstenosen erzielt worden. In den meisten Studien haben die sekundären Ureterabgangsenge eine bessere Erfolgsrate als die primären (Kletscher et al. 1995, Preminger et al. 1997). In einer Multicenterstudie von Preminger und Kollegen war die Erfolgsrate bei 52 primären Ureterabgangsenge 72 % und bei 14 Patienten mit sekundären Ureterabgangsenge 100 % (Preminger et al. 1997).

In einer Veröffentlichung von Shalhav und Mitarbeitern wurden bei primären und sekundären Ureterabgangsenge gleiche hohe Erfolgsraten mit der Endopyelotomie erzielt (Shalhav et al. 1998).

#### 4.8.7. Kreuzende Gefäße

Es können bei der arteriellen Versorgung der Nieren zwei Anomalien unterschieden werden: „aberrierende“ und „akzessorische“ Gefäße. Der Terminus „aberrierend“ steht für Gefäße, welche nicht aus der Aorta oder der Nierenarterie entspringen (Graves 1954), diese sind sehr selten. Der Terminus „akzessorisch“ steht für die Äste, die direkt aus der Aorta, oder aus der Arteria renalis entspringen und die Niere arteriell versorgen. Die letzteren sind wesentlich häufiger und ziehen in der Mehrzahl der Fälle zum unteren Nierenpol (Anson und Kurth 1955). Ein solches Gefäß kann Ursache einer Kompression des

Ureterabgangs sein (Fraley 1966). Gefäße, die den Ureterabgang kreuzen, kommen in 24 bis 53 % der Fälle bei Ureterabgangsenge vor (Barnett und Stephens 1962, Park und Bloom 1998, Chen et al. 1998). In einer Veröffentlichung von Sampaio wurden 546 menschliche Nieren bei Verstorbenen präpariert, um die Gefäßanatomie im Bezug auf den Ureterabgang zu beschreiben. Hierbei ist in 65 % der Fälle eine prominente Arterie oder Vene gefunden worden, die in direkter Nachbarschaft zum Ureterabgang liegt. In 45 % dieser Fälle handelte es sich dabei um eine untere Segmentarterie (Sampaio 1998).

Das kreuzende Gefäß könnte entweder ursächlich für die Stenose sein oder lediglich anatomisch mit der Ureterabgangsenge assoziiert sein. In beiden Fällen ist das Gefäß wichtig, da es schwer wiegende Komplikationen bei der Endopyelotomie verursachen kann.

In einigen Veröffentlichungen sind schwere Blutungskomplikationen bei Endopyelotomien beschrieben worden (Castaneda und Hernandez-G. 1996, Strem und Geisinger 1995, Wagner et al. 1996, Jarrett und Smith 1995). Daher ist bezüglich der Patientenselektion für die Endopyelotomie die Gefäßsituation die am häufigsten diskutierte Problematik (Clayman et al. 1996, Faerber et al. 1997, Smith 1997).

Der Verdacht auf ein den Ureter kreuzendes Gefäß ergibt sich aus dem Befund der retrograden Ureteropyelografie: Eine „strangartige“, eher geradlinige Kompression des Ureterabgangs beim Einspritzen des Kontrastmittels anstelle einer Stenose kann einen Hinweis geben. Ebenso sichtbare Pulsationen im Bereich des Ureterabgangs in der Röntgendurchleuchtung. Bei Verdacht auf ein kreuzendes unteres Nierenpolgefäß wurde in unserer Untersuchung zum Ausschluss eine konventionelle oder computertomografische Angiografie durchgeführt. Seit Beginn der Studie wurden auf diesem Wege 5 Patienten mit kreuzenden Gefäßen bei Ureterabgangsenge identifiziert. Falls ein kreuzendes Gefäß vorlag, wurden die Patienten in unserer Klinik nicht mittels Endopyelotomie behandelt, sondern unterzogen sich einer offenen Pyeloplastik. Aus diesem Grund gab es möglicherweise in unserem Kollektiv keine relevanten Blutungskomplikationen. In unserem Vorgehen sahen wir uns außerdem bestätigt, da in anderen Studien für Patienten mit kreuzenden Gefäßen zudem ein schlechtes Outcome nach Endopyelotomien beschrieben wurde. In einer Veröffentlichung von Van Cangh und Kollegen wurde vor jeder antegraden Endopyelotomie routinemäßig ein Angiogramm durchgeführt. Von 67 Patienten ließ sich bei 26 (39 %) ein kreuzendes Gefäß in unmittelbarer Nachbarschaft des Ureterabgangs nachweisen. Bei einer Gesamterfolgsrate von 69 % war die Erfolgsrate bei nach-

weisbarem kreuzendem Gefäß 42 %, gegenüber 86 % bei nicht nachweisbarem kreuzendem Gefäß. Van Cangh empfiehlt das routinemäßige präoperative Angiogramm, um Patienten mit kreuzendem Gefäß nicht mittels Endopyelotomie zu behandeln (Van Cangh et al. 1994).

In einer Studie von Tawfik und Kollegen wurden 32 Patienten mittels ureterskopischer Endopyelotomie behandelt. Intraoperativ wurde vor der Inzision ein endoluminaler Ultraschall zur Identifizierung eines kreuzenden Gefäßes im Bereich des Ureterabgangs angewendet. Ein Gefäß im Bereich des Ureterabgangs wurde bei 10 (31 %) der Patienten gefunden. Die Inzision konnte anschließend gezielt in eine andere Richtung durchgeführt werden und das Gefäß damit geschont werden. Die Gesamterfolgsrate in dieser Studie lag bei 87,5 %. Die Erfolgsrate war bei Patienten mit nachgewiesenem kreuzendem Gefäß 77,7 % und bei Patienten ohne Gefäß 100 %.

Nicht alle Veröffentlichungen jedoch bestätigen ein schlechtes Outcome von Endopyelotomien bei Nachweis von kreuzenden Gefäßen (Kletscher et al. 1995, Gupta et al. 1997). In einer Arbeit von Gupta und Mitarbeitern wurden 401 antegrade Endopyelotomien durchgeführt. Bei 45 von 60 nicht erfolgreichen Ergebnissen war eine periureterale Fibrose zu finden. Darüber hinaus waren schlechte Ergebnisse mit dem Grad der Hydro-nephrose und schlechter Nierenfunktion korreliert, jedoch nicht mit dem Vorhandensein von kreuzenden Gefäßen (Gupta et al. 1997).

#### 4.8.8. Nierenfunktion

Bei 2 Patienten mit einer schlechten präoperativen Nierenfunktion von 25-30 % Seitenanteil der betroffenen Niere war die Endopyelotomie in 100 % erfolgreich. Bei 5 Patienten mit mittelmäßiger seitenanteiliger Funktion von 30-40 % waren 80 % der Endopyelotomien erfolgreich. Bei einer guten seitenanteiligen Nierenfunktion von 40-50 % bei 12 Patienten war die Erfolgsrate vergleichsweise gering mit nur 75 %. Bei 8 Patienten mit über 50 % Seitenanteil war die Erfolgsrate 100 %. In der statistischen Auswertung wurden die Gruppen mit 25-40 % und 40->50 % seitenanteiliger Nierenfunktion zusammengefasst und gegeneinander ausgewertet. Es ergab sich hier kein statistisch signifikanter Unterschied der beiden Gruppen bezüglich der Erfolgsrate. Aufgrund der ungleichen zahlenmäßigen Verteilung der Patienten mit guter und

zahlenmäßigen Verteilung der Patienten mit guter und schlechterer Nierenfunktion lassen sich hier keine ursächlichen Rückschlüsse ziehen. Eine schlechtere Erfolgsrate bei schlechter Nierenfunktion lässt sich an diesem kleinen Kollektiv nicht nachweisen. Allerdings gab es in unserem Kollektiv keinen Patienten mit einer seitenanteiligen Funktion von unter 25 %. Umgekehrt ist ein schlechteres Outcome bei guter Nierenfunktion (40-50 %) nicht zu erwarten, da dies einem Normalbefund entspricht. Die schlechtere Erfolgsrate bei einer seitenanteiligen Nierenfunktion von 40-50 % in unserem Kollektiv ist daher mutmaßlich zufällig.

In einer Veröffentlichung von Shalhav und Kollegen war bei 9 Patienten mit schlechter Nierenfunktion (14 –25 % Seitenanteil) die Erfolgsrate 78 % versus 85 % bei 54 Patienten mit mäßiger bis guter Nierenfunktion (größer als 25 %). Nach Meinung des Autors ist die Endopyelotomie für eine schlechte Nierenfunktion als Therapie der ersten Wahl zu empfehlen, da der Unterschied in der Erfolgsrate zu vernachlässigen war (Shalhav et al. 1998).

Andere Studien haben schlechtere Ergebnisse von Endopyelotomien bei geringer Nierenfunktion nachgewiesen, sodass Unklarheit besteht, bei welcher Nierenfunktion eine Endopyelotomie indiziert ist, beziehungsweise ein gutes postoperatives Ergebnis noch zu erwarten ist (Gupta et al. 1997, Kavoussi et al. 1993, Meretyk et al. 1990, Thomas et al. 1993). In jedem Falle sollte bei stark verminderter Nierenfunktion der betroffenen Seite eine Nierenfunktionsszintigrafie mit ausreichendem Zeitabstand zur Entlastung der Ste-nose wiederholt werden, da eine Regenerationsfähigkeit der Niere besteht. Hierzu möchte ich ein konkretes Beispiel aus unserem Patientenkollektiv nennen: Bei dem 31-jährigen Patienten war aufgrund einer Routineuntersuchung zufällig eine asymptomatische Harnstauung bei Ureterabgangsenge diagnostiziert worden. Im anschließend durchgeführten Nierenszintigramm war die seitenanteilige Funktion der betroffenen Niere mit 14 % Seitenanteil der Gesamtfunktion deutlich erniedrigt. Anschließend wurde die Niere mittels Harnleiterschleife entlastet und nach 7 Tagen erneut eine Nierenszintigrafie durchgeführt. Die Funktion der betroffenen Nieren lag nun bei 53 % Seitenanteil der Gesamtfunktion.

Alle Patienten in unserem Kollektiv hatten eine seitenanteilige Nierenfunktion von über 25 %. Bei irreversibel geringerer Nierenfunktion ist jedoch ein Behandlungsversuch mit

der Endopyelotomie eventuell zu rechtfertigen, falls keine sonstigen Risikofaktoren bei dem Patienten vorhanden sind.

#### 4.8.9. Urolithiasis

Eine Urolithiasis war bei 18,18 % der Patienten mit Ureterabgangsengen in unserem Kollektiv entweder früher oder zum Zeitpunkt der Diagnose vorgekommen. Alle Patienten in unserem Kollektiv waren zum Zeitpunkt der Endopyelotomie steinfrei. Um eine korrekte Durchführung zu gewährleisten, muss eine bestehende Urolithiasis bei Ureterabgangsenge vor einer retrograden Endopyelotomie mittels ESWL, konservativem Steinabgang, transurethraler oder perkutaner Steinextraktion behandelt werden. Falls eine perkutane Operation notwendig wäre, bedeutete dies für den Patienten vor der retrograden Endopyelotomie einen zusätzlichen Eingriff. Im Falle eines solitären Harnleitersteins hingegen ist eine ureteroskopische Steinextraktion im gleichen Eingriff mit der retrograden Endopyelotomie zwar denkbar, jedoch in diesem Fall schwieriger durchzuführen, da der Ureter normalerweise durch einen präoperativ eingeführten Doppel-J-Katheter dilatiert werden muss, um intraoperativ den Acucise-Katheter passieren zu lassen. Bei der antegraden Endopyelotomie, der laparoskopischen und konventionellen Pyeloplastik besteht die Möglichkeit, eine Nephrolithiasis im gleichen Eingriff mitzubehandeln (Cassis et al. 1991, Rutchik und Resnick 1998). In einer vergleichenden Studie der antegraden und retrograden Endopyelotomie wird von Shalhav und Kollegen empfohlen, Patienten bei gleichzeitig bestehender Urolithiasis mit der antegraden Endopyelotomie zu behandeln, da hier die Erfolgsrate in dem untersuchten Kollektiv etwas besser war (93 % versus 100 %). In dieser Studie lag bei 13,4 % der Patienten mit Ureterabgangsenge gleichzeitig eine Urolithiasis vor (Shalhav et al. 1998).



#### 4.8.10. Kontrastmittel-Extravasat

Das Austreten von Kontrastmittel in den periureteralen Raum ist bei der retrograden Endopyelotomie der Beweis für eine wandübergreifende Inzision des Ureters. Neben dem Kontrastmittel-Extravasat hat man jedoch auch die Möglichkeit, über die veränderte Konfiguration des Tamponadeballons am Endopyelotomie-Katheter eine suffiziente Inzision zu kontrollieren. Bei unseren Patienten war ein Kontrastmittel-Extravasat in der röntgenologischen Durchleuchtung bei 26 Endopyelotomien sichtbar, bei 10 Endopyelotomien nicht sichtbar. 88,5 % der Eingriffe bei sichtbarem Extravasat waren erfolgreich und 70 % der Eingriffe bei nicht nachweisbarem Extravasat waren ebenfalls erfolgreich. Der Unterschied in der Erfolgsrate bei sichtbarem und nicht sichtbarem Extravasat war statistisch nicht signifikant. Eine schlechtere Erfolgsrate bei nicht sichtbarem Extravasat war in unserem Kollektiv nicht nachweisbar. Nach unserer Meinung sollte man somit ein Kontrastmittel-Extravasat als Erfolgskontrolle bei dem Eingriff nicht unbedingt fordern. Eine komplette Wandinzision des Ureters muss nicht in jedem Fall in Form eines Extravasates sichtbar werden. Wenn man aber das Austreten von Kontrastmittel in dem periureteralen Raum (z.B. durch wiederholtes Einspritzen des Kontrastmittels) forciert, kann es möglicherweise zu Urinomen, Infekten und in der Folge eventuell zu periureteraler Fibrosierung kommen. Dies kann zum einen das postoperative Ergebnis verschlechtern, zum anderen kann dies zu schwierigen Operationsverhältnissen führen, falls eine offene oder laparoskopische Pyeloplastik, im Falle eines Rezidivs, notwendig werden sollte. Die Konfiguration des mit Kontrastmittel gefüllten Tamponadeballons ist jedoch genau zu beachten. Die „Taille“ an der Stelle der ehemaligen Stenosierung sollte verschwunden sein.

#### 4.8.11. Länge der Stenose

Bei 4 langstreckigen Stenosen (>1cm) in unserem Kollektiv waren 3 Endopyelotomien erfolgreich, eine hatte ein schlechtes postoperatives Ergebnis. Bei 30 kurzstreckigen Stenosen (< 1cm) waren 27 Endopyelotomien erfolgreich verlaufen, und 3 nicht erfolgreich. In der statistischen Auswertung war der Unterschied bezüglich der Erfolgsrate bei langstreckigen versus kurzstreckigen Stenosen statistisch nicht signifikant. Keine Stenose in unserem Kollektiv war jedoch über 2 cm lang. In anderen Studien in der Literatur waren schlechtere Erfolgsraten bei Stenosen über 2 cm Länge aufgetreten, so dass die Stenose über 2 cm Länge von verschiedenen Autoren als Kontraindikation für eine Endopyelotomie bezeichnet wurde (Preminger et al.1997, Van Cangh et al. 1990, Gupta et al. 1997, Thomas et al. 1993).

#### 4.8.12. Allgemeine Probleme bei der retrograden Endopyelotomie

In unserem Kollektiv wurde 4 Wochen präoperativ ein mindestens 8 Charriere starker Ureterkatheter platziert, um den Ureter zu dilatieren, das Einführen des Endopyelotomie-Katheters intraoperativ zu erleichtern und außerdem die gestaute Niere zu entlasten.

Postoperativ wurde bei allen Patienten ein 10-12 Charriere starker Ureterkatheter über 6 Wochen belassen wie in der Arbeit von Davis empfohlen (Davis et al. 1948). Der Katheter sollte im Bereich der ehemaligen Stenose möglichst großlumig sein, um das Ureterlumen offen zu halten. Zu diesem Zweck wurden spezielle Endopyelotomie-Stents hergestellt, welche im oberen Bereich großlumiger sind als im unteren Bereich. Diese speziellen Katheter werden von einigen Autoren verwendet (Kletscher et al. 1995, Faerber et al. 1997, Preminger et al. 1997, Nadler et al. 1996).

In den veröffentlichten Studien beträgt die präoperative Stent-Verweildauer zwischen einer und 4 Wochen (Faerber et al. 1997, Nadler et al. 1996, Preminger et al. 1997, Merytyk et al. 1992 B). Die präoperative Stent-Verweildauer ist von Bedeutung, da der Ureter im Bereich der Stenose dilatiert wird, damit intraoperativ der 10 Charriere starke Endopyelotomie-Katheter eingeführt werden kann. Im Falle einer infizierten Harnstauungsniere ist eine antibiotische Behandlung bis zur Keimfreiheit bei liegender Harnleiterschleimhaut vor der Endopyelotomie unbedingt nötig. Im Falle einer präoperativ festgestell-

ten Einschränkung der seitenanteiligen Nierenfunktion ist es ebenfalls sinnvoll, die Entlastung der Niere über einen Zeitraum von mindestens einer Woche präoperativ zu belassen, um feststellen zu können, in welchem Ausmaß die Nierenfunktion noch regenerationsfähig ist. Bei Ureterabgangsenge ohne Infektzeichen und mit guter Nierenfunktion wäre jedoch eine Endopyelotomie ohne vorherige Ureterschienung prinzipiell denkbar, falls sich der Endopyelotomie-Katheter über den stenosierten Bereich hinaus vorschieben lässt. Die Notwendigkeit präoperativ zunächst aus den genannten Gründen eine Harnleiterschleife einzulegen, wird von einigen Autoren als Nachteil angesehen, da die Endopyelotomie hierdurch zu einem dreizeitigen Eingriff wird (Bagley et al. 1994, Cohen et al. 1996).

Die beste Stentgröße und die beste Verweildauer postoperativ ist bisher nicht bekannt. In einer Untersuchung von Kletscher 1995 wurden bei 50 Endopyelotomien bei ungefähr der Hälfte der Patienten ein 14/7 Charriere starker Endopyelotomie-Stent und bei der anderen Hälfte ein 8,5/8,0 Charriere starker Stent eingelegt. In diesem Kollektiv war aufgrund der Stentgröße kein Einfluss auf die Erfolgsrate nachzuweisen (Kletscher et al. 1995). Bei Preminger und Kollegen hatten 79 % der Patienten einen 14/7 Charriere Endopyelotomie-Stent und 21 % einen normalen 6 oder 7 Charriere starken Endopyelotomie-Stent. Die Ureterschleifen blieben postoperativ im Mittel 5,2 Wochen in situ.

Bei unserer Untersuchung wurde postoperativ für 24-36 Stunden ein Harnblasenkatheter eingelegt, um einen Reflux über den Ureterstent bei voller Blase und damit möglicherweise eine Urinextravasation an der Inzisionsstelle zu vermeiden. Von Davis wird in der Erstveröffentlichung einer Pyelotomie eine Nierenfistel als postoperative Harnableitung empfohlen, um eine Urinextravasation an der frischen Inzisionsstelle zu vermeiden (Davis et al. 1948). Dies erscheint bei der Endopyelotomie nur für den antegraden Zugang sinnvoll, da hier ohnehin ein perkutaner Zugang angelegt werden muss.

Bezüglich der retrograden Endopyelotomie wird von einigen Autoren empfohlen, einen Harnblasenkatheter über 1-3 Tage zu belassen (Aslan und Preminger 1998), um eine Urinextravasation an der frischen Inzisionsstelle und damit eine mögliche periureterale Infektion bzw. Urinombildung zu verhindern.

## 5. Zusammenfassung

Die Endopyelotomie hat unter Urologen noch keine generelle Akzeptanz gefunden, zum einen aufgrund der um ca. 10- 20 % geringeren Erfolgsrate gegenüber der konventionellen Pyeloplastik, zum anderen aufgrund der Gefahr einer Blutungskomplikation bei Verletzung von kreuzenden Gefäßen. Ein weiterer Nachteil der Endopyelotomie ist außerdem die Tatsache, dass ein chronisch dilatiertes Nierenbecken im Gegensatz zur konventionellen Pyeloplastik nicht reseziert werden kann und somit die Interpretation der postoperativen Verlaufsbeobachtung erschwert ist. Wie die vorliegende Arbeit zeigt, können wir die retrograde Endopyelotomie jedoch, bei entsprechender Indikationsstellung, als einfache, sichere und effektive Methode empfehlen. Darüber hinaus steht mit der Nierenszintigrafie eine objektive und zuverlässige Methode zur prä- und postoperativen Evaluation einer Harnabflussstörung auch bei dilatiertem Nierenbecken zur Verfügung (Roarke und Sandler 1998). Eine Erfolgsrate von 85,3 % (in der ersten postoperativen Untersuchung) und 91,3 % (in der zweiten postoperativen Untersuchung) entspricht den Erfahrungen in anderen Veröffentlichungen und ist bei der minimalen Invasivität des Eingriffs ein ausgezeichneter Erfolg (Tawfik et al. 1998, Faerber et al. 1997, Preminger et al. 1997, Nadler et al. 1996).

Bei sehr hochgradiger Harnstauung war die Erfolgsrate der retrograden Endopyelotomie in unserer Untersuchung signifikant schlechter als bei geringer bis mittelgradiger Harnstauung ( $p=0,039$ ). Eine schlechtere Erfolgsrate bei hochgradiger Harnstauung wurde in der Literatur bereits beschrieben (Van Cangh et al. 1996, Brannen et al. 1988). Die Erfolgsrate der retrograden Endopyelotomie wäre also theoretisch verbesserbar, wenn man Patienten mit massiver Harnstauung von der Methode ausschließt.

Die Länge der Stenose hatte in unserem Kollektiv keine signifikante Auswirkung auf die Erfolgsrate, jedoch war in unserem Kollektiv keine Stenose länger als 2 cm. In anderen Studien wurden sehr schlechte Erfolgsraten für Stenosen über 2 cm Länge festgestellt und diese somit als Kontraindikation für eine Endopyelotomie bezeichnet (Preminger et al. 1997, Van Cangh et al. 1989, Badlani et al. 1988, Meretyk et al. 1992 A, Motola et al. 1993 B).

Eine signifikant geringere Erfolgsrate bei Patienten mit schlechter Nierenfunktion, wie in der Literatur beschrieben, konnte von uns nicht nachgewiesen werden (Kavoussi et al.

1993, Meretyk et al. 1990, Gupta et al. 1997, Thomas et al. 1993). Bei unserem Patientenkollektiv betrug die Nierenfunktion der betroffenen Niere jedoch mindestens 25 % Seitenanteil der Gesamtfunktion. Die Erfolgsrate bei mittelgradig eingeschränkter Nierenfunktion (30-40 % Seitenanteil) beträgt 80 % und 75 % bei normaler Nierenfunktion (40-50%). Bei 2 Patienten mit einer schlechten seitenanteiligen Funktion von 25-30 % war die retrograde Endopyelotomie erfolgreich.

Aufgrund des Ausschlusses von Patienten mit kreuzenden Gefäßen konnte die Gefahr einer Blutungskomplikation im Klinikum München-Bogenhausen minimiert werden. Es kam ein retroperitoneales Hämatom mit Flankenschmerzen vor, jedoch keine transfusionspflichtige Blutung. Die häufigste Komplikation in unserem Kollektiv war die fieberhafte Infektion (25 %). Eine effektive Prävention dieser Komplikation kann in Zukunft die Zeit des Krankenhausaufenthalts weiter verkürzen. Durch die geringen postoperativen Schmerzen wäre dann eine Durchführung unter ambulanten Bedingungen sehr gut denkbar. Dies wird in den USA auch schon weitgehend praktiziert, und macht die Methode zusätzlich attraktiv.

Regelmäßige Nachuntersuchungen mittels Nierenszintigrafie und/oder bildgebender Verfahren, auch bei Symptomfreiheit der Patienten, ist bei der Methode von großer Wichtigkeit, da die postoperativen Langzeiterfahrungen bisher noch rar sind. Die Nachuntersuchungen können ambulant durchgeführt werden. Auf die in der Einleitung formulierte Frage, wann bei einem Patienten ein gutes postoperatives Ergebnis besteht, kann als sicherer Indikator eine Verbesserung der Nierenfunktion angesehen werden. Ein szintigrafisch nachweisbarer, prompter Abfluss des Radionuklids aus dem Nierenhohlraum oder ein prompter Abfluss nach Gabe von Furosemid verifiziert ebenfalls ein gutes postoperatives Ergebnis.

Rezidive sind in unserem Kollektiv entweder unmittelbar postoperativ, in den ersten 2 Monaten postoperativ oder im Falle einer Patientin ein Jahr postoperativ aufgetreten. Die in der Einleitung gestellte Frage, ob die guten postoperativen Ergebnisse der Endopyelotomie von Dauer sind und wie lange man die Patienten postoperativ nachuntersuchen sollte, kann in dieser Arbeit nicht eindeutig beantwortet werden, da der Beobachtungszeitraum bei nur 10,7 Monaten im Mittel lag (minimal 3 bis maximal 32 Monate), und die Beobachtungen diesbezüglich noch nicht abgeschlossen sind. Insgesamt liegen auch in der aktuellen Literatur noch zu wenige Langzeitbeobachtungen vor. In einer Langzeit-

studie von Nadler und Kollegen über einen Zeitraum von mindestens zwei Jahren postoperativ treten jedoch die meisten Rezidive innerhalb von einem Jahr nach Endopyelotomie auf (Nadler et al. 1996), sodass derzeit eine postoperative Nachbeobachtung über mindestens ein Jahr gefordert werden sollte. Hier sind jedoch dringend weitere Studien notwendig, um endgültig festlegen zu können, wie lange eine Nachbeobachtung der Patienten sinnvoll ist.

Bei 2 Patienten mit persistierender Stenose beziehungsweise Rezidivstenose unmittelbar postoperativ hat eine zweite Endopyelotomie zum gewünschten Erfolg geführt. Hier können wir wieder die Erfahrungen anderer Studien bestätigen, dass eine retrograde Endopyelotomie als Zweiteingriff zum Erfolg führen kann. Ebenso bestätigen wir die guten Erfolgsraten in Veröffentlichungen bei sekundären Ureterabgangsenge nach anderen vorausgegangenen offenen oder endoskopischen Eingriffen (Kletscher et al. 1995, Kuenkel und Korth 1990, Meretyk et al. 1992 B, Motola et al. 1993 A). Die Erfolgsrate bei 3 sekundären Stenosen lag in unserem Kollektiv bei 100 %.

Das Vorhandensein eines Kontrastmittel-Extravasats unmittelbar nach der Inzision muss nach unserer Erfahrung nicht unbedingt gefordert werden, da in unserer Untersuchung keine signifikant schlechteren Ergebnisse erzielt wurden, wenn intraoperativ kein Extravasat in der Durchleuchtung sichtbar war. Die Erfolgsrate bei vorhandenem Extravasat war 88,5 % und bei nicht sichtbarem Extravasat 70 %.

Die Untersuchungsergebnisse der bildgebenden Darstellung und der Nierenszintigrafie sind in dieser Arbeit in möglichst viele Feinabstufungen zwischen gut und schlecht unterteilt worden, um bei längerfristiger Beobachtung der Patienten im Falle eines Spätrezidivs retrospektiv Risikofälle herauszufiltern zu können, und außerdem unsere Interpretation der Untersuchungen für andere Studien durchschaubarer zu machen.

Mit einer mittleren Krankenhauszeit von 7,71 Tagen und einer OP-Zeit von 27,1 Minuten im Mittel können wir bestätigen, dass die retrograde Endopyelotomie die minimalinvasivste Methode mit der geringsten postoperativen Morbidität der Patienten in der Therapie der Ureterabgangsenge derzeit ist. Diese Vorteile bietet die Endopyelotomie bei geringen Kosten, einfacher Durchführbarkeit und, im Vergleich mit der antegraden Endopyelotomie, geringerer Komplikationsrate (Shalhav et al. 1998, Brooks et al. 1995).

Für die Zukunft ist weiterhin die Identifikation von Risikofaktoren für Komplikationen und schlechte postoperative Ergebnisse von großer Wichtigkeit. Langstreckigen Strikturen, hohen Insertionen, einer schlechten Nierenfunktion, hochgradigen Hydronephrosen und kreuzenden Gefäßen im Bereich des Ureterabgangs werden diesbezüglich weiterhin besondere Aufmerksamkeit zukommen müssen.

Zusammenfassend kann gesagt werden, dass es wünschenswert wäre, wenn sich die retrograde Endopyelotomie als Therapie bei Ureterabgangsenge aufgrund der genannten Vorteile auch in Deutschland etablieren würde. Die retrograde Endopyelotomie könnte in Zukunft, bei entsprechender Indikationsstellung und postoperativer Kontrolle, die konventionelle Pyeloplastik zumindest in vielen Fällen ersetzen. Darüber hinaus sind, im Falle eines Rezidivs, keinerlei Verschlechterung der Bedingungen für eine eventuell folgende offene oder laparoskopische Operation bisher beschrieben worden (Gupta et al. 1997, Motola et al. B 1993).

## 6. Literaturverzeichnis

Allen TD: Congenital Ureteral Strictures. J Urol 1970, 104:196.

Allen TD: Congenital Ureteral Stricture. In Lutzeyer W. und Melchior H. (Hrsg.): „Urodynamic“, „Upper and lower urinary tract“. Springer Verlag, Berlin, 1973, S: 137-147.

Anderson JC, Hynes W: Retrocaval Ureter; Case Diagnosed Preoperatively and Treated Successfully by Plastic Operation. Br J Urol 1949, 21:209.

Anderson KR, Weiss RM: Physiology and Evaluation of Ureteropelvic Junction Obstruction. J Endourol 1996, 10:87-91.

Anson BJ, Kurth LE: Common Variations in the Renal Blood Supply. Surg Gynaecol Obstet 1955;100:157.

Aslan P, Preminger GM: Retrograde Balloon Caustery Incision of Ureteropelvic Junction Obstruction. In Strem SB (Hrsg.) The Urologic Clinics of North America, “Ureteropelvic Junction Obstruction”, Vol. 25, Nr.2, W.B. Saunders Company, Philadelphia 1998, S.295-304.

Backlund L, Grotte G, Reuterskiold AG: Functional Stenosis as a Cause of Pelvi-Ureteric Obstruction and Hydronephrosis. Archives of Disease in Childhood 1965, 40:203-206.

Backlund L, Nordgren L: Pressure Variations in the Upper Urinary Tract and Kidney at Total Ureteric Occlusion. Acta Soc Med Ups 1966, 71:285.

Backlund L, Reuterskiold AG: The Abnormal Ureter in Children. 1.Perfusion Studies on the Wide Non-Refluxing Ureter. Scand J Urol Nephrol 1969, 3:219-228.

Badlani G, Karlin G, Smith AD: Complications of Endopyelotomy: Analysis in Series of 64 Patients. J Urol 1988, 140:473-475.



Bagley DH, Liu JB, Grasso M, et al.: Endoluminal Sonography in Evaluation of the Obstructed Ureteropelvic Junction. *J Endourol* 1994, 8:287-292.

Barnett JS, Stephens FD: The Role of the Lower Segmental Vessel in the Aetiology of Hydronephrosis. *Aust N Z J Surg* 1962, 31: 201.

Bauer JJ, Bishoff JT, Moore RG, Chen RN, Iverson AJ, Kavoussi LR: Laparoscopic Versus Open Pyeloplasty: Objective and Subjective Outcome. *J Urol* 1999, 162:692-695.

Brandon W, Bubeck B, Schober D, et al.: 99m Tc-MAG3: Chemistry and Biokinetics of Byproducts. *Contrib Nephrol* 1990, 79:11-16.

Brannen GE, Bush WH, Lewis GP: Endopyelotomy for Primary Repair of Ureteropelvic Junction Obstruction. *J Urol* 1988, 139:29-32.

Brooks JD, Kavoussi LR, Preminger GM, Schuessler WW, Moore RG: Comparison of Open and Endourologic Approaches to the Obstructed Ureteropelvic Junction. *Urology* 1995, 46 (6): 791-795.

Brown SCW, Upsdell SM, O'Reilly PH: The Importance of Renal Function in the Interpretation of Diuresis Renography. *Br J Urol* 1992, 69:121-125.

Cassis AN, Brannen GE, Bush WH, et al.: Endopyelotomy: Review of Results and Complications. *J Urol* 1991, 146:1492-1495.

Castaneda F, Hernandez-Graulau JM: Percutaneous Endopyelotomy for the Treatment of Ureteropelvic Junction Obstruction. *Semin Interv Radiol* 1996, 13:169.

Chen RN, Moore RG, Kavoussi LR: Laparoscopic Pyeloplasty: Indications, Technique and Long-Term Outcome. In Strem SB (Hrsg.) *The Urologic Clinics of North America "Ureteropelvic Junction Obstruction"* W.B. Saunders Company, Philadelphia 1998, Vol. 25, Nr. 2, S. 323-330.

Choong KKL, Gruenewald SM, Hodson EM, et al.: Volume Expanded Diuretic Renography in the Postnatal Assessment of Suspected Ureteropelvic Junction Obstruction. *J Nucl Med* 1992, 33:2094-2098.

Clayman RV, Mc Dougall EM, Figenshau RS: Endourology of the Upper Urinary Tract: Noncalculous Applications. In Gillenwater JY, Grayhack JT, Howards SS, et al. (Hrsg.) "Adult and Pediatric Urology", 3. Auflage, Vol. 1, Mosby Year Book, St Louis, 1996, S.749.

Cohen TD, Gross MB, Preminger GM: Long-Term Follow-Up of Acucise Incision of Ureteropelvic Junction Obstruction and Ureteral Strictures. *Urology* 1996, 47: 317-323.

Colgan JR, Skaist L, Morrow JW: Benign Ureteral Tumors in Childhood: A Case Report and a Plea for Conservative Management. *J Urol* 1973, 109:308.

Conway JJ: "Well Tempered" Diuresis Renography: Its Historical Development, Physiological and Technical Pitfalls, and Standardized Technique Protocol. *Semin Nucl Med* 1992, 22:74-84.

Culp OS, De Weerd JH: A Pelvic Flap Operation for Certain Types of Ureteropelvic Obstruction: Preliminary Report. *Mayo Clinic Proc* 1951, 26:483.

Cussen LJ, Tymms A: Hyperplasia of Ureteral Muscle in Response to Acute Obstruction of the Ureter. *Invest Urol* 1972, 9:504.

Dalrymple NC, Verga M, Anderson KR, et al.: The Value of Unenhanced Helical Computerized Tomography in the Management of Acute Flank Pain. *J Urol* 1998, 159:735.

Davis DM, Strong G, Drake WM: Intubated Ureterotomy: Experimental Work and Clinical Results. *J Urol* 1948, 59:851.

Davis DM: Intubated Ureterotomy: A New Operation for Ureteral and Ureteropelvic Stricture. *Surg Gynecol Obstet* 1943, 76:513-517.

Djurhuus JC, Nerstrom B, Gyrd-Hansen N, et al.: Experimental Hydronephrosis. *Acta Chir Scand* 1976, 472:17.

Ellis JH, Campo RP, Marx MV, et al.: Positional Variation in the Whitaker Test. *Radiology* 1995, 197:253-255.

English PJ, Testa HJ, Lawson RS, et al.: Modified Method of Diuresis Renography for the Assessment of Equivocal Pelviureteric Junction Obstruction. *Br J Urol* 1987, 59:10-14.

Faerber GJ, Richardson TD, Farah N, Ohl DA: Retrograde Treatment of Ureteropelvic Junction Obstruction Using the Ureteral Cutting Balloon Catheter. *J Urol* 1997, 157: 454-458.

Fielding Jr., Steele G, Fox LA, et al.: Spiral Computerized Tomography in the Evaluation of Acute Flank Pain: A Replacement for Excretory Urography. *J Urol* 1997, 157:2071.

Foote JW, Blennerhassett JB, Wigglesworth FW, Mc Kinnon KJ: Observations on the utereopelvic junction. *J Urol* 1970; 104:252.

Foley FEB: New Plastic Operation for Strictures at Ureteropelvic Junction.

*J Urol* 1937, 38:643.

Fraley EE: Vascular Obstruction of Superior Infundibulum Causing Nephralgia. A New Syndrome. *N Engl J Med* 1966; 275:1403.

Gee WE, Kiviat MD: Ureteral Response to Partial Obstruction: Smooth Muscle Hyperplasia and Connective Tissue Proliferation. *Invest Urol* 1975, 12:309.

Gelet A, Combe M, Ramackers JM: Endopyelotomy with the Acucise Cutting Balloon: Early Clinical Experience. *Eur Urol* 1997, 31:389-393.

Gillenwater JY: Hydronephrosis. In Gillenwater JY, Grayhack JY, Howards SS, Duckett JW (Hrsg.) "Adult and Pediatric Urology", Vol.1, 2. Auflage, Mosby Year Book, St.Louis 1991, S. 789-813.

Gosling JA, Dixon JS: Functional Obstruction of the Ureter and Renal Pelvis: A Histological and Electron Microscopic Study. *Br J Urol* 1978, 50:145-152.

Graves FT: The Anatomy of the Intrarenal Arteries and its Application to Segmental Resection of the Kidney. *Br J Surg* 1954, 42:132.

Gupta M, Smith AD: Crossing Vessels at the Ureteropelvic Junction: Do They Influence Endopyelotomy Outcome? *J Endourol* 1996; 10:183.

Gupta M, Tuncay OT, Smith AD: Open Surgical Exploration After Failed Endopyelotomy: A 12-Year Perspective. *J Urol* 1997, 157:1613-1619.

Gulmi FA, Felsen D, Vaughan ED: "Pathophysiology of Urinary Obstruction" In Walsh PC, Retik AB, Vaughan ED, Wein AJ (Hrsg.) *Campbell's Urology*, Vol. 1, 8. Auflage, W.B. Saunders Company, Philadelphia 2002, S 411-462.

Graversen HP, Tofte T, Genster HG: Ureteropelvic Stenosis. *Int Urol Nephrol* 1987, 19:245-251.

Hanna MK, Jeffs RD, Sturgess JM, Baskin M: Ureteral structure and ultrastructure: Part II: Congenital ureteropelvic junction obstruction and primary obstructive megaureter. *J Urol* 1976, 116:725.

Herts BR: Helical CT and CT Angiography for the Identification of Crossing Vessels at the Ureteropelvic Junction. In Strem SB (Hrsg.) "The Urologic Clinics of North America" Vol.25, W.B. Saunders Company, Philadelphia 1998, S.259-267.

Heymann SN, Fuchs S, Jaffe R, et al.: Renal Microcirculation and Tissue Damage During Acute Ureteral Obstruction in the Rat: Effect of Saline Infusion, Indomethacin and Radiocontrast. *Kidney Int* 1997, 51:653-663.

Hinman F: Experimental Hydronephrosis: Repair Following Ureterocystoneostomy in White Rats with Complete Ureteral Obstruction. *J Urol* 1919, 3:147.

Hinman F, Morrison DM: An Experimental Study of the Circulatory Changes in Hydronephrosis. *J Urol* 1924, 21:435.

Hinman F Jr.: Obstructive Uropathy In Ney C, Friedberg RM (Hrsg.) "Radiographic Atlas of the Genitourinary System", Band 1, 2.Auflage, J.B. Lippincott Company 1981, S.423.

Jakobs JA, Berger BW, Goldmann SM, et al.: Ureteropelvic obstruction in adults with previously normal pyelograms: A report of five cases. J Urol 1979; 121:242.

Janetschek G, Peschel R, Altarac S, et al.: Laparoscopic and Retroperitoneoscopic Repair of Ureteropelvic Junction Obstruction. Urology 1996, 47:311.

Janetschek G, Peschel R, Franscher F: Laparoskopische Pyeloplasty. Urol Clin North Am, Nov. 2000 A, 27 (4): 695-704.

Janetschek G, Peschel R, Bartsch G: Laparoscopic Fenger Plasty. J Endourol 2000 B; 14(19): 889-893.

Jarrett TW, Smith AD: Endopyelotomy. In Smith AD (Hrsg.) "Controversies in Endourology". W.B. Saunders Company, Philadelphia 1995, S. 249.

Johnston JH, Evans JP, Glassberg KI: Pelvic Hydronephrosis in Children: A Review of 219 Personal Cases. J Urol 1977, 117:97.

Kavoussi LR, Albala DM, Clayman R: Outcome of Secondary Open Surgical Procedure in Patients Who Failed Primary Endopyelotomy. Br J Urol 1993, 72:157-160.

Kletscher BA, Segura JW, LeRoy AJ, Patterson DE: Percutaneous Antegrade Endoscopic Pyelotomy: Review of 50 Consecutive Cases. J Urol 1995, 153: 701-703.

Koff SA, Thrall JH, Keyes JW Jr: Assessment of Hydronephrosis in Children Using Diuretic Radionuclide Urography. J Urol 1980, 123:531-534.

Koff SA: Ureteropelvic Junction Obstruction: Role of Newer Diagnostic Methods. Urol 1982, 127:898.

Koff SA: Pathophysiology of Ureteropelvic Junction Obstruction: Clinical and Experimental Observations. Urol Clin North Am 1990, 17:263-272.

Kuenkel M, Korth K: Endopyelotomy: Long-Term Follow Up of 143 Patients. *J Endourol* 1990, 4:109-116.

Ladefogot O, Djurhuus JC: Morphology of the Upper Urinary Tract in Experimental Hydronephrosis in Pigs. *Acta Chir Scand* 1976, 472:29.

Leahy AL, Ryan PC, McEntee GM, et al.: Renal Injury and Recovery in Partial Ureteric Obstruction. *J Urol* 1989; 142:199-203.

Lebowitz RL, Griscom NT: Neonatal Hydronephrosis: 146 Cases. *Radiol Clin North Am* 1977, 15:49.

Lowe FC, Marshall SF: Ureteropelvic Junction Obstruction in Adults. *Urology* 1984, 23: 331-335.

Maizels M, Stephens FD: Valves of the Ureter as a Cause of Primary Obstruction of the Ureter: Anatomic, Embryologic and Clinical Aspects; *J Urol* 1980; 123:742.

Meretyk S, Meretyk I, Kavoussi LR, et al.: Ureteronephroscopic Versus Antegrade Endopyelotomy for Treatment of Ureteropelvic Junction Obstruction . *J Endourol* 1990, 4:141.

Meretyk S, Albala DM, Clayman RV, et al.: Endoureterotomy for Treatment of Ureteral Strictures. *J Urol* 1992 A, 147:1502-1506.

Meretyk I, Meretyk S, Clayman RV: Endopyelotomy: Comparison of Ureteroscopic Retrograde and Antegrade Percutaneous Techniques. *J Urol* 1992 B, 148:775-783.

Michaelson G: Percutaneous Puncture of the Renal Pelvis, Intrapelvic Pressure, and the Concentrating Capacity of the Kidney in Hydronephrosis. *Acta Med Scand (Suppl)* 1974, 559:1.

Moody TE, Vaughn ED Jr., Gillenwater JY: Relationship Between Renal Blood Flow and Ureteral Pressure During 18 Hours of Total Unilateral Ureteral Occlusion. Implications for Changing Sites of Increased Renal Resistance. *Investig Urol* 1975, 13:246-251.

Moore RG, Averch TD, Schulam PG, Adams JB, Chen RN, Kavoussi LR: Laparoscopic Pyeloplasty: Experience with the Initial 30 Cases. *J Urol* 1997, 157:459-562.

Motola JA, Badlani GH, Smith AD: Results of 212 Consecutive Endopyelotomies. An 8-Year Follow-up. *J Urol* 1993 A, 149:453-456.

Motola JA, Fried R, Badlani GH, et al.: Failed Endopyelotomy: Implications for Future Surgery on the Ureteropelvic Junction. *J Urol* 1993 B, 150:821-823.

Murphy GP, Scott WW: The Renal Hemodynamic Response to Acute and Chronic Ureteral Occlusions. *J Urol* 1966, 95:636.

Nadler RB, Rao GS, Pearle MS, Nakada SY, Claymann RV: Acucise Endopyelotomy: Assessment of Long-Term Durability. *J Urol* 1996, 156:1094-1098.

Nagle RB, Bulger RE: Unilateral Obstructive Uropathy in the Rabbit. II. Late Morphologic Changes. *Lab Invest* 1978, 38:270-278.

Nakada SY, Soble JJ, Gardner SM, et al.: Comparison of Acucise Endopyelotomy and Endoballoon Rupture for Management of Secondary Proximal Ureteral Stricture in the Porcine Model. *J Endourol* 1996, 10: 311-318.

Ngyen DH, Aliabadi H, Ercole CJ, et al.: Non-Intubated Anderson-Hynes Repair of Ureteropelvic Junction Obstruction in 60 Patients. *J Urol* 1989, 142:704.

Notley RG, Beaugie JM: The Long-Term Follow-Up of Anderson-Hynes Pyeloplasty for Hydronephrosis. *Br J Urol* 1973, 45:464.

Novick AC, Strem SB: Ureteropelvic Junction Obstruction. In Walsh PC, Retik AB, Vaughan Jr. ED, Wein AJ (Hrsg.) „Campbell`s Urology”; Volume 1; Seventh Edition; W.B. Saunders Company, Philadelphia, 1998, S.: 3032-3061.

Nuata J, Pot DJ, Kooji PPM, et al.: Forced Hydration Prior to Renography in Children with Hydronephrosis: An Evaluation. *Br J Urol* 1991, 68:93-97.

O'Reilly PH, Testa HJ, Lawson RS, et al.: Diuresis Renography in Equivocal Urinary Tract Obstruction. *Br J Urol* 1978, 50:76-80.

O'Reilly PH, Lawson RS, Shields RA, et al.: Idiopathic Hydronephrosis. The Diuresis Renogram: A New Noninvasive Method of Assessing Equivocal Pelvioureteral Junction Obstruction. *J Urol* 1979, 121:153-155.

O'Reilly PH: Diuresis Renography 8 Years Later: An Update. *J Urol* 1986, 136:993-999.

O'Reilly PH: Diuresis Renography: Recent Advances and Recommended Protocols. *Br J Urol* 1992, 69:113-120.

O'Reilly PH, Aurell M, Britton K, et al.: Consensus on Diuresis Renography for Investigating the Dilated Upper Urinary Tract. *J Nucl Med* 1996, 37:1872-1876.

Park JM, Bloom DA: The Pathophysiology of UPJ Obstruction; Current Concepts. In Strem SB: *The Urologic Clinics of North America "Ureteropelvic Junction Obstruction"*, Vol. 25, Nr.2, W.B. Saunders Company, Philadelphia, May 1998, S.161-169.

Perez LM, Friedmann RM, Carson CC: Endoureteropyelotomy in Adults, Review of Procedure and Results. *Urology* 1992, Vol. 39, Nr.1, S.71-76.

Persky L, Krause JR, Boltuch RL: Initial Complications and Late Results in Dismembered Pyeloplasty. *J Urol* 1977, 118:162.

Preminger GM, Clayman RV, Nakada SY, Babayan RK, Albala DM, Fuchs GJ, Smith AD: A Multicenter Clinical Trial Investigating the Use of a Fluoroscopically Controlled Cutting Balloon Catheter for the Management of Ureteral and Ureteropelvic Junction Obstruction. *J Urol* 1997, 157:1625-1629.



Rich MA, Smith A: "Pediatric Endourology" In Gillenwater JY, Grayhack JT, Howards SS, Duckett JW (Hrsg.) Adult and Pediatric Urology, Vol. 2, 2. Auflage, Mosby Year Book, St.Louis 1991,S. 2347-2366.

Roarke MC, Sandler CM: Provocative Imaging, Diuretic Renography. In Stroom SB (Hrsg.) "The Urologic Clinics of North America" Ureteropelvic Junction Obstruction. Vol. 25 Nr. 2, W.B. Saunders Company, Philadelphia 1998, S. 227-249.

Roberts JBM, Slade N: The Natural History of Primary Pelvic Hydronephrosis. Br J Surg 1964, 51:759.

Rossleigh MA, Leighton DM, Farnsworth RH: Diuresis Renography: The Need for an Additional View After Gravity-Assisted Drainage. Clin Nucl Med 1993, 18:210-213.

Rutchik SD, Resnick MI: Ureteropelvic Junction Obstruction and Renal Calculi. Pathophysiology and Implications for Management. In Stroom SB (Hrsg.), The Urologic Clinics of North America, "Ureteropelvic Junction Obstruction", Vol.25, Nr.2, W.B. Saunders Company, Philadelphia 1998, S.317-321.

Ryan PC, Fitzpatrick JM: Partial Ureteric Obstruction: A New Variable Canine Experimental Model. J Urol 1987, 137:1034-1038.

Ryan PC, Maher KP, Murphy B, et al.: Experimental Partial Ureteric Obstruction: Pathophysiological Changes in Upper Tract Pressures and Renal Blood Flow. J Urol 1987, 138:674-678.

Sampaio FJB: Vascular Anatomy at the Ureteropelvic Junction. In Stroom SB (Hrsg.) The Urologic Clinics of North America "Ureteropelvic Junction Obstruction" Vol. 25, Nr. 2, W.B. Saunders Company, Philadelphia 1998, S.251-258.

Scardino PL, Prince CL: Vertical Flap Ureteropelvioplasty: Preliminary Report. South Med J 1953, 46:325.

Scardino PT, Scardino PL: Obstruction at the Ureteropelvic Junction, In Bergman H (Hrsg): "The Ureter", Springer Verlag, New York, 1981, S. 697-716.

Schwartz BF, Stoller ML: Complications of Retrograde Balloon Cautery Endopyelotomy. J Urol 1999, 162:1594-1598.

Segura JW: Antegrade Endopyelotomy. In Strem SB (Hrsg.) The Urologic Clinics of North America; "Ureteropelvic Junction Obstruction". Volume 25, Number 2, W.B. Saunders Company, Philadelphia 1998, S. 311-316.

Shalhav AL, Giusti G, Elbahnasy AM, Hoenig DM, McDoughall EM, Smith DS, Maxwell KL, Claymann RV: Adult Endopyelotomy: Impact of Etiology and Antegrade Versus Retrograde Approach on Outcome. J Urol 1998, 160: 685-689.

Sheehan H, Davis J: Experimental Hydronephrosis. Arch Pathol 1959, 68:185.

Smith AD: Should Open Pyeloplasty be Abandoned? (Editorial), J Urol 1997, 157:467.

Stephens FD: Ureterovascular Hydronephrosis and the "Aberrant" Renal Vessels. J Urol 1982, 128:984-987.

Strem SB, Geisinger MA: Prevention and Management of Haemorrhage Associated with Cautery Wire Balloon Incision of Ureteropelvic Junction Obstruction. J Urol 1995, 153:1904.

Strem SB, Franke JJ, Smith JA: "Management of Upper Urinary Tract Obstruction" In Walsh PC, Retik AB, Vaughan ED, Wein AJ (Hrsg.): Campbell's Urology, Vol.1, 8. Auflage, W.B. Saunders Company, Philadelphia 2002, S.463-512.

Strong K: Plastic Studies in Abnormal Renal Architecture. Arch Pathol 1940, 29:77-119.

Tan HL: Laparoscopic Anderson-Hynes Dismembered Pyeloplasty in Children. J Urol 1999, 162: 1045-1047.

Tawfik ER, Liu JB, Bagley DH: Ureteroscopic Treatment of Ureteropelvic Junction Obstruction. J Urol 1998, 160:1643-1647.

Taylor MJ, Ullmann E: Glomerular Filtration After Obstruction of the Ureter. *J Physiol* 1961, 157:38.

The Society for Fetal Urology and Members of the Pediatric Nuclear Medicine Council of the Society of Nuclear Medicine: The "Well-Tempered" Diuretic Renogram: A Standard Method to Examine the Asymptomatic Neonate with Hydronephrosis or Hydroureteronephrosis. *J Nucl Med* 1992, 33:2047-2051.

Thomas R, Cherry R, Vandenberg T: Long-Term Efficacy of Retrograde Ureteroscopic Endopyelotomy. *J Urol* 1993, 149:276.

Thomas R, Monga M, Klein EW: Ureteroscopic Retrograde Endopyelotomy for Management of Ureteropelvic Junction Obstruction. *J Endourol* 1996, 10:141-145.

Thüroff JW: Kinderurologie, Ureteropelvine (subpelvine) Stenosen; In Alken P, Walz PH (Hrsg.) „Urologie“, 2.Auflage, Chapman & Hall, Weinheim, 1998, S. 391-392.

Thorup J, Pederson PV, Clausen N: Benign Ureteral Polyps as a Cause of Hydronephrosis in a Child. *J Urol* 1981, 126:796.

Upsdell SM, Testa HJ, Lawson RS: The F-15 Diuresis Renogram in Suspected Obstruction of the Upper Urinary Tract. *Br J Urol* 1992, 69:129-131.

Uson AC, Cox LA, Lattimer JK: Hydronephrosis in Infants and Children. *JAMA* 1968, 205:323.

Van Cangh PJ, Jorion JL, Wese FX, et al.: Endoureteropyelotomy: Percutaneous treatment of Ureteropelvic Junction Obstruction. *J Urol* 1989, 141:1317-1322.

Van Cangh PJ, Wilmart JF, Opsomer RJ, Abi-Aad A, Wese FX, Lorge F: Long-Term Results and Late Recurrence after Endopyelotomy: A Critical Analysis of Prognostic Factors. *J Urol* 1994, 151:934-937.

Van Cangh PJ, Nesa S, Galeon M et al.: Vessels around the Ureteropelvic Junction: Significance and Imaging by Conventional Radiology. *J Endourol* 1996, 10:111-119.

Van Cangh PJ, Nesa S: Endopyelotomy: Prognostic Factors and Patient Selection. In Stroom SB (Hrsg.) "The Urologic Clinics of North America" Ureteropelvic Junction Obstruction, Volume 25, Number 2, W.B. Saunders Company, 1998; S. 281-288.

Vaughan ED Jr, Sorenson EJ, Gillenwater JY: The Renal Hemodynamic Response to Chronic Unilateral Complete Ureteral Occlusion. Invest Urol 1970, 8:78.

Vaughan ED Jr, Shenasky JH II, Gillenwater JY: Mechanism of Acute Hemodynamic Response to Ureteral Occlusion. Invest Urol 1971, 9:109.

Vieweg J, The C, Freed K, et al.: Unenhanced Helical Computerized Tomography for the Evaluation of Patients with Acute Flank Pain. J Urol 1998, 160:679.

Wagner JR, D'Agostino R, Babayan RK: Renal Arterioureteral Haemorrhage: A Complication of Percutaneous Endopyelotomy. Urology 1996, 48:139.

Whitaker RH: Some Observations and Theories on the Wide Ureter and Hydronephrosis. Br J Urol 1975; 47:377.

Whitaker RH: Methods of Assessing Obstruction in Dilated Ureters. Br J Urol 1978 A, 45:15.

Whitaker RH: Clinical Application of Upper Urinary Tract Dynamics. Urol Clin North Am 1979 A, 6:137.

Whitaker RH: An Evaluation of 170 Diagnostic Pressure Flow Studies of the Upper Urinary Tract. J Urol 1979 B, 121:602.

Whitaker RH: The Whitaker Test. Urol Clin North Am 1979 C; 6:529.

Williams DI, Karlaftis CM: Hydronephrosis Due to Pelviureteric Obstruction in the Newborn. Br J Urol 1966, 38:138.

Williams DI, Kenawi MM: The Prognosis of Pelviureteric Obstruction in Childhood. A Review of 190 Cases. Eur Urol 1976, 2:57.

## 7. Lebenslauf

### Persönliche Daten:

Name: Jennifer Wilker  
Geburtsdatum: 16.04.1971  
Geburtsort: Marl, Nordrhein-Westfalen  
Familienstand: ledig  
Staatsangehörigkeit: deutsch  
Konfession: evangelisch  
Eltern: Annette Wilker, geb. Lüdtko und  
Prof. Dr. med. Dietmar Konrad Wilker

### Schulausbildung:

1977-81: Grundschule in Homburg/Kirrburg, Saarland;  
1981-91: Gymnasium Landschulheim Kempfenhausen, Starnberg;  
Juli 1991: Schulabschluss mit Abitur

### Hochschulausbildung:

1992-94: Vorklinischer Studienabschnitt, LMU München  
September 1994: Ärztliche Vorprüfung, LMU München  
1994-98: Klinischer Studienabschnitt, TU München  
August 1995: Erstes Medizinisches Staatsexamen, TU München  
April 1998: Zweites Medizinisches Staatsexamen, TU München  
April 1998 bis März 1999: Praktisches Jahr, LMU München  
1. Tertial: Urologie, KH München-Harlaching  
2. Tertial: Chirurgie, KH München-Harlaching  
3. Tertial: Innere Medizin, KH München-Harlaching  
April 1999: Drittes Medizinisches Staatsexamen, LMU München

### **Famulaturen / praktische Tätigkeiten:**

- März 1995: Famulatur in der Chirurgie des Bethesda Krankenhauses, Wuppertal
- September 1995: Famulatur in der Notfallmedizin am St.Vincent's Hospital, New York City / USA
- April 1996: Famulatur in der Urologie im Klinikum Rechts der Isar, München
- 1994-1996: Beschäftigung als studentische Aushilfskraft in der Gemeinschaftspraxis für Innere Medizin und Kardiologie  
Dres. Bödiger, Mühlhölzer und Silber, München
- Juni/Juli 1997: Beschäftigung als studentische Aushilfskraft in der radiologischen Praxis Dr. Rhode, München
- August 1997: Beschäftigung als studentische Aushilfskraft in der Praxis für Augenheilkunde Dr. Sörgel-Högen, München
- 1996-1997: Beschäftigung als studentische Aushilfskraft im orthopädischen OP der Gemeinschaftspraxis  
Dres. Radtke und Diem im Rotkreuzkrankenhaus, München
- Mai 1995-1998: Klinische Studie zum Thema "Biochemische Parameter des Knochenstoffwechsels bei peri- und postmenopausalen Frauen"  
Abteilung für Gynäkologie und Geburtshilfe,  
Klinikum Rechts der Isar, München

### **Tätigkeit als Ärztin im Praktikum:**

- Juli '99 – Dez. '00: Abteilung für Urologie im Städtischen Krankenhaus  
München-Bogenhausen, Akademisches Lehrkrankenhaus

### **Tätigkeit als Assistenzärztin:**

- Mai 01- April 02: Abteilung für Allgemein-, Viszeral-, Unfall- u. Gefäßchirurgie im  
Kreisklinikum München-Pasing
- Juli 02-Sept. 02: Urologische Klinik und Poliklinik der Ludwig Maximilians-  
Universität im Klinikum Großhadern