

Aus der Orthopädischen Klinik und Poliklinik
der Universität München
(Direktor: Prof. Dr. H. J. Refior)

**Die Aussagekraft von prä- und postoperativen MRT-Untersuchungen für
den Einheilungsprozeß operativ rekonstruierter
Rotatorenmanschettenrupturen
- Eine prospektive Studie**

Dissertation
Zum Erwerb des Doktorgrades der Medizin
an der Medizinischen Fakultät der
Ludwigs-Maximilians-Universität
zu München

Vorgelegt von Christoph Bartl aus München

2003

Mit Genehmigung der Medizinischen Fakultät der Universität München

Berichterstatter: Prof. Dr. med. H. J. Refior

Mitberichterstatter: Prof. Dr. med. E. Wiedemann

Betreuung durch den
Promovierten Mitarbeiter: Dr. med. Bonel, Dr. med. Branner

Dekan: Prof. Dr.med. Dr. h.c. K. Peter

Tag der mündlichen Prüfung: 15.05.2003

INHALTSVERZEICHNIS

INHALTSVERZEICHNIS	I
ABKÜRZUNGSVERZEICHNIS	II
1 EINLEITUNG	1
2 MATERIAL UND METHODEN	4
2.1 PATIENTEN.....	4
2.2 ANAMNESE UND KLINISCHE UNTERSUCHUNG.....	5
2.3 MAGNETRESONANZTOMOGRAPHIE.....	6
2.3.1 <i>Untersuchungstechnik</i>	6
2.3.2 <i>Auswertungskriterien</i>	7
2.4 RÖNTGENUNTERSUCHUNG UND ULTRASCHALL.....	11
2.5 OPERATIVE REKONSTRUKTION DER ROTATORENMANSCHETTE.....	12
2.6 STATISTISCHE VERFAHREN.....	13
3 ERGEBNISSE	15
3.1 KLINISCHE ERGEBNISSE.....	15
3.2 ERGEBNISSE DER MRT.....	17
3.3 ERGEBNISSE DER OPERATION.....	27
4 DISKUSSION	30
5 SCHLUßFOLGERUNG	48
ABBILDUNGSVERZEICHNIS	III
TABELLENVERZEICHNIS	IV
LITERATURVERZEICHNIS	V
ANHANG	XIII

ABKÜRZUNGSVERZEICHNIS

Abb.	Abbildung
ACG	Akromio-clavicular-Gelenk
AHA	akromio-humeraler Abstand
CT	Computertomographie
EAP	Erweiterte Ambulante Physiotherapie
FIG	fettiger Infiltrationsgrad
ISP	Musculus infraspinatus
LBS	Lange Bizepssehne
MRT	Magnetresonanztomographie
RM	Rotatorenmanschette
RMR	Rotatorenmanschettenruptur
SI	Signalintensität
SRG	Sehnenretraktionsgrad
SSC	Musculus subscapularis
SSP	Musculus supraspinatus
STIR-Sequenz	short tau inversion recovery Sequenz
Tab	Tabelle

ABBILDUNGSVERZEICHNIS

	Seite
Abb. 1: Altersverteilung des Patientenkollektivs	4
Abb. 2: Supraspinatussehnenruptur	7
Abb. 3: Fettige Infiltration des Supraspinatusmuskels	8
Abb. 4: Sequenzprotokoll	9
Abb. 5: Constantscorewerte der Intaktgruppe und der Rerupturgruppe	15
Abb. 6: Prä- und postoperative fettige Infiltration des Supraspinatusmuskels	20
Abb. 7: Verfettung des Infraspinatusmuskels	22
Abb. 8: Supraspinatussehnenruptur mit Retraktion des Muskels	22
Abb. 9: Atrophiegrade des Supraspinatusmuskels	23
Abb. 10: Korrelation zwischen der MR-tomographisch und der intraoperativ ermittelten Rupturgröße	24
Abb. 11: Knochenmarködem, Artefakte, Osteophyten	26
Abb. 12: Vergleich der Patientenverteilung der MR-tomographischen und der intraoperativen Rupturgrößenmessung	28
Abb. 13: Signalintensitätserhöhung der Supraspinatussehne	32

TABELLENVERZEICHNIS

	Seite
Tab. 1: Constantscore-Einzelkategorien der Intaktgruppe und der Rerupturgruppe	16
Tab. 2: Geschlechtsspezifischer Constantscore	17
Tab. 3: Signalintensitäten (SI) und fettige Infiltration (FIG) des M.supraspinatus (SSP) in der prä- und postoperativen Phase	18
Tab. 4: Prä- und postoperative Patientenverteilung der Signalintensitäten (SI) und der fettigen Infiltration (FIG) des M. supraspinatus (SSP)	19
Tab. 5: Zusammenhang zwischen dem fettigen Infiltrationsgrad (FIG), dem Sehnenretraktionsgrad (SRG) und der Rupturgröße	21
Tab. 6: Literaturvergleich	44

1 Einleitung

Das Schultergelenk des Menschen besitzt trotz hervorragender Mobilität entgegen anders lautenden Auffassungen eine sehr hohe Stabilität [42, 51, 108]. Durch die Anordnung seiner Komponenten, nämlich eines großen, kugeligen Humeruskopfes und einer kleinen, gekrümmten Cavitas glenoidalis, besteht nur eine geringe Knochenführung, welche die große Bewegungsfreiheit der Schulter ermöglicht. Daher bedarf es eines optimalen Zusammenspiels aktiver und passiver Stabilisatoren um die Exkursionen der Gelenkpartner zu sichern. Diese Stabilisatoren erfüllen im Idealfall ihre Aufgabe, ohne den Bewegungsumfang einzuschränken.

Unter den als Stabilisatoren am Glenohumeralgelenk wirkenden Muskeln, Sehnen und Bändern kommt der Rotatorenmanschette, die aus den Mm. subscapularis, supraspinatus, infraspinatus und teres minor gebildet wird eine Schlüsselrolle zu. Diese Muskelgruppe stabilisiert das Schultergelenk und zentriert den Humeruskopf in der Cavitas glenoidalis. Die Führung des Gelenkes ist vom muskulären Gleichgewicht abhängig und wird durch die Kraftschere zwischen M.subscapularis ventral und den Mm. infraspinatus und teres minor dorsal gebildet, wobei der M.supraspinatus von kranial her stabilisiert. Die Mm. infraspinatus und teres minor fungieren als Außenrotatoren, der M. subscapularis als Innenrotator. Der M. supraspinatus wirkt wie der M.deltoideus als Abduktor, wobei er vor allem in der Initialphase der Abduktion wirksam ist. Die Rotatorenmanschette wird durch die Bursa subakromialis, die eine relevante Druckübertragungszone darstellt und daher auch als Subakromialgelenk bezeichnet wird, vom knöchernen Dach des Akromions getrennt. Neben der Bewegung im Glenohumeralgelenk kommt es bei der Elevation des Arms auch zu einer Mitbewegung des skapulothorakalen Sekundärgelenks. Durch diese Mitbewegung der Skapula kann eine Elevation des Armes über der Horizontalen durchgeführt werden. Liegt wie beim Impingementsyndrom eine Enge des Subakromialraumes vor, ist insbesondere die Supraspinatussehne mechanischen Alterationen ausgesetzt. Bei der Abduktion wird die Sehne durch den Humeruskopf gegen das knöcherne Schulterdach gedrückt. Durch diese Einklemmung wird die Exkursion der Sehnenplatte im Subakromialraum behindert, was neben einer schmerzhaften Funktionseinschränkung zu frühzeitigen degenerativen Sehnenveränderungen führt. Da im Ansatzbereich der Supraspinatussehne eine hypovaskularisierte Zone, die sogenannte „critical zone“ existiert, welche erstmals durch Codman beschrieben wurde und durch Studien von Rathburn und Macnab [91], sowie von

Loehr et al. [67] bestätigt wurde, wird klar, daß es auf der Grundlage des Impingementsyndroms und der degenerativen Veränderungen bereits durch geringe Traumen zu Rotatorenmanschettenrupturen (RMR) kommen kann. Häufig wird ein bereits bestehender kleiner Defekt durch das zusätzliche Trauma vergrößert und wird erst somit klinisch manifest. Bei einer Ruptur wird der Humeruskopf nicht mehr in der Gelenkpfanne zentriert und weicht nach kranial aus. Es resultiert ein Humeruskopfhochstand, welcher die Abduktion des Armes behindert. Die klinische Symptomatik und das Ausmaß der Bewegungseinschränkung wird durch die Art und die Ausdehnung der Ruptur bedingt. Schmerzen, Kraftverlust und eine eingeschränkte Beweglichkeit prädominieren. Diese Symptome sind bei Belastung der Schulter verstärkt. Typisch ist außerdem ein Nachtschmerz beim Liegen auf der betroffenen Schulter. Entscheidend für den weiteren Verlauf ist eine rechtzeitige Diagnose. Bei dem hohen Funktionsanspruch einer in jeder Altersstufe sportlich und beruflich aktiven Gesellschaft, nimmt die Diagnostik und Therapie der Rotatorenmanschettenläsionen eine wichtige Rolle ein. Zur Wiedererlangung einer adäquaten Schulterfunktion ist die operative Rotatorenmanschettenrekonstruktion meist unumgänglich.

Seit der ersten dokumentierten Rotatorenmanschettenrekonstruktion durch Müller [72] 1898 haben sich die Operationstechniken, als auch die klinischen und apparativen Diagnostikmethoden ständig weiterentwickelt. In Kombination mit dem zunehmenden Verständnis um die Pathogenese der Rotatorenmanschettenrupturen konnten so erfolgreiche Therapiealgorithmen entwickelt werden.

Neben den als Standard geltenden Röntgenbildern und der Ultraschall-Diagnostik hat sich in den letzten Jahren vor allem die Magnetresonanztomographie (MRT) als bildgebende Modalität etabliert. Schnittbilder in parasagittalen, parakoronaren und transversalen Ebenen ermöglichen eine genaue Darstellung der Pathologien der Rotatorenmanschette von hoher Sensitivität und Spezifität [29,31,50,60]. Ihr Vermögen, Weichteile exakter darstellen zu können, und ihre hohe Detailgenauigkeit macht die MRT anderen bildgebenden Modalitäten überlegen. Der Schulterchirurg erhält so bereits präoperativ genaue Informationen über Lage und Ausdehnung der Ruptur, die Beschaffenheit der Muskeln, Sehnen und anderer Weichteile sowie über den knöchernen Status der Schulter. Die Korrelation von bildgebender und klinischer Diagnostik mit einer detaillierten Anamnese ermöglicht dem behandelnden Arzt, eine individuelle und pathologiekonforme Behandlungsstrategie zu verfolgen. Mehrere Studien verdeutlichten die Sensitivität und die Spezifität der MRT in der Diagnosestellung von Rotatorenmanschettenrupturen [55, 113]. Andere Autoren untersuchten wesentliche präoperative prognostische Faktoren für das postoperative Endresultat mit Hilfe der MRT [74,

104]. Die alleinige Erfassung des postoperativen Status der operierten Rotatorenmanschette mittels Sonographie, Arthrographie, MRT und klinischer Untersuchung war ebenfalls Gegenstand vieler Untersuchungen [13, 29, 41, 45, 68, 83, 103].

Ziel dieser Studie war es nun den postoperativen Heilungsprozeß rekonstruierter Rotatorenmanschetten mit Hilfe der MRT zu erfassen und zu beurteilen. Dazu wurden prognostisch wichtige Faktoren für eine erfolgreiche Rekonstruktion und Heilung sowohl präoperativ als auch drei und acht Monate postoperativ mit standardisierten MRT-Untersuchungen erfasst. Die einzelnen MRT-Befunde wurden mit den zugehörigen klinischen Befunden korreliert und die Änderungen der untersuchten Parameter im Verlauf des postoperativen Einheilungsprozesses dokumentiert und mit den präoperativen Ausgangsbefunden verglichen.

2 Material und Methoden

2.1 Patienten

Im Zeitraum 4/97 bis 10/98 wurden 143 Patienten mit einer kompletten Rotatorenmanschettenruptur an der Orthopädischen Klinik des Universitäts-Klinikums Großhadern der LMU München operativ therapiert. Davon willigten 32 Patienten (13 Frauen und 19 Männer) ein, an der vorliegenden prospektiven Studie teilzunehmen. Alle Patienten wurden konsekutiv für die Studie rekrutiert und über das Studienprotokoll informiert. Um den Einschlusskriterien zu genügen, mußte die Rotatorenmanschettenläsion in allen Fällen die Supraspinatussehne miteinbeziehen. Das durchschnittliche Patientenalter betrug $57,2 \pm 8$ Jahre, wobei der jüngste Patient 38 und der älteste 71 Jahre alt war (siehe Anhang).

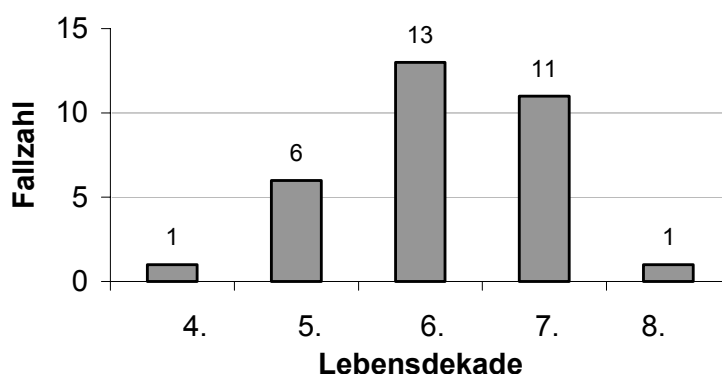


Abb. 1: Altersverteilung des Patientenkollektivs

Das präoperative Untersuchungsprogramm umfaßte eine ausführliche Anamneseerhebung und eine körperliche Untersuchung, sowie eine standardisierte Magnetresonanztomographie der betroffenen Schulter. Außerdem wurden konventionelle Röntgenaufnahmen (siehe 2.4) und eine Standardultraschalluntersuchung (siehe 2.4) durchgeführt. Die intraoperative Dokumentation des Rupturbefundes umfasste die Grössenmessung der Ruptur und die Ermittlung des Sehnenretraktionsgrades (siehe 2.3.2). Die postoperativen Kontrolluntersuchungen wurden 3 Monate und 8 Monate nach Operation durchgeführt und beinhalteten ebenfalls die standardisierte MR-tomographische Untersuchung der operierten Schulter. Ausserdem wurden jeweils eine erneute körperliche Untersuchung und eine

Ultraschallkontrolle vorgenommen. Alle Patientenuntersuchungen und Ultraschalluntersuchungen wurden von einem einzigen Untersucher durchgeführt. Zwischen Erstvorstellung und Operation wurden die meisten Patienten nach klinisch erprobten therapeutischen Schemata [43, 87] mit physikalischer Therapie, nicht-steroidalen Antiphlogistika und subakromialen Infiltrationen (Lokalanästhetikum, Kortison) behandelt. Die konservativen Therapieansätze der von auswärts an unsere Klinik überwiesenen Patienten waren dabei zum Teil sehr heterogen.

2.2 Anamnese und klinische Untersuchung

In der Anamneseerhebung wurde die Ursache der Rotatorenmanschettenläsion, gegebenenfalls der Unfallhergang, die Dauer der symptomatischen Periode, die Schmerzsymptomatik, die Händigkeit des Patienten, sowie die Seite der Läsion erfaßt. Außerdem wurden bisherige diagnostische und therapeutische Maßnahmen dokumentiert.

Die klinische Untersuchung umfasste eine Inspektion und Palpation der Schulter, sowie eine differentialdiagnostische Untersuchung der Halswirbelsäule. Das Vorliegen von Muskelatrophien, Druckschmerzpunkten, Schmerzprojektionen wurde dabei erfaßt. Die klinische Untersuchung des Bewegungsausmaßes wurde entsprechend der Neutral-Null-Methode durchgeführt und beinhaltete die Testung der aktiven und passiven Bewegungsumfänge. Ausserdem wurde die Schmerzcharakteristik, die Analyse des Bewegungsendgefühls (Kapselmuster) und des skapulo-thorakalen Rhythmus erfaßt. Im Speziellen wurden die Impingementzeichen nach Neer, Hawkins und Matsen geprüft [17,42,47,77]. Zur Überprüfung einer Pathologie des Rotatorenintervalls und der langen Bizepssehne wurden der O'Brien-Test und der Palm-up Test herangezogen [42].

Als sensitive Methoden zur Differenzierung und genauen Lokalisation eines RM-Defektes wurden die spezifischen RM-Tests, die sog. RM-lag-signs und die Testung der Muskelkraft durchgeführt. Die Funktion des SSP wurde durch den 0°-Abduktionstest, den Jobe-Test und den Patte-Test [42,85] überprüft. Die Funktion der Subscapularissehne (SSC) wurde mit dem Lift-off-Test überprüft [57]. Die Integrität der Aussenrotatoren wurde durch die Aussenrotationskraft gegen Widerstand aus der Neutralstellung und das „hornblowers-sign“ nach Walch getestet [109]. Als RM-lag-sign-Tests wurden das drop-arm sign in Abduktion, das Aussenrotations-lag sign und das Innenrotations-lag sign überprüft [49].

Die Kraftmessung wurde als isometrische Kraft in 90° Abduktion mit einem Isobex-Dynamometer der Firma Pimatron™ durchgeführt. Für die Erfassung und Beurteilung der Schulterfunktion wurde der Schulterevaluationsbogen nach Constant [19] verwendet.

Der sogenannte Constantscore beinhaltet vier Bereiche: Schmerz (15 Punkte); Tätigkeiten des täglichen Lebens (20 Punkte); Bewegungsumfang (40 Punkte); Kraft (25 Punkte). Das erreichbare Punktemaximum beträgt dabei 100 Punkte.

Der Constantscore wurde an der betroffenen und der kontralateralen Schulter erhoben. Zur Beurteilung des klinischen Endresultates der operierten Schulter wurde das präoperative mit dem postoperativen Resultat verglichen. Die postoperativ erreichte Punktezahl im Constantscore wurde dazu in vier Gruppen unterteilt: ausgezeichnetes Resultat (90-100 Punkte), gutes Resultat (80-89 Punkte), mäßiges Resultat (70-79 Punkte), schlechtes Resultat (weniger als 70 Punkte).

Bei der klinischen Begutachtung wurde ebenfalls die subjektive Zufriedenheit des Patienten mit dem postoperativen Endresultat acht Monate nach der Operation berücksichtigt. Dabei wurde eine nach Iannotti [53] modifizierte Einteilung verwendet. Eingang fanden hierbei persistierender Schmerz und verbleibende Funktionsbeeinträchtigung im Vergleich mit dem präoperativen Status. Das postoperative Resultat wurde als „normal“ gewertet, wenn bei Schulteraktivität kein Schmerz und keine Funktionseinschränkung auftraten und als „fast normal“ gewertet wenn gelegentlicher Schmerz und milde Funktionseinschränkung präsent waren. Von einem „verbesserten Zustand“ wurde gesprochen, wenn Einschränkungen in der Schulterfunktion verblieben waren der Schmerzzustand sich zwar verbessert hatte, aber immer noch Schmerzen vorhanden waren. Ein „schlechter Zustand“ war gegeben, wenn sich die Symptomatik nicht verbessert oder sogar verschlechtert hatte.

2.3 Magnetresonanztomographie

2.3.1 *Untersuchungstechnik*

Für die kernspintomographische Diagnostik wurde ein MRT-Gerät mit einem Hauptmagnetfeld von 0,2 Tesla (Magnetom Open; Siemens, Erlangen) verwendet. Zur Untersuchung der Schulter dienten unpolarisierte, solenoidale kombinierte Sende- und Empfänger-Spulen verschiedener Größe. Um die Spulenlast zu optimieren, wurde die jeweils kleinstmögliche Spule verwendet. Alle Patienten wurden mit einem standardisierten Sequenzprotokoll präoperativ und postoperativ untersucht. In der koronaren Ebene wurden T2-gewichtete Turbo-Spin-Echo Sequenzen und T1-gewichtete Spin-Echo Sequenzen, sowie Turbo-Inversion-Recovery (Turbo-STIR) Sequenzen verwendet. In der sagittalen Ebene kamen T2-gewichtete Turbo-Spin-Echo Sequenzen und T1-gewichtete Spin-Echo Sequenzen zur Anwendung. In der axialen Ebene wurden T2-gewichtete Turbo-Spin-Echo Sequenzen angewendet. Abbildung 4 zeigt das verwendete Sequenzprotokoll.

2.3.2 Auswertungskriterien

Die MRT-Befundung aller untersuchten Bilder erfolgte durch einen in der Schulterdiagnostik erfahrenen Radiologen und einem in der Schulterdiagnostik erfahrenen Orthopäden. Für die Diagnostik der Rotatorenmanschette wurden die folgenden gängigen MR-Kriterien verwendet:

Die kernspintomographische Diagnose einer kompletten Rotatorenmanschettenruptur wurde anhand des Vorhandenseins eines flüssigkeitsähnlichen Signals gestellt, welches sich über die gesamte Dicke der Sehne erstreckte und das sowohl in der koronaren, als auch in der sagittalen Schnittebene der T2-gewichteten und STIR-Sequenzen sichtbar war (Abb. 2) [113]. In diesen Sequenzen ist die Diskontinuität der Sehne aufgrund des hohen Signalkontrastes zwischen dem intakten Sehnenrand und dem signalreichen Manschettendefekt besonders gut sichtbar [75]. Zur Vermeidung von Fehlinterpretationen wurden die schräg koronaren Schichten entlang des sehnigen Anteils und nicht am Muskelbauch des SSPs ausgerichtet.

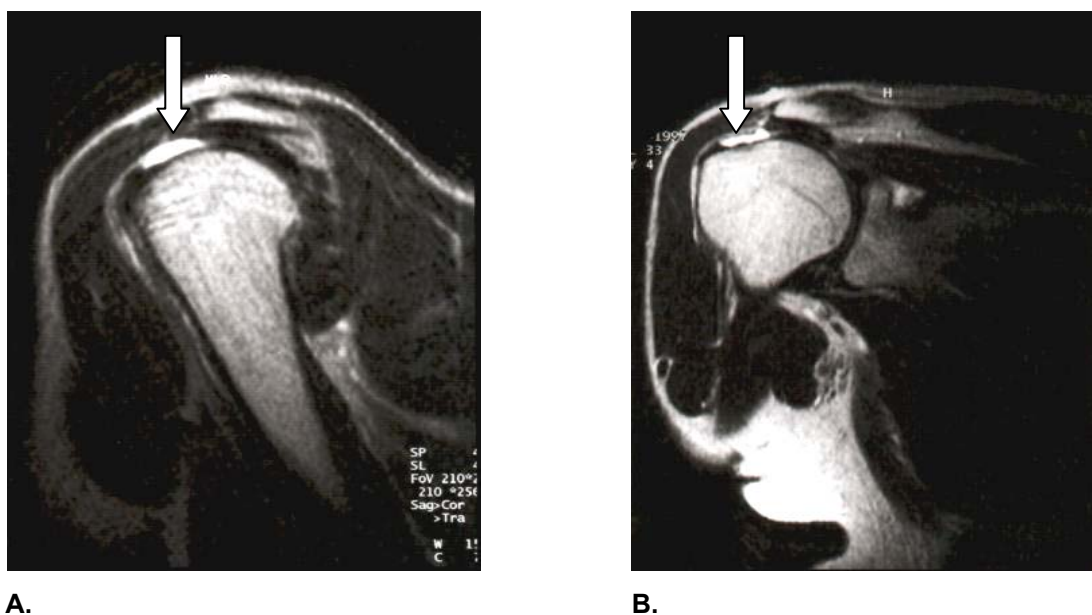


Abb. 2: Supraspinatussehnenruptur
A. Das T2-gewichtete sagittale Turbo-Spin-Echo Bild zeigt eine komplette Supraspinatussehnenruptur die durch einen Bereich von hoher Signalintensität (Pfeil) gut von der Restmanschette abgegrenzt werden kann
B. Auch in der parakoronaren T2-gewichteten Turbo-Spin-Echo Sequenz ist die komplette Ruptur (Pfeil) gut abgrenzbar

Neben dem Sehndefekt wurde auch die Signalintensität (SI) des restlichen Sehnenpiegels auf T1- und T2-gewichteten Sequenzen in der koronaren Schnitfführung ermittelt und auf einer Ordinalskala in vier Grade unterteilt: Grad 0 wurde für eine normale Sehne mit keiner erhöhten Signalintensität vergeben; Grad 1 entspricht einer gering erhöhten Signalintensität der Sehne ; Grad 2 entspricht einer mittelgradig erhöhten Signalintensität der Sehne, die

jedoch noch unter der Signalintensität von Wasser auf T2-gewichteten Aufnahmen liegt; Grad 3 entspricht einer stark erhöhten Signalintensität der Sehne, äquivalent der von Wasser auf T2-gewichteten Aufnahmen.

Die Diagnose der fettigen Infiltration des M.supraspinatus und des M. infraspinatus wurde durch das Auftreten von linearen Bändern entlang der Fiederung des Muskels gestellt, die in T1-gewichteten Aufnahmen mit hoher Signalintensität in den Muskelbäuchen imponieren [73,74]. Fabis und Uthoff [28,107] wiesen in histologischen Studien nach, dass die Fetteinlagerung ausserhalb der Muskelzelle, im Interstitium und in den Muskelsepten zwischen den Muskelfaserbündeln erfolgt. Fett bildet sich in T1-gewichteten Sequenzen signalreicher ab als der normale Muskel, so daß eine Fetteinlagerung in T1-gewichteten Bildern dementsprechend gut diagnostiziert werden kann.

Die fettige Degeneration wurde in den T1-gewichteten MRT-Bildern entsprechend einer Ordinalskala mit vier Stufen bewertet: Fettiger Infiltrations-Grad (FIG) 0 wurde bei einem normalen MR-Signal des Muskels ohne fettige Streifen vergeben; FIG 1 kennzeichnet das Auftreten einiger signalreicher Streifen im T1-gewichteten Bild; FIG 2 entspricht einer deutlichen Verfettung, die jedoch weniger als die Hälfte des Muskels einnimmt; FIG 3 kennzeichnet eine starke Verfettung, die fast den ganzen Muskel betrifft (Abb. 3).

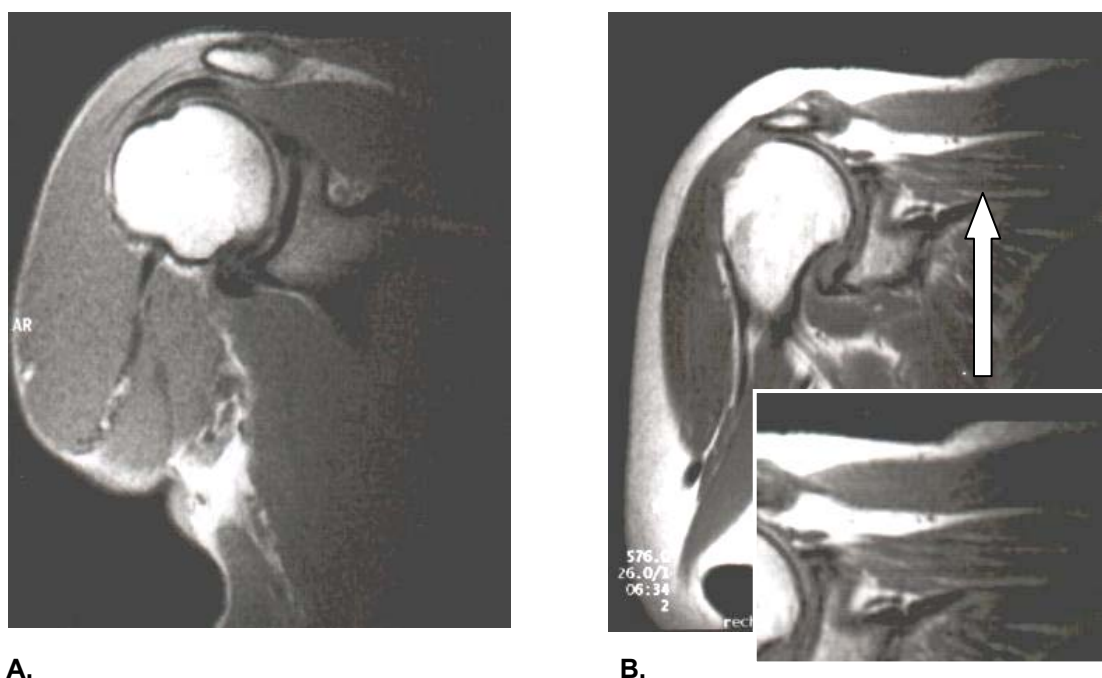


Abb. 3: Fettige Infiltration des Supraspinatusmuskels
A. Parakoronare T1-gewichtete Spin-Echo Aufnahme: Supraspinatusmuskel ohne fettige Infiltration (Grad 0)
B. Die Vergrößerung des parakoronaren T1-gewichteten Spin-Echo Bildes zeigt eine starke fettige Infiltration (Grad 3) des Supraspinatusmuskels; die linearen Bänder erhöhter Signalintensität repräsentieren die fettige Infiltration des Muskels

Sequenzprotokoll

Parakoronare Ebene:

Turbo-Spin-Echo TSE T2w TR 3204 ms TE 102 ms

Länge des Echo-Trains: 7
 Schichtdicke 4 mm
 FOV 210 x 210 mm
 Matrix 210 x 256 Pixel
 Präsaturationspuls medial
 7: 08 min
 12 Schichten

Spin-Echo SE T1w TR 576 ms TE 26 ms

Schichtdicke 4 mm
 FOV 210 x 210 mm
 Matrix 200 x 256
 6:46 min
 12 Schichten
 vor und nach KM

Turbo-Inversion-Recovery (Turbo-STIR) TR 3500 ms TE 48 ms TI (Inversionszeit) 99 ms

Schichtdicke 4 mm
 FOV 210 x 210 mm
 Matrix 210 x 256 mm
 7:08 min
 12 Schichten

Axiale Ebene:

Turbo-Spin-Echo TSE T2w TR 3204 ms TE 102 ms

Länge des Echo-Trains: 7
 Schichtdicke 4 mm
 FOV 180 x 180 mm
 Matrix 210 x 256 Pixel
 5: 41 min
 12 Schichten

Parasagittale Ebene:

Turbo-Spin-Echo TSE T2w TR 3204 ms TE 102 ms

Länge des Echo-Trains: 7
 Schichtdicke 4 mm
 FOV 210 x 210 mm
 Matrix 210 x 256 Pixel
 Präsaturationspuls medial
 5:53 min
 12 Schichten

Spin-Echo SE T1w TR 576 ms TE 26 ms

Schichtdicke 4 mm
 FOV 210 x 210 mm
 Matrix 230 x 256
 7:33 min
 12 Schichten
 vor und nach KM

Aus einer Lösung von 0.5 mmol/ml Gd-DTPA entnommen, wurden 0.2 ml pro kg KG Gd- DTPA (Schering) entnommen und verabreicht. Damit wurde eine Zielkonzentration von 0.1 mmol/kg Kg Gd-DTPA (Magnevist, Schering AG, Berlin, Deutschland) erreicht.

Abb. 4: Sequenzprotokoll

Die MRT-Klassifikation der Sehnenretraktion erfolgte anhand koronarer Schnitte von T1-gewichteten Aufnahmen. Der Sehnenretraktionsgrad (SRG) des Supraspinatus wurde nach der Klassifikation von Patte eingeteilt [85] : Grad 1 entspricht einer Position des Sehnenstumpfes nahe am Tuberculum majus; Grad 2 entspricht einer Position des Sehnenstumpfes auf Höhe des Apex humeri; Grad 3 entspricht einer Position des Sehnenstumpfes auf Höhe der Cavitas glenoidalis.

Die Einteilung der Atrophie des Supraspinatusmuskels und der restlichen Muskulatur erfolgte auf sagittalen Schnittbildern. Um eine exakte Reproduzierbarkeit der prä- und postoperativen Schnittebenen zu gewährleisten, wurde die am weitesten lateral gelegene Schnittebene, auf der die Spina scapulae noch in Kontakt mit dem restlichen Skapulakörper war, zur Ermittlung des Atrophiegrades des Supraspinatusmuskels herangezogen. Dabei wurde die folgende in Anlehnung an Thomazeau [103] modifizierte Einteilung verwendet.: Grad 0 entspricht einem nicht oder nur geringgradig atrophiertem Muskel. Das Verhältnis (Q) der Flächendeckung zwischen dem Muskel und dem Querschnitt der Fossa supraspinata ist dabei $0,8-1$; Grad 1 repräsentiert eine mittelgradige Atrophie mit $0,4 < Q < 0,8$; Grad 2 entspricht einer starken Atrophie mit $Q < 0,4$ (Abb.9a-c).

Die Größenmessung der Ruptur erfolgte durch die Auswertung koronarer und sagittaler Schnitte T2-gewichteter Aufnahmen, da hier die Grenze zwischen dem signalreichen Sehndefekt und den noch intakten Sehnenrändern am besten zu beurteilen waren. Die MRT-Einteilung der Rupturgröße erfolgte entsprechend der intraoperativen Rupturgrößeneinteilung nach Iannotti [53], und wurde in vier Gruppen unterteilt (siehe Kapitel 2.5).

Die kernspintomographische Erfassung des akromio-humeralen-Abstands (AHA) erfolgte auf sagittalen T1-gewichteten Schnittbildern. Um eine Reproduzierbarkeit der AHA-Messung zu gewährleisten wurde standardisiert die sagittale Schnittebene lateral des Akromio-Clavicular-Gelenkes für die AHA-Messung verwendet. Die Morphologie der Akromiontypen wurde in Anlehnung an die Einteilung von Bigliani [4] vorgenommen und anhand von sagittalen T1-gewichteten Schnittebenen bestimmt. Dabei wurde die Schichtebene lateral des Akromio-Clavicular-Gelenkes verwendet, auf der der akromiale Bogen auf seiner ganzen antero-posterioren Ausdehnung sichtbar war. Die Unterteilung erfolgte in einen geraden Akromiontyp (Typ 1), einen gebogenen Akromiontyp (Typ 2) und in einen hakenförmigen Akromiontyp (Typ 3).

Die MR-Evaluation der Sehne des langen Bizepskopfes (LBS) erfolgte anhand von Transversalschnitten. Hier wurde der Status der LBS im Sulcus intertuberkularis des Humerus

ermittelt: normale LBS (Grad 0), Erguß der LBS (Grad 1), Subluxation oder Teilruptur der LBS (Grad 2), Ruptur der LBS (Grad 3) [36]. Die Befunde der MRT-Auswertung wurden mit den intraoperativen Befunden verglichen.

Außerdem umfasste die MRT-Diagnostik das Vorhandensein und die Ausprägung von folgenden Parametern: Fehlen oder Präsenz eines Knochenmarködems (Km-ödem) des Humeruskopfes. Dessen Unterteilung wurde wie folgt vorgenommen: kein Km-ödem = Grad 0, geringes Km-ödem = Grad 1, mittelstarkes Km-ödem = Grad 2, starkes Km-ödem = Grad 3; Das Auftreten von subakromialen Osteophyten und inferioren Akromioklavikulargelenkosteophyten und das Vorhandensein von subchondralen Zysten im Humeruskopf, sowie postoperativ auftretende metallische Artefakte im Bereich des Humeruskopfes und des Akromions, verursacht durch den Metallabrieb des Meißels wurden ebenfalls dokumentiert.

Die Verwendung eines standardisierten Sequenzprotokolls (siehe Abb. 4) mit konstanten Schnittebenen, konstanten geometrischen und zeitlichen Parametern (Schichtabstand, Schichtdicke, Matrix, Field-of-view, Echo-Train-Zeit, Aquisitionszeit) ermöglichte eine exakte Reproduzierbarkeit der MRT-Untersuchung im postoperativen Zeitraum. Nur so kann eine objektive Verlaufsbeobachtung der genannten MRT-Parameter erreicht werden. Eine ausreichende Sensitivität und Spezifität in der Begutachtung kann nur gewährleistet werden, wenn immer nur ein MRT-Gerät mit konstanten technischen Parametern und definierte Schnittebenen mit konstanten Bewertungskriterien zur Anwendung kommen.

2.4 Röntgenuntersuchung und Ultraschall

Präoperativ wurden konventionelle Röntgenbilder der betroffenen Schulter in drei Ebenen angefertigt, um den knöchernen Status der Schulter zu erfassen. Eine true a.p. Aufnahme, eine axiale Aufnahme, sowie eine Outlet-View Aufnahme wurden erstellt. Die röntgenologische Messung des akromio-humeralen-Abstands (AHA) erfolgte auf der true a.p.-Aufnahme. Um eine Reproduzierbarkeit der AHA-Messung zu gewährleisten wurde standardisiert der Abstand zwischen dem Apex humeri und der Akromionunterfläche ausgemessen [42]. Die Morphologie der Akromiontypen wurde in Anlehnung an die Einteilung von Bigliani [4] anhand der Outlet-View Projektion vorgenommen: Die Unterteilung erfolgte in einen geraden Akromiontyp (Typ 1), einen gebogenen Akromiontyp (Typ 2) und in einen hakenförmigen Akromiontyp (Typ 3).

Die sonographischen Untersuchungen wurden mit den standardisierten Schnitten nach Hedtmann [48] und als dynamische Untersuchung unter passiver Bewegung des Armes im Seitenvergleich von einem sonographieerfahrenen Orthopäden durchgeführt. Für die

Ultraschalluntersuchung wurde ein Siemens, Erlangen SQ 2000 7,5-MHz-Linearschallkopf verwendet.

2.5 Operative Rekonstruktion der Rotatorenmanschette

Alle chirurgischen Eingriffe wurden von einem einzigen erfahrenen Schulterspezialisten mit einer standardisierten operativen Technik durchgeführt. Für die Operation erfolgte die Lagerung des Patient in der beach-chair-Position.

Vor jeder Operation erfolgte obligat eine diagnostische Arthroskopie zur genauen Erhebung des intraartikulären Befundes. Dabei wurde die Defektgröße, die Defektlokalisierung und die Form der Ruptur, als auch der Sehnenretraktionsgrad und die Sehnenqualität dokumentiert. Gleichzeitig konnten durch die Arthroskopie auch begleitende intraartikuläre und subakromiale Schäden diagnostiziert werden. Außerdem wurde der Status der langen Bicepssehne, die Festigkeit des Bizepssehnenankers, die Beschaffenheit des Labrums und das Vorliegen von Knorpelschäden (Chondromalazie Grad 1-3) oder einer bereits eingetretenen Früharthrose registriert. Eine intraartikuläre Synovitis, eine subakromiale Bursitis sowie degenerative Veränderungen des Gelenkbinnenraumes wurden ebenfalls dokumentiert und gegebenenfalls arthroskopisch therapiert.

Als Standardzugang für die offene Rekonstruktion wurde ein transdeltoidaler, antero-superiorer Zugang zum Schultergelenk gewählt. Um den M.deltoideus weitestgehend zu schonen, wurde die Deltoideus-Splitting-Technik [42] verwendet. Zusätzlich wird der M.deltoideus subperiostal vom Akromion abgelöst und im späteren Verlauf wieder refixiert. Zur Schonung des Nervus axillaris und zur Vermeidung einer postoperativen Deltoiddehiszenz wurde der M.deltoideus maximal bis 5 cm distal seines akromialen Ansatzes im Faserverlauf gespalten und gegebenenfalls längsinzidiert. Um eine spannungsfreie Rotatorenmanschettenrekonstruktion zu erreichen wurden die Sehnen soweit als nötig stumpf mobilisiert. Gegebenenfalls wurde eine juxtaglenoidale Kapsulotomie durchgeführt. In allen Fällen erfolgte eine transossäre Refixation der angefrischten Sehnenstümpfe in eine Knochennut etwa in Höhe des ursprünglichen Sehnenansatzes am Tuberculum majus. Die Fixation erfolgte durch Verknotung der Sehnenenden an den vorgebohrten Knochenkanälen in der Nahttechnik nach Walch [109]. Ein Gegenlager für die Verknotung wurde nicht verwendet.

Bei allen Eingriffen wurde standardmäßig eine offene Akromioplastik nach Neer [76] zur Erweiterung des Subakromialraumes durchgeführt und vorhandene akromiale Traktionsosteophyten und inferiore akromioklavikuläre Osteophyten entfernt. Eine ausreichende partielle Bursektomie der Bursa subdeltoidea und der Bursa subakromialis

wurde ebenfalls durchgeführt. Im Falle einer Teilruptur oder einer kompletten Ruptur der langen Bizepssehne, wurde diese durch Tenodese im Sulcus intertubercularis des Humerus refixiert. Die Rupturgröße und das Ausmaß der Sehnenretraktion wurde intraoperativ ermittelt und mit den präoperativen MRT-Befunden verglichen. Die intraoperative Einteilung der Rupturgröße erfolgte nach der Klassifikation von Iannotti [53]: kleine Ruptur (bis 4 cm²), mittlere Ruptur (4-9 cm²), große Ruptur (9-18 cm²), Massenruptur (größer als 18 cm²). Zur Bestimmung des Ausmaßes der intraoperativen Sehnenretraktion wurde die Patte-Klassifikation [85] verwendet (siehe 2.3.2).

In der postoperativen Nachbehandlung wurde ein Gilchristverband für 4 Wochen getragen. Am ersten postoperativen Tag wurde vollständig immobilisiert. Ab dem 2. postoperativen Tag waren passive krankengymnastische Übungen aus dem Gilchristverband heraus erlaubt. In den ersten beiden Wochen erfolgte dann eine passiv-assistive Mobilisierung bis 60° Flexion und Abduktion mit vorsichtigen aktiven Abduktionsübungen. Die Aussenrotation war auf 30° limitiert, bei freier Innenrotation. Ergänzend wurden isometrische Übungen, Kryotherapie und Lymphdrainage durchgeführt. In der 3. bis 4. Woche wurde unter Beachtung der Schmerzgrenze die aktiv-assistive Flexion und Abduktion auf 90°, sowie die Aussenrotation auf 45° gesteigert. In der 4.- 6. Woche erfolgte eine weitere Steigerung der aktiven Flexion und Abduktion und die Freigabe der Aussenrotation, bei weiterhin freier Innenrotation. Ab der 7. Woche erfolgte die Erarbeitung der freien Abduktion, Flexion, Aussenrotation und Innenrotation. Auch wurde mit dosierten Führungswiderständen begonnen. Bis zur 12. Woche wurde die freie aktive Beweglichkeit in allen Ebenen erarbeitet. Zusätzlich wurden die Führungswiderstände gesteigert und mit Thera-Bandübungen begonnen. Ab der 12. Woche erfolgte eine Belastungssteigerung in allen Ebenen und der Beginn einer erweiterten ambulanten Physiotherapie (EAP), sowie der Beginn mit sportartspezifischen Übungen. Das Erreichen der vollen körperlichen Aktivität nach ungefähr 4-6 Monaten war das Ziel des Rehabilitationsprogrammes.

2.6 Statistische Verfahren

Zur Präsentation der Daten wurden Mittelwerte, Standardabweichungen und Intervalle verwendet. Zur Korrelationsprüfung zwischen zwei Gruppen wurden Varianzanalysen und der Spearman-/ Kruskal-Wallis Rangsummentest für verbundene und unverbundene Stichproben, sowie der Korrelationstest nach Pearson verwendet. Als Signifikanzniveau wurde $p < 0,05$ als signifikant und $p < 0,001$ als hoch signifikant für alle statistischen Untersuchungen festgelegt.

Für die Korrelation zwischen dem fettigen Infiltrationsgrad (FIG) des Supraspinatusmuskels und der Rupturgrösse zum Zeitpunkt der Operation, für die Korrelation zwischen der intraoperativ und kernspintomographisch ermittelten Rupturgrösse und der Korrelation zwischen der präoperativen Rupturgrösse und dem Constantscore des betroffenen Armes wurde der Pearson-Korrelationstest verwendet.

Für den Zusammenhang zwischen der präoperativen Rupturgrösse, dem fettigen Infiltrationsgrad und dem Sehnenretraktionsgrad des Supraspinatusmuskels, sowie für die Rerupturrate in Abhängigkeit von der Rupturgrösse (kernspintomographisch und intraoperativ) wurde der Spearman-Rangsummentest verwendet.

Zur Ermittlung der Signalintensität des Supraspinatusmuskels in der T1- und T2- Wichtung , der fettigen Infiltration und der muskulären Atrophie des Supraspinatusmuskels zu den verschiedenen präoperativen und postoperativen Zeitpunkten wurde eine Kruskal-Wallis-ANOVA (Analysis of Variance) eingesetzt.

Die statistische und graphische Verarbeitung des Datenmaterials erfolgte mit Hilfe der Statview Version 5.0 (SAS Institut, Cary, North Carolina, USA) Software und der Analyse-It Version 1.44 (Analyse-It Software Ltd., Großbritannien) Software.

3 Ergebnisse

3.1 Klinische Ergebnisse

Die klinische Untersuchung ergab, daß in 24 (75%) von 32 Fällen die dominante Schulter betroffen war. In der weiblichen Patientengruppe handelte es sich in 11 (85%) von 13 Fällen um die dominante Schulter und in der männlichen Patientengruppe war die dominante Schulter in 13 (68%) von 19 Fällen affektiert.

Eine Rotatorenmanschettenläsion der rechten Schulter lag in 19 Fällen vor. In 13 Fällen war die linke Schulter betroffen. Bei 11 Patienten wurde anamnestisch ein Trauma der betroffenen Schulter dokumentiert. In 21 Fällen war die Ruptur rein degenerativen Ursprungs.

Die symptomatische präoperative Periode betrug durchschnittlich 12 ± 11 (0,2 bis 62) Monate. Der durchschnittliche präoperative Constantscorewert von 56 ± 11 (23-83) Punkten stieg auf durchschnittlich 72 ± 12 (31-90) Punkte bei der ersten postoperativen Kontrolluntersuchung und auf durchschnittlich 81 ± 13 (30-96) Punkte bei der zweiten Kontrolluntersuchung an.

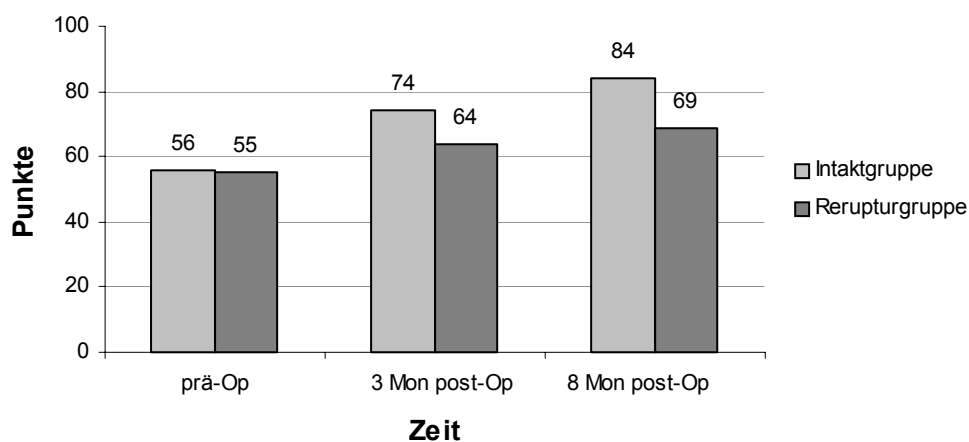


Abb. 5: Constantscorewerte der Intaktgruppe und der Rerupturgruppe

Abbildung 5 zeigt die ermittelten Constantscore-Werte im zeitlichen Verlauf.

Der präoperative Constantscore der betroffenen Schulter war signifikant kleiner als der Constantscore der nicht betroffenen Schulter ($p < 0,0001$).

Bei der abschließenden postoperativen Kontrolluntersuchung acht Monate nach der Operation erreichten 19% der Schultern (6/32) ein ausgezeichnetes, 57% der Schultern (18/32) ein gutes, 15% der Schultern (5/32) ein mäßiges und 9% der Schultern (3/32) ein schlechtes postoperatives Constantscore-Ergebnis. Bezüglich ihrer subjektiven Zufriedenheit mit dem

postoperativen Endresultat erreichten 30% der Schultern (10/32) ein normales Resultat, 50% der Schultern (16/32) ein fast normales Resultat, 13% der Schultern (4/32) einen verbesserten Status und 7% der Schultern (2/32) ein schlechtes Resultat. Fünf (83%) der Patienten mit einem postoperativen Constantscore zwischen 90 und 100 Punkten werteten ihr Endresultat als normal. Vierzehn (77%) der Patienten mit einem Constantscore zwischen 80 und 89 Punkten werteten ihr Ergebnis als fast normal. Die restlichen vier Patienten (23%) gaben es als subjektiv verbessert an. Kein Patient dieser Gruppe bewertete seine Schulterfunktion als normal. Alle Patienten mit einem Constantscore unter 70 Punkten gaben in der postoperativen Anamnese Schmerzen und eine funktionelle Einschränkung der Schulter an.

Die durchschnittliche präoperative Rupturgrösse der Patientengruppe mit einem postoperativen Constantscore zwischen 80 und 100 Punkten betrug 4 cm², die der Patientengruppe mit einem postoperativen Constantscore unter 70 Punkten betrug durchschnittlich 7cm². Zwischen dem präoperativen Constantscore und der präoperativen Rupturgrösse konnte eine hochsignifikante Korrelation festgestellt werden ($p < 0,0001$), wobei sich der Constantscore mit steigender Rupturgrösse verringerte.

In der Gruppe der Patienten mit einer postoperativ aufgetretenen Reruptur der Rotatorenmanschette erreichten drei (3/6) Patienten Constantscorewerte von über 70 Punkten, zwei von ihnen Werte über 80 Punkte. Dieses Kollektiv erreichte zwar eine ausreichende Schulterfunktion, jedoch traten belastungsabhängige Schmerzen und Ermüdungssymptome auf. Die drei (3/6) Patienten mit Constantscorewerten unter 70 Punkten beklagten alle eine eingeschränkte Schulterfunktion, sowie postoperativ persistierende Schmerzen, abgesehen von dem subjektiv unbefriedigenden postoperativen Endresultat.

Constantscoremittelwerte der Intaktgruppe und der Rerupturgruppe			
Kategorie	Präoperativ	3 Mon. Postoperativ	8 Mon. Postoperativ
Constantscore (100 P)	56 (56/55)	72 (74/64)	81 (84/69)
Schmerz (15 P)	5 (5/6)	9 (10/8)	11 (12/8)
Subjektive Einschränkung (20 P)	12 (12/12)	15 (15/15)	17 (17/15)
Funktion (40 P)	26 (26/24)	31 (32/26)	35 (36/29)
Kraft (25 P)	13 (13/13)	16 (17/15)	19 (20/15)

1) Die Kategorien des Constantscores sind in Material und Methoden erklärt
2) Gesamtdurchschnitt (Intaktgruppe/ Rerupturgruppe)

Tab. 1: Constantscore-Einzelkategorien der Intaktgruppe und der Rerupturgruppe

Keine Korrelation konnte zwischen dem Alter der Patienten und dem Constantscore-Ergebnis sowie dem Alter der Patienten und der Rupturgröße und der Rerupturrate hergestellt werden. Ausschlaggebend war hier wohl die relativ geringe Anzahl des Patientenkollektives. Andere Autoren [35, 45] konnten in langjährigen Studien mit großen Patientenkollektiven und einem höheren Durchschnittsalter signifikante Korrelationen zwischen den oben genannten Kategorien herstellen.

Tabelle 2 zeigt die geschlechtsspezifische Verteilung der Constantscoremittelwerte.

Geschlechtsspezifische Constantscoremittelwerte			
Kategorie	Präoperativ	3 Mon. Postoperativ	8 Mon. Postoperativ
Intaktgruppe-männlich	60,2	77,2	84,7
Intaktgruppe-weiblich	54,8	73,1	82
Rerupturgruppe-männlich	65	74,3	78
Rerupturgruppe-weiblich	49,5	56,7	61,6

1) Die Kategorien des Constantscores sind in Material und Methoden erklärt
2) Angabe in x von 100 Punkten

Tab. 2: Geschlechtsspezifische Constantscoremittelwerte

3.2 Ergebnisse der MRT

Bei keinem der untersuchten Patienten stellte sich eine präoperativ MR-tomographisch diagnostizierte komplette Rotatorenmanschettenruptur als intraoperativ intakt oder nur partiell rupturiert heraus. Unter Verwendung der gängigen MRT-Kriterien für die Diagnose einer kompletten RMR wurden im postoperativen Abschnitt 26 intakte (81%) Rotatorenmanschetten und sechs rerupturierte (19%) Rotatorenmanschetten diagnostiziert. Alle Rerupturen traten in den ersten drei Monaten nach der Operation auf und wurden bei der ersten Kontrolluntersuchung als solche diagnostiziert. Bei fünf der sechs Rerupturen wurde kernspintomographisch erneut eine alleinige Beteiligung der Supraspinatussehne, wie im Falle der Initialruptur diagnostiziert. In einem Fall waren die kranialen Anteile der Subscapularissehne, die Supraspinatussehne und die kranialen Anteile der Infraspinatussehne rerupturiert. Die kernspintomographische Ausdehnung der Reruptur konnte in diesem Fall durch eine Revisionsoperation bestätigt werden.

Während die Signalintensitäten des Patientenkollektivs mit postoperativ intakten Rotatorenmanschetten auf T1- und T2-gewichteten Aufnahmen im Verlauf signifikant gegenüber dem präoperativen Ausgangswert abnahmen (T1: $p < 0,0001$; T2: $p < 0,0001$), war in der Rerupturgruppe nur ein leichter Rückgang der Signalintensitäten zu verzeichnen (Tab.3).

Mittelwerte der Signalintensitäten (SI) und fettigen Infiltration (FIG) des M.supraspinatus (SSP)			
SSP-Kategorie	Präoperativ	3 Mon. Postoperativ	8 Mon. Postoperativ
SI (T1)	2,60 (2,58/2,70)	1,84 (1,65/2,70)	1,44 (1,00/2,40)
SI (T2)	2,60 (2,58/2,70)	1,50 (1,27/2,50)	1,12 (0,65/2,50)
FIG	1,44 (1,35/1,83)	1,25 (1,00/2,20)	1,00 (0,65/2,50)

1) SI- und FIG-Grade sind in Material und Methoden definiert
2) Gesamtdurchschnitt (Intaktgruppe/ Rerupturgruppe)

Tab. 3: Signalintensitäten (SI) und fettige Infiltration (FIG) des M.supraspinatus (SSP) in der prä- und postoperativen Phase

Präoperativ wiesen 75% (24/32) der Supraspinatusmuskeln eine stark erhöhte Signalintensität auf T2-gewichteten Aufnahmen auf. 25% (8/32) der Supraspinatusmuskeln zeigten eine gering oder mittelgradig erhöhte Signalintensität. Keiner der Supraspinatusmuskeln wies eine normale (Grad 0) Signalintensität auf.

Im postoperativen Verlauf zeigten 77% (20/26) der intakten Supraspinatusmuskeln bei der ersten Kontrolluntersuchung nach drei Monaten eine gering oder mittelgradig erhöhte Signalintensität. Nach acht Monaten zeigten 88% (23/26) der intakten Supraspinatusmuskeln sogar eine normale oder nur noch gering erhöhte Signalintensität. Im Gegensatz dazu zeigten vier (67%) rerupturierte Rotatorenmanschetten auch acht Monate nach der Operation noch stark erhöhte (Grad 3) Signalintensitäten im Bereich des Supraspinatus (Tab.4).

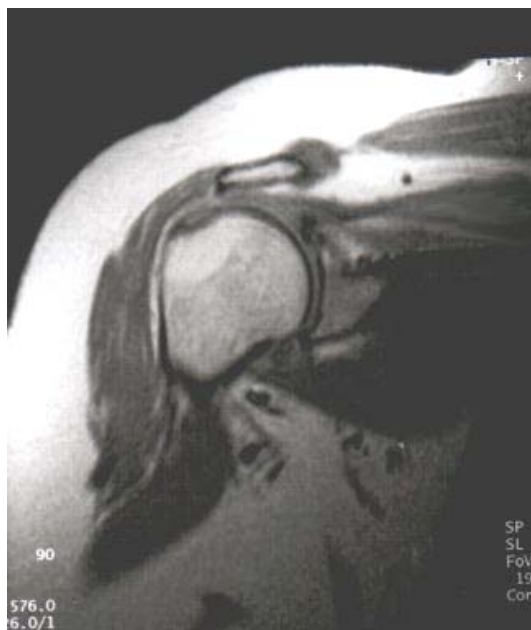Prä- und postoperative Patientenverteilung der Signalintensitäten (SI) und fettigen Infiltration (FIG) des M.supraspinatus (SSP)			
Kategorie	Präoperativ	3 Mon. Postoperativ	8 Mon. Postoperativ
SI 0	0	3	8
SI 1	5 (1)	14 (1)	16 (1)
SI 2	3	10 (1)	4 (1)
SI 3	24 (5)	5 (4)	4 (4)
FIG 0	6	8	12
FIG 1	12 (3)	10 (2)	12 (1)
FIG 2	8 (1)	10 (1)	4 (1)
FIG 3	6 (2)	3 (3)	4 (4)

1) SI- und FIG-Grade sind in Material und Methoden definiert
2) Die Ziffern in Klammern entsprechen der Anzahl der rerupturierten M.supraspinati

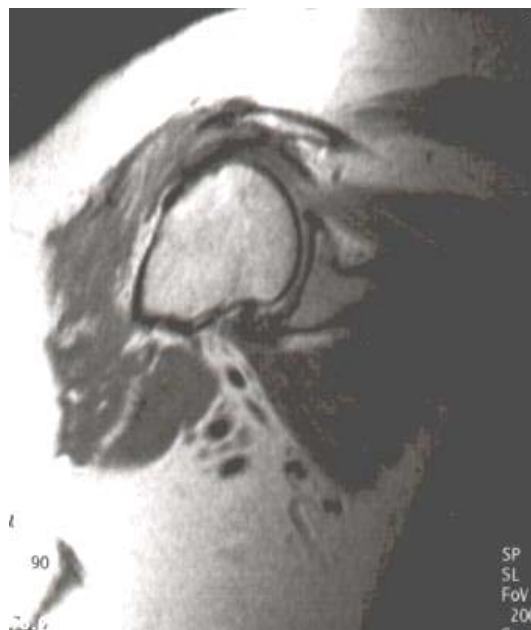Tab. 4: Prä- und postoperative Patientenverteilung der Signalintensitäten (SI) und der fettigen Infiltration (FIG) des M. supraspinatus (SSP)

Die durchschnittliche fettige Infiltration (FIG) der Supraspinatusmuskeln zeigte in der Gruppe der postoperativ intakten Rotatorenmanschetten im Verlauf einen signifikanten Rückgang ($p < 0,0001$), während die durchschnittliche fettige Infiltration in der rerupturierten Gruppe im postoperativen Verlauf zunahm (Abb.6). Präoperativ unterschieden sich diese beiden Gruppen nicht signifikant voneinander ($p > 0,05$). Von den 26 (81% des Gesamtkollektives) postoperativ intakten Supraspinatusmuskeln zeigten 65% (17/26) der Supraspinatusmuskeln einen Rückgang der fettigen Infiltration, 12% (3/26) blieben auf dem präoperativen Ausgangsniveau von FIG 1 und 23% (6/26) wiesen weder vor noch nach der Operation eine fettige Infiltration auf. Die Verteilung der Patientengruppen und die Änderung des FIG im postoperativen Verlauf zeigen die Tabellen 4 und 5c.

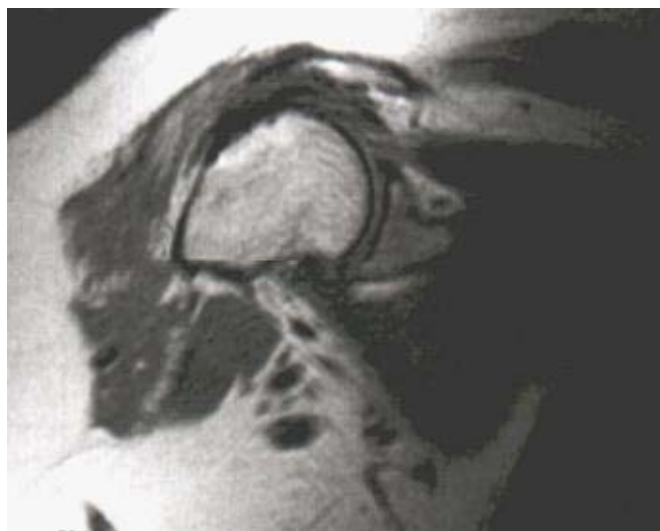Ein signifikanter Zusammenhang konnte zwischen dem fettigen Infiltrationsgrad des Supraspinatusmuskels und der intraoperativ ($p < 0,05$), als auch der kernspintomographisch ($p < 0,05$) festgestellten Rupturgröße ermittelt werden. Von den 32 untersuchten Patienten



A.



B.



C.

Abb. 6:

Prä- und postoperative fettige Infiltration des Supraspinatusmuskels

A. Das parakoronale T1-gewichtete Spin-Echo Bild zeigt präoperativ eine starke fettige Infiltration des Supraspinatusmuskels (Grad 3)

B. 3 Monate nach der Rekonstruktion weist der intakte Supraspinatusmuskel eine fettige Infiltration Grad 2 auf

C. 8 Monate nach der Rekonstruktion weist der intakte Supraspinatusmuskel nur noch eine fettige Infiltration Grad 1 auf

wiesen 17 Supraspinatusmuskeln mit einer Rupturgrösse kleiner 4 cm² einen durchschnittlichen FIG von 1,1 auf, während die mit einer Rupturgrösse zwischen 4 cm² und 9 cm² einen FIG von 1,7 und jene mit einer Rupturgrösse größer 9 cm² einen FIG von 2,4 zeigten. Der durchschnittliche fettige Infiltrationsgrad des Supraspinatusmuskels stieg zwar mit zunehmender Dauer der symptomatischen präoperativen Periode an, jedoch konnte kein signifikanter Zusammenhang zwischen beiden Parametern ermittelt werden ($p > 0,05$).

Auch der Infraspinatusmuskel kann von der fettigen Infiltration betroffen sein, obwohl er meist nicht rupturiert ist (Abb.7). In der postoperativ intakten Rotatorenmanschettengruppe waren 54% (14/26) der Infraspinatusmuskeln vor und nach der Operation nicht fettig degeneriert. 19% (5/26) der Infraspinatusmuskeln wiesen vor und nach der Operation einen FIG 1 auf und 27% (7/26) zeigten nach der Operation einen Rückgang der fettigen Infiltration von jeweils einer Gradabstufung. In der Rerupturgruppe blieb der FIG bei 67% (4/6) der Infraspinatusmuskeln vor und nach der Operation auf dem gleichen Niveau, 33% (2/6) der Infraspinatusmuskeln zeigten im postoperativen Verlauf eine Zunahme der fettigen Infiltration von einer jeweils einer Gradabstufung.

Das Ausmaß der Sehnenretraktion korrelierte signifikant positiv mit der Rupturgrösse ($p < 0,05$). Bei 26 Schultern mit einer Rupturgrösse kleiner 9 cm² betrug der durchschnittliche Sehnenretraktionsgrad (SRG) 1,3, bei sechs Schultern mit einer Rupturgrösse größer 9 cm² betrug der durchschnittliche SRG 2,2. Außerdem korrelierte der Retraktionsgrad der Supraspinatussehne signifikant mit dem fettigen Infiltrationsgrad des Muskels ($p < 0,0001$), wobei sich der Sehnenretraktionsgrad mit zunehmender Verfettung vergrößerte (Tab.5, Abb.8).

Zusammenhang zwischen der präoperativen Rupturgrösse und der fettigen Infiltration (FIG) und dem Sehnenretraktionsgrad (SRG) des SSP			
Rupturgrösse	Patientenanzahl	FIG	SRG
< 9 cm ²	26	1,3	1,3
> 9 cm ²	6	2,4	2,2

1) FIG- und SRG-Werte sind als Durchschnittswerte angegeben
2) FIG- und SRG-Werte sind in Material und Methoden definiert

Tab. 5: Zusammenhang zwischen dem fettigen Infiltrationsgrad (FIG), dem Sehnenretraktionsgrad (SRG) und der Rupturgrösse

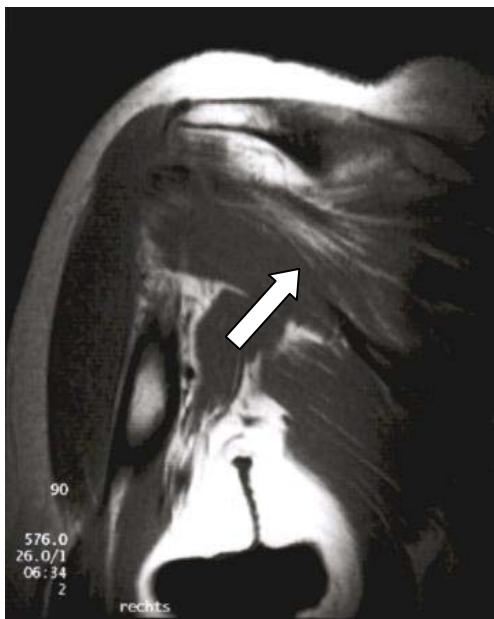


Abb. 7

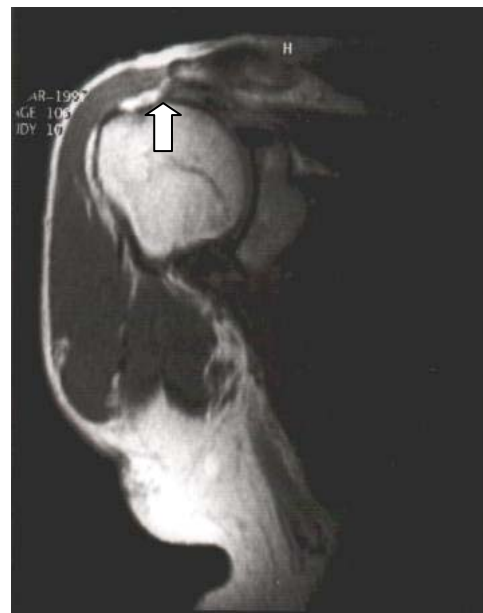

Abb. 8

Abb. 7: Verfettung des Infraspinatusmuskels

Das T1-gewichtete parakoronale Bild zeigt eine erhebliche Verfettung (Grad 2) des Infraspinatusmuskels; lineare Bänder von erhöhter Signalintensität entsprechen Fetteinlagerungen in den Muskelsepten zwischen den Muskelfaserbündeln

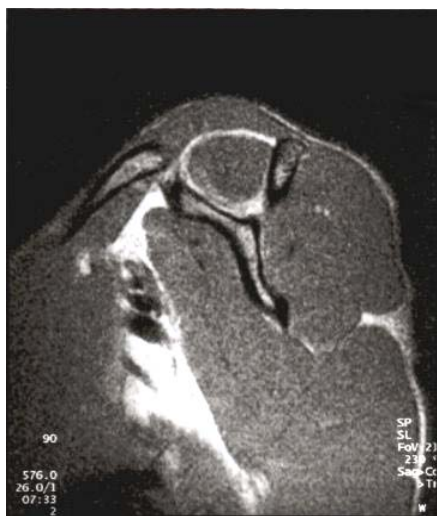Abb. 8: Supraspinatussehnenruptur mit Retraktion des Muskels

Das parakoronale T1-gewichtete Spin-Echo Bild zeigt eine komplette Ruptur der Supraspinatussehne mit einer Retraktion des Sehne-Muskel-Komplexes (Grad 2 n. Patte)

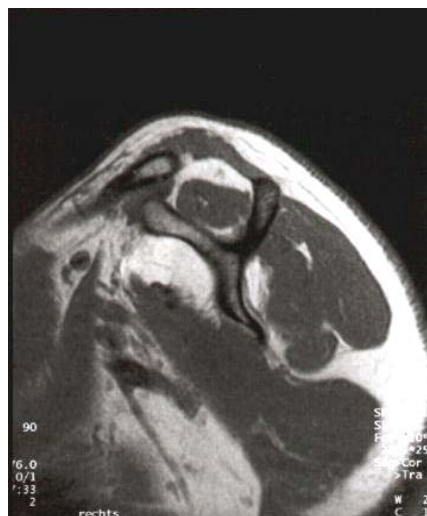Der auf den Schnittbildern ermittelte Atrophiegrad des Supraspinatusmuskels korrelierte signifikant positiv mit dem Grad der fettigen Infiltration des Muskels ($p < 0,05$) und der ausgemessenen Rupturgröße ($p < 0,05$). Achtzehn Supraspinatusmuskeln, welche präoperativ keine oder nur eine geringgradige Atrophie aufwiesen hatten eine durchschnittliche Rupturgröße von $3,2 \pm 2,8$ (1-8) cm^2 , während die vierzehn Supraspinatusmuskeln mit mittelgradiger oder starker Atrophie eine durchschnittliche präoperative Rupturgröße von $9 \pm 4,8$ (2-18) cm^2 aufwiesen.

Präoperativ unterschied sich der Atrophiegrad des Supraspinatusmuskels der postoperativ intakten Gruppe nicht signifikant ($p > 0,05$) von dem der Rerupturgruppe. Drei Monate nach der Operation waren 25% (8/32) der Supraspinatusmuskeln nicht oder nur geringgradig (Grad 0) atrophiert und alle intakt. Von den 34% (11/32) mittelgradig (Grad 1) atrophierten

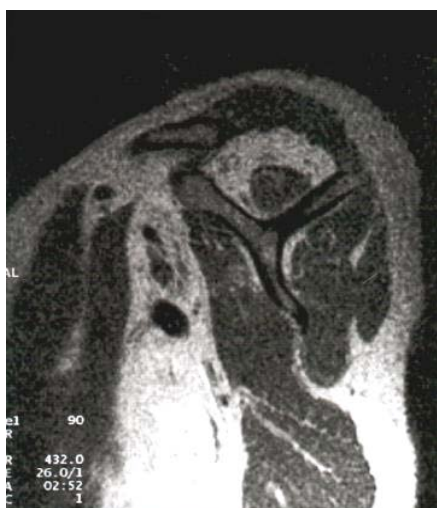Supraspinatusmuskeln waren neun intakt und zwei rerupturiert. Von den 41% (13/32) der stark (Grad 2) atrophierten Supraspinatusmuskeln waren neun intakt und vier rerupturiert.



A.



B.



C.

Abb. 9: Atrophiegrade des Supraspinatusmuskels

Die folgenden parasagittalen T1-gewichteten Spin-Echo Bilder zeigen verschiedene Atrophiegrade des Supraspinatusmuskels

- A. Nicht atrophierte (Grad 0) Supraspinatusmuskeln eines asymptomatischen Gesunden
- B. Supraspinatussehnenruptur mit mittelgradiger Atrophie (Grad 1; $Q=0,7$) des Supraspinatusmuskels
- C. Supraspinatussehnenruptur mit starker Atrophie (Grad 2; $Q<0,4$) des Supraspinatusmuskels; die symptosymptomatische präoperative Periode betrug 14 Monate

Acht Monate nach der Operation waren 38% (12/32) der rekonstruierten Supraspinatusmuskeln nicht atrophiert und intakt. Von den 38% (12/32) der mittelgradig atrophierten Supraspinatusmuskeln waren elf intakt und einer rerupturiert. Die 24% (8/32) der stark atrophierten Supraspinatusmuskeln setzten sich aus drei intakten und fünf rerupturierten Supraspinatusmuskeln zusammen. Abbildung 9 zeigt verschiedene Atrophiegrade des Supraspinatusmuskels.

Für die kernspintomographische Rupturgrößenbestimmung wurde wie im Fall der intraoperativen Ausmessung die von Iannotti [53] benutzte Einteilung verwendet. Die MRT-Befundung ergab 56% (18/32) kleine Rupturen, 32% (10/32) mittelgroße Rupturen, 6% (2/32) große Rupturen und 6% (2/32) massive Rupturen (siehe 2.5).

Die mit Hilfe der MRT diagnostizierte Rupturgröße des Gesamtkollektives betrug präoperativ durchschnittlich $4,8 \pm 4,3$ (1-18) cm^2 . In der postoperativ intakten Gruppe betrug die durchschnittliche präoperative Rupturgröße $4 \pm 3,7$ (1-18) cm^2 und unterschied sich somit signifikant ($p < 0,0001$) von der präoperativen Rupturgröße der Rerupturgruppe mit durchschnittlich $8,1 \pm 5,7$ (1-18) cm^2 , welche sich postoperativ auf durchschnittlich $10,5 \pm 5,6$ (2-20) cm^2 vergrößerte.

In allen sechs Fällen war die Reruptur größer als die Initialruptur. Fünfmal lag erneut eine Ein-Segmentruptur der Supraspinatussehne vor, wie bei der Initialruptur. In einem Fall trat postoperativ eine Drei-Segmenteruptur auf (initial Zwei-Segmentruptur).

Zwischen der MR-tomographisch ermittelten und der intraoperativ ausgemessenen Rupturgröße konnte eine signifikante Korrelation hergestellt werden ($p < 0,0001$).

Abbildung 10 zeigt die lineare Regressionsanalyse ($r = 0,99$) beider Parameter.

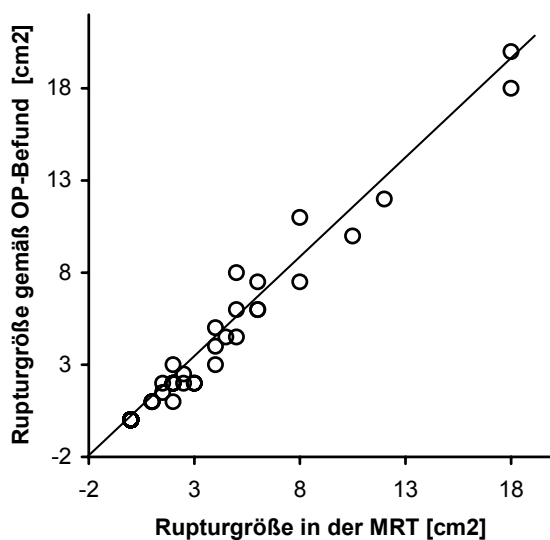


Abb. 10: Korrelation zwischen der MR-tomographisch und der intraoperativ ermittelten Rupturgröße

In einem Fall wurde die MR-tomographisch ausgemessene Ruptur eines Patienten mit 8 cm^2 angegeben, während intraoperativ 11 cm^2 festgestellt wurden und der Patient somit jeweils einer unterschiedlichen Rupturgrößenkategorie zugeordnet wurde (Abb.12). In allen anderen

Fällen war die Differenz beider Meßmethoden stets kleiner und alle Patienten wurden jeweils der gleichen Kategorie zugeordnet.

Für die kernspintomographische Ausmessung des Akromiohumeralabstandes (AHA) wurden sagittale Schnittebenen verwendet (siehe 2.3.2). Präoperativ wurde ein AHA-Gesamtdurchschnittswert von 7,0 mm ermittelt. Der AHA der postoperativ intakten Rotatorenmanschetten betrug präoperativ durchschnittlich 7,4mm und der AHA der Rerupturgruppe lag präoperativ durchschnittlich bei 6,3 mm. Acht Monate postoperativ wurden AHA-Durchschnittswerte von 7,5 mm für die Intakt-Gruppe und ein AHA-Durchschnittswert von 6,0 mm für die Rerupturgruppe ermittelt.

Die röntgenologische AHA-Messung in der true a.p.-Projektion (siehe 2.4) ergab präoperativ einen AHA-Gesamtdurchschnittswert von 7,4 mm. Der AHA der postoperativ intakten Rotatorenmanschetten betrug präoperativ durchschnittlich 7,8mm und der AHA der Rerupturgruppe lag präoperativ durchschnittlich bei 6,5 mm. Acht Monate postoperativ wurden AHA-Durchschnittswerte von 7,9 mm für die Intakt-Gruppe und ein AHA-Durchschnittswert von 6,2 mm für die Rerupturgruppe ermittelt.

Bezüglich der Akromionmorphologie wurde in der röntgenologischen Begutachtung präoperativ in 28% (9/32) ein Typ 1 Akromion, in 62% (20/32) ein Typ 2 Akromion und in 10% (3/32) ein Typ 3 Akromion vergeben.

Anhand der MR-tomographischen Analyse der Akromionmorphologie wurde in 19% (6/32) ein Typ 1 Akromion, in 68% (22/32) ein Typ 2 Akromion und in 13% (4/32) ein Typ 3 Akromion diagnostiziert.

Die präoperative Akromionmorphologie stand in keinem Zusammenhang mit der Ätiologie der Rupturentstehung oder der Rupturgröße. Ein Typ 3 Akromion war nicht signifikant häufiger mit der Entstehung einer degenerativen Ruptur vergesellschaftet, als ein Typ 1 oder ein Typ 2 Akromion.

Der Status der langen Bizepssehne wurde ebenfalls kernspintomographisch erfasst und mit den intraoperativen Befunden verglichen. Die MRT-Auswertung der langen Bizepssehne ergab achtmal einen normalen Befund (Typ 0), siebzehnmals einen Erguß der langen Bizepssehne (Typ 1), viermal eine Subluxation oder Teilruptur der langen Bizepssehne (Typ 2) und dreimal eine Ruptur der langen Bizepssehne (Typ 3). Bis auf zwei Fälle in denen eine intraoperativ diagnostizierte Teilruptur der langen Bizepssehne lediglich als Erguß gewertet wurde stimmte die kernspintomographische Evaluation mit dem intraoperativen Befund überein.

Das Auftreten und der Grad der Ausprägung eines vorhandenen Knochenmarködems wurde prä- und postoperativ kernspintomographisch erfasst. Ein gering ausgeprägtes Knochenmarködem (Grad 1) des Humeruskopfes wurde präoperativ in 50% (16/32) der Fälle und ein mittelgradig (Grad 2) ausgeprägtes Knochenmarködem des Humeruskopfes in 6% (2/32) der Fälle diagnostiziert. Acht Monate postoperativ wurden in 53% (17/32) gering ausgeprägte und in 19% (6/32) mittelgradig ausgeprägte Knochenmarködeme festgestellt. In 34% (11/32) der Fälle trat erst drei und acht Monate nach der Operation, verursacht durch den operativen Eingriff ein Knochenmarködem auf. In 72% (23/32) der Fälle kam es im postoperativen Verlauf zu einem Rückgang des Knochenmarködems. Das Vorhandensein und die Ausprägung des Knochenmarködems stand in keinem signifikanten Zusammenhang mit der Rupturgröße oder dem Auftreten einer Reruptur.

Subchondrale Zysten des Humeruskopfes wurden präoperativ in 31% (10/32) und postoperativ in 25% (8/32) der Fälle diagnostiziert. Es bestand keine Korrelation zum Alter der Patienten, zur Rupturgröße oder zum Auftreten einer Reruptur bei Persistenz der Zysten.

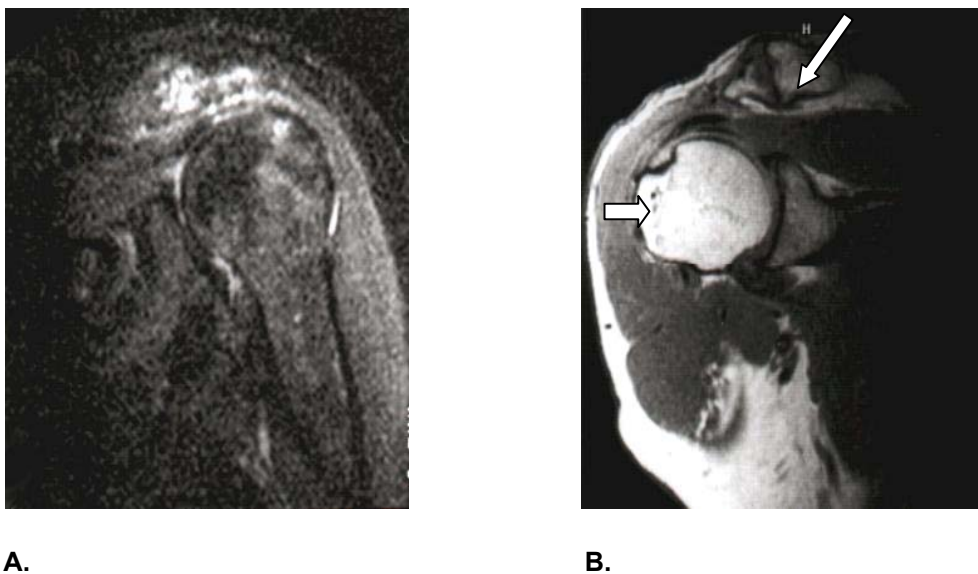


Abb. 11: Knochenmarködem, Artefakte, Osteophyten
A. Die postoperative Turbo-STIR-Sequenz zeigt ein starkes Knochenmarködem (Grad 3) des Humeruskopfes
B. Dieses parakoronare T1-gewichtete Spin-Echo Bild einer rekonstruierten Supraspinatussehne zeigt metallische Artefakte im Bereich der angelegten Knochennut (kurzer Pfeil); die Sehne ist kontinuierlich bis zu ihrer Insertion im Bereich der Nut verfolgbar; inferiorer ACG-Osteophyten (langer Pfeil)

Subakromiale Osteophyten und inferiore Akromioklavikulargelenkosteophyten wurden präoperativ in 60% (19/32) der Schultern (13 kleine/ 6 große Osteophyten) diagnostiziert. In

40% (13/32) der Schultern waren präoperativ keine Osteophyten vorhanden. Acht Monate postoperativ wurden trotz der durchgeführten Akromioplastik in 42% (8/19) der Schultern Restosteophyten (6 kleine/ 2 große Osteophyten) festgestellt. Es bestand kein signifikanter Zusammenhang zwischen dem Auftreten oder der Größe der Osteophyten und der Größe der Rotatorenmanschettenruptur.

Das Auftreten von postoperativen metallischen Artefakten durch die Akromioplastik und die Anlage der humeralen Knochennut und deren Einfluß auf die Begutachtung postoperativer MRT-Bilder zeigte folgende Ergebnisse: Postoperativ wurden bei 88% (28/32) der Patienten Metallartefakte gefunden. Die Artefakte traten in 63% (20/32) isoliert am Tuberculum majus im Bereich der neu geschaffenen Knochennut und in 10% (3/32) isoliert an der Unterseite des Akromions, verursacht durch die Akromioplastik auf. In 16% (5/32) der Fälle traten kombinierte metallische Artefakte auf.

In keinem der Fälle beeinträchtigten die metallischen Artefakte die kernspintomographische Differenzierung einer postoperativ intakten von einer rerupturierten Rotatorenmanschette.

3.3 Ergebnisse der Operation

Die intraoperative Befundung der Rupturlokalisierung ergab, daß in 94% (30/32) der Fälle nur die Supraspinatussehne (SSP) isoliert betroffen war, in 3% (1/32) der Fälle war die Supraspinatussehne, das Rotatorenintervall und der superiore Anteil der Infraspinatussehne (ISP) rupturiert und in 3% (1/32) der Fälle lag eine Ruptur der Supraspinatus- und der Infraspinatussehne vor. Die Subscapularissehne (SSC) war in keinem der 32 Fälle komplett rupturiert.

Die intraoperative Einteilung der Rupturgröße nach Ianotti [53] ergab 56% (18/32) kleine Rupturen, 28% (9/32) mittlere Rupturen, 10% (3/32) große Rupturen und 6% (2/32) Massenrupturen (Abb.12). Die intraoperative Größenmessung ergab eine durchschnittliche präoperative Rupturgröße von $5 \pm 4,7$ (1-20) cm² und korrelierte somit signifikant mit der MRT-Befundung ($p < 0,0001$; siehe Abb.12).

Die weitere Begutachtung des Gelenkbinnenraumes ergab in 21 Fällen das Vorliegen blander Knorpelverhältnisse des Humeruskopfes und des Glenoids. In fünf Fällen lag eine Chondromalazie Grad 1, in vier Fällen eine Chondromalazie Grad 2 und in zwei Fällen eine Chondromalazie Grad 3 der Gelenkknorpelflächen vor. In einem Fall wurde arthroskopisch eine Früharthrose des Humeruskopfes diagnostiziert, die röntgenologisch und kernspintomographisch nicht erfasst werden konnte.

Therapeutisch wurde in acht Fällen ein arthroskopisches Debridement mit Lösung von intraartikulären und subakromialen Verwachsungen durchgeführt.

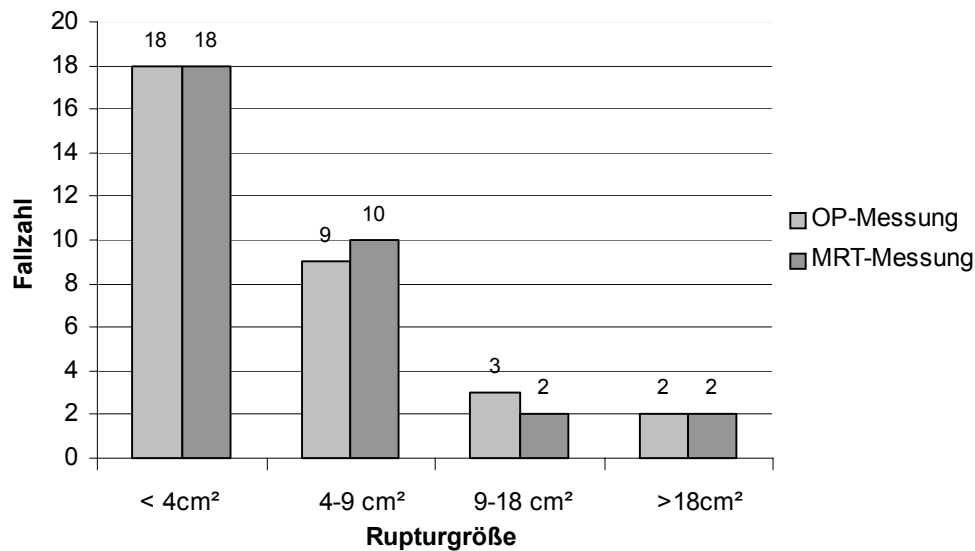


Abb. 12: Vergleich der Patientenverteilung der MR-tomographischen und der intraoperativen Rupturgrößenmessung

Degenerative Veränderungen des ventralen Labrums wurden neunmal diagnostiziert. Eine arthroskopische Glättung wurde hier bei sechs Schultern durchgeführt.

Die arthroskopische Evaluation der langen Bizepssehne zeigte dreimal eine komplette Ruptur, sechsmal eine Teilruptur, davon in zwei Fällen mit einer Subluxation und in acht Fällen leichte degenerative Veränderungen. Fünfzehnmal war die LBS ohne pathologischen Befund. In vier Fällen einer Teilruptur der LBS wurde eine offene Tenodese in Schlüsselochtechnik durchgeführt. Zweimal wurde der intraartikuläre Stumpf der LBS offen reseziert.

Der Bizepssehnenanker wies in fünf Fällen degenerative Veränderungen auf, die arthroskopisch geglättet wurden.

Die Subscapularissehne zeigte in fünf Fällen eine artikularseitige Auffaserung, die in keinem der Fälle rekonstruktionsbedürftig war und arthroskopisch geglättet wurde.

Alle 32 RM-Defekte konnten spannungsfrei und ohne verbleibenden Restdefekt in der angelegten Knochennut geringgradig medialisiert am Tuberkulum majus transossär refixiert werden. Neben einer ausgiebigen Sehnenmobilisation mußte dazu in fünf Fällen zusätzlich eine juxtaglenoidale Kapsulotomie durchgeführt werden. Die in der offenen Technik nach Neer [76] durchgeführte Akromioplastik und die Entfernung von akromialen

Traktionsosteophyten, sowie der inferioren ACG-Osteophyten wurden intraoperativ nach Palpation in allen Fällen als ausreichend bewertet.

In der postoperativen Phase traten bei keiner der 32 operierten Schultern Komplikationen wie Hämatome, Wunddehiszenz, Infektion, Deltoiddehiszenz oder neurale Verletzungen auf. Bei zwei Patienten wurde sechs Wochen nach der Operation eine adhäsive Kapsulitis festgestellt, die mit Manueller Therapie bis zur Acht-Monatskontrolle konservativ zur Ausheilung gebracht werden konnte.

Bei einer Patientin mit einer MR-tomographisch gesicherten Reruptur wurde zehn Monate nach der Operation ein arthroskopisches Debridement wegen persistierender Schmerzen durchgeführt. Dabei konnte die kernspintomographische Diagnose einer 3-Segmentruptur (präoperativ 2-Segmentruptur) mit zusätzlicher Beteiligung der Subscapularissehne bestätigt werden.

4 Diskussion

Ungefähr ein Drittel aller Patienten klagten im postoperativen Verlauf nach einer Rotatorenmanschettenrekonstruktion über Beschwerden, die einer Reevaluation bedürfen [42,45,68,102]. Meist sind diese fortwährenden oder wiederkehrenden Symptome nur schwer durch eine klinische Untersuchung zu erklären. Die Bandbreite dieser Symptome reichte von einer Tendinitis, einem fortbestehenden Impingement bis zu einer Reruptur oder zu anderen Ursachen die mit Schulterschmerzen einhergehen ohne signifikante pathomorphologische Veränderungen aufzuweisen.

In der Untersuchung der postoperativen Schulter bietet die Magnetresonanztomographie eine nichtinvasive, reproduzierbare Möglichkeit der Diagnosestellung von strukturellen Veränderungen, deren Sensitivität und Spezifität in mehreren Arbeiten bewiesen wurde [55, 83, 113]. Die Unterscheidung zwischen einem normalen Zustand der rekonstruierten Sehne, welche sich in einem Heilungsprozeß befindet und einer Sehnenreruptur stellt eine der Hauptherausforderungen der postoperativen MRT-Diagnostik dar, welche alleine durch klinische Untersuchungsmethoden unmöglich ist.

In der vorliegenden Studie wurde erstmals der postoperative Heilungsprozeß der rekonstruierten Rotatorenmanschette über einen Zeitraum von acht Monaten mit einer Kombination aus MRT-Untersuchung und klinischer Untersuchung dokumentiert und die wesentlichen MRT-Kriterien, die im postoperativen Verlauf eine erfolgreich eingehheilte Rotatorenmanschette von einer rerupturierten Rotatorenmanschette unterscheiden erfaßt.

Die angewendeten standardisierten prä- und postoperativen MRT-Aufnahmen (siehe Sequenzprotokoll, Abb.3), ermöglichen einen Vergleich der präoperativen mit den postoperativen MRT-Befunden und somit eine objektive Verlaufsbeobachtung. Die reproduzierbaren parasagittalen Schnitte (siehe 2.3.2) ermöglichten eine genaue Verlaufsbeobachtung der Trophizität und der Atrophie der Muskulatur. Damit konnte eine Wiederherstellung der Funktionsfähigkeit des Muskel-Sehnenkomplexes bestätigt werden. Durch Verwendung standardisierter parakoronarer und parasagittaler Schnitte konnte eine exakte Ausdehnung der RM-Ruptur oder eine Grössenprogredienz einer aufgetretenen Reruptur nachgewiesen werden.

Die Verwendung von nicht standardisierten Schnittebenen lässt keine Aussage über die Entwicklung der muskulären Atrophie im Verlauf und die Bestimmung der Rerupturgrösse im Verlauf zu.

Die Diskontinuität der Sehne in Kombination mit einem wasserähnlichen Signal, welches sich vom artikulären bis zum bursalen Rand der Sehne erstreckt hat sich als spezifischstes MRT-Kriterium für die Diagnose einer kompletten Rotatorenmanschettenruptur erwiesen. Die Darstellung der Ruptur auf wenigstens zwei Ebenen ermöglicht eine genaue Messung der Rupturgröße (Abb.2) und eine Darstellung der betroffenen Sehnenanteile. Nicht immer wird eine Ruptur durch ein wasserähnliches Signal von hoher Intensität demarkiert und kann somit vom gesunden Gewebe abgegrenzt werden, speziell wenn es sich um eine chronisch degenerative Ruptur mit fibrösen Verwachsungen oder um eine Reruptur mit multiplen postoperativen Veränderungen handelt.

In solchen Fällen hat sich die Evaluation von zusätzlichen morphologischen Kriterien der Rotatorenmanschette zur Stellung einer sicheren Diagnose als hilfreich erwiesen [29].

Die Retraktion des Muskel-Sehnen-Komplexes, die Muskelatrophie und die fettige Infiltration der Muskulatur bestätigten sich auch in dieser Studie als Zusatzkriterien von hoher Sensitivität und Spezifität für die Diagnose einer kompletten Rotatorenmanschettenruptur.

Erhöhte Signalintensitäten der Sehnen auf MRT-Bildern sind sowohl bei RM-Rupturen als auch bei angiofibrotischen Heilungsprozessen wie nach Rekonstruktion einer Rotatorenmanschette feststellbar und sind durch einen erhöhten Gehalt von Wasser im Gewebe gekennzeichnet. Diese Veränderungen sind besonders gut auf T2-gewichteten und STIR-Aufnahmen zu beobachten [29, 68, 113].

Mit Hilfe der MRT ist es so möglich Gewebsverletzungen und den phasenhaften Verlauf der Gewebeeinheilung nichtinvasiv zu verfolgen.

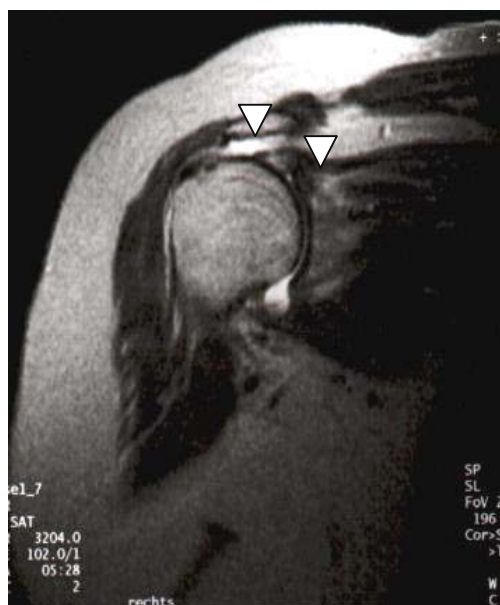Während des postoperativen Einheilungsprozesses der reinserierten Sehne nimmt die Signalintensität mit abnehmendem Wassergehalt und zunehmendem Kollagengehalt des Gewebes immer mehr ab und nähert sich so dem Signalverhalten einer normalen Sehne [50]. Postoperativ ist es oft nicht leicht die erhöhte Signalintensität einer rerupturierten Sehne von einer in Heilung befindlichen intakten Sehne zu unterscheiden.

Spielmann et al. [102] konnten zeigen, daß erhöhte Signalintensitäten rekonstruierter Rotatorenmanschetten auch noch Jahre nach der Operation bei asymptomatischen Individuen mit guten klinischen Ergebnissen nachweisbar sind. Da in der Studie von Spielmann et al. [102] nur eine postoperative MRT-Untersuchung durchgeführt wurde, konnte keine Aussage über eine Intensitätsveränderung des Sehnensignals im postoperativen Verlauf gemacht werden.

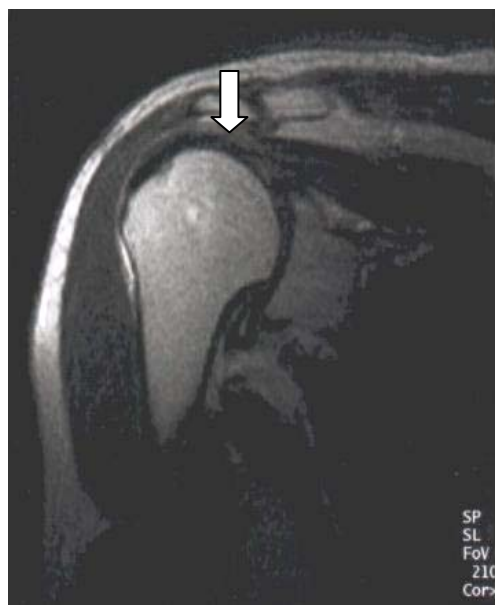Im eigenen Untersuchungsgut konnte festgestellt werden, daß präoperativ keine der untersuchten Rotatorenmanschetten ein normales Sehnensignal und mehr als 75% der

Rupturen eine stark erhöhte Signalintensität aufwiesen. Postoperativ zeigte die Mehrzahl der Rotatorenmanschetten der Intakt-Gruppe einen stufenweisen Rückgang der bei der ersten Kontrolluntersuchung mittelgradig erhöhten Signalintensität zu einer nur noch gering erhöhten oder normalen Signalintensität acht Monate nach der Rekonstruktion (Abb.13B).

Dagegen war bei den meisten Fällen der Rerupturgruppe postoperativ weiterhin eine stark erhöhte Signalintensität zu verzeichnen. Es bedarf jedoch immer einer exakten Korrelation der MRT-Befunde mit den klinischen Befunden um sicherzustellen, daß die postoperativ identifizierte Signalabnormalität tatsächlich für die bestehende klinische Symptomatik verantwortlich ist und einen pathologischen Prozeß repräsentiert.



A.



B.

Abb. 13: Signalintensitätsveränderung der Supraspinatussehne

- A. Dieses präoperative parakoronare T2-gewichtete Turbo-Spin-Echo Bild zeigt eine komplett rupturierte Supraspinatussehne mit stark erhöhter Signalintensität (Pfeile)
- B. In diesem parakoronaren T2-gewichteten Turbo-Spin-Echo Bild markiert der Pfeil einen intrasubstantiellen Bereich von gering erhöhter Signalintensität (Grad 1) einer rekonstruierten, intakten Supraspinatussehne; der Patient war klinisch asymptomatisch

In dieser Studie wiesen 77% (20/26) der Patienten der Intaktgruppe bei im postoperativen Verlauf signifikant ($p < 0,05$) steigenden Constant-Score-Werten eine signifikant ($p < 0,0001$) rückgängige Intensität des Sehnen signals auf.

Bei den sechs Patienten der Rerupturgruppe waren dagegen die Signalintensitäten der Sehnen auch postoperativ bei vorhandenen klinischen Defiziten in 84% (5/6) der Fälle unverändert stark erhöht und unterschieden sich somit signifikant ($p < 0,0001$) von jenen der Intaktgruppe.

Durch die zusätzliche Verwendung weiterer MRT- Prognosefaktoren und des funktionellen Ergebnisses der Schulter ergibt sich jedoch eine sehr gute Aussagekraft um den Verlauf des Einheilungsprozesses der reinsertierten Sehne zu beurteilen.

Es ist bekannt, daß Rotatorenmanschettenrupturen mit einer Sehnenretraktion und mit einer zunehmenden fettigen Infiltration und Atrophie der Muskulatur einhergehen [73, 74, 104]. Diese Veränderungen können schon einige Wochen nach der Kontinuitätsunterbrechung auftreten und in Kraftverlust und funktioneller Beeinträchtigung resultieren. Sie schreiten mit der Zeit immer weiter fort und sind nicht reversibel [74].

Präoperativ können sie dem Operateur wichtige Hinweise über die vorhandene Gewebequalität und die Art des zu wählenden operativen Eingriffs geben. Um nach einer Rekonstruktion wieder eine normale Funktion der Rotatorenmanschette zu erlangen ist eine Restitution der Muskelfunktion essentiell [9, 14, 112].

Aus diesem Grund empfiehlt es sich, die bislang vernachlässigten Faktoren der fettigen Infiltration des Muskels und der muskulären Atrophie neben der Rupturgröße ebenfalls als Hauptprognosefaktoren für einen Sehnenrekonstruktionsversuch in der präoperativen Planung heranzuziehen.

Mit Hilfe der MRT können diese Prognosefaktoren präoperativ exakt ermittelt werden. Im postoperativen Zeitraum bietet sich die MRT als nichtinvasives und durch die Verwendung standardisierter Schnittebenen als reproduzierbares Diagnostikum zur Verlaufsbeobachtung der Sehneneinheilung, der fettigen Infiltration und der Atrophie der Muskulatur zu den zwei in der vorliegenden Untersuchung gewählten Zeitpunkten an. Eine kernspintomographisch diagnostizierte Reversibilität der fettigen Infiltration und der muskulären Atrophie kennzeichnet zusammen mit einem guten funktionellen Ergebnis der Schulter eine erfolgreiche Rekonstruktion.

Aufgrund der großen Variation der Muskelmasse der Patienten, interindividuellen Unterschieden und fehlenden Vergleichsbefunden, welche vor dem Rupturereignis gesammelt wurden, ist die Abgrenzung einer pathologischen fettigen Infiltration der Muskulatur von einem altersentsprechenden Normalbefund sowie die Unterscheidung einer durch die Sehnenruptur bedingten Atrophie der Muskulatur von einer durch Aktivitätsminderung verursachten Atrophie nicht einfach.

Derzeit gibt es noch keine makroanatomischen oder histologischen Vergleichsstudien, die bestätigen, daß das MR- und CT-Grading [31, 38] den tatsächlichen Grad der fettigen Infiltration der Muskulatur widerspiegelt. Auch ist nicht bekannt welcher Verfettungsgrad einem altersentsprechenden Durchschnitt entspricht. Dies liegt nicht zuletzt daran, daß eine

histologische in-vivo Untersuchung am Menschen nicht möglich ist und Tiermodelle hypothetisch bleiben.

In dieser Studie konnte eine signifikante Korrelation der kernspintomographisch diagnostizierten fettigen Infiltration des Supraspinatusmuskels mit der kernspintomographisch, als auch intraoperativ ausgemessenen Rupturgröße ($p < 0,05$) und mit der MR-tomographisch, wie intraoperativ ausgemessenen Retraktion der Supraspinatussehne ($p < 0,05$) festgestellt werden.

Wie auch die Resultate anderer Autoren [74], zeigen die Ergebnisse dieser Studie, daß die beschriebenen Veränderungen mit zunehmender Zeit die Restfunktion der rupturierten Rotatorenmanschette entscheidend beeinträchtigen und nach der Rekonstruktion zu suboptimalen postoperativen Endresultaten führen. Auch waren die Rupturen der stark atrophierten Supraspinati signifikant größer als die der mittelgradig oder nicht atrophierten Supraspinati ($p < 0,05$).

Fabis et al. [28] konnten in einer tierexperimentellen Studie nachweisen, dass bereits kurze Zeit nach einem künstlich erzeugten Rotatorenmanschettendefekt eine fettige Infiltration und Atrophie des Supraspinatusmuskels vorliegt. Die Fetteinlagerung erfolgt dabei in das Interstitium und in die Muskelsepten zwischen den Muskelfaserbündeln. Die Muskelzelle selber weist nur selten eine fettige Infiltration auf. Somit ist der Zustand der fettigen Infiltration und der Atrophie der Muskulatur wie zum Beispiel bei der Immobilisationsatrophie generell reversibel.

In einer weiteren tierexperimentellen Studie untersuchten Uthoff et al. [107] die Reversibilität der fettigen Infiltration und der muskulären Atrophie der Rotatorenmanschette im Kaninchenmodell. Dabei wurde ein künstlich erzeugter RM-Defekt in der Versuchsgruppe rekonstruiert und in der Kontrollgruppe belassen. Histologisch konnte wie in der Studie von Fabis et al. [28] ebenfalls eine überwiegend extrazelluläre fettige Infiltration in den Muskelsepten (Interstitium) bestätigt werden. Trotz dieses Nachweises und des damit theoretisch bestehenden Reversibilitätpotentials war die fettige Infiltration und Atrophie des Supraspinatusmuskels nach der Rekonstruktion nicht reversibel. Die Gruppe der rekonstruierten Supraspinati zeigte postoperativ sogar eine stärker ausgeprägte fettige Infiltration und Atrophie der Muskulatur als die Kontrollgruppe, bei der die Rotatorenmanschettendefekte nicht verschlossen wurden. Ursachen und Gründe für die Irreversibilität der fettigen Infiltration und der muskulären Atrophie konnten in dieser Studie jedoch nicht dargelegt werden.

Zahlreiche experimentelle Studien untersuchten das Einheilungsverhalten von Sehnen in eine Knochennut über einen Zeitraum von bis zu zwölf Monaten [14, 65, 94]. Die Versuchsreihen und histologischen Untersuchungen ergaben, daß die Fixation der Sehne in den Knochen die schwächste Stelle des Muskel-Sehne-Knochen-Komplexes in der frühen postoperativen Periode darstellt. Experimentell erzeugte Rupturen resultierten in den ersten drei postoperativen Monaten immer in einem Ausriß der Sehne aus der Knochennut. Erst ab dem dritten postoperativen Monat war die biologische Verbindung des Sehne-Knochen-Komplexes stabil genug, um den Ausreißkräften zu widerstehen [94].

Über eine weitere Verbesserung der biologischen und biomechanischen Eigenschaften des Sehne-Knochen-Komplexes bis zu zwölf Monaten nach der Operation wurde berichtet [65, 94]. Diese experimentell ermittelten Ergebnisse lassen sich auf die transossär refixierten Sehnen der Rotatorenmanschette übertragen und erklären so möglicherweise die hohe Rerupturrate in der frühen postoperativen Phase.

Gründe für eine fehlgeschlagene Rekonstruktion liegen aber auch in einer fehlerhaften chirurgischen Technik, in einer Nahtinsuffizienz, einer falsch ausgeführten postoperativen Rehabilitation oder gar in einer fehlerhaften Diagnose. Patientenspezifische Gründe sind eine schlechte Gewebequalität der Rotatorenmanschette, ein osteoporotischer Knochen und eine schlechte Compliance bezüglich des verordneten Rehabilitationsprogrammes.

Burkhart fand in seiner Studie [12], daß eine Insuffizienz der Naht bei Maximalbelastung und eine Insuffizienz der Knochenbrücken welche unter zyklischen, physiologischen Belastungen durch das Nahtmaterial regelrecht durchsägt wurden die beiden häufigsten Formen einer induzierten Ruptur darstellten.

Die fettige Infiltration der Muskulatur korrelierte mit der Dauer der symptomatischen präoperativen Periode [38]. Je länger die präoperative Anamnesedauer war, desto stärker war auch meist das Ausmaß der fettigen Infiltration der Muskulatur ausgeprägt. Zwischen beiden Parametern konnten wir jedoch, wie auch Nakagaki et al. [73] keinen signifikanten Zusammenhang herstellen ($p=0,08$; Signifikanzniveau $p<0,05$) .

In einer experimentellen Studie konnte Björkenheim [6] einen signifikanten Zusammenhang zwischen beiden Größen feststellen, was in einer klinischen Studie sehr schwer zu überprüfen ist, da der genaue Zeitpunkt der Ruptur und die bereits vorbestehende Verfettung des Muskels meist nicht eruierbar sind. Es ist jedoch gängige Lehrmeinung, daß mit der Zeit die fettige Infiltration und Atrophie der Muskulatur als auch der Sehnenretraktionsgrad zunehmen und sich damit die Gewebequalität und die Chance auf eine erfolgreiche Rekonstruktion entscheidend verschlechtert [17,43,53,74,103].

Ein Patentrezept für den optimalen Zeitpunkt einer Rekonstruktion zu empfehlen ist sehr schwer. Bei einer traumatisch bedingten Ruptur ist sicherlich eine baldigste Operation anzustreben, bevor eine stärkere fettige Infiltration und Atrophie der Muskulatur eintritt [43]. Die degenerativen Rupturen weisen meist schon fortgeschrittene Veränderungen auf, sodass hier zunächst eine Verbesserung der Muskelrestfunktion mittels Physiotherapie vor der geplanten Operation zu empfehlen ist. Trotzdem ist auch bei degenerativ bedingten Rupturen eine baldige operative Versorgung anzustreben

Die fettige Infiltration und die Atrophie der Muskulatur, der Sehnenretraktionsgrad, die Rupturgröße und der Constant-Score stellen jeder für sich wichtige prognostische Faktoren für das Endresultat einer Rotatorenmanschettenrekonstruktion dar [43, 45, 54, 53, 74, 103]. Eine präoperative Betrachtung eines einzelnen Faktors ermöglicht jedoch keine exakte Prognose für das Gelingen und das endgültige Resultat der Operation. Außer bei der Rupturgröße war bei keinem der präoperativ untersuchten Parameter (Signalintensität der Sehne; fettige Infiltration und Atrophie der Muskulatur; Sehnenretraktionsgrad; Constantscore) ein signifikanter Unterschied zwischen der Rerupturgruppe und der Intaktgruppe festzustellen.

Nur durch die Betrachtung mehrerer MRT-Faktoren gemeinsam mit den klinischen Befunden kann präoperativ eine Aussage über die Wahrscheinlichkeit des Gelingens einer Operation getroffen und postoperativ der Einheilungsprozeß einer rekonstruierten Rotatorenmanschette im Verlauf beurteilt werden.

In der vorliegenden Studie konnten alle RM-Rupturen mit einem präoperativen fettigen Infiltrationsgrad (FIG) von 0 des Supraspinatusmuskels, welche durchschnittlich eine Grad 1 Atrophie des Supraspinatusmuskels, eine durchschnittliche Rupturgröße von 2,8 cm², einen durchschnittlichen Sehnenretraktionsgrad (SRG) von 1,1 , einen durchschnittlichen präoperativen Constantscore von 64 Punkten und eine durchschnittliche symptomatischen Periode von acht Monaten aufwiesen, erfolgreich operiert werden.

Dagegen konnten von den RM-Rupturen mit einem präoperativen FIG von 3 des Supraspinatusmuskels, welche im Durchschnitt eine Grad 2 Atrophie des Supraspinatusmuskels, eine durchschnittliche Rupturgröße von 12 cm², einen durchschnittlichen SRG von 2,2 , einen durchschnittlichen präoperativen Constantscore von 44 Punkten und eine symptomatischen Periode von 16 Monaten aufwiesen nur in 67% der Fälle erfolgreich rekonstruiert werden.

Die prognostischen Faktoren bestimmen jedoch nicht immer zwingend das postoperative Ergebnis. Ein Patient mit einem FIG von 3 und starker Atrophie (Grad 2) des

Supraspinatusmuskels, einem SRG von 3 , einer Rupturgröße von 12 cm², einem präoperativen Constant-Score von 23 Punkten konnte drei Monate nach einer traumatischen Rotatorenmanschettenruptur erfolgreich rekonstruiert werden. Der Patient wies 8 Monate postoperativ eine intakte Rotatorenmanschette mit einem FIG von 1 und eine milde Atrophie (Grad 1) des Supraspinatusmuskels auf und erreichte ein ausgezeichnetes postoperatives klinisches Ergebnis mit einem Constantscore von 87 Punkten.

Anhand dieses und der anderen Fälle konnte durch die Verwendung der MRT gezeigt werden, dass auch eine ausgeprägte fettige Infiltration und Atrophie der Muskulatur nach erfolgreicher Rotatorenmanschettenrekonstruktion reversibel ist.

Burkhart et al. [11] konnten in einer aktuellen Studie gute postoperative funktionelle Ergebnisse nachweisen, obwohl präoperativ bei einer zum Teil mehrjährigen Anamnesedauer eine erhebliche fettige Infiltration und Atrophie der Muskulatur mit Hilfe der MRT festgestellt werden konnte.

Die von Goutallier et al. [38] vertretene Meinung, dass die fettige Infiltration der Muskulatur nach erfolgreicher Rotatorenmanschettenrekonstruktion nicht reversibel sei und eine präoperative fettige Infiltration der Muskulatur von mindestens zwei Graden, in der von ihm verwendeten Einteilung [38], obligat mit einem schlechten postoperativen Outcome verbunden ist, muss deshalb in Frage gestellt werden.

Um zu bestätigen, dass die fettige Infiltration und Atrophie der Rotatorenmanschettenmuskeln nach erfolgreicher Rotatorenmanschettenrekonstruktion reversibel ist müssen noch weitere tierexperimentelle und MRT-Studien mit Anwendung von standardisierten prä- und postoperativen MRT-Untersuchungen durchgeführt werden. Stets muss dabei neben den gängigen MRT-Einteilungen der muskulären Atrophie ein MRT-Grading der Fetteinlagerung in den Muskel erfolgen, da die Atrophie-Einteilungen nach Thomazeau und Zanetti [103, 112] nur den Gesamtquerschnitt im Supraspinatusoutlet inklusive Fettanteil berücksichtigen und nicht das alleinige Muskelvolumen. Die ausschließliche Verwendung des von Thomazeau eingeführten Tangenzzeichens [103] spiegelt deshalb das Ausmaß der echten muskulären Atrophie nur unzureichend wider.

Andererseits trat bei einem Patient mit einem FIG von 1 , geringer SSP-Atrophie (Grad 1), einer Grad 1 Sehnenretraktion, einer Rupturgröße von 1 cm², einem präoperativen Constantscore von 60 Punkten und einer symptomatischen Periode von zwölf Monaten postoperativ bei der Dreimonatskontrolle eine im MRT gesicherte Reruptur auf. Der Patient berichtete postoperativ über funktionelle Defizite und ein nicht zufriedenstellendes Gesamtergebnis.

Die Gründe weshalb ein Patient mit eigentlich guten präoperativen Ausgangsbedingungen für eine Rekonstruktion eine Reruptur erleidet, sind meist unklar. Hierbei spielt die therapeutisch nicht zu beeinflussende Sehnenqualität zum Zeitpunkt der Operation eine wesentliche Rolle. Auch eine ungenügende Mobilisierung der Rotatorenmanschette und eine fehlerhafte, zu spannungsreiche Reinsertionstechnik sind Gründe für das Auftreten einer Reruptur. Ebenfalls kann eine postoperativ zu stark forcierte Physiotherapie, sowie eine fehlende Compliance des Patienten zu suboptimalen Resultaten führen. Durch die präoperative MRT-Diagnostik ist man lediglich in der Lage eine Prognose über die Reparabilität der Rotatorenmanschette abzugeben.

In dieser Studie konnten sieben Patienten mit einer zweitgradigen und vier Patienten mit einer drittgradigen fettigen Infiltration des Supraspinatusmuskels, welche alle eine Grad 2 Atrophie des Supraspinatusmuskels, einen durchschnittlichen SRG von 1,5, einen mittleren präoperativen Constant-Scorewert von 51 Punkten und eine mittlere symptomatische Periode von zehn Monaten aufwiesen erfolgreich rekonstruiert werden. Alle elf Patienten wiesen postoperativ eine MR-tomographisch intakten Sehnenspiegel, eine kernspintomographisch nachgewiesene Reversibilität der fettigen Infiltration der Muskulatur (Abb. 6) und eine Reversibilität der muskulären Atrophie sowie abnehmende Signalintensitäten der Supraspinatussehne und eine gute Schulterfunktion auf.

Vor allem in dieser Patientengruppe war postoperativ die rückläufige Entwicklung der MR-Parameter und die gleichzeitige Verbesserung der Schulterfunktion gut zu beobachten. Dies verdeutlicht, daß auch Rotatorenmanschetten mit ungünstigeren Eingangsvoraussetzungen rekonstruiert werden konnten und ein gutes postoperatives Endresultat erreichten.

Innerhalb der ersten acht Monate nach der Operation konnte bei zwei Drittel (67%) der Patienten mit wiederhergestellten und intakten Rotatorenmanschetten ein Rückgang der fettigen Infiltration des Supraspinatusmuskels festgestellt werden. Auch der nicht rupturierte Infraspinatusmuskel wies in etwa einem Drittel der Fälle einen Rückgang der fettigen Infiltration auf. Das restliche Drittel (33%) wies keine oder eine unveränderte fettige Infiltration der Muskulatur auf.

Diese nachgewiesene Reversibilität der fettigen Infiltration der Muskulatur nach einer erfolgreichen Operation stehen im Gegensatz zu den Ergebnissen der CT-Studie von Goutallier et al. [38], der von einem Rückgang der fettigen Infiltration des Supraspinatusmuskels bei nur wenigen Patienten und von einer irreversiblen fettigen Infiltration des Infraspinatusmuskels bei einem Follow-up von achtzehn Monaten berichtet.

Ein kräftiger, nicht atrophiertes Supraspinatusmuskel wurde postoperativ bei 77% (20/26) der Patienten der Intaktgruppe gefunden. Bei 23% (6/26) war der Supraspinatusmuskel acht Monate nach der Operation noch ausgedünnt. Auch Thomazeau et al. verzeichneten in ihrer MRT-Studie [103] bei der Hälfte der rekonstruierten und postoperativ, nach MRT-Kriterien, intakten Rotatorenmanschetten eine Reversibilität der muskulären Atrophie verglichen mit dem präoperativen Ausgangswert. In der Rerupturgruppe wurde postoperativ eine weiter fortschreitende muskuläre Atrophie festgestellt.

Bei keinem Patienten der Rerupturgruppe konnte in dieser Studie im postoperativen Verlauf eine Reversibilität der fettigen Infiltration oder der Atrophie des Supraspinatusmuskels festgestellt werden, obwohl bei fast allen Patienten eine Verbesserung der Schmerzsymptomatik und der Schulterfunktion erreicht wurde.

Die diagnostizierten Knochenmarködeme des Humeruskopfes, welche zu einem erheblichen Anteil erst postoperativ durch den Eingriff verursacht am Akromion und im Bereich des Humeruskopfes auftraten, zeigten keinerlei Einfluß auf die Einheilung der reinserierten Sehnen. Spielmann et al. [102] konnten zeigen daß Knochenmarködeme im Bereich des Humeruskopfes auch noch Jahre nach der Operation nachweisbar sind.

Die röntgenologische Einteilung der Akromionform nach Bigliani [4] lässt sich auch anhand der MRT nachvollziehen. Im wesentlichen konnte durch die MRT die prozentuale Verteilung der röntgenologischen Einteilung bestätigt werden. Durch die MRT ist eine projektionsfreie Darstellung des gesamten korakoakromialen Bogens und eine exakte Darstellung von vorhandenen inferioren Osteophyten am AC-Gelenk möglich, welche den Gleitraum der Supraspinatussehne einengen. Diese Osteophyten können nach exakter MRT-Diagnostik im Rahmen der Bursoskopie arthroskopisch, oder mit dem Meißel offen entfernt werden.

Die Messung des akromiohumeralen Abstandes (AHA) sollte jedoch nach wie vor der etablierten röntgenologischen Methode vorbehalten bleiben, da bei der im Liegen durchgeführten MRT-Untersuchung im Gegensatz zu der im Stehen durchgeführten Röntgenuntersuchung ein relativer Schulterhochstand vorgetäuscht wird.

Die hohe Rate metallischer Artefakte im Operationsgebiet [102], verursacht durch den metallischen Abrieb bei der Durchführung der offenen Akromioplastik mit dem Meißel und beim Einschlagen der knöchernen Nut in das Tuberculum majus beeinträchtigten die Begutachtung der rekonstruierten Rotatorenmanschette in keinem der Fälle entscheidend, so daß die diagnostische Wertigkeit der MRT in der postoperativen Phase keineswegs in Frage gestellt wurde.

Wenngleich Humeruskopfzysten, subakromiale Osteophyten, Knochenmarködeme und Flüssigkeitsansammlungen in der Bursa subakromialis meist auf Alterationen der Rotatorenmanschette schließen lassen, kann daraus nicht zwingend gefolgert werden, daß diese Veränderungen einen klinisch symptomatischen Zustand repräsentieren.

Unsere Ergebnisse der Rerupturgruppe decken sich mit den Studienergebnissen von Jost und Gerber [57], die ein Kollektiv von zwanzig Patienten mit rerupturierten Rotatorenmanschetten mit einem Follow-up von durchschnittlich 38 Monaten untersuchten. Trotz eines mißlungenen Einheilungsprozesses der rekonstruierten Rotatorenmanschette konnten diese Patienten eine Verbesserung der Schulterfunktion und eine Reduktion des Schmerzes verzeichnen.

Eine aufgetretene Reruptur kann daher nicht unbedingt mit klinischem Versagen gleichgesetzt werden.

Da sich die Signalintensitäten, die fettige Infiltration und Atrophie der Muskulatur rerupturierter Rotatorenmanschetten erst postoperativ signifikant von denen der Intaktgruppe unterscheiden, verdeutlicht dies die Wichtigkeit von MRT-Untersuchungen im postoperativen Zeitraum.

Bei der Betrachtung der Constantscoreergebnisse fiel auf, daß sich die Punktwerte der späteren Intakt-Gruppe und der späteren Reruptur-Gruppe präoperativ nicht signifikant voneinander unterscheiden. Die Gruppe der erfolgreich rekonstruierten Rotatorenmanschetten wies postoperativ in allen Einzelkategorien eine signifikante Verbesserung gegenüber den präoperativen Werten auf (siehe Tab.1).

Die Schulterfunktion der Patienten, bei denen ein großer Defekt erfolgreich rekonstruiert werden konnte war dabei nicht signifikant schlechter als die jener Patienten, bei denen ein kleiner Defekt erfolgreich geschlossen wurde. Dies verdeutlicht, daß die Integrität der Rotatorenmanschette im postoperativen Zeitraum und nicht die Rupturgröße zum Zeitpunkt der Operation einen entscheidender Faktor für das Endresultat darstellt [45].

Wie auch Jost und Gerber in ihrer Studie [57] beobachteten, konnte in dieser Studie festgestellt werden, daß alleine der Rekonstruktionsversuch zu einer deutlichen Verbesserung der Schulterfunktion und der Kraft, als auch zu einer Verminderung des Schmerzes führt, obwohl mittels MRT eine Reruptur diagnostiziert wurde.

Postoperativ erreichten auch rerupturierte Rotatorenmanschetten trotz persistierender subjektiver Defizite hohe Constantscorewerte. Drei Patienten mit Rerupturen (3/6) und guten funktionellen Ergebnissen mit postoperativen Constantscorewerten von jeweils 79, 81 und 91 Punkten wiesen alle einen gut trainierten, nicht atrophierten Deltamuskel und einen

präoperativ wie postoperativ intakten Infraspinatus auf. Zwei von ihnen waren Männer, die präoperativ regelmäßig körperlichem Training nachgingen, wie auch eine Patientin, die ebenfalls vor der Operation regelmäßig sportlich aktiv war. Die beiden Männer berichteten postoperativ von subjektiven Einschränkungen, Belastungsschmerzen und von einem Kraftdefizit. Die dazugehörige Patientin wies eine in der MRT nachgewiesene kleine Reruptur auf, war jedoch mit dem postoperativ erreichten Endresultat sehr zufrieden. Die Reruptur war klinisch nicht symptomatisch und behinderte die Patientin im alltäglichen Leben nicht. Alle drei bewerteten ihren Zustand gegenüber der präoperativen Phase als verbessert.

Für ein gutes klinisches Resultat ist eine intakte Infraspinatussehne unerlässlich. Zusammen mit einer intakten Subscapularissehne kann so ein funktionierender Zentrierungsmechanismus des Humeruskopfes im Gelenk ('force couple', [12]) garantiert werden. Dieser Mechanismus ist vor allem beim Vorhandensein einer Supraspinatussehnenruptur von entscheidender Bedeutung für die verbleibende Restfunktion. Zusätzlich ist eine intakte Infraspinatussehne für gute Werte in den Kategorien Bewegungsumfang und hier vor allem für die Aussenrotation sowie für die Kraft-Kategorie verantwortlich [66]. Eine Ruptur der Infraspinatussehne, die mit einer fettigen Infiltration und Atrophie des Infraspinatusmuskels einhergeht ist gleichbedeutend mit einem schlechten funktionellen Ergebnis und einer schlechten Prognose für eine operative Rekonstruktion [38].

Verglichen mit den präoperativen Ausgangsbefunden erreichte die Intaktgruppe, als auch die Rerupturgruppe im Gesamt-Constant-Score und in allen Einzelkategorien ihre größte prozentuale Steigerung der Durchschnittswerte in den ersten drei postoperativen Monaten. Während die Intaktgruppe ihre durchschnittlichen Werte zwischen der ersten und der zweiten Kontrolluntersuchung, acht Monate nach der Operation weiter steigern konnte, zeigten sich die Durchschnittswerte der Rerupturgruppe nach acht Monaten nahezu unverändert zu den Vorwerten drei Monate nach der Operation [96] (Tab.1).

Neben sämtlichen meßbaren prognostischen Faktoren nimmt vor allem die Erwartungshaltung des Patienten auf Wiederherstellung der vollen Leistungsfähigkeit der Schulter im Vorfeld der Operation eine entscheidende Rolle bei der subjektiven Beurteilung des klinischen Endresultates ein. Eine gründliche Aufklärung des Patienten über seine Ausgangssituation hilft vor allem bei Patienten mit mehreren schlechten prognostischen Faktoren oder bei älteren Patienten mit meist schlechterer Gewebequalität, einer zu hohen Erwartungshaltung und postoperativen Fehlschlägen gegenüber vorzubeugen.

Ein normales oder fast normales postoperatives Resultat wurde von den Patienten dahingehend beurteilt, inwieweit der operative Eingriff zu einer Reduktion der Schmerzes und

zu einer Wiederherstellung der kraftvollen Schulterfunktion führte. Bei allen Patienten dieser Studie mit einem normalen oder fast normalen postoperativen Resultat trafen diese beiden Punkte zu.

Die funktionellen Endresultate, wie auch die subjektive Zufriedenheit des untersuchten Patientenkollektivs mit dem postoperativ erreichten Resultat zeigte acht Monate nach der Operation fast identische Ergebnisse wie jene der Studien von Ianotti, Gazielly, Knudsen und Harryman [35, 45, 53, 60], welche alle einen Follow-up-Zeitraum von wenigstens zwei Jahren verwendeten.

Aus den eigenen Ergebnissen wird deutlich, daß die ersten postoperativen Monate eine entscheidende Phase für das klinische Endresultat darstellen. Die Ergebnisse der vorliegenden Studie zeigen aber auch, daß alleine aufgrund der klinischen Untersuchungsergebnisse keine Rückschlüsse auf die Integrität der Rotatorenmanschette gezogen werden können. Das entspricht den Beobachtungen von Jost et al. [57]. Wir konnten außerdem feststellen, daß bei Patienten mit niedrigen präoperativen Constant-Scores signifikant größere Rupturen ($p < 0,0001$) vorlagen und dass diese Patienten meist zu schlechteren postoperativen klinischen Ergebnissen tendierten und signifikant häufiger Rerupturen ($p < 0,0001$) aufwiesen.

Für die postoperative Rehabilitation war die Beachtung der Schmerzgrenze ein wichtiger Faktor. Um Rückfälle in der Rehabilitation und eine Einsteifung der Schulter zu vermeiden, muss sowohl eine zu lange Ruhigstellung der Schulter als auch ein zu früher Beginn mit Übungen gegen Widerstände vermieden werden. Hierbei hat sich ein Beginn mit passiven und aktiv-assistiven Übungen mit einem Übergang zu rein aktiven Übungen ab der 6.-8. Woche bewährt. Übungen zur Kräftigung der Muskulatur wurden bis zur 6. Woche rein isometrisch durchgeführt, erst dann wurde mit leichten Führungswiderständen begonnen. Der Beginn einer EAP mit Übungen an Gewichten empfiehlt sich erst ab der 10. Woche.

Häufig sind Rerupturen der Rotatorenmanschette im postoperativen Verlauf klinisch stumm oder schwer von anderen Affektionen zu unterscheiden und entziehen sich somit einer alleinigen klinischen Diagnostik. Durch MRT-Untersuchungen der Rotatorenmanschette können postoperative Veränderungen wie erhöhte Signalintensitäten, eine fettige Infiltration der Muskulatur und eine muskuläre Atrophie, die sich ungünstig auf den Einheilungsprozeß der rekonstruierten Rotatorenmanschette auswirken gut diagnostiziert werden.

Die Evaluation der postoperativen Rotatorenmanschette durch Ultraschall, Arthrographie und Computertomographie wurde bereits durch mehrere Autoren beschrieben [13, 45, 38]. Einige Arbeiten beschäftigten sich in Querschnittstudien mit der postoperativen MRT-Diagnostik

von rekonstruierten Rotatorenmanschetten, jedoch ohne Korrelationen zu präoperativen MRT-Ausgangsbefunden und klinischen Parametern im postoperativen Verlauf herzustellen [41, 60, 68, 83, 103].

In der vorliegenden Studie liegt die Gesamt-Rerupturrate bei einem Follow-up von acht Monaten bei 19%.

Die Studien von Harryman, Goutallier, Thomazeau und Gazielly verzeichneten Rerupturraten von 10% bis 35% [35, 38, 45, 103] wobei die Initialruptur eine unterschiedliche Anzahl von Sehnen betraf und somit ein objektiver Vergleich schwerfällt.

Um die Aussagekraft mehrerer Studien miteinander vergleichen zu können, muss gewährleistet sein, daß ähnliche klinische Scores, vergleichbar sensitive und spezifische Diagnostikmethoden, vergleichbare Operationsmethoden und vergleichbare Ausgangssituationen (z.B. Grösse und Segmente der Initialruptur) vorliegen. Nur so kann die Überlegenheit einer Operationstechnik, einer klinischen oder radiologischen Diagnostikmethode (z.B. Sensitivität und Spezifität der MRT vs. Ultraschall) wissenschaftlich bestätigt werden.

Der MRT wird in der Beurteilung des präoperativen und des postoperativen Status der Rotatorenmanschette eine höhere Sensitivität und Spezifität als der Arthrographie, der Computertomographie und der stark untersucherabhängigen Sonographie zugeschrieben [48, 68, 83]. Vor allem mit der gängig verwendeten Sonographieuntersuchung kann postoperativ häufig nur schwer zwischen einer intakten Rotatorenmanschette mit narbigen Veränderungen und einer aufgetretenen Reruptur unterschieden werden. Auch können nicht alle Bereiche der Rotatorenmanschette sonographisch dargestellt werden. Die Beurteilung einer muskulären Atrophie, sowie einer fettigen Infiltration ist sonographisch ebenfalls nicht möglich.

Die Studien von Gazielly und Harryman mit einer alleinigen postoperativen sonographischen Verlaufskontrolle der rekonstruierten Rotatorenmanschette sind den MRT-Nachuntersuchungsstudien von Knudsen et al. und Jost et al. [32,57] bezüglich der Sensitivität und Spezifität in der Detektion einer Reruptur unterlegen.

Die wahre Rerupturrate von Studien mit einer sonographischen Verlaufskontrolle ist aufgrund der stark untersucherabhängigen Qualitätsunterschiede und der fehlenden kompletten Darstellungsmöglichkeit der Rotatorenmanschette höher anzusetzen als die tatsächlich angegebenen Werte.

Tabelle 6 zeigt die Rerupturrate und die verwendete Diagnostikmethode von mehreren Studien mit ein- und zweisegmentalen RM-Rupturen.

Literaturvergleich					
Referenz	Patientenanzahl	Alter	Followup	Rerupturrate	Diagnostikmethode
Gazielly et al.	57	56 Jahre	24 Monate	10%	Ultraschall
Harryman et al.	49	60 Jahre	60 Monate	20%	Ultraschall
Knudsen et al.	31	53 Jahre	28 Monate	32%	MRT
Refior/Bartl	32	57 Jahre	8 Monate	19%	MRT

Tab. 6: Literaturvergleich

Es ist bekannt, daß sich die Rerupturrate mit dem sagittalen Ausmaß der Ruptur und der Anzahl der betroffenen Sehnen vergrößert und bei einer präoperativen Zweisegmentruptur meist 50% übersteigt [35, 45, 57, 103].

In dieser Studie betraf die Reruptur in allen sechs Fällen die reparierte Supraspinatussehne und die Rerupturgröße war durchschnittlich 15% größer als die Initialruptur. Bei fünf Rerupturen wurde kernspintomographisch eine alleinige Beteiligung der Supraspinatussehne diagnostiziert und in einem Fall das Vorliegen einer Drei-Segmentruptur (initial Zwei-Segmentruptur) mit zusätzlicher Beteiligung der Subscapularissehne registriert. Jost und Gerber [57] berichten über identische Ergebnisse bezüglich der involvierten Reruptur-Segmente, jedoch waren die Rerupturen signifikant kleiner als die Initialrupturen. Ausgehend von dieser Tatsache leiteten die Autoren ab, daß trotz einer kernspintomographisch diagnostizierten Reruptur mit der intakten Restmanschette ein akzeptables klinisches Resultat erreicht werden kann und ein Rekonstruktionsversuch meist zu einer Verbesserung der Schulterfunktion und zu einer Schmerzreduktion führt.

In der vorliegenden Studie konnte trotz einer geringen Größenzunahme der Reruptur verglichen mit der Initialruptur im postoperativen Zeitraum eine Verbesserung der Schulterfunktion und eine Schmerzreduktion verzeichnet werden. Da die Reruptur hauptsächlich immer die rekonstruierte Supraspinatussehne betraf, konnte durch ein postoperativ funktionierendes „force couple“ mit einem intakten ventralen und dorsalen Pfeiler der Restmanschette ein ausreichend gutes funktionelles Ergebnis, sowie eine Schmerzreduktion erreicht werden [11,12].

Burkhart et al. empfehlen bei der Rekonstruktion großer RM-Defekte eine äquatoriale Rekonstruktion mit einer Stabilisierung des ventralen und dorsalen Manschettenanteils („force

couple“) ohne jedoch die Supraspinatussehne in ihrem mittleren Anteil knöchern zu reinsерieren. Mit dieser spannungsfreien Reinsertionstechnik und dem sich funktionell nicht auswirkenden RM-Restdefekt konnten Burkhart et al. in einer klinischen Studie gute postoperative Resultate in der Behandlung großer RM-Defekte nachweisen [11]. Diese Theorie erklärt warum das Auftreten einer Reruptur nicht unbedingt mit einem klinischen Versagen gleichgesetzt werden kann.

Trotz des relativ kurzen Followups von acht Monaten präsentiert die vorliegende Studie klinische Resultate und Rerupturraten vergleichbar mit den Resultaten von Studien, deren Followup mindestens zwei Jahre betrug [35,38,45,103]. Dies unterstreicht die entscheidende Rolle der ersten postoperativen Monate im Einheilungsprozeß der rekonstruierten Rotatorenmanschette. Die wichtige Rolle der ersten postoperativen Monate für einen erfolgreichen Einheilungsprozess der rekonstruierten Rotatorenmanschette wurde im klinischen Bereich zwar bislang vermutet, konnte jedoch durch die vorliegende Studie mit drei klinischen (6 Wochen, 3 Monate und 8 Monate postop.) und zwei kernspintomographischen Nachuntersuchungen (3 Monate und 8 Monate postop.) bewiesen werden.

Harryman [45] vermutet, daß ein Teil der postoperativ ausgedünnten Rotatorenmanschetten mit fortschreitender Zeit rerupturiert. Zwischen einer nicht erfolgreichen Operation und einer allgemein weiterfortschreitenden Degeneration als Ursache kann hier nur schwer unterschieden werden. Dies würde bei einem längeren Follow-up höhere Rerupturraten erklären.

In der vorliegenden Studie wurde im weiteren Follow-up weder klinisch noch kernspintomographisch ein Ansteigen der Rerupturrate diagnostiziert, bei einem allerdings nur 8 Monate betragenden Nachuntersuchungszeitraum.

Eine Limitation dieser Studie bestand in den meisten Fällen im Fehlen einer als Goldstandard dienenden Kontrollarthroskopie oder einer Revisionsoperation, welche die MR-tomographisch diagnostizierte Reruptur bestätigte. Nur in einem Fall konnte durch eine Kontrollarthroskopie die kernspintomographisch diagnostizierte Reruptur belegt werden. Da die im vorliegenden Patientengut MRT-diagnostisch festgestellten Rerupturen allesamt größer als 5 cm² waren und in allen Fällen mit absoluter Übereinstimmung als komplette Rotatorenmanschettenrupturen klassifiziert werden konnten und gleichzeitig mit eindeutigen funktionellen Defiziten der Patienten einhergingen, wurden die gestellten Diagnosen trotzdem in allen Fällen als zutreffend und letztlich gesichert angesehen.

Meist ist bei einer kombinierten klinischen und kernspintomographischen Studie mit Durchführung von drei MRT-Untersuchungen aufgrund des erheblichen logistischen Aufwandes mit einer höheren Ausscheiderrate zu rechnen. Gründe hierfür sind ein grosser zeitlicher Aufwand für den Patienten bei einer reinen MRT-Untersuchungszeit von ca. 50 Minuten, eine potentiell auftretende Klaustrophobie und ein möglicher Verzicht auf eine Nachuntersuchung bei Wohlbefinden des Patienten. Deshalb weisen die kombinierten klinischen und sonographischen Studien meist im Durchschnitt eine höhere Fallzahl [35, 45] als die MRT-Studien [57,60] auf.

In der vorliegenden Studie wurde kein Studienausscheider registriert und bei einer Gesamtfallzahl von 32 wiesen alle Untergruppen eine genügend grosse Fallzahl auf um statistische Signifikanzen ableiten zu können.

In dieser Studie konnte bestätigt werden, was viele Autoren seit längerem fordern: die präoperative Rupturgröße als Hauptprognosefaktor des Endresultates von rekonstruierten Rotatorenmanschetten sollte durch eine genaue Analyse des Status der Rotatorenmanschettenmuskulatur und der Sehnenqualität ersetzt werden.

Dieser Ansatz geht von dem Hauptkriterium aus, daß das Wiedererlangen einer normalen Funktion der rekonstruierten Rotatorenmanschette nur durch Restitution der normalen muskulären Verhältnisse gelingt.

In der vorliegenden Studie ging die schrittweise festgestellte postoperative Reversibilität der Sehnensignalintensitäten, der fettigen Infiltration und der Atrophie der Muskulatur, welche in der Literatur durchaus kontrovers diskutiert wird, mit einer ebenfalls kontinuierlichen Verbesserung der klinischen Parameter einher. In ihrer Kombination stehen diese Faktoren für ein schrittweises Wiedererlangen der Schulterfunktion, welches durch die beiden postoperativen Kontrolluntersuchungen dokumentiert werden konnte.

Für die Evaluation der fettigen Infiltration und Atrophie der Muskulatur, welche die Funktionalität der RM entscheidend bestimmen, bietet sich die MRT als nichtinvasives Diagnostikum in Korrelation mit den klinischen Parametern sowohl im präoperativen als auch im postoperativen Zeitraum an. Diese Studie verdeutlichte, daß die auf den MRT-Bildern ermittelten muskulären Faktoren zusammen mit der Rupturgröße und den evaluierten klinischen Scores präoperativ eine Vorhersage über die Reparabilität der Rotatorenmanschette ermöglichen. Auch postoperativ bestimmt das Ausmaß der fettigen Infiltration und Atrophie der Muskulatur wesentlich das Schicksal der rekonstruierten Rotatorenmanschette. Ein gutes klinisches Resultat mit einer bei beiden postoperativen Kontrolluntersuchungen MR-

tomographisch gesicherten Integrität der Rotatorenmanschette war mit einem signifikanten Rückgang der fettigen Infiltration des Supraspinatusmuskels, einem signifikanten Rückgang der Supraspinatusatrophie und signifikant fallenden Signalintensitäten des Supraspinatus im postoperativen Zeitraum verbunden und repräsentierte so einen erfolgreichen Einheilungsprozeß der rekonstruierten Rotatorenmanschette.

Die Rerupturgruppe war durch eine Verstärkung oder eine gleichbleibend hohe fettige Infiltration und Atrophie der Muskulatur, sowie durch ein persistierend hohe Signalintensität der Supraspinatussehne gekennzeichnet [29, 38, 57]. Eine postoperativ aufgetretene Reruptur konnte mit Hilfe der oben genannten MRT-Kriterien eindeutig von einer intakten Rotatorenmanschette abgegrenzt werden.

Eine fettige Infiltration und Atrophie der Muskulatur ist ein häufig beobachtetes Phänomen nach Rotatorenmanschettenrupturen. Das funktionelle Endergebnis nach einer Rotatorenmanschettenrekonstruktion hängt nicht nur von der postoperativen Integrität der Rotatorenmanschette ab, sondern entscheidend auch von einer Reversibilität der fettigen Infiltration und Atrophie der Muskulatur.

Die im klinischen Bereich bislang durchgeführten MRT-Studien [31,38,103,112] zur Untersuchung der fettigen Infiltration und Atrophie der Rotatorenmanschettenmuskulatur sind aufgrund ethischer Gründe von semiquantitativer Natur. Trotzdem konnte in dieser Studie und wenigen anderen Studien [36,38,103] eine Reversibilität oder eine teilweise Reversibilität der beiden Parameter festgestellt werden. Experimentelle Studien [28,107] konnten bisher noch keine Reversibilität der fettigen Infiltration und der Atrophie der Muskulatur nachweisen. Weitere standardisierte MRT-Studien in Kombination mit einer klinischen Untersuchung, als auch experimentell-histologische Studien sind nötig, um das Reversibilitätspotentials der fettigen Infiltration und der Atrophie der Rotatorenmanschettenmuskulatur und dessen Einfluss auf das funktionelle Endresultat nach einer Rotatorenmanschettenrekonstruktion zu überprüfen.

5 Schlußfolgerung

Die Magnetresonanztomographie wird in der derzeitigen Literatur als diagnostisches Mittel der Wahl bei Pathologien der Rotatorenmanschette und als wichtigstes Diagnostikum in der Evaluation von rekonstruierten Rotatorenmanschetten angesehen.

Präoperativ kann die Magnetresonanztomographie Aussagen über die Grösse und Lage der Rotatorenmanschettenruptur und den qualitativen Zustand des Muskel- und Sehngewebes liefern.

In der vorliegenden Arbeit wurden bei 32 in die Studie eingeschlossenen Patienten mit 32 Schultern die kernspintomographisch prognostischen Faktoren ermittelt, welche zusammen mit den erhobenen klinischen und operativen Befunden eine entscheidende Rolle für eine erfolgreiche Rekonstruktion der Rotatorenmanschette darstellen. Im postoperativen Nachuntersuchungszeitraum, der insgesamt acht Monate betrug wurde jeweils drei und acht Monate nach der Operation eine kernspintomographische und eine klinische Kontrolluntersuchung durchgeführt.

Durch die detailgetreue Darstellung der gesamten Rotatorenmanschette mittels standardisierter MRT-Aufnahmen kann nicht nur eine exakte Diagnose gestellt werden, sondern z.B. bei grossen RM-Defekten eine direkte therapeutische Konsequenz abgeleitet werden. Bei Massendefekten wird die Abwägung zwischen rekonstruierenden Therapieoptionen (Sehennaht, Muskeltransposition) und palliativen Massnahmen (arthroskopisches Debridement, Tuberkuloplastik) entscheidend erleichtert.

Auch im postoperativen Beobachtungszeitraum stellt die Magnetresonanztomographie ein nichtinvasives, reproduzierbares diagnostisches Mittel von hoher Sensitivität und Spezifität dar, was in dieser Arbeit gezeigt werden konnte.

Durch die Anwendung von zwei postoperativen MR-Kontrolluntersuchungen drei und acht Monate nach der Operation konnte so eine Aussage über den Verlauf des Einheilungsprozesses der rekonstruierten Rotatorenmanschette gemacht werden. Besonders eignet sich die Magnetresonanztomographie im postoperativen Zeitraum zur Differenzierung der Patienten mit Rerupturen von den Patienten mit intakten Rotatorenmanschetten, welche klinisch symptomatisch sind. Dies ist allein durch eine klinische Untersuchung nicht möglich.

Die vorliegende Studie zeigte, daß vor allem die ersten Monate nach der Operation eine entscheidende Phase für die Einheilung der rekonstruierten Rotatorenmanschette darstellen.

Mit Hilfe der Magnetresonanztomographie können pathologische Veränderungen der Rotatorenmanschette, welche mit klinischen Symptomen einhergehen, als auch morphologische Veränderungen der Gewebe diagnostiziert werden, die noch klinisch asymptomatisch sind. Obwohl diese subklinischen Zustände meist noch keine klinische Relevanz besitzen, sind sie doch von prognostischer Bedeutung für die stufenweise voranschreitende Pathogenese der Rotatorenmanschettenruptur.

Die Verwendung von zwei postoperativen Kontrolluntersuchungen drei und acht Monate nach der Operation ermöglicht eine Verlaufsbeobachtung des Einheilungsprozesses der rekonstruierten Rotatorenmanschette anhand der ermittelten prognostisch wichtigen MR-Parameter in Korrelation mit den zugehörigen klinischen Befunden.

So konnten Rotatorenmanschettenrupturen im postoperativen Zeitraum frühzeitig erkannt werden und ein weiteres konservatives oder operatives Procedere rechtzeitig festgelegt werden.

Ein signifikanter Rückgang der Signalintensität der rekonstruierten Rotatorenmanschette in der T1- und der T2-Wichtung ($p < 0,0001$), eine Reversibilität der fettigen Infiltration der Muskulatur ($p < 0,0001$), sowie eine Reversibilität der Muskelatrophie ($p < 0,05$) und eine MR-tomographisch gesicherte Integrität der Rotatorenmanschette, in Verbindung mit steigenden Constant-Scores kennzeichnen in der postoperativen Periode einen erfolgreichen Einheilungsprozess.

In der Rupturgruppe zeigten die genannten MR-Parameter keine rückläufige Tendenz und unterschieden sich somit signifikant von der Intaktgruppe.

Durch die Anwendung standardisierter präoperativer und postoperativer MRT-Protokolle konnte erstmals die Aussagekraft der präoperativen und der beiden postoperativen MRT-Befunde im Verlauf für den Einheilungsprozess der rekonstruierten Rotatorenmanschette beurteilt und miteinander verglichen werden.

Da sich die präoperativen MRT-Befunde der T1/T2-Signalintensitäten, der fettigen Infiltration des Muskels, der muskulären Atrophie und der Rupturgröße der postoperativ intakten Rotatorenmanschetten nicht signifikant von denen der postoperativ rupturierten Rotatorenmanschetten unterschieden, konnte für die präoperativen MRT-Befunde lediglich eine prognostische Wertigkeit für den Einheilungsprozess der Rotatorenmanschette nachgewiesen werden.

Im Gegensatz dazu ermöglicht die signifikant unterschiedliche Ausprägung der oben genannten MRT-Befunde zwischen der Intaktgruppe und der Rupturgruppe im

postoperativen Zeitraum in Korrelation mit den zugehörigen klinischen Befunden eine exakte Aussage über einen gelungenen Einheilungsprozeß der rekonstruierten Rotatorenmanschette. Vor allem bei postoperativ symptomatischen Patienten welche über keine Reduktion der Schmerzsymptomatik, eine anhaltende Bewegungseinschränkung oder ein persistierendes Kraftdefizit berichten ist es empfehlenswert eine MRT-Untersuchung durchzuführen, um den Status der rekonstruierten Rotatorenmanschette zu überprüfen. Alle kernspintomographischen Befunde sollten allerdings stets in enger Korrelation mit den klinischen Befunden bewertet werden.

LITERATURVERZEICHNIS

1. Augerau B. Rekonstruktion massiver Rotatorenmanschettenrupturen mit Deltoid-Lappen . Orthopäde 1991; 20: 315-19
2. Bartolozzi A, Andreychik D, Ahmad S. Determinants of outcome in the treatment of rotator cuff disease. Clin Orthop 1994;308:90-97
3. Bassett RW, Cofield RH. Acute tears of the rotator cuff. The timing of surgical repair. Clin Orthop 1983;175:18-24
4. Bigliani LU, Cordasco FA, McIlveen SJ, et al. Operative treatment of failed repairs of the rotator cuff. J Bone Joint Surg 1992;74A:1505-14
5. Bigliani LU, Morrison DS, April EW. The morphology of the acromion and its relationship to rotator cuff tears. Orthop Trans 1986;10:216
6. Björkenheim JM, Paavolainen P, Ahovuo J, et al. Surgical repair of the rotator cuff and surrounding tissues. Factors influencing the results. Clin Orthop 1988;236:148-53
7. Björkenheim JM. Structure and function of the rabbit's supraspinatus muscle after resection of its tendon. Acta Orthop Scand 1989;60:461-3
8. Blanchard TK, Bearcroft PW, Constant CR, et al. Diagnostic and therapeutic impact of MRI and arthrography in the investigation of full-thickness rotator cuff tears. Eur Radiol 1999;9:638-42
9. Blevins FT, Djurasovic M, Flatow EL, et al. Biology of the Rotator Cuff Tendon. Orthop Clin North Am 1997;28(1):1-16
10. Buckwalter JA, Woo SL, Goldberg VM, et al. Soft-tissue aging and musculoskeletal function. J Bone Joint Surg 1993;75A:1533-48
11. Burkhart SS, Danaceau SM, Pearce Jr. CE. Arthroscopic rotator cuff repair : Analysis by tear size and by repair technique- margin convergence versus direct tendon-to-bone repair. Arthroscopy 2001;9: 905-912
12. Burkhart SS, Diaz- Pagan JL, Wirth MA, et al. Cyclic loading of Anchor-Based rotator cuff repair: confirmation of the tension overload phenomenon and comparison of suture anchor fixation with transosseous fixation. Arthroscopy 1997;6: 720-24
13. Calvert PT, Packer NP, Stoker DJ, et al. Arthrography of the shoulder after operative repair of the torn rotator cuff. J Bone Joint Surg 1986;68B:147-50

14. Carpenter JE, Thomopoulos S, Flanagan CS. Et al. Rotator cuff defect healing: A biomechanical and histologic analysis in an animal model. *J Shoulder Elbow Surg* 1998;7:599-605
15. Clark JM, Harryman DT. Tendons, ligaments, and capsule of the rotator cuff. *J Bone Joint Surg* 1992;74A:713-25
16. Codman EA. Rupture of the supraspinatus 1834-1934. *J Bone Joint Surg* 1937;19:643
17. Cofield RH. Current concepts: review of rotator cuff disease of the shoulder. *J Bone Joint Surg Am* 1985;67A:974-79
18. Cohen RB, Williams GR. Impingement syndrome and rotator cuff disease as repetitive motion disorders. *Clin Orthop* 1998;351:95-101
19. Constant CR, Murley AH. A clinical method of functional assessment of the shoulder. *Clin Orthop* 1987;214:160-64
20. Crass JR, Craig EV, Feinberg SB. Sonography of the postoperative Rotator Cuff. *AJR* 1986;146:561-64
21. Cuomo F, Kummer FJ, Zuckerman JD, et al. The influence of acromioclavicular joint morphology on rotator cuff tears. *J Shoulder Elbow Surg* 1998;132:555-59
22. Curtis AS, Snyder SJ. Evaluation and Treatment of Biceps Tendon Pathology. *Orthop Clin North Am* 1993;24(1):33-43
23. De Orio JK, Cofield RH. Results of a second attempt at surgical repair of a failed initial rotator cuff repair. *J Bone Joint Surg* 1984;66A:563-67
24. Debreye J, Patte D, Elmelik E. Repair of the rotator cuff of the shoulder; with a note on the advancement of the supraspinatus muscle. *J Bone Joint Surg* 1965;47B:37-42
25. Edelson JG, Taitz C. Anatomy of the coraco-acromial arch: relation to degeneration of the acromion. *J Bone Joint Surg Br* 1992;74 B:589-94
26. Ellman H, Hanker G, Bayer M. Repair of the rotator cuff. Endresult study of factors influencing reconstruction. *J Bone Joint Surg* 1986;68A:1136-44
27. Essman JA, Bell RH, Askew M. Full thickness rotator cuff tear:an analysis of results. *Clin Orthop* 1991;265:170-7
28. Fabis J, Danilewicz M, Omulecka A. Rabbit supraspinatus tendon detachment: Effects of size and time after tenotomy on morphometric changes in the muscle. *Acta Orthop Scand* 2001;72 (3): 282-286
29. Farley TE, Neumann CH, Steinbach LS, et al. Full-Thickness tears of the rotator cuff of the shoulder: Diagnosis with MR imaging. *AJR* 1992;158:347-51

30. Flatow EL, Soslowsky LJ, Ticker JB, et al. Excursion of the rotator cuff under the acromion; Patterns of subacromial contact. *Am J Sports Med* 1994;22:779-88
31. Fuchs B, Weishaupt D, Zanetti M, et al. Fatty degeneration of the muscles of the rotator cuff: Assessment by computed tomography versus magnetic resonance imaging. *J Shoulder Elbow Surg* 1999;8:599-605
32. Fukuda H, Hamada K, Nakajima T, et al. Pathology and pathogenesis of the intratendinous tearing of the rotator cuff viewed from en bloc histologic sections. *Clin Orthop* 1994;304:60-67
33. Gaenslen ES, Satterlee CC, Hinson GW. Magnetic resonance imaging for evaluation of failed repairs of the rotator cuff. *J Bone Joint Surg* 1996 ;78A:1391-96
34. Gagey N, Ravaud E, Lasseu JP. Anatomy of the acromial arch: correlation of anatomy and magnetic resonance imaging. *Surg Radiol Anat* 1993;15:63-70
35. Gazielly DF, Gleyze P, Montagnon C. Functional and anatomical results after rotator cuff repair. *Clin Orthop* 1994; 304:43-53
36. Gerber C, Fuchs B, Hodler J. The results of repair of massive tears of the rotator cuff *J Bone Joint Surg* 2000;82A:505-14
37. Gore DR, Murray MP, Sepic SB, et al. Shoulder-muscle strength and range of motion following surgical repair of full-thickness rotator cuff tears. *J Bone Joint Surg* 1986;68A:266-72
38. Goutallier D, Postel JM, Bernageau J, et al. Fatty muscle degeneration in cuff ruptures. Pre- and postoperative evaluation by CT scan. *Clin Orthop* 1994;304:78-83
39. Graichen H, Bonel H, Stammberger T, et al. Three-Dimensional analysis of the width of the subacromial space in healthy subjects and patients with impingement syndrome. *AJR* 1999;172:1081-86
40. Groh GI, Simoni M, Rolla P, et al. Loss of the deltoid after shoulder operations: An operative disaster. *J Shoulder Elbow Surg* 1994;3:243-53
41. Gusmer PB, Potter HG, Donovan WD, et al. MR imaging of the shoulder after rotator cuff repair. *AJR* 1997;168:559-63
42. Habermayer P, Schweiberer L. *Schulterchirurgie 2. Auflage* Urban & Schwarzenberg (1995)
43. Habermayer P, Lehmann L, Lichtenberg S. Rotatorenmanschettenruptur - Diagnostik und Therapie. *Orthopäde* 2000; 29: 196-208
44. Harryman DJ, Sidles JA, Harris SL, et al. The role of the rotator interval capsule in passive motion and stability of the shoulder. *J Bone Joint Surg* 1992;74A:53

45. Harryman DT, Mack LA, Wang KY, et al. Repairs of the rotator cuff. Correlation of functional results with integrity of the cuff. *J Bone Joint Surg* 1991; 73A:982-9
46. Hatstrup SJ. Rotator cuff repair: relevance of patient age. *J Shoulder Elbow Surg* 1995;4:95-100
47. Hawkins RJ, Morin WD, Bonutti PM, et al. Surgical treatment of rotator cuff tears in patients 40 years of age or younger. *J Shoulder Elbow Surg* 1999;8:259-65
48. Hedtmann A, Fett H. Ultraschalluntersuchung der Schulter bei Erkrankungen des Subacromialraumes und der Rotatorenmanschette. *Orthopäde* 1995; 24: 498-508
49. Hertel R, Ballmer F, Lambert S, et al. Lag signs in the diagnosis of rotator cuff rupture. *J Shoulder Elbow Surg* 1996;307-13
50. Herzog RJ. Magnetic resonance imaging of the shoulder. *AAOS Instructional Course Lectures* 1998;47: 1-20
51. Howell SM, Imobersteg MA, Seger DH, et al. Clarification of the role of the supraspinatus muscle in shoulder function. *J Bone Joint Surg* 1986;68A:398-404
52. Hughes RE, An K-N. Force analysis of rotator cuff muscles. *Clin Orthop* 1996;330:75-83
53. Iannotti JP, Bernot MP, Kuhlman JR, et al. Postoperative assessment of shoulder function: A prospective study of full-thickness rotator cuff tears. *J Shoulder Elbow Surg* 1996;5:449-57
54. Iannotti JP, Zlatkin MB, Esterhai JL, et al. Magnetic resonance imaging of the shoulder. *J Bone Joint Surg* 1991;73A:17-29
55. Iannotti JP, Zlatkin MB, Esterhai JL, et al. Magnetic resonance imaging of the shoulder. Sensitivity, specificity, and predictive value. *J Bone Joint Surg* 1991;73A:17-29
56. Iannotti JP. The rotator cuff; Current concepts and complex problems. *AAOS, Monograph Series* 1997
57. Jost B, Pfirrmann CW, Gerber C. Clinical outcome after structural failure of rotator cuff repairs. *J Bone Joint Surg Am* 2000;82 A: 304-314
58. Karas EH, Iannotti JP. Failed Repair of the rotator cuff: Evaluation and treatment of complications. *AAOS Instructional Course Lectures* 1998;47:87-95
59. Karas EH, Iannotti JP. Failed repair of the rotator cuff; evaluation and treatment of complications. *J Bone Joint Surg* 1997;79A:784-93

60. Knudsen HB, Gelineck J, Sojberg JO, et al. Functional and magnetic resonance imaging evaluation after single-tendon rotator cuff reconstruction. *J Shoulder Elbow Surg* 1999;8:242-6
61. Kronberg M, Larsson P, Broström L-A. Characterisation of human deltoid muscle in patients with impingement syndrome. *J of Orthop Research* 1997;15 727-33
62. Kronberg M, Wahlström P, Broström LA, et al. Shoulder function after surgical repair of rotator cuff tears. *J Shoulder Elbow Surg* 1997;6:125-30
63. Kuhlman J, Iannotti JP, Kelly MJ, et al. Isokinetic and isometric measurement of strength of external rotation and abduction of the shoulder. *J Bone Joint Surg Am* 1992;74 A:1320-22
64. Liu SH, Baker CL. Arthroscopically assisted rotator cuff repair: correlation of functional results with integrity of the cuff. *Arthroscopy* 1994;10:54-60
65. Liu SH, Yang RS, Al-Shaikh R, et al. Collagen in Tendon, Ligament, and Bone Healing. *Clin Orthop* 1995;318:265-78
66. Loehr JF, Helmig P, Sjöbjerg JO, et al. Shoulder instability caused by rotator cuff lesions. An in vitro study. *Clin Orthop*;304:84-90
67. Loehr JF, Uthoff HK. The microvascular pattern of the Supraspinatus tendon. *Clin Orthop* 1990;254:35-39
68. Magee TH, Gaenslen ES, Seitz R, et al. MR imaging of the shoulder after surgery. *AJR* 1997;168:925-28
69. Mc Laughlin. Lesions of the musculotendinous cuff of the shoulder: the exposure and treatment of tears with retraction. *J Bone Joint Surg* 1944;26:31-51
70. McMahon PJ, Debski RE, Thompson WO, et al. Shoulder muscle forces and tendon excursions during glenohumeral abduction in the scapular plane. *J Shoulder Elbow Surg* 1995;4:199-208
71. Miniaci A, Salonen D. Rotator Cuff Evaluation: Imaging and Diagnosis. *Orthop Clin North Am* 1997;28(1):43-58
72. Müller W. Über habituelle Schulterluxationen. Vortrag am Chirurgenkongreß zu Berlin (1898)
73. Nakagaki K, Ozaki J, Tomita Y, et al. Alterations in the supraspinatus muscle belly with rotator cuff tearing: Evaluation with magnetic resonance imaging. *J Shoulder Elbow Surg* 1994;3:88-93
74. Nakagaki K, Ozaki J, Tomita Y, et al. Function of supraspinatus muscle with torn cuff evaluated by magnetic resonance imaging. *Clin Orthop* 1995;318:144-51

75. Nakagaki K, Ozaki J, Tomita Y, et al. Magnetic resonance imaging of rotator cuff tearing and degenerative tendon changes: correlation with histologic pathology. *J Shoulder Elbow Surg* 1993;2:156-64
76. Neer CS,. Anterior acromioplasty for the chronic impingement syndrome in the shoulder: A preliminary report. *J Bone Joint Surg* 1972;54A:41-50
77. Neer CS,. Impingement lesions. *Clin Orthop* 1983;173:70-77
78. Neviaser RJ. Evaluation and Management of failed Rotator Cuff Repairs. *Orthop Clin North Am* 1997;28(2):215-224
79. Norwood LA, Barrack R, Jacobson KE. Clinical Presentation of complete tears of the rotator cuff. *J Bone Joint Surg* 1989;71A:499-505
80. O'Donoghue D. Subluxating biceps tendon in the athlete. *Clin Orthop* 1982;26:164
81. Ogata S, Uthoff HK. Acromial enthesopathy and rotator cuff tear. *Clin Orthop* 1990;254:39-48
82. Otis JC, Jiang C-C, Wieckiowicz TL, et al. Changes in the moment arm of the rotator cuff and deltoid muscles with abduction and rotation. *J Bone Joint Surg* 1994;76A:667-75
83. Owen RS, Iannotti JP, Kneeland JB, et al. Shoulder after surgery: MR imaging with surgical validation. *Radiology* 1993;186:443-7
84. Ozaki J, Fujimoto S, Nakagawa Y. Tears of the rotator cuff of the shoulder associated with pathological changes in the acromion. *J Bone Joint Surg* 1988;70A:1224-30
85. Patte D. Classification of rotator cuff lesions. *Clin Orthop* 1990;254:81-6
86. Petersson CJ, Gentz CF. Ruptures of the supraspinatus tendon. The significance of distally pointing acromioclavicular osteophytes. *Clin Orthop* 1983;174:143-8
87. Pfahler M, Branner S, Refior HJ. Die komplette Rotatorenmanschettenruptur- Differenzierte Op-Techniken und mittelfristige Ergebnisse. *Z.Orthop.* 137(1999) 295-300
88. Post M, Cohen J. Impingement syndrome:A review of late stage 2 and early stage 3 lesions. *Clin Orthop* 1986;207:126
89. Post M, Silver R, Singh M. Rotator cuff tear, diagnosis and treatment. *Clin Orthop* 1983;173:78-91
90. Rafii M, Firooznia H, Sherman O, et al. Rotator cuff lesions:signal patterns at MR imaging. *Radiology* 1990;177:817-23
91. Rathbun JB, Macnab I. The microvascular pattern of the rotator cuff. *J Bone Joint Surg* 1970;52B:540-53

92. Refior HJ, Melzer C. Pathologie und Pathomechanik der Rotatorenmanschette in: Biomechanik der gesunden und kranken Schulter. Thieme (1985)
93. Rockwood CA, Lyons FR. Shoulder impingement syndrome: Diagnosis, radiographic evaluation, and treatment with a modified Neer Acromioplasty. *J Bone Joint Surg* 1993;75A:409-23
94. Rodeo SA, Arnoczky SP, Torzilli PA, et al. Tendon –Healing in a Bone Tunnel. *J Bone Joint Surg Am* 1993;75-A:1795-1803
95. Rokito AS, Cuomo F, Gallagher MA, et al. Long-Term functional outcome of repair of large and massive chronic tears of the rotator cuff. *J Bone Joint Surg* 1999;81A:991-997
96. Rokito AS, Zuckerman JD, Gallagher MA, et al. Strength after surgical repair of the rotator cuff. *J Shoulder Elbow Surg* 1996;5:12-7
97. Sano A, Itoi E, Konno N, et al. Cystic changes of the humeral head on MR imaging; relation to age and cuff tears. *Acta Orthop Scand* 1998;69:397-400
98. Seeger LL, Gold RH, Bassett LW, et al. Shoulder impingement syndrome: MR findings in 53 shoulders. *AJR* 1988;150:343-7
99. Sher JS, Iannotti JP, Williams GR. The effect of magnetic resonance imaging on clinical decision making. *J Shoulder Elbow Surg* 1998;7:205-9
100. Snyder SJ. Evaluation and Treatment of the Rotator Cuff. *Orthop Clin North Am* 1993;24(1):173-192
101. Soslowsky LJ, Carpenter JE, Bucchieri JS, et al. Biomechanics of the Rotator Cuff. *Orthop Clin North Am* 1997;28(1):17-30
102. Spielmann AL, Forster BB, Kokan P, et al. Shoulder after rotator cuff repair: MR imaging findings in asymptomatic individuals- initial experience. *Radiology* 1999;213: 705-708
103. Thomazeau H, Boukobza E, Morcet N, et al. Prediction of rotator cuff repair results by Magnetic resonance imaging. *Clin Orthop* 1997;344:275-83
104. Thomazeau H, Rolland Y, Lucas C, et al. Atrophy of the supraspinatus belly: Assessment by MRI in 55 patients with rotator cuff pathology. *Acta Orthop Scand* 1996;67(3):264-8
105. Tibone JE, Elrod B, Jobe FW, et al. Surgical treatment of tears of the rotator cuff in athletes. *J Bone Joint Surg* 1986;68A:887-91
106. Uri DS. MR imaging of shoulder impingement and rotator cuff disease. In *Radiologic Clinics of North America* 1997;35:77-96

107. Uthoff HK, Matsumoto F, Trudel G et al. Irreversibility of muscle atrophy and fatty infiltration after delayed reattachment of the supraspinatus tendon- An experimental study in rabbits. ASES-Abstract 2001; Austin,Texas
108. Uthoff HK, Sarkar K. Classification and definition of tendinopathies. IN Hawkins RJ, editor. Basic science and clinical application in the athlete's shoulder. Clin Sports Med 1991;10:707-20
109. Walch G, Nove-Josserand L, Levigne C, et al. Tears of the supraspinatus tendon associated with hidden lesions of the rotator interval. J Shoulder Elbow Surg 1994;3:353-360
110. Watson M. Major ruptures of the rotator cuff. J Bone Joint Surg 1985;67B:618-24
111. Wolfgang GL. Surgical repair of tears of the rotator cuff of the shoulder:factors influencing result. J Bone Joint Surg Am 1974;56 A:14-26
112. Zanetti M, Gerber C, Hodler J. Quantitative assessment of the muscles of the rotator cuff with magnetic resonance imaging. Investigative Radiology 1998;33:163-170
113. Zlatkin MB, Iannotti JP, Roberts MC, et al. Rotator cuff tears: Diagnostic performance of MR imaging. Radiology 1989;172:223-9
114. Zuckerman JD, Kummer FJ, Cuomo F, et al. The influence of coracoacromial arch anatomy on rotator cuff tears. J Shoulder Elbow Surg 1992;1:4-14

ANHANG

Patienten- nummer	Geschlecht	Alter in Jahren	Anamnesedauer in Monaten
1	weiblich	58	12
2	weiblich	64	8
3	männlich	38	12
4	männlich	66	13
5	weiblich	56	32
6	männlich	67	9
7	männlich	48	2
8	weiblich	68	18
9	weiblich	60	3
10	männlich	56	4
11	weiblich	59	8
12	männlich	60	24
13	männlich	47	18
14	weiblich	53	12
15	männlich	69	4
16	weiblich	62	4
17	männlich	59	60
18	männlich	43	6
19	männlich	57	10
20	männlich	57	5
21	männlich	71	8
22	männlich	42	18
23	männlich	59	6
24	männlich	53	12
25	weiblich	49	24
26	weiblich	55	3
27	weiblich	66	7
28	männlich	60	7
29	weiblich	60	6
30	männlich	45	0,2
31	weiblich	59	6
32	männlich	57	8

Altersverteilung des Patientenkollektives

Ehrenwörtliche Erklärung

Ich erkläre hiermit ehrenwörtlich, daß ich die vorliegende Arbeit selbstständig angefertigt habe; die aus fremden Quellen übernommenen Gedanken sind als solche kenntlich gemacht.

Die Arbeit wurde bisher keiner anderen Prüfungsbehörde vorgelegt und auch noch nicht veröffentlicht

München, den 10.12.2002

-Christoph Bartl-

Danksagung

Es ist mir ein Anliegen all jenen Personen zu danken, die zum Gelingen dieser Arbeit mit beigetragen haben.

Mein besonderer Dank gilt Prof. Dr. H. J. Refior für die Überlassung des Themas, für hilfreiche Ratschläge und Hinweise und für das mir geschenkte Vertrauen.

Für die Begleitung und Unterstützung meiner Arbeit bedanke ich mich ganz herzlich bei meinen Betreuern Dr. H. Bonel und Dr. S. Branner.

Lebenslauf

13.07.1972

geboren in München

Eltern:

Reiner Bartl, Prof. Dr. med.

Rita Bartl, geb. Sing;

Schule

1978-1982

Grundschule an der Werdenfelsstrasse, München

1982-1991

Erasmus-Grasser-Gymnasium, München

Studium

1993

Beginn des Studiums der Humanmedizin
an der Ludwigs-Maximilians-Universität München

1995

Ärztliche Vorprüfung

1996

1. Abschnitt der Ärztlichen Prüfung

1999

2. Abschnitt der Ärztlichen Prüfung

2000

3. Abschnitt der Ärztlichen Prüfung

Auslandsaufenthalte

04-08/1999

Abteilung für Orthopädie

Schulthess-Klinik, Zürich

Berufserfahrung

09/2000 -
09/2001

Abteilung für Schulter- und Ellenbogenchirurgie
ATOS-Klinik Heidelberg
(Leiter: Prof. Dr. med.habil. P. Habermeyer)

seit 09/2001

Abteilung für Unfall-, Hand- und
Wiederherstellungschirurgie der Universität Ulm
(Direktor: Prof. Dr. med. L. Kinzl)