

Aus der Chirurgischen Tierklinik  
der Tierärztlichen Fakultät  
der Ludwig-Maximilians-Universität München

Lehrstuhl für Allgemeine und Spezielle Chirurgie  
einschließlich Augenkrankheiten  
Vorstand: Prof. Dr. Dr. med. vet. habil. Ulrike Matis

**Die Hüftgelenksdysplasie des Hundes –  
eine vergleichende CT-osteabsorptiometrische Studie**

Inaugural-Dissertation  
zur Erlangung der tiermedizinischen Doktorwürde  
der Tierärztlichen Fakultät  
der Ludwig-Maximilians-Universität München

von  
Kerstin Küchenmeister

aus  
Halberstadt

München 2007

**Gedruckt mit der Genehmigung  
der Tierärztlichen Fakultät  
der Ludwig-Maximilians-Universität München**

Dekan: Univ.-Prof. Dr. E. P. Märtlbauer

Referent: Univ.-Prof. Dr. Matis

Korreferent/in: Prof. Dr. Erben

Tag der Promotion: 20. Juli 2007

## INHALTSVERZEICHNIS

I. <b>Einleitung</b>	1
II. <b>Literaturübersicht</b>	2
1 Anatomie des Hüftgelenkes	2
1.1 Acetabulum	2
1.2 Os femoris	2
1.3 Gelenkaufbau	3
1.4 Muskulatur	3
1.5 Blutgefäßversorgung	4
1.6 Innervation	4
2 Biomechanik	6
2.1 Biostatik	6
2.2 Biodynamik	6
3 Erkrankungen des Hüftgelenkes	8
3.1 HD (Hüftgelenksdysplasie)	8
3.2 Koxarthrose	14
4 CT-OAM (Computertomographie-Osteoabsorptiometrie)	18
4.1 Grundlagen der CT	18
4.2 Artefakte	18
4.3 Methode der CT-OAM	19
4.4 Subchondrale Knochenplatte	19
4.5 Druck- und Mineralisierungsverteilung	21
4.5.1 Am kongruenten und inkongruenten Gelenk	21
4.5.2 Am Hüftgelenk des Menschen	24
4.5.3 Am Hüftgelenk des Hundes	26
5 Fragestellungen	27
III. <b>Material und Methoden</b>	28
1 Patienten	28
2 Untersuchungen	29
2.1 Klinisch-orthopädische Untersuchung	29
2.2 Narkose	29
2.3 Röntgen	29
2.4 Computertomographie	30
3 Auswertung	31
3.1 Auswertung der Röntgenuntersuchung	31
3.2 Auswertung der CT-Daten	31
3.2.1 Erstellen der Densitogramme	31
3.2.2 Lokalisation der Dichtemaxima	32
3.2.3 Berechnung des Kalziumgehaltes und der Fläche in den Densitogrammen (Quantitative CT-OAM)	33
3.2.4 Statistische Auswertung	34
IV. <b>Ergebnisse</b>	35
1 Patienten	35
2 Ergebnisse am Acetabulum	37
2.1 Densitogramme	37
2.1.1 Acetabula der Gruppe A/B (HD-frei/Übergangsform)	37

2.1.2	Acetabula der Gruppe C/D (leichte/mittlere HD)	38
2.1.3	Acetabula der Gruppe E (schwere HD)	40
2.1.4	Intraindividueller Vergleich	41
2.1.5	Acetabula juveniler Hunde	43
2.2	Lokalisation der Maxima mit Hilfe des Rasters	43
2.2.1	Acetabula der Gruppe A/B	43
2.2.2	Acetabula der Gruppe C/D	46
2.2.3	Acetabula der Gruppe E	48
2.3	Ergebnisse der quantitativen CT-OAM	51
2.3.1	Flächen der Acetabula	51
2.3.2	Mineralisierung der Acetabula	53
3	Ergebnisse am Caput ossis femoris	56
3.1	Densitogramme	56
3.1.1	Capita ossium femorum der Gruppe A/B	56
3.1.2	Capita ossium femorum der Gruppe C/D	57
3.1.3	Capita ossium femorum der Gruppe E	58
3.1.4	Intraindividueller Vergleich	59
3.1.5	Capita ossium femorum der juvenilen Hunde	59
3.2	Lokalisation der Maxima mit Hilfe des Rasters	60
3.2.1	Capita ossium femorum der Gruppe A/B	60
3.2.2	Capita ossium femorum der Gruppe C/D	62
3.2.3	Capita ossium femorum der Gruppe E	63
3.3	Ergebnisse der quantitativen CT-OAM	65
3.3.1	Fläche der Capita ossium femorum	65
3.3.2	Mineralisierung der Capita ossium femorum	67
3.3.3	Vergleich Acetabulum und Caput ossis femoris	69
V.	<b>Diskussion</b>	70
1	Diskussion des Patientengutes	70
2	Diskussion der Methode	71
3	Diskussion der Ergebnisse	72
3.1	Acetabula und Capita ossium femorum der Gruppe A/B	72
3.1.1	Mineralisierungsverteilung im subchondralen Knochen	72
3.1.2	Biomechanische Interpretation der Befunde	76
3.2	Acetabula und Capita ossium femorum der Gruppe C/D	77
3.3	Acetabula und Capita ossium femorum der Gruppe E	78
3.3.1	Mineralisierungsverteilung am subchondralen Knochen	78
3.3.2	Biomechanische Interpretation der Befunde	81
4	Ausblick – Möglichkeiten des Einsatzes in der Tiermedizin	83
VI.	<b>Zusammenfassung</b>	84
VII.	<b>Summary</b>	86
VIII.	<b>Anhang</b>	88
1	Tabellen	88
IX.	<b>Abkürzungsverzeichnis</b>	100
X.	<b>Literaturverzeichnis</b>	102

Danksagung  
Lebenslauf

## I. EINLEITUNG

Die Hüftgelenksdysplasie (HD) ist die bekannteste und auch die häufigste Erkrankung des Skelettsystems beim Hund, die vor allem großwüchsige Hunde betrifft. Die postnatal auftretenden Veränderungen führen zum Gelenkverschleiß, der sich im Laufe des Lebens verstärkt. Es gibt keine Heilung.

Die Häufigkeit und vor allem die Schwere der Erkrankung stellen sowohl den praktischen als auch den wissenschaftlich tätigen Tierarzt vor eine Reihe von Problemen. Das betrifft die Diagnose genauso wie die Prognose und die Therapie.

Hinzu kommt die gestiegene soziale Bedeutung des Hundes. Der Hund nimmt in unserer Gesellschaft immer mehr eine Stellung als „Lebenskamerad“ ein. Die Entwicklung vom reinen Bewacher von Haus und Hof zum Hund, der nur im Haus gehalten wird und ein Familienmitglied ist, schreitet weiter fort. Da ist es nur verständlich, wenn für den Hund im Krankheitsfall der Spezialist aufgesucht wird und sich die Untersuchungen und auch die Therapie inzwischen teilweise auf dem Niveau der Humanmedizin bewegen. So stellt z.B. der totale Hüftgelenkersatz eine immer häufiger eingesetzte Möglichkeit zur Behandlung der HD dar.

Obwohl die HD Gegenstand zahlreicher Untersuchungen war und ist, sind längst nicht alle Faktoren zur Ätiologie, zur Pathogenese und zum Verlauf bekannt.

In dieser Studie wurden erstmals die Hüftgelenke gesunder und an HD erkrankter Hunde vergleichend mit Hilfe der Computertomographie-Osteoabsorptiometrie (CT-OAM) untersucht.

Ziel war es, die subchondrale Mineralisierung an den einzelnen Gelenkflächen als Densitogramme darzustellen, um Erkenntnisse über die Mineralisierungswerte und deren Unterschiede im Vergleich von gesunden und erkrankten Hunden zu gewinnen.

## II. LITERATURÜBERSICHT

### 1 ANATOMIE DES HÜFTGELENKES

Das Hüftgelenk, die *Articulatio coxae*, ist der Funktion nach ein Kugelgelenk. Es setzt sich aus dem proximalen Anteil mit einer konkaven Gelenkfläche, dem Acetabulum, und dem distalen Anteil mit einer konvexen Gelenkfläche, dem Femurkopf, zusammen (KOCH und BERG 1985; FREWEIN und VOLLMERHAUS 1994; KÖNIG und LIEBICH 1999; NICKEL et al. 2001).

#### 1.1 Acetabulum

Das Acetabulum (lat. „Essignäpfchen“) ist eine halbkugelförmig vertiefte Gelenkpfanne. Es wird aus den drei Knochen des Hüftgelenkes, Os ilium, Os ischii und Os pubis, die sich im Acetabulum vereinigen, gebildet. Zusätzlich schiebt sich beim Hund noch das Os acetabuli in die Pfanne ein (KÖNIG und LIEBICH 1999; NICKEL et al. 2001). RISER (1975) schätzt, dass das Os ilium und das Os ischii jeweils zwei Fünftel des Acetabulum stellen, das Os pubis und das Os acetabuli zusammen ein Fünftel.

Der Rand des Acetabulum wird durch einen faserknorpeligen Saum, das Labrum acetabulare, erweitert. Die Gelenkfläche, *Facies lunata*, kleidet halbmondförmig das Acetabulum aus. Ventral ist sowohl die Gelenkfläche als auch das Labrum acetabulare unterbrochen. Dieser Einschnitt wird *Incisura acetabuli* genannt und geht direkt in die *Fossa acetabuli* über, eine Vertiefung in der Pfannenmitte.

Die *Fossa acetabuli* sowie die *Incisura acetabuli* bilden zusammen einen U-förmigen Einschnitt, der von einem breiten Band, dem *Ligamentum transversum acetabuli* überspannt wird (KOCH und BERG 1985; FREWEIN und VOLLMERHAUS 1994).

#### 1.2 Os femoris

Das Os femoris, der Femur, ist der längste und kräftigste aller langen Röhrenknochen, sein Kopf stellt den distalen Anteil des Hüftgelenks.

Anatomisch ist er unterteilt in ein *Caput ossis femoris*, das durch den Femurhals deutlich von der Diaphyse, dem Femurschaft, abgesetzt ist. Das *Caput ossis femoris* ist halbkugelförmig von Gelenkknorpel überzogen, mit Ausnahme der *Fovea capitis*, in der das *Ligamentum capitis ossis femoris* inseriert. Beim Hund ist die *Fovea capitis* rund und liegt zentral.

Am Femur lateral befindet sich der große Umdreher, *Trochanter major*. An ihm setzen die Strecker des Hüftgelenks, die Glutealmuskeln, an. Am *Trochanter minor*, der sich medial befindet, liegt die Ansatzstelle für den *M. iliopsoas*. Der Ansatz der tiefen Hüftgelenksmuskulatur liegt in der *Fossa trochanterica*, einem

Einschnitt zwischen Trochanter minor und major (FREWEIN und VOLLMERHAUS 1994; KÖNIG und LIEBICH 1999; NICKEL et al. 2001).

### 1.3 Gelenkaufbau

Acetabulum und Femurkopf sind in der Form einander angepasst, unterscheiden sich aber beim Vergleich einzelner Hunderassen sehr stark (LINNMANN 1998).

Die Gelenkflächen bestehen aus glattem, hyalinen Gelenkknorpel, der wenige Millimeter dick ist. Er ist in einer dünnen verkalkten Zone mit der unter ihm liegenden subchondralen Knochenplatte verwachsen. Im Gelenkspalt befindet sich die Gelenkschmiere, Synovia, die das Gleiten der Gelenkflächen erleichtert und eine nutritive Funktion für den Gelenkknorpel hat (KOCH und BERG 1985; KÖNIG und LIEBICH 1999; NICKEL et al. 2001).

Das Hüftgelenk wird hauptsächlich durch seine Kapsel und die Umgebungsmuskulatur stabilisiert, eigentliche Gelenkbänder, die also das Gelenk in seiner Bewegung führen, sind hier nicht vorhanden.

Das Ligamentum transversum acetabuli ist zwischen den Enden der Facies lunata ausgespannt. Es schließt damit die Incisura acetabuli und hält so das Ligamentum capitis ossis femoris in seiner Lage. Dieses zieht von der Fossa acetabuli zur Fovea capitis und verbindet sich dort mit dem Periost (KÖNIG und LIEBICH 1999; NICKEL et al. 2001).

Den Bändern kommt weniger eine Haltefunktion zu, sie haben eine stark bremsende Wirkung bei allen Torsions-, Abduktions- und Adduktionsbewegungen (FREWEIN und VOLLMERHAUS 1994).

Die Kapsel des Hüftgelenkes (Capsula articularis) ist eine dünne, halbdurchsichtige Struktur, die aus zwei Schichten besteht – dem Stratum fibrosum, einer Schicht aus straffem Bindegewebe, und dem Stratum synoviale. Diese Schicht ist nerv- und gefäßführend und sondert die Gelenkschmiere ab (KOCH und BERG 1985; LINNMANN 1998).

Die Capsula articularis geht in das Periost des Femurhalses und des Acetabulum über. Im Wachstumsalter ist sie für die Blutversorgung des Femurkopfes von Bedeutung (MATIS und WAIBL 1985).

### 1.4 Muskulatur

Einige große Muskelgruppen stabilisieren, stützen und bewegen das Hüftgelenk. Aber sie schränken auch die Beweglichkeit ein, so dass nicht die volle Bewegungsfreiheit, die ein Kugelgelenk vom Aufbau her bietet, zur Verfügung steht (KÖPPEL 1991). So stellen die Extension und die Flexion die Hauptbewegungsrichtungen dar. Beim Hund kommen noch Abduktions- und Adduktionsbewegungen dazu (NICKEL et al. 2001).

Für die Streckung des Hüftgelenkes sind folgende Muskeln verantwortlich: M. gluteus superficialis, M. gluteus medius, M. biceps femoris, M. semitendinosus, M. semimembranosus und M. quadratus femoris.

Die Beugung des Hüftgelenkes übernehmen die Mm. tensor fasciae latae, sartorius, pectineus und rectus femoris.

Die Abduktoren der Beckengliedmaße sind die Mm. gluteus superficialis, gluteus medius, piriformis, abductor cruris caudalis, die Adduktion erfolgt über die Mm. semimembranosus, sartorius, gracilis, pectineus und adductores.

Als Supinatoren des Oberschenkels fungieren die Mm. obturatorius internus, obturatorius externus, pectineus, gemelli und quadratus femoris.

Der M. articularis coxae dient der Spannung der Gelenkkapsel (FREWEIN und VOLLMERHAUS 1994).

### **1.5 Blutgefäßversorgung**

Die Gelenkkapsel, der Femurhals und die proximale Femurepiphyse des juvenilen Hundes werden von den Aa. circumflexa femoris medialis et lateralis und der A. glutea caudalis versorgt. Diese bilden einen extrakapsulären arteriellen Ring. Sie dringen in die Gelenkkapsel ein und geben dort zahlreiche Gefäße ab, die den Femurhals in seinem synovialen Überzug entlang laufen und nach Überbrückung der Wachstumsfuge in den Femurkopf eindringen.

Die im Ligamentum capitis ossis femoris entlanglaufende Arterie hat bei der Versorgung der Epiphyse nur eine untergeordnete Bedeutung (MATIS und WAIBL 1985).

Das nutritive Gefäß für den proximalen Bereich des Femurschaftes und den Femurhals geht aus der A. circumflexa femoris medialis hervor. Dieses tritt kaudal am Übergang vom proximalen zum mittleren Drittel in den Femur ein. Erst mit dem Schluss der Epiphysenfuge gelangt es in den Hüftkopf und verbindet sich dort mit den oben beschriebenen Gefäßen.

Periostale Arteriolen treten über Faszienansätze ein und versorgen in diesem Bereich das äußere Drittel des Kortex. Der Blutfluss durch die Kortikalis verläuft zentrifugal vom Markraum zum Periost.

Das Acetabulum erhält seine Blutversorgung von den Aa. circumflexa femoris medialis et lateralis, glutea cranialis et caudalis sowie der A. iliolumbalis, aus der das nutritive Gefäß für das Os ilium hervor geht (RHINELANDER et al. 1979; RIVERA 1979; KADERLY 1983).

### **1.6 Innervation**

Der Hauptnerv der Beckengliedmaße ist der N. ischiadicus. Er entspringt aus einem eigenen Geflecht innerhalb des Plexus sacralis. Bevor der Nerv die Beckenhöhle durch das Foramen ischiadicum majus verlässt, um zwischen dem M. biceps femoris und dem M. semitendinosus nach distal zu ziehen, gibt er noch Zweige an den M. obturatorius internus, den M. quadratus femoris, die



Mm. gemelli und an die Hüftgelenkscapsel ab. Außerhalb der Beckenhöhle geht ein N. cutaneus femoris caudalis an die Haut.

Der durch den Schenkelkanal in den Oberschenkel ziehende N. femoralis versorgt die kranial bzw. medial gelegenen Mm. quadrizeps femoris, sartorius, pectineus, gracilis und psoas major.

Der N. obturatorius zieht durch das Foramen obturatum und innerviert die Mm. obturatorius externus, pectineus, gracilis und adductor. Die Mm. glutei, tensor fasciae latae, piriformis und der M. biceps femoris werden von den Nn. gluteus cranialis et caudalis versorgt (KOCH und BERG 1985).

## 2 BIOMECHANIK

### 2.1 Biostatik

Das Hüftgelenk ist funktionell ein Teil des Beckengürtels und damit ein wichtiger Teil des Bewegungsapparates. Den Gliedmaßen kommen zwei Funktionen zu: zum einen tragen sie den Körper, zum anderen sind sie für die Bewegung verantwortlich. Diese Funktionen bestreiten Vorder- bzw. Hintergliedmaße in unterschiedlichem Ausmaß und sind deshalb auch anatomisch angepasst.

Die vordere Gliedmaße übernimmt die Hauptlast des Körpers. Im Stand werden von ihr ca. 60 % (KÖPPEL 1991) bis 70 % (PRIEUR 1980) des Körpergewichtes getragen. Die prozentuale Mehrbelastung der Vorhand hängt von der Lage des Körperschwerpunktes ab und ist stark rasseabhängig. So können bei stark vorderlastigen Rassen, wie Boxer, Greyhound und Whippet, bis zu 79 % des Körpergewichtes auf der Vorhand liegen. Rassen mit einem nach hinten verlagerten Körperschwerpunkt wie Rottweiler, Pudel, Schäferhund, Dobermann u.a. belasten diese nur zu 58 bis 68 %. Auch die Kondition spielt eine Rolle, bei übergewichtigen Tieren verlagert sich der Schwerpunkt weiter nach kaudal (LARCHE 1962).

### 2.2 Biodynamik

Die Hauptkräfte für die Vorwärtsbewegung kommen aus der Nachhand (KÖPPEL 1991). Der bodenwärts gerichtete Druck wird durch das Abstemmen in einen nach vorne gerichteten Schub umgewandelt. Dabei ist die auf das Hüftgelenk einwirkende Kraft ungleich größer als im Stand. Besonders hoch ist die Kraft beim Beschleunigen und beim Springen. Die dann auftretenden Kräfte können ein Mehrfaches des Körpergewichtes betragen (PRIEUR 1980).

Die vertikalen Bodenreaktionskräfte nehmen mit zunehmender Geschwindigkeit durch die steigende kinetische Energie zu. Im langsamen Schritt erreichen sie bereits 120 %, im Trab sogar bis zu 200 % der Körpermasse. Mit Hilfe von Untersuchungen im Ganglabor konnten OFF und MATIS (1997) die Stand- und Schwungphasen exakt definieren. So erfolgt der Bodenkontakt der Beckengliedmaße kurz nach der maximalen Flexion des Hüftgelenkes und kurz vor der maximalen Streckung des Kniegelenkes. In der sich anschließenden Stützbeinphase wird das Gewicht unter Beugung des Knie- und Sprunggelenkes übernommen, am Hüftgelenk kommt es während dessen zu einer kontinuierlichen Streckung. Der Rumpf wird nun unter Streckung aller drei Gelenke nach vorn geschoben, das Abheben der Gliedmaße erfolgt kurz nach maximaler Streckung von Hüft-, Knie- und Sprunggelenk.

Bei Untersuchungen zum ganganalytischen Profil des Deutschen Schäferhundes in einem Ganglabor wurde für jede Hintergliedmaße eine maximale Bodenreaktionskraft von 39,81 % des Körpergewichtes ermittelt. Während eines Schrittzklus wurde eine Gesamtkraft von 79,70 % KGW durch die Hinterextremitäten übertragen. Der Bewegungsradius des Hüftgelenkes umschrieb dabei 40,20° (UNKEL-MOHRMANN 1999).

Kinematische Ganganalysen, die sowohl im Schritt als auch im Trab an gesunden Hunden großwüchsiger Rassen durchgeführt wurden, zeigten geringe Varianzen. Die Flexions- und Extensionsbewegungen der Gelenke (Hüft-, Knie-, Tarsal-, Skapulohumeral- und Kubitalgelenk) waren konsistent und wiederholbar unter den dort gegebenen Bedingungen (DECAMP et al.1993, HOTTINGER et al.1996).

Die Kräfte, die am Gelenk wirken und für die Belastungen am Gelenk verantwortlich sind, sind abhängig vom Körpergewicht, von der Länge der Hebelarme und der Beschleunigung des Körpers. Da die Hintergliedmaßen des Hundes außerhalb der Körperachse liegen, muss deren asymmetrische Arbeitskraft durch die Glutäalmuskeln, die am großen Trochanter inserieren, ausgeglichen werden. Die Kraft, die auf den Femurkopf trifft, ist die Summe der Kräfte, die an den Hebelarmen wirken. PRIEUR (1980) schätzte sie auf das 3- bis 4-fache des Körpergewichtes. ARNORCZKY und TORZILLI (1981) berechneten diese Kräfte und kamen auf Werte um das 1,5-fache des Körpergewichtes. Allerdings werden wahrscheinlich höhere Kräfte bei schnelleren Gangarten, beim Beschleunigen und Abbremsen entwickelt.

### 3 ERKRANKUNGEN DES HÜFTGELENKES

#### 3.1 HD (Hüftgelenksdysplasie)

Dysplasie bedeutet wörtlich „schlechte Hohlform“ und wird zur Beschreibung einer abnormen Entwicklung einer Struktur, die ursprünglich korrekt geformt war, benutzt (STEINBERG 1991).

Die Hüftgelenksdysplasie (HD) kommt sowohl beim Menschen als auch beim Tier vor und wurde vor 3000 Jahren das erste Mal beschrieben. Hippokrates (460 v.u.Z. – 370 v.u.Z.) erforschte bereits dieses Krankheitsbild (HASS 1951). Nach STEINBERG (1991) unterliegt die HD beim Menschen einer starken Rassedisposition: Sie ist unbekannt bei den afrikanischen Bantu, selten bei Chinesen, dagegen mehr bekannt bei den Ureinwohnern Amerikas und Lapplands.

Beim Hund wurde die HD erstmals von SCHNELLE (1935) als eine seltene, bilaterale kongenitale Subluxation der Hüftgelenke beschrieben. Sie wurde nicht beobachtet bei wilden, undomestizierten Carnivoren wie Wolf und Fuchs (RISER 1975).

Die HD ist heute die häufigste orthopädische Erkrankung großwüchsiger Hunde. Sie ist nicht angeboren, wie die Dysplasia coxae congenita des Menschen, da die Veränderungen erst postnatal während des Wachstums auftreten (NIEMAND et al. 2000).

Die Erkrankung wird definiert als eine Hüftgelenkslaxität unterschiedlichen Ausmaßes, die im Welpenalter zunächst zu einer Subluxationsstellung des Hüftgelenkes führt. Dadurch kommt es während des Heranwachsens des Hundes zu einer Deformation des Acetabulum, die zu einer Verformung des Femurkopfes beiträgt, bis sich schließlich alle typischen Veränderungen der Koxarthrose zeigen (HOFMANN 2002).

Die Ätiologie der HD ist multifaktoriell, sowohl hereditäre als auch Umwelteinflüsse führen zu einer fehlerhaften Entwicklung (BRUNNBERG 1998). Trotz intensiver Forschung sind längst nicht alle Zusammenhänge bekannt. Vor allem großwüchsige Rassen sind betroffen, die Häufigkeit lässt sich nur annähernd auf Grund röntgenologisch untersuchter Hunde abschätzen. Je nach Rasse und Ursprungsland der Angaben ist mit Dunkelziffern bis zu 50% zu rechnen. Während in den Jahren bis 1975 Befallsquoten von bis zu 50 und mehr Prozent realistisch waren, lassen neuere Untersuchungen eine allmähliche Abnahme der Frequenz erkennen (KÖPPEL 1991).

Für die HD wird ein polygenetischer Erbgang mit unvollständiger phänotypischer Varianz als gesichert angesehen (KÖPPEL 1991), die Heritabilität wird auf  $h^2=0,2$  bis  $h^2=0,6$  geschätzt (LEIGHTON et al. 1977). LEIGHTON (1997) vermutete ein Major Gen, welches definitionsgemäß wenigstens ein Drittel der Gesamtvarianz beschreibt. Wenn es ein solches gibt, wäre eine konsequente Zucht erfolgreich.

Die Existenz eines Hauptgens mit zusätzlichem polygenen Einfluss konnte JANUTTA (2005) belegen. KIRCHHOFF (2003) schätzte die Heritabilität für die Hüftgelenksdysplasie beim Deutschen Schäferhund auf  $h^2=0,201$ .

Die Erbanlagen scheinen an den unterschiedlichsten Stellen die Entwicklung einer HD zu beeinflussen. Einige dürften die Entwicklung des Hüftgelenkes direkt steuern, andere wirken eher indirekt. So sollen die Form und Länge der Rückenlinie und die Stellung des Beckens, also die Winkelung der Hintergliedmaße, einen Einfluss auf die Entwicklung einer HD haben. Ebenso sollen die erblich fixierte Wachstumsgeschwindigkeit (KÖPPEL 1991), das Körpergewicht, die Ernährung und die Muskelmasse eine Rolle spielen (RISER und LARSEN 1974; RICHARDSON 1992; McLAUGHLIN 1996).

Es dürfte grundsätzlich zwei Wege geben, die zu einer Dysplasie des Hüftgelenks führen:

- 1) eine Fehlentwicklung des Acetabulum
- 2) eine Entwicklungsstörung des Femurkopfbandes

Die ersten Veränderungen, die sich morphologisch nachweisen lassen, sind Längenänderungen am Lig. capitis ossis femoris. Diese lassen sich schon ab der dritten Lebenswoche erkennen und führen bereits nach weiteren zwei Wochen zu einer Subluxationsstellung des Femurkopfes (RISER 1975). In den nächsten Wochen entwickelt sich auf Grund dieses pathologischen Reizes der Pfannenrand langsamer und bleibt flacher. Bereits im Alter von etwa 90 Tagen kann man deshalb die ersten Anzeichen für HD röntgenologisch erkennen: Es kommt zu einer Subluxation des Femurkopfes, damit zu einer Abschrägung der kranialateralen Pfannenkontur und zu einer Krümmung des Trochanter major nach medial. Als Ausdruck einer chronischen Entzündung würde man am anatomischen Präparat Kapselverdickungen, eine Auffaserung des Lig. capitis ossis femoris, eine Zunahme der Gelenkflüssigkeit sowie eine Abflachung des Pfannendachrandes mit einem Aufbau konzentrisch gelagerter Faserknorpelzonen erkennen. Tiefreichende Knorpelusuren manifestieren sich an der Gelenkfläche, schmale vaskularisierte Faserknorpelzonen lassen sich parallel zum dorsalen Pfannenrand ausmachen. Sie können Teile des äußeren Randes isolieren. Diese Veränderungen werden als Pfannenrandfrakturen bezeichnet (SHIVELY und SICKLE 1982).

Im Folgenden kommen durch die andauernde Fehlbelastung und die Maßnahmen des Körpers zur Gegenregulation weitere Veränderungen hinzu. Die Fossa acetabuli wird nach Zerstörung des Lig. capitis ossis femoris mit Ersatzgewebe ausgefüllt, das zuerst fibrös ist und später verknöchert. Dadurch wird das Acetabulum noch flacher. Um den Femurkopf im Gelenk zu stützen, entwickelt sich am kranialateralen Pfannenrand ein Osteophytensaum (MORGAN 1987).

Analog zu den Veränderungen am Acetabulum finden auch am Oberschenkelkopf Umgestaltungsvorgänge statt. Der dorsale Femurkopfbereich kann abflachen, z.T. mit ausgedehnten Knorpelschäden. Entlang des Gelenkkapsel-

ansatzes können sich Veränderungen ausbilden, die von feinen Sklerosierungssäumen bis zu massiven Randwülsten reichen (ZEDLER et al. 1978).

Als Folge der osteoarthrotischen Veränderungen treten Bewegungsstörungen auf. Sie beginnen bei den meisten Hunden in einem Alter von 5 bis 8 Monaten. Die Hunde sind bewegungsunlustig und schmerzhaft im Bereich des Hüftgelenkes und der Beckengliedmaße. Sie zeigen Bewegungseinschränkungen, Veränderungen im Gangbild und stehen ungern auf. Die Beschwerden können erheblich sein und sind unter Umständen weder durch Ruhe und Gewichtsreduktion, noch durch Medikamente beeinflussbar (MATIS 1995). Es kommt zu einer Atrophie der Oberschenkel- und Kruppenmuskulatur.

Trotz dieser Zeichen ist die Diagnose „Hüftgelenksdysplasie“ nicht eindeutig allein anhand der klinischen Symptomatik zu stellen, zumal die Symptome nicht mit der Schwere der Veränderungen im Hüftgelenk korrelieren müssen. Dazu bedarf es einer Röntgenbilddauswertung.

Eine Röntgenübersichtsaufnahme wird folgendermaßen angefertigt: Der Hund wird sediert und mit gestreckten, parallel zueinander und zum Tisch liegenden Hintergliedmaßen gelagert. Die Gliedmaßen werden etwas zur Medianen hin eingedreht, so dass die Kniescheiben auf der Aufnahme die Mittelachse des jeweiligen Kniegelenks bilden. Wichtig ist, dass der Hund dabei völlig symmetrisch liegt. Eine Diagnose kann nicht an einer unsymmetrischen Aufnahme gestellt werden, da die Tiefe der Hüftgelenke verfälscht wiedergegeben wird. Zusätzlich sollte ein Bild mit gebeugten Hüftgelenken angefertigt werden. Das Becken darf sich dabei kaudal nicht vom Röntgentisch abheben, da es sonst verkürzt dargestellt wird. Diese Aufnahme gestattet eine bessere Beurteilung des Femurhalses in der Fossa trochanterica. Außerdem lassen sich eventuelle Exostosen am Femurkopf als lippenförmige Wucherungen darstellen (LOEFFLER 1979).

Zur Einordnung der Befunde, die aus den Röntgenbildern gewonnen werden können, und zur Einteilung der HD in Schweregrade wurden etliche Schemata entwickelt.

Eine stark vereinfachende Methode, die die Lage des Femurkopfes im Verhältnis zum Acetabulum und deren Größe zueinander beschreibt, wurde bereits 1954 von SCHNELLE entwickelt.

Ein wichtiges Kriterium bei der Beurteilung der HD ist der sogenannte Norberg-Winkel. Er stellte ursprünglich ein Maß für die Pfannentiefe dar und ist definiert als der Winkel zwischen der Verbindungslinie der Zentren beider Oberschenkelköpfe und dem vorderen Pfannenrand. Norberg untersuchte Röntgenaufnahmen mit gebeugten Hintergliedmaßen und stellte fest, dass bei gesunden Hüftgelenken der nach ihm benannte Winkel  $105^\circ$  oder mehr beträgt. Lawson und Smith übertrugen diese Messung auf die gestreckte Hintergliedmaße, um die Lage des Oberschenkelkopfes im Acetabulum erfassen zu können. Der Norberg-Winkel ist hier Ausdruck für die Festigkeit des Gelenkes und die räumliche Orientierung des Acetabulum (DIETSCHI et al. 2000).

MÜLLER und SAAR (1966) entwickelten eine Einteilung unter Einbeziehung des Norberg-Winkels. Auch sie verglichen Größe und Lage der beiden Gelenkanteile zueinander, bezogen aber auch Formveränderungen infolge von Deformationen und Arthrosen in die Bewertung mit ein.

Derzeit werden vor allem zwei Klassifizierungen benutzt, um die Röntgenbefunde einzuordnen und daraus den Schweregrad der HD zu ermitteln:

- die von der Fédération Cynologique Internationale (F.C.I.) empfohlene HD-Klassifizierung (BRASS 1993) und
- die HD-Klassifizierung nach Flückiger (FLÜCKIGER 1993).

#### HD-Klassifizierung nach F.C.I.:

##### *Kongruenz Femurkopf – Acetabulum und Subluxation*

- A – kongruent, Gelenkspalt eng und gleichmäßig
- B – in geringem Maße inkongruent ( bei Norberg-Winkel von ca.105°), Zentrum des Femurkopfes medial des dorsalen Azetabulumrandes
- C – inkongruent
- D – deutlich inkongruent, Subluxation
- E – auffällige dysplastische Veränderungen, z.B. Luxation oder deutliche Subluxation

##### *Norberg-Winkel*

- A – ca.105°
- B – ca.105° (bei geringer Inkongruenz zw. Femurkopf und Acetabulum)
- C – ca.100°
- D – größer als 90°
- E – unter 90°

##### *Kraniolateraler Rand des Azetabulumdaches*

- A – scharf konturiert und kontinuierlich auslaufend (umgreift den Femurkopf etwas weiter nach kaudal)
- B – scharf konturiert und kontinuierlich auslaufend
- C – in geringem Maße abgeflacht
- D – abgeflacht
- E – deutlich abgeflacht

##### *Arthrosen*

- A – keine
- B – keine
- C – Unschärfen oder höchstens geringe Anzeichen am kranialen, kaudalen oder dorsalen Azetabulumrand, am Femurkopf oder -hals
- D – osteoarthrotische Merkmale
- E – Deformierung des Femurkopfes (pilzförmig, Abflachung) oder andere osteoarthrotische Merkmale

*Auswertung nach F.C.I.:*

- A – kein Hinweis auf Hüftgelenkdysplasie
- B – Übergangsform (fast normale Hüftgelenke)
- C – leichte Hüftgelenkdysplasie
- D – mittlere Hüftgelenkdysplasie
- E – schwere Hüftgelenkdysplasie

HD-Klassifizierung nach Flückiger:

Bei dieser Methode werden je nach Strukturmerkmal Punkte vergeben.

*Gelenkspalt und Überdachung des Femurkopfes*

- 0 – Gelenkspalt eng, Gelenkflächen kongruent
- 1 – Gelenkspalt medial minimal aufgeweitet, mehr als die Hälfte des Femurkopfes überdacht
- 2 – Gelenkspalt medial leicht aufgeweitet, die Hälfte des Femurkopfes überdacht
- 3 – Gelenkspalt mäßig aufgeweitet, mehr als ein Drittel des Femurkopfes überdacht
- 4 – Gelenkspalt stark aufgeweitet, mehr als ein Viertel des Femurkopfes überdacht, Subluxation
- 5 – weniger als ein Viertel des Femurkopfes überdacht, massive Subluxation oder Luxation

*Norberg-Winkel*

- 0 – 105° oder mehr
- 1 – 105° oder mehr bei Inkongruenz zw. Femurkopf und Acetabulum  
oder: unter 105° bei Kongruenz zw. Femurkopf und Acetabulum
- 2 – 100° oder mehr
- 3 – 90° oder mehr
- 4 – 80° oder mehr
- 5 – unter 80°

*Kraniolateraler Rand des Acetabulumdaches*

- 0 – nach lateral nachfassend
- 1 – horizontal
- 2 – leicht abgeflacht oder leichte Zubildungen
- 3 – mäßig abgeflacht, leichte Zubildungen
- 4 – stark abgeflacht, mäßige Zubildungen
- 5 – Rand fehlt, Pfanne stark verformt



*Subchondraler Knochen am kranialen Azetabulumrand*

- 0 – fein, gleichmäßig dick
- 1 – gleichmäßig dick
- 2 – lateral leicht verdickt, medial leicht reduziert
- 3 – lateral mäßig verdickt, medial mäßig reduziert oder zweiteilige Gelenkfläche
- 4 – lateral stark verdickt oder nur lateral ausgebildet
- 5 – Sklerose oder nicht ausgebildet

*Veränderungen an Femurkopf und Femurhals*

- 0 – rund, glatt, deutlich abgesetzt
- 1 – rund, schlecht abgesetzt ( walzenförmig)
- 2 – leicht abgeflacht, leichte Zubildungen
- 3 – leicht abgeflacht, mäßige Zubildungen
- 4 – mäßig abgeflacht, starke Zubildungen
- 5 – stark verformt, sehr starke Zubildungen

*Gelenkkapselansatz/Morgan-Linie*

- 0 – nicht sichtbar
- 2 – feiner scharfer Grat
- 3 – deutlicher Grat
- 4 – breite Leiste
- 5 – starke Zubildungen oder überlagert durch Exostosen

*Auswertung nach Flückiger:*

0 – 2 Punkte	A	kein Hinweis auf HD
3 – 6 Punkte	B	fast normale Hüftgelenke (Übergangsform)
7 – 12 Punkte	C	leichte HD
13 – 18 Punkte	D	mittlere HD
19 – 24 Punkte	E1	schwere HD
25 – 30 Punkte	E2	sehr schwere HD

Trotz der relativ genauen Beschreibung der Befunde sollte nicht vergessen werden, dass es größere anatomische Unterschiede zwischen den einzelnen Rassen gibt und Häufigkeit und Ausprägung der Röntgenbefunde stark variieren können.

Die Prognose für die Hüftgelenke bei einer HD ist infaust. Die Krankheit bzw. ihre Sekundärarthrose schreitet mit steigendem Lebensalter voran und ist medizinisch nicht zu heilen.

Die Behandlung der HD beim Einzeltier zielt auf eine Verbesserung der Symptomatik und damit auf einen Erhalt bzw. eine Verbesserung der Lebensqualität hin.

Mit Hilfe von züchterischen Maßnahmen wird versucht, die Häufigkeit der Hüftgelenksdysplasie in der Hundepopulation zurückzudrängen. Hunde, bei denen anhand von Röntgenbildern das Vorliegen einer HD diagnostiziert wurde, sollten nicht zur Zucht verwendet werden.

Allerdings erweist sich der Zuchtfortschritt in diesem Bereich als eher gering. Bei der HD, die als eine Entwicklungsstörung, gekennzeichnet durch einen polygenetischen Erbgang mit Schwellenmerkmalscharakter, definiert ist und außerdem durch andere Faktoren wie Haltung, Fütterung und Aktivität des Tieres beeinflusst wird, ist durch eine rein phänotypische Selektion der Tiere keine nachhaltige Sanierung der Population zu erwarten. Die phänotypische Selektion reicht bei Merkmalen mit niedriger bis mittlerer Heritabilität nicht aus, um ein verlässliches Bild über den Genotyp des Tieres zu vermitteln. Dafür müssten die Befunde seiner Verwandten, insbesondere seiner Geschwister, ebenfalls mit herangezogen werden. Radiologisch HD-freie Tiere sind kein Garant für HD-freie Nachkommen (FLÜCKIGER et al. 1995).

Der genetische Trend der Jahre 1992 bis 2000 zeigte anhand der Zuchtwerte eine deutliche genetische Verbesserung für den Deutschen Schäferhund in Deutschland (KIRCHHOFF 2003).

Gegenwärtig wird in der Genforschung an der Lokalisation von Quantitative Trait Loci gearbeitet. Diese könnten für die Entwicklung der HD von Bedeutung und damit für zukünftig zu entwickelnde Gentests relevant sein (JANUTTA 2005).

### **3.2 Koxarthrose**

Unter einer Koxarthrose wird die Gesamtheit degenerativer Erkrankungen des Hüftgelenkes ohne Rücksicht auf ihre Ursache verstanden.

Eine Arthrose ganz allgemein ist das Ergebnis heterogener biologischer und mechanischer Einflüsse, die eine irreversible Störung des dynamischen Gleichgewichtes zwischen Synthese und Degradation der Knorpelmatrix im Sinne einer Destabilisierung bewirken und damit die typische Gelenkzerstörung einleiten (HACKENBROCH 1998). Dabei ist die Kausalkette in einigen Fällen bekannt, die im Endzustand zur Zerstörung des Gelenkes und der daraus folgenden Funktionsunfähigkeit führt. Anfangszustände, die nach unterschiedlich langen Zeiträumen und mit unterschiedlicher Häufigkeit zu einer Koxarthrose führen, sind z.B. Infektionen, Morbus Legg-Calvé-Perthes, rheumatische Erkrankungen, Traumata oder angeborene Abweichungen gegenüber der normalen Gelenkgeometrie. Daneben gibt es Fälle, bei denen die auslösende Ursache nicht bekannt ist, die idiopathische Koxarthrose (ABT et al. 1981).

Die Entstehung der Arthrose ist wahrscheinlich ein multifaktorielles Geschehen, welches seinen Ausgang entweder im Knorpel, im subchondralen Knochen oder auch in anderen Gelenkanteilen nimmt und letztlich zu einer Reduktion des Gelenkknorpels führt. Im Mittelpunkt der Genese steht das Missverhältnis zwischen Resistenz des Knorpels und seiner mechanischen Beanspruchung, unabhängig vom primären Ort der pathologischen Veränderungen (SULZBACHER 2000).

Die Pathogenese der Arthrose ist Gegenstand ständiger Forschungen und noch nicht vollständig geklärt. Die ursprünglich angenommene physiologische alters-

bedingte Abnutzung des Gelenkes als Auslöser konnte nicht bestätigt werden. Vielmehr ist der Knorpel auch im hohen Alter noch in der Lage, auf Verletzungen mit der Produktion von Matrixbestandteilen wie Proteoglykanen und Kollagenen zu reagieren (RADIN et al. 1972).

JOHNSON (1962) entdeckte, dass Veränderungen des knöchernen Umbaus bei älteren Patienten zu Unregelmäßigkeiten im Gelenkknorpel führen können und damit die Entstehung einer Arthrose beschleunigen.

RADIN und ROSE (1986) beschrieben die Verbreiterung des subchondralen Knochens bzw. die Zunahme der subchondralen Knochenmasse als primäres Geschehen. Sie folgerten, dass eine Zunahme der Steifheit des subchondralen Knochens zu degenerativen Prozessen im Knorpel führt. Im gesunden Gelenk absorbiert der Knochen einen Teil der Druckbelastung. Entstehende Deformationen und Mikrorisse werden durch die Bildung von Knochen repariert. Wenn nun die subchondrale Knochenmasse zunimmt, geht die Elastizität und damit die Fähigkeit zur Druckresorption deutlich zurück. An der Knorpel-Knochen-Grenzzone werden Scherkräfte wirksam, die den Knorpel unphysiologisch belasten und so zu seiner allmählichen Destruktion führen.

Auch OETTMEIER et al. (1992) sehen in einem verstärkten Knochenumbau die erste Antwort des Gelenkes auf eine Überbelastung, die deutlich mehr und einen steiferen subchondralen Knochen mit einer geringeren Schockabsorberkapazität hervorbringt.

Bei szintigraphischen Untersuchungen beobachteten DIEPPE et al. (1993) ohne gesteigerten Umbau des subchondralen Knochens auch keine signifikante Knorpeldestruktion.

Nach Menishektomie bei Merinoschafen sahen ANETZBERGER et al. (1995) durch die veränderte Beanspruchung eine Erhöhung sowohl der Dicke als auch der Dichte der subchondralen Mineralisierungszone. Mit der steigenden Steifigkeit nahm die Stoßdämpferfunktion ab, damit stieg die Gefahr für eine Überbeanspruchung des Knorpels. So kann ihrer Meinung nach die mechanische Überbeanspruchung als ein gesicherter Faktor für die Auslösung einer mechanischen Arthrose angesehen werden. Ob als Initiator Veränderungen der subchondralen Platte und damit die Änderung der mechanischen Eigenschaften fungieren, oder ob Schäden im Knorpel, insbesondere in der für die viskoelastischen Materialeigenschaften wichtigen Tangentialzone, vorausgehen, konnten sie mit ihrer Arbeit nicht endgültig beantworten.

Im Zusammenhang mit der Pathogenese der Arthrose werden aber auch noch andere Faktoren diskutiert. So postulierte HUTTON (1987), dass beim Menschen vor allem die Gelenke betroffen sind, die bei der Evolution als letztes entstanden sind. Dies betrifft vor allem die Gelenke der Hüfte, des Knies, der Wirbelsäule und der Hände.

Auch wird auf Pfannendachunterentwicklungen als Risikofaktor zur Entwicklung einer progressiven Hüftgelenksarthrose hingewiesen (MURRAY 1965). Diesem Punkt kommt als Ursache für die Entstehung einer Koxarthrose im Rahmen der HD des Hundes sicher eine herausragende Rolle zu.

Andere Gelenkanteile wurden ebenfalls untersucht, um den Ort des primären Geschehens einer Arthrose zu finden.

Nach BAILEY und MANSELL (1997) bewirken Veränderungen am Bandapparat eine Alteration der Spannung an der Insertionsstelle des Bandes am Knochen. Dies führt zu gesteigerten metabolischen Umbauvorgängen an der Knochen-

platte. Auch bei Veränderungen der physiologischen Druckeinwirkungen durch Fehlstellungen reagieren Knochenzellen mit erhöhter metabolischer Aktivität. Subluxation und Inkongruenz führen zu einer Verkleinerung der tragenden Gelenkflächen und damit zu einer Erhöhung des Gelenkdruckes, was nach Überschreitung einer offenkundig individuellen Toleranzschwelle zur Arthrose führt (HACKENBROCH 1998).

Eine weitere Ursache für das Entstehen einer Arthrose kann in einer Minderdurchblutung des mineralisierten Knorpels liegen. Durch wiederholte unphysiologische Druckbelastungen ist dessen Ernährung nicht mehr gewährleistet, es kommt zu einer veränderten metabolischen Situation und in der Folge zu kleinsten ischämischen Nekrosezonen, die den Fortschritt der Erkrankung bewirken (IMHOF et al. 1997).

Einen weiteren ausschlaggebenden oder zumindest beschleunigenden Faktor bei der Arthroseentstehung sieht SALO (1999) in einem altersabhängigen Verlust der sensiblen Innervation des Gelenkes mit Reduktion der protektiven neuromuskulären Reflexe.

Morphologisch ist der Verlauf der Arthrose durch primäre Erweichung und nachfolgende Verschmälerung des Knorpels gekennzeichnet. Zu Beginn kommt es zu einer Störung des ausgewogenen Gleichgewichtes zwischen Synthese und Resorption der extrazellulären Matrix, unabhängig von der Art des einwirkenden Reizes. Wird die extrazelluläre Matrix weniger, steigt als Reparationsversuch die metabolische Aktivität der Chondrozyten, was sich histologisch als deren Proliferation in kleinen Brutinseln manifestiert. Dadurch kann ein über Jahre haltendes neues Gleichgewicht zwischen An- und Abbau geschaffen werden.

Kippt dieses sensible Gleichgewicht, sterben in allen Schichten Knorpelzellen ab, es kommt zum ausgeprägten Knorpelverlust mit tiefen Rissen bis an die Zone des mineralisierten Knorpels. Mit der Verschmälerung des Knorpels geht eine Verbreiterung des subchondralen Knochens einher.

Das Endstadium ist gekennzeichnet vom vollständigen Verlust des Gelenkknorpels mit Freilegung des subchondralen Knochens. Es kommt zur Bildung von Randexostosen, Pseudozysten und Osteophyten. Schließlich kann es zu sekundär ischämischen Knochennekrosen kommen, die sich als keilförmige Knocheninfarkte in arthrotischen Gelenken manifestieren (SULZBACHER 2000).

Das Hauptsymptom der Koxarthrose ist der Schmerz. Da es keine sensiblen Nervenenden im Knochen bzw. im Knorpel gibt, kommt als Ursache des Schmerzes der Zug auf die Gelenkkapsel und die daraus resultierende Muskelkontraktion in Frage. Letztere betrifft v.a. die Adduktoren, welche sich in einem Status der Spannung befinden, um die Instabilität der Hüfte zu kompensieren. Auch Muskelspasmen rufen über den N. obturatorius Schmerzen in der Gelenkkapsel hervor.

Ebenso kann die Störung der Blutversorgung Schmerzen verursachen (PRIEUR 1980).

Die Diagnose wird im Allgemeinen noch immer röntgenologisch gestellt. Inzwischen wächst aber auch die Bedeutung der Kernspintomographie. Gelenkspalteinengungen, subchondrale Sklerosen, Osteophyten und Geröllzysten sind als Zeichen der fortgeschrittenen Arthrose deutlich erkennbar. Die MRT-Bilder

zeigen durch ihre überlagerungsfreie Schnittbilddarstellung auch Einzelheiten, die in einer herkömmlichen Röntgenaufnahme nicht zu erfassen sind (REISER und HEUCK 1997).

Allgemeines Therapieziel kann nur die Verzögerung des Krankheitsablaufes und die Minimierung von Schmerzen und Funktionsstörungen sein, da Arthrosen nicht heilbar sind.

Erreichbar ist dieses Ziel z.B. über die Rückführung der aktivierten in eine latente Koxarthrose (HACKENBROCH 1998). Dies kann über eine medikamentöse, entzündungshemmende und schmerzstillende Behandlung in Verbindung mit einer Gewichtsreduktion und Ruhe erfolgen.

Außerdem besteht die Möglichkeit einer chirurgischen Intervention in schweren Fällen.

## 4 CT-OAM (Computertomographie-Osteoabsorptiometrie)

### 4.1 Grundlagen der CT

G.N. HOUNSFIELD stellte 1973 eine neue Untersuchungsmethode auf der Basis von Röntgenstrahlen vor, die Computertomographie. Für die Entwicklung dieser Methode erhielt er 1979 zusammen mit A.M. CORMACK den Nobelpreis für Medizin.

Bei der Computertomographie werden mittels Röntgenstrahlen Schnittbilder eines Objektes in einer bestimmten Ebene angefertigt, es wird also das Summationsbild der klassischen Röntgenaufnahme in räumlich hintereinander gereichte parallele Bildschichten zerlegt (WEGENER 1996). Dabei ist das Ziel die überlagerungsfreie Darstellung aller Strukturen einer bestimmten Körperschicht (SELTZER et al.1984).

Ein Röntgenstrahl rotiert in einer Ebene, die senkrecht zur Körperachse des Patienten liegt. Die den Patienten verlassende Strahlung und damit deren Abschwächung beim Durchtritt durch die Gewebeschichten wird von hinter dem Patienten positionierten Detektoren gemessen. Die Schwächung der Röntgenstrahlung wird aus jeder Richtung registriert, in den so genannten Rohdaten gespeichert und mathematisch umgerechnet. Ein Computerprogramm führt eine Bildrekonstruktion der Rohdaten durch und berechnet CT-Schnittbilder, welche aus dreidimensionalen streichholz förmigen Bildpunkten zusammengesetzt sind. Diese so genannten *Voxel*, also räumliche Bildelemente, ergeben sich aus je einem Bildpunkt, multipliziert mit der Schichtdicke. Bei der nun folgenden Bildrekonstruktion wird jedem Voxel eine Zahl zugeordnet. Sie ist ein Maß für die lokale Röntgenabschwächung in diesem Voxel und wird Hounsfield-Einheit (HE) genannt. In der dazu gehörenden Hounsfield-Skala wird der Luft ein Wert von minus 1000 HE, Wasser ein Wert von 0 HE zugeteilt. Aus diesen beiden Fixpunkten lassen sich die entsprechenden Werte für alle anderen Gewebe ermitteln (CANN 1988).

Den Hounsfield-Einheiten wird nun ein bestimmter Grauton zugeordnet und ein Computer erstellt aus diesen Daten ein Bild.

### 4.2 Artefakte

Artefakte sind Kunstprodukte, die eine Struktur nur vortäuschen oder zu Bildverzerrungen führen. Ihre Ursachen können sowohl im Aufnahmesystem als auch im Patienten liegen.

Bewegungsartefakte entstehen durch Organbewegungen oder Unruhe des Patienten. Des weiteren können Metallfremdkörper (z.B. Implantate, Metallchips) eine Ursache für patientenbedingte Artefakte sein. Schwächungssprunghafte Artefakte entstehen durch extreme Absorptionsunterschiede an Grenzflächen, zum Beispiel am Übergang von Weichteilen zu Knochen oder bei Gasansammlungen im Darm.

Eine physikalische Ursache für die Entstehung von Artefakten stellt die Strahlungsaufhärtung dar. Sie entsteht durch Absorption der Photonen niedrigerer Energie im Röntgenstrahl. Die Durchschnittsenergie der verbleibenden Strahlung steigt, sie wird dadurch härter (beam hardening) (YOUNG et al. 1983, MÜLLER-GERBL et al.1989).

Außerdem können noch Artefakte durch fehlerhafte Hardware-Einstellungen entstehen.

Der Partial-Volumen-Effekt ist eine mögliche Fehlerquelle bei der Auswertung der subchondralen Dichteverteilung (MÜLLER-GERBL et al. 1989, MÜLLER-GERBL 1991). Dabei werden innerhalb eines Voxels verschieden dichte Strukturen als ein gemittelter Absorptionswert gemessen und deshalb diese Strukturen nicht korrekt dargestellt. Dieses Phänomen lässt sich durch eine Reduzierung der Schichtdicke verringern (WEGENER 1996).

### **4.3 Methode der CT-OAM**

Die CT-OAM wurde von MÜLLER-GERBL (1991) entwickelt und ist eine Methode zur Darstellung der Absorptionsverteilungen innerhalb der knöchernen subchondralen Gelenkfläche. Im Knochengewebe tragen vor allem die Elemente mit der höchsten Ordnungszahl, also die Mineralsalze, zur Absorption der Röntgenstrahlung bei. Aus diesem Grund sind die HE-Werte in diesem Fall nicht so sehr ein Maß für die physikalische Dichte, sondern eher ein Maß für die unterschiedliche Mineralsalzkonzentration (MÜLLER-GERBL et al.1990).

Bei dieser Methode werden keine absoluten Werte berechnet. Auf dem Bild werden relative Konzentrationsunterschiede innerhalb einer Gelenkfläche dargestellt. Zur objektiven, also über die Zeit vergleichbaren, quantifizierten Dichtemessung müsste das Dual-Energie-Verfahren bzw. die Messung mit einem Referenzphantom benutzt werden.

Diese Methode ist ein In-vivo-Verfahren, das ein breites Anwendungsspektrum in der Diagnose und Verlaufskontrolle sowie der Grundlagenforschung besitzt. Dazu ist es eine nichtinvasive, den Patienten nicht über Gebühr belastende Untersuchungsmethode (MÜLLER-GERBL et al.1990).

In der Tiermedizin ist die Durchführung der CT-OAM aufwendiger, da der Patient in Vollnarkose verbracht werden muss.

### **4.4 Subchondrale Knochenplatte**

Als subchondralen Knochen bezeichnet man eine direkt unter dem kalzifizierten Gelenkknorpel liegende anatomische Struktur, eine kompakte, knöcherne Lamelle (MÜLLER-GERBL 1998). Sie bildet die Trennschicht zwischen Markraum und Gelenkknorpel, von ihr zu trennen sind Stütztrabekel und subartikuläre Spongiosa ( Abb. 1).

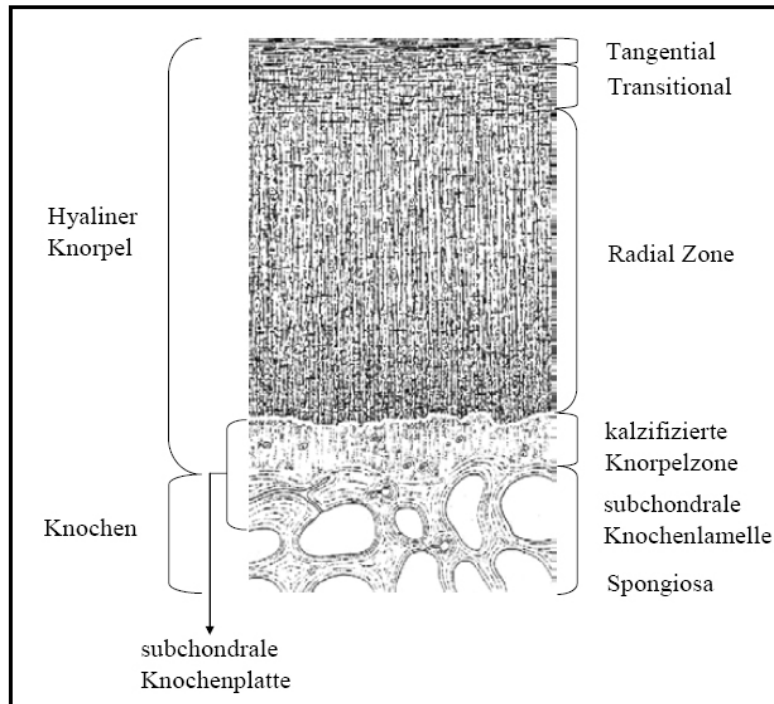


Abb. 1 Schematische Darstellung des hyalinen Gelenkknorpels mit dem darunter liegenden subchondralen Knochen (nach MÜLLER-GERBL 1998).

Die Dicke der subchondralen Knochenplatte wird von den einzelnen Autoren unterschiedlich angegeben und variiert von Gelenk zu Gelenk genauso wie es Abhängigkeiten von Alter, Geschlecht und anderen Faktoren zu geben scheint. Sie beträgt zwischen 2 und 4 mm (MÜLLER-GERBL 1991). MILZ et al.(1997) geben die Dicke der subchondralen Mineralisierungszone mit 120 – 1400 µm an.

Die Dicke der subchondralen Platte ist in konkaven Gelenkkomponenten gewöhnlich signifikant größer als in konvexen, in denen allerdings die Gelenkoberfläche größer ist (SIMKIN et al.1980).

Der subchondrale Knochen und die Zone des verkalkten Knorpels bilden nach MILZ (1993a) eine funktionelle Einheit. Dabei schützt der subchondrale Knochen als Stoßdämpfer vor zu großen axialen Stößen (RADIN et al. 1970, SIMON et al. 1972). Das hatte schon ROUX (1896) erkannt. Er bezeichnete die subchondrale Knochenplatte als eine „Druckaufnahmeplatte“ und beobachtete deren dramatische Reduzierung bei einem paralysierten Patienten.

Sowohl die Dicke als auch die Dichte des subchondralen Knochens können als Ausdruck von langfristigem mechanischen Stress interpretiert werden (MILZ 1993; MILZ et al. 1994a; MILZ und PUTZ 1994). Der Begriff „loading history“ wurde ursprünglich genutzt zur Beschreibung des Integrals aller mechanischen Stimuli, die auf einen Knochen während ganz normaler Tagesaktivitäten über einen bestimmten Zeitraum treffen (CARTER 1984). Der Begriff beschreibt auch die Langzeitbelastung auf eine Gelenkoberfläche (MÜLLER-GERBL et al.1989).



Die verschiedensten Belastungen in Form von Druckkräften, Zugspannungen und anderen Belastungen, denen ein Gelenk ausgesetzt ist, verändern die anatomischen und physiologischen Gegebenheiten. Das hat als erstes WOLFF in dem nach ihm benannten Transformationsgesetz formuliert. Er definiert die Transformationskraft als eine therapeutische Kraft. Die Natur übernimmt dabei die Arbeit des Modellierens. So kommt es an stärker belasteten Knochenbereichen zu einem Anbau von Knochenmaterial, in entlasteten Regionen zu einem Schwund.

Unter physiologischen Bedingungen ist es das Bestreben der Natur, die normale Form und Gestalt, aber auch die Funktion zu erhalten. Bei einer Änderung dieser normalen Verhältnisse ist eine funktionelle Anpassung nötig. Das heißt, unter den neuen pathologischen Bedingungen ist es das Bestreben der Natur, die beeinträchtigte Funktion wiederherzustellen. Bei dieser Reparation laufen normale Vorgänge ab. Allerdings können sich zur Wiederherstellung einer Funktion u.U. Form und Gestalt ändern (WESSINGHAGE 1993).

Auch die Änderungen der Mineralisierungsdichte im subchondralen Knochen lassen sich durch dieses Gesetz erklären. So bleiben im Knochen Strukturveränderungen als Zeuge der vorangegangenen Anforderungen, die an das Gelenk gestellt wurden, zurück. Eine erhöhte Belastung erzeugt eine Dichteerhöhung, eine Reduzierung der Belastung führt zur Resorption. Während des Lebens kann sich die effektive Belastung auf ein Gelenk ändern. Diese Änderung kann in einer Steigerung oder Verminderung der Bewegung bestehen. Es können sich aber auch mechanische Gegebenheiten ändern, z.B. eine schlecht verheilte Fraktur oder eine Korrekturosteotomie. Die temporär veränderte mechanische Situation spiegelt sich in einem veränderten Dichtebild an der subchondralen Knochenplatte wider, da es an die sich ändernden Umstände angepasst wird (MÜLLER-GERBL et al.1989).

## **4.5 Druck- und Mineralisierungsverteilung**

### **4.5.1 Am kongruenten und inkongruenten Gelenk**

Die Gelenke ermöglichen nicht nur die Bewegung, sie sind auch an der Übertragung von statischen und dynamischen Kräften beteiligt. Deshalb sind sie sehr komplex aufgebaut.

Während man früher von einer völligen Kongruenz der Gelenkanteile ausging und jede Abweichung für pathologisch hielt, hat sich in den letzten Jahren das Verständnis grundlegend geändert. Je nach Funktion und Intensität der Belastung gibt es nicht nur verschiedene Gelenkformen, sondern auch kongruente und inkongruente Gelenke. Dabei unterscheiden sich die inkongruenten Gelenke noch durch die Art und den Grad ihrer Inkongruenz.

Die Belastungsverteilung am inkongruenten Gelenk unterscheidet sich erheblich von der am kongruenten Gelenk. Verschiedene Versuche und Untersuchungen am Modell zeigten, dass bereits eine sehr geringe Variation der Geometrie der Gelenkoberfläche einen profunden Effekt auf die Stressverteilung in den Gelenken haben kann (ECKSTEIN et al.1994). Sowohl

BULLOUGH (1981) als auch GREENWALD (1991) wiesen darauf hin, dass eine tiefere Gelenkpfanne nicht nur für die Belastungsverteilung über die Gelenkoberfläche, sondern auch für die Ernährung und Schmierung des Gelenkknorpels von Vorteil ist.

In einem kongruenten Gelenk ist das Zentrum der Gelenkpfanne bei allen Belastungen dem Maximalstress ausgesetzt. Die Werte gehen in Richtung Gelenkrand dagegen gegen Null. Die konstante Richtung der Krafteinwirkung führt zu einer Überbenutzung der v.a. zentral gelegenen Anteile bei einer gleichzeitig stattfindenden Unterbenutzung der meisten peripheren Gelenkregionen. Sowohl die systematische Überbelastung als auch die zu geringe Belastung sind ungünstig für die Ernährung des Gelenkknorpels und begünstigen eine schnelle Degeneration (ECKSTEIN et al. 1995 b).

Ganz anders sind die Verhältnisse in einem inkongruenten Gelenk. In einem solchen Gelenk sind die Gelenkanteile nicht völlig passgenau gebaut. Der konvexe Teil ist etwas größer als die dazugehörige Hohlform. BULLOUGH et al. (1968) vergleichen diese Situation mit einem Ball, der in einem gotischen Bogen läuft.

Bei einer axialen Belastung startet der Kontakt relativ nah am Gelenkrand. Von dort wandert er bei einer Erhöhung der Belastung in Richtung Mitte, bedeutende Kräfte erreichen aber nicht das Zentrum der Pfanne. Bei hoher Belastung ist der Stress fast gleichmäßig über die gesamte Gelenkoberfläche verteilt. Das Maximum befindet sich dabei auf halbem Weg vom Gelenkzentrum zu seinem Rand. Der Peak, also die höchste Belastung, ist dabei signifikant geringer als im kongruenten Fall (ECKSTEIN et al. 1995 b).

Somit kann man die Inkongruenz eines Gelenkes als ein funktionell aktives und dabei biologisch vorteilhaftes Prinzip ansehen, welches eine gleichmäßige Verteilung der Belastung innerhalb des Gelenkes erlaubt und damit die Ernährungssituation des Knorpels verbessert (ECKSTEIN et al. 1994).

Die Inkongruenz eines Gelenkes scheint von den unterschiedlichsten Faktoren abhängig zu sein. BULLOUGH et al. (1968) postulierten eine zunehmende Kongruenz der Gelenkflächen mit steigendem Alter. Auch MÜLLER-GERBL et al. (1993a) und ECKSTEIN et al. (1997b) gehen von einer altersmäßigen Abschwächung der physiologischen Inkongruenz aus.

Bei ihren Untersuchungen am Humeroulnargelenk fanden ECKSTEIN et al. (1993a), dass bei höheren Belastungen der Knorpel und der subchondrale Knochen so weit verformt werden, dass im Endeffekt die Gelenkflächen einen fast kongruenten Status erreichen.

Die geometrischen Verhältnisse im Gelenk haben Auswirkungen auf die Belastungen der Gelenkanteile und damit auf die Verteilung der subchondralen Mineralisierung (ECKSTEIN et al. 1997b). Die maximale Dichte korrespondiert mit einem Punkt maximaler Belastung. Im Knochen bleiben Strukturänderungen als Zeuge der vorangegangenen Anforderungen, die an das Gelenk gestellt wurden, zurück. Eine erhöhte Belastung erzeugt eine Erhöhung der subchondralen Knochendichte, eine Reduzierung der Belastung führt zur Knochenresorption (MÜLLER-GERBL et al. 1989).

Wie genau der mechanische Stimulus in eine zelluläre Antwort übersetzt wird und wie diese Antwort die Dicke des Gewebes beeinflusst, ist jedoch noch unbekannt (MILZ et al. 1995).

Das Humeroulnargelenk des Menschen zeigt einen bedeutenden Grad an Inkongruenz, einen weiten zentralen Gelenkspalt und ein ventrodorsales Kontaktgebiet. Die größere zentrale Tiefe der Gelenkpfanne im Vergleich mit dem Kopf wird „konkave Inkongruenz“ genannt. Eine höhere Belastung führt zu einer Verringerung der Gelenkspaltweite und einer Vergrößerung des Kontaktgebietes (ECKSTEIN et al.1995a). Die Größe der Kontaktflächen nimmt in Abhängigkeit von der Anpresskraft von etwa 10 % der Gesamtfläche bei 20 N auf etwa 60 % bei 1280 N zu. Dabei dehnen sich die Kontaktflächen von ventral und dorsal bei zunehmendem Anpressdruck nach zentral aus (ECKSTEIN et al.1993b). Eine höhere Belastung führt zu einer Verringerung der Gelenkspaltweite und zur Vergrößerung der Kontaktgebiete, dabei bleibt jedoch die konkave Inkongruenz über weite Teile der physiologischen Belastung bestehen (ECKSTEIN et al.1995a).

Im Humeroulnargelenk des Menschen sind die distalen Oberflächen gewöhnlich stärker mineralisiert als die proximale Komponente des Gelenkes (ECKSTEIN et al. 1993c). Die Dicke der subchondralen Mineralisierungszone liegt zwischen 120 und 1400  $\mu\text{m}$  (MILZ et al. 1997). Die höchste Mineralisierung findet sich distal und medial im Gelenk. Am Caput radii zeigt sich ein zentrales Dichtemaximum mit mehr oder weniger konzentrischer Abnahme der Dichtewerte zu den Randbereichen hin. Auch am Capitulum humeri findet man häufig ein zentrales Maximum, das sich jedoch weniger deutlich von der Umgebung abhebt, gelegentlich ist es zu den Randbereichen hin verschoben. In der Incisura trochlearis liegt dagegen ein bizentrisches Verteilungsmuster vor mit je einem Maximum im proximalen und im distalen Gelenkflächenanteil der Incisura trochlearis (ECKSTEIN et al. 1993c)

Im Ellenbogengelenk des Hundes fanden sich für alle drei beteiligten Knochen regelmäßige Verteilungsmuster. Hier lagen die Dichtemaxima im gesamten Gelenk medial, nur am Processus anconaeus wurde auch der laterale Bereich der Gelenkfläche in das Maximum miteinbezogen. Am Humerus war das Dichtemaximum in der Fossa olecrani und auch auf der Trochlea humeri lokalisiert. Am Radius gab es medial ein mono- oder bizentrisches Maximum. An der Ulna erstreckte sich der Hauptbelastungsbereich vom Processus anconaeus bis hin zum medialen Processus coronoideus (KÖRBEL 2000).

Ein bizentrisches Muster der subchondralen Mineralisation wird angesehen als ein Ausdruck der funktionellen Anpassung an die besondere Belastungsverteilung, die aus der Inkongruenz der Gelenkkomponenten resultiert. Dieses Prinzip beschränkt sich nicht nur auf das Ellenbogengelenk (ECKSTEIN et al.1995c).

Am Tibiaplateau des Menschen fand MÜLLER-GERBL (1998) zwei Dichtemaxima, die jeweils zentral in der medialen bzw. lateralen Gelenkfläche lagen. Dieses Verteilungsmuster wurde auch beim Schaf (ANETZBERGER et al. 1994) und beim Hund nachgewiesen (RIEGERT 2004, KRAUS 2006). Dagegen wies MAYER (2005) am Tibiaplateau des Kaninchens in der lateralen Gelenkfläche ein Maximum, in der medialen jedoch zwei Maxima nach.

An der menschlichen Patella fanden ECKSTEIN et al. (1998) regelmäßige Verteilungsmuster der subchondralen Knochendichte, allerdings unterschieden sich die Absolutwerte in Abhängigkeit vom Geschlecht erheblich. Während bei weiblichen Probanden eine Dicke von 770 – 1390  $\mu\text{m}$  gemessen wurde, lagen die Werte bei männlichen Probanden zwischen 1000 und 2110  $\mu\text{m}$ . Als mögliche Gründe für diesen Unterschied führten die Autoren an: Ein geringeres Körpergewicht und damit eine geringere mechanische Belastung, aber auch hormonelle Faktoren oder Osteoporose könnten eine Rolle spielen.

Die Maximalwerte an der humanen Patella wurden im Zentrum gefunden, von welchem die Dicke konzentrisch in Richtung Peripherie hin abnahm. Das dominierende Maximum in der Mitte der lateralen Facette hatte in einigen Fällen zwei oder mehrere Peaks (MILZ et al. 1995).

Beim Hund stellte sich das Dichteverteilungsmuster nicht so einheitlich dar. RIEGERT (2004) fand an einigen untersuchten Gelenkflächen der Patella das Dichtemaximum deutlich in der Apex patellae. Andere Präparate zeigten in diesem Bereich eher ihre geringste Dichte, bei ihnen lag das Maximum mehr zentral. KRAUS (2006) dagegen lokalisierte an der Patella einen zentralen Bereich höchster Mineraldichte.

In der Cavitas glenoidalis des Schultergelenkes von jüngeren Personen wurden zwei Dichtemaxima nachgewiesen, jeweils eines dorsal bzw. ventral. Bei alten Menschen änderte sich das Muster: Es zeigte sich ein zentrales Maximum. MÜLLER-GERBL et al. (1993b) sahen darin einen Hinweis auf die unterschiedliche Mechanik infolge altersmäßiger Abschwächung der physiologischen Inkongruenz. Sie fanden bei Turnern die Gesamtmineralisation signifikant erhöht und die Maxima nach zentral oder dorsal verschoben.

ELLER (2003) dagegen konnte an der kaninen Schulter keine grundlegenden Veränderungen des Verteilungsmusters der subchondralen Dichte in Abhängigkeit vom Alter darstellen. Sie fand nur mit steigendem Alter ansteigende Mineralisierungswerte. Beim Hund umschlossen die Maxima einen Bereich geringerer Dichte im zentralen Pfannendach. Weiter konnte ELLER bei einem Teil der Gelenke Maxima nachweisen, die am lateralen und medialen Gelenkrand nach kranial verliefen und sich an der Gelenkfläche des Tuberculum supraglenoidale vereinigten. Ein anderer Teil der Gelenke zeigte ein etwas anderes Muster: Dort zog das Maximum nur entlang des lateralen Pfannendaches nach kranial und reichte dabei bis zum Tuberculum supraglenoidale.

#### **4.5.2 Am Hüftgelenk des Menschen**

Das Hüftgelenk ist ein großes Gelenk mit einer konkaven Inkongruenz. Die Inkongruenz wird über weite Strecken der physiologischen Belastung aufrechterhalten (ECKSTEIN et al. 1997a). Dabei sind die Unterschiede zwischen den einzelnen Personen im Hinblick auf die Größe und die Verteilung der anatomischen Gelenkspaltweite sowie den Kontakt der Gelenkanteile beträchtlich (BULLOUGH et al. 1968; AFOKE et al. 1980).

Die maximale Dichte des subchondralen Knochens war bei jungen Menschen in den ventralen und dorsalen Gebieten der Pfanne lokalisiert. Bei älteren Menschen wurden die dichtesten Zonen im zentralen Teil der Facies lunata

gefunden (MÜLLER-GERBL et al. 1992; MÜLLER-GERBL et al. 1993a). Man kann also Untersuchungsergebnisse von älteren Personen nicht generalisieren und auf jüngere Personen übertragen.

Bei geringer Belastung lagen die Kontaktgebiete an der Peripherie der Gelenkfläche, in einigen Hüften im Dach des Acetabulum. Von dort dehnten sie sich bei steigender Belastung bis ins Zentrum der Facies lunata und ins Vorder- und Hinterhorn aus. In anderen Fällen dagegen waren die Kontaktflächen bei geringerer Belastung im Vorder- bzw. Hinterhorn lokalisiert, nur bei höheren Kräften gingen sie bis ins Pfannendach. Maxima der subchondralen Mineralisierung wurden gefunden im Pfannendach, im Vorderhorn und Hinterhorn oder in allen drei Gebieten (v. EISENHART-ROTHER et al. 1997).

Während des Gangzyklus wirken unterschiedlich starke Kräfte auf das Hüftgelenk. Das Team um v. EISENHART-ROTHER (v. EISENHART et al. 1999a, v. EISENHART-ROTHER et al. 1999b) fand Druckmaxima im ventrosuperioren Bereich des Acetabulum, ein weiteres dorsoinferior. Ein drittes Maximum am unteren Ende des Vorderhorns trat nur gelegentlich auf. Da das Acetabulum tiefer gebaut ist, als es der perfekten baulichen Übereinstimmung mit dem Femurkopf entspricht, kommt es bei größer werdender Belastung zu einer Vergrößerung der druckübertragenden Flächen und einer Verschiebung der Druckmaxima nach zentral. Das druckverteilende Bauprinzip könnte erklären, warum zwischen der Lasteinleitung und den sich ausbildenden Druckmaxima kein linearer Zusammenhang besteht. Es werden dadurch Druckspitzen vermieden, die zu einer lokalen Überlastung des Gelenkknorpels führen könnten. Die Untersucher diskutierten, ob die inhomogene Druckverteilung im Hüftgelenk nicht nur auf die Inkongruenz der Gelenkkörper, sondern auch auf die ungleichmäßige knöcherne Abstützung des Acetabulum im Gesamtsystem des Beckens zurück zu führen sein könnte.

Es gab keine klare Korrelation der Verteilung von Kontakt und Druck und den Mustern der subchondralen Knochendichte, obwohl die Regionen mit der höchsten subchondralen Dichte sehr gut mit den Gebieten mit den häufigsten Kontakten übereinstimmten. Diese Gebiete befanden sich am Rand des Gelenkes. v. EISENHART-ROTHER et al. (1997) sprachen sich gegen die Hypothese von PAUWELS (1963) und TILLMANN (1978) aus, wonach die Dichte des subchondralen Knochens bestimmt wird von der Langzeitverteilung der Belastung im Gelenk. Daraus würde folgen, dass ein Hüftgelenk mit einem ventrodorsalen Kontakt ein bizenrisches Verteilungsmuster der subchondralen Mineralisierung hervorbringt, während eine Hüfte mit einem im Pfannendach vorherrschenden Kontakt ein monozentrisches Dichtemaximum zeigt. Sie dagegen beobachteten ein besonders deutliches Dichtemaximum im Pfannendach, obwohl dort keine Druckbelastung zu messen war. Dieses Maximum lässt sich am ehesten mit der Wirkung von Zugspannungen im subchondralen Knochen erklären. Sie entstehen, wenn sich das Gelenk bei höherer Belastung und damit einem tieferen Eintritt des Femurkopfes ins Acetabulum aufdehnt. Die Muster der subchondralen Mineralisierung werden daher bestimmt von verschiedenen Faktoren, die nicht direkt in Beziehung stehen zum Gelenkkontaktdruck. Dieses kann die offensichtliche Diskrepanz von Kontaktdruck-

verteilung und subchondralen Mineralisationsmustern erklären (v. EISENHART-ROTHE et al. 1997).

### 4.5.3 Am Hüftgelenk des Hundes

Bisher gibt es nur wenige Untersuchungen mittels CT-OAM zur Mineralisierung an Hüftgelenken von Tieren.

MAIERL et al. (2000) untersuchten zwölf gesunde erwachsene Hunde. Sie fanden ein Maximum im Dach des Acetabulum, das sich weit nach kaudal erstreckte. Ein zweites Maximum eruierten sie nah des kranioventralen Randes der Facies lunata.

Dagegen kam LIESER (2003) in ihrer Doktorarbeit bei der Untersuchung von 60 Hüftgelenkspräparaten zu anderen Ergebnissen. Sie beobachtete drei Dichtemaxima. Eines im Kaudalhorn, das sich bis auf das Pfannendach ausdehnen konnte. Eines im Pfannendach. Ein drittes Maximum fand sich im Vorderhorn. Dabei waren besonders die äußeren Gelenkränder stärker mineralisiert.

Beide Arbeiten definierten ein Dichteminimum in der Nähe der Fossa acetabuli.

Der Femurkopf zeigte ein Dichtemaximum im Bereich der Insertionsstelle des Lig. capitis ossis femoris. Zwei weitere Maxima fanden sich im kranialen und im kaudalen Teil des Femurkopfes. Der dorsale Anteil war hingegen in allen untersuchten Gelenken wesentlich geringer mineralisiert (MAIERL et al. 2000, LIESER 2003).

Das Verteilungsmuster der relativen Knochendichte blieb bei den untersuchten Präparaten gleich, auch wenn es sich in verschiedenen absoluten Knochendichtewerten bewegte. So zeigten sich auffällige altersbedingte Unterschiede. Während ein 6 bis 8 Jahre alter Hund Knochendichtewerte von bis zu über 2100 HE aufwies, kam ein ca. 2-jähriger Hund nur auf maximal 1700 HE (LIESER 2003).

LIESER (2003) fand auch eine Abhängigkeit der Mineralisierung vom Geschlecht. Rüden zeigten eine um ca. 300 HE höhere maximale Mineralisierungsdichte.

Dagegen konnten keine Unterschiede in der Mineralisierung in Abhängigkeit vom Gewicht festgestellt werden.

Generell war zu sagen, dass der proximale Gelenkanteil, also das Acetabulum, stärker (ca. 100 – 200 HE) mineralisiert war als der distale Gelenkanteil, der Femurkopf.

## 5 FRAGESTELLUNGEN

Obwohl es viele Untersuchungen zur Pathogenese und Biomechanik der dysplastischen Hüftgelenke des Hundes gibt, bestehen noch viele Unklarheiten. Ziel dieser Arbeit ist es, erstmals subchondrale Mineralisierungsmuster vom gesunden und an HD erkrankten Hüftgelenk mittels der CT-OAM zu erstellen und zu vergleichen.

Im Einzelnen sollen folgende Fragen geklärt werden:

1. Können für die gesunden Hunde regelmäßige physiologische Dichtemuster erstellt werden?
2. Gibt es Unterschiede in den Dichtemustern in Abhängigkeit vom Alter der Tiere?
3. Unterscheidet sich die Mineralisierung an den einzelnen Gelenkflächen? Gibt es altersabhängige Unterschiede?
4. Gibt es regelmäßige Muster der subchondralen Mineralisierung an den arthrotisch veränderten Hüftgelenken?
5. Unterscheiden sich diese Muster von denen an gesunden Hüftgelenken?
6. Gibt es Unterschiede in der Mineralisierung zwischen gesunden und erkrankten Hüftgelenken?
7. Lassen sich die Ergebnisse aus der CT-OAM mit den derzeitigen Erkenntnissen zur Biomechanik der gesunden und erkrankten Hüftgelenke in Übereinstimmung bringen?
8. Ist in Zukunft eine Anwendung der CT-OAM in der Diagnostik und Verlaufskontrolle der HD denkbar?

### III. MATERIAL UND METHODEN

#### 1 PATIENTEN

Insgesamt wurden 29 große und mittelgroße Hunde verschiedener Rassen in diese Studie aufgenommen. Die Hunde waren entweder im Rahmen einer Ankaufsuntersuchung oder als Patienten in der Chirurgischen Tierklinik der Ludwig-Maximilians-Universität (LMU) München vorgestellt worden.

Die Aufnahme in die Studie geschah zufällig, es wurden nicht nur Hunde mit einer Lahmheit der Beckengliedmaße untersucht. Zwei juvenile Hunde (Patienten 28 und 29, s. Tab. 1) wurden separat zugeordnet.

Tabelle 1 zeigt alle Patienten mit den Basisdaten des Signalements. Die erwachsenen Hunde wiesen ein Durchschnittsgewicht von 32,56 kg auf und waren im Mittel 3,85 Jahre alt.

Tab. 1 Basisdaten aller Patienten

Patient	Rasse	Alter	Gewicht	Geschlecht	Lahmheit
1	Landseer	3	40	m	keine
2	Mischling	5	32	m	dtl. ggr. hi re
3	Labrador	4	36	wk	dtl. ggr. hi re
4	DKH	1	36	m	keine
5	DSH	8	36	m	mgr. hi li
6	Mischling	13	29	wk	dtl. ggr. hi re
7	Bernhardiner	1	30	w	keine
8	Mischling	6	25	m	dtl. hi
9	BSH	1	39	w	mgr. hi re
10	AC Weißer Schäfer	5	35	wk	ggr. hi re
11	BSH	1	27	m	mgr. hi li
12	DSH	5	30	w	keine
13	Mischling	1	32	wk	dtl. ggr. hi re
14	DSH	5	44	m	hi re
15	Dalmatiner	2	24	w	keine
16	DSH	2	35	m	keine
17	Mischling	5	27	wk	mgr. hi li
18	Cane Corso	1	40	w	ggr. hi li
19	BSH	4	43	m	keine
20	Mischling	9	38	mk	keine
21	Eurasier	1	22	m	keine
22	Elo	1	24	w	keine
23	Gr. Münsterländer	2	32	m	keine
24	Alano-Mischling	4	40	m	keine
25	Boxer	4	23	wk	keine
26	Spitz	5	25	m	keine
27	Golden Retriever	5	35	w	dtl. ggr. hi re
28	Mischling	5 Mon.	20	w	mgr. hi re
29	Golden Retriever	8 Mon.	30	m	mgr.-hgr. hi li



## 2 UNTERSUCHUNGEN

### 2.1 Klinisch-orthopädische Untersuchung

Nach Aufnahme der Anamnese und einer allgemeinen klinischen Untersuchung wurden alle Patienten klinisch-orthopädisch untersucht.

Der Adspektion des Tieres in Ruhe, im Schritt und im Trab folgte eine ausführliche Palpation im Stehen und im Liegen. Es wurden von distal an alle Gelenke palpiert.

Auf die Untersuchung des Hüftgelenkes wurde besonderes Augenmerk gelegt. Es wurden die Beweglichkeit und die Schmerzhaftigkeit in der Extension, der Flexion, der Abduktion und der Rotation durch passive Manipulation geprüft.

Um eine Atrophie festzustellen, wurde der Umfang beider Oberschenkel vergleichend gemessen.

Zusätzlich wurden folgende Reflexe überprüft: Flexor-, Patellarsehnen-, Tibialis-cranialis- und Ischiadikusreflex.

### 2.2 Narkose

Die Patienten wurden für die Untersuchungen mittels Röntgen und Computertomographie in Narkose gelegt. Über einen Venenverweilkatheter in der V. cephalica erhielten die Probanden 0,5 mg/kg KGW Diazepam und 5 mg/kg KGW Propofol. Anschließend wurden die Hunde intubiert und erhielten zur Aufrechterhaltung der Anästhesie ein Isofluran-Lachgas-Sauerstoff-Gemisch während der folgenden Untersuchungen.

### 2.3 Röntgen

In der Chirurgischen Tierklinik der Universität München standen zum Zeitpunkt der Untersuchungen folgende Röntgengeräte zur Verfügung:

a) **Siregraph D (Siemens):**

- Röntgenstrahlerbezeichnung: Opti 15030/50C100L
- Hochspannungserzeuger Polymat 70  
(max. Röhrenspannung: 150 kV; max. Röhrenstrom 800 mAs)

b) **Buckytisch Multix UH (Siemens):**

- Röntgenstrahler: 8867558X1953
- Hochspannungserzeuger Polymat 50  
(max. Röhrenspannung: 150 kV; max. Röhrenstrom 500 mAs)

Die Aufnahmen wurden im ventrodorsalen Strahlengang sowohl in gestreckter als auch in Beugehaltung des Hüftgelenkes angefertigt.

## 2.4 Computertomographie

Die Computertomographie wurde gleich anschließend noch am anästhesierten Patienten durchgeführt. Dazu wurden die Patienten in Bauchlage verbracht, zur Sicherung der Lagerung mit Schaumstoffkissen und Schaumstoffkeilen gestützt und anschließend mit dem Becken voran in den Computertomographen gefahren.

Zur Datenerhebung wurden zwei verschiedene Geräte verwendet, da diese aus Modernisierungsgründen im Zeitraum der Datenerfassung ausgetauscht wurden:

a) **Somatom DR 2 (Siemens):**

- 42° Flächenstrahl
- Gantrydurchmesser und Messfeld 53 cm
- Fokus-Detektor-Abstand 113,5 cm
- Bildmatrix 256 x 256 Pixel

b) **Somatom AR.C (Siemens):**

- 42,2° Strahlenfächer
- Gantrydurchmesser 60 cm
- Messfeld 45 cm
- Fokus-Detektor-Abstand 890 mm
- Fokus-Drehzentrum-Abstand 510 mm
- Matrix 512 x 512 Pixel.

Die Aufnahmen wurden mit einer Schichtdicke von 1 mm (Somatom AR.C) bzw. 2 mm (Somatom DR) bei einem Tischvorschub von jeweils 1 mm erstellt. Das Fenster zur Beurteilung der Knochenstruktur hatte wegen der Vergleichbarkeit einheitlich eine Weite von 2000 HE, das Zentrum lag bei 700 HE.

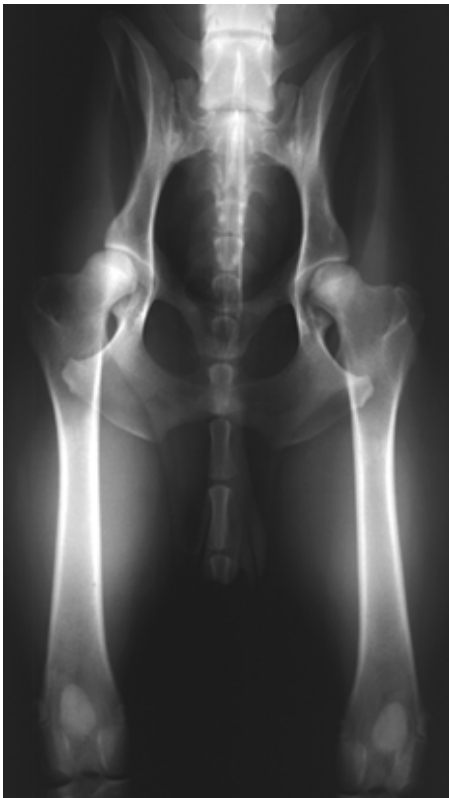### 3 AUSWERTUNG

#### 3.1 Auswertung der Röntgenuntersuchung

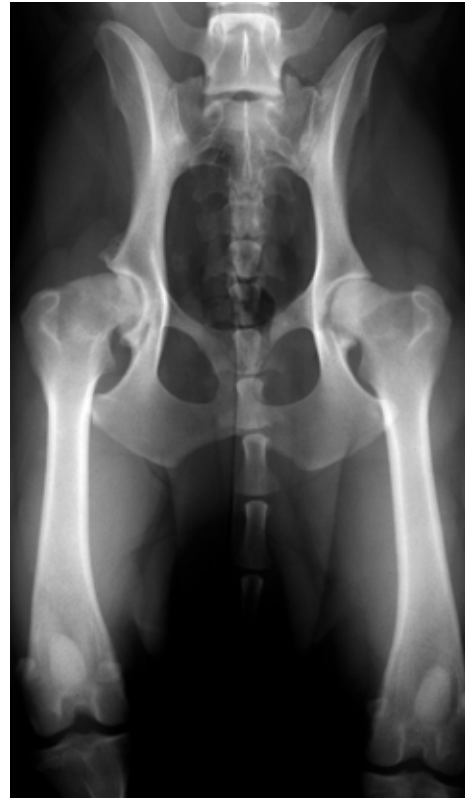Die Röntgenaufnahmen wurden einheitlich nach der F.C.I.- Klassifizierung und nach der HD-Klassifizierung nach Flückiger ausgewertet.

Wenn die Ergebnisse, die sich aus beiden Klassifizierungen ergaben, an einem Hüftgelenk nicht übereinstimmten, wurde stets das schlechtere Ergebnis in die Bewertung aufgenommen.

Hatte ein Patient zwei Hüftgelenke mit unterschiedlichem HD-Grad, wurden diese auch in verschiedene Gruppen eingetragen. Es wurden also nicht die Patienten, sondern die einzelnen Hüftgelenke in die entsprechenden Gruppen eingeteilt (s. Abb. 2 und 3).



*Abb. 2 Patient 23  
Großer Münsterländer, 2 Jahre alt  
Hüftgelenke bds. Gruppe C/D*



*Abb. 3 Patient 27  
Golden Retriever, 5 Jahre alt  
Hüftgelenk links Gruppe C/D  
Hüftgelenk rechts Gruppe E*

## 3.2 Auswertung der CT-Daten

### 3.2.1 Erstellen der Densitogramme

Die weitere Bearbeitung der CT-Datensätze erfolgte an einer Workstation (*IBM RISC System/ 6000*) mit der Software *Analyze (Version 7.0 ; CN software Inc., Mayo-Klinik Rochester, USA; Biomedical Imaging Resource)* unter spezieller Anleitung von Frau Prof. Dr. M. Müller-Gerbl an der Anatomischen Anstalt der Medizinischen Fakultät der Ludwig-Maximilians-Universität München (Leitung: Prof. Dr. R. Putz).

Die folgenden Arbeitsschritte dienten dem Ziel, Densitogramme der Gelenkflächen zu erstellen, um aus ihnen dann weitere Daten erheben zu können:

1. Zunächst wurde mittels eines Editierprogramms der Knochen (Acetabulum bzw. Femurkopf) aus jeder einzelnen Schichtaufnahme isoliert.
2. Diese Daten wurden in einem 3-D-Programm zu einem dreidimensionalen, drehbaren Computermodell verarbeitet.
3. Das Modell wurde so gedreht, dass der Betrachter in einem bestimmten Winkel auf die Gelenkfläche sieht. So gab es für jedes Acetabulum je eine Ansicht von kranial und von kaudal sowie von lateral zwei Ansichten: eine von distal und eine weitere zentral auf das Acetabulum gesehen. Auch für den Femurkopf waren es vier Blickrichtungen: je eine von kaudal, von kranial, von lateral und von dorsal. Diese Blickrichtungen wurden für alle Datensätze standardisiert übernommen.
4. In einem zweiten Arbeitsschritt wurden aus den Daten des isolierten Knochens alle kortikalen Anteile extrahiert, so dass man als Ergebnis die subchondrale Knochenlamelle erhielt. Diese wurde in der gleichen räumlichen Ausrichtung wie der Knochen rekonstruiert. Dann wurde über die Funktion *Maximum Intensity Projection* von jedem Bildpunkt aus der Tiefe der subchondralen Knochenschicht der jeweils maximale Dichtewert an die Oberfläche projiziert. Die so errechnete und in Graustufen dargestellte flächenhafte Dichteverteilung wurde mit Falschfarben belegt, um eine bessere Unterscheidbarkeit der Dichtewerte zu erreichen. In diesem so genannten Densitogramm, das aus nur einer einzigen Pixel-Schicht besteht, gilt für die Farbe Blau eine geringe Dichte. Der Dichtewert steigt mit den Farben Grün, Gelb und Rot weiter an.
5. Im letzten Schritt entstand das Gesamtbild, in dem das Densitogramm auf das knöcherne dreidimensionale Bild gelegt wurde.

### 3.2.2 Lokalisation der Dichtemaxima

Als Erstes war es nötig, für die Dichtemaxima eine Definition festzulegen. Ein Dichtemaximum entspricht den jeweils drei höchsten Dichtestufen in jedem einzelnen Bild, also in der Hounsfield-Skala den drei Falschfarben mit dem höchsten HE-Wert.

Diese drei höchsten Dichtestufen wurden im Softwareprogramm *Adobe Photoshop (Version 7.0)* als Maximum eingezeichnet.

Um für die nächsten Arbeitsschritte eine bessere Übersichtlichkeit und Vergleichbarkeit zu erreichen, wurden in einem Zwischenschritt die Darstellungen der rechten Hüftgelenke gespiegelt.

Die eingezeichneten Dichtemaxima wurden in einer deskriptiven Analyse zunächst für die einzelnen Gruppen vergleichend beschrieben.

Um die Lokalisation, die Form und die Ausdehnung der Maxima besser beschreiben zu können, wurde ein Raster über die Gelenkflächen gelegt. Es wurde das Raster von STAMPFER (2001) als eine Weiterentwicklung des Äquatorialmodells von OBERLÄNDER (1977) übernommen

Dieses Raster bestand aus konzentrischen Kreisen mit gleichem Abstand. Die Kreise waren durch Geraden in 30°-Schritten unterteilt, so dass sich vier Quadranten mit jeweils drei Unterquadranten ergaben. Das Raster wurde dann, der Größe der Gelenkfläche angepasst, so auf das Bild der Gelenkfläche aufgelegt, dass sein Mittelpunkt im tiefsten Punkt der Fossa acetabuli und damit weitgehend im Zentrum des Acetabulum zu liegen kam.

Der Punkt, an der das Raster aufgelegt wurde, war bei den Acetabula der tiefste Punkt in der Fossa acetabuli, der auch ziemlich zentral gelegen war (s. Abb. 4).

Bei den Femurköpfen wurde der Mittelpunkt des Rasters in der Mitte der Fovea capitis aufgelegt (s. Abb. 5).

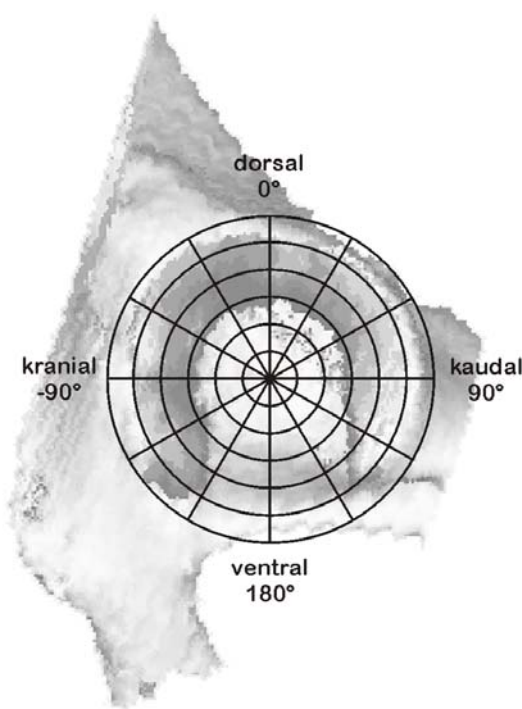


Abb. 4 Acetabulum mit Raster

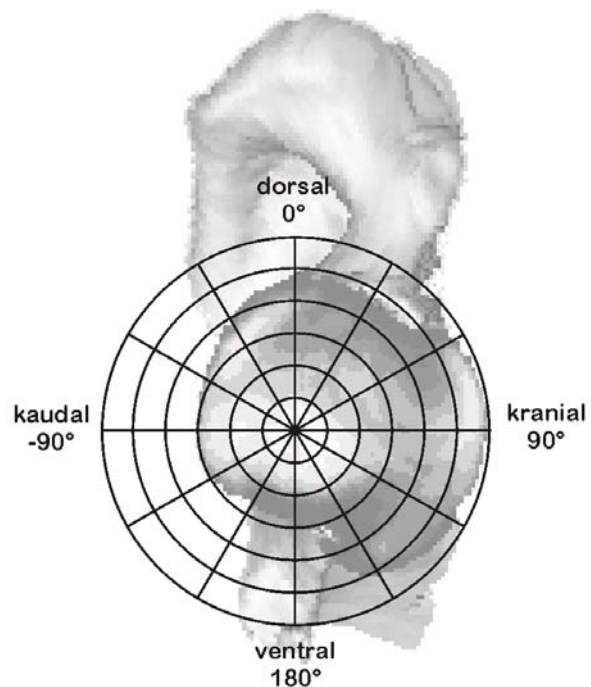


Abb. 5 Caput ossis femoris mit Raster

### 3.2.3 Berechnung des Kalziumgehaltes und der Fläche in den Densitogrammen (Quantitative CT-OAM)

Mit Hilfe der Software *Analyze*, Version 7.0 konnten an interaktiv markierten Flächen der Densitogramme Pixelzählungen vorgenommen werden. Es wurden

innerhalb dieser markierten Fläche alle Pixel der gleichen Graustufe summiert und tabellarisch erfasst.

Diese Tabellen wurden mit einem speziell zu diesem Zweck entworfenen Programm in einer *Excel*-Tabelle weiter ausgewertet, welches die Umrechnung der Hounsfield-Einheiten in Kalziumkonzentrationen ausführte. Das Ergebnis war eine Gesamtkonzentration an Mineralsalzen für die markierte Fläche, angegeben in mg Ca/ml. Dabei interessierten nicht die Zahlenwerte im Sinne absoluter Zahlen, sondern die relativen Konzentrationsunterschiede an den Gelenkflächen im Vergleich.

Gleichzeitig konnte mit dem Programm für die markierte Fläche der Flächeninhalt aus der Summe der Pixel und der Auflösung berechnet werden.

Für das Acetabulum wurden jeweils die Gesamtgelenkfläche sowie die Flächen der Maxima in Vorder-, Hinterhorn und Pfannendach, soweit vorhanden, erfasst.

Von den Densitogrammen des Caput ossis femoris wurden die Gesamtfläche und die Fläche der Maxima in der Ansicht ausgewertet, in der sie sich mit der größten Ausdehnung darstellten.

### **3.2.4 Statistische Auswertung**

Die Daten, die mit Hilfe der quantitativen CT-OAM gewonnen werden konnten, wurden auch statistisch ausgewertet.

Dazu wurden sie in das Statistikprogramm SPSS, Version 14.0 eingetragen und mit diesem weiter bearbeitet. Es wurden die Mittelwerte und Standardabweichungen errechnet und nach statistisch nachweisbaren Unterschieden in der Mineralisierung bzw. der Größe der Flächen und deren Abhängigkeiten von anderen Patientenmerkmalen wie dem Geschlecht oder dem Alter gesucht.

Die Ergebnisse wurden in sog. „Box-and-Whisker-Plots“ („Schachtel- und Barthaar-Schaubild“), den „Boxplots“ veranschaulicht. Bei einem Boxplot enthält die „Box“ die Hälfte aller Fälle, die „Whiskers“ stellen den größten und den kleinsten Stichprobenwert dar. Der Median unterteilt die Box. Wenn es sich um eine symmetrische Verteilung handelt, unterteilt er sie in zwei gleich große Hälften, im Falle einer schiefen Verteilung in zwei ungleich große. Ausreißer werden durch kleine runde Kreise, noch extremer abweichende Werte durch kleine Sternchen dargestellt.

## IV. ERGEBNISSE

### 1 PATIENTEN

Die folgenden drei Tabellen (Tab. 2 bis 4) dokumentieren die Patientendaten. Die einzelnen Hüftgelenke, nicht die Patienten, sind eingeteilt in Gruppen je nach HD-Grad.

In der Tabelle 2 sind die Hüftgelenke der Gruppe A/B (von Hunden mit HD-freien Hüftgelenken und Gelenken der Übergangsform) aufgeführt. Das durchschnittliche Alter der Hunde betrug 2,73 Jahre, das durchschnittliche Körpergewicht 30,47 kg. Neun der 15 Hüftgelenke stammen von männlichen Hunden.

Die Tabelle 3 fasst die Daten der Patienten mit einem leicht oder mittelschwer erkrankten Hüftgelenk (Gruppe C/D) zusammen. In dieser Gruppe lag das Durchschnittsalter der Hunde bei 3,84 Jahren, das Durchschnittsgewicht bei 34,16 kg. Von den erfassten 19 Hüftgelenken gehörten 11 zu männlichen Probanden.

Die Hüftgelenke von Hunden mit schwerer HD (Gruppe E) sind in Tabelle 4 aufgelistet. Die Probanden waren im Durchschnitt 4,70 Jahre alt und 33,60 kg schwer. Acht von 20 Hüftgelenken gehörten zu Patienten männlichen Geschlechts.

Tab. 2 Hüftgelenke der Gruppe A/B

Patient	Rasse	Alter	Geschlecht	Gewicht	Hüfte	HD-Grad
01	Landseer	3	m	40	links	A
01	Landseer	3	m	40	rechts	B
04	DKH	1	m	36	links	B
04	DKH	1	m	36	rechts	B
07	Bernhardiner	1	w	30	rechts	B
10	AC Weißer Schäfer	5	w	35	rechts	B
12	DSH	5	w	30	rechts	B
14	DSH	5	m	44	rechts	B
15	Dalmatiner	2	w	24	links	A
15	Dalmatiner	2	w	24	rechts	A
21	Eurasier	1	m	22	links	A
21	Eurasier	1	m	22	rechts	A
22	Elo	1	w	24	rechts	B
26	Spitz	5	m	25	links	A
26	Spitz	5	m	25	rechts	A

Tab. 3 Hüftgelenke der Gruppe C/D

Patient	Rasse	Alter	Geschlecht	Gewicht	Hüfte	HD-Grad
02	Mischling	5	m	32	links	C
03	Labrador	4	w	36	links	C
07	Bernhardiner	1	w	30	links	C
09	BSH	1	w	39	links	C
12	DSH	5	w	30	links	C
14	DSH	5	m	44	links	C
16	DSH	2	m	35	links	C
16	DSH	2	m	35	rechts	D
19	BSH	4	m	43	rechts	D
20	Mischling	9	m	38	links	D
20	Mischling	9	m	38	rechts	C
22	Elo	1	w	24	links	C
23	Gr.Münsterländer	2	m	32	links	C
23	Gr.Münsterländer	2	m	32	rechts	C
24	Alano-Mischling	4	m	40	links	D
24	Alano-Mischling	4	m	40	rechts	D
25	Boxer	4	w	23	links	C
25	Boxer	4	w	23	rechts	C
27	Golden Retriever	5	w	35	links	D

Tab. 4 Hüftgelenke der Gruppe E

Patient	Rasse	Alter	Geschlecht	Gewicht	Hüfte	HD-Grad
02	Mischling	5	m	32	rechts	E
03	Labrador	4	w	36	rechts	E
05	DSH	8	m	36	links	E
05	DSH	8	m	36	rechts	E
06	Mischling	13	w	39	links	E
06	Mischling	13	w	39	rechts	E
08	Mischling	6	m	25	links	E
08	Mischling	6	m	25	rechts	E
09	BSH	1	w	39	rechts	E
10	AC Weißer Schäfer	5	w	35	links	E
11	BSH	1	m	27	links	E
11	BSH	1	m	27	rechts	E
13	Mischling	1	w	32	links	E
13	Mischling	1	w	32	rechts	E
17	Mischling	5	w	27	links	E
17	Mischling	5	w	27	rechts	E
18	Cane Corso	1	w	40	links	E
18	Cane Corso	1	w	40	rechts	E
19	BSH	4	m	43	links	E
27	Golden Retriever	5	w	35	rechts	E



## 2 ERGEBNISSE AM ACETABULUM

### 2.1 Densitogramme

Bei der Auswertung der Densitogramme wurde versucht, innerhalb einer Gruppe bestimmte Regelmäßigkeiten in der Anordnung der Maxima zu finden und diese zu beschreiben.

#### 2.1.1 Acetabula der Gruppe A/B (HD-frei/Übergangsform)

In allen Acetabula lagen die Gelenkflächen hufeisenförmig um die Incisura acetabuli und die Fossa acetabuli. Die Maxima waren schmal und dabei eng am äußeren Rand der Gelenkfläche positioniert.

Im Hinterhorn waren die Maxima etwas breiter und immer durchgehend, im Vorderhorn eher schmaler und bei einigen Probanden nicht durchgehend, d.h., das Maximum setzte sich aus kleineren Teilflächen zusammen.

Die Mineralisierung der Maxima war innerhalb eines Gelenkes nicht einheitlich. Das Maximum im Hinterhorn war in 14 von 15 Hüften stärker mineralisiert, es bestand eine deutliche Maximumdifferenz.

Obwohl die Densitogramme der Acetabula der A/B-Gruppe ein ähnliches Muster aufwiesen, konnten sie drei Untergruppen zugeordnet werden.

1. Bei sechs von 15 Hüftgelenken der Gruppe A/B fand sich jeweils sowohl im Vorder- als auch im Hinterhorn ein eigenständiges Maximum, wobei das im Vorderhorn auch geteilt sein konnte (s. Abb. 6).

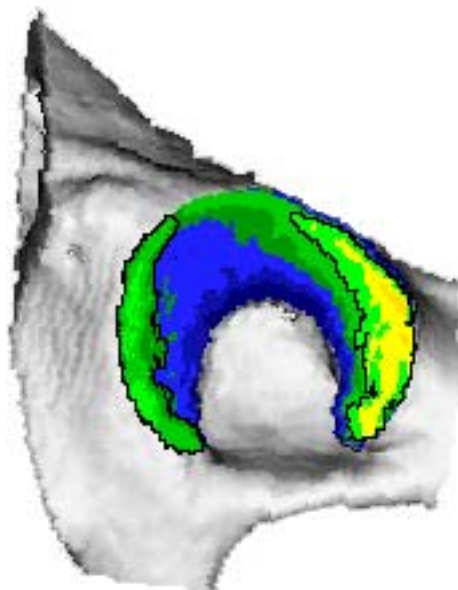


Abb. 6 Patient 04  
Acetabulum rechts gesp.

2. Sieben Hüftgelenke wiesen ein anderes Muster auf. Bei ihnen gab es ein Maximum im Vorderhorn, das wiederum geteilt sein konnte. Das zweite Maximum begann im Hinterhorn und zog bis in das Pfannendach (s. Abb. 7).

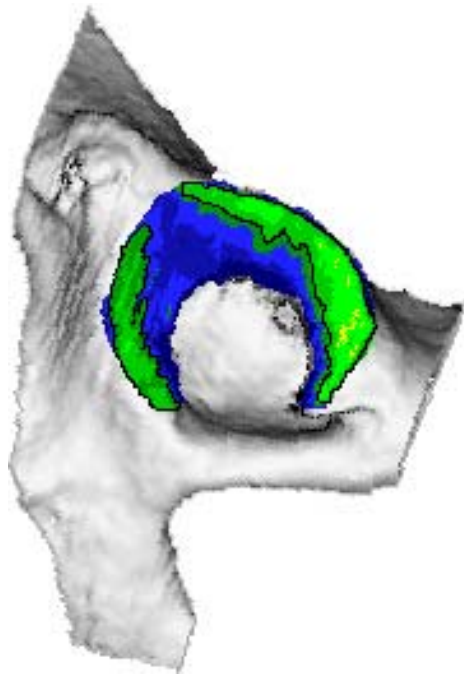


Abb. 7 Patient 07  
Acetabulum rechts gesp.

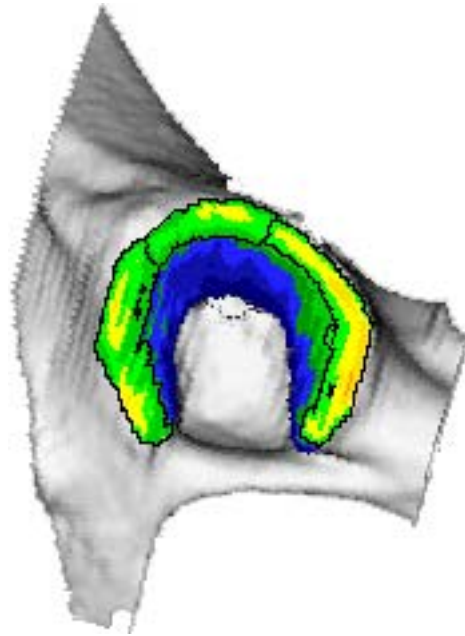


Abb. 8 Patient 26  
Acetabulum links

3. Die restlichen zwei Hüftgelenke zeigten je ein Maximum im Vorderhorn, eines im Hinterhorn und eines im Dach. Auch hier ließ sich eine Maximumdifferenz feststellen. Die Maxima grenzten aneinander, ließen sich aber trotzdem auf Grund der Dichteunterschiede deutlich voneinander abgrenzen (s. Abb. 8).

### 2.1.2 Acetabula der Gruppe C/D (leichte/mittlere HD)

Die Densitogramme der Hüftpfannen der Gruppe C/D zeigten im Vergleich zur Gruppe A/B ein recht ähnliches Bild.

Die Gelenkflächen an sich waren etwas breiter, nicht mehr so schmal hufeisenförmig. Die Fossa acetabuli und die Incisura acetabuli konnten aber in allen Fällen deutlich erkannt werden.

Die Maxima lagen nah am äußeren Rand, waren aber insgesamt etwas breiter als die in der Gruppe A/B.

Die unterschiedliche Mineralisierung innerhalb eines Hüftgelenkes zeigte sich auch in dieser Gruppe. Bei 13 von 19 Acetabula ergab sich eine Maximumdifferenz, wobei das Hinterhorn stärker mineralisiert war.

Auch die Maxima dieser Gruppe ließen unterschiedliche Muster erkennen:

1. Je ein separates Maximum im Vorder- und im Hinterhorn wiesen zwei Hüftgelenke auf. In diesen Fällen lag keine Maximumdifferenz vor (s. Abb. 9).

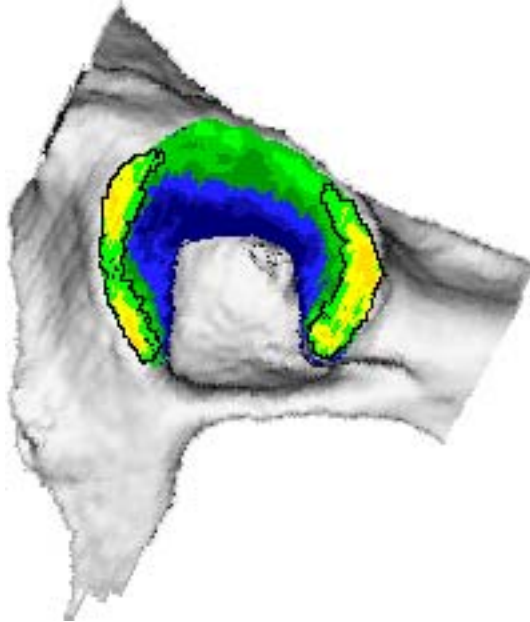


Abb. 9 Patient 23  
Acetabulum rechts gesp.

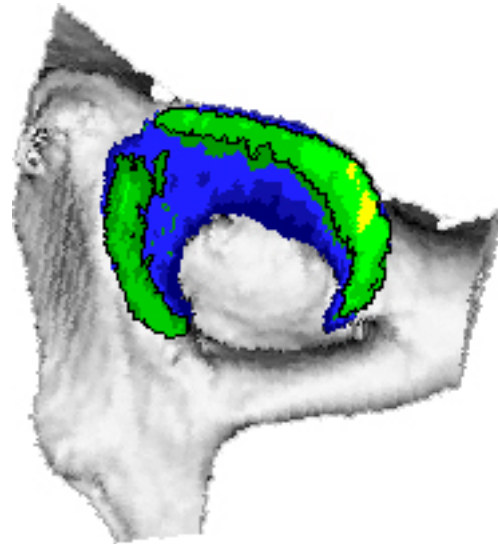


Abb. 10 Patient 07  
Acetabulum links

2. Ein anderes Muster, gefunden in sieben Hüftgelenken, bestand in einem Maximum, das vom Hinterhorn ins Dach zog. Gleichzeitig stellte sich im Vorderhorn ein weiteres Maximum dar (s. Abb. 10).

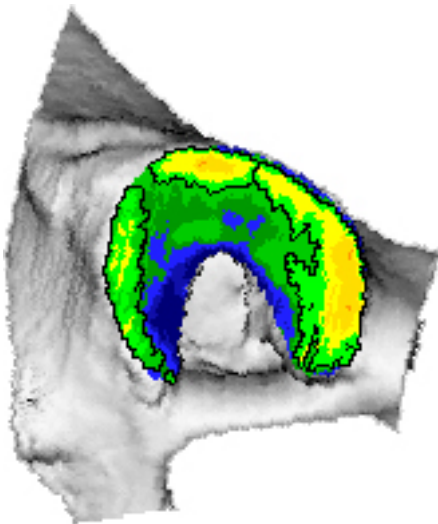


Abb. 11 Patient 19  
Acetabulum rechts gesp.

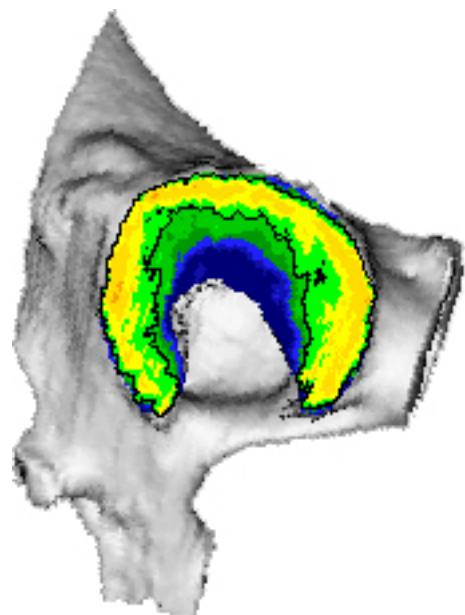


Abb. 12 Patient 20  
Acetabulum links

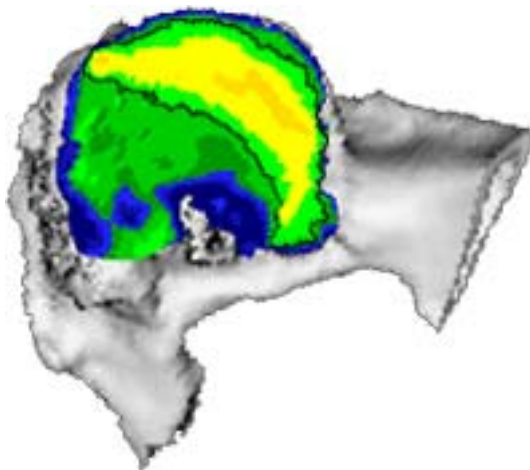
3. Drei separate Maxima in allen Gelenkanteilen zeigten neun Acetabula (s. Abb. 11).  
Bei einem weiteren Hüftgelenk waren die Grenzen zwischen den einzelnen Maxima fließend, so dass man von einem durchgehenden Maximum sprechen konnte (s. Abb. 12).

### 2.1.3 Acetabula der Gruppe E (schwere HD)

Die Densitogramme der Gruppe E unterschieden sich z.T. eindrucksvoll von den Densitogrammen der anderen beiden Gruppen.

Die schmale Hufeisenform der Gelenkfläche war nicht mehr zu finden. An einigen Hüften waren die Fossa acetabuli bzw. die Incisura acetabuli noch zu differenzieren. Bei anderen Hüften konnte man nur noch die Incisura acetabuli als kleine Einziehung erkennen. Die Fossa acetabuli war mit in die Artikulationsfläche einbezogen, so dass sich diese als große zusammenhängende Fläche darstellte.

Die Maxima waren nicht mehr so regelmäßig zu beschreiben wie in den beiden anderen Gruppen.



Sechs Acetabula zeigten ein großes, breites Maximum, das vom Hinterhorn ins Dach zog. Der Anteil im Hinterhorn war stets deutlich breiter und zusätzlich stärker mineralisiert (s. Abb. 13).

Abb. 13 Patient 02  
Acetabulum rechts gesp.

Ein kleineres Maximum im Vorderhorn und ein zweites Maximum, das vom Hinterhorn bis ins Dach reichte, stellten sich in neun von 20 Acetabula dar. Dieses zweite Maximum war in Größe und Gestalt sehr variabel, es war in allen Fällen deutlich stärker mineralisiert (s. Abb. 14).

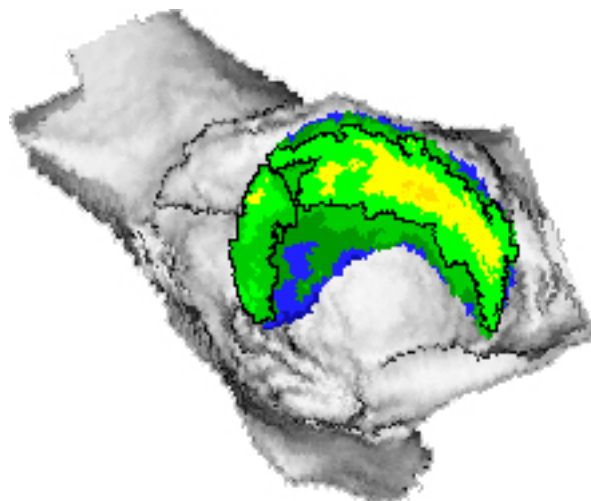


Abb. 14 Patient 05  
Acetabulum links

Bei drei Hüftgelenken nahm das Maximum fast die gesamte Gelenkfläche ein, nur an den Rändern stehende Anteile, die von unterschiedlicher Größe waren, gehörten nicht zum Maximum. Ein Hüftgelenk zeigte zusätzlich eine etwa zentral gelegene kleinere Fläche, die eine geringere Mineralisierung aufwies und somit nicht zum Maximum gehörte (s. Abb. 15).

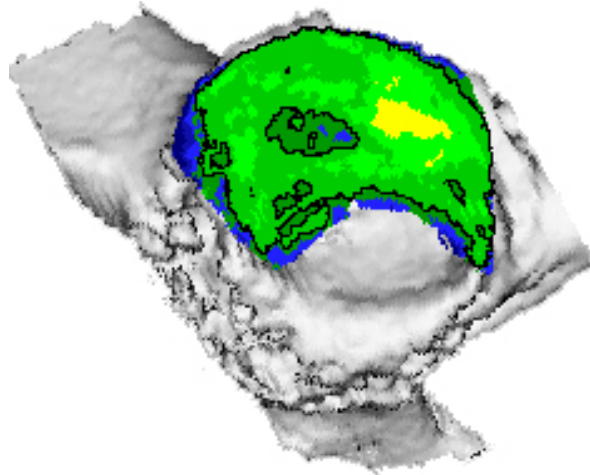


Abb. 15 Patient 05 Acetabulum rechts gesp.

Zwei Hüftgelenke wiesen drei Maxima auf, jeweils eines in jedem Gelenkanteil.

Die Maxima waren von geringerer Breite und lagen nah am Rand des Acetabulum. Das jeweils am stärksten mineralisierte Maximum war einmal das im Hinterhorn, beim zweiten Hüftgelenk das im Pfannendach. Die anderen Maxima waren stets schwächer mineralisiert (s. Abb. 16).

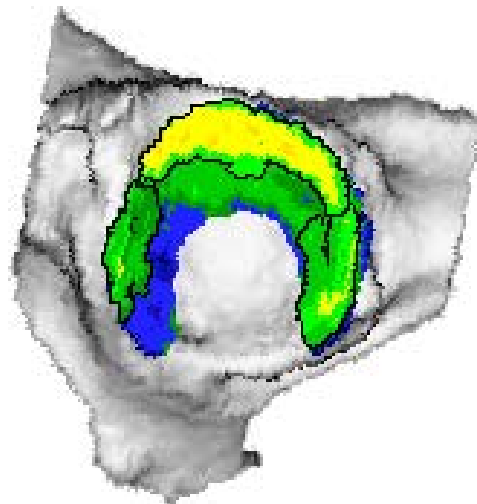


Abb. 16 Patient 27 Acetabulum rechts gesp.

#### 2.1.4 Intraindividueller Vergleich

Auffallend waren die Ähnlichkeiten beim intraindividuellen Vergleich. Zur besseren Vergleichbarkeit wurden die rechten Hüftgelenke gespiegelt. Gehörten beide Gelenke eines Tieres in die gleiche Gruppe, waren auch die Maxima nahezu deckungsgleich. Die Ähnlichkeit traf jeweils in allen Gruppen zu. Die Abbildungen 17 und 18 zeigen einen Patienten der Gruppe A/B.

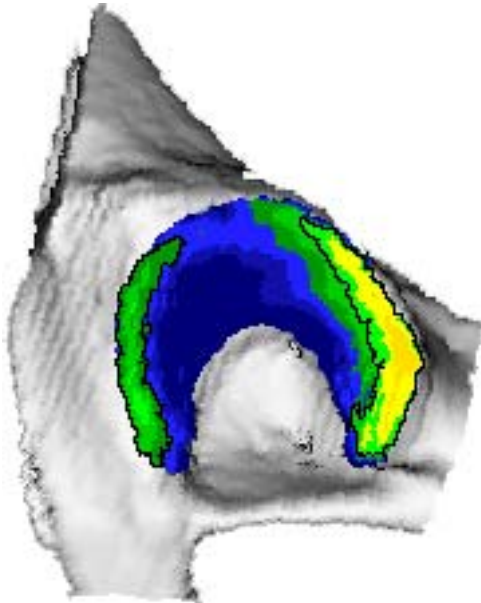


Abb. 17 Acetabulum links

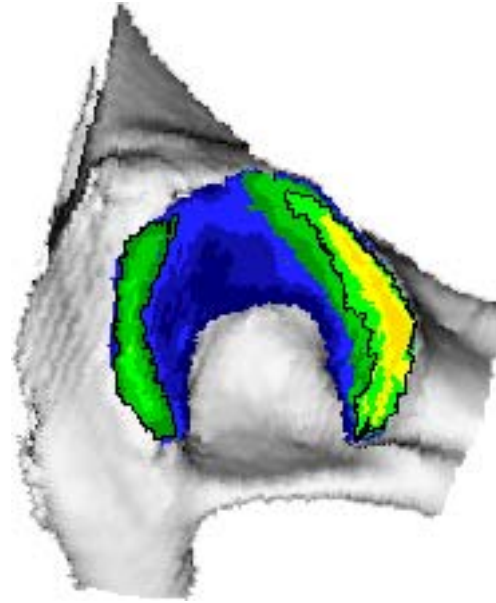


Abb. 18 Acetabulum rechts gesp.

Patient 21

Da die Densitogramme sehr ähnlich waren, wenn beide Hüftgelenke eines Hundes zur gleichen Gruppe gehörten, war ein intraindividueller Vergleich von Gelenken mit verschiedener Dysplasieausprägung von besonderem Interesse. Die Abbildungen 19 bis 22 demonstrieren die Unterschiede, die bei einigen Probanden auftraten. Sie zeigen die Densitogramme zweier Hunde, deren linkes Hüftgelenk jeweils der Gruppe C/D zuzuordnen war, während das rechte Hüftgelenk zur Gruppe E gehörte.

Beide rechten Acetabula zeigten nur noch andeutungsweise eine Incisura acetabuli. Die Fossa acetabuli war in die Gelenkfläche einbezogen. Das Maximum im Vorderhorn war deutlich kleiner und geringer mineralisiert bzw. war nicht mehr vorhanden. Ein sehr breites, geringer mineralisiertes Maximum füllte den Bereich des Hinterhorns und des Pfannendaches fast vollständig aus.

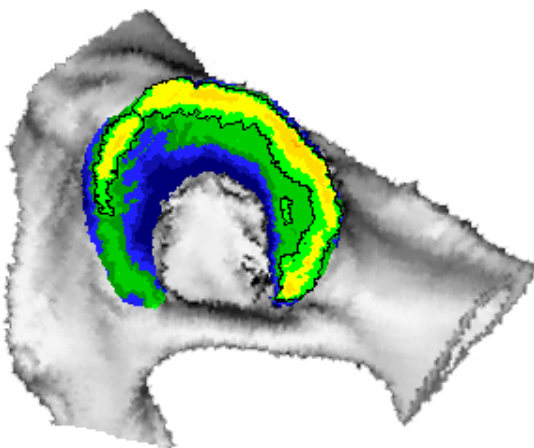


Abb. 19 Acetabulum links

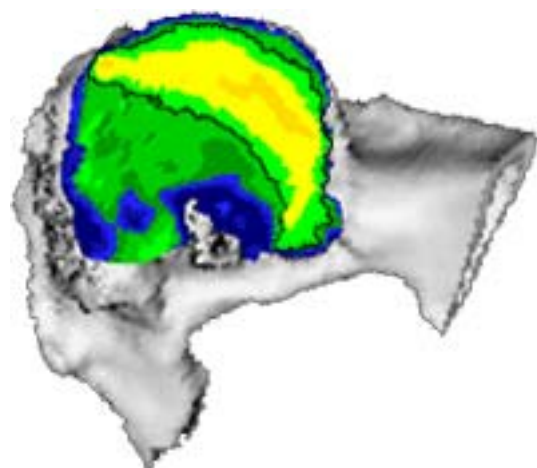


Abb. 20 Acetabulum rechts gesp.

Patient 02

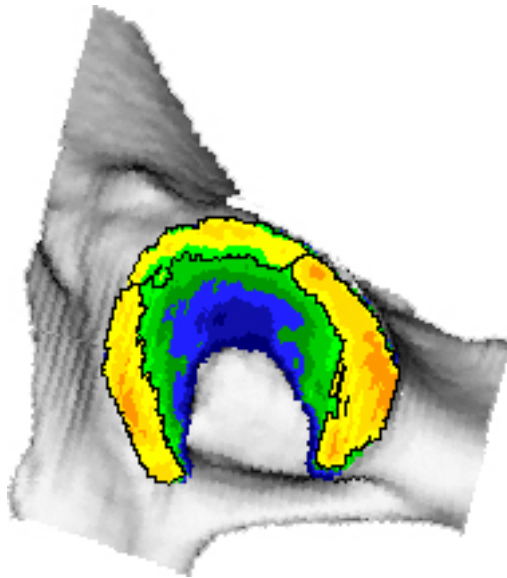


Abb. 21 Acetabulum links

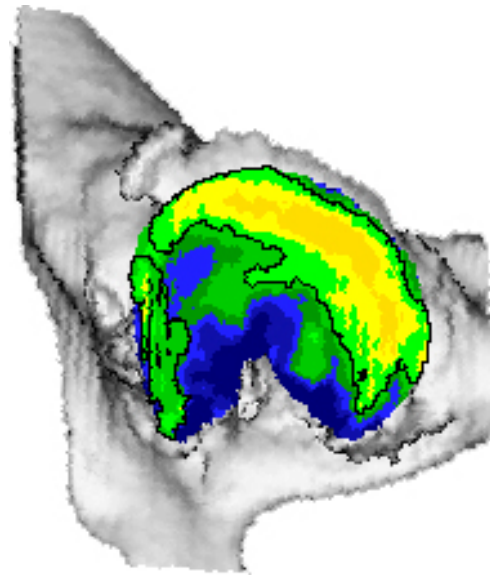


Abb. 22 Acetabulum rechts gesp.

Patient 03

Bei zwei Hunden fiel der Vergleich nicht so dramatisch aus, in dem die Maxima der E-Hüfte breiter und die Facies lunata nur in ihrer Form verändert war.

### 2.1.5 Acetabula juveniler Hunde

Zwei junge Hunde, ein 5 Monate alter Mischling mit gesunden Hüftgelenken und ein 8 Monate alter Golden Retriever mit hochgradiger HD auf beiden Seiten, wurden nicht in die Gruppen eingeordnet.

Die Densitogramme waren denen in den jeweiligen Gruppen vergleichbar, wenn auch, besonders bei dem sehr jungen Hund, sehr viel geringer mineralisiert (500 mg Ca/ml geringer als der Durchschnitt in der Gruppe A/B). Die Acetabula des Retrievers zeigten ein großes, unförmiges, inhomogen mineralisiertes Maximum über dem Hinterhorn und dem Pfannendach. Das Vorderhorn wies einmal ein kleines, gering mineralisiertes, an der zweiten Seite dagegen kein Maximum auf.

## 2.2 Lokalisation der Maxima mit Hilfe des Rasters

### 2.2.1 Acetabula der Gruppe A/B

Das aufgelegte zirkuläre Raster gestattete eine präzisere Beschreibung der Form und der Ausdehnung der Maxima.

In den einzelnen Gruppen wurde die bei der Auswertung der Densitogramme erfolgte Einteilung in Untergruppen nach Lokalisation und Form der Maxima beibehalten, um eine bessere Übersicht zu erhalten und die Unterschiede sichtbar zu machen.

In der Abbildung 25 wurden sechs Acetabula mit einem Maximum im Vorder- und einem Maximum im Hinterhorn übereinander projiziert. Die hohe Übereinstimmung ist deutlich zu sehen. Die Maxima im Vorderhorn liegen zwischen  $-20^\circ$  und  $-150^\circ$ , die im Hinterhorn zwischen  $15^\circ$  und  $140^\circ$ . Es sind nur die äußeren drei Kreissegmente des Rasters mit Maxima unterlegt (s. Abb. 23).

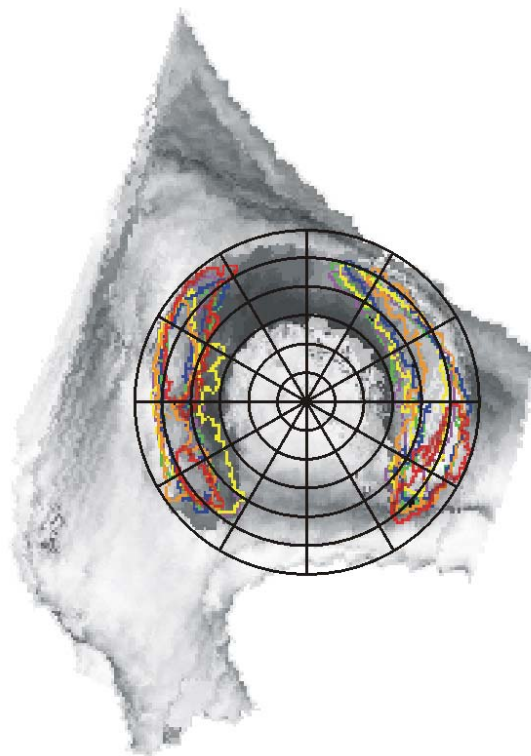


Abb. 23 Summationsbild mit Raster AB I



Sieben Hüftgelenkspfannen, die ein Maximum im Vorderhorn und ein Maximum im Hinterhorn, welches deutlich ins Pfannendach zog, aufwiesen, wurden in Abbildung 26 dargestellt. Das Maximum im Vorderhorn begann etwa bei  $-40^\circ$  und zog bis  $-150^\circ$ . Das größte Pfannendach-Hinterhorn-Maximum begann bei  $-60^\circ$ , die anderen etwa bei  $-30^\circ$ . Sie reichten ins Hinterhorn, bis etwa  $140^\circ$ . Die Maxima belegten nur die äußeren drei Kreisringe des Rasters (s. Abb. 24).




Abb. 24 Summationsbild mit Raster AB II

Jeweils ein Maximum in jedem Anteil des Acetabulum besaßen zwei Hüftgelenke. Auch deren Maxima belegten nur die äußeren drei Ringe des radialen Rasters (s. Abb. 25).

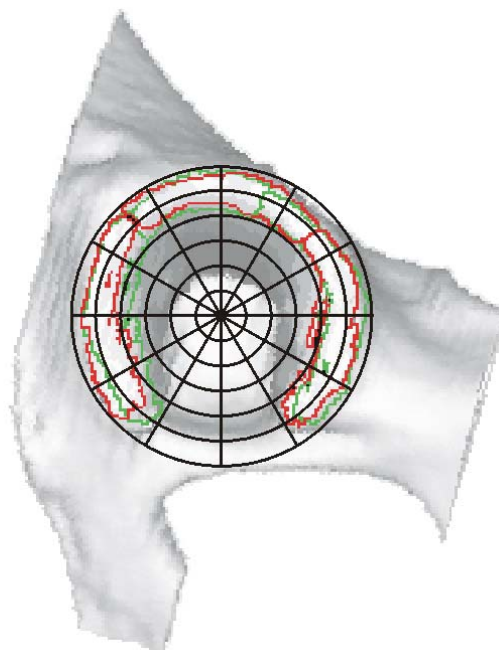


Abb. 25 Summationsbild mit Raster AB III

### 2.2.2 Acetabula der Gruppe C/D

Auch in dieser Gruppe wurde die Untereinteilung nach der Lage der Maxima beibehalten, um die Unterschiede besser darstellen zu können.

Zwei Hüftgelenke mit je einem Maximum im Vorder- bzw. Hinterhorn zeigt die Abbildung 26. Die Ausdehnung der Maxima war recht einheitlich, im Vorderhorn von  $-30^\circ$  bis  $-150^\circ$ , im Hinterhorn von  $25^\circ$  bzw.  $50^\circ$  bis  $140^\circ$ . Die Maxima zogen sehr eng am Rand des Acetabulum entlang, nur die beiden äußeren Ringe des radialen Rasters waren belegt.

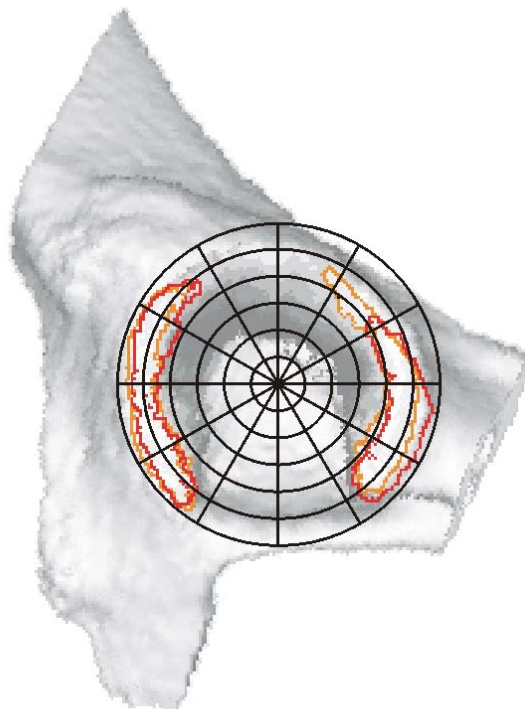


Abb. 26 Summationsbild mit Raster CD I

Ein Maximum im Vorderhorn sowie ein aus dem Hinterhorn bis ins Dach ziehendes Maximum wiesen sieben Acetabula auf. Im Vorderhorn dehnte sich das Maximum von etwa  $-30^\circ$  bis etwa  $-150^\circ$  aus, hier gab es aber deutliche Unterschiede. Das Maximum eines Hüftgelenkes lag zwischen  $-35^\circ$  und  $-90^\circ$ , ein anderes zwischen  $-20^\circ$  und  $-165^\circ$ . Die Maxima belegten die äußeren drei Kreisringe des Rasters.

Das zweite Maximum, das vom Hinterhorn bis ins Dach reichte, lag im Mittel zwischen  $-25^\circ$  und  $140^\circ$ . Auffällig war, dass zwei Hüftgelenke die Kreisringe 1 bis 4, von außen gezählt, mit ihrem Maximum belegten, und nicht mehr nur die Ringe 1 bis 3 (s. Abb. 27).

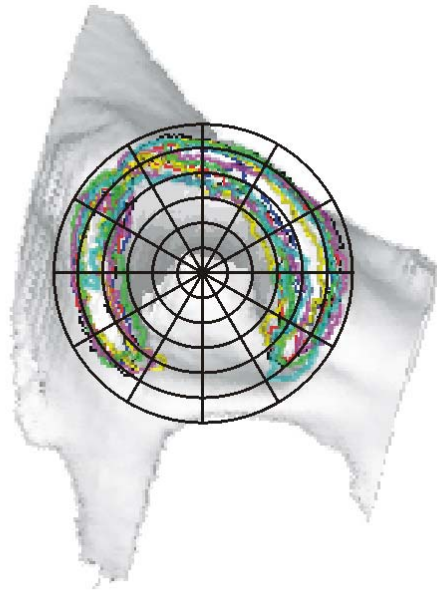


Abb. 27 Summationsbild mit Raster CD II

Abbildung 28 zeigt das Summationsbild der zehn Hüftgelenke mit je einem Maximum im Vorderhorn, im Hinterhorn und im Pfannendach.

Auf Grund der Unterschiede in der Mineralisierung waren die Maxima gut zu differenzieren. Allerdings berührten sie einander, so dass sich fast das Bild eines durchgehenden Maximums ergab. Ein Acetabulum wies ein durchgehendes Maximum auf, es reichte von  $-150^\circ$  bis  $150^\circ$ . In diesem Bereich bewegten sich auch die Maxima der anderen Probanden.

Die Maxima waren insgesamt breiter, fünf Hüftgelenke wiesen Maxima auf, die das erste bis vierte radiale Segment des Rasters ausfüllten (s. Abb. 28).

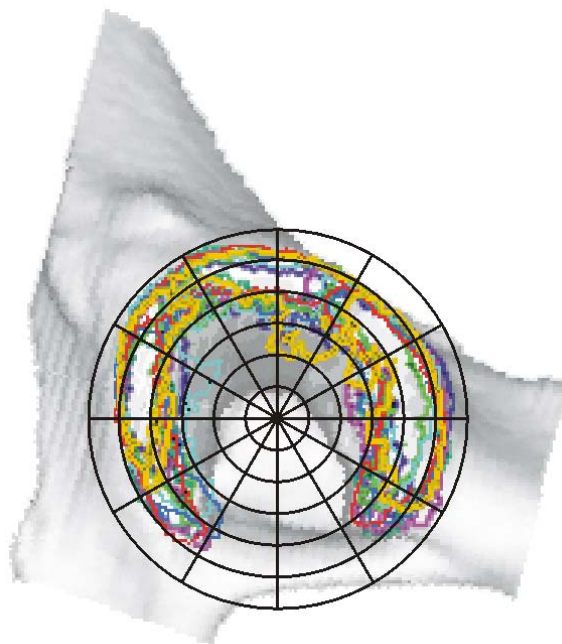


Abb. 28 Summationsbild mit Raster CD III

### 2.2.3 Acetabula der Gruppe E

In dieser Gruppe stellten sich die Gelenkflächen und die Maxima nicht mehr so regelmäßig dar.

Ein Teil der Acetabula wies eine deutliche Fossa acetabuli auf, in deren tiefstem Punkt das Raster aufgelegt werden konnte.

Der andere Teil der Acetabula zeigte starke arthrotische Veränderungen, so dass die anatomische Grundstruktur nicht mehr zu erkennen war. Die Fossa acetabuli und z.T. auch die Incisura acetabuli waren in die Artikulationsfläche einbezogen. Es war deshalb nicht möglich, das Raster am tiefsten Punkt der Fossa acetabuli aufzulegen. Der tiefste Punkt, wenn es einen gab, lag extrem dezentral, oft sogar außerhalb einer gedachten Verbindungslinie zwischen den ventralen Enden von Vorderhorn und Hinterhorn.

Um eine Vergleichbarkeit zu erreichen, wurde bei diesen Acetabula das Raster zentral aufgelegt und der Größe angepasst. Diese Regelung betraf elf von 20 Hüftgelenken in dieser Gruppe.

Auch in Gruppe E wurde die Untereinteilung nach der Lage der Maxima in den Gelenkanteilen beibehalten

Ein großes, breites Maximum, das aus dem Hinterhorn bis ins Dach ragte, zeigten sechs Hüftgelenke. Die Ausdehnungen waren sehr unterschiedlich, eines lag zwischen  $-75^\circ$  und  $135^\circ$ , während ein anderes zwischen  $0^\circ$  und  $135^\circ$  lag.

Die Unregelmäßigkeiten drückten sich auch in der Anzahl der vom Maximum belegten Kreisringe des Rasters aus: Ein Maximum belegte die äußeren drei, eines die äußeren vier Ringe. Drei weitere Hüftgelenke zeigten Maxima in den Kreisringen 1 bis 5, während ein Gelenk alle Ringe des Rasters mit seinem Maximum bedeckte (s. Abb. 29).

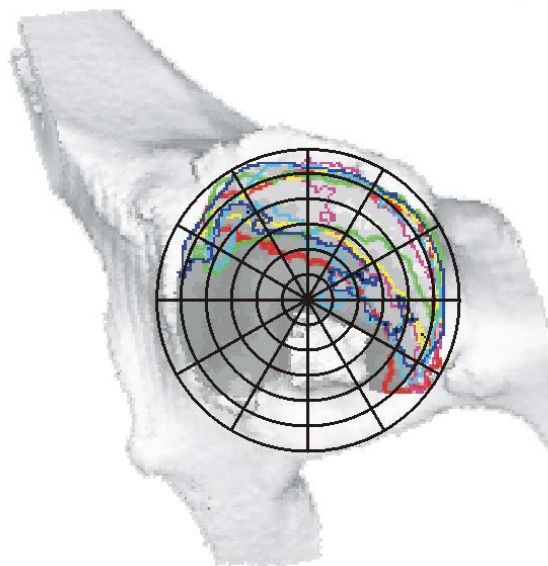


Abb. 29 Summationsbild mit Raster E I

Weitere neun Acetabula zeigten zusätzlich zu einem Maximum im Vorderhorn ein zweites Maximum, welches vom Hinterhorn bis ins Pfannendach zog. Dieses zweite Maximum war in der Ausdehnung bei den einzelnen Gelenken sehr unterschiedlich. Bei einigen fand sich ein breites Maximum, bei anderen war es eher schmal.

Die Maxima des Vorderhorns, von denen zwei geteilt waren, dehnten sich bei sehr unterschiedlicher Größe zwischen  $-40^\circ$  und  $-165^\circ$  aus. Sie belegten im Raster drei Kreisringe.

Die gemeinsamen Maxima von Hinterhorn und Pfannendach lagen im Mittel zwischen  $-60^\circ$  und  $120^\circ$ , dabei lag eines zwischen  $-30^\circ$  und  $135^\circ$ , ein anderes zwischen  $-60^\circ$  und  $145^\circ$ . Die Unterlegung der Kreisringe des Rasters mit diesen Maxima war sehr unterschiedlich: Zwei Hüftgelenke wiesen Maxima auf, die die äußeren drei Ringe belegten, drei belegten je vier, zwei belegten die Ringe 1 bis 5, während zwei weitere Gelenke alle sechs Kreisringe mit diesem Maximum ausfüllten (s. Abb. 30).

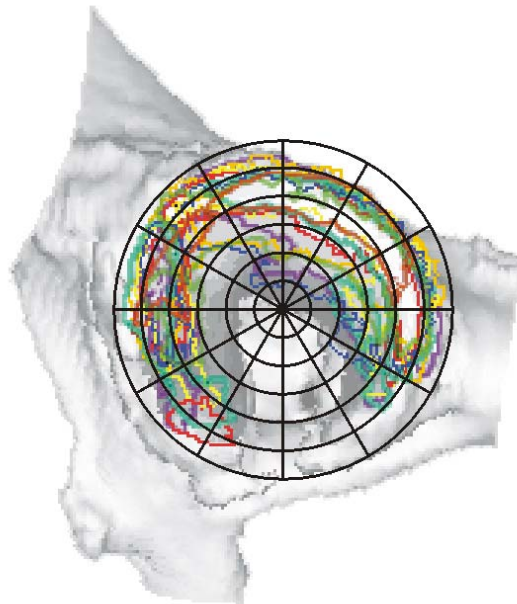


Abb. 30 Summationsbild mit Raster E II

Abbildung 31 zeigt das Summationsbild der Maxima von drei Hüftgelenken. Diese Maxima überzogen nahezu die gesamte Artikulationsfläche. Das Maximum eines dieser Gelenke überzog auch große Teile des Rasters, es lag zwischen  $-165^\circ$  und  $150^\circ$ . Die Maxima der beiden anderen Acetabula lagen zwischen  $-105^\circ$  und  $130^\circ$ . Eines der Maxima belegte die Kreisringe 2 bis 6 des Rasters, die beiden anderen belegten alle Ringe (s. Abb. 31).

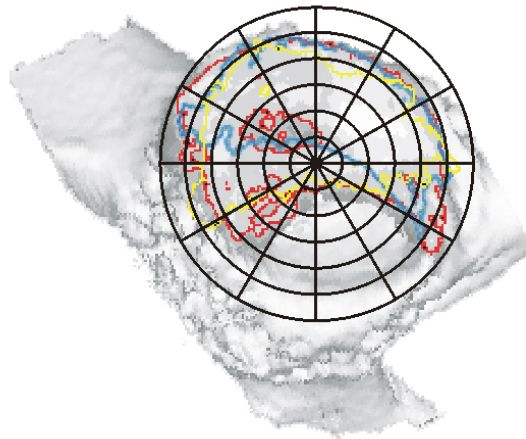


Abb. 31 Summationsbild mit Raster E III

Zur Gruppe E gehörten auch zwei Acetabula mit jeweils einem Maximum in jedem Teil der Gelenkfläche. Ein Hüftgelenk wies im Vorderhorn ein zweigeteiltes Maximum auf, beide lagen zwischen  $-45^\circ$  und  $-150^\circ$ . Das Maximum im Vorderhorn des zweiten Probanden lag zwischen  $-60^\circ$  und  $-130^\circ$ . Die Maxima des Pfannendaches und des Hinterhorns schlossen sich an, nur die Stärke der Mineralisierung bestimmte die Ausdehnung und damit die Grenzen der Maxima.

Ein Hüftgelenk belegte mit seinen Maxima vier, das andere drei äußere Kreisinge des Rasters (s. Abb. 32).

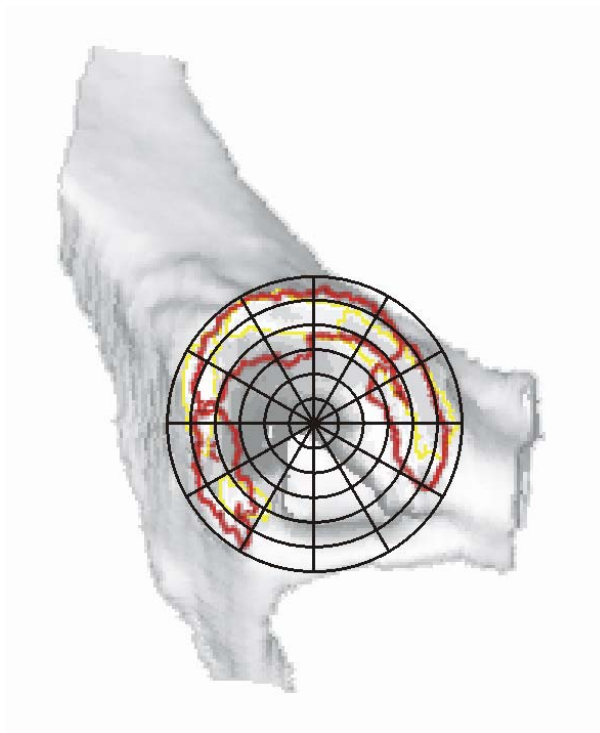


Abb. 32 Summationsbild mit Raster E IV

## 2.3 Ergebnisse der quantitativen CT-OAM

### 2.3.1 Flächen der Acetabula

Die Gesamtflächen der Acetabula unterschieden sich in Abhängigkeit vom HD-Grad signifikant. Dieser Unterschied betraf aber nicht die Hüftgelenke aus der Gruppe A/B im Vergleich mit denen der Gruppe C/D, sondern nur die Acetabula der Gruppe E im Verhältnis zu den beiden anderen Gruppen. Es waren also die Gesamtflächen in der Gruppe E signifikant größer (s. Abb. 33).

Das Alter und das Gewicht hatten keinen Einfluss auf die Flächengröße, allerdings zeigte sich bei der statistischen Auswertung ein grenzbereichswertiger Einfluss des Geschlechts, dabei wiesen die männlichen Probanden eine größere Gesamtfläche am Acetabulum auf.

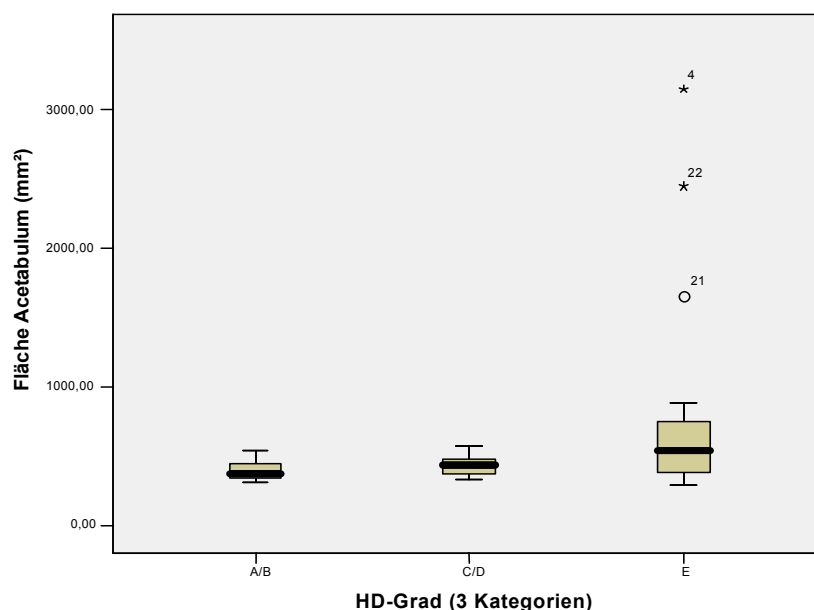


Abb. 33 Gesamtfläche des Acetabulum in Abhängigkeit vom HD-Grad

Im Folgenden sollte noch die Größe der Maxima in den einzelnen Teilen des Acetabulum verglichen werden.

Für diese Daten wurden keine Signifikanztests durchgeführt, da in den Gruppen A/B und C/D in allen Acetabula ein Maximum im Vorderhorn nachzuweisen war, während dieses in einigen Hüftgelenken der Gruppe E fehlte. Es handelte sich hierbei um so genannte informative Missings, d.h., die Daten fehlten nicht zufällig, sondern mit Struktur. So stellten die gesamten Daten keine Zufallsstichprobe mehr dar.

Dementsprechend war nur eine deskriptive Statistik erlaubt. Die Boxplots müssen allerdings sehr vorsichtig bewertet werden. Zum einen gingen keine völlig unabhängigen Beobachtungen ein, da zwei Hüftgelenke eines Hundes nicht ganz unabhängig voneinander sind. Zum anderen setzten sich einige Boxplots für die Gruppe E aus sehr wenigen Werten zusammen, die damit ein sehr großes Gewicht bekamen.

In der Abbildung 34 sind die Boxplots für die Fläche der Maxima im Vorderhorn dargestellt. Auffällig ist die geringere Fläche in der Gruppe E. Das wurde schon

bei der deskriptiven Auswertung der Densitogramme deutlich. Einige Hüftgelenke zeigten kein Maximum im Vorderhorn, einige eines, das vergleichbar war mit denen aus den beiden anderen Gruppen. Einige wiesen aber auch ein Maximum auf, das deutlich kleiner in seiner Ausdehnung, faktisch eher ein „Nebenmaximum“ war. Deshalb liegt der Median für die Gruppen A/B und C/D etwa auf gleicher Höhe, während er für die Gruppe E erheblich niedriger verläuft. Die Fläche des Maximums im Vorderhorn in der Gruppe E war also im Mittel deutlich kleiner (s. Abb. 34).

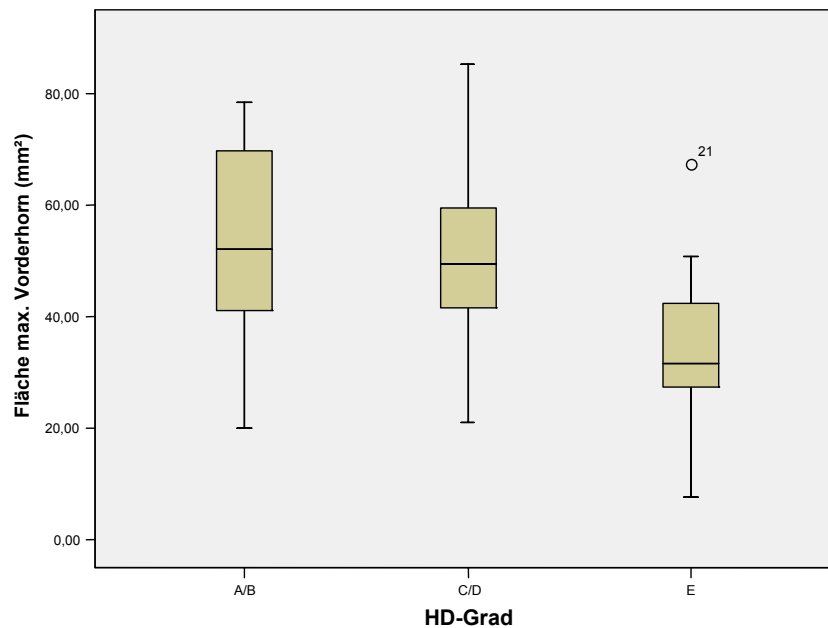


Abb.34 Fläche des Maximums im Vorderhorn in Abhängigkeit vom HD-Grad

Die Fläche des Maximums im Hinterhorn, dargestellt in Abbildung 35, zeigt ähnliche Boxplots für die beiden ersten Gruppen. Der Median in der Gruppe E liegt etwa im gleichen Bereich, jedoch ist die Streuung hier erheblich größer (s. Abb. 35).

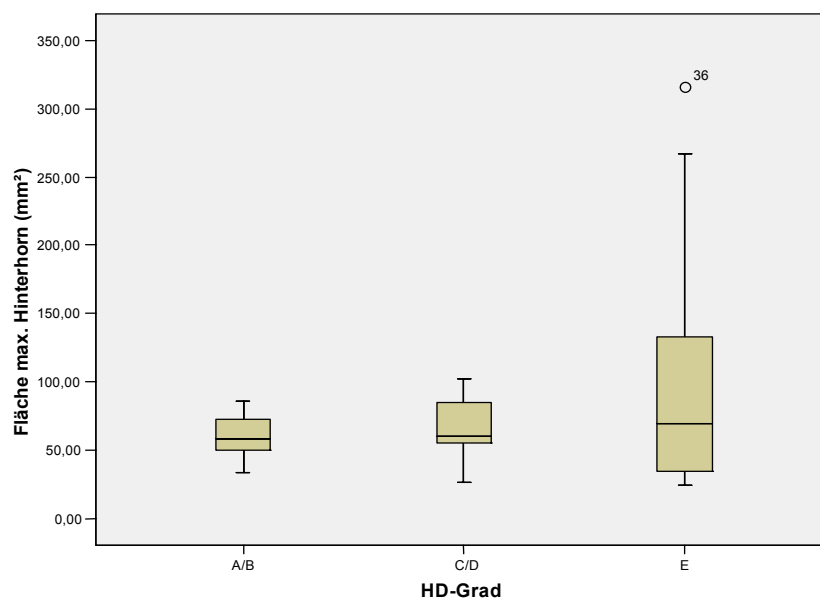


Abb. 35 Fläche des Maximums im Hinterhorn in Abhängigkeit vom HD-Grad



Abbildung 36 zeigt einen Vergleich der Maximaflächen des Pfannendaches. Da nur wenige Hüftgelenke aus allen drei Gruppen ein separates Maximum in diesem Gelenkteil haben, gibt es nur wenige Werte, für die folglich auch keine Signifikanzen berechnet werden konnten.

Die Boxplots verdeutlichen aber, dass die durchschnittliche Größe der Fläche recht ähnlich war.

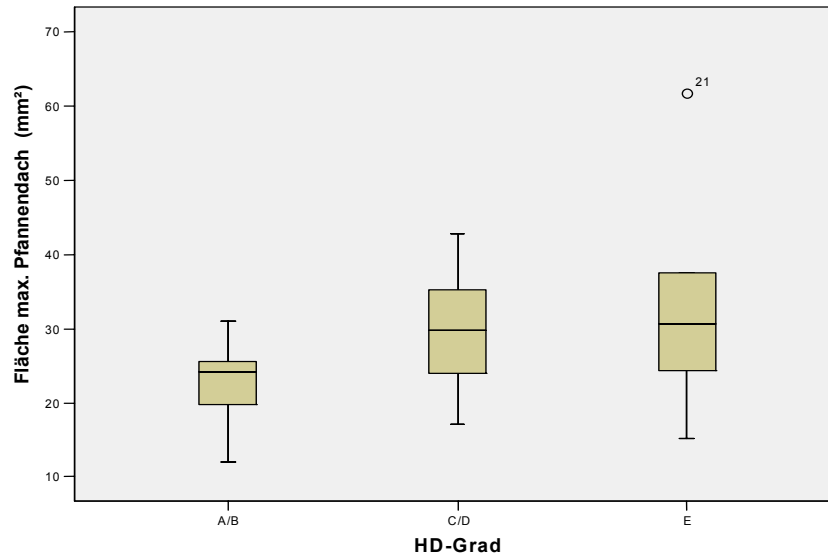


Abb. 36 Fläche des Maximums im Pfannendach in Abhängigkeit vom HD-Grad

### 2.3.2 Mineralisierung der Acetabula

Die Gesamtmineralisierung aller Acetabula wurde von keiner Einflussgröße signifikant verändert. Auffällig ist, dass der Median der Gruppe A/B und der der Gruppe E auf etwa einer Höhe liegen. In der Gruppe C/D waren die mittleren Mineralisierungswerte durchschnittlich höher (s. Abb. 37).

Die Mittelwerte: 953,93 mg Ca/ml (Gruppe A/B), 1002,53 mg Ca/ml (Gruppe C/D) und 937,65 mg Ca/ml (Gruppe E).

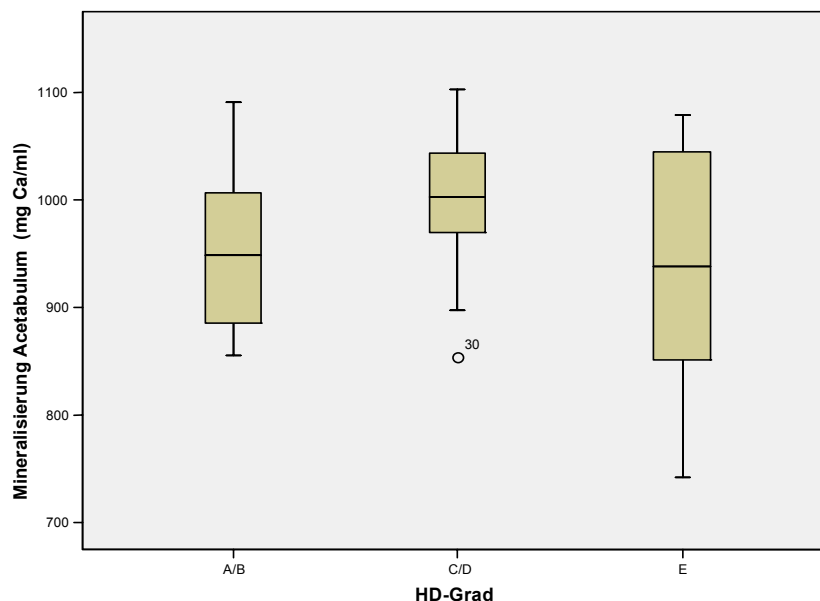


Abb. 37 Gesamtmineralisierung des Acetabulum in Abhängigkeit vom HD-Grad

Auch in Bezug auf die Mineralisierung wurden die einzelnen Anteile des Acetabulum vergleichend untersucht. Dabei konnten wie beim Flächenvergleich keine Signifikanzen berechnet werden.

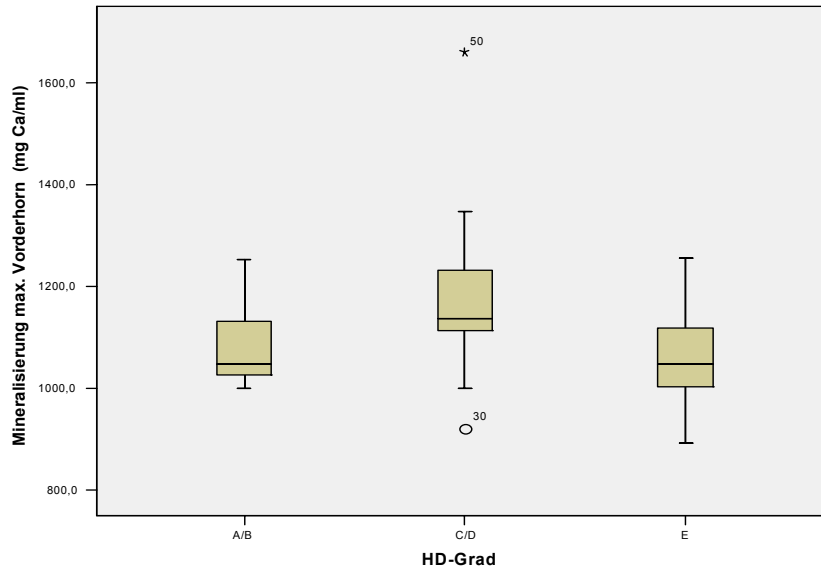


Abb. 38 Mineralisierung des Maximums im Vorderhorn in Abhängigkeit vom HD-Grad

Sowohl für die Maxima im Vorderhorn als auch für die des Hinterhorns deutet sich eine ähnliche Verteilung wie für die Gesamtmineralisierung an (s. Abb. 38 und 39).

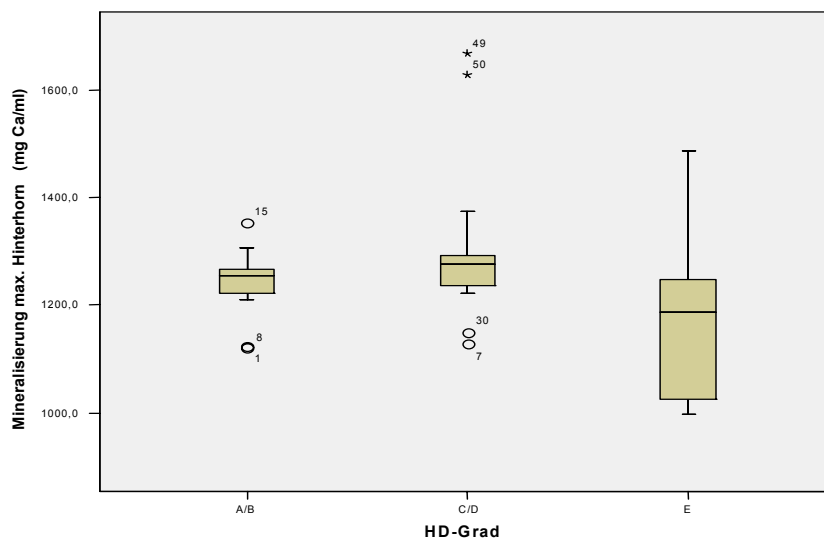


Abb. 39 Mineralisierung des Maximums im Hinterhorn in Abhängigkeit vom HD-Grad

Zusätzlich wurden die Mineralisierungen im Vorder- und Hinterhorn im direkten Vergleich untersucht. Schon die Densitogramme deuteten die Richtung an. In vielen Acetabula lag eine Maximumdifferenz vor. In der Abbildung 40 ist die Differenz dargestellt. Sie ist sehr deutlich über Null, fast immer positiv, es gibt einige erhebliche Ausreißer. Das bedeutet, dass das Hinterhorn bis auf wenige Ausnahmen sehr viel stärker mineralisiert war, im Durchschnitt um 100 – 200 mg Ca/ml (s. Abb. 40).

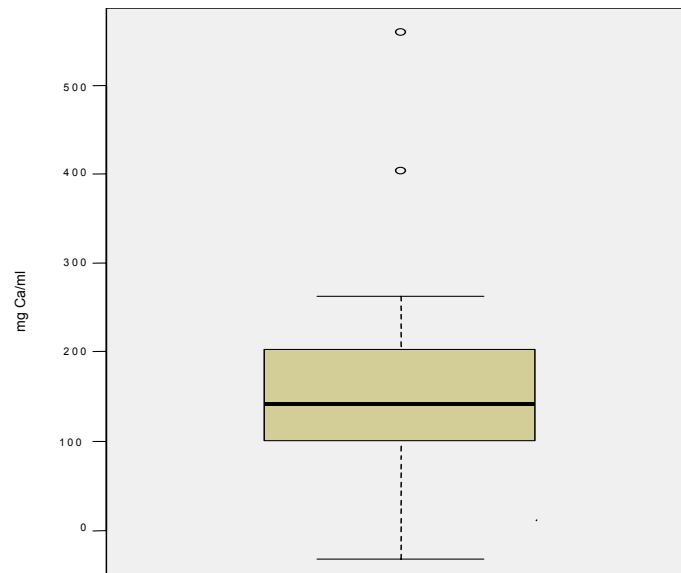


Abb. 40

*Differenz zwischen der Mineralisierung im Hinterhorn und der im Vorderhorn*

In allen drei Gruppen gab es wenige Probanden mit einem separaten Maximum im Pfannendach. Deshalb muss die folgende Abbildung sehr vorsichtig bewertet werden. Demnach waren die Maxima der Gruppen C/D bzw. E sehr ähnlich in der mittleren Mineralisierung, in der Gruppe A/B war die subchondrale Knochendichte in diesen Maxima geringer (s. Abb. 41).

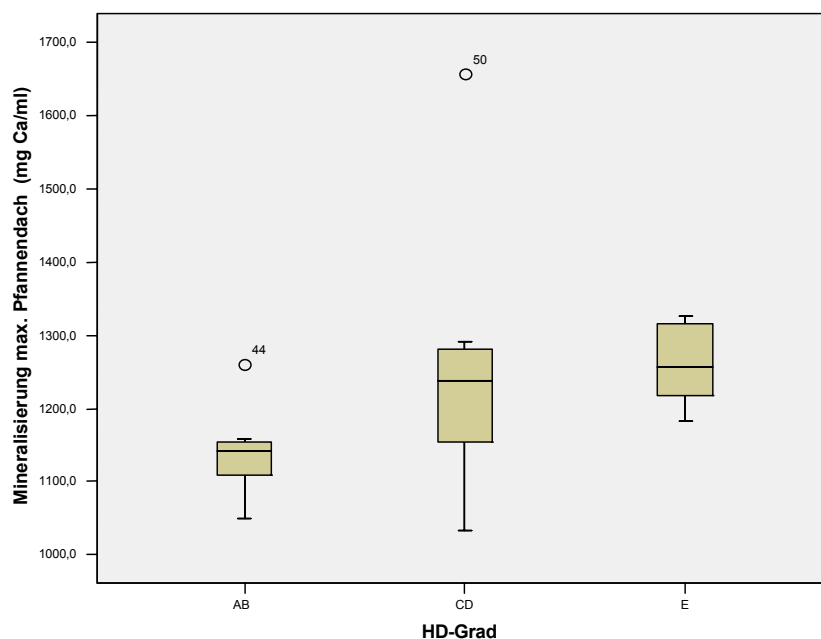


Abb. 41 *Mineralisierung des Maximums im Pfannendach in Abhängigkeit vom HD-Grad*

### 3 ERGEBNISSE AM CAPUT OSSIS FEMORIS

#### 3.1 Densitogramme

##### 3.1.1 Capita ossium femorum der Gruppe A/B

Die Densitogramme am Femurkopf der gesunden Hüften konnten in drei Untergruppen eingeteilt werden:

1. Sechs der 15 gesunden Femurköpfe (40 %) hatten jeweils nur ein Maximum, das jedoch in der Größe, Gestalt und Lokalisation variierte (s. Abb. 42 und 43). Die größeren oder stärker mineralisierten Anteile lagen dabei meist im kaudalen Bereich. Bei allen Capita ossium femorum befand sich die Fovea capitis innerhalb des Maximums.

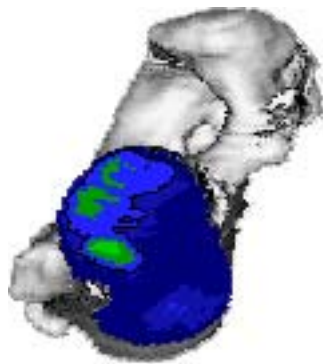


Abb. 42 Patient 10  
Caput ossis femoris rechts gesp.

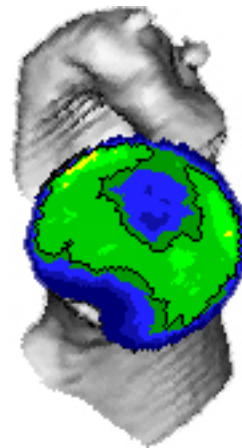


Abb. 43 Patient 26  
Caput ossis femoris rechts gesp.

2. Weitere sechs gesunde Hüftgelenke zeigten zwei Maxima, jeweils eines mehr im kranialen und eines mehr im kaudalen Bereich des Caput ossis femoris. Das kaudal gelegene Maximum war bei vier von diesen sechs das größere, in drei von sechs Fällen auch das stärker mineralisierte. Bei fünf dieser Capita ossium femorum war die Fovea capitis in das weiter kaudal gelegene Maximum mit einbezogen (Abb. 44).

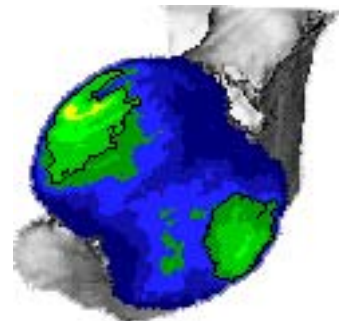


Abb. 44 Patient 04  
Caput ossis femoris links

3. In diese Gruppe fielen drei Capita ossium femorum (20 %), die ein zusätzliches, drittes Maximum besaßen. Es war zwischen dem kaudalen und dem kranialen gelegen. Bei allen drei Hüftgelenken war das kaudale Maximum das stärker mineralisierte, nicht aber das größere Maximum. Die Fovea capitis lag jeweils im mittleren Maximum (Abb. 45).

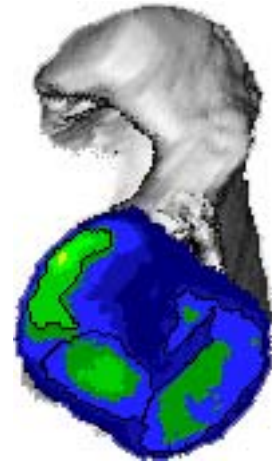


Abb. 45 Patient 21  
Caput ossis femoris links

Die Dichtewerte nahmen an allen Capita ossium femorum in der Gruppe A/B konzentrisch von den Maxima zum Rand hin ab.

Die jüngeren Hunde in der Gruppe der gesunden Hüftgelenke zeigten ein Muster mit zwei oder drei Maxima (Durchschnittsalter 2 Jahre), die älteren eher nur ein Maximum (Durchschnittsalter 3,83 Jahre).

### 3.1.2 Capita ossium femorum der Gruppe C/D

Bei den Hüften mit leichter und mittlerer Hüftgelenksdysplasie ergab sich für die Densitogramme am Femurkopf ein zweigeteiltes Bild. Kein Caput ossis femoris wies drei Maxima auf.

1. Bei 14 Femurköpfen (73,7 %) konnte nur ein Maximum dargestellt werden. Es variierte wieder stark in Gestalt und Ausdehnung. Auffällig war jedoch, dass nicht mehr so häufig der größere oder stärker mineralisierte Teil des Maximums im kaudalen Bereich des Femurkopfes zu finden war. Dieser Anteil war jetzt deutlich in Richtung Mitte verschoben, in den medialen Bereich (Abb. 46).

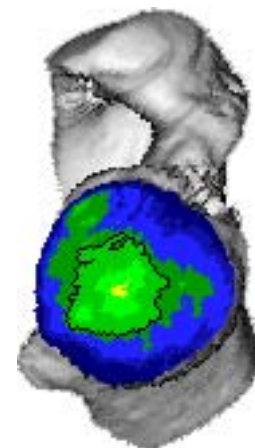


Abb. 46 Patient 09  
Caput ossis femoris links

2. Fünf Capita ossium femorum (26,3 %) zeigten zwei Maxima, wieder je eines mehr kaudal am Femurkopf, das andere mehr kranial. Bei allen fünf Oberschenkelköpfen war das kaudale Maximum das größere, aber nur bei zwei Femurköpfen war das kaudale auch das stärker mineralisierte Maximum. In vier Fällen lag die Fovea capitis im kaudalen Maximum, einmal im kranialen (s. Abb. 47).

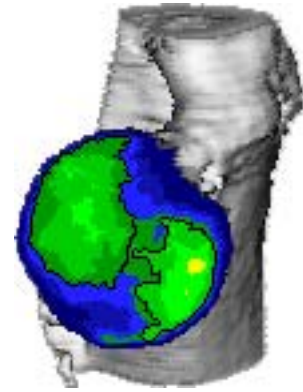


Abb. 47 Patient 09  
Caput ossis femoris links

Auch hier nahm bei allen Capita ossium femorum die Mineralisierung von den Maxima ausgehend zum Rand hin ab.

Eine altersabhängige Verteilung war in dieser Gruppe nicht so offensichtlich. Das Durchschnittsalter der Probanden mit zwei Maxima am Femurkopf betrug 3 Jahre, während die Hunde mit nur einem Maximum durchschnittlich ein Alter von 4,14 Jahren hatten.

### 3.1.3 Capita ossium femorum der Gruppe E

In dieser Gruppe fand sich kein Femurkopf mit zwei Maxima im kranialen und kaudalen Bereich.

1. Bei 17 von 20 Probanden (85 %) wurde nur ein Maximum gefunden, das in Form, Größe und Lokalisation sehr variierte. Die stärker mineralisierten Teile lagen im medialen Teil des Caput ossis femoris (s. Abb. 48).

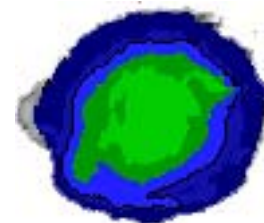


Abb. 48 Patient 17  
Caput ossis femoris links

2. Ein völlig anderes Bild zeigte sich bei drei Femurköpfen: Hier fanden sich zwei Maxima, wovon sich das größere im medialen Teil des Caput ossis femoris befand. Es war in zwei Fällen auch das stärker mineralisierte. Das zweite Maximum lag im dorsalen Femurkopfbereich (s. Abb. 49).

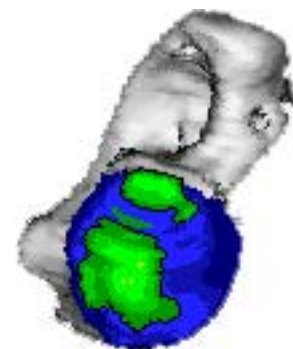


Abb. 49 Patient 08

Caput ossis femoris links

Die konzentrische Abnahme der Mineralisierungsdichte von den Maxima zum Rand hin zeigte sich in dieser Gruppe nicht so auffällig. An elf von 20 Femurköpfen ließen sich deutliche Unregelmäßigkeiten feststellen, ein Caput ossis femoris zeigte eine eher diffuse Verteilung der Mineralisierungsdichte.

### 3.1.4 Intraindividuellem Vergleich

Auch am Caput ossis femoris konnten hohe Übereinstimmungen festgestellt werden, wenn beide Hüftgelenke eines Hundes einer Gruppe zugeteilt waren. Das zeigte sich in allen drei Gruppen. Teilweise waren die Maxima fast deckungsgleich in Größe, Lage, Gestalt und Mineralisierung.

Die Abbildungen 50 und 51 zeigen einen Hund der Gruppe C/D.

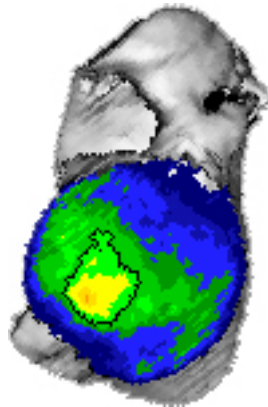


Abb. 50 Caput ossis femoris links

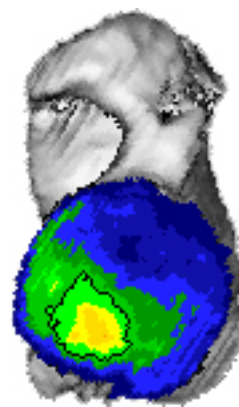


Abb. 51 Caput ossis femoris rechts gesp.

Patient 20

Im anderen Fall, also wenn beide Hüftgelenke eines Hundes nicht in eine Gruppe einzuordnen waren, zeigte sich bei den Capita ossium femorum kein einheitliches Bild. Von zehn Hunden, für die dies zutrifft, bildeten sechs Hunde die gleiche Anzahl Maxima an beiden Femurköpfen aus, bei vier von diesen war auch die Mineralisierung beider Capita ossium femorum von gleicher Intensität. Vergleich man die Mineralisierungen direkt, zeigte sich folgendes Ergebnis: Bei drei Hunden war das Caput ossis femoris der besseren Hüfte stärker mineralisiert, bei drei weiteren Hunden aber geringer. Für vier Hunde wurden Werte in ähnlicher Höhe errechnet.

### 3.1.5 Capita ossium femorum der juvenilen Hunde

Die Capita ossium femorum des jungen gesunden Hundes zeigten jeweils ein Maximum, das die Fovea capitis umschloss und von dort in der Äquatorialebene nach kaudal zog. Der stärker mineralisierte Teil lag dabei im kaudalen Bereich. Die Gesamtmineralisierung war etwa 360 mg Ca/ml geringer als die mittlere subchondrale Knochendichte am Caput ossis femoris der gesunden erwachsenen Hunde.

Beim erkrankten Hund stellte sich ein mediales, die Fovea capitis umgreifendes Maximum dar, das am linken Caput ossis femoris einen geringer mineralisierten Ausläufer in kaudaler Richtung aufwies.

### 3.2 Lokalisation der Maxima mit Hilfe des Rasters

Auch bei den Capita ossium femorum wurde bei der Beschreibung der Lokalisation der Maxima mit Hilfe des Rasters die Einteilung in Untergruppen beibehalten.

#### 3.2.1 Capita ossium femorum der Gruppe A/B

In der Gruppe A/B wiesen sechs Femurköpfe ein Maximum auf, das in allen Fällen auch die Fovea capitis mit einschloss. Der Bereich um den Bandansatz war bei drei Probanden zugleich der am stärksten mineralisierte Teil des Maximums, bei den drei anderen lag das Dichtemaximum eher kaudodorsal davon. Das Auflegen des Rasters in der Mitte der Fovea capitis erlaubte eine Beschreibung der Lage des Hauptanteiles des Maximums, von der Fovea capitis, also dem Mittelpunkt des Rasters, aus gesehen. Dieser Hauptteil lag bei zwei Capita ossium femorum im kaudodorsalen Bereich. Bei zwei Probanden zog das Maximum von der Fovea capitis aus nach dorsal und kranial, bei den restlichen zwei nach kaudodorsal und kranioventral (s. Abb. 52).

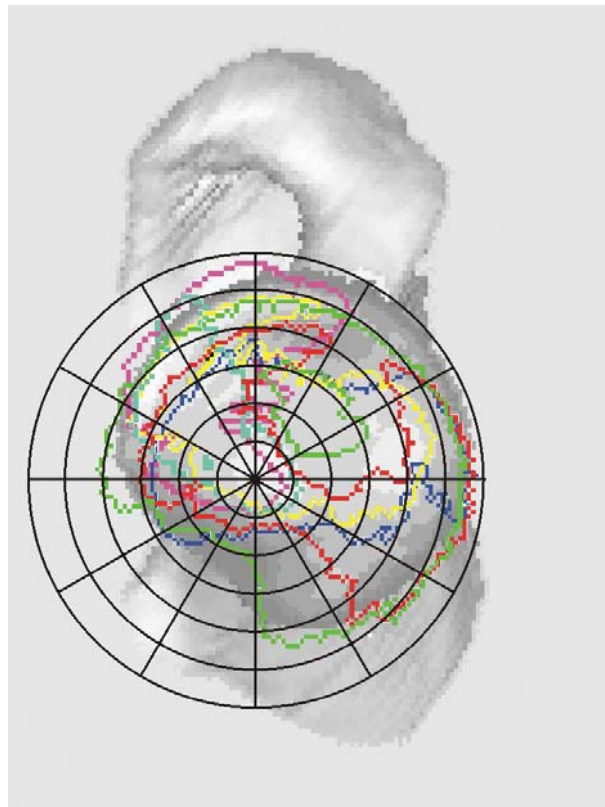
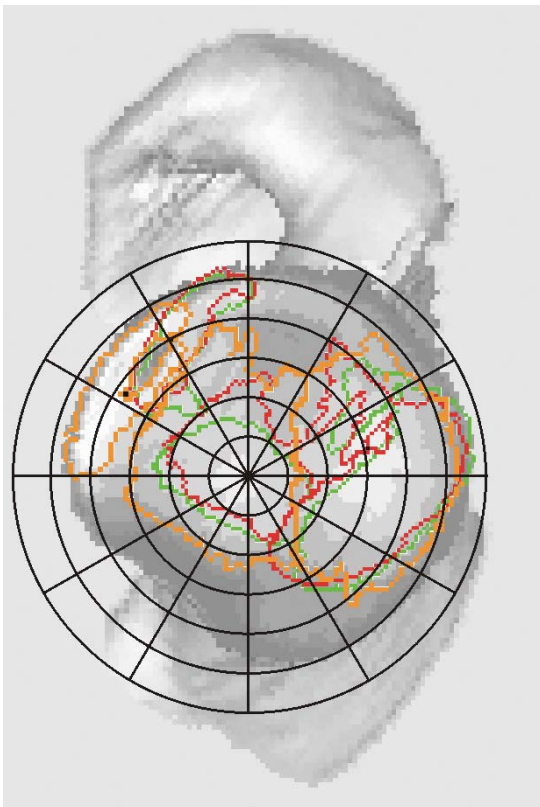



Abb. 52 Summationsbild mit Raster AB I



Ebenfalls sechs Capita ossium femorum dieser Gruppe zeigten zwei Maxima. Bei fünf von ihnen lag das kaudale Maximum über der Fovea capitis. Bei vier Femurköpfen war das kaudale auch das stärker mineralisierte Maximum. Der Hauptteil der Maxima, ausgehend vom Mittelpunkt des Rasters, lag bei allen Köpfen vorrangig kaudodorsal für das kaudale bzw. kranioventral und kranial für das kraniale Maximum (s. Abb. 53).

Abb. 53  
Summationsbild mit Raster AB II



Bei den drei Capita ossium femorum mit drei Maxima lag jeweils das mittlere Maximum über der Fovea capitis. Das kaudale Maximum war immer das stärker mineralisierte. Die Maxima zogen relativ breit vom kaudodorsalen bis in den kranialen Bereich der Gelenkfläche (s. Abb. 54).

Abb. 54  
Summationsbild mit Raster AB III

### 3.2.2 Capita ossium femorum der Gruppe C/D

Bei allen 14 Capita ossium femorum, die in dieser Gruppe nur ein Maximum aufwiesen, lag das Maximum über der Fovea capitis. In 9 Fällen war dieser Bereich auch der am stärksten mineralisierte Teil innerhalb des Maximums. Vier andere waren mehr dorsal, eines mehr dorsal und kranial davon am stärksten mineralisiert.

Die Hauptteile des Maximums lagen eher dorsal des Ansatzes des Lig. capitis ossis femoris, wobei diese bei fünf Köpfen in die kraniodorsale, bei zwei mehr in die kaudodorsale Richtung zogen. Bei drei Femurköpfen dehnte sich das Maximum in dorsaler und kranioventraler Richtung aus. Vier Capita ossium femorum wiesen um die Fovea capitis den Hauptteil des Maximums auf (s. Abb. 55).

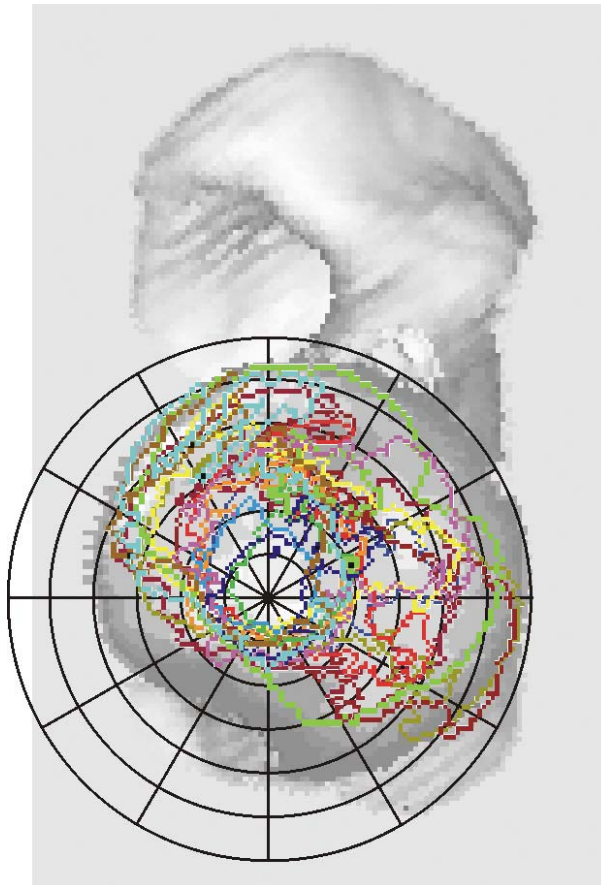


Abb. 55 Summationsbild mit Raster CD I

Fünf Femurköpfe in dieser Gruppe zeigten zwei Maxima. Bei vier Capita ossium femorum war der Bereich um die Fovea capitis am stärksten mineralisiert.

Einmal war das kaudale, zweimal das kraniale Maximum das mit der höheren Mineraleichte, bei zwei Femurköpfen lagen die Werte für die subchondrale Knochendichte beider Maxima im gleichen Bereich.

Das kraniale Maximum lag bei allen Probanden im kranialen und auch im kranioventralen Bereich. Das kaudale Maximum war bei drei Capita ossium femorum um die Fovea capitis gelagert, bei zwei Femurköpfen war der Hauptteil des Maximums nach dorsal und kaudodorsal verschoben (s. Abb. 56).

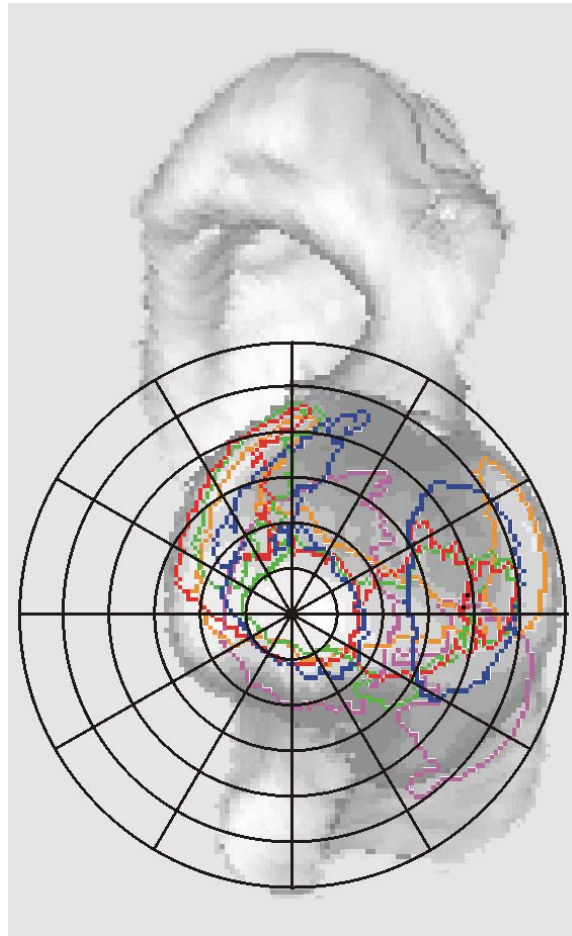


Abb. 56  
Summationsbild mit Raster CD II

### 3.2.3 Capita ossium femorum der Gruppe E

In der Gruppe E zeigten 17 Capita ossium femorum nur ein Maximum. Dieses Maximum schloss bei allen den Bereich der Fovea capitis ein. Dieser Bereich war bei zehn Femurköpfen zugleich der am stärksten mineralisierte. Bei einem Probanden lag das Dichtemaximum mehr in Richtung kranial verschoben, von der Fovea capitis aus gesehen, bei sechs anderen mehr in Richtung dorsal.

Das Maximum lag zwar in allen Fällen um die Fovea capitis, es konnte aber anhand des Rasters beurteilt werden, in welchem Teil der Gelenkfläche, ausgehend vom Mittelpunkt des Rasters, der Hauptanteil des Maximums lag. Bei fünf Capita ossium femorum lag der Hauptanteil etwas dorsal, bei sechs eher kraniodorsal. Bei den restlichen sechs Femurköpfen befand sich die Fovea capitis in der Mitte des Maximums (s. Abb. 57).

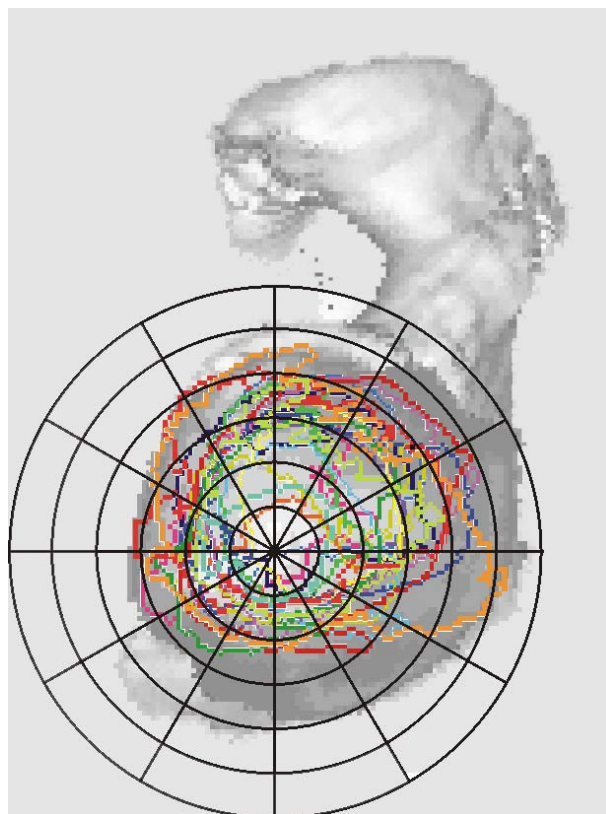


Abb. 57 Summationsbild mit Raster E I

Bei drei Femurköpfen dieser Gruppe ergab sich ein Bild mit zwei Maxima, die aber fast in einer vertikalen Lage zueinander gefunden wurden. Über der Fovea capitis stellte sich bei allen drei Probanden ein Maximum dar (s. Abb. 58).

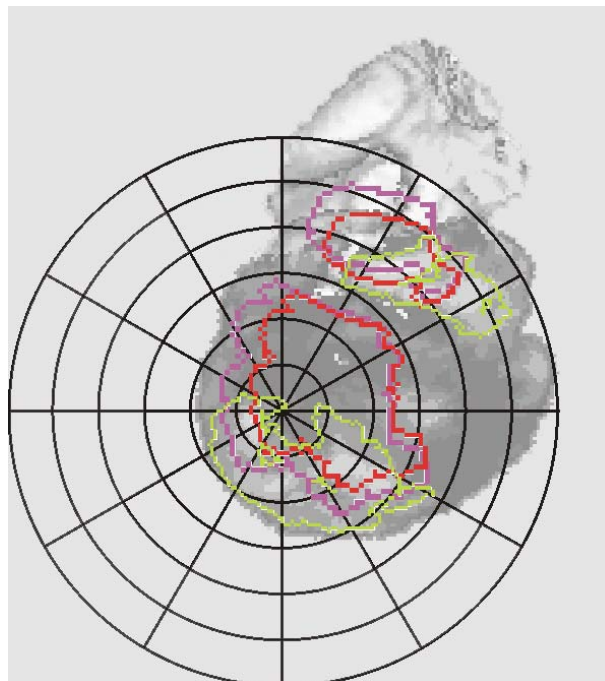


Abb. 58  
Summationsbild mit Raster E II

### 3.3 Ergebnisse der quantitativen CT-OAM

#### 3.3.1 Fläche der Capita ossium femorum

Die Gesamtfläche der Capita ossium femorum war signifikant vom HD-Grad abhängig. Jedoch zeigten sich signifikante Unterschiede nur beim Vergleich der Gruppe E mit den beiden anderen Gruppen. Zwischen den Gruppen A/B und C/D waren die Unterschiede nicht signifikant (s. Abb. 59).

Zusätzlich wurde ein grenzbereichswertiger Einfluss des Geschlechts ermittelt ( $p= 0,061$ ), die männlichen Hunde wiesen eine größere Fläche auf.

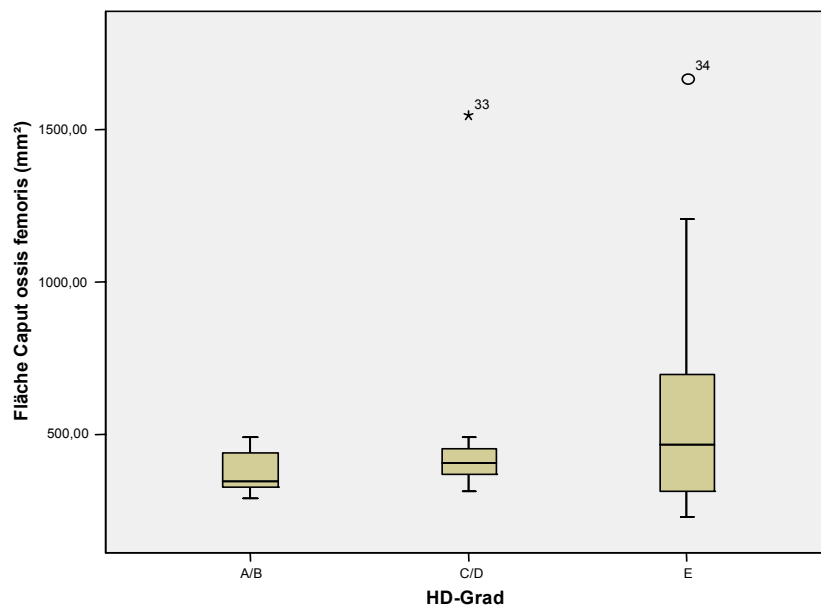


Abb. 59 Gesamtfläche des Caput ossis femoris in Abhängigkeit vom HD-Grad

Das kraniale Maximum wurde nicht in allen Capita ossium femorum vorgefunden, deshalb war hier die Berechnung von signifikanten Unterschieden nicht erlaubt. Im direkten Vergleich hatten die kranialen Maxima der Gruppe C/D eine durchschnittlich geringere Fläche als die kranialen Maxima der Gruppe A/B bei etwa gleich großer Streuung (s. Abb. 60).

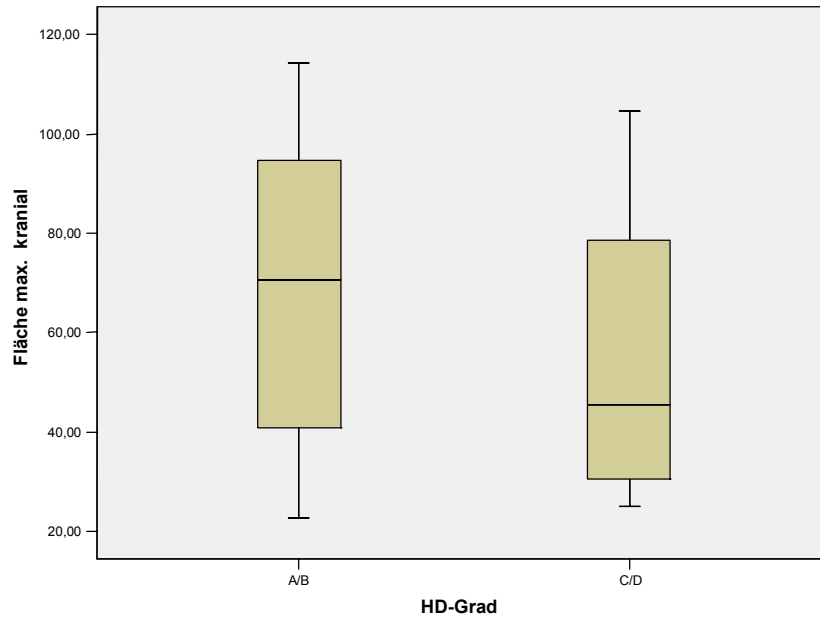


Abb. 60 Fläche des kranialen Maximums in Abhängigkeit vom HD-Grad

Bei der Untersuchung der Fläche der Maxima im kaudalen bzw. medialen Bereich konnten keine signifikanten Abhängigkeiten errechnet werden. Weder für den HD-Grad noch für Alter, Geschlecht oder Gewicht waren statistisch nachweisbare Unterschiede vorhanden.

Die Boxplots zeigen außerdem, dass die Mittelwerte und auch die Streuung in allen Gruppen sehr ähnlich waren (s. Abb. 61).

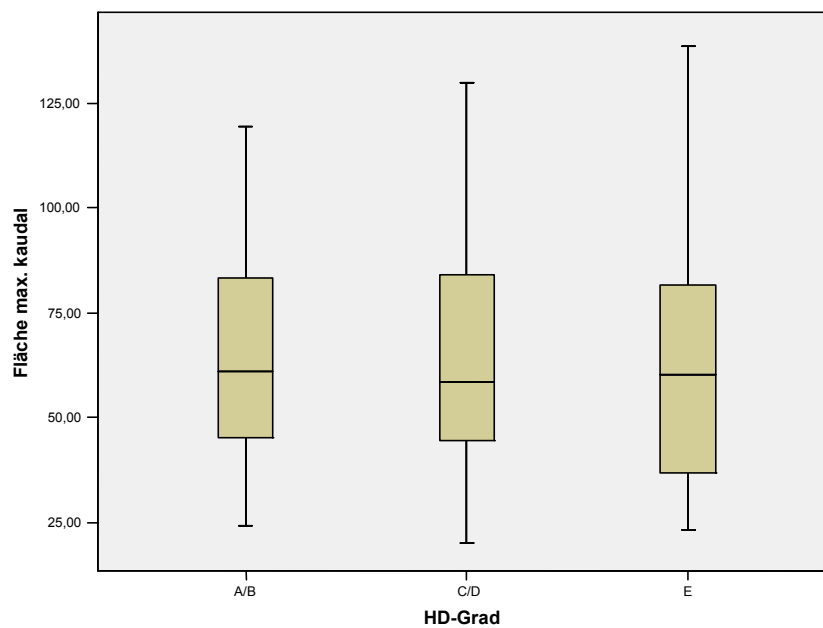


Abb. 61 Fläche des kaudalen Maximums in Abhängigkeit vom HD-Grad

### 3.3.2 Mineralisierung der Capita ossium femorum

Die Gesamtmineralisierung der Capita ossium femorum unterschied sich signifikant in Abhängigkeit vom HD-Grad. Interessant war hier die genaue Aufsplittung des Vergleichs. So zeigte sich zwischen der Gruppe A/B und den Gruppen C/D bzw. der Gruppe E kein signifikanter Unterschied. Lediglich zwischen der Gruppe C/D und der Gruppe E konnte ein solcher berechnet werden.

Auffällig war die höhere mittlere subchondrale Knochendichte in der Gruppe C/D im Vergleich zu den beiden anderen Gruppen (s. Abb. 62).

Die Mittelwerte waren 824,13 mg Ca/ml in Gruppe A/B, in der Gruppe C/D waren es 843,32 mg Ca/ml, in der Gruppe E dann 783,45 mg Ca/ml.

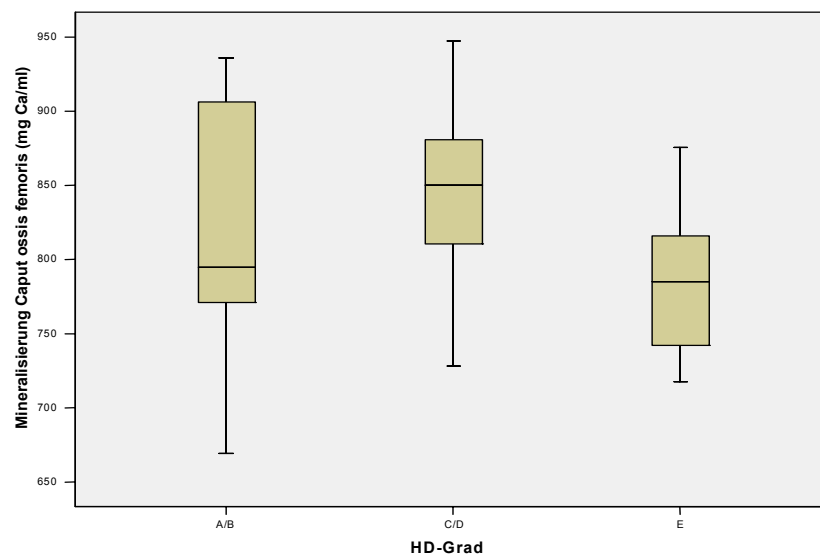


Abb. 62 Gesamtmineralisierung des Caput ossis femoris in Abhängigkeit vom HD-Grad

Die folgende Abbildung zeigt die Mineralisierung des kranialen Maximums. Da nicht alle Capita ossium femorum ein solches aufwiesen, konnten auch hier keine Signifikanzen berechnet werden. Es wären wahrscheinlich auch keine zu erwarten gewesen, da die Boxplots der Gruppen A/B und C/D sehr ähnlich sind. In der Gruppe A/B ist die Streuung höher. In der Gruppe E gab es kein Caput ossis femoris mit einem kranialen Maximum (s. Abb. 63).

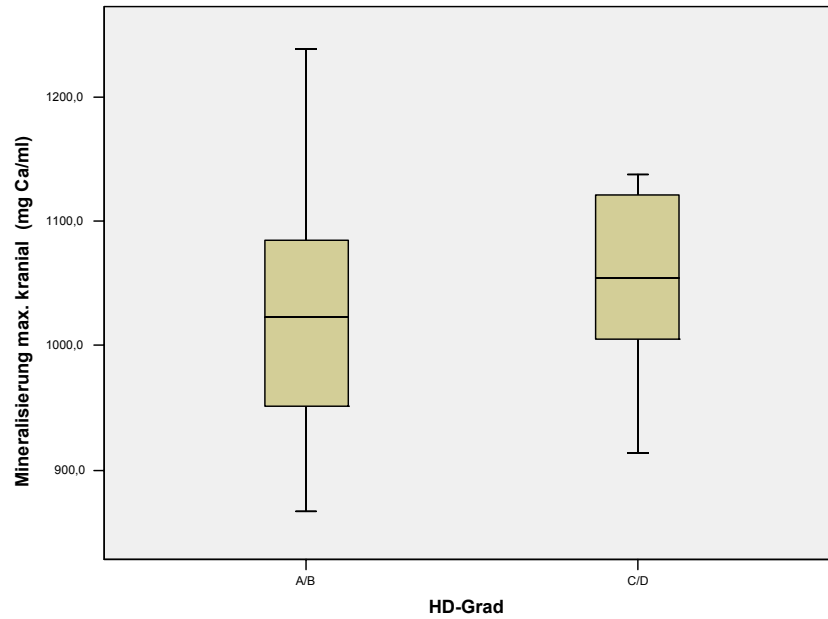


Abb. 63 Mineralisierung des kranialen Maximums in Abhängigkeit vom HD-Grad

Die Mineralisierung der kaudalen bzw. medialen Maxima der Capita ossium femorum wurde weder vom HD-Grad noch vom Alter, Geschlecht oder Gewicht statistisch nachweisbar beeinflusst. Zwischen den Gruppen zeigten sich keine signifikanten Unterschiede (s. Abb. 64).

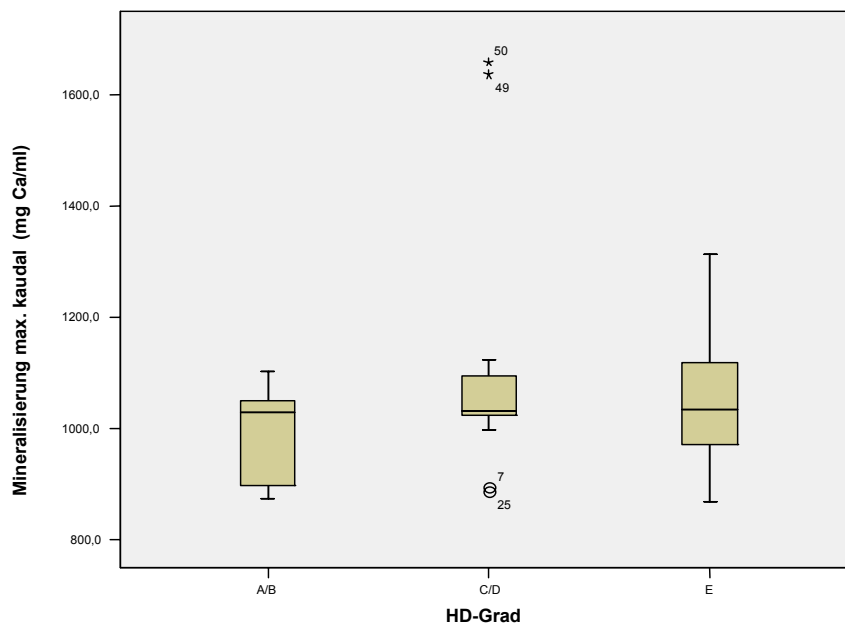


Abb. 64 Mineralisierung des kaudalen Maximums in Abhängigkeit vom HD-Grad



### 3.3.3 Vergleich Acetabulum und Caput ossis femoris

Für den Vergleich der Mineralisierung von Acetabulum und Caput ossis femoris wurden wieder die Differenzen untersucht.

In der Abbildung 65 ist zu sehen, dass die Box weit über dem Nullwert liegt und die Differenzen fast alle positiv sind (s. Abb. 65).

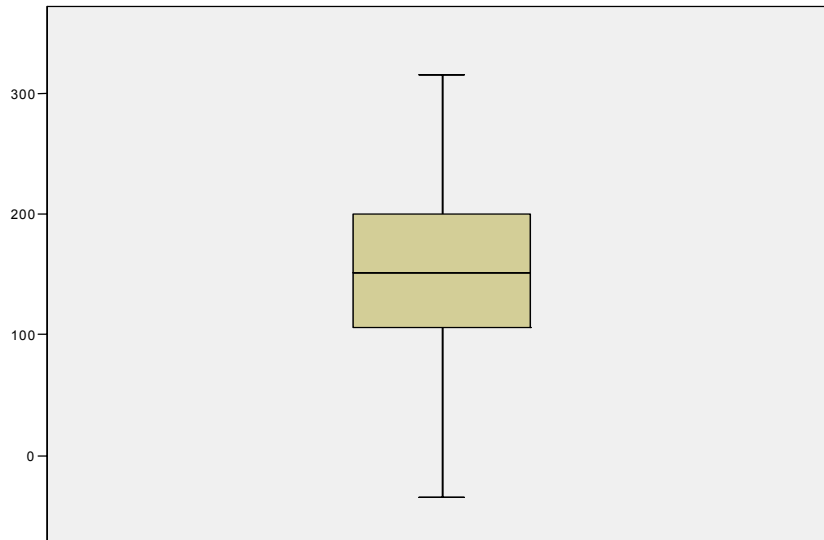


Abb. 65 Differenz zwischen der Mineralisierung des Acetabulum und der Mineralisierung des Caput ossis femoris

Es wurde ein gemischtes Modell gerechnet, welches eine hohe Signifikanz ergab; d.h., die Mineralisierung der Acetabula war in allen Gruppen signifikant höher als die der Capita ossium femorum (s. Abb. 66).

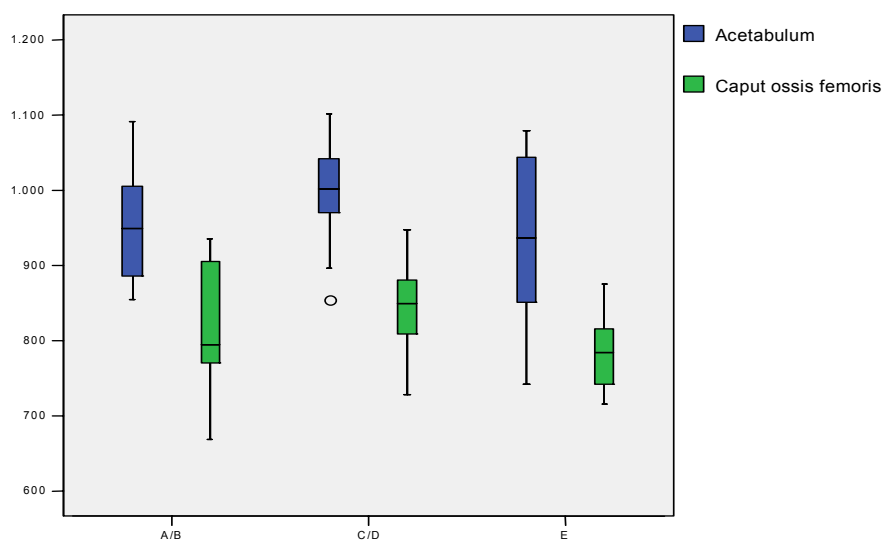


Abb. 66 Gesamtmineralisierung des Acetabulum im Vergleich zum Caput ossis femoris in den HD-Gruppen

## V. DISKUSSION

### 1 DISKUSSION DES PATIENTENGUTES

In diese Studie wurden 29 Hunde aufgenommen, die in den Jahren 1999 bis 2002 in der Chirurgischen Tierklinik vorgestellt wurden.

Die Hunde gehörten zu 17 verschiedenen mittel- bis großwüchsigen Rassen, wobei die Rasseverteilung sehr inhomogen war. Deshalb war auch das Gewicht der Probanden sehr unterschiedlich, es variierte von 22 – 44 kg.

Das Durchschnittsgewicht der Hunde in den Gruppen lag zwischen 30,47 kg und 34,16 kg, jedoch ist für die Inzidenz der HD nicht allein die Größe oder das Gewicht der Hunde entscheidend, obwohl für Hunde großer und Riesenrassen das Risiko 20- bis 50 mal höher liegt als für Hunde, die zu kleinen oder mittelgroßen Rassen gehören (PRIESTER et al. 1972). Entscheidender ist der Typ. Hunde großer und schwerer Rassen haben eine hohe Inzidenz, eine höhere als Hunde von vergleichbarer Größe, aber leichterem Bau. Bei den meisten proportional kleineren Rassen hat das Hüftgelenk eine ideale Gestalt mit einem tiefen Acetabulum und einem gut passenden Femurkopf mit einer kugeligen Gelenkfläche (HENRICSON et al. 1966).

RISER hatte bereits 1975 Größe, Körpertyp und Wachstumsmuster verschiedener Hunderassen untersucht, um aus diesen Parametern das Risiko, an HD zu erkranken, abzuschätzen. Das höchste Risiko fand sich bei Hunden von Riesenrassen, deren Gewicht zwei- bis dreimal so hoch war wie das Gewicht des „Urhundes“. Diese Hunde hatten grobe, große Knochen, der Kopf und auch die Gliedmaßen waren überdimensioniert. Die Muskulatur wies Defizite in der Quantität und im Tonus auf, die Gelenke waren instabil, Sehnen und Bänder weich. Außerdem zeigten diese Hunde schon früh ein rasantes Wachstum und bildeten tendenziell große, massige Körper aus.

Da die Probanden der vorliegenden Studie zufällig ausgewählt wurden und die Anzahl zudem klein war, ist eine Aussage über die Inzidenz der HD bei den einzelnen Rassen nicht möglich.

Auf Grund der geringen Fallzahl kann auch keine Aussage über die Geschlechterverteilung erfolgen. PRIESTER et al. (1972) fanden bei 1193 Hunden mit HD keine Abhängigkeit vom Geschlecht, weibliche und männliche Individuen waren in gleicher Weise betroffen.

Von zwei jungen Hunden im Alter von 5 bzw. 8 Monaten wurden nur die Densitogramme beschrieben. In diesem Alter ist das Wachstum und die Entwicklung des Skelettsystems und damit dessen Mineralisierung noch nicht abgeschlossen, so dass deren Werte u.U. die Ergebnisse verfälscht hätten.

## 2 DISKUSSION DER METHODE

Die Computertomographie ist Basis für eine Erstellung von Dichtemustern der subchondralen Knochendichte mittels der CT-OAM. Deshalb können folgende Fehler, die in der Durchführung der CT ihren Ursprung haben, auftreten:

- a) Einstellungsfehler: Die Kalibrierung des Computertomographen erfolgte gegen Luft.
- b) Strahlungsaufhärtung (beam hardening): Diese physikalische Ursache für die Entstehung von Artefakten kann bei den Geräten neuerer Generation durch die Vorfilterung der Röntgenstrahlung und durch eine rechnerische Korrektur der Messwerte fast vollständig vernachlässigt werden.
- c) Partial-Volumen-Effekt: Dabei werden innerhalb eines Voxels verschieden dichte Strukturen als ein gemittelter Absorptionswert gemessen und darum nicht ganz korrekt dargestellt. So entstehen vor allem bei der Aufnahme und Beurteilung von sehr kleinen Strukturen, wie z.B. der Nebennierenrinde, Probleme. Um diesen Effekt zu vermeiden, sollte die Schichtdicke bei der Messung so gering wie möglich sein (WEGENER 1996). Die Aufnahmen in der vorliegenden Untersuchung wurden mit einer Schichtdicke von 1 bzw. 2 mm erstellt, womit dieser Fehler gering sein dürfte.

Die Erstellung der Densitogramme erfolgte an einer Workstation mit der Software *Analyze*. Die hohe Reproduzierbarkeit der Methode wurde bereits durch andere Untersucher belegt (STAMPFER 2001, MAYER 2005).

Da die Krümmung der Gelenkflächen nicht berücksichtigt werden konnte, erfolgte die Auswertung zweidimensional. Deshalb dürfen die Zahlenwerte nicht als Absolutwerte aufgefasst werden. Sie stellen die relativen Konzentrationsunterschiede der subchondralen Knochendichte innerhalb einer Gelenkfläche dar (MÜLLER-GERBL et al. 1990).

Der Vorteil der CT-OAM ist ihre Anwendbarkeit am lebenden Patienten. Zwar muss ein Tierpatient dafür in Vollnarkose verbracht werden, doch ermöglicht diese Methode eine wiederholte, nichtinvasive Untersuchung von Gelenken bei speziellen Fragestellungen. So kann beispielsweise der postoperative Verlauf einer Osteotomie beobachtet werden oder auch die Entwicklung bzw. das Fortschreiten von degenerativen Erkrankungen untersucht werden.

### 3 DISKUSSION DER ERGEBNISSE

#### 3.1 Acetabula und Capita ossium femorum der Gruppe A/B

##### 3.1.1 Mineralisierungsverteilung im subchondralen Knochen

Die Acetabula in der Gruppe A/B, also die der gesunden Hüftgelenke und von Gelenken der Übergangsform, zeigten zwei bzw. drei Maxima.

Alle Hüften wiesen ein Maximum im Vorderhorn auf. Auch im Hinterhorn fand sich bei allen ein Maximum. Dieses differierte allerdings, in dem bei sieben Acetabula das Maximum auch ins Dach zog. Nur zwei Hüftgelenke zeigten ein eigenständiges Maximum im Pfannendach. Keine Maximaanteile im Bereich des Daches fanden sich dagegen bei sechs Hüftgelenkspfannen.

Alle Maxima zogen sehr eng am Rand des Acetabulum entlang und waren schmal in ihrer Form. Das Maximum im Hinterhorn war etwas breiter als das im Vorderhorn und stets stärker mineralisiert.

LIESER (2003) beschrieb ein ähnliches Bild. Sie fand allerdings in allen ihren untersuchten Acetabula drei Maxima, eines im Hinterhorn, das sich bis in das Pfannendach ausdehnen konnte und je eines im Dach und im Vorderhorn. Das Verteilungsmuster der relativen Knochendichte blieb jeweils gleich.

MAIERL et al. (2000) konnten bei ihren Untersuchungen an 12 gesunden Hunden verschiedener Rassen ein Maximum im Pfannendach, das sich weit nach kaudal ausdehnte und ein Maximum in der Nähe des kranioventralen Randes der Facies lunata, also im Vorderhorn feststellen.

Sowohl die Inkongruenz eines Gelenkes als auch dessen Belastung spielen eine wichtige Rolle bei der mechanobiologischen Anpassung des subchondralen Knochens. Die entstandenen Dichtemuster sind von der geometrischen Konfiguration genauso bestimmt wie von der Stärke und der Richtung der Belastung (ECKSTEIN et al. 1997b).

Maxima, also die am stärksten mineralisierten Zonen, lagen in der Peripherie, am Rand der Facies lunata. Das war bei einem inkongruenten Gelenk wie dem Hüftgelenk auch zu erwarten.

LIESER (2003) untersuchte nicht nur die subchondrale Mineralisierung, sondern ermittelte darüber hinaus die Kontaktflächen und Druckmaxima. Dabei zeigte sich, dass die Kontaktflächen bzw. Druckmaxima im Vorder- und Hinterhorn deckungsgleich mit den Orten einer hohen Mineralisierung waren. An diesen Stellen führte also eine hohe Druckbelastung über einen längeren Zeitraum zur Ausbildung eines Maximums der subchondralen Knochendichte.

Das Maximum im Pfannendach war aber nicht durch eine Druckbelastung zu erklären. LIESER (2003) erklärte es durch einen Dehnungsreiz. Bei stärkerer Belastung tritt der Femurkopf tiefer in den konkaven Gelenkanteil ein. Da er etwas größer als die Gelenkpfanne ist, werden die Enden des Acetabulum aufgedehnt, wodurch eine Dehnungsspannung im Pfannendach entsteht.

Auf Zugspannungen im subchondralen Knochen hatten schon SIMKIN et al. (1980) hingewiesen. ECKSTEIN et al. (1997c) konnten am Modell eines inkongruenten Gelenkes mit tiefer Pfanne zeigen, dass Zugspannungen im subchondralen Knochen die Druckspannungen bei weitem übertreffen. Dem entsprechend postulierten ECKSTEIN et al. (1999), dass nicht nur der Druck, sondern auch eine Belastung durch Dehnung und Krümmung in inkongruenten

Gelenken die Anpassung des subchondralen Knochens und damit die Verteilung der subchondralen Dichte bestimmen. Durch ihre Untersuchungen am Hüftgelenk des Menschen hatten v. EISENHART-ROTHER et al. (1997) dies im Übrigen ebenfalls festgestellt.

Es gibt zahlreiche Untersuchungen zur Verteilung der subchondralen Mineralisierung am Hüftgelenk des Menschen. Für einzelne Personen wurden unterschiedliche Mineralisierungsmuster beschrieben.

So berichteten OBERLÄNDER (1973) und MÜLLER-GERBL et al. (1993a), dass bei einigen Hüftgelenken die Maximalwerte im ventralen und dorsalen Anteil der Facies lunata zu finden waren, in anderen Fällen jedoch im Pfannendach. Allerdings fanden MÜLLER-GERBL et al. (1993a) eine altersabhängige Verteilung der subchondralen Mineralisierung. Jüngere Probanden wiesen je ein Maximum im dorsalen und im ventralen Bereich des Acetabulum auf, während sich bei älteren ein Maximum im Pfannendach zeigte.

In seiner Studie konnte STAMPFER (2001) keinen Zusammenhang zwischen den Verteilungsmustern der subchondralen Mineralisierung des Acetabulum und einer bestimmten Altersgruppe herstellen.

LIESER (2003) betonte die uniformen Verteilungsmuster der relativen Knochendichte bei allen von ihr untersuchten Acetabula. Darin dehnten sich die Bereiche maximaler Dichte bei älteren Hunden aus und verlagerten sich in Richtung Pfannendach.

Die geringe Zahl der Probanden in der vorliegenden Studie erlaubt keine direkten Rückschlüsse, ob beim Hund eine altersabhängige Verteilung der Mineralisierungsmuster nachweisbar ist. Das Durchschnittsalter aller Probanden der Gruppe A/B lag bei 2,73 Jahren. Hunde mit Hüften ohne einen Maximumanteil im Pfannendach hatten ein durchschnittliches Alter von 1,67 Jahren, bei Hunden mit einem Maximum im Pfannendach lag das mittlere Alter bei 3,44 Jahren. Ob dieses Ergebnis einen Trend aufzeigt oder zufällig ist, kann auf Grund der niedrigen Probandenzahl nicht ermittelt werden.

Bei ihren Untersuchungen fand LIESER (2003) altersbedingte Unterschiede in der Mineralisierungsdichte. Die Differenz lag bis zu 400 HE bei den Maximalwerten. Diese Unterschiede konnten in der vorliegenden Studie nicht nachgewiesen werden. Es wurden die durchschnittlichen Werte der subchondralen Mineralisierung ermittelt. Bei der statistischen Auswertung wurden keine altersbedingten Unterschiede gefunden. Dies könnte aber ihre Ursache auch in der geringen Anzahl älterer Probanden haben.

Die CT-OAM hat gegenüber der Röntgenuntersuchung einige Vorteile. Bei ihr wird die Mineralisierung des subchondralen Knochens für die gesamte Gelenkfläche dargestellt. Man sieht also fast wie ein Anatom nur auf die Gelenkoberfläche, nicht auf andere, die Beurteilung störende Strukturen. Das betrifft vor allem den kaudalen Bereich des Acetabulum, der auf einer Röntgenaufnahme teilweise vom Os femoris überlagert wird (s. Abb. 67 und 68).

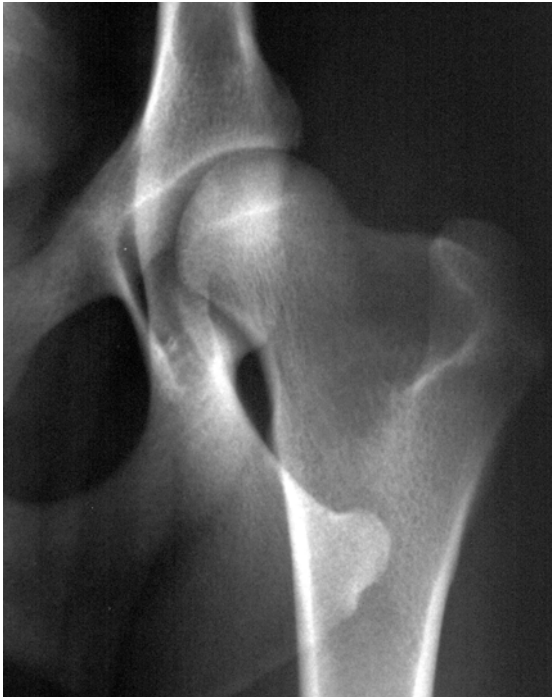

Abb. 67 Röntgenaufnahme

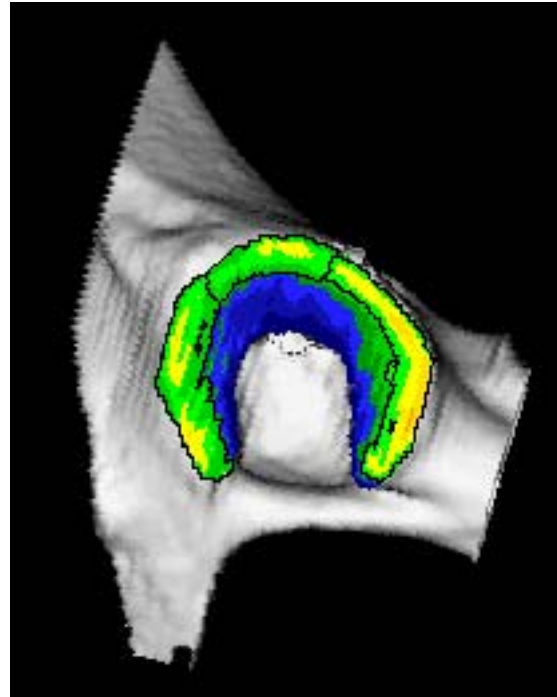


Abb. 68 Densitogramm des Acetabulums

linke Seite des Patienten 26

Die Capita ossium femorum der Gruppe A/B in dieser Studie zeigten ein bis drei Maxima. Der Bandansatz des Lig. capitis ossis femoris, die Fovea capitis, war stets in den Bereich eines Maximums einbezogen. Sechs Femurköpfe wiesen zwei Maxima auf, eines im kaudalen Bereich, das andere mehr im kranialen. Bei drei Köpfen war ein zusätzliches, drittes, Maximum zwischen diesen beiden zu beschreiben, das die Fovea capitis umschloss. Nur ein einziges Maximum, welches in Gestalt und Ausdehnung variierte, fand sich bei sechs Femurköpfen. Die Fovea capitis lag jedoch stets innerhalb des Maximums. Die Dichtewerte nahmen an allen Capita ossium femorum konzentrisch von den Maxima zum Rand hin ab.

Auch MAIERL et al. (2000) postulierten ein Maximum an der Insertionsstelle des Femurkopfbandes. Ferner beschrieben sie subchondrale Maxima im kranialen und kaudalen Anteil des Femurkopfes.

Dieses Verteilungsmuster stellte auch LIESER (2003) an den von ihr untersuchten Capita ossium femorum fest. Die Bandansatzstelle zeigte jeweils ein Maximum, weitere lagen an der Kranial- und Kaudalfläche. Letztere konnten ineinander übergehen. LIESER beschrieb ebenfalls die konzentrisch von den Maxima hin zu den Randbereichen abnehmende subchondrale Mineralisierung. In der Rasterauswertung der vorliegenden Studie war deutlich zu sehen, dass sich die Maxima in der Äquatorialebene in kaudaler und kranialer Richtung anordneten. Der dorsale Bereich des Caput ossis femoris war dagegen von geringerer subchondraler Dichte. Dieses Ergebnis steht in Übereinstimmung mit den Resultaten der Untersuchungen von MAIERL et al. (2000) und LIESER (2003).

Ganz anders zeigte sich die Situation im Hüftgelenk des Menschen. Hier stellte sich jeweils ein bizenrisches Verteilungsmuster mit überwiegend antero- und postero-superiorer Anordnung dar. Bei allen *Capita ossium femorum* war in einem bandförmigen Abschnitt, der sich von der *Fovea capitis* zum Rand der Gelenkfläche nach posterior-inferior verbreiterte, kein Dichtemaximum zu finden (STAMPFER 2001).

Im Vergleich zum *Caput ossis femoris* des Menschen zeigten die Hunde in der vorliegenden Studie ein ausgeprägtes Maximum im Bereich der *Fovea capitis*. Da die Funktion des *Lig. capitis ossis femoris* nicht vollständig geklärt ist, kann an dieser Stelle eine klare Aussage über die Entstehung des Maximums nicht erfolgen. Zum einen wäre eine stoßbrechende Funktion des Bandes möglich (KÖPPEL 1991). Dann wäre das Maximum auf Grund einer regelmäßigen Druckbeanspruchung entstanden. Es könnte sich aber auch nach Belastungen durch Zug herausgebildet haben. Denn HENSCHER (1983) postulierte eine bremsende und Haltefunktion bei extremen Bewegungen für das Femurkopfband.

Ob sich die Mineralisierungsmuster am *Caput ossis femoris* im Alter verändern, kann anhand der hier vorliegenden Studie nicht beantwortet werden. Das Durchschnittsalter in der Gruppe mit zwei bzw. drei Maxima betrug genau 2 Jahre. Hunde, die nur ein Maximum am *Caput ossis femoris* zeigten, waren im Mittel 3,83 Jahre alt. Um darüber genauere Aussagen machen zu können, wäre eine höhere Probandenzahl notwendig. Die Aufnahme von älteren Hunden mit gesunden Hüftgelenken als Vergleichskollektiv könnte ebenfalls zur Klärung dieser Frage beitragen.

Die konkave Gelenkfläche des *Acetabulum* war bei allen untersuchten Gelenken deutlich höher mineralisiert als das *Caput ossis femoris*. Die Differenzen lagen zwischen 100 und 200 mg Ca/ml, im Durchschnitt betrug der Unterschied 128 mg Ca/ml.

Von diesen Unterschieden zwischen den Gelenkteilen berichtete auch LIESER (2003).

Beim Vergleich der Dichtemuster der *Acetabula* mit denen der *Capita ossium femorum* konnte kein System oder eine Regelmäßigkeit gefunden werden. So stand z.B. einem *Acetabulum* mit Maxima im Vorder- und Hinterhorn nicht regelmäßig ein *Caput ossis femoris* mit einem kranialen und einem kaudalen Maximum gegenüber. Deshalb können aus dieser Studie keine direkten Rückschlüsse auf die Art und Weise der Korrespondenz zwischen *Acetabulum* und Femurkopf gezogen werden.

In den Untersuchungen von BULLOUGH (1981) zeigten die Hüftgelenke jüngerer Menschen einen höheren Grad an Inkongruenz, so dass sich bei steigender Belastung der Druck auf die Hörner des *Acetabulum* vergrößerte. Auf Grund der Viskoelastizität des Gelenkknorpels und des darunter liegenden Knochens kann sich der Druck auf einen größeren Bereich des *Acetabulum* ausdehnen. In höherem Alter sinkt die Viskoelastizität und damit die Inkongruenz der Hüftgelenke, der Femurkopf sitzt tiefer in der Gelenkpfanne. Das geht zwar mit einer Erhöhung der Stabilität des Gelenkes einher, bedeutet aber gleichzeitig auch einen Verlust der gleichmäßigen Stressverteilung über die gesamte Gelenkoberfläche. Bei steigender Belastung ist daher das Kontaktgebiet kleiner und der Stress dementsprechend größer. Die physiologische Inkongruenz stellt demnach ein druckverteilendes Funktionsprinzip dar (BULLOUGH 1981).

Jedoch ist die Hypothese von BULLOUGH (1981) von einer sinkenden Inkongruenz bei steigendem Alter nicht unumstritten. AFOKE et al. (1980), v. EISENHART-ROTHER et al. (1997) und ECKSTEIN et al. (1997a) konnten diese Annahme durch ihre Untersuchungen nicht bestätigen, betonten aber die jeweils geringere Anzahl jüngerer Probanden.

Untersuchungen verschiedener Autoren zeigten, dass sich die Dicke des subchondralen Knochens in beiden Gelenkanteilen erheblich unterscheidet. Für das Caput ossis femoris wurden 0,2 mm (CHAI et al. 1991) bis 0,4 mm im Durchschnitt angegeben, für das Acetabulum eine mittlere Dicke von 2,6 mm (SIMKIN et al. 1980). SIMKIN et al. (1980) postulierten, dass die dickere Schicht von dichtem Knochen unter einer konkaven Gelenkfläche diese steifer und widerstandsfähiger macht, während die dünnere Schicht der konvexen Seite eine gewisse Flexibilität erlaubt.

### **3.1.2 Biomechanische Interpretation der Befunde**

Die subchondrale Knochendichte ist das Ergebnis einer längerfristigen Belastung, die Summation aller Einflüsse, die auf das Hüftgelenk und seine Artikulationsflächen treffen und zu einer ganz spezifischen Antwort im Sinne einer Anpassung der Mineralisierung führen.

Die Hintergliedmaße des Hundes dient vor allem der Vorwärtsbewegung. Der nach vorne gerichtete Schub resultiert aus dem bodenwärts gerichteten Druck, der beim Abstemmen des Hinterlaufs entsteht. Die dabei auf das Hüftgelenk wirkenden Kräfte sind erheblich. Da das Hüftgelenk während dieser Belastung vorwiegend gebeugt ist, findet man die größeren und stärker mineralisierten Maxima im Hinterhorn.

MAIERL et al. (2000) dagegen erklärten die von ihnen gefundenen Maxima im kaudodorsalen Bereich des Acetabulum durch den Druck, den das Caput ossis femoris auslöst, wenn es während der Extension in die Gelenkpfanne gepresst wird. Das wird ausgelöst durch die Spannung der kaudalen Oberschenkelmuskeln. Die Autoren sahen den kranialen Teil des Femurkopfes in Kontakt mit dem kranioventralen Teil der Facies lunata.

Dies erklärt aber nicht die in dieser Studie gefundenen Maxima im Pfannendach und auch nicht, warum der Bereich um die Fovea capitis ein stark mineralisierter Bereich ist.

Die Druckübertragung fand vermehrt zwischen den Artikulationsflächen an der dem Gelenkrand nahen Kranial- und Kaudalfläche des Gelenkes statt und nicht, wie man annehmen könnte, über den dorsalen Teil des Femurkopfes und das Pfannendach. Dies stellte LIESER (2003) in ihren Untersuchungen zur Druckübertragung fest. Sie erklärte das Maximum im Pfannendach zum einen als Zeichen einer Zugbelastung. Andererseits kann das Dach bei hoher Druckeinleitung in die Kontaktfläche einbezogen und damit einer Druckbelastung ausgesetzt werden.

Diese Erklärung wäre auch für die in dieser Studie im Pfannendach gefundenen Maxima anwendbar. Unklar bleibt dabei allerdings, warum dorsale Maxima nicht regelmäßig gefunden wurden, sondern es einige Acetabula ohne Maxima im Pfannendach gab.



Untersuchungen am Hüftgelenk des Menschen erbrachten ähnliche Ergebnisse. Auch hier lagen die Kontaktgebiete bei geringerer Belastung an der Peripherie der Facies lunata und dehnten sich bei steigendem Druck in Richtung Zentrum und in die angrenzenden Gebiete aus. Bei einigen Probanden lagen die Maxima erst im Dach, um sich dann ins Zentrum und in die Hörner auszuweiten. Bei anderen waren die Maxima bei geringer Belastung im Vorder- und Hinterhorn lokalisiert, bei steigendem Druck zogen sie bis in das Dach (v. EISENHART-ROTHER et al. 1997).

Es konnte keine klare Korrelation zwischen der Verteilung von Kontakt und Druck auf der einen Seite und den Mustern der subchondralen Dichte auf der anderen Seite nachgewiesen werden (v. EISENHART-ROTHER et al. 1997, LIESER 2003).

### 3.2 Acetabula und Capita ossium femorum der Gruppe C/D

Die Gruppe C/D umfasste die Hüftgelenke, die eine leichte bis mittlere HD ausgebildet hatten. Obwohl die klinischen Zeichen schon deutlicher waren und sich röntgenologische Veränderungen feststellen ließen, zeigten die Ergebnisse der subchondralen Mineralisierungsverteilung noch moderate Veränderungen im Vergleich zur Gruppe der gesunden Hüften (s. Abb. 69 und 70).

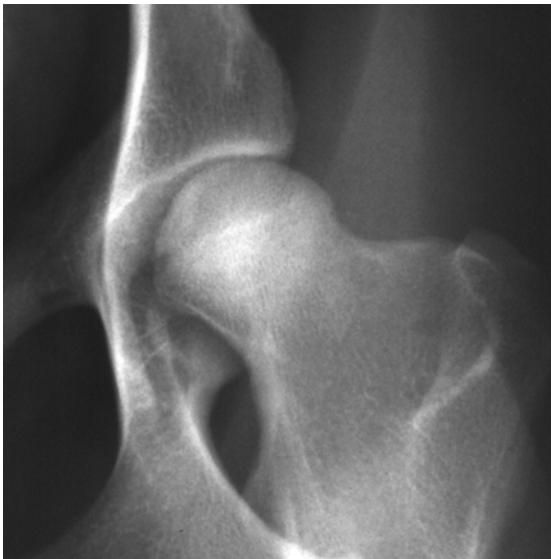

Abb. 69 Röntgenbild

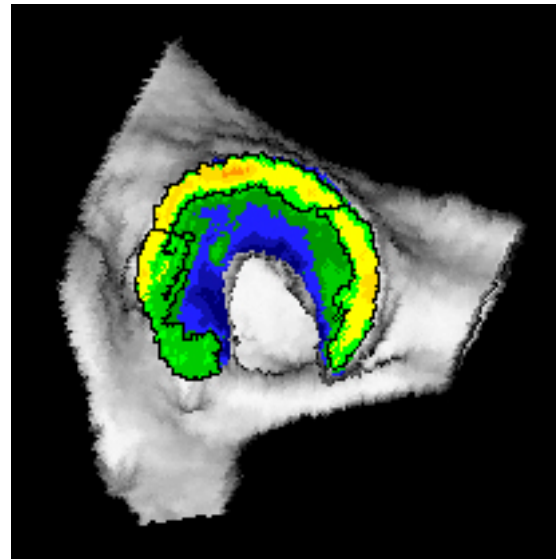


Abb. 70 Densitogramm des Acetabulums

*linke Seite des Patienten 27*

Die Maxima im Acetabulum waren etwas breiter, nicht mehr so schmal wie bei den Hüften der Gruppe A/B. Sie lagen nah am äußeren Rand der Facies lunata. Auch hier gab es unterschiedliche Muster, die Einteilung glich der in der ersten Gruppe.

Die Maxima der Capita ossium femorum ließen sich ebenfalls in zwei Gruppen einteilen, es gab hier aber anteilig weniger Probanden, deren Caput ossis femoris zwei getrennte Maxima zeigten.

Auch in dieser Gruppe war der konvexe Gelenkpartner deutlich geringer mineralisiert, im Mittel um 159,21 mg Ca/ml.

Auffällig ist die durchschnittliche Mineralisierung beider Gelenkanteile beim Gruppenvergleich. Sie liegt in dieser Gruppe jeweils höher als die in Gruppe A/B. Wurde für das Acetabulum ein durchschnittlicher Wert von 953,93 mg Ca/ml und für das Caput ossis femoris ein Wert von 825,93 mg Ca/ml in der Gruppe A/B errechnet, so lagen die Angaben für die Gruppe C/D bei 1002,53 mg Ca/ml bzw. 843,32 mg Ca/ml. Signifikant waren diese Unterschiede aber nicht.

Diese erhöhte Mineralisierung könnte ein Kompensierungsversuch des Körpers sein. Durch eine extreme Gegensteuerung, die Erhöhung der Mineraleichte an der subchondralen Knochenplatte, versucht er die allmählich schwindende Funktion des Hüftgelenkes aufrechtzuerhalten.

Interessant ist der Vergleich mit der klinisch erhobenen Lahmheitsuntersuchung. Von neun Patienten, die röntgenologisch als Hunde mit leichter oder mittelschwerer HD befundet wurden, ging nur ein Hund lahm. Bei ihm wurde aber später ein Kreuzbandriss diagnostiziert.

Aus diesem Grund könnte man in dieser Gruppe von einer kompensierten Hüftgelenksdysplasie sprechen.

### **3.3 Acetabula und Capita ossium femorum der Gruppe E**

#### **3.3.1 Mineralisierungsverteilung am subchondralen Knochen**

In Gruppe E waren die Hüftgelenke mit schwerer HD zusammengefasst worden. Schon bei der Betrachtung der Densitogramme fielen deutliche Unterschiede auf.

Während die Maxima in den ersten beiden Gruppen relativ nah am Rand der Facies lunata lagen und auch gleichmäßig in der Mineralisierung waren, überzogen die Maxima der Gruppe E teilweise die gesamte Artikulationsfläche. Die Maxima waren, wie oben beschrieben, unregelmäßig in der Gestalt und auch in der Mineralisierung.

Im Rahmen dieser Studie konnte auch eine deutliche Vergrößerung der Maxima festgestellt werden.

Fünf Acetabula zeigten Mineralisierungsmuster, die relativ gering von denen in der Gruppe C/D abwichen. Es war noch eine Fossa acetabuli zu beschreiben, die Maxima waren nah am Rand und noch gleichmäßig mineralisiert.

In allen anderen Hüftgelenkspfannen konnte man die Incisura acetabuli als Einziehung erkennen, die Fossa acetabuli aber war in die Artikulationsfläche einbezogen. Teilweise gehörte dieser Bereich mit zum Maximum. Bei 14 von 20 Acetabula zeigte sich ein großes, unförmiges Maximum, das den Bereich Hinterhorn und Pfannendach breitflächig überzog. In einigen Fällen lag es nah am Rand der Facies lunata, es konnte aber auch in Richtung Zentrum verschoben sein.

Besonders aufschlussreich war der intraindividuelle Vergleich. Gehörten beide Hüftgelenke eines Hundes in die gleiche Gruppe, waren die Gelenkflächen und die Densitogramme der Acetabula sehr ähnlich in Größe, Gestalt und Mineralisierung, oft fast deckungsgleich. Das galt für alle drei Gruppen.

Man kann also davon ausgehen, dass die Unterschiede, die sich zwischen den Acetabula eines Hundes zeigten, wenn sie nicht derselben Gruppe angehörten, zum großen Teil erkrankungsbedingte Veränderungen waren. Dabei waren, wie zu erwarten war, die Unterschiede zwischen den Acetabula der Gruppen A/B und C/D eher gering.

Auch bei zwei Probanden mit je einem Hüftgelenk in Gruppe E und einem in Gruppe C/D waren die Unterschiede gering, bei anderen aber, wie im Ergebnisteil beschrieben, eindrucksvoll.

Warum entwickelten sich die Muster der subchondralen Mineralisierung, wie beim intraindividuellen Vergleich gesehen, im Verlauf der Erkrankung so unterschiedlich? Diese Frage konnte in dieser Studie nicht geklärt werden. Bei der HD des Hundes bzw. ihrer Sekundärarthrose handelt es sich um eine progressiv verlaufende Erkrankung. Das Röntgenbild stellt eine Momentaufnahme dar, mit dem ein „Ist-Zustand“ dokumentiert wird. Im Gegensatz dazu stellt ein Densitogramm der subchondralen Knochendichte das Ergebnis eines längeren Anpassungsprozesses dar. Diese Diskrepanz könnte die unterschiedlichen Resultate des Vergleichs erklären. Es könnten aber auch rein individuelle Unterschiede der Grund sein.

Die Ausbildung der Maxima sowohl am Acetabulum als auch am Caput ossis femoris ist scheinbar eine Anpassungsreaktion, die jedes einzelne Individuum auf seine ganz spezielle Art bewältigt.

Hinzu kommt, dass die aus dem Röntgenbild erhobenen Befunde, wie z.B. eine fortgeschrittene Arthrose, nicht mit dem klinischen Erscheinungsbild korrelieren müssen (MATIS 2007).

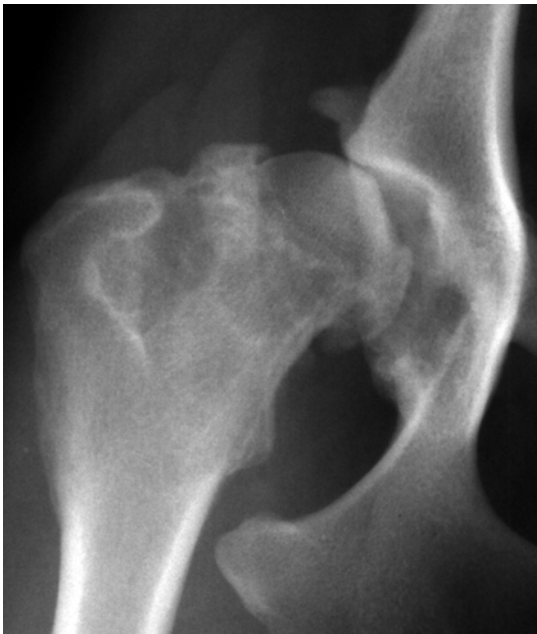

Abb. 71 Röntgenaufnahme

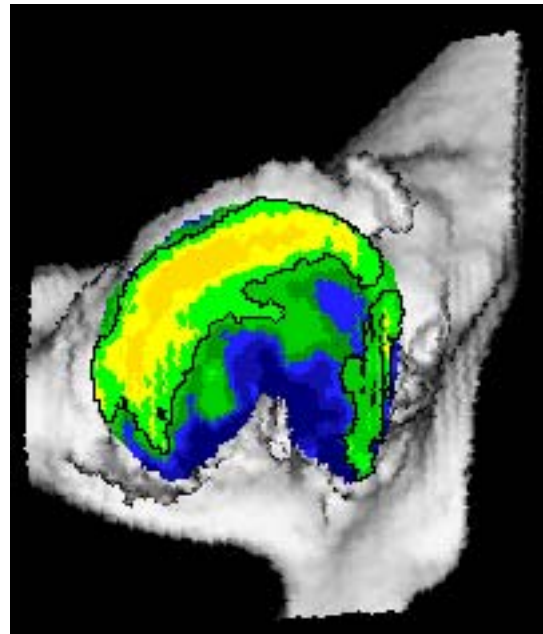


Abb. 72 Densitogramm des Acetabulums

*rechte Seite des Patienten 03*

Die Abbildungen 71 und 72 zeigen im direkten Vergleich die Bilder aus der Röntgenuntersuchung und aus der CT-OAM. Auf dem Röntgenbild ist trotz der

Subluxation des Caput ossis femoris auf Grund der Überlagerung durch den Femurkopf und der seitlichen Projektion der Hüftpfanne ein Teil des Acetabulum nicht zu beurteilen, während auf dem Densitogramm die gesamte Gelenkoberfläche beurteilt werden kann.

Da es noch keine Untersuchungen mit der CT-OAM am arthrotischen Hüftgelenk des Hundes gibt, wurden Studien aus der Humanmedizin ausgewertet. Unsere Ergebnisse sind mit den beim Menschen erhobenen jedoch nur bedingt vergleichbar.

Am dysplastischen Hüftgelenk des Menschen fand STAMPFER (2001) ein an den lateralen Pfannenrand verschobenes und deutlich verkleinertes Maximum im Pfannendach. Es waren nicht nur dieses Maximum, sondern auch die Nebenmaxima im Vorder- und Hinterhorn verkleinert.

Er beschrieb die Mineralisierung v.a. bei den stärker ausgeprägten Dysplasien als wesentlich inhomogener als bei den gesunden Acetabula. Zusätzlich waren die Gelenkflächen signifikant geringer mineralisiert. STAMPFER (2001) erklärte die geringere Mineralisierung durch den allgemeinen Verlust von Knochengewebe auf Grund der durch Schmerzen nachlassenden körperlichen Aktivitäten bzw. der Kompensation von auftretenden Spannungen durch Schonhaltung, wie beispielsweise dem Hüftthinken.

Auch in der vorliegenden Studie waren die Gelenkflächen der Acetabula hoch-erkrankter Hunde im Mittel wesentlich geringer mineralisiert als die weniger schwer erkrankter Hunde, etwas weniger deutlich fiel der Vergleich mit den gesunden Gelenken aus. Es ließen sich allerdings keine signifikanten Unterschiede berechnen, wahrscheinlich auf Grund der relativ geringen Probandenzahl.

Auch bei den schwer erkrankten Hunden der vorliegenden Studie war das Acetabulum erheblich stärker mineralisiert als das Caput ossis femoris, im Durchschnitt um 154,2 mg Ca/ml.

Die geringere subchondrale Knochendichte beider Gelenkanteile in dieser Gruppe im Vergleich zu den gesunden und weniger schwer erkrankten Hunden steht wohl im Zusammenhang mit der Bewegungseinschränkung. Ein Hund mit einer schweren HD steht schwerfällig auf, lahmt u.U. stark und vermeidet größere oder ausdauernde Aktivitäten. Durch diese Reduzierung der Belastung kommt es nach dem Transformationsgesetz von WOLFF (WESSINGHAGE 1993) zu einer Reduzierung der subchondralen Knochendichte.

Auch die Inhomogenität der Mineralisierung, die besonders an den Capita ossium femorum festzustellen war, könnte durch diese Abbauvorgänge erklärt werden.

Die Densitogramme der Capita ossium femorum der schwer erkrankten Hunde zeigten ein recht einheitliches Bild. Ein einziges Maximum, unterschiedlich in Größe, Gestalt und Ausdehnung wurde bei 17 Hüften gefunden. Es schloss immer die Fovea capitis mit ein. Drei Femurköpfe wiesen ein Maximum im medialen Bereich um den Bandansatz des Lig. capitis femoris und ein zweites kleineres Maximum im dorsalen Bereich auf. Die Mineralisierung war sehr viel inhomogener verteilt als in den beiden anderen Gruppen.

Auf die inhomogene Verteilung der Mineralisierung wies auch STAMPFER (2001) hin. Beim Menschen mit Hüftdysplasie fanden sich monozentrische, oberhalb und unterhalb der Fovea capitis angeordnete Maxima. Es war also

auch bei den erkrankten Hüftgelenken die Fovea capitis nicht in die Maxima einbezogen.

Das bedeutet zum einen, dass die Ergebnisse der Mineralisierungsverteilung am Caput ossis femoris von Mensch und Hund nicht direkt vergleichbar sind. Möglicherweise spielt das Lig. capitis ossis femoris beim Hund eine besondere Rolle.

Die quantitative CT-OAM am Caput ossis femoris erbrachte in Bezug auf die Mineralisierung ähnliche Ergebnisse wie am Acetabulum. Die subchondrale Knochendichte der Femurköpfe der Gruppe E war signifikant niedriger als die der Gruppe C/D und im Mittel auch niedriger als die der Gruppe A/B.

Auch STAMPFER (2001) fand bei seinen Patienten eine signifikant niedrigere subchondrale Knochendichte als im Normalkollektiv.

GRYNPAS et al. (1991) untersuchten die Mineralisierung an osteoarthrotisch veränderten Femurköpfen des Menschen. Sie fanden bei diesen eine signifikant geringere Mineralisation als bei den gesunden Probanden der Vergleichsgruppe. In der Vergleichsgruppe zeigte sich ein Trend zu steigender Mineralisierung mit zunehmendem Alter. Es wurden keine geschlechtsspezifischen Unterschiede gefunden, weder in der Versuchs-, noch in der Vergleichsgruppe.

Der subchondrale Knochen war bei einer Arthrose geringer mineralisiert und unterlag Veränderungen, die eindeutig waren und sich vom normalen Alterungsprozess unterschieden. Bemerkenswert war, dass der subchondrale Knochen bei der Arthrose sowohl unter der belasteten als auch unter der unbelasteten Oberfläche eine geringere Knochendichte aufwies als dies in der Kontrollgruppe der Fall war. Zusätzlich zeigte sich der subchondrale Knochen an den erkrankten Capita ossium femorum dicker als an denen der Vergleichsgruppe (GRYNPAS et al. 1991).

Die Verdickung der subchondralen Knochenplatte bei einer Arthrose wird von verschiedenen Autoren erwähnt (ASPDEN 2004). BENSKE et al. (1988) zeigten dies an arthrotischen Kniegelenken von Labormäusen, während CHAI et al. (1991) sowie LI und ASPDEN (1997) die Verdickung auch am menschlichen Caput ossis femoris nachwiesen. Letztere fanden außerdem einen Verlust an Härte und damit eine Veränderung der Zusammensetzung des Knochens.

### **3.3.2 Biomechanische Interpretation der Befunde**

Die Subluxation als ein häufiges Zeichen des schwer an einer Dysplasie erkrankten Hüftgelenkes ändert die biomechanischen Verhältnisse im Gelenk. In einem normalen Gelenk kommt wenig Zug auf die Kapsel bzw. das Lig. capitis ossis femoris. In einem durch Dysplasie veränderten Hüftgelenk mit Tendenz zur Subluxation findet sich ein erhöhter Zug auf den kraniodorsalen Anteil der Kapsel und das Hüftkopfband. Dadurch kommt es zu einer Zubildung von Fasern in der Kapsel mit entsprechender Verdickung, und bei weiterer Spannung an den Insertionsstellen von Band und Kapsel zur Osteophytenbildung.

Die Störungen der Mechanik des Hüftgelenkes resultieren in einer Überbelastung des Knorpels sowie in Schäden am Knochen- und Kapselgewebe. Daraus ergeben sich Einschränkungen der Beweglichkeit des Gelenkes und Schmerzen.

Die Beweglichkeit des Gelenkes wird reduziert durch die Bildung von Osteophyten und die Verdickung der Gelenkkapsel. Auch Schmerz und der Verlust von Muskelmasse verringern den Winkel der Gelenkbewegung und damit die belastete Gelenkoberfläche (PRIEUR 1980).

Es gab allerdings bisher keine Untersuchungen über die Kontaktflächen und Druckmaxima an durch HD veränderten Hüftgelenken des Hundes.

Die veränderten Dichtemuster am Acetabulum sind Ausdruck der gestörten Funktion des Hüftgelenkes.

KOSFELD (1996) konnte nachweisen, dass das schmerzhafte Hüftgelenk eine eingeschränkte Extension und eine stärkere Beugung aufweist. Dieses Ergebnis der Ganganalytik passt zu den Ergebnissen aus der vorliegenden Studie. Die verringerte Extension führt zu einer Minderbelastung im Vorderhorn, deshalb sind dort die Maxima eher klein bzw. nicht mehr nachweisbar. Die großen, breit das Pfannendach und das Hinterhorn überziehenden Maxima in 14 Acetabula könnten durch die verstärkte Flexion entstanden sein.

Auch HOFMANN (2002) beobachtete eine geringere Streckung und eine deutlich stärkere Flexion bei Hunden mit HD. Es wurde erkennbar, dass die Hüftgelenke in einer Beugehaltung verblieben.

Die Maxima am Acetabulum schwer erkrankter Hunde waren vor allem im kaudodorsalen Bereich lokalisiert, die ventralen Anteile des Vorder- und auch des Hinterhorns waren weniger in die Maxima einbezogen. Das deutet auf einen geringeren Bewegungsradius des schwer erkrankten im Vergleich zum gesunden Hüftgelenk hin. Das bestätigt die Beobachtung von HOFMANN (2002), die an der erkrankten Beckengliedmaße einen geringeren Bewegungsumfang nachgewiesen hat.

Bei 17 von 20 Femurköpfen stellte der mediale Teil, also die Region um die Fovea capitis, das alleinige Maximum dar.

Dieses Maximum am Caput ossis femoris könnte einerseits die Theorie HENSCHELS (1983) erhärten, der dem Femurkopfband eine bremsende und Haltefunktion bei extremen Bewegungen zuschrieb. Bei einer Subluxation des Femurkopfes und einem dadurch stärker angespannten Femurkopfband könnte am bzw. um den Bandansatz eine Region höherer subchondraler Knochen-dichte als Ergebnis einer gesteigerten Zugspannung entstanden sein.

Andererseits wird das Lig. capitis femoris häufig zerstört und die Fossa acetabuli mit Ersatzgewebe ausgefüllt. Dieses Ersatzgewebe ist zuerst fibrös, verknöchert aber später. Es könnte also dieses Ersatzgewebe sein, das durch seinen Druck auf das Caput ossis femoris das Maximum im medialen Bereich des Femurkopfes auslöst.

#### **4 AUSBLICK – MÖGLICHKEITEN DES EINSATZES IN DER TIERMEDIZIN**

Die in dieser Studie mittels CT-OAM erstellten Densitogramme der Hüftgelenkflächen des Hundes stellen eine wertvolle Ergänzung zum Verständnis der HD dar.

Der große Vorteil dieser Methode besteht darin, am lebenden Tier die biomechanischen Verhältnisse untersuchen zu können. Das ist besonders interessant für die Diagnostik einer Erkrankung, die Einschätzung des Schweregrades, die Planung von Korrekturoperationen, die Erfolgs- und die Verlaufskontrolle.

Die gefundenen Dichtemuster sind z.T. eindrucksvoll und zeigen, dass die subchondrale Knochendichte auf Veränderungen der Biomechanik sehr sensibel reagiert und damit die mechanischen Verhältnisse am gesunden wie auch am pathologisch veränderten Hüftgelenk exakt widerspiegelt werden.

Die Mineralisierungsmuster zeigen ebenso, dass sich die Veränderungen am durch eine Sekundärarthrose veränderten Acetabulum vor allem in dessen kaudodorsalen Bereich abspielen. Dieses Gebiet ist bei einer Röntgenuntersuchung durch die Überlagerung aber der Beurteilung weitgehend entzogen, hier könnte also auch ein spezielles Einsatzgebiet liegen.

Insgesamt ist die CT-OAM derzeit noch eine recht aufwändige Methode. Die Chancen und Möglichkeiten ihres Einsatzes in der Tiermedizin sind aber besonders auch im Hinblick auf die gestiegenen Anforderungen der Tierbesitzer in Bezug auf Diagnose, Prognose und Erfolgskontrolle für die Zukunft von großer Bedeutung.

## VI. ZUSAMMENFASSUNG

In dieser Studie wurden erstmals beide Gelenkflächen des Hüftgelenkes von gesunden im Vergleich zu an Hüftgelenksdysplasie (HD) erkrankten Hunden mit Hilfe der Computertomographie-Osteoabsorptiometrie (CT-OAM) qualitativ und quantitativ untersucht.

Die Hüftgelenke von 27 Hunden mittelgroßer und großer Rassen wurden nach der Klassifizierung der F.C.I. (Fédération Cynologique Internationale) und der Klassifizierung nach Flückiger am Röntgenbild beurteilt und die einzelnen Hüftgelenke entsprechend ihrem HD-Grad in Gruppen eingeteilt. Es wurden von beiden Gelenkflächen des Hüftgelenkes Densitogramme (Muster der subchondralen Knochendichte) erstellt und die aus der quantitativen CT-OAM erhobenen Daten statistisch ausgewertet.

Die 15 gesunden Hüftpfannen zeigten eine regelmäßige, vom Alter unabhängige Anordnung der Maxima der subchondralen Knochendichte. Sie waren schmal und lagen eng am Rand im Vorder- und Hinterhorn oder in allen drei Gelenkanteilen des Acetabulum, also zusätzlich im Pfannendach. Am Caput ossis femoris stellten sich ein bis drei Maxima dar, die die Fovea capitis umschlossen und sich von dort in der Äquatorialebene nach kaudal und kranial erstreckten. Der dorsale Bereich war geringer mineralisiert. Die Verteilung der subchondralen Mineralisierung am Acetabulum und am Caput ossis femoris war gleichmäßig, der Femurkopf war im Mittel 130 mg Ca/ml geringer in der Gesamtmineralisierung.

In der Gruppe der leicht bis mittelgradig erkrankten Hunde (19 Hüftgelenke) waren gegenüber der ersten Gruppe nur geringe Unterschiede festzustellen. Die Maxima am Acetabulum waren breiter, aber noch eng am Rand gelegen. Am Caput ossis femoris fanden sich ein bis zwei Maxima, die Muster waren ähnlich der in der ersten Gruppe. Die Gesamtmineralisierung war für beide Gelenkanteile deutlich höher als in der ersten Gruppe, es gab auch hier die Differenz zwischen der konkaven und der konvexen Gelenkseite.

Die schwer erkrankten Hüftgelenke zeigten im Vergleich eindrucksvolle Unterschiede. In 14 von 20 Acetabula überzog ein großes, breites Maximum das Hinterhorn und das Pfannendach, bei einigen auch die Fossa acetabuli. Die Fläche dieses Maximums war deutlich größer als die in den beiden anderen Gruppen. Im Vorderhorn fanden sich nur gering mineralisierte oder keine Maxima. Die anderen 6 Hüftgelenkspfannen besaßen Maxima, die z.T. mit denen der Gruppe der mittelschwer erkrankten Hunde vergleichbar waren. Am Caput ossis femoris war in 17 Fällen alleinig ein medial um die Fovea capitis gelagertes Maximum nachweisbar, in den restlichen drei Femurköpfen gab es ein zusätzliches kleines, dorsal gelegenes Maximum. Die Mineralisierung war inhomogen verteilt und das Acetabulum durchschnittlich 150 mg Ca/ml höher mineralisiert als das Caput ossis femoris.

Diese Ergebnisse verdeutlichen, dass die subchondralen Dichtemuster im Hüftgelenk individuell und sensibel auf Veränderungen der Biomechanik reagieren. Im gesunden Acetabulum lagen die Maxima schmal und nah am Rand, das bedeutet, dass die höchste Belastung an diesem Rand stattfand. Das gelegentlich auftretende Maximum im Pfannendach erklärt sich durch einen Biegungsstress



bei höherer Belastung, wenn das Caput ossis femoris tiefer in die Hüftgelenkspfanne gepresst wurde.

Die Änderung der Hüftmechanik wird an den Mineralisierungsmustern der schwer erkrankten Hüften besonders deutlich. Die großen, vor allem im kaudodorsalen Bereich lokalisierten Maxima entstanden durch eine Verstärkung der Flexion. Gleichzeitig wird das Hüftgelenk weniger gestreckt, es lassen sich deshalb nur kleinere oder gar keine Maxima im Vorderhorn nachweisen. Zu diesem Gangbild kommt es auf Grund der Schmerzen, die den Hund zu Schonhaltungen und Lahmheiten zwingen.

Auch die Verringerung der Bewegungsamplitude lässt sich an den Densitogrammen nachweisen: Die ventralen Anteile der beiden Hörner sind selten in die Maxima einbezogen.

Die Ergebnisse dieser Studie bestätigen die kinetischen und kinematischen Beobachtungen zur Biomechanik der Hüfte und tragen zum weiteren Verständnis der Hüftgelenkdysplasie bei.

## VII. SUMMARY

### **Canine hip dysplasia: A comparative computed-tomographic-osteosorptiometric study**

In this novel study, computed tomography-osteosorptiometry (CT-OAM) was used to evaluate the joint surfaces of the hips in healthy dogs and dogs with hip dysplasia. The CT data from 15 healthy hip joints, 19 hip joints with mild to moderate dysplasia and 20 hip joints with severe dysplasia were evaluated

The hip joints of 27 medium- and large-breed dogs were examined radiographically and classified into three categories: healthy, mild to moderate dysplasia and severe dysplasia, according to Flückiger and the guidelines of the International Cynological Federation. Densitograms of the pattern of subchondral mineralization were generated from the articular surface of both parts of the hip joints and the quantitative data obtained from CT-osteosorptiometry were evaluated statistically.

The healthy acetabula had an even distribution of maxima of subchondral bone density, independent of the age of the dog. The maxima were narrow and situated close to the rim in the cranial and caudal aspects of the joint surface or in all three parts of the acetabulum. In the femoral head, there was one to three areas of maximum density, which surrounded the *fovea capitis* and from there extended cranially and caudally in the equatorial plane. The dorsal region had less mineralization. The distribution of subchondral mineralization in the acetabulum and femoral head was homogeneous but the total mineralization was a mean of 130 mg calcium/ml lower in the latter.

There were only slight differences in the distribution pattern of subchondral mineralization between healthy dogs and those with mild to moderate hip dysplasia. In the latter, the maxima in the acetabulum were wider but situated close to the rim. One to two areas of maximum density were seen in the femoral head and appeared similar to those in healthy dogs. The total mineralization of the acetabulum and femoral head was much higher than that of healthy dogs, and it differed between the concave and convex sides of the joint.

Impressive differences in mineralization were seen in dogs with severe hip dysplasia. Of 20 acetabula, 14 had a large wide maximum in the caudal aspect and roof; in a few dogs, this was also seen in the acetabular fossa. The area of the maximum was distinctly larger than in dogs of the other two groups. There was a maximum with very little mineralization or no maximum in the cranial aspect. The other six acetabula had maxima that were generally similar to those of dogs with moderate hip dysplasia. In 17 femoral heads, one maximum was seen on the medial aspect of the femoral head, peripheral to the *fovea capitis*, and in the other three, there was also another small maximum dorsally. Mineralization had a heterogeneous distribution and was a mean of 150 mg calcium/ml greater in the acetabulum than in the femoral head.

These results emphasize that subchondral bone density in the hip joint is affected by subtle biomechanical changes, and the effects vary individually.

In healthy acetabula, the maxima were narrow and close to the rim, which indicated that the maximum force was exerted on the rim. A maximum was

sometimes seen in the roof of the acetabulum, which indicated that when the joint undergoes high levels of force, the femoral head is pushed deeper into the acetabulum.

Changes in the mechanics of the hip joint became apparent via the pattern of mineralization in dogs with severe hip dysplasia. The large maxima located mainly in the caudodorsal region of the acetabulum were the result of increased flexion of the joint. Extension of the joint was decreased and as a result, there were no or only small maxima in the cranial aspect of the concave side of the joint. This pattern of locomotion was caused by pain, and efforts to spare the hip resulted in lameness. The densitograms also revealed a decrease in the amplitude of motion: the ventral regions of the cranial and caudal aspects of the acetabulum were rarely included in the maxima.

The results of this study support the findings of kinetic and kinematic studies on the biomechanics of the hip and increase our understanding of hip dysplasia.

Falldarstellung der Acetabula der Gruppe A/B; Mineralisierung mg Ca/ml										
Patient	Rasse	Alter	Geschlecht	Gewicht	Hüfte	HD-Grad	Gesamt	Maximum VH	Maximum HH	Maximum DA
01	Landseer	3	m	40	links	A	875,00	1.028,60	1.121,50	
01	Landseer	3	m	40	rechts	B	873,00	1.084,60	1.210,70	
04	DKH	1	m	36	links	B	906,00	1.027,40	1.214,60	
04	DKH	1	m	36	rechts	B	949,00	1.047,10	1.230,90	
07	Bernhardiner	1	w	30	rechts	B	896,00	1.000,70	1.124,20	1.050,70
10	AC Weißer Schäfer	5	w	35	rechts	B	855,00	1.001,90	1.246,30	1.089,80
12	DSH	5	w	30	rechts	B	1.008,00	1.036,60	1.255,90	1.261,00
14	DSH	5	m	44	rechts	B	1.004,00	1.097,30	1.242,60	1.127,20
15	Dalmatiner	2	w	24	links	A	1.086,00	1.253,10	1.354,10	1.141,60
15	Dalmatiner	2	w	24	rechts	A	1.091,00	1.248,70	1.307,20	1.149,30
21	Eurasier	1	m	22	links	A	856,00	1.014,80	1.258,50	
21	Eurasier	1	m	22	rechts	A	906,00	1.039,30	1.255,80	
22	Elo	1	w	24	rechts	B	1.018,00	1.105,20	1.266,40	
26	Spitz	5	m	25	links	A	996,00	1.158,50	1.268,70	1.157,50
26	Spitz	5	m	25	rechts	A	990,00	1.220,40	1.280,50	1.143,00
<b>Mittelwert</b>							953,93	1.090,95	1.242,53	1.140,01
<b>Stabw</b>							79,72	88,69	60,08	60,60

Falldarstellung der Acetabula der Gruppe C/D; Mineralisierung mg Ca/ml										
Patient	Rasse	Alter	Geschlecht	Gewicht	Hüfte	HD-Grad	Gesamt	Maximum VH	Maximum HH	Maximum DA
02	Mischling	5	m	32	links	C	1.004,00	1.222,70	1.243,50	1.268,80
03	Labrador	4	w	36	links	C	1.102,00	1.347,00	1.374,60	1.290,50
07	Bernhardiner	1	w	30	links	C	897,00	999,50	1.128,40	
09	BSH	1	w	39	links	C	967,00	1.076,90	1.229,00	1.137,60
12	DSH	5	w	30	links	C	963,00	1.121,90	1.230,30	1.220,90
14	DSH	5	m	44	links	C	1.041,00	1.137,60	1.300,80	
16	DSH	2	m	35	links	C	1.002,00	1.125,80	1.284,00	
16	DSH	2	m	35	rechts	D	994,00	1.132,70	1.279,00	1.160,60
19	BSH	4	m	43	rechts	D	1.045,00	1.140,80	1.279,20	1.238,30
20	Mischling	9	m	38	links	D	1.082,00	1.263,80	1.668,20	1.286,00
20	Mischling	9	m	38	rechts	C	1.067,00	1.660,00	1.628,10	1.657,60
22	Elo	1	w	24	links	C	1.045,00	1.208,30	1.222,20	
23	Gr. Münsterländer	2	m	32	links	C	973,00	1.239,30	1.275,50	
23	Gr. Münsterländer	2	m	32	rechts	C	964,00	1.243,20	1.258,50	
24	Alano-Mischling	4	m	40	links	D	995,00	1.070,50	1.279,50	1.146,60
24	Alano-Mischling	4	m	40	rechts	D	854,00	921,80	1.148,60	1.034,10
25	Boxer	4	w	23	links	C	1.023,00	1.127,80	1.331,10	
25	Boxer	4	w	23	rechts	C	1.002,00	1.220,90	1.245,60	
27	Golden Retriever	5	w	35	links	D	1.028,00	1.105,60	1.254,60	1.274,20
<b>Mittelwert</b>							1.002,53	1.177,16	1.297,93	1.246,84
<b>Stabw</b>							60,11	152,57	135,42	157,74

Falldarstellung der Acetabula der Gruppe E; Mineralisierung mg Ca/ml										
Patient	Rasse	Alter	Geschlecht	Gewicht	Hüfte	HD-Grad	Gesamt	Maximum VH	Maximum HH	Maximum DA
02	Mischling	5	m	32	rechts	E	1.033,00		1.250,10	
03	Labrador	4	w	36	rechts	E	1.033,00	1.047,30	1.270,70	
05	DSH	8	m	36	links	E	1.079,00	1.106,80	1.226,40	
05	DSH	8	m	36	rechts	E	1.043,00		1.106,30	
06	Mischling	13	w	39	links	E	972,00	1.020,80	1.230,30	1.251,70
06	Mischling	13	w	39	rechts	E	903,00	1.049,20	1.025,20	1.217,20
08	Mischling	6	m	25	links	E	1.073,00	1.224,20	1.486,80	1.314,70
08	Mischling	6	m	25	rechts	E	1.051,00	1.255,60	1.370,30	1.324,90
09	BSH	1	w	39	rechts	E	976,00	987,30	1.153,10	
10	AC Weißer Schäfer	5	w	35	links	E	889,00		1.237,10	
11	BSH	1	m	27	links	E	808,00		1.027,90	
11	BSH	1	m	27	rechts	E	837,00	898,10	1.099,40	
13	Mischling	1	w	32	links	E	758,00		1.040,90	
13	Mischling	1	w	32	rechts	E	742,00	891,90	1.451,20	
17	Mischling	5	w	27	links	E	824,00		997,00	
17	Mischling	5	w	27	rechts	E	874,00		996,60	
18	Cane Corso	1	w	40	links	E	865,00		1.025,00	
18	Cane Corso	1	w	40	rechts	E	897,00		1.016,70	
19	BSH	4	m	43	links	E	1.049,00	1.132,40	1.247,40	1.182,10
27	Golden Retriever	5	w	35	rechts	E	1.047,00	1.080,70	1.219,90	1.262,50
<b>Mittelwert</b>							937,65	1.063,12	1.173,92	1.258,85
<b>Stabw</b>							110,60	115,99	149,96	55,08

Falldarstellung der Acetabula der Gruppe A/B; Fläche mm <sup>2</sup>										
Patient	Rasse	Alter	Geschlecht	Gewicht	Hüfte	HD-Grad	Gesamt	Maximum VH	Maximum HH	Maximum DA
01	Landseer	3	m	40	links	A	450,02	71,54	58,76	
01	Landseer	3	m	40	rechts	B	467,81	36,65	33,11	
04	DKH	1	m	36	links	B	480,72	77,57	58,11	
04	DKH	1	m	36	rechts	B	449,30	78,48	63,33	
07	Bernhardiner	1	w	30	rechts	B	403,27	58,93	67,70	24,87
10	AC Weißer Schäfer	5	w	35	rechts	B	367,14	20,09	51,32	12,06
12	DSH	5	w	30	rechts	B	328,92	31,80	46,15	26,11
14	DSH	5	m	44	rechts	B	451,89	70,48	76,42	20,36
15	Dalmatiner	2	w	24	links	A	364,83	46,11	51,34	24,29
15	Dalmatiner	2	w	24	rechts	A	372,32	45,31	76,29	31,01
21	Eurasier	1	m	22	links	A	372,29	58,72	84,07	
21	Eurasier	1	m	22	rechts	A	370,64	68,96	85,84	
22	Elo	1	w	24	rechts	B	309,57	49,58	54,14	
26	Spitz	5	m	25	links	A	310,36	52,20	47,33	23,99
26	Spitz	5	m	25	rechts	A	328,64	36,29	48,39	19,05
<b>Mittelwert</b>							388,51	53,51	60,15	22,72
<b>Stabw</b>							58,46	17,77	15,24	5,63

Falldarstellung der Acetabula der Gruppe C/D; Fläche mm <sup>2</sup>										
Patient	Rasse	Alter	Geschlecht	Gewicht	Hüfte	HD-Grad	Gesamt	Maximum VH	Maximum HH	Maximum DA
02	Mischling	5	m	32	links	C	1.730,47	33,11	86,40	42,76
03	Labrador	4	w	36	links	C	403,59	46,07	53,06	27,17
07	Bernhardiner	1	w	30	links	C	442,87	63,42	74,42	
09	BSH	1	w	39	links	C	424,45	34,39	59,51	30,01
12	DSH	5	w	30	links	C	338,38	45,17	36,06	17,04
14	DSH	5	m	44	links	C	478,73	85,19	82,83	
16	DSH	2	m	35	links	C	463,94	59,62	87,44	
16	DSH	2	m	35	rechts	D	575,44	56,28	86,13	29,84
19	BSH	4	m	43	rechts	D	510,89	59,21	71,17	36,75
20	Mischling	9	m	38	links	D	545,41	74,77	100,56	40,30
20	Mischling	9	m	38	rechts	C	437,68	57,17	102,05	23,02
22	Elo	1	w	24	links	C	355,66	34,64	49,13	
23	Gr. Münsterländer	2	m	32	links	C	381,24	43,12	58,75	
23	Gr. Münsterländer	2	m	32	rechts	C	428,87	49,03	59,52	
24	Alano-Mischung	4	m	40	links	D	473,56	54,97	59,86	24,75
24	Alano-Mischung	4	m	40	rechts	D	446,13	72,09	66,86	20,96
25	Boxer	4	w	23	links	C	379,06	49,54	25,99	
25	Boxer	4	w	23	rechts	C	376,66	21,02	55,88	
27	Golden Retriever	5	w	35	links	D	371,77	40,16	34,69	33,58
<b>Mittelwert</b>							503,41	51,52	65,81	29,65
<b>Stabw</b>							303,83	15,91	21,55	8,12



Falldarstellung der Acetabula der Gruppe E; Fläche mm <sup>2</sup>										
Patient	Rasse	Alter	Geschlecht	Gewicht	Hüfte	HD-Grad	Gesamt	Maximum VH	Maximum HH	Maximum DA
02	Mischling	5	m	32	rechts	E	3.156,21		266,76	
03	Labrador	4	w	36	rechts	E	563,38	31,21	110,45	
05	DSH	8	m	36	links	E	564,95	50,87	122,72	
05	DSH	8	m	36	rechts	E	885,01		316,42	
06	Mischling	13	w	39	links	E	485,42	38,12	26,27	33,54
06	Mischling	13	w	39	rechts	E	688,44	27,13	32,08	27,83
08	Mischling	6	m	25	links	E	348,79	20,27	23,90	19,78
08	Mischling	6	m	25	rechts	E	320,80	31,73	33,32	15,19
09	BSH	1	w	39	rechts	E	519,57	31,66	116,93	
10	AC Weißer Schäfer	5	w	35	links	E	809,08		58,84	
11	BSH	1	m	27	links	E	1.659,08		123,10	
11	BSH	1	m	27	rechts	E	2.450,01	46,54	171,73	
13	Mischling	1	w	32	links	E	317,37		36,04	
13	Mischling	1	w	32	rechts	E	292,78	7,81	25,27	
17	Mischling	5	w	27	links	E	539,98		45,69	
17	Mischling	5	w	27	rechts	E	413,96		47,67	
18	Cane Corso	1	w	40	links	E	688,33		142,52	
18	Cane Corso	1	w	40	rechts	E	545,59		149,48	
19	BSH	4	m	43	links	E	520,85	67,35	78,82	61,79
27	Golden Retriever	5	w	35	rechts	E	357,86	27,97	35,79	37,46
<b>Mittelwert</b>							829,98	35,27	101,47	31,63
<b>Stabw</b>							767,35	16,65	82,75	18,29

Falldarstellung der Capita femora der Gruppe A/B; Mineralisierung mg Ca/ml									
Patient	Rasse	Alter	Geschlecht	Gewicht	Hüfte	HD-Grad	Gesamt	Maximum cranial	Maximum caudal
01	Landseer	3	m	40	links	A	747,00	932,50	923,50
01	Landseer	3	m	40	rechts	B	760,00	951,50	923,20
04	DKH	1	m	36	links	B	790,00	951,00	1.096,30
04	DKH	1	m	36	rechts	B	783,00	1.050,80	1.103,30
07	Bernhardiner	1	w	30	rechts	B	750,00	866,80	880,70
10	AC Weißer Schäfer	5	w	35	rechts	B	669,00		874,40
12	DSH	5	w	30	rechts	B	897,00	1.139,00	1.031,30
14	DSH	5	m	44	rechts	B	902,00		1.047,60
15	Dalmatiner	2	w	24	links	A	911,00	1.238,60	1.030,30
15	Dalmatiner	2	w	24	rechts	A	924,00		1.086,20
21	Eurasier	1	m	22	links	A	781,00	1.022,50	895,40
21	Eurasier	1	m	22	rechts	A	800,00	1.005,90	898,20
22	Elo	1	w	24	rechts	B	795,00		891,10
26	Spitz	5	m	25	links	A	963,00	1.061,30	1.051,30
26	Spitz	5	m	25	rechts	A	917,00	1.108,40	1.040,60
<b>Mittelwert</b>							825,93	1.029,85	984,89
<b>Stabw</b>							85,58	105,89	87,55

Falldarstellung der Capita femora der Gruppe C/D; Mineralisierung mg Ca/ml										
Patient	Rasse	Alter	Geschlecht	Gewicht	Hüfte	HD-Grad	Gesamt	Maximum kranial	Maximum kaudal	
02	Mischling	5	m	32	links	C	804,00		1.047,10	
03	Labrador	4	w	36	links	C	929,00	1.132,80	1.052,20	
07	Bernhardiner	1	w	30	links	C	769,00	914,10	895,10	
09	BSH	1	w	39	links	C	885,00	1.110,00	1.030,30	
12	DSH	5	w	30	links	C	881,00	982,50	1.125,60	
14	DSH	5	m	44	links	C	947,00		1.082,50	
16	DSH	2	m	35	links	C	880,00		1.094,70	
16	DSH	2	m	35	rechts	D	892,00		1.106,20	
19	BSH	4	m	43	rechts	D	856,00		1.028,20	
20	Mischling	9	m	38	links	D	872,00		1.636,80	
20	Mischling	9	m	38	rechts	C	850,00		1.658,70	
22	Elo	1	w	24	links	C	828,00		888,40	
23	Gr. Münsterländer	2	m	32	links	C	830,00	1.034,20	1.025,40	
23	Gr. Münsterländer	2	m	32	rechts	C	823,00	1.028,90	1.045,80	
24	Alano-Mischling	4	m	40	links	D	816,00		1.029,30	
24	Alano-Mischling	4	m	40	rechts	D	728,00		1.025,10	
25	Boxer	4	w	23	links	C	776,00		1.036,30	
25	Boxer	4	w	23	rechts	C	790,00		996,90	
27	Golden Retriever	5	w	35	links	D	867,00	1.137,50	1.007,50	
<b>Mittelwert</b>							843,32	1.048,57	1.095,37	
<b>Stabw</b>							55,71	83,48	203,46	

Falldarstellung der Capita femora der Gruppe E; Mineralisierung mg Ca/ml										
Patient	Rasse	Alter	Geschlecht	Gewicht	Hüfte	HD-Grad	Gesamt	Maximum kranial	Maximum kaudal	
02	Mischling	5	m	32	rechts	E	875,00		1.184,10	
03	Labrador	4	w	36	rechts	E	834,00		1.147,80	
05	DSH	8	m	36	links	E	763,00		1.106,50	
05	DSH	8	m	36	rechts	E	864,00		1.120,50	
06	Mischling	13	w	39	links	E	764,00		1.028,80	
06	Mischling	13	w	39	rechts	E	742,00		1.052,10	
08	Mischling	6	m	25	links	E	809,00		1.031,00	
08	Mischling	6	m	25	rechts	E	834,00		1.052,70	
09	BSH	1	w	39	rechts	E	742,00		996,30	
10	AC Weißer Schäfer	5	w	35	links	E	738,00		1.010,10	
11	BSH	1	m	27	links	E	765,00		1.033,20	
11	BSH	1	m	27	rechts	E	781,00		1.116,00	
13	Mischling	1	w	32	links	E	793,00		1.314,30	
13	Mischling	1	w	32	rechts	E	717,00		868,70	
17	Mischling	5	w	27	links	E	788,00		947,00	
17	Mischling	5	w	27	rechts	E	721,00		933,00	
18	Cane Corso	1	w	40	links	E	719,00		895,80	
18	Cane Corso	1	w	40	rechts	E	788,00		904,80	
19	BSH	4	m	43	links	E	822,00		1.035,50	
27	Golden Retriever	5	w	35	rechts	E	810,00		1.147,40	
<b>Mittelwert</b>							783,45		1.046,28	
<b>Stabw</b>							47,06		109,29	

Falldarstellung der Capita femora der Gruppe A/B; Fläche mm <sup>2</sup>									
Patient	Rasse	Alter	Geschlecht	Gewicht	Hüfte	HD-Grad	Gesamt	Maximum kranial	Maximum kaudal
01	Landseer	3	m	40	links	A	480,44	97,86	61,00
01	Landseer	3	m	40	rechts	B	486,47	114,25	58,47
04	DKH	1	m	36	links	B	447,53	43,22	24,22
04	DKH	1	m	36	rechts	B	455,46	38,60	26,48
07	Bernhardiner	1	w	30	rechts	B	422,99	38,05	57,24
10	AC Weißer Schäfer	5	w	35	rechts	B	360,85		46,16
12	DSH	5	w	30	rechts	B	343,66	61,51	30,48
14	DSH	5	m	44	rechts	B	408,67		119,57
15	Dalmatiner	2	w	24	links	A	321,46	22,66	65,65
15	Dalmatiner	2	w	24	rechts	A	313,07		69,94
21	Eurasier	1	m	22	links	A	344,20	84,00	91,44
21	Eurasier	1	m	22	rechts	A	335,98	94,77	103,70
22	Elo	1	w	24	rechts	B	326,06		102,88
26	Spitz	5	m	25	links	A	286,96	94,69	75,00
26	Spitz	5	m	25	rechts	A	289,46	70,76	44,25
<b>Mittelwert</b>							<b>374,88</b>	<b>69,12</b>	<b>65,10</b>
<b>Stabw</b>							<b>68,94</b>	<b>30,30</b>	<b>29,25</b>

Falldarstellung der Capita femora der Gruppe C/D; Fläche mm <sup>2</sup>									
Patient	Rasse	Alter	Geschlecht	Gewicht	Hüfte	HD-Grad	Gesamt	Maximum kranial	Maximum kaudal
02	Mischling	5	m	32	links	C	1.546,31		104,40
03	Labrador	4	w	36	links	C	332,00	53,76	90,32
07	Bernhardiner	1	w	30	links	C	397,38	35,49	56,28
09	BSH	1	w	39	links	C	389,88	37,15	61,20
12	DSH	5	w	30	links	C	357,04	25,55	60,71
14	DSH	5	m	44	links	C	423,62		109,63
16	DSH	2	m	35	links	C	404,38		56,66
16	DSH	2	m	35	rechts	D	423,07		74,40
19	BSH	4	m	43	rechts	D	400,84		86,61
20	Mischling	9	m	38	links	D	488,20		21,68
20	Mischling	9	m	38	rechts	C	467,82		25,72
22	Elo	1	w	24	links	C	330,36		129,96
23	Gr. Münsterländer	2	m	32	links	C	447,48	79,35	55,51
23	Gr. Münsterländer	2	m	32	rechts	C	452,49	77,90	62,27
24	Alano-Mischling	4	m	40	links	D	458,06		83,96
24	Alano-Mischling	4	m	40	rechts	D	442,15		20,02
25	Boxer	4	w	23	links	C	308,50		37,52
25	Boxer	4	w	23	rechts	C	322,18		44,67
27	Golden Retriever	5	w	35	links	D	372,09	24,97	44,38
<b>Mittelwert</b>							461,26	47,74	64,52
<b>Stabw</b>							268,02	23,16	30,39

Falldarstellung der Capita femora der Gruppe E; Fläche mm <sup>2</sup>									
Patient	Rasse	Alter	Geschlecht	Gewicht	Hüfte	HD-Grad	Gesamt	Maximum kranial	Maximum kaudal
02	Mischling	5	m	32	rechts	E	1.670,19		138,56
03	Labrador	4	w	36	rechts	E	433,11		58,01
05	DSH	8	m	36	links	E	625,14		55,72
05	DSH	8	m	36	rechts	E	820,99		87,35
06	Mischling	13	w	39	links	E	472,04		66,84
06	Mischling	13	w	39	rechts	E	512,89		46,21
08	Mischling	6	m	25	links	E	260,76		29,27
08	Mischling	6	m	25	rechts	E	270,78		44,24
09	BSH	1	w	39	rechts	E	406,91		49,15
10	AC Weißer Schäfer	5	w	35	links	E	766,73		68,94
11	BSH	1	m	27	links	E	1.015,93		83,54
11	BSH	1	m	27	rechts	E	1.204,94		79,69
13	Mischling	1	w	32	links	E	291,70		63,00
13	Mischling	1	w	32	rechts	E	324,70		62,64
17	Mischling	5	w	27	links	E	224,36		28,65
17	Mischling	5	w	27	rechts	E	270,20		23,10
18	Cane Corso	1	w	40	links	E	475,44		96,46
18	Cane Corso	1	w	40	rechts	E	467,56		137,88
19	BSH	4	m	43	links	E	459,54		79,47
27	Golden Retriever	5	w	35	rechts	E	327,00		29,23
<b>Mittelwert</b>							565,05		66,40
<b>Stabw</b>							369,76		32,26

## IX. ABKÜRZUNGSVERZEICHNIS

A.	Arteria
Abb.	Abbildung
BSH	Berner Sennenhund
bzw.	beziehungsweise
Ca	Calcium
CT	Computertomographie
CT-OAM	Computertomographie-Osteoabsorptiometrie
DA	Dach des Acetabulum
d.h.	das heißt
DKH	Deutsch Kurzhaar
dtl.	deutlich
DSH	Deutscher Schäferhund
et al.	und Mitarbeiter
F.C.I.	Fédération Cynologique Internationale
fem	Caput ossis femoris
gesp.	gespiegelt
ggr.	geringgradig
gr.	großer
h <sup>2</sup>	Heritabilität
HD	Hüftgelenksdysplasie
HE	Houndsfield-Einheiten
hgr.	hochgradig
HH	Hinterhorn
hi	hinten
kg	Kilogramm
li	links
Lig.	Ligamentum
m	männlich
mg	Milligramm
mgr.	mittelgradig
mk	männlich kastriert
ml	Milliliter
mm	Millimeter
µm	Mikrometer
Mon.	Monate
MRT	Magnetresonanztomographie
M.	Musculus
Mm.	Musculi
N	Newton
N.	Nervus
Nn.	Nervi
re	rechts
s.	siehe
Stabw	Standardabweichung
Tab.	Tabelle
u.U.	unter Umständen



v.a.	vor allem
VH	Vorderhorn
w	weiblich
wk	weiblich kastriert
z.B.	zum Beispiel
z.T.	zum Teil
zw.	zwischen

## X. LITERATURVERZEICHNIS

- ABT, B., ALTEKRUSE, M., BRINCKMANN, P.  
Die Beanspruchung von Hüftgelenken mit idiopathischer Koxarthrose im Vergleich zur Beanspruchung gesunder Hüftgelenke.  
Orthop 1981; 119: 382–386.
- AFOKE, N.Y.W., BYERS, P.D., HUTTON, W.C.  
The incongruous hipjoint: a casting study.  
Bone Joint Surg 1980; 62: 511–514.
- ARNORCZKY, S.P., TORZILLI, P.A.  
Biomechanical analysis of forces acting about the canine hip.  
Am J Vet Res 1981; 42 (9): 1581–1585.
- ANETZBERGER, H., METAK, G., SCHERER, M.  
Anpassung der subchondralen Knochenplatte nach Meniskektomie als Folge einer Änderung der Spannungsverteilung.  
Osteol 1995; 4(4): 224–232.
- ANETZBERGER, H., MÜLLER-GERBL, M., SCHERER, M.A., METAK, G., BLUMEL, G., PUTZ, R.  
Veränderung der subchondralen Mineralisierung nach Rekonstruktion des vorderen Kreuzbandes beim Schaf.  
Unfallchirurg 1994; 97: 655–660.
- ASPDEN, R.M.  
Subchondral bone architecture and quality in osteoarthritis.  
Arthritis Res Ther 2004; 6 (3): 39.
- BAILEY, A.J., MANSELL, J.P.  
Do subchondral bone changes exacerbate or precede articular cartilage destruction in osteoarthritis of the elderly?  
Gerontology 1997; 43: 296–304.
- BENSKE, J., SCHUNKE, M., TILLMANN, B.  
Subchondral bone formation in arthrosis: Polychrome labeling in mice.  
Acta Orthop Scand 1988; 59(5): 536–541.
- BRASS, W.  
Hüftgelenkdysplasie und Ellbogenerkrankung im Visier der Fédération Cynologique Internationale.  
Kleintierpraxis 1993; 38: 194.
- BRUNNBERG, L.  
Lahmheitsdiagnostik beim Hund.  
Boehringer Ingelheim, 1998; 215–221.

BULLOUGH, P., GOODFELLOW, J., GREENWALD, A.S., O'CONNOR, J.  
Incongruent surfaces in the human hip joint.  
Nature 1968; 217: 1290.

BULLOUGH, P.  
The geometry of diarthrodial joints, its physiologic maintenance and the possible significance of age-related changes in geometry-to-load distribution and the development of osteoarthritis.  
Clin. Orthop 1981; 156: 61–66 .

CANN, C.E.  
Quantitative CT for determination of bone mineral density: A review.  
Radiology 1988; 166: 509–522.

CARTER, D.R.  
Mechanical loading histories and cortical bone remodeling.  
Calcif Tissue Int 1984; 36: 19–24.

CHAI, B., TANG, X., LI, H.  
Scanning electron microscopic study of subchondral bone tissues in osteoarthritic femoral head.  
Chin Med J 1991; 104 (6): 503–509.

DECAMP, C.E., SOUTAS-LITTLE, R.W., HAUPTMANN, J., OLIVIER, B., BRADEN, T., WALTON, A.  
Kinematic gait analysis of the trot in healthy greyhounds.  
Am J Vet Res 1993; 54 (4): 627–634.

DIETSCHI, E., GAILLARD, C., SCHAWALDER, P.  
Die HD-Diagnostik beim Hund mit speziellen Bemerkungen zum Schweizer HD–Beurteilungsschema im Hinblick auf die Zuchtwertschätzung. Teil 1: Entwicklung und Kriterien.  
Kleintierpraxis 2000; 45 (2): 77–16

DIEPPE, P.A., CUSHNAGHAN, J., YOUNG, P., KIRWAN, J.R.  
Prediction of joint space narrowing in osteoarthritis of the knee by bone scintigraphy.  
Ann Rheum Dis 1993; 52: 557–563.

ECKSTEIN, F., v. EISENHART-ROTHER, R., LANDGRAF, J., ADAM, C., LOEHE, F., MÜLLER-GERBL, M., PUTZ, R.  
Quantitative analysis of incongruity, contact areas and cartilage thickness in the human hip joint.  
Acta Anat 1997a; 158: 192–204.

ECKSTEIN, F., JACOBS, C.R., MERZ, B.R.  
Mechanobiological adaptation of subchondral bone as a function of joint incongruity and loading.  
Med Eng Phys 1997b; 19: 720–728.

ECKSTEIN, F., LÖHE, F., HILLEBRAND, S., BERGMANN, M., SCHULTE, E., MILZ, S., PUTZ, R.

Morphomechanics in the humero-ulnar joint: I. Joint space width and contact areas as a function of load and flexion angle.  
The Anatomical Record 1995a; 243: 318–326.

ECKSTEIN, F., LÖHE, F., SCHULTE, M., MÜLLER-GERBL, M., MILZ, S., Putz, R.

Physiological incongruity of the humero-ulnar joint: A functional principle of optimized stress distribution acting upon articulating surfaces.  
Anat Embryol 1993a; 188: 448–455.

ECKSTEIN, F., LÖHE, F., STEINLECHNER, M., MÜLLER-GERBL, M., PUTZ, R.

Kontaktflächen des menschlichen Humeroulnargelenks in Abhängigkeit von der Anpresskraft, ihr Zusammenhang mit subchondraler Mineralisierung und Gelenkflächenmorphologie der Incisura trochlearis.  
Ann Anat 1993b; 175: 445–452.

ECKSTEIN, F., MERZ, B., JACOBS, C., SCHÖN, M., PUTZ, R.

Zugspannungen bestimmen die funktionelle Anpassung des subchondralen Knochens in inkongruenten Gelenken.  
Osteologie 1997c; 6: 30.

ECKSTEIN, F., MERZ, B., MÜLLER-GERBL, M., HOLZKNECHT, N., PLEIER, M., PUTZ, R.

Morphomechanics of the humero-ulnar joint: II. Concave incongruity determines the distribution of load and subchondral mineralization.  
The Anatomical Record 1995b; 243: 327–335.

ECKSTEIN, F., MERZ, B., SCHMID, P., PUTZ, R.

The influence of geometry on the stress distribution in joints: a finite element analysis.  
Anat Embryol (Berl) 1994; 189: 545–552.

ECKSTEIN, F., MERZ, B., SCHÖN, M., JACOBS, C., PUTZ, R.

Tension and bending, but not compression alone determine the functional adaptation of subchondral bone in incongruous joints.  
Anat Embryol 1999; 199: 85–97.

ECKSTEIN, F., MILZ, S., ANETZBERGER, H., PUTZ, R.

Thickness of the subchondral mineralised tissue zone (SMZ) in normal male and female and pathological human patellae.  
Anat 1998; 192: 81–90.

ECKSTEIN, F., MÜLLER-GERBL, M., STEINLECHNER, M., KIERSE, R., PUTZ, R.

Subchondral bone density in the human elbow assessed by computed tomography osteoabsorptiometry: A reflection of the loading history of the joint surfaces.

Orthop Research 1995c; 13: 268–278.

ECKSTEIN, F., STEINLECHNER, M., MÜLLER-GERBL, M., PUTZ, R.

Mechanische Beanspruchung und subchondrale Mineralisierung des menschlichen Ellbogengelenks.

Der Unfallchirurg 1993c; 96: 399–404.

v. EISENHART-ROTHER, R., ECKSTEIN, F., LANDGRAF, J.

Verteilung der anatomischen Gelenkspaltweite und Flächenpressung im menschlichen Hüftgelenk- eine quantitative Analyse.

Osteol 1996; 5 (2): 55–64.

v. EISENHART, R., ADAM, C., STEINLECHNER, M., MÜLLER-GERBL, M., ECKSTEIN, F.

Quantitative determination of joint incongruity and pressure distribution during simulated gait and cartilage thickness in the human hip.

J Orthop Res 1999a; 17 (4): 532–539.

v. EISENHART-ROTHER, R., ECKSTEIN, F., MÜLLER-GERBL, M., LANDGRAF, J., ROCK, C., PUTZ, R.

Direct comparison of contact areas, contact stress and subchondral mineralization in human hip joint specimens.

Anat Embryol 1997; 195: 279–288.

v. EISENHART-ROTHER, R., WITTE, H., STEINLECHNER, M., MÜLLER-GERBL, M., PUTZ, R., ECKSTEIN, F.

Quantitative Bestimmung der Druckverteilung im Hüftgelenk während des Gangzyklus.

Unfallchirurg 1999b; 102: 625–631.

ELLER, D.

Anatomische und biomechanische Untersuchungen am Schultergelenk (Articulatio humeri) des Hundes (Canis familiaris).

Vet Med Diss München, 2003.

FLÜCKIGER, M.

Die standardisierte Beurteilung von Röntgenbildern von Hunden auf Hüftgelenkdysplasie.

Kleintierpraxis 1993; 38 (11): 693–702.

FLÜCKIGER, M., LANG, J., BINDER, H., BUSATO, A., BOOS, J.

Die Bekämpfung der Hüftgelenkdysplasie in der Schweiz. Ein Rückblick auf die vergangenen 24 Jahre.

Schweiz Arch Tierheil 1995; 137 (6): 243–250.

FREWEIN, J., VOLLMERHAUS, B.  
Anatomie von Hund und Katze.  
Berlin: Blackwell Wissenschafts-Verlag 1994; 117–122.

GREENWALD, A.S.  
Biomechanics of the hip.  
In: STEINBERG, M.E.: The hip and its disorders.  
Philadelphia: W.B. Saunders 1991; 47–55.

GRYNPAS, M.D., ALPERT, B., KATZ, I., LIEBERMAN, I., PRITZKER, K.P.H.  
Subchondral bone in osteoarthritis.  
Calcif Tissue Int 1991; 49: 20–26.

HACKENBROCH, M.H.  
Coxarthrose.  
Orthopädie 1998; 27: 659–667.

HASS, J.  
Congenital dislocation of the hip.  
Springfield: Thomas 1951.

HENRICSON, B., NORBERG, J., OLSON, S.-E.  
On the etiology and pathogenesis of hip dysplasia: A comparative review.  
Small Anim Pract 1966; 7: 673–688.

HENSCHEL, E.  
Das Hüftgelenk von Hund und Katze – eine Enarthrosis?  
Tierärztl Prax 1983; 11: 345–348.

HOFMANN, D.  
Ganganalytisches Profil verschiedener Gelenkerkrankungen beim Hund:  
Kreuzbandruptur, Hüftdysplasie, Fragmentierter Processus coronoideus,  
Isolierter Processus anconeus.  
Vet Med Diss, München, 2002.

HOTTINGER, H.A., DECAMP, C.E., OLIVIER, N.B., HAUPTMANN, J.G.,  
SOUTAS-LITTLE, R.W.  
Noninvasive kinematic analysis of the walk in healthy large-breed dogs.  
Am J Vet Res 1996; 57: 381–388.

HUTTON, C.W.  
Generalised osteoarthritis: an evolutionary problem?  
Lancet 1987; 27: 1463–1465.

IMHOF, H., BREITENSEHER, M., KAINBERGER, F., TRATTNIG, S.  
Degenerativ joint disease: cartilage or vascular disease?  
Skeletal Radiol 1997; 26: 398–403.

JANUTTA, V.

Genetische Analysen der Ellbogengelenkdysplasie und Hüftgelenkdysplasie beim Deutschen Schäferhund.

Vet Med Diss, Hannover, 2005.

JOHNSON, L.C.

Joint remodelling as the basis of osteoarthritis.

J Am Vet Med Assoc 1962; 141: 1237–1241.

KADERLY, R.E.

Intracapsular and intraosseous vascular supply to the mature dog's coxofemoral joint.

Am J Vet Res 1983; 44: 805–811.

KIRCHHOFF, T.

Genetische Analyse der Hüft- und Ellenbogengelenkdysplasie beim Deutschen Schäferhund.

Vet Med Diss, Hannover, 2003.

KOCH, T., BERG, R.

Lehrbuch der Veterinäranatomie, Band I-III.

Jena: Fischer Verlag 1985.

KÖNIG, H.E., LIEBICH, H.-G.

Anatomie der Haussäugetiere, Band I und II.

Stuttgart: Schattauer 1999.

KÖPPEL, E.

Zur Entwicklung der Articulatio coxae und radiologischen Frühdiagnostik der Hüftgelenkdysplasie des Hundes.

Stuttgart: Enke 1991.

KÖRBEL, J.

Ellenbogendysplasie des Hundes – eine computertomographische und CT-osteabsorptiometrische Studie.

Vet Med Diss, München, 2000.

KOSFELD, H.-U.

Der totale Hüftgelenkersatz beim Hund. Klinische, röntgenologische und ganganalytische Erhebungen in den Jahren 1983 bis 1983.

Vet Med Diss, München, 1996.

KRAUS, D.

Luxatio patellae congenita medialis und Ruptur des Ligamentum cruciatum craniale beim Hund – eine CT-osteabsorptiometrische Studie.

Vet Med Diss, München, 2006.

KUMMER, B.

Biomechanics of the hip and knee joint.

In: Advances in Artificial Hip and Knee Joint Technology.

Berlin, Heidelberg, New York: Springer 1976; 24–52.

LARCHE, W.D.

Der Einfluss mechanischer und funktioneller Faktoren auf das Angehen des Hundes.

Vet Med Diss, Gießen, 1962.

LEIGHTON, E. A., LINN, J.M., WILLHAM, R.L., CASTLEBERRY, M.W.

A genetic study of hip dysplasia.

Am J Vet Res 1977; 38: 241–244.

LEIGHTON, E.A.

Genetics of canine hip dysplasia.

J Am Vet Med Ass 1997; 210: 1474–1479.

LI, B., ASPDEN, R.M.

Mechanical and material properties of the subchondral bone plate from the femoral head of patients with osteoarthritis or osteoporosis.

Ann Rheum Dis 1997; 56: 247–254.

LIESER, B.

Morphologische und biomechanische Eigenschaften des Hüftgelenks (Articulatio coxae) des Hundes (Canis familiaris).

Vet Med Diss, München, 2003.

LINNEMANN, S.

Die Hüftgelenkdysplasie des Hundes.

Berlin: Paray 1998; 3–22, 77–91.

LOEFFLER, K.

Hüftgelenkdysplasie beim Hund: Probleme bei der Röntgendiagnostik.

Tierärztliche Praxis 1979; 7: 229–238.

MAIERL, J., BÖTTCHER, P., RIGL, S., LIEBICH, H.G.

Subchondral bone density in the canine hip joint.

Polish J Vet Sci 2000; 3 (Suppl.), 27.

MATIS, U.

Operationsverfahren bei Hüftgelenkdysplasie.

Tierärztliche Praxis 1995; 23: 426–431.

MATIS, U.

Mündliche Mitteilung bezüglich Arthrose.

München, März 2007.



MATIS, U., WAIBL, H.

Proximale Femurfrakturen bei Hund und Katze.

Tierärztl Prax Suppl.1, 1985; 159–178.

MAYER, A.K.

Veränderungen in der subchondralen Knochenplatte am Tibiaplateau des Kaninchens nach Menishektomie.

Med Diss, München, 2005.

McLAUGHLIN, R.M.

Symposium on CHD: Diagnosis and medical treatment.

J Vet Med 1996; 91: 25–53.

MILZ, S.

Morphologie der subchondralen Spongiosa und der subchondralen Mineralisierungszone des Tibiaplateaus.

Med Diss, München, 1993.

MILZ, S., ECKSTEIN, F., PUTZ, R.

Thickness of the subchondral bone plate and the overlying articular cartilage in normal and arthritic human patellae.

Biomechan 1994a; 27: 841.

MILZ, S., ECKSTEIN, F., PUTZ, R.

The thickness of the subchondral plate and its correlation with the thickness of the uncalcified articular cartilage in the human patella.

Anat Embryol 1995; 192: 437–444.

MILZ, S., ECKSTEIN, F., PUTZ, R.

Thickness Distribution of the subchondral mineralization zone of the trochlear notch and its correlation with the cartilage thickness: an expression of functional adaptation to mechanical stress acting on the humeroulnar joint?

Anat Rec 1997; 248: 189–197.

MILZ, S., Putz, R.

Quantitative morphology of the subchondral plate of the tibial plateau.

Anat 1994; 185: 103–110.

MORGAN, J.P.

Canine hip dysplasia: Significance of early bone spurring.

Vet Radiol 1987; 28: 2–5.

MÜLLER, F., SAAR, C.

Eine Anleitung zur Röntgendiagnose der Hüftgelenkdysplasie.

Kleintierpraxis 1966; 11: 33–42.

MÜLLER-GERBL, M.

CT-Osteoabsorptiometrie (CT-OAM) und ihr Einsatz zur Analyse der Langzeitbeanspruchung der großen Gelenke in vivo.

Med Habil , München, 1991.

MÜLLER-GERBL, M.

The subchondral bone plate.

Adv Anat Embryol Cell Biol; Berlin, Heidelberg, New York: Springer 1998; 141: 1–134.

MÜLLER-GERBL, M., PUTZ, R., HODAPP, N., SCHULTE, E., WIMMER, B.

Computed tomography-osteodensitometry for assessing the density distribution of subchondral bone as a measure of long-term mechanical adaptation in individual joints.

Skeletal Radiol 1989; 18: 507–512.

MÜLLER-GERBL, M., PUTZ, R., HODAPP, N., SCHULTE, E., WIMMER, B.

Die Darstellung der subchondralen Dichtemuster mittels der CT-Osteodensitometrie (CT-OAM) zur Beurteilung der individuellen Gelenkbeanspruchung am Lebenden.

Orthop. 1990; 128: 128–133.

MÜLLER-GERBL, M., PUTZ, R., KENN, R.

Demonstration of subchondral bone density patterns by three-dimensional CT-Osteodensitometry as a noninvasive method for in vivo assessment of individual long-term stresses in joints.

Bone and Mineral Research 1992; 7: 411–418.

MÜLLER-GERBL, M., PUTZ, R., KENN, R., KIERSE, R.

People in different age groups show different hip-joint morphology.

Clin Biomech 1993 a; 8: 66–72.

MÜLLER-GERBL, M., PUTZ, R., KENN, R.

Verteilungsmuster der subchondralen Mineralisierung in der Cavitas glenoidalis bei Normalpersonen, Sportlern und Patienten.

Orthop 1993 b; 131: 10–13.

MURRAY, R.O.

Aetiology of primary osteoarthritis of the hip.

Br J Radiol 1965; 38: 810-824.

NICKEL, R., SCHUMMER, A., SEIFERLE, E.

Lehrbuch der Anatomie der Haustiere, Band I, III und IV.

Berlin: Paray 1992 (Band IV); 1996 (Bd. III); 2001 (Bd. I).

NIEMAND, H.G., SUTER, P.F.

Praktikum der Hundeklinik.

Berlin: Paray 2000.

OBERLÄNDER, W.

Die Beanspruchung des menschlichen Hüftgelenkes V.

Die Verteilung der Knochendichte im Acetabulum.

Anat Entwickl Gesch 1973; 14: 367–384.

OBERLÄNDER, W.

Die Beanspruchung des menschlichen Hüftgelenks VII.

Die Verteilung der Knorpeldicke im Acetabulum und ihre funktionelle Deutung.

Anat Embryol 1977; 150: 141–153.

OETTMEIER, R., ROTH, A.J., ABENDROTH, K., HELMINEN, H.J.,  
AROKOSKI, J.

Morphometric analyses of articular cartilage, tidemark region and subchondral bone remodelling after strenuous training of beagle dogs.

Artic Cart Osteoarthr 1992; 67: 717–718.

OFF, W., MATIS, U.

Ganganalyse beim Hund. Teil 2: Aufbau eines Ganglabors und bewegungsanalytische Untersuchungen.

Tierärztl Prax 1997; 25: 303–311.

PAUWELS, F.

Die Druckverteilung im Ellenbogengelenk, nebst grundsätzlichen Bemerkungen über den Gelenkdruck.

11. Beitrag zur funktionellen Anatomie und kausalen Morphologie des Stützapparates.

Anat Entw Gesch 1963; 123: 643–667.

PRIEUR, W.D.

Coxarthrosis in the dog part 1: Normal and abnormal biomechanics in the hip joint.

Vet Surg 1980; 9: 145–149.

PRIESTER, W.A., MULVIHILL, J.J.

Canine hip dysplasia: Relative risk by sex, size, and breed, and comparative aspects.

Am Vet Med Ass 1972; 160: 735–739.

RADIN, E.L., PAUL, I.L., LOWY, M.

A comparison of the dynamic force transmitting properties of subchondral bone and articular cartilage.

J Bone Joint Surg 1970; 52(A): 444–456.

RADIN, E.L., PAUL, I.L., ROSE, R.M.

Role of mechanical factors in pathogenesis of primary osteoarthritis.

Lancet 1972; 4: 519–523.

RADIN, E.L., ROSE, R.M.

Role of subchondral bone in the initiation and progression of cartilage damage.

Clin Orthop 1986; 213: 34–40.

REISER, M., HEUCK, A.

Hüftgelenk und Becken.

In: Vahlensieck, M., Reiser, M. 1997: MRT des Bewegungsapparates.

Stuttgart: Thieme 1997; 143–167.

RHINELANDER, F.W., NELSON, C.L., STEWART, R.D., STEWART, C.L.  
Experimental reaming of the proximal femur and acrylic cement implantation.  
Vascular and histologic effects.  
Clin Orthop 1979; 141: 74–89.

RICHARDSON, D.  
The role of nutrition in canine hip dysplasia.  
Vet Clin North AM: Small Anim Pract 1992; 22: 529–540.

RIEGERT, S.  
Anatomische und biomechanische Untersuchungen am Kniegelenk (Articulatio  
genus) des Hundes (Canis familiaris).  
Vet Med Diss, München, 2004.

RISER, W.H.  
The dog as a model for the normal and dysplastic hip joint.  
Basel, München, Paris, London, New York, Sydney: Karger 1975: 238–323.

RISER, W.H., LARSEN, J.S.  
Influence of breed somatotypes on the prevalence of hip dysplasia in the dog.  
Am Vet Med Ass 1974; 165: 79–81.

RIVERA, L.A.  
Arterial supply to the canine hip joint.  
J Vet Orthop 1979; 1: 20–31.

ROUX, W.  
Über die Dicke der statischen Elementarteile und die Maschenweite der  
Substantia spongiosa der Knochen.  
Zeitschrift für orthopädische Chirurgie 1896; Band IV: Separatdruck.

SALO, P.  
The role of joint innervation in the pathogenesis of arthritis.  
J C C 1999; 42: 91–100.

SCHAWALDER, P., SPRENG, D., DIETSCHI, E., DOLF, G., GAILLARD, C.  
Beitrag zur Biomechanik des Hüftgelenkes mit neuen diagnostischen Aspekten  
im Umfeld der Hüftgelenkdysplasie.  
Schweiz Arch Tierheil 1997; 139: 265–270.

SCHNELLE, G. B.  
Some new diseases in dogs.  
Am Kennel Gaz 1935; 52: 25–26.

SCHNELLE, G. B.  
Congenital dysplasia of the hip (canine) and sequelae.  
Proc Amer Vet Med Ass 1954; 91 (Annual Meeting, Seattle, Washington): 253–  
258.

SELTZER, S.E., WEISSMANN, B.N., BRAUNSTEIN, E.M., ADAMS, D.F., THOMAS, W.H.

Computed tomography of the hindfoot.  
J C Ass Tomo 1984; 8: 488–497.

SHIVELY ,M.J., SICKLE, D.C.van

Developing coxal joint of the dog: gross morphometric and pathologic observations.

Am J Vet Res 1982; 43: 185–194.

SIMKIN, P., GRANNEY, D.O., FIECHTNER, J.J.

Roman arches, human joints, and disease: differences between convex and concave sides of joints.

Arthritis Rheum 1980; 23: 1308–1311.

SIMON, S.R., RADIN, E.L., PAUL, I.L., ROSE, R.M.

The responds of joints to impact loading-II. In vivo behavior of subchondral bone.

J Biomechanics 1972; Vol 5: 267–272.

STEINBERG, M.E.

The hip and its disorders.

Philadelphia: Saunders 1991; 313–314, 420–421, 518.

STAMPFER, R.

Subchondrale Mineralisierungsmuster im gesunden und dysplastischen Hüftgelenk und ihre Veränderungen nach Dreifachosteotomie.

Med Diss, München, 2001.

SULZBACHER, I.

Arthrose – Histologie und pathogenetische Ansätze.

Radiologe 2000; 40 (12): 1126–1133.

TILLMANN,B.

A contribution to the functional morphology of articular surfaces.

Stuttgart: Thieme 1978.

UNKEL-MOHRMANN, F.

Das ganganalytische Profil des Deutschen Schäferhundes.

Vet Med Diss, München, 1999.

WEGENER, O.H.

Grundkurs Computertomographie.

Berlin, Wien: Blackwell 1996; 3–9, 81–95, 244–260.

WESSINGHAGE, D.

100 Jahre „Transformationsgesetz der Knochen“ von Julius Wolff.

In: PESCH, H.-J., STÖSS, H., KUMMER, B.: Osteologie aktuell VII.

Berlin, Heidelberg, New York: 1993; 3–11 .

YOUNG, S.W., MULLER, H.H., MARSHALL, W.H.  
Computed Tomography: beam hardening and environmental density artifact.  
Radiology 1983; 148: 279–283.

ZEDLER, W., KÖSTLIN, R., SCHNEPF, A.  
Zur Frage der sekundären Arthropathia deformans nach Hüftgelenkdysplasie  
beim Hund.  
Tierärztl Umschau 1978; 33: 370–372.

## Danksagung

Frau Prof. Dr. Dr. habil. U. Matis danke ich herzlich für die Überlassung des interessanten Themas und für die umfassende Durchsicht und Korrektur des Manuskripts.

Mein besonderer Dank gebührt Frau Prof. Dr. med. M. Müller-Gerbl für ihre wissenschaftliche Betreuung bei der Durchführung und Interpretation der CT-OAM und für ihre Geduld bei meinen vielen Fragen.

Herrn Prof. Dr. med. Dr. h.c. R. Putz und Frau Prof. Dr. med. M. Müller-Gerbl danke ich für die Bereitstellung der Software Analyse und der Workstation.

Frau Dr. S. Hecht danke ich sehr herzlich für die Aufnahme und Betreuung der Patienten und für die Vorarbeiten an der Workstation, Frau Dr. D. Kraus für die Hilfe beim Verständnis der CT-OAM.

Den Mitarbeitern der Chirurgischen Tierklinik, vor allem der Röntgenabteilung und der Anästhesie, danke ich herzlich für ihre Unterstützung.

Herrn Prof. Dr. H. Küchenhoff und Frau Nora Fenske danke ich für die tatkräftige Unterstützung bei der statistischen Auswertung.

Frau Dr. Ines Holz danke ich sehr herzlich für die Unterstützung, ohne die diese Studie nicht möglich gewesen wäre.

Besonders herzlich danke ich meiner Familie; danke ich Norbert für die Hilfe am Computer, bei der Formatierung der Arbeit, der Herstellung der Bilder, Tabellen und Übersichten und seiner moralischen Unterstützung; danke ich Max für sein Verständnis, seine Rücksichtnahme und seine Hilfe beim Schreiben der vielen Tabellen und Listen zur Auswertung.

## Lebenslauf

Name	Kerstin Küchenmeister	
Geburtsdatum	08.10.1966	
Geburtsort	Halberstadt	
Familienstand	ledig, 1 Sohn (geb. 03.09.1991)	
Schulbildung	1973 bis 1983	Polytechnische Oberschule Badersleben
	1983 bis 1985	Erweiterte Oberschule Halberstadt
Berufsausbildung	1985 bis 1986	Ausbildung als Zootechniker (Rinderzucht)
	1986 bis 1992	Studium der Veterinärmedizin an der Universität Leipzig, Veterinärmedizinische Fakultät
	18.03.1992	Tierärztliche Approbation
Berufspraxis	1992 bis 1993	regelmäßige Praxisvertretung und Mitarbeit bei Dres. Wilhelm in Syrau und FTA Küchenmeister in Badersleben
	1993 bis 1997	Assistenz in einer kurativen Rinderpraxis in Bayern
	1998 bis 2002	Assistenz in einer Gemischtpraxis im Münsterland
	seit 2003	Assistenz in einer Gemischtpraxis im Ostallgäu