

**Aus dem Institut für Physiologie, Physiologische Chemie und
Tierernährung der Ludwig-Maximilians-Universität
Direktor: Prof. Dr. M. Stangassinger**

***Histo-morphologische Untersuchungen nach
xenogener Transplantation mikroverkapselter
Langerhans-Inseln im Modell „Schwein-auf-Ratte“***

**Inaugural-Dissertation
zur Erlangung der Doktorwürde
der Tierärztlichen Fakultät
der Ludwig-Maximilians-Universität zu München
Extern angefertigt
in der Experimentellen Transplantations-Immunologie
der Chirurgischen Klinik I der
Julius-Maximilians-Universität Würzburg
unter Leitung von Frau Prof. Dr. K. Ulrichs**

vorgelegt von

**Irina Chodnevskaja,
Diplom-Tierärztin
aus Würzburg**

München, im Januar 2006

Gedruckt mit Genehmigung der Tierärztlichen Fakultät der
Ludwig-Maximilians-Universität München

Dekan: Univ.-Prof. Dr. E. P. Märtbauer

Referent: Univ.-Prof. Dr. B. Kaspers

Korreferent: Univ.-Prof. Dr. E. Wolf

Tag der Promotion: 28. Juli 2006

Abkürzungsverzeichnis

A. dest.	Aqua destillata
AiF	Arbeitsgemeinschaft industrieller Forschungsvereinigungen
AS	Antiserum
BSA	<i>Bovine Serum Albumin</i>
BZ	Blutzucker
CD	<i>Cluster of Differentiation</i>
CD4	CD4+ T-Helferzelle(n)
CD8	CD8+ cytotoxische T-Zelle(n)
DAB	3,3-Diaminobenzidintetrahydrochlorid
DTZ	Dithizon (Zink-spezifischer Farbstoff)
dl	Deziliter
EDTA	Ethylendiaminotetraessigsäure
ED-1	Zelloberflächenmarker für Makrophage(n)
FDA	Fluoreszein-Diacetat (Fluoreszenzfarbstoff)
FIB	Zelloberflächenmarker für Fibroblasten
FITC	Fluoreszein-Isothiocyanat (Fluoreszenzfarbstoff)
HBSS	<i>Hank's Balanced Salt Solution</i>
H&E	Hämalaun-Eosin-Färbung
HIS	Zelloberflächenmarker für Granulozyten und erythroide Zellen
HRP	<i>Horseradish Peroxidase</i> (Meerrettich Peroxidase)
HY	Hybridschwein
GAD	Glutamatdecarboxylase
IAA	<i>Insulin Autoantibodies</i>
IAK	<i>Islet After Kidney</i> (Transplantation)
ICA	<i>Islet Cell Antibodies</i>
IDDM	<i>Insulin Dependent Diabetes Mellitus</i>
IEQ	Inseläquivalent (Langerhans-Insel mit einem mittleren Durchmesser von 150µm)
IF	Indirekte Immunfluoreszenz
IgG	Immunglobulin(e) der Klasse G
IgM	Immunglobulin(e) der Klasse M

i. p.	intraperitoneal
ITA	<i>Islet Transplantant Alone</i>
i. v.	intravenös
LI	Langerhans-Insel(n)
KG	Körpergewicht
mAK	monoklonale(r) Antikörper
mg	Milligramm
ml	Milliliter
mpLI	mikroverkapselte porcine Langerhans-Insel(n)
min	Minute(n)
MHC	<i>Major Histocompatibility Complex</i>
MHC-I	<i>Major Histocompatibility Complex</i> Moleküle der Klasse I
MHC-II	<i>Major Histocompatibility Complex</i> Moleküle der Klasse II
NaCl	Natriumchlorid
NIDDM	<i>Non Insulin Dependent Diabetes Mellitus</i>
NK	Natürliche Killerzelle(n)
OT	Objektträger
PAP	Peroxidase-anti-Peroxidase-Färbung
PBS	<i>Phosphate Buffered Saline</i>
PI	Propidium-Jodid
pLI	porcine Langerhans-Insel(n)
RT	Raumtemperatur
sec	Sekunde(n)
SIK	<i>Simultaneous Islet-Kidney</i> (Transplantation)
SLA	<i>Swine Leukocyte Antigen</i>
SLA-I	<i>Swine Leukocyte Antigen</i> Moleküle der Klasse I
SLA-II	<i>Swine Leukocyte Antigen</i> Moleküle der Klasse II
SPF	<i>Specific Pathogen Free</i>
STZ	Streptozotozin
TNF α	Tumornekrosefaktor α
TRI	Masson-Goldner-Trichrom-Färbung
WU	Wistar Unilever (Rattenstamm)
xITX	xenogene Inselzell-Transplantation
ZU	Zuchtsau

Inhaltsverzeichnis

1. Einleitung	1
2. Fragestellung	15
3. Material und Methoden	16
3.1. Vorbetrachtung	16
3.2. Das Transplantationsmodell	16
3.2.1. Hybridschweine als Transplantat-Spender	16
3.2.1.1. Organgewinnung und Isolierung porziner Langerhans-Inseln	16
3.2.1.2. Mikroverkapselung der porzinen Langerhans-Inseln mit Barium-Alginat	20
3.2.2. Wistar Ratten als Transplantat-Empfänger	22
3.2.2.1. Herkunft und Haltung	22
3.2.2.2. Diabetes-Induktion	22
3.2.2.3. Transplantation mikroverkapselter porziner Langerhans-Inseln	22
3.2.2.4. Postoperative Nachsorge der Transplantat-Empfänger	23
3.3. Entnahme der Transplantate	24
3.4. Gewebe-Einbettung und Gewebe-Fixierung	24
3.4.1. Präparation des Gefriermaterials	24
3.4.2. Anfertigung von Gefrierschnitten	25
3.4.3. Anfertigung von Paraffinschnitten	25
3.5. Histologie an Gefrier- und Paraffinschnitten	25
3.5.1. Hämalaun-Eosin-Färbung	25
3.5.2. Dithizon-Färbung	26
3.5.3. FDA/PI-Färbung	26
3.5.4. Trichrom-Färbung mit Lichtgrün nach Masson-Goldner	27
3.6. Immunhistochemische Färbungen an Gefrierschnitten	27
3.6.1. Monoklonale Antikörper und polyklonale Antiseren	27
3.6.2. Färbung endokriner Pankreaszellen auf Gefrierschnitten	28
3.6.3. Immunhistochemische Färbungen des Transplantates	30
3.7. Lichtmikroskopische Auswertung und Dokumentation	30
3.8. Verwendete Versuchsgruppen	31
4. Ergebnisse	33
4.1. Vorbetrachtungen zum funktionellen Transplantationsergebnis	33
4.2. Mikroskopische Untersuchungen leerer Alginat-Mikrokapseln nach verschiedenen Expositionszeiten <i>in vivo</i>	34

4.2.1.	Vitalmikroskopie von Leerkapseln nach Lavage aus dem Peritoneum	34
4.2.2.	Leerkapseln unter der Nierenkapsel	35
4.2.2.1.	Vitalmikroskopie nach Explantation	35
4.2.2.2.	Histologie und Immunhistochemie nach Explantation	36
4.3.	Makroskopische und mikroskopische Untersuchungen Alginat-mikroverkapselter porziner Langerhans-Inseln nach verschiedenen Transplantationszeiten <i>in vivo</i>	38
4.3.1.	Immunhistochemie des Empfänger-Pankreas	38
4.3.1.1.	Diabetische Ratten	38
4.3.1.2.	Transplantierte Ratten	39
4.3.2.	Mikroskopie der Transplantate	40
4.3.2.1.	Vitalmikroskopie der Transplantate aus dem Peritoneum	40
4.3.2.2.	Mikroskopie der Transplantate unter der linken Nierenkapsel	43
4.3.3.	Histologie der Transplantate	45
4.3.4.	Die Sepsis als ein besonderes und unerwartetes Ereignis nach Transplantation	51
4.3.5.	Immunhistochemie der Transplantate	54
4.3.5.1.	Insulin-positive Zellen in Transplantaten mit <i>Kurzzeit</i> -Funktion Peritoneum und Nierenkapsel	54
4.3.5.2.	Insulin-positive Zellen in Transplantaten mit <i>Langzeit</i> -Funktion Peritoneum und Nierenkapsel	55
4.3.5.3.	Fibroblasten in Transplantaten mit <i>Kurzzeit</i> -Funktion Peritoneum und Nierenkapsel	56
4.3.5.4.	Fibroblasten in Transplantaten mit <i>Langzeit</i> -Funktion Peritoneum und Nierenkapsel	58
4.3.5.5.	Immunhistochemische Analysen der interkapsulären Infiltrate Transplantate mit <i>Kurzzeit</i> -Funktion	60
4.3.5.6.	Immunhistochemische Analysen der interkapsulären Infiltrate Transplantate mit <i>Langzeit</i> -Funktion	62
5.	Diskussion	64
6.	Zusammenfassung	81
6.	Summary	84
7.	Literaturverzeichnis	87
	Danksagung	
	Lebenslauf	

1. Einleitung

Weltweit gibt es über 150 Millionen Diabetiker. Etwa 5 Millionen Menschen sind allein in Deutschland von dieser Volkskrankheit betroffen (300.000 vom Typ-1 und 4-5 Millionen vom Typ-2 Diabetes). Allerdings wird die Dunkelziffer auf 40 bis 50% unerkannter Diabetiker geschätzt. Demnach dürfte die tatsächliche Zahl in Deutschland 7 bis 8 Millionen betragen, was bedeutet, dass etwa jeder 10. Bundesbürger betroffen ist [1, 2]. Obwohl der Typ-2 Diabetes auch *Altersdiabetes* genannt wird, ist der jüngste Typ-2 Diabetiker gerade einmal 5 Jahre alt und kommt aus Deutschland [1, 2]. Die Zahl der Erkrankten steigt stetig in den westlichen Industrienationen.

Der Diabetes ist weltweit die häufigste Stoffwechselkrankheit [1]. Diabetes ist eine allgemeine Bezeichnung für Erkrankungen, die mit einer überhöhten Ausscheidung von Urin (=Polyurie) einhergehen. Das Wort *Diabetes* kommt aus dem Griechischen und bedeutet eigentlich aufgrund des verstärkten Harnflusses die *Beine spreizend*. Im Allgemeinen wird es jedoch mit *Durchgang* oder auch *Harnruhr* übersetzt. Auch beim Diabetes mellitus, einer speziellen Form des Diabetes, tritt das Symptom der überhöhten Harnausscheidung auf. *Mellitus* ist lateinisch und bedeutet *honigsüß*. Der Name *Diabetes mellitus*, also *honigsüßer Durchfluss* oder auch *Zuckerharnruhr*, bezieht sich auf den süßen Geschmack des Urins von Zuckerkranken. So wird erstmalig um 1.500 vor Christus in dem altägyptischen Papyrus Ebers von den Symptomen einer mit erhöhtem Harnfluss einhergehenden Erkrankung berichtet. Aus der altindischen Medizin ist die Bezeichnung des *honigsüßen Durchflusses* als Beschreibung der beim Diabetes mellitus auftretenden Glukosurie überliefert. Näher beschrieben wurde diese im 17. Jahrhundert von dem englischen Mediziner und Naturphilosophen Thomas Willis. Das *Schmecken* des Urins war zu dieser Zeit die einzige Möglichkeit, um die Krankheit zu diagnostizieren. Langerhans beschrieb im Jahre 1869 in seiner Dissertation *Beiträge zur mikroskopischen Anatomie der Bauchspeicheldrüse* als Erster die inselartigen Zellformationen in der Bauchspeicheldrüse des Menschen, die Wissenschaftler später als den Ort der menschlichen Insulinproduktion identifizierten, und die heute auch seinen Namen tragen. Allerdings wusste Langerhans noch nichts über die Funktion dieser Zellen.

Im gleichen Jahr konnten der Pharmakologe und Internist Joseph Freiherr von Mehring und der Internist Oskar Minkowski den Zusammenhang zwischen der Bauchspeicheldrüse und dem Diabetes mellitus nachweisen. Durch Exstirpation der Bauchspeicheldrüse eines Hundes erzeugten sie so künstlich einen Diabetes. Obwohl die klinischen Phänomene der Erkrankung seit dem Altertum bekannt waren, wurden die pathophysiologischen Prinzipien als Grundlage der Entwicklung einer gezielten Therapie erst Ende des 19. Jahrhunderts entdeckt.

Bereits im Jahr 1902 konnte Schmidt den *Langerhans'schen Inseln* durch den lichtmikroskopischen Nachweis entzündlicher Veränderungen, die so genannte Insulitis, eine wesentliche pathogenethische Bedeutung bei der Entstehung des Diabetes mellitus zuschreiben [3]. Zwei Jahrzehnte später wurde Insulin als Produkt der Bauchspeicheldrüse erkannt. Mit der ersten gelungenen Insulinextraktion gelang es den kanadischen Physiologen Sir Frederick Grant Banting und Charles Herbert Best, Insulin aus Bauchspeicheldrüsengewebe zu gewinnen und dieses einem Hund, dem zuvor die Bauchspeicheldrüse operativ entfernt wurde, zu injizieren [4]. Damit war die Grundlage der bis heute angewandten Insulintherapie gelegt.

1922 wurde der erste Mensch mit Insulin behandelt. 1960 konnte die chemische Struktur des Hormons Insulin aufgeklärt werden. 1976 gelang erstmalig die Umwandlung von Schweineinsulin in Humaninsulin, und seit 1979 wird Humaninsulin gentechnologisch hergestellt. Bis 1967 waren Insuline ein Gemisch aus Rinder- und Schweineinsulin, danach wurden sie auf die besser verträglichen Monospezies-Insuline (reines Rinder- und reines Schweineinsulin) umgestellt, 1976 wurde erstmalig Schweineinsulin in Humaninsulin umgewandelt und seit 1979 wird dieses – wie oben gesagt – gentechnologisch produziert.

Allerdings sind auch heute noch längst nicht alle Fragen bezüglich der Ursachen und vor allem der Folgen des Diabetes mellitus geklärt, und so gilt nach wie vor, was Aretaios bereits 100 n. Chr. berichtete: "*Der Diabetes ist eine rätselhafte Erkrankung.*"

Der Diabetes mellitus ist eine erhebliche chronische Störung des Kohlenhydratstoffwechsels, die auf einem absoluten oder relativen Mangel an Insulin beruht; er ist durch eine Hyperglykämie und Hyperglukosurie charakterisiert und kann zu zahlreichen Folgeschäden führen. Die klinischen Symptome eines manifesten Diabetes sind abhängig

vom Grad des Insulinmangels und dem Ausmaß der daraus resultierenden Stoffwechselveränderungen. Die typischen Symptome, die je nach Ausprägung und Dauer des vorhandenen Insulinmangels mehr oder weniger stark in Erscheinung treten und sowohl isoliert als auch kombiniert vorkommen können, treten auch in Form von starkem Durst, Gewichtsverlust und Mattigkeit, Abgeschlagenheit, vermehrtem Wasserlassen, Juckreiz, Heißhunger, Sehstörungen und Infektanfälligkeit auf. Des Weiteren muss auch bezüglich der Krankheitssymptome zwischen dem Insulin-abhängigen Diabetes (Typ-1, *insulin dependent diabetes mellitus*, IDDM), dem Insulin-unabhängigen Diabetes (Typ-2, *non insulin dependent diabetes mellitus*, NIDDM), dem *Gestations-Diabetes* und Sonderformen unterschieden werden [5].

Ein Diabetes kann grundsätzlich durch Erkrankungen der Bauchspeicheldrüse, im Rahmen anderer Krankheiten oder bestimmter genetischer Veränderungen auftreten. Ursachen für einen kompletten Ausfall der Bauchspeicheldrüse können sein: Pankreatitis, ausgelöst durch chronischen Alkoholmissbrauch oder Gallensteine oder Bauchspeicheldrüsengeschwülste, die eine operative Entfernung der Bauchspeicheldrüse erfordern. Auch manche Medikamente, insbesondere Kortison, können an der Entstehung eines Diabetes beteiligt sein [6].

Der Typ-1 Diabetes

Der Typ-1 Diabetes beginnt in der Regel in einem jugendlichen Alter und ist ein Autoimmunprozess, der durch bestimmte Erbfaktoren und abgelaufene Virus-Infektionen besonders begünstigt wird [5-12]; er zeichnet sich insbesondere durch zytoplasmatische Autoantikörper gegen Inselzellen (ICA = *islet cell antibodies*), sowie gegen Insulin (IAA = *insulin autoantibodies*) und/oder gegen ein Insel-eigenes Protein, die Glutamatdecarboxylase (Anti-GAD Antikörper) aus. Diese Antikörper führen zu einer irreversiblen Zerstörung der β -Zellen der Langerhans-Inseln [14]. Die Folge ist ein absoluter Insulinmangel mit konsekutiver Hyperglykämie, der nur durch eine dauerhafte exogene Insulinzufuhr behandelt werden kann. Typ-1 Diabetiker benötigen täglich mehrfach gezielte Insulingaben, damit der Blutzucker ausgeglichen wird, um die Folgeerkrankungen auf Dauer zu vermeiden. Dabei ist besonders bei Kleinkindern und Jugendlichen eine sehr individuelle Behandlung erforderlich, um das Wachstum, die hormonellen Veränderungen, Aktivität und Nahrungsaufnahme zu berücksichtigen. Insulin-Injektionen regeln den Blutzuckerspiegel nur unvollkommen, und seien sie noch so engmaschig, weshalb nach

langjähriger Behandlung oft Gefäßveränderungen auftreten. Eine wirkliche Heilung des Typ-1 Diabetes ist bis heute nicht möglich; die Erkrankung kann nur symptomatisch behandelt werden [8-16].

Der Typ-2 Diabetes

Weltweit ist eine Zunahme der Erkrankungshäufigkeit des Diabetes mellitus zu beobachten. Auch in Deutschland steigt besonders die Zahl der Typ-2 Diabetiker (Früher: *Erwachsenen- oder Altersdiabetes*), was in erster Linie mit der Zunahme der *Adipositas* (Übergewicht) in der Bevölkerung und der gesteigerten Lebenserwartung der Diabetiker zusammenhängt [2, 13, 15, 16]. Heute findet sich diese Form des Diabetes zunehmend auch bei übergewichtigen Jugendlichen, deren Anzahl sich in den letzten 20 Jahren verdoppelt hat. Rund 95% der Diabeteserkrankungen in Deutschland sind dem Typ-2 zuzuordnen, nur etwa 5% dem Typ-1. Der Verlauf des Typ-2 Diabetes ist sehr unterschiedlich, er beginnt schleichend und wird oft erst sehr spät erkannt. Viele Kinder mit Adipositas leiden unter Erkrankungen, die üblicherweise nur im Erwachsenenalter vorkommen: Typ-2 Diabetes, Gallensteine, erhöhte Blut- und Leberwerte, Leberverfettung, Hyperglykämie und Hormonstörungen. Mögliche Ursachen sind genetische Veranlagungen, verminderte Insulinsekretion und eine schlechte Insulinwirkung, da die produzierte Insulinmenge nur noch sehr klein ist oder aber der Bedarf an Insulin stark erhöht ist. Dieses Insulin reicht jedoch nicht mehr zur Versorgung des Körpers aus. Als Ursachen kommen beispielsweise Antikörper gegen das Insulin, eine erniedrigte Zahl von Insulinrezeptoren in Frage oder Defekte an den Insulinrezeptoren. Aber auch durch andere Erkrankungen, etwa Infektionen oder auch Störungen im Elektrolythaushalt, kann eine sekundäre Insulinresistenz hervorgerufen werden. Von den ca. 10 Millionen Typ-2 Diabetikern sterben ca. 40% an Herz-Kreislauf-Erkrankungen.

Eine solche Insulinresistenz kann die Folge einer dauerhaft überreichen Nahrungszufuhr mit einem vermehrten Glukoseangebot sein. Die hohe Konzentration an Glukose im Blut steigert den Insulinspiegel. Durch das chronische Überangebot an Glukose und den ständig erhöhten Insulinspiegel sinken Sensibilität und Anzahl der Insulinrezeptoren an den Körperzellen. Das freigesetzte Insulin reicht somit nicht mehr aus, um den Glukose-Überschuss abzubauen, d. h. der Körper leidet unter einem relativen Insulinmangel, und neues Insulin muss stetig freigesetzt werden. Die Inselzellen werden über längere Zeit vermehrt beansprucht, was schließlich zu ihrer Erschöpfung und damit zu einem Diabetes

mellitus führt. Wie bereits angedeutet, nimmt diese Form des Diabetes (Typ-2), aufgrund schlechter Ernährungsgewohnheiten in den westlichen Industrienationen derzeit dramatisch zu.

Nach etwa 15 bis 20 Jahren treten als Konsequenz der mangelhaften Feinsteuerung des täglich injizierten Insulins verschiedene schwere Folgeerkrankungen auf: insbesondere die Retinopathien, die letztlich zur Erblindung führt, die Nephropathie, die Neuropathie mit nachfolgenden Ruheschmerzen und die Makro- und Mikroangiopathien bzw. die aus ihnen resultierenden Folgen wie z. B. Schlaganfall, Herzinfarkt, periphere Durchblutungsstörungen bis zur Gangrän. Besonders schwerwiegend ist das Diabetes-abhängige Nierenversagen, das häufig in einer Dialysepflichtigkeit endet. Schon heute sind 25-30% aller Nierentransplantat-Empfänger Diabetiker.

Die Bauchspeicheldrüse hat sowohl Verdauungs- als auch hormonelle Funktionen. Sie besteht vor allem aus exokrinem Gewebe, das über die Abgabe von Enzymen in den Dünndarm, Fette, Kohlenhydrate und Proteine abbaut. Vor der Entdeckung der Insulintherapie in den 20er Jahren des letzten Jahrhunderts war der Tod durch das diabetische Koma als Folge dieser Erkrankung häufig. Da dem Körper nicht genügend Energie in Form von Glukose im Gewebe zur Verfügung steht, beginnt der Organismus, das in den Zellen gespeicherte Fett abzubauen. Bei diesem Abbau entstehen im Blut zunehmend schädliche Ketone, die mit dem Urin ausgeschieden werden; diese reichern sich aber auch im Blut an, so dass das Blut sauer wird und Atemstörungen verursacht. Dies führt zur Ketoacidose, die ein Koma oder gar den Tod zur Folge haben kann. Kann der Körper Insulin nicht in angemessener Weise verwerten, zirkuliert Glucose frei in der Blutbahn, ohne absorbiert zu werden. Hohe Zuckerspiegel im Blut und Urin beeinträchtigen die Infektabwehr des Körpers und können eine Ketoacidose zur Folge haben. Die Lebenserwartung eines Diabetikers verringert sich um rund ein Drittel gegenüber gesunden Personen, wenn er keine entsprechende Behandlung bekommt.

Jährlich werden über 8.000 Diabetes-Patienten dialysepflichtig. Die Kosten der Dialyse belaufen sich auf ca. 40.000 Euro pro Patient und Jahr. Für die Amputationen des diabetischen Fußes aufgrund von Neuropathie und Mikroangiopathie müssen etwa 7.000 Euro pro Patient und Jahr angesetzt werden. Diese Zahlen berücksichtigen nicht den Verlust an Lebensqualität durch diabetische Spätschäden. Insgesamt rechnet man in Deutschland mit

geschätzten 23 Milliarden Euro für die Behandlung aller Diabetiker. Trotz moderner rekombinanter Insuline, technisch verbesserter Injektionsverfahren und engmaschiger Blutzuckerkontrollen können die o. g. Sekundärerkrankungen, als Folge verbleibender Blutzuckerschwankungen, dauerhaft nicht verhindert werden. Dies gelingt nur mit der lebenden Insulin-produzierenden Zelle, die der körpereigenen Feinregulation unterliegt. Mögliche Therapiestrategien des Diabetes sind somit (a) die Transplantation der intakten Bauchspeicheldrüse eines menschlichen Spenders (*allogene Pankreas-Transplantation* oder auch *allogene Vollorgan-Transplantation* genannt) oder (b) die Injektion Insulin-produzierender Zellen eines menschlichen Spenders in das Pfortadersystem des Diabetikers (*allogene Insel-Transplantation* genannt) [17].

Die Grundlage für eine erfolgreiche Diabetes-Therapie wurde bereits im vorletzten Jahrhundert geschaffen [6, 8, 18-24]. Im April 1889 begannen Minkowski und Mehring mit Experimenten am Hund und beobachteten, dass nach der operativen Entnahme des gesamten Pankreas (*Pankrektomie*) ein Diabetes entstand [25, 26].

Bereits im Jahr 1891 berichtete Minkowski von seiner ersten Pankreastransplantation: Bei einem pankreatektomierten Hund konnte durch eine autologe Transplantation von körpereigenen Pankreasfragmenten unter die Bauchhaut die Entwicklung eines Diabetes gemindert werden. Aufgrund der Unwissenheit über die immunologischen Vorgänge nach einer Transplantation, war dieses Vorgehen – sofern nicht autolog transplantiert wurde – zum Scheitern verurteilt. Heute werden überwiegend Diabetiker transplantiert, die sich gleichzeitig einer Nierentransplantation mit lebenslanger Immunsuppression unterziehen. Die kombinierte Pankreas-Nieren- oder Nieren-Pankreas-Transplantation im Stadium des chronischen Nierenversagens nach jahrelanger Dialysepflicht ist heute in vielen Transplantationszentren ein Routineverfahren, mit inzwischen vergleichbar guten 1-Jahres-Ergebnissen, wie sie für die übrigen vaskularisierten Organe, Niere (alleine), Herz und Leber berichtet werden [5]. Aufgrund der Schwere des chirurgischen Eingriffes [5, 27], der damit verbundenen hohen Rate an Misserfolgen sowie der lebenslangen Immunsuppression muss man die Pankreastransplantation als Therapieoption für den Typ-1 Diabetiker im Frühstadium der Erkrankung ausschließen. Ein vielversprechendes Verfahren für die Gruppe der jungen und ansonsten gesunden Patienten ist die Transplantation isolierter allogener Langerhans-Inseln (s. o.). Seit den 70er Jahren des letzten Jahrhunderts wird die Insel- oder *Inselzell-Transplantation* kontinuierlich weiter entwickelt. In Experimenten mit

Labortieren (Ratte, Maus) konnte eindrucksvoll gezeigt werden, dass isolierte Langerhans-Inseln die diabetische Stoffwechsellage korrigieren und Sekundärkomplikationen verhindern [12]; die Vorteile der Insel-Transplantation gegenüber der Pankreas-Transplantation sind (1) ein minimal invasiver Eingriff und (2) eine mögliche Manipulation des zu transplantierenden Gewebes im Sinne einer Immunogenitäts-Senkung, z. B. durch bestimmte Kulturbedingungen in oder mittels Verkapselung des Transplantates mit biokompatiblen Membranen. Zwischen 1990 und heute wurden weltweit über 800 allogene Insel-Transplantationen bei Patienten mit Typ-1 Diabetes durchgeführt, in den U.S.A. und auch in Europa. Etwa 60% enthielten ein simultanes Nieren-Insel-Transplantat vom gleichen Spender (*simultaneous islet-kidney, SIK*), etwa 30% der Patienten eine Inselübertragung nach vorheriger Nierentransplantation (*islet after kidney, IAK*) und nur ein kleiner Teil ein isoliertes Inseltransplantat (*islet transplant alone, ITA*). Die 1-Jahresfunktion der Inseltransplantate liegt heute bei etwa 70%. Für eine erfolgreiche Transplantation benötigt man die Langerhans-Inseln aus bis zu drei Spender-Pankreata; selten gelingt eine so genannte 1:1 (ein Spender:ein Empfänger) Transplantation [37, 38]. In der Regel werden zwischen 6.000 und 10.000 Inseläquivalente (Insel mit einem mittleren Durchmesser von 150 µm) pro Kilogramm Körpergewicht appliziert. Je nach der Beschaffenheit des Spenderorgans kann man aus diesem zwischen 10.000 und 1.000.000 Langerhans-Inseln mit der halbautomatischen enzymatischen Digestionsmethode von Ricordi und Mitarbeitern isolieren [12, 23]. Trotz stetig verbesserter Isolierungstechniken und weiter entwickelter Enzympräparationen, und damit höheren Insel-Ausbeuten, werden humane Pankreata den Bedarf an Spenderorganen in keinem Fall decken können. Die zunächst erhoffte Steigerung der Organspende ist nicht eingetreten; sie ist, im Gegenteil, rückläufig geworden, so dass die Anzahl der Patienten auf der Warteliste die Anzahl der gespendeten Pankreata bei weitem übersteigt. Zieht man von den Spenderorganen jene ab, die für die Vollorgan-Transplantation verwendet werden, und dies sind die qualitativ besseren Organe, dann bleiben für die Insel-Transplantation kaum noch Spenderorgane übrig. Nach neueren Berechnungen geht man davon aus, dass man mit den Langerhans-Inseln aus 30 Spender-Pankreata nur 3 Patienten erfolgreich, d. h. bis zur Freiheit von der exogenen Insulinzufuhr, transplantieren kann. Grundlage der Berechnung ist das so genannte *Edmonton-Protokoll* [28-36], ein modernisiertes Konzept zur Insel-Transplantation, das vor wenigen Jahren Schlagzeilen machte und heute das Standard-Verfahren zur Insel-Transplantation darstellt. Die zu erwartenden besseren Ergebnisse, die verständlicherweise Begehrlichkeiten wecken, verschärften das Problem des Spendermangels nur noch weiter.

Der sich so zuspitzende Mangel an allogenen Insel-Transplantaten erfordert die Entwicklung neuer Transplantations-Konzepte. Hier erhält die *xenogene Insel-Transplantation* ihre Chance.

Die so genannte *Xenotransplantation*, worunter man die Verpflanzung von Organen, Geweben und Zellen zwischen unterschiedlichen Spezies versteht [39-45, 47], bietet mittelfristig bis langfristig eine Möglichkeit, die Knappheit der Spenderorgane zu lindern. Gedacht ist hier ganz konkret an die Transplantation *porziner* (also vom Schwein stammender) Organe, Zellen und Gewebe, deren Forschung weltweit mit Hochdruck betrieben wird [40, 44, 47-61].

Mit der Transplantation von Langerhans-Inseln gelingt es, den Diabetes mellitus in sehr unterschiedlichen Tiermodellen, der Maus, der Ratte, dem Kaninchen, dem Hund, dem Affen und dem Schwein zu therapieren [61]. Das heisst, aus diesen Tieren lassen sich Langerhans-Inseln erfolgreich isolieren und auch in diese Tiere erfolgreich transplantieren. Aufgrund der phylogenetischen, und damit immunogenetischen Nähe zum Menschen wurde zunächst an Primaten (z. B. Schimpansen, Rhesusaffen, Paviane) als Organspender gedacht [47-55]. Diese scheiden jedoch aus ethischen Gründen, wie auch aufgrund der Bedrohung dieser Arten und der hohen Kosten für Zucht und Haltung als Spendertiere aus. Die Verwendung von Nutztieren (Rind, Schaf, Schwein) als Spendertiere für die Xenotransplantation ist hingegen ein interessanter Lösungsansatz. Insbesondere das Schwein scheint sich als Spendertier für Langerhans-Inseln besonders zu eignen, da die metabolischen, physiologischen und anatomischen Gegebenheiten denen des Menschen sehr nahe kommen [45, 47, 62]. Es ist wie der Mensch ein Allesfresser, das porcine Insulin unterscheidet sich vom humanen Insulin nur in einer Aminosäure, und es wurde vor der Ära des rekombinanten humanen Insulins erfolgreich zur Insulinsubstitution beim Diabetes mellitus verwendet. Im besonderen Fall der Unverträglichkeit von humanen Insulinen wird es auch heute noch mit Erfolg angewandt. Die Blutzuckerspiegel von Menschen und Schwein bewegen sich in den gleichen Grenzen, so dass Betazellen des Schweins das menschliche Insulin ersetzen und theoretisch einen identischen Glukosespiegel aufrechterhalten können. Die Kosten für Züchtung und Haltung der Schweine sind geringer, sieht man einmal von der notwendigen SPF-Haltung (engl. *specific pathogen free*) und der engmaschigen mikrobiellen Überwachung der Spendertiere ab. Neben der Fleischproduk-

tion wäre die Verwendung des Pankreas zur Insel-Transplantation lediglich eine weitere Nutzungsform.

Vor einer erfolgreichen Insel-Transplantation stehen die Isolierung der Langerhans-Inseln aus dem Pankreas und ihre Mikroverkapselung [38, 42, 59, 63-71]. Die ersten Versuche zur Isolierung funktionsfähiger Langerhans-Inseln wurden Mitte der 60er Jahre von Hellerström und Mitarbeitern durchgeführt [72, 73] und waren sehr schwierig, weil die Inseln dazu einzeln unter dem Mikroskop aus dem Gewebe herausgeschnitten wurden. 1965 gelang Moskalewski der Durchbruch für die Isolierung der Inseln mittels enzymatischer Verdauung des Pankreas [74]. Er verdaute als erster die Bauchspeicheldrüse mit Kollagenase und pickte die freigesetzten Inseln unter mikroskopischer Kontrolle relativ leicht aus dem exokrinen Gewebe. 1967 injizierten Lacy und Konstatinovskiy eine Pufferlösung in den Ausführungsgang der Bauchspeicheldrüse, um die Gewebestrukturen zu zerstören und so die Angriffsfunktion der Kollagenase zu verbessern [75]. Um das mühsame Handverlesen der Inseln aus dem Gewebe zu erleichtern und um die Insel-Ausbeute zu erhöhen, empfahl seine Arbeitsgruppe eine Gradientenzentrifugation mit Saccharose. Danach konnten die Inseln ganz einfach aus dem Gradienten gewonnen werden. Zehn Jahre später wurde mit der Einführung der Verdauungs-Filtrations-Methode [76] die Inselisolierung weiter entscheidend verbessert. 1981 injizierten Horaguchi und Merrell die Kollagenaselösung schließlich direkt in den Pankreas-Ausführungsgang und schufen damit eine Standardmethode, die seitdem nur wenig verändert wurde. Kurz darauf wurde eine Perifusionsmethode entwickelt, mit der die Insulinfreisetzungskinetik der Inseln untersucht werden konnte. Weltweit arbeiten viele Forschungsgruppen seit Jahrzehnten nach dem gleichen Prinzip, und die von ihnen entwickelten Systeme unterscheiden sich nur geringfügig voneinander [77-80]. Man benötigt (1) eine Reaktionskammer für die Inseln, (2) ein geeignetes Medium, um diese zu umzuströmen, (3) einen Fraktionssammler, um Proben in bestimmten Zeitabständen zu entnehmen, und (4) musste das System innerhalb eines entsprechenden Temperaturbereiches gehalten werden. Durch weitere Fortschritte konnten bald Langerhans-Inseln aus humanen Spendern, Säugetieren und Nagern erfolgreich isoliert werden. Die Automatisierung der Methode durch C. Ricordi [16, 37, 39, 40, 81-85] stellte dabei einen weiteren entscheidenden Durchbruch dar und führte in den letzten Jahren zu sehr vielen erfolgreichen Inselzell-Isolierungen aus dem humanen [47, 49, 77, 78], dem porcinen [81, 88] und dem Nagerpankreas [42, 89]. Dennoch, die Insel-Isolierung aus porcinen Pankreata ist bis heute kein wirklich überzeu-

gendes Standardverfahren. Es ist noch immer außerordentlich schwierig, regelmäßig Langerhans-Inseln von sehr guter Qualität aus dem porzinen Pankreas zu isolieren [90, 91]. Nach unserem derzeitigen Kenntnisstand scheinen sich Pankreata aus erwachsenen Schweinen (ausgemusterte Zuchtsauen) sogar sehr viel besser für die xenogene Inselzell-Transplantation zu eignen als junge oder fetale porzine Pankreata [19, 67, 71, 92-94]. Wesentlichen Einfluss auf die Qualität der isolierten Langerhans-Inseln hat nicht nur das Alter, sondern auch die verwendete Rasse: Als geeignet erwiesen sich mehrere Schweine-rassen [87, 88, 95], so z. B. das Yorkshire-Schwein, das Large White Schwein, Schweine der Schwedischen Landrasse, der Deutschen Landrasse, das Deutsche Edelschwein und das Piétrain-Schwein. Je älter und größer das Schwein ist, umso besser sind die strukturelle Qualität und die Ausbeute der isolierbaren Inselzellen. Jüngere Schweine, welche üblicherweise für die Fleischproduktion geschlachtet werden (110 kg, ca. 7-12 Monate alt), erwiesen sich weniger geeignet für die Inselzell-Isolierung als ältere ausgemusterte Zuchtsauen (220 kg, ca. 2-4 Jahre alt). Diese liefern prozentual häufiger große, strukturell intakte Inseln. Die Grundlagen hierfür wurden in den vergangenen Jahren in der eigenen Forschungsgruppe erarbeitet [92, 96, 97].

Die Gründe für die sehr schwierige Isolierung der porzinen Langerhans-Inseln liegen zum einen – wie gesagt – auf Seiten der Spendertiere, zum anderen im Verfahren der Isolierung selbst. Einerseits sind das Alter und der genetische Hintergrund des Spendertieres gravierende Variable, als auch Wahl des geeigneten Enzyms, die den Erfolg der Isolierung bestimmen. Spontane Aktivitätsverluste, chargenabhängige Unterschiede in der enzymatischen Aktivität und toxische Verunreinigungen der Enzyme resultieren in erfolglosen Isolierungen.

Im Idealfall soll das endokrine Gewebe (der Anteil der Langerhans-Inseln im Gewebeprei) nach der Reinigung im Dichtegradienten 100% betragen. Üblich sind, je nach Isolierungsqualität, Reinheiten zwischen 50 und 95%. Eine Verunreinigung der Inselpräparation durch exokrines Gewebe muss vermieden werden, da dieses zu einer Verstärkung der Immunantwort gegen das xenogene Transplantat führt [37, 39, 40, 102].

Insgesamt ist vor einer klinischen Transplantation porziner Langerhans-Inseln mit Blick auf die Qualität des zu transplantierenden Gewebes folgendes zu fordern [94, 97-100]:

- (1) Es muss eine Technik verfügbar sein, die es erlaubt, regelmäßig und zuverlässig ausreichende Mengen an Langerhans-Inseln zu isolieren.
- (2) Diese müssen einen hohen Reinheitsgrad aufweisen.
- (3) Eine suffiziente Insulinausschüttung nach Glukosestimulation *in vitro* muss gewährleistet sein.
- (4) Die Transplantation in diabetische Labortiere muss zu einer Normalisierung des Blutzuckers dieser Tiere führen und sollte eine Langzeit-Funktion des Transplantates über mindestens ein Jahr ermöglichen.
- (5) Dieser Erfolg ist einem Grosstier-Modell (z. B. Schwein-auf-Schwein = allogene Insel-Transplantation) zu verifizieren.

Die Transplantation mit porzinen Inseln eröffnet die Perspektive, Patienten mit einem Diabetes mellitus zu therapieren. Das größte Problem stellt hierbei jedoch die erforderliche Immunsuppression zur Vermeidung der Gewebeabstoßung dar. Diese geschieht in der Regel mit einer lebenslangen medikamentösen Immunsuppression. Diese ist allerdings – wegen ihrer erheblichen Nebenwirkungen (erhöhte Inzidenz von Tumoren und Infektionen) – für die jugendlichen Diabetiker ungeeignet. Ein interessantes Konzept dagegen ist die Immunisolation [70-73, 77-80, 102]. Mit Unterstützung der *Arbeitsgemeinschaft industrieller Forschungsvereinigungen* „Otto von Guericke“ (AiF) haben Berliner Wissenschaftler eine semipermeable Membran entwickelt, mit der die zu transplantierenden Zellen vor ihrer Verpflanzung ummantelt und vom Immunsystem des Empfängers getrennt werden [43, 102]. In verschiedenen experimentellen Immunisations-Verfahren zur Verkapselung von zu transplantierenden Zellen werden künstliche Materialien, wie auch natürliche semipermeablen Membranen, so auch Hydrogele und Alginat verwendet [104-107]. Diese dienen zugleich als extrazelluläre Matrix für die verkapselten Zellen und erlauben den Austausch von Nährstoffen und Abbauprodukten, verhindern jedoch das Eindringen höhemolekularer Substanzen wie Antikörper oder Immunzellen. Nach den Erfahrungen vieler Arbeitsgruppen eignen sich Alginat, das sind die Inhaltsstoffe aus braunen Meersalgen, ganz besonders gut zur Verkapselung der lebenden Zellen und Gewebe [20, 89, 92, 96, 97, 108-111].

So ermöglicht die Immunisolation von endokrinen Geweben prinzipiell die erfolgreiche klinische Transplantation (ohne Immunsuppression) von Nebenschilddrüsenzellen (zur Behandlung des Hypoparathyreoidismus), Langerhans-Inseln (Diabetes mellitus), Catecho-

lamin-produzierenden Chromaffinzellen (Schmerztherapie), isolierten Hepatozyten (bio-artifizieller Leberersatz) und von gentechnisch modifizierten Dopamin-produzierenden Fibroblasten (Morbus Parkinson) [112-114]. Sie ist eine attraktive Alternative zur klassischen Immunsuppression, die zuerst von F. Lim und A. M. Sun beschrieben [115] und von C. Hasse intensiv weiter untersucht wurde [82, 116]. Um die Transplantate vor der sofortigen Zerstörung durch das Immunsystem des Empfängers zu schützen, und sie von diesem zu isolieren, werden semipermeable Membranen verwendet [108, 117-120]. Diese semipermeablen Membranen sind mechanische Barrieren, die Inselzellen von den Antikörpern und Immunzellen trennen, die aber durchlässig sind für Glukose, Insulin und Nährstoffen [74]. Außerdem ist zu bedenken, dass der Einschluss in eine semipermeable Matrix die direkte Revaskularisierung der Implantate verhindert und ihre Versorgung in der Regel über die Diffusion erfolgen muss [118]. Zwei bedeutende Verkapselungs-Systeme sind die Makro- und die Mikroverkapselung, die von P. de Vos und Kollegen [74] beschrieben worden sind. Die Makroverkapselung bezieht sich auf intravaskuläre Makrokapseln mit Gruppen von Inseln, die in diversen Nagetiermodellen entweder in die Bauchhöhle, unter die Haut oder unter die Nierenkapsel transplantiert wurden [102]. Die Mikroverkapselung bezeichnet das Umhüllen von einzelnen Inselzellen mit semipermeablen Membranen. Mit der Mikroverkapselung werden optimale Diffusionsbedingungen, aber auch eine gute mechanische Stabilität der Mikro kapseln erreicht. Allerdings sind beide Systeme noch nicht hinreichend erforscht. Zur Herstellung der Kapseln werden die in der Alginatlösung suspendierten Zellen/Gewebe durch feine Düsen gepresst. Mittels eines seitlichen Luftstromes wird der Flüssigkeitsstrahl unterbrochen und die Tröpfchenbildung erreicht. Die Tröpfchen fallen in ein Fällungsbad, in dem sie zu gehärteten Kapseln umgewandelt werden (siehe *Material und Methoden*). Die Zellen/Gewebe werden also in einem gallerteartigen Alginattropfen fixiert.

Eine entscheidende Rolle bei der Verkapselung von Zellen/Geweben spielt die Verwendung von Alginaten mit einer hohen Reinheit. Solche Alginat sind *non-mitogen* oder *biokompatibel*, das heißt, der Organismus reagiert gegen sie nicht mit einer Überproduktion von Bindegewebe und Zellinfiltrationen. Auch die Kapselstruktur muss ebenmässig sein; Risse oder Falten auf den Kapseloberflächen bieten Angriffspunkte für Monozyten, Makrophagen und Fibroblasten. Im Rahmen experimenteller oder klinischer Allo- und Xenotransplantationen in Tiermodellen wurden immer wieder unbeabsichtigte Fibrosierungen der Mikro kapseln trotz der Verwendung von non-mitogenen Alginaten für die

Verkapselung beobachtet; das weist auf die unvollständige Verkapselung der transplantierten Zellen/Gewebe hin und/oder deformierte Mikrokapseln und ist vielfach dokumentiert worden [122-124]. Die Folge ist eine Sensibilisierung der zellulären Abwehr, welche in der Regel zu einem schnellen Versagen des Transplantates führt. Daher ist eine weitere mechanische Stabilisierung der Transplantate unerlässlich [118, 120].

Das Ziel der vorliegenden Arbeit im Transplantationsmodell *Ratte-anti-Schwein* ist die histologische und immunhistochemische Untersuchung von zuvor transplantierten Alginat-mikrover-kapselten porzinen Langerhans-Inseln in ehemals diabetischen WU Ratten. Die ursprünglich diabetischen Ratten sollten nach Transplantation nicht immunsupprimiert werden. Die Etablierung unseres Transplantationsmodells wie auch die Analysen der humoralen Immunantwort nach derartigen Transplantationen wurden bereits im Rahmen von zwei anderen Doktorarbeiten abgehandelt. Unklar jedoch ist das Schicksal der Mikrokapseln, wie auch der von ihnen umschlossenen Langerhans-Inseln in Ratten mit kurzfristig und langfristig funktionierenden Transplantaten. Diverse Autoren berichten immer wieder, dass es zu Funktionsverlusten, nicht aber Fibrosebildungen der verkapselten Zellen kommt [125-126]. Die Ursachen dafür sind derzeit weitgehend unklar. Erst wenn sie geklärt sind, kann unserer Meinung nach der Transfer unseres Konzeptes zur Xenotransplantation immunisolierter Langerhans-Inseln in das Grosstiermodell *Schwein-auf-Schwein* erfolgen (siehe dazu **Abb. 1**).

Hieraus ergibt sich auch die Aufgabenstellung für die vorliegende Arbeit. Es sollte im xenogenen Modell *Schwein-auf-Ratte* gezeigt werden, ob die Immunisolierung mit einem hochreinen Alginat die erhoffte perfekte immunologische Abschirmung gewährleistet; denn erst diese kann eine langfristige Transplantat-Funktion ermöglichen. Im Falle von Funktionsverlusten war der Nachweis der zellulären Ursachen zu analysieren – zum einen unter der Nierenkapsel, zum anderen in der Bauchhöhle. Hierzu gehört auch der Nachweis von Empfänger-eigenen Blutgefäßen in unmittelbarer Nähe der Transplantate, die zu ihrer (langfristigen) Versorgung unerlässlich erscheinen.

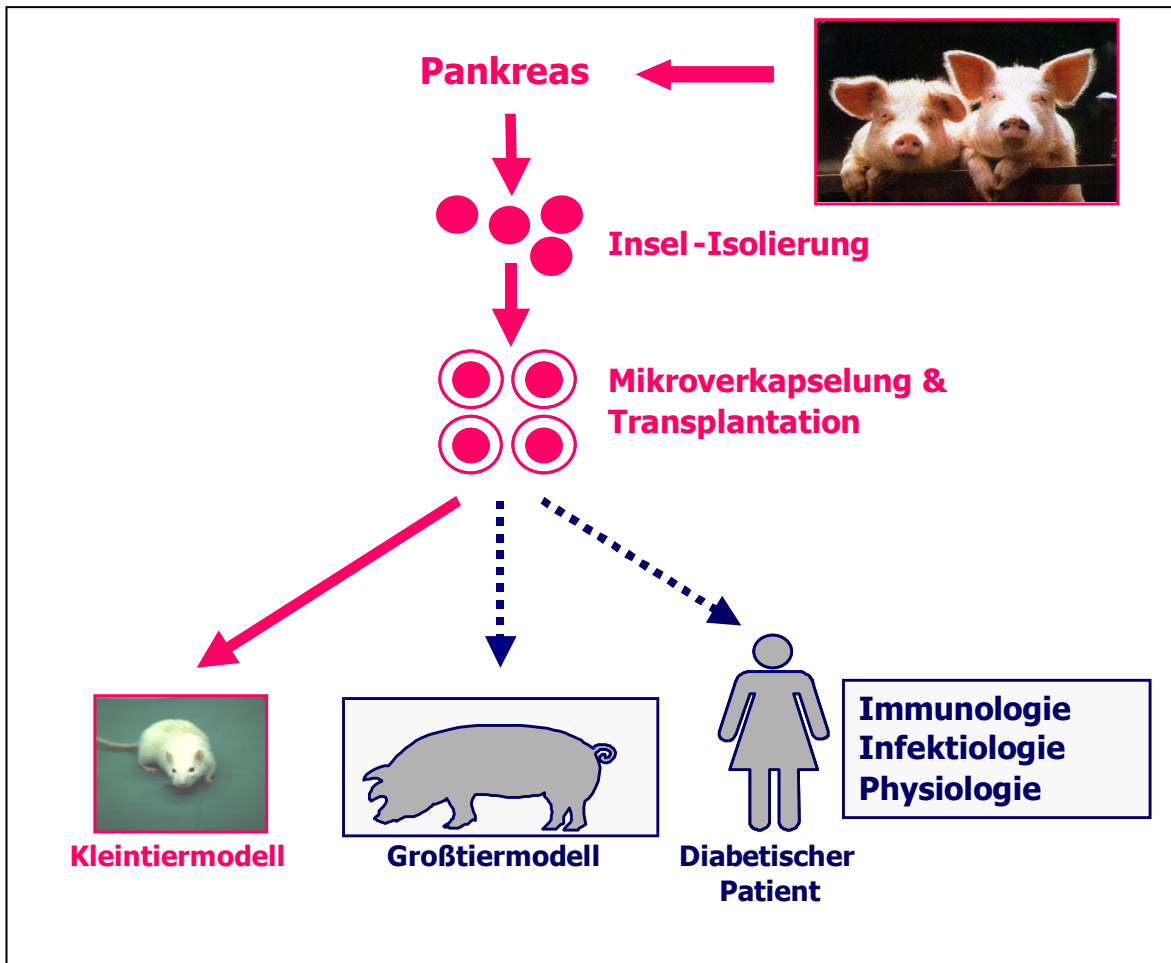


Abb. 1: Würzburger Konzept zur Therapie des Insulin-pflichtigen Diabetes mellitus mit immunisolierten (Alginate-mikroverkapselten) porzinen Langerhans-Inseln. Die Umsetzung des Konzeptes erfolgt in 3 Stufen: Im Kleintiermodell *Schwein-auf-Ratte* werden alle Systeme technisch erprobt (weitgehend abgeschlossen); im Grosstiermodell *Schwein-auf-Schwein* sollen die Ergebnisse des Kleintiermodells bestätigt werden (wird zur Zeit etabliert), bevor erste Heilversuche an diabetischen Patienten geplant werden können. Die Abstossung der Transplantate wird durch Verkapselung mit dem hochreinen Alginate vermieden, eine lebenslange Immunsuppression sollte daher nicht erforderlich sein. Bei jedem Konzeptschritt erfordern die extrem schwierigen Prozesse der Organgewinnung, der Insel-Isolierung und der Verkapselungstechnik stets besondere Aufmerksamkeit.

2. Fragestellungen

- 2.1 Wie lang ist die Funktionsdauer unverkapselter und Alginat-mikroverkapselter porziner Langerhans-Inseln in STZ-diabetischen Wistar WU Ratten?
- 2.2 Wie verhält es sich mit der Biokompatibilität leerer Alginat-Mikrokapseln *in vivo* an unterschiedlichen Implantationsorten und nach verschiedenen Expositionszeiten?
- 2.3 Wie verhalten sich Alginat-mikroverkapselte porzine Langerhans-Inseln an unterschiedlichen Transplantationsorten und nach unterschiedlichen Expositionszeiten? Dazu waren folgende Untersuchungen anzustreben:
 - 2.3.1. Mikroskopische Analysen des Empfänger-eigenen Pankreas nach Diabetes-Induktion mit STZ, ohne und mit Transplantat, unter Berücksichtigung einer möglichen Betazell-Regeneration.
 - 2.3.2. Mikroskopische Analysen des Transplantates an unterschiedlichen Transplantationsorten.
 - 2.3.3. Histologische Analysen des Transplantates an unterschiedlichen Transplantationsorten (Neo-Vaskularisation, Vitalität der Inselzellen, Fibrose, Interkapsuläre Zellinfiltrate).
 - 2.3.4. Die Sepsis als ein besonderes und unerwartetes Ereignis nach Transplantation.
 - 2.3.5. Immunhistochemische Analysen des Transplantates an unterschiedlichen Transplantationsorten (Insulin-Expression, Fibrose, Interkapsuläre Zellinfiltrate).

3. Material und Methoden

3.1. Vorbetrachtung

Grundlage der hiesigen Untersuchungen sind Transplantationen mikroverkapselter Langerhans-Inseln (LI) im Modell *Schwein-auf-Ratte* zwischen 1998 und 2003 und die aus diesen experimentellen Untersuchungen gewonnenen Organe und Gewebe, sowohl vom Empfänger *Ratte* als auch vom Spender *Schwein*. Die histologischen und immunhistochemischen Analysen der Gewebe erfolgten retrospektiv, also nach Beendigung des jeweiligen Tierversuches.

3.2. Das Transplantationsmodell

Zum besseren Verständnis der vorliegenden Untersuchungen dient die folgende Kurzbeschreibung des Transplantationsmodells, das in einer anderen, parallel entstandenen experimentellen Arbeit [127] ausführlich abgehandelt wird.

3.2.1. Hybridschweine als Transplantat-Spender

Als Spender für porcine Pankreata dienten junge (6-7 Monate alte; 110 kg Körpergewicht) und alte (1-2 Jahre alte; 200-300 kg Körpergewicht) weibliche Hybridschweine (HY-Schweine) der Schlachthöfe Würzburg-Süd und des Schlachtereibetriebes der Fa. Hollerbach in Rimpar. Die älteren Tiere, in der Regel ausgemusterte Zuchtsauen, waren zu 70% reinrassig (Deutsche Landrasse) und zu 30% Kreuzungen (entweder Deutsche Landrasse x Deutsches Edelschwein oder Deutsche Landrasse x Piétrain). Die jüngeren Tiere hingegen waren Kreuzungen aus mindestens zwei verschiedenen Rassen.

3.2.1.1. Organgewinnung und Isolierung porciner Langerhans-Inseln

Die Spender-Pankreata wurden aus hirntoten HY-Schweinen im Rahmen des normalen Schlachtvorganges gewonnen. Die Tiere wurden durch Elektroschock betäubt und mit einem Kehlschnitt getötet. Gemäß den Vorschriften der Europäischen Union wurden die Tiere durch ein 60°C warmes Wasserbad gezogen, mit einem Gasbrenner abgeflammt und enthaart. Der Schlachtkörper wurde mit einem medianen Bauchschnitt eröffnet, und neben anderen Organen wurde der Magen-Darm-Trakt, inklusive Milz und Pankreas, entnommen. Dieses Darmpaket wurde uns für die Pankreas-Entnahme zur Verfügung gestellt. Dazu wurde die Milz aufgesucht, das Pankreas-Schwanzstück identifiziert, freigelegt und

von umgebendem Fett- und Bindegewebe befreit. Danach wurden Kopf, Körper und Schwanz vom restlichen Pankreasgewebe mit einem Skalpell abgetrennt. Ein Teil des Pankreas-Korpus diente zur histologischen Schnellschnitt-Analyse vor der eigentlichen Isolierung. Die warme Ischämie betrug ca. 15-30min. Das so gewonnene Gewebe wurde in einer Plastiktüte, welche mit 300ml steriler HBSS (Hank´s Balanced Salt Solution, Fa. Cell Concepts GmbH; Umkirch) plus 25mM Hepes (Hepes Puffer, Fa. Cell Concepts GmbH) oder mit 300ml UW-Lösung (University of Wisconsin Solution, Fa. ViaSpan, Dupont Pharma; Niederlande) gefüllt war, auf Eis zügig ins Labor transportiert. Insgesamt wurden so vier Pankreata gewonnen und das für die Isolierung günstigste Organ selektiert (s. u.). Die kalte Ischämie betrug 60-120min. Im Labor erfolgte die Feinpräparation des Organs unter sterilen Bedingungen: Dazu wurde das Pankreas in eine Nierenschale gelegt und während des gesamten Präparationsvorganges auf Eis gelagert. Reste von Fett, Bindegewebe, Gefäßen und Lymphknoten wurden entfernt. Dann wurde der Ductus pancreaticus major mit einer 18-23G Braunüle (Fa. Braun; Melsungen) kanüliert. Diese Kanüle diente später der Injektion der Enzymlösung (s. u.). Abschließend wurde das Organ gewogen. Die verwendeten Organteile hatten je nach Alter der HY-Schweine ein mittleres Gewicht von 80 bis 150g.

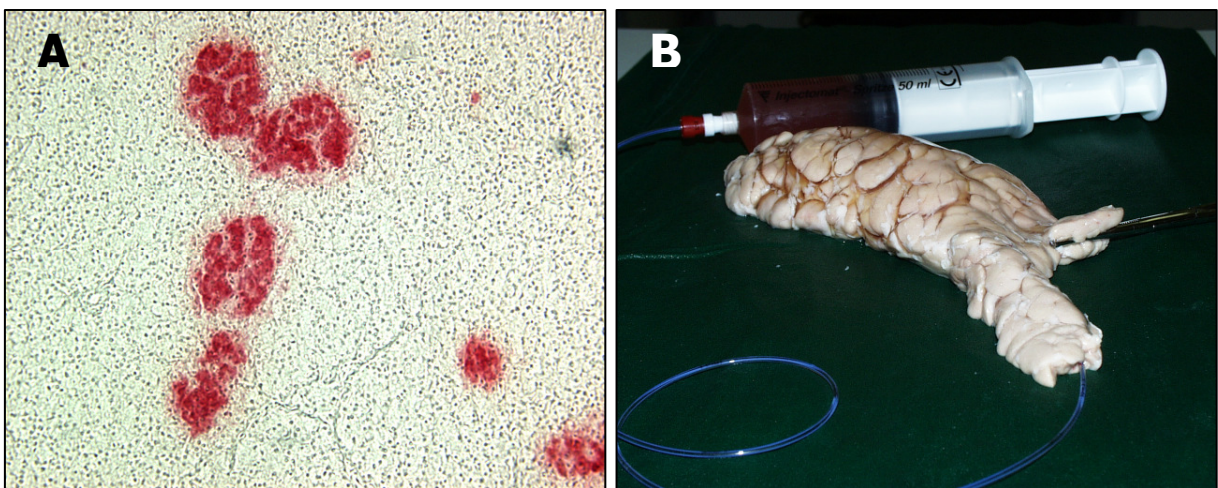


Abb. 2: Pankreas von HY-Schweinen. (A): Schnellschnitt eines Spenderorgans vor der Isolierung (Gefrierschnitt); Identifizierung der Anzahl und Form der Langerhans-Inseln mit dem Zinkspezifischen Farbstoff Dithizon (s. 3.5.2.). (B): Kanülierung eines geeigneten Spenderorgans, das mittels Dithizon-Färbung identifiziert wurde, über den D. pancreaticus; mit Hilfe einer Spritze wird LiberasePI-Lösung über den Ductus in das Gewebe infundiert, um eine gleichmäßige Gewebe-Desintegration zu ermöglichen.

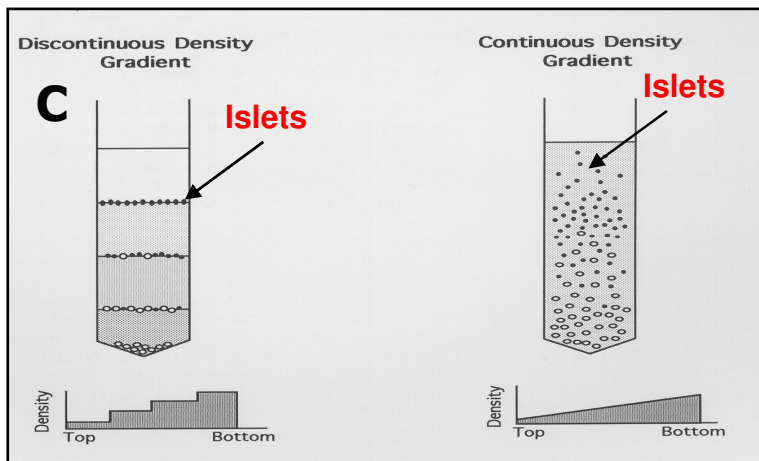
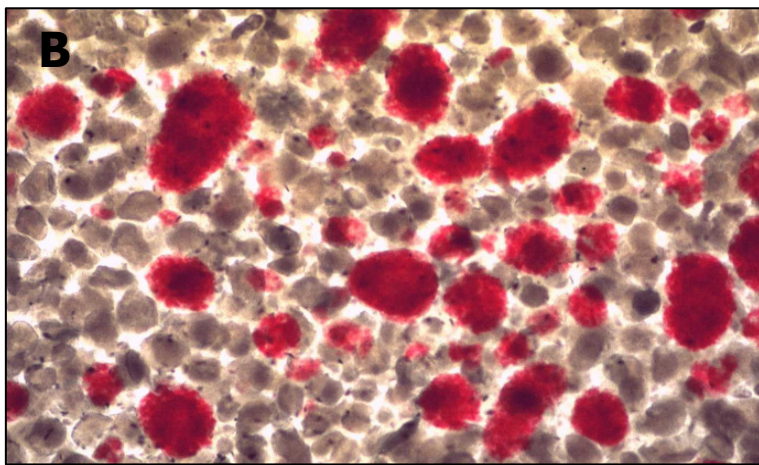
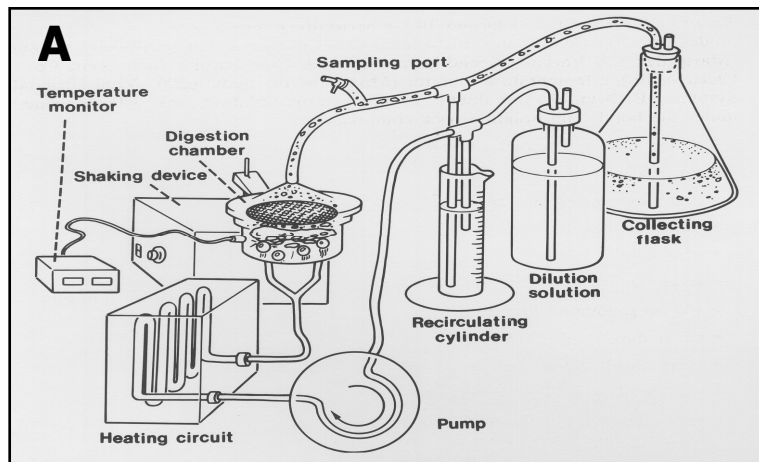


Abb. 3: (A) Halbautomatische Isolierung von porcinen Langerhans-Inseln nach der Methode von C. Ricordi [C. Ricordi and C. Rastellini; Automated Method for Pancreatic Islet Separation. In: Methods in Cell Transplantation (Ed. C. Ricordi); Landes Company, Austin, Texas (USA), p. 433-438, 1995. (B) Aus dem Pankreas von HY-Schweinen enzymatisch isolierte porcine Langerhans-Inseln (s. Text). Dargestellt sind zahlreiche mit Dithizon rot gefärbte pLI aller Größen im Gewebebrei unmittelbar vor ihrer Anreicherung im Dichtegradienten (s. C). Die exokrinen Gewebestücke sind ungefärbt. (C) Reinigung der enzymatisch separierten Langerhans-Inseln mit der diskontinuierlichen oder kontinuierlichen Dichtegradienten-Zentrifugation [N. J. M. London et al. Adult Islet Purification. In: Methods in Cell Transplantation (Ed. C. Ricordi); Landes Company, Austin, Texas (USA), p. 439-454, 1995.

Mit dem in unserem Labor entwickelten Schnellschnitt-Verfahren [21] wurde dasjenige Organ ausgewählt, das die höchste Anzahl gut entwickelter Langerhans-Inseln mit einem Durchmesser von $>200\mu\text{m}$ (die Längsachse bei ellipsenförmigen LI) aufwies (**Abb. 2A**). War keines der Organe geeignet, wurde nicht isoliert. Die technisch sehr anspruchsvolle, enzymatische Isolierung der pLI erfolgte mit LiberasePI™ (Fa. Roche Diagnostics; Mannheim) und der halbautomatischen Isolierungsmethode nach Ricordi [30-32, 41, 128; **Abb. 3A**], modifiziert nach Heiser et al. [18]. Pro Gramm Organgewicht wurden 1,5 mg Liberase eingesetzt. Diese wurde in 140 ml UW-Lösung gelöst, in eine 50 ml-Perfusorspritze (Fa. Braun, Melsungen) aufgezogen und über eine Braunüle in den Ductus pancreaticus injiziert; das Organ wurde quasi „aufgeblasen“ (**Abb. 2B**). Die nicht distendierten Organteile wurden abgeschnitten und zurückgewogen. Sodann wurde das Organ in drei gleiche Teile geschnitten und diese in die Isolierungskammer gelegt. Restliche Liberase-Lösung wurde ebenfalls in die Isolierungskammer gefüllt und diese sodann fest verschlossen. Um den Gewebeerddau zu beschleunigen, wurde die Isolierungskammer 10x/min manuell geschüttelt. Temperatur und pH-Wert wurden alle 3 min registriert. Nach 20 min wird mit einer 1 ml-Omnifixspritze (Fa. Braun) (eine erste Biopsie (300 μl) aus der Isolierungskammer gezogen. Zur Identifizierung des endokrinen Gewebes wird die Biopsie mit 300 μl Dithizon in einer Zellkulturplatte gefärbt und mikroskopisch beurteilt (**Abb. 3B**). Wenn die erste freie Langerhans-Insel sichtbar ist, wird die enzymatische Reaktion beendet und es beginnt die Elutionsphase; der Gewebebrei wird mit 1.500-4.000 ml 4°C kalter HBSS-Lösung plus 5% FCS (Fetal Calf Serum; Fa. Cell Concepts, Umkirch) und 85 U/min Flussrate aus der Kammer gespült. Der Gewebebrei wird in sterilen Plastikgefäßen gesammelt und auf Eis gelagert. Das Gewicht des nicht verdauten Gewebes (Restorgangewicht) wird bestimmt. Vor der Reinigung wird der Gewebebrei 2x je 5 min bei 250 xg (ohne Bremse) zentrifugiert (der Überstand wird verworfen). Aus dem ca. 100g schweren porzinen Spenderpankreas wurden in aller Regel zwischen 300.000 und 1,5 Millionen pLI isoliert (**Abb. 3B**). Nach der enzymatischen Gewebedesintegration bei 32-37°C wurde das Gewebesediment in 200ml UW-Lösung resuspendiert und bis zur Weiterverarbeitung für 60min auf Eis gelagert. Die anschließende Reinigung der pLI von den exokrinen Gewebekomponenten (**Abb. 3C**) erfolgte mittels EuroFicoll (Euro-Collins, Fa. Fresenius; Bad Homburg. Ficoll, Fa. Sigma; Deisenhofen) und OptiPrep (Fa. Axis-Shield; Oslo, Norwegen) im Dichtegradienten im COBE Cell Processor 2991™ (Fa. Cobe BCT; Lakewood, Colorado, USA) [21, 50]. Die Anzahl der isolierten pLI wurde als Inseläquivalente pro Gramm des eingesetzten

Organs (IEQ/g Organ) berechnet [21]. Ein IEQ entspricht einer mittelgroßen LI mit einem Durchmesser von 150µm. Zur Unterscheidung der pLI von den exokrinen Gewebebestandteilen wurde stets die in **Abb. 3B** dokumentierte Zink-spezifische Dithizon-Färbung verwendet [21]. Die Zink-haltigen Betazellen werden rot gefärbt, die Azinuszellen sind ungefärbt. Vor der Mikroverkapselung wurden die isolierten pLI für 24-48h in HAM's F12 Medium plus 10% fetalem Kälberserum und 1% Penicillin/Streptomycin (alle Fa. Cell Concepts GmbH) bei 37°C und 5% CO₂ in Luft im Brutschrank kultiviert.

3.2.1.2. Mikroverkapselung der porzinen Langerhans-Inseln mit Barium-Alginat

Um eine Abschirmung der pLI vor den Empfänger-Immunreaktionen zu erzielen, wurden sie mit einem hochreinen Barium-Alginat (Fa. Pronova, Oslo; Norwegen) nach einem Standard-Verfahren mikroverkapselt [29, 80-84, 108, 115, 117, 123, 130, 131]. Dabei diente Ba²⁺ für die kovalente Verknüpfung der Mannuron- und Guluronsäureketten. Dazu wurden die pLI nach ihrer 1-2tägigen *In-Vitro*-Kultur in 2%iger Alginatlösung resuspendiert und auf Basis des Luftstrom-Abriß-Verfahrens (**Abb. 4**) mikroverkapselt, d. h., vertropft. Aufgrund der Literaturrecherchen zu diesem Verfahren darf erwartet werden, dass zelluläre Komponenten des Empfänger-Immunsystems diese Barriere nicht passieren können [44, 74, 78, 89, 96, 97, 118, 119, 123, 124, 132-135], ganz im Gegensatz zu Sauerstoff, Glukose, Nährstoffen und Insulin. Folglich sollte die nachfolgende Transplantation des artfremden Gewebes ohne Empfänger-Immunsuppression möglich sein. Des Weiterem soll die Mikroverkapselung, auch *Immunisolation* genannt, einen sicheren Schutz vor möglichen Infektionen durch Keime des Transplantates bieten. Die kugelförmigen Mikro kapseln hatten einen Durchmesser von 300-600µm und enthielten in der Regel 5-11 IEQ (**Abb. 5**). Neben intakten Inseln wurden Einzelzellen und Inselfragmente vertropft. Im Gegensatz zu humanen LI und den LI der Ratte neigen pLI stark zur Fragmentierung [71, 123], was aus unserer Sicht, sofern diese Zellen vital sind, wegen der besseren Stoffversorgung kein Nachteil sein muss. Die Mikro kapseln wurden vor Transplantation für weitere 24h in komplettem HAM's F12 Medium (s. o.) plus 50mM Nicotinamid (Fa. Sigma-Aldrich Chemie; Taufkirchen) – zur Reparatur von Zellschäden infolge der enzymatischen und mechanischen Belastungen bei der Isolierung der pLI – versetzt und *in vitro* kultiviert (37°C und 5% CO₂ in Luft im Brutschrank).

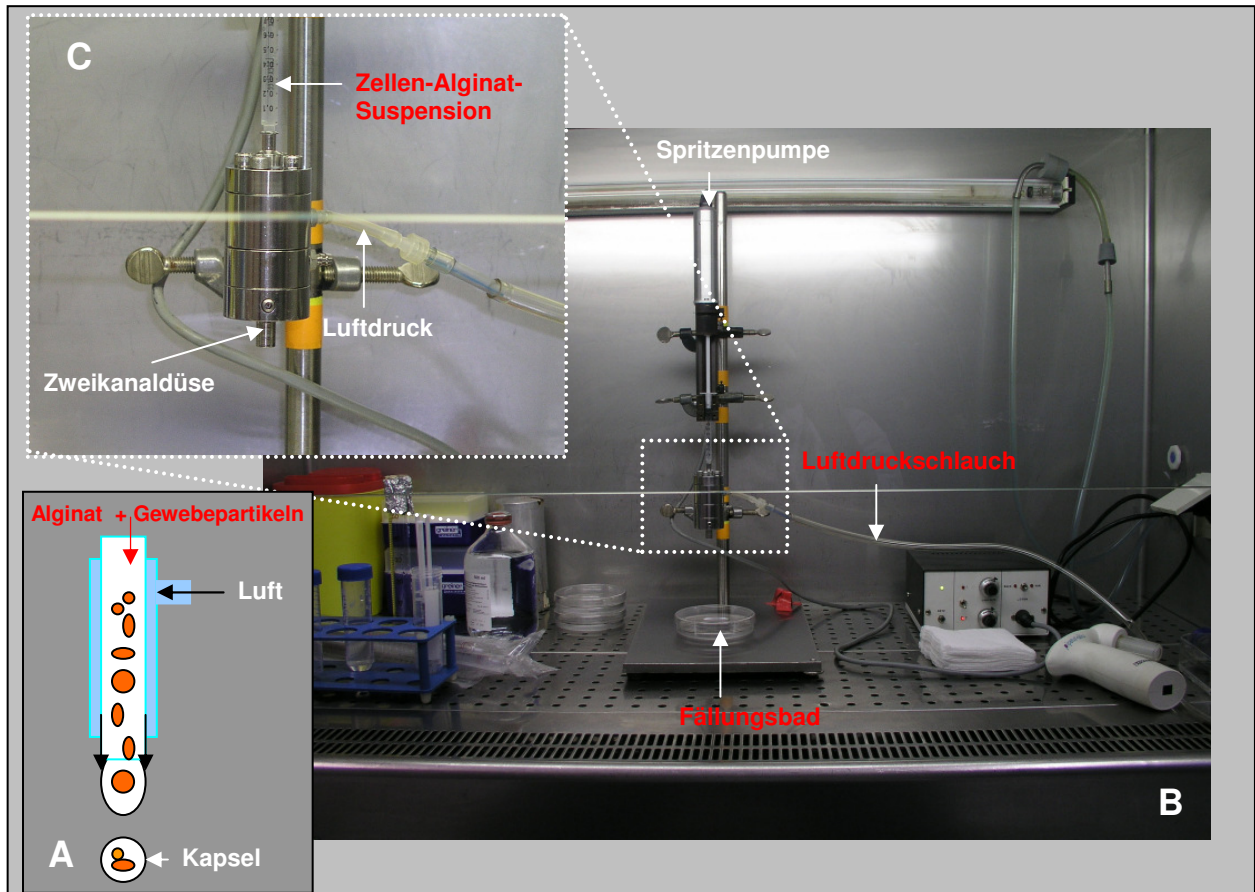


Abb. 4: Prinzip der Mikroverkapselung (Vertropfung) nach dem Luftstrom-Abrißverfahren (A) und die von uns betriebene Anlage der Fa. Steinau, Verfahrenstechnik, Berlin (B). Die in Alginat suspendierten LI werden über eine Rollerpumpe durch ein Düsensystem getrieben (C). Der so erzielte Flüssigkeitsstrom wird mit 3psi Luftdruck unterbrochen (Strömungsabriß und Tropfenbildung). Die Alginattropfen fallen in ein Fällungsbad mit Bariumchlorid-Lösung; in dieser werden die langkettigen Alginatmoleküle kovalent miteinander vernetzt.

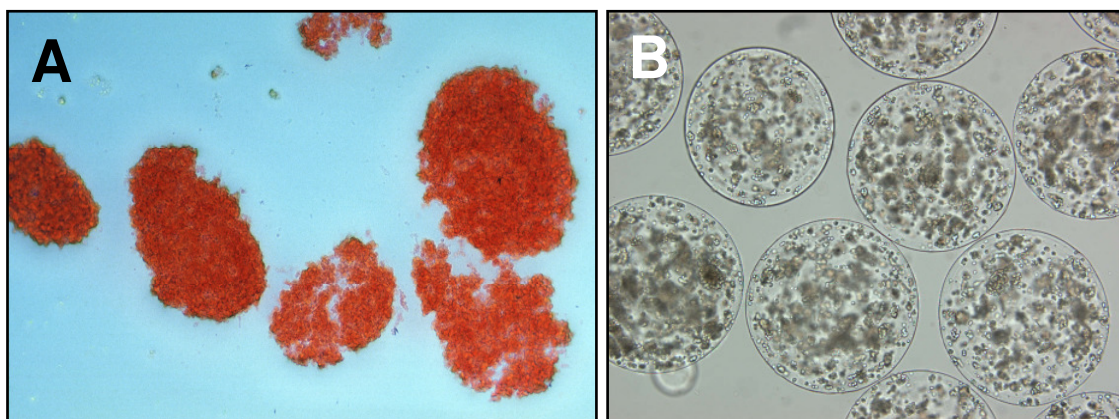


Abb. 5: Gereinigte, zum Teil fragmentierende pLI unmittelbar vor ihrer Mikroverkapselung in Barium-Alginat (A) und unmittelbar danach (B). Eine Mikrokapsel von ca. 600µm Durchmesser enthält etwa 5-11 IEQ als intakte Inseln, Inselbruchstücke und Einzelzellen. Die Inseln in (A) sind zwischen 50 und 150µm gross und etwa 10x grösser abgebildet als in (B).

3.2.2. Wistar Ratten als Transplantat-Empfänger

3.2.2.1. Herkunft und Haltung

Als Empfänger der mikroverkapselten pLI dienten männliche 250-300g schwere, 2-3 Monate alte, Wistar Unilever Auszuchttratten (Fa. Harlan Winkelmann GmbH; Borcheln); diese wurden in den Tierhaltungsräumen der Experimentellen Chirurgie, Chirurgische Universitätsklinik Würzburg, in Lamina-Air-Flow-Schränken (Fa. Scanbur, Koge, Dänemark) in Makrolon®-Käfigen unter konstanten Bedingungen (Tag-Nacht-Rhythmus, Raumtemperatur, Luftfeuchtigkeit) gehalten; zur Identifikation wurden die Tiere am Schwanz mit Edingstiften markiert. Altromin®-Pressfutter (Fa. Altromin; Lage) und Trinkwasser erhielten die Tiere *ad libitum*. Alle Versuche waren zuvor gemäß der Genehmigung zur Durchführung von Tierversuchsvorhaben von der Regierung von Unterfranken genehmigt worden (Nummern 09/99, 50/99, 03/03, 06/03, 51/03).

3.2.2.2. Diabetes-Induktion

Die Induktion des Diabetes bei den Empfängertieren erfolgte 3-5 Tage vor der Transplantation mittels 50mg Streptozotocin-Lösung (N-Methylnitrosocarbamyl]-D-glukosamine; STZ; Fa. Sigma-Aldrich Chemie GmbH) pro Kilogramm Körpergewicht; STZ wurde unter Inhalationsnarkose mit Forene® (Isofluran, 1-Chlor-2,2,2-trifluorethyldifluor-methyl-ether, Fa. Abbott GmbH; Wiesbaden) in die Penisvene injiziert und führt zu einer irreversiblen Schädigung der β -Zellen. Die STZ-Lösung wurde stets erst kurz vor Injektion hergestellt: 50mg STZ wurden in 0,9% Kochsalzlösung (Fa. Braun; Melsungen) aufgelöst und auf den pH-Wert von 5,0 eingestellt. Unmittelbar zuvor und an den folgenden Tagen wurden anhand eines Tropfen Blutes aus der Schwanzspitze der Blutzuckerspiegel (BZ) (Glucometer 054880, Fa. Bayer Diagnostics; Leverkusen) und das Körpergewicht (KG) bestimmt. Transplantiert wurden ausschließlich Ratten mit einem BZ-Spiegel von mehr als 300mg/dl an mindestens 3 aufeinander folgenden Tagen nach STZ-Injektion. Der so induzierte dauerhafte Insulinmangel ist ein etabliertes Experimentalmodell für *In-Vivo*-Untersuchungen zum Diabetes mellitus.

3.2.2.3. Transplantation mikroverkapselter porziner Langerhans-Inseln

Nach dreimaligem Waschen mit physiologischer NaCl-Lösung wurden die kultivierten pLI mit Fluoreszein-Diacetat und Propidiumjodid (FDA/PI; Fa. Sigma-Aldrich GmbH) auf ihre Vitalität überprüft [71] und sodann in 1ml Insulinspritzen in physiologischer NaCl-Lösung aufgezogen. Transplantiert wurde unter Isofluran-Inhalationsnarkose (s. o.) unter die linke

Nierenkapsel (ca. $\frac{1}{4}$ der Transplantatmenge, entsprechend 3.000-5.000 Mikrokapseln) und frei in die Bauchhöhle (ca. $\frac{3}{4}$ der Transplantatmenge, entsprechend 9.000-15.000 Mikrokapseln). Mit leeren Mikrokapseln wurde entsprechend verfahren, wobei stets darauf geachtet wurde, dass die Kapseln sich in der Bauchhöhle gleichmäßig verteilten. Alle Transplantationen erfolgten unter keimarmen Bedingungen unter dem Operationsmikroskop (Typ Mentor C III, Leitz Wild, Typ m 650, Fa. Codman, Herbruggen, Schweiz) in 6-10facher Vergrößerung. Nach der Narkoseeinleitung wurden die Ratten rasiert, Bauch und Abdomen gründlich desinfiziert. Nach einer medianen Laparotomie wurde der die linke Niere bedeckende Darmanteil vor die Abdominalhöhle gehoben und in mit physiologischer NaCl-Lösung getränkte Kompressen gehüllt, um ein Austrocknen der Darmschlingen zu verhindern. Die Mobilisation und Verlagerung der linken Niere vor die Abdominalhöhle erfolgte mit NaCl-getränkten Wattestäbchen. Nach Eröffnen der Nierenkapsel am linken unteren Nierenpol mit der Spitze einer Venenverweilkanüle (VenflonTM Pro, 22GA 0.98IN, 0.9 x 25 mm, Fa. Becton Dickinson; Helsingborg, Schweden), wurde unter leichtem Anheben der Nierenkapsel mit einer Pinzette die weiche Plastikhülle der Venenverweilkanüle sehr vorsichtig 1,5-2,0 cm unter die Nierenkapsel in Richtung oberer Nierenpol vorgeschoben und zwischen 3.000 und 5.000 mikroverkapselte pLI subkapsulär transplantiert. Anschließend wurden die linke Niere und die Darmanteile in das Abdomen zurückverlagert und weitere 9.000-15.000 mikroverkapselte pLI möglichst gleichmäßig in die freie Bauchhöhle transplantiert. Mit unverkapselten pLI wurde entsprechend verfahren. Danach wurde das Abdomen in zweischichtiger fortlaufender Nahttechnik verschlossen. Postoperativ erhielten die Tiere einmalig Tramal[®] (Tramalhydrochlorid, Fa. Grünenthal GmbH; Aachen) in einer Dosis von 0,2 ml/kg KG (0,5 ml Tramal/ml Aqua ad injectabilia) intramuskulär zur Schmerzlinderung. Immunsuppressiva oder andere Medikamente wurden nicht verabreicht.

3.2.2.4. Postoperative Nachsorge der Transplantat-Empfänger

Nach der Transplantation wurden die Tiere für mindestens 2h unter einer Infrarot-Lampe gehalten und zunächst stündlich, später täglich visitiert. Ihr Fress- und Trinkverhalten, Bewegung, Reaktionsfähigkeit, Gewichtzu- und abnahmen wurden beurteilt und täglich in einem Bewertungsbogen protokolliert. Blutzuckerspiegel und Körpergewicht wurde in ersten 10 bis 25 Tagen nach Transplantation täglich, später 2x pro Woche gemessen.

3.3. Entnahme der Transplantate

Nach Ablauf des Beobachtungszeitraumes (s. u.) erfolgte die Tötung der Ratten mit anschließender Organentnahme und Organpräparation. Dazu wurden die Ratten narkotisiert (s. o.), ihr Bauch rasiert und desinfiziert. In Rückenlage wurden die Tiere über eine Herzpunktion komplett entblutet, das Blut in 10ml-Trasyolol-EDTA-Spritzen (Fa. Braun) überführt und für die Serumgewinnung weiter verarbeitet. Nach medianer Laparotomie wurde der gesamte Bauchraum makroskopisch inspiziert, auf Tumoren und Infektionen untersucht, sowie der Verbleib und die Lage der peritonealen Mikrokapseln dokumentiert und photographiert. Die linke Niere mit dem subkapsulären Transplantat, die rechte Niere als Kontrolle, Teile des Pankreas, der Leber, der Milz, des Dünndarmes, des Rektums, des Omentums und des Mesenteriums wurden freipräpariert und in 3,5% Formalin-Lösung (Fa. Otto Fischar GmbH & Co. KG; Saabrücken) bzw. in flüssigen Stickstoff überführt (s. u.). Sofern den Organen Mikrokapseln anhafteten, wurden diese mit dem zugehörigen Organanteil fixiert. Frei bewegliche Mikrokapseln wurden über eine Peritoneal-Lavage mit physiologischer NaCl-Lösung (Fa. Braun) gewonnen und umgehend lichtmikroskopisch analysiert und dokumentiert.

3.4. Gewebe-Einbettung und Gewebe-Fixierung

Die Mehrzahl aller histologischen und histochemischen Untersuchungen in dieser Arbeit erfolgte an Gefrierschnitten; sie bieten, verglichen mit Paraffinschnitten, einen sehr viel besseren Erhalt der zu detektierenden Antigene; hingegen sind die morphologischen Details bei Gefrierschnitten deutlich schlechter konserviert als bei Paraffinschnitten. In allen Fällen richtete sich die Auswahl der repräsentativen Blöcke nach der Qualität der mit Hämalun und Eosin gefärbten Schnitte.

3.4.1. Präparation des Gefriermaterials

Das Frischgewebe (s. o.) wurde vorsichtig, ohne es zu quetschen, mit dem Skalpell von Fett, Bindegewebe, Gefäßen und Lymphknoten befreit und in Blöckchen von 0,5 cm Länge zerteilt. Die Gewebelöckchen wurden mit speziellem Einfriermedium (Tissue Tek, Fa. Sakura Finetek Europe B. V.; Zoeterwoude, Holland) in Einfrierröhrchen (Fa. Brand GmbH; Wertheim) überführt und sofort in flüssigem Stickstoff bei -196°C tief gefroren. Dieses Vorgehen ermöglichte die rasche Fixierung der zu detektierenden Antigene und verhinderte die Bildung von Eiskristallen, welche die Zellstrukturen zerstören. Die Aufbewahrung der Blöckchen über längere Zeiträume erfolgte bei -80°C im Tiefgefrierschrank.

3.4.2. Anfertigung von Gefrierschnitten

Mindestens eine Stunde vor Anfertigung der Schnitte wurden die Gewebeblöcke bei -20°C in den Kryostaten (Frigocut-N-2800, Fa. Reichert Jung; Bensheim) gelegt. Anschließend wurden 5µm dicke Schnitte im Kryostaten mit einem C-Messer (Fa. Leica; Nussloch) bei -20°C angefertigt. Pro silanisiertem Objektträger (Histobond™, Fa. Marienfeld; Lauda-Königshofen), der die Haftung der Schnitte deutlich verbessert, wurde ein Schnitt aufgetragen und für 2h bei Raumtemperatur (RT) zum Trocknen aufbewahrt. Gefrierschnitte, die nicht sofort gefärbt wurden, wurden paarweise Rücken-an-Rücken bis zur weiteren Verwendung bei -20°C aufbewahrt. So eingefrorene bzw. tief gekühlte Objektträger wurden dann vor der Fixierung langsam auf RT gebracht.

3.4.3. Anfertigung von Paraffinschnitten

Ein zweites Organteil wurde in 3,5% Formaldehyd-Lösung fixiert, im Einbettungsautomaten entwässert und in Paraffin eingebettet. Danach wurden 1µm dicke Paraffinschnitte am Mikrotom (Histoslid 2000 R, Fa. Jung; Leica, Nussloch) hergestellt, im Wasserbad bei 50°C auf silanierte Objektträger (s. o.) aufgetragen und bei 37°C über Nacht getrocknet und bis zur weiteren Verarbeitung in Objektträgerkästen aufbewahrt.

3.5. Histologie an Paraffin- und Gefrierschnitten

3.5.1. Hämalaun-Eosin-Färbung

Um die Gewebemorphologie und ihre pathologischen Veränderungen beurteilen zu können, stellt die Hämatoxylin-Eosin Färbung (H&E-Färbung) eine essentielle Routine-Färbung dar. Die H&E gefärbten Gefrierschnitte wurden nahezu bei allen Organen parallel zu den histochemischen Färbungen angefertigt. Nach der Acetonfixierung der Gefrierschnitte bei 4°C (Fa. Backer; Deventer-Holland, Holland) für 5min, erfolgte für 7-10min die Kernfärbung mit 1% wässriger Hämalaun-Lösung nach Mayer (Fa. Merck; Darmstadt). Danach wurden die Schnitte unter fließendem Leitungswasser gebläut und anschließend mit A. dest. mehrfach gespült. Die Cytoplasma-Kontrast-Färbung gegen den gefärbten Kern erfolgte für 1-3min mit einer 0,5% wässrigen Eosin-Lösung (Fa. Merck). Mit dem Zusatz von einem Tropfen Eisessig auf 100ml Farblösung konnte durch Abbruch des alkalischen Bläuens die Kontrastbildung erleichtert werden, so dass Cytoplasma, Bindegewebe und Kollagenfasern kräftig rot gefärbt wurden. Anschließend wurde ausreichend mit A. dest. gespült. Nach beendeter Färbung wurden die Schnitte über die absolute Alkoholreihe (4x je 1min) und anschließend mit Xylol (Fa. Merck) entwässert. Die Einbettung erfolgte

konventionell mit dem Schnelleinbettmedium Pertex (Fa. Medite GmbH; Burgdorf). Mit der H&E-Färbung wurde jedes Organ zunächst voruntersucht, um sicherzustellen, dass nur hochwertiges Gefriermaterial in der dann folgenden Immunhistochemie verwendet wurde.

3.5.2. Dithizon-Färbung

Zur Unterscheidung der Langerhans-Inseln von den exokrinen Gewebebestandteilen wurde die Zink-spezifische Dithizon-Färbung verwendet. Dazu werden 10mg Dithizon (Fa. Sigma) in 1ml Dimethyl-Sulfoxyd (Fa. Sigma) gelöst. Dann werden 9ml HBSS dazupipettiert und alles durch einen 0,2µm Filter filtriert. Pro Schnitt wurden je 100µl fertige Dithizon-Lösung pipettiert und die sofort eintretende Färbung des Gefrierschnitts lichtmikroskopisch beurteilt. Die Zink-haltigen Betazellen wurden rot gefärbt, die Azinuszellen blieben ungefärbt.

3.5.3. FDA/PI-Färbung

Die Vitalität der Zellen wurde mit Hilfe von Fluoreszein-Diacetat (FDA, F 7378, Fa. Sigma,) und Propidium-Jodid (PI, P 4170, Fa Sigma,) durch das Vorhandensein von cytoplasmatischen Esterasen direkt bestimmt. Das Verhältnis von vitalen und avitalen pLI kann sichtbar gemacht werden aufgrund des unterschiedlichen Verhaltens von vitalem und avitalem Gewebe gegenüber dem FDA. FDA passiert die intakte Zellmembran, wird in der vitalen Zelle aktiv angereichert, von vorhandenen Esterasen hydrolytisch gespalten und zu einem grünen Farbstoff verstoffwechselt. PI ist ein DNS-Fluorochrom, kann nur avitale Membranen passiv durchdringen, reagiert dort mit den Nukleinsäuren und ergibt einen rot fluoreszierenden Farbstoff. Dazu wurde 1mg FDA mit 1ml Aceton frisch angesetzt. Dann wurden 1,5µl der Aceton/FDA-Lösung zu 1ml Zellsuspension hinzugegeben und alles für 15min bei 37°C inkubiert. Kurz vor Aufbringen der Probe auf den Objektträger wurden zu diesem Gemisch ca. 10µl PI-Farbstoff gegeben. Die Probe wurde anschließend unter dem Fluoreszenz-Mikroskop bei 488nm Wellenlänge betrachtet und die Fluoreszenz mit einem 530 ± 20nm Bandpass-Filter sichtbar gemacht. Anhand der Anzahl der rot und grün gefärbten Zellen wurde das Verhältnis von vitalem und avitalem Gewebe geschätzt und so die Vitalität der zu transplantierenden Zellen aus der Quersumme der betrachteten pLI bestimmt und dokumentiert.

3.5.4. Trichrom-Färbung mit Lichtgrün nach Masson-Goldner

Mit dieser Färbung wurde das Bindegewebe der Organe dargestellt und beurteilt. Hierzu wurde ein Färbekit mit fertigen Färbelösungen (Fa. Bio-Optica; Mailand, Italien) verwendet; die Zellkerne wurden schwarz, das Cytoplasma, Muskelfibrillen und azidophile Granula rot, Kollagene, Schleim und basophile Granula grün und die Erythrozyten gelb gefärbt. Dazu wurden die Gefrierschnitte mit A. dest. gespült, sodann je 6 Tropfen Lösung A und B (Hämatoxylin nach Weigert A und Hämatoxylin nach Weigert B) für 10min auf die Schnitte gegeben. Ohne eine weitere Spülung wurden die Schnitte für 4min in 10 Tropfen Lösung C (Pikrinsäure) inkubiert. Danach wurden sie innerhalb von 3-4sec mit A. dest. gespült und mit 10 Tropfen Lösung D (Porceau-Fuksinsäure) für weitere 4min inkubiert. Danach folgte kurzes Spülen der Schnitte mit A. dest., sodann wurden 10 Tropfen Lösung E (Wolframatophosphorsäure) für 10min aufgetragen. Ohne vorheriges Waschen wurden die Schnitte schräg gestellt und mit 10 Tropfen Lösung F (Lichtgrün) für weitere 5min inkubiert. Anschließend folgte gründliches Spülen der Schnitte mit A. dest., ihre Dehydration in einer aufsteigenden Alkoholreihe, Entwässerung in Xylol und Eindeckung mit Pertex (s. o.).

3.6. Immunhistochemische Färbungen an Gefrierschnitten

3.6.1 Monoklonale Antikörper und polyklonale Antiseren

In *Tab. 1* sind die in der Immunhistochemie verwendeten Ratten-spezifischen monoklonale Antikörper (mAK) und polyklonalen Antiseren (AS) zusammengestellt. Alle mAk und AS wurden mit Hilfe eines Antikörper-Verdünnungsmediums (*antibody diluent with background reducing components*, Fa. Dako; Hamburg) verdünnt und in den in der Tabelle genannten Konzentrationen verwendet. Als Sekundäantikörper wurde ein mit Meerrettich-Peroxydase (HRP) gekoppelter Ziege-anti-Maus Antikörper (Fa. Dako) in einer Verdünnung von 1:100 für mAk, und ein mit HRP gekoppelter Goat-anti-Guinea-Pig Antikörper (Fa. Rockland, Gilbertsville; USA) in einer Verdünnung von 1:1.000 für AS verwendet.

Table 1: Die in dieser Arbeit verwendeten Ratten-spezifischen, bzw. mit Rattengewebe kreuz-reagierenden monoklonalen Primärantikörper (mAk) und Antiseren (AS).

Bindungs-Spezifität des mAk/AS	Zellart Funktion	Firma	Code Nummer	Arbeits-Verdünnung	Herkunft des mAk/AS
CD4	T-Helferzellen	Serotec; Eching	MCA372	1:1000	Ms-anti-Ra
CD8	Cytotoxische T-Zellen	Serotec; Eching	MCA46	1:1000	Ms-anti-Ra
ED-1	Makrophagen	Serotec; Eching	MCA341R	1:1000	Ms-anti-Ra
HIS48	Granulozyten	Serotec; Eching	MCA947	1:20	Ms-anti-Ra
Anti-rPH(β)	Fibroblastenmarker	Acris	AF-5110	1 μ g/ml	Ms-anti-Ra
NK	Natürliche Killerzellen	Serotec; Eching	MCA1427F	4 μ g/ml	Ms-anti-Ra
TNF α	Tumor-Nekrose Faktor α	Serotec; Eching	PR-370	1,5 μ g/ml	Ka-anti-Ra-AS
Insulin	Betazellen	Dako; Hamburg	A-0564	1:75	Me-anti-Schw-AS (Hum, Ra)
Glukagon	Alphazellen	Dako; Hamburg	A-565	1:75	Ka-anti-Schw-AS (Hum, Ra)
Somatostatin	Deltazellen	BioGenex; Hamburg	Ab042(P)	Gebrauchsfertig	Ka-anti-Hum-AS (Schw, Ra)
Pankreatisches Polypeptid	PP-Zellen	BioGenex; Hamburg	AR066-5R, IgG	Gebrauchsfertig	Ka-anti-Hum-AS (Schw, Ra)

Erklärungen: Ms = Maus; Ra = Ratte; Me = Meerschwein; Ka = Kaninchen; Schw = Schwein; Hum = Human

3.6.2. Färbung endokriner Pankreaszellen auf Gefrierschnitten

Die im Folgenden beschriebene Färbung wurde für den Nachweis von Insulin, Glukagon, Somatostatin und pankreatischem Polypeptid in pLI und in den LI der Ratte verwendet. Die primären Antiseren – aus Meerschweinchen und Kaninchen gewonnen – reagieren mit humanen und porzinen Zellen und kreuzreagieren mit Rattenzellen.

Die indirekte Zweischnitt-Methode gewährleistet gegenüber der direkten Einschnitt-Nachweismethode eine höhere Sensitivität und produziert so ein zuverlässiges und reproduzierbares Färberesultat. Bei der direkten Methode wird das Enzym direkt an den Primär-Antikörper gekoppelt. Bei der indirekten Methode dagegen ist das Enzym an ein sekundäres Reagenz gebunden, das zusätzlich für die Verstärkung des Antigen-Bindungsvorganges

sorgt. Jede Färbung enthielt sowohl positive als auch negative Kontrollschnitte, um zu gewährleisten, dass (1) das Färbesystem methodisch-technisch einwandfrei durchgeführt wurde und (2) positive oder negative Färbungen spezifisch waren. Schnitte für die Positivkontrollen wurden von Gewebelöcken vorbereitet, in denen das gesuchte Antigen zuvor bereits sicher nachgewiesen worden war. Schnitte für die Negativkontrollen wurden vom gleichen Gewebelöck entnommen. Statt des Primär-Antikörpers wurde jedoch ein Antikörper gleichen Isotyps verwendet, der mit dem zu untersuchenden Gewebe nicht reagierte.

Zunächst wurden die Gefrierschnitte für 10min in Aceton (bei 4°C) fixiert, anschließend für 15min bei RT getrocknet. Es folgte zunächst die Blockierung der endogenen Peroxidase mit Hilfe eines Methanol-Wasserstoffperoxid-Gemisches (200ml Methanol + 3ml 30%iges H₂O₂). Die Inkubation erfolgte für 15min bei RT, um unspezifische endogene Peroxidase-Reaktionen auszuschließen. Danach wurden die Schnitte 3x mit PBS (*phosphate-buffered-saline*), pH 7,4, auf dem Schüttelgerät gewaschen. Nach dieser Vorbehandlung wurden die Gewebeanigene nun für 10min bei RT mit einem Proteinblock (Normal-Goat Serum, Fa. BioGenex; San Ramon, CA, USA; Vertrieb durch Dr. Sartori, Hamburg) abgättigt, um mögliche unspezifische Antikörper-Reaktionen zu verhindern. Damit wird die unspezifische Anlagerung des Primärantikörpers an Kollagen- und Bindegewebestrukturen vermieden. Als Primärantikörper (100µl) wurden die mit Rattengewebe kreuzreagierenden polyklonalen Antiseren (s. **Tab. 1**) gegen Insulin, Glukagon, Somatostatin und pankreatisches Polypeptid verwendet. Die Primärantikörper wurden mit Hilfe eines Hintergrundreduzierenden Antikörper-Verdünnungsmediums (Fa. Dako) in der jeweils angegebenen Verdünnung angesetzt. Die Inkubation der Schnitte erfolgte über Nacht bei 4°C im Kühlschrank. Danach wurden die Schnitte erneut gründlich 3x mit PBS gewaschen. Die beiden Sekundärantikörper, der Ziege-anti-Meerschweinchen Antikörper (Fa. Rockland; Gilbertsville, USA) und der Ziege-anti-Kaninchen Antikörper (Fa. Dako), beide Meerrettich-Peroxydase gekoppelt, wurden 1:1.000 und 1:100 in PBS plus 10% normalem Rattenserum (Fa. Serotec) verdünnt und auf die Schnitte aufgetragen. Die Inkubation der jeweils 100µl Antikörper erfolgte für 30min bei RT. Danach wurde 3x gründlich mit PBS gewaschen. Als Färbesubstrat wurde Peroxid-Block-Kit (Fa. BioGenex) verwendet, das durch die enzymatische Wirkung der Peroxidase in einen bräunlichen Farbstoff umgewandelt wird und damit das gesuchte Antigen sichtbar gemacht. Zwei Tropfen 3,3-Diaminobenzindintetrahydrochlorid (DAB) wurden entsprechend den Herstellerangaben zum gebrauch-

fertigen Substratpuffer gegeben, nach dem Mischen zusätzlich noch 1 Tropfen Wasserstoffperoxyd (H₂O₂), und von diesem Gemisch wurden 1-2 Tropfen je Schnitt aufgetragen. Die Inkubation erfolgte bei RT unter mikroskopischer Kontrolle für ca. 3min, bis eine ausreichende Färbeintensität erreicht wurde. Sodann wurden die Schnitte kurz mit deionisiertem Wasser gewaschen. Nachfolgend erfolgte die Gegenfärbung mit Hämalaun. Nach erneutem Waschen (s. o.) wurden die Schnitte mit Alkohol (4x je 1min, Alkoholreihe) dehydriert und anschließend mit Xylol (2x je 10min) (Fa. Merck) entwässert und mit Pertex (s. o.) eingedeckt.

3.6.3. Immunhistochemische Färbungen des Transplantates

In einem anderen Verfahren wurden die Zellinfiltrate in den Transplantaten und den umgebenden Geweben differenziert: Nach dem Fixieren der Gefrierschnitte für 10min in Aceton (4°C), wurden diese für 15min bei RT getrocknet. Dann wurden die Schnitte gründlich mit Tris-NaCl-Puffer, pH 7,4, 3x gewaschen. Sodann wurden sie mit Hilfe der in **Tab. 1** spezifizierten mAk/AS auf das Vorkommen diverser Zellart-spezifischer und Funktionsspezifischer Antigene untersucht. Je 100µl Primärantikörper wurden auf die Schnitte gegeben. Alle Antikörper wurden mit Tris-NaCl-0,5% BSA (*bovine serum albumin*, Fa. Serva Elektrophoresis GmbH; Heidelberg) wie angegeben verdünnt und über Nacht bei 4°C im Kühlschrank inkubiert. Am nächsten Tag wurde ein zweiter, HRP-markierter Ziege-anti-Maus Antikörper (Fa. Dako) 1:100 verdünnt auf die Schnitte gegeben (100µl; 30min bei RT). Unerwünschte Reaktionen, z. B. die Kreuzreaktivität des Sekundärantikörpers mit endogenen Immunglobulinen im Schnitt, wurden durch Verwendung eines präabsorbierten Antiserums, d. h., eines Serums, das mit Immunglobulinen jener Spezies absorbiert wurde, aus der der Gefrierschnitt stammt, unterbunden. In unserem Fall handelte es sich um normales Rattenserum (IgG) für die Untersuchung des Rattengewebes. Die nächsten Reaktionsschritte folgten wie in 3.6.2. beschrieben.

3.7. Lichtmikroskopische Auswertung und Dokumentation

Mit den histologischen und immunhistochemischen Färbungen (stets im Doppelansatz) wurden die Gefrierschnitte systematisch mit einem Olympus BX50 Lichtmikroskop (Fa. Olympus; Hamburg) analysiert und mit der Kamera PM-C35DX (Fa. Olympus) unter Verwendung einer elektronischen Steuerung PM-CB20 (Fa. Olympus) und des NFK-Foto-Projektivs (interne Vergrößerung 2,5x) dokumentiert. Mittels Lavage gewonnene Vital-

präparate wurden ungefärbt identisch analysiert. Die so gewonnenen Daten wurden textlich, tabellarisch und photographisch dokumentiert. Als Filmmaterial dienten Farbfilme des Typs Fujichrome 64 Professional T. Die Intensität der Farbreaktionen gegen die untersuchten Antikörper wurde semiquantitativ in fünf Kategorien wie folgt unterteilt:

- ++++ sehr starke Farbreaktion
- +++ starke Farbreaktion
- ++ schwache Farbreaktion
- + sehr schwache Farbreaktion
- keine Farbreaktion

Die überwiegende Mehrzahl aller Schnitte in dieser Arbeit wurde unabhängig von der Autorin gemäß den o.g. Kategorien von einer zweiten Person abgelesen und ausgewertet, um subjektive Ablesefehler und Fehler bei der Graduierung so weit wie möglich auszuschalten. Nach entsprechender Einarbeitung betrug die Abweichung zwischen beiden Personen maximal 1 Reaktionsstufe.

3.8. Verwendete Versuchsgruppen

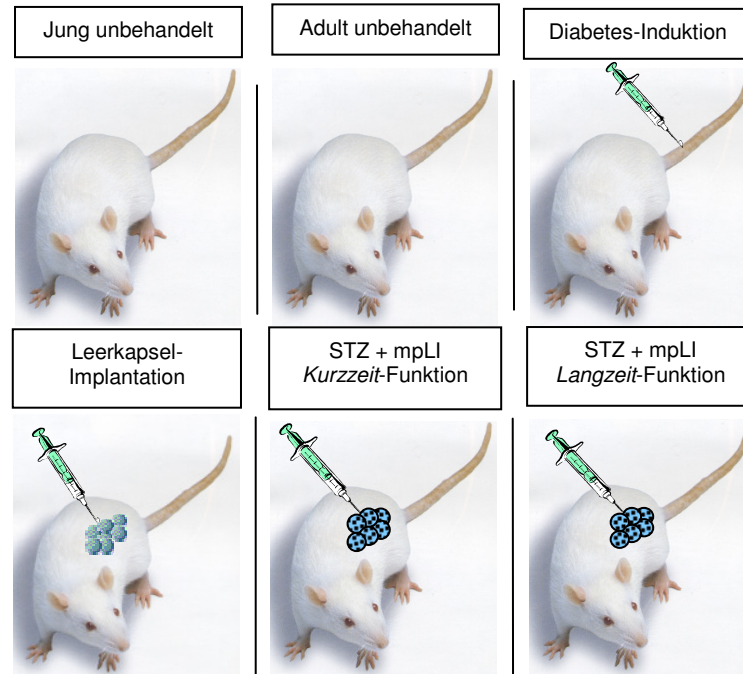


Abb. 6: Schematische Darstellung aller für diese Arbeit relevanten Versuchsgruppen und Eingriffe, einschließlich der relevanten Kontrollen. Ihre detaillierte Beschreibung findet sich in **Tab. 2**. STZ, Streptozotozin; mpLI; mikroverkapselte porcine Langerhans-Inseln.

Tabelle 2. Übersicht über die Versuchsgruppen und Eingriffe (geordnet nach Funktion ihrer Transplantate), deren Organe in dieser Arbeit verwendet wurden.

Versuchsgruppe	Alter der Ratten	Anzahl [n]	Behandlung und Transplantation	Funktionsdauer der Transplantate/ Implantate [Tage]	Zeitpunkt der Organentnahme
Jung unbehandelt	2-5 Monate	3	-----	-----	5.-50. Tag nach xITX
Adult unbehandelt		3	-----	-----	
Streptozotozin-behandelt		10	STZ	-----	
Leerkapsel-Implantation		18	Leer	7-200	
Jung nach xITX, Kurzzeitfunktion		16	STZ + mpLI	2-20	
Jung nach xITX, unverkapselt		20	STZ + pLI	≤ 5	keine
Adult nach xITX, Kurzzeitfunktion	0,5-1,5 Jahre	14	STZ + mpLI	2-20	ab 50. Tag nach xITX
Adult nach xITX, Langzeitfunktion		14		> 50-405	

Erklärungen: STZ, Streptozotozin; Leer, Leerkapseln; pLI, unverkapselte porzine Langerhans-Inseln; mpLI, mikroverkapselte pLI; xITX, xenogene Insel-Transplantation.

Abbildung 5 stellt schematisch die in dieser Arbeit verwendeten Versuchsgruppen und Eingriffe dar, die **Tab. 2** gibt detailliert Auskunft über die Tiere, deren Gewebe in der Folge untersucht wurden. Organe von jungen und adulten Wistar WU Ratten stammten von unbehandelten Tieren, die altersgleich als Kontrollen für Ratten mit *Kurzzeit*- und *Langzeit*-Funktion nach xITX dienten.

4. Ergebnisse

4.1. Vorbetrachtungen zum funktionellen Transplantationsergebnis

Von 64 Transplantationen wurden 20 mit unverkapselten pLI, deren Funktion spätestens am Tag +5 versagte, und 44 mit Alginat-mikroverkapselten pLI in STZ-diabetischen Wistar WU Ratten vorgenommen. Diese Ratten erhielten keine medikamentöse Immunsuppression. Bevor sich die hiesige Arbeit wesentlichen Aspekten der Transplantat-Morphologie sowie histologischen und immunhistochemischen Veränderungen im Rezipienten nach xITX widmet, wird die Funktion der 64 Transplantate in **Abb. 7** noch einmal graphisch dargestellt.

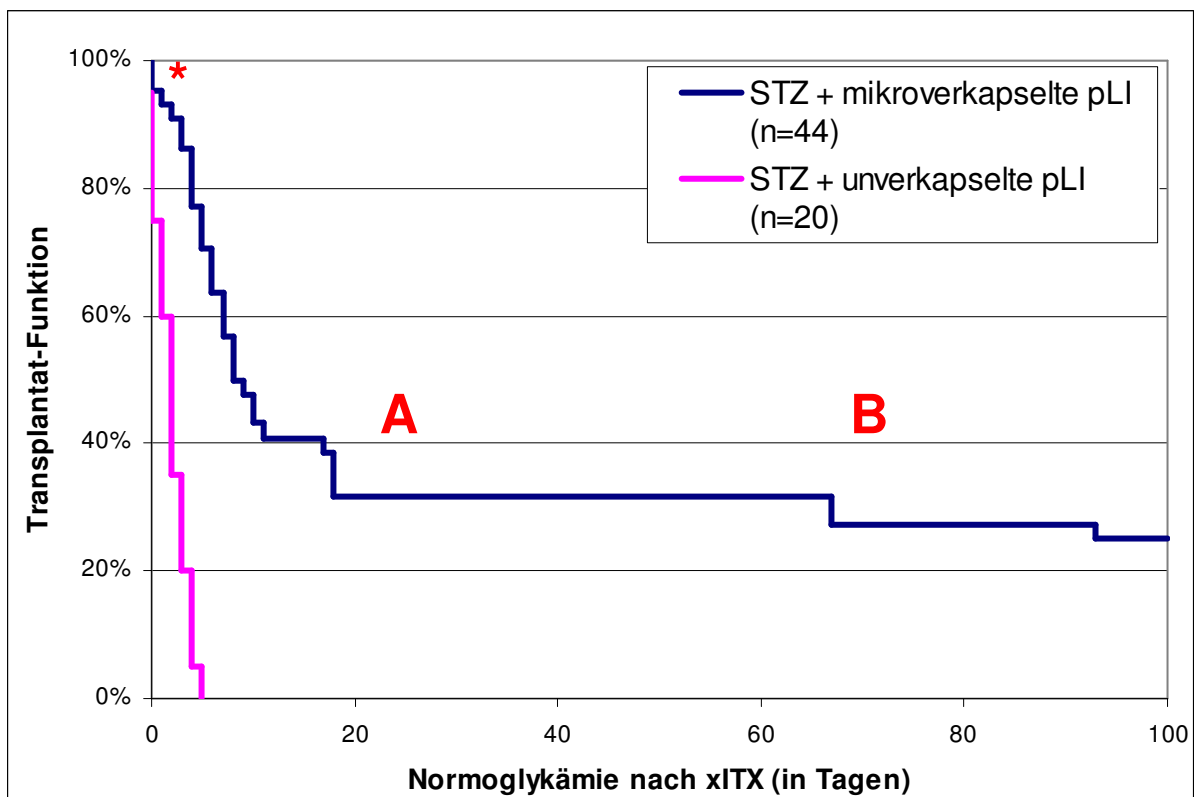


Abb. 7: Funktionsdauer unverkapselter und Alginat-mikroverkapselter porziner Langerhans-Inseln in STZ-diabetischen Wistar WU Ratten: Die dunkelblaue Kurve zeigt nach Transplantation den Prozentsatz der Ratten, bei denen der Blutzuckerspiegel normal bleibt (A: bis Tag +40 Transplantate mit *Kurzzeit*-Funktion; B: ab Tag +41 Transplantate mit *Langzeit*-Funktion). Die Transplantation erfolgte stets ohne medikamentöse Immunsuppression. Die lilafarbene Kurve zeigt die sehr kurze Funktionsdauer der Transplantate bis zum Tag +5, die nicht mikroverkapselt wurden. *Transplantate, die innerhalb von 48 Stunden nach Transplantation versagten; xITX, xenogene Inselzell-Transplantation.

Die zu untersuchenden Organe wurden je nach Transplantationsergebnis, d. h. der Dauer der Normoglykämie (die normalerweise im Bereich von 80-150mg/dl liegt) nach xITX klassifiziert. In der Gruppe mit Transplantat-*Kurzzeit*-Funktion wurden Organe untersucht,

die nur kurzzeitig Normoglykämie induzierten, d. h. bis zum 40. postoperativen Tag. Die Transplantate der Gruppe mit *Langzeit*-Funktion, funktionierten deutlich darüber hinaus, in Einzelfällen bis zu 502 Tagen (hier nicht gezeigt). Organe von Tieren mit primärer Transplantat-Nichtfunktion (keine Funktion oder Funktionsverlust innerhalb von 48h nach xITX) und Organe von Ratten mit unverkapselten pLI wurden hingegen nicht untersucht.

Gefüllte und zur Kontrolle auch leere Alginat-Mikrokapseln wurden sowohl frei in die Bauchhöhle als auch unter die linke Nierenkapsel transplantiert. Die durchschnittliche Größe der Mikrokapseln betrug 0,3-0,6 mm.

4.2. Mikroskopische Untersuchungen leerer Alginat-Mikrokapseln nach verschiedenen Expositionszeiten *in vivo*

Als Beweis dafür, dass das von uns verwendete Alginat *in vivo* biokompatibel ist, wurden leere Alginat-Mikrokapseln (n=18) in unbehandelte Wistar WU-Ratten implantiert und nach 7, 14, 21, 50, 100 und 200 Tagen explantiert. Sie wurden sodann einer makroskopischen und mikroskopischen Analyse (Vitalmikroskopie, Immunhistochemie) unterzogen.

4.2.1. Vitalmikroskopie von Leerkapseln nach Lavage aus dem Peritoneum

Keines der Tiere mit Leerkapsel-Implantaten zeigt bei der makroskopischen Inspektion in irgendeiner Weise Veränderungen der äusseren und inneren Organe oder der linken Nieren. Des Weiteren ergaben sich bei der makroskopischen Inspektion nach Eröffnung der Bauchhöhle keine Hinweise für das Auflösen, Zerschneiden oder Zerquetschen der leeren Alginat-Mikrokapseln. Alle intraperitoneal implantierten leeren Mikrokapseln waren auch ohne Mikroskop gut sichtbar, frei und leicht beweglich. Es wurden keine Kapsel-Aggregate entdeckt. Mittels Lavage (Spülung mit PBS) wurden eine grosse Anzahl leerer Mikrokapseln wiedergewonnen. Bei der mikroskopischen Inspektion (**Abb. 8**) zeigten sie ihre mechanisch stabile und ursprüngliche runde Form und überwiegend glatte Oberflächen. Ausser den verunreinigenden non-adhärennten Zellen des Peritoneums (in der Spüllösung) erkennt man nur vereinzelt adhärennte Zellen auf den Kapseloberflächen.

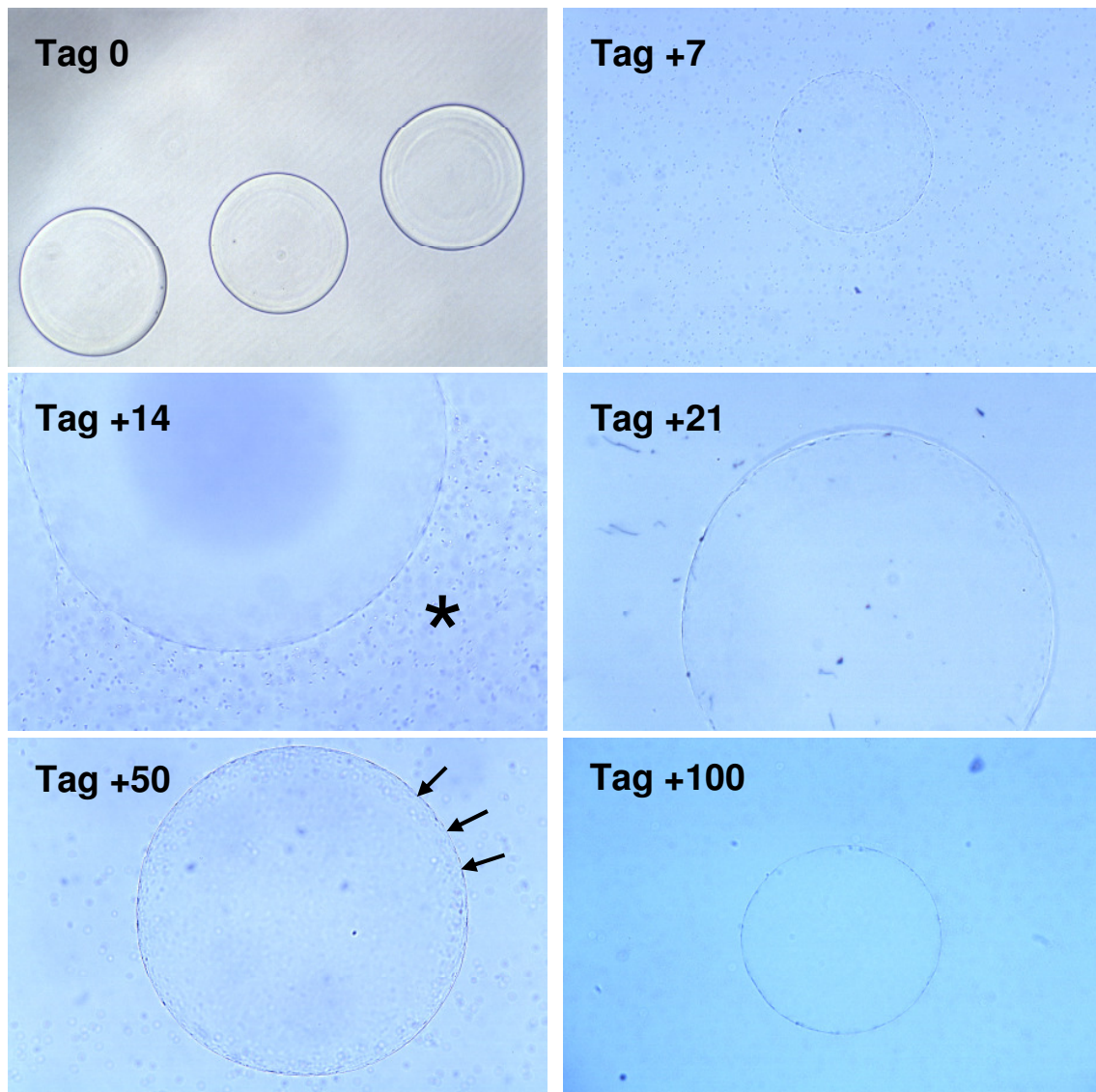


Abb. 8: Leere Alginat-Mikrokapseln, die nach verschiedenen Implantationszeiten mittels Lavage aus dem Peritoneum un behandelter Wistar WU Ratten wiedergewonnen wurden. Tag 0: Leere Alginat-Mikrokapseln vor der Implantation; die Mikrokapseln vom Tag +200 gleichen jenen vom Tag +100 und sind hier nicht dargestellt. Alle Mikrokapseln haben ihre ursprüngliche runde Form und Grösse beibehalten. Ausser den verunreinigenden non-adhären Zellen des Peritoneums (*) erkennt man nur einzelne adhären Zellen auf den Kapseloberflächen (Pfeile). Vergrösserungen: Tag 0, Tag +7, Tag +100 = x60; Tag +14 = x280; Tag +21, Tag +50 = x120.

4.2.2. Leerkapseln unter der Nierenkapsel

4.2.2.1. Vitalmikroskopie nach Explantation

Die makroskopische Inspektion der Leerkapsel-Implantate unter der linken Nierenkapsel zeigten ebenfalls keine Fibrosen oder Gefäßneubildungen in unmittelbarer Nähe der Implantate. Es ergaben sich keine Hinweise auf irgendwelche Veränderungen oder Schädigungen der linken Nieren oder angrenzenden inneren Organe infolge der Implantation und im Vergleich zu den un behandelten rechten Nieren. Die grobe mikroskopische

Inspektion der Leerkapseln unter der linken Nierenkapsel (Operationsmikroskop, Vergrößerung x20) zeigte transparente Kapseln mit unveränderter runder Form (*Abb. 9*). Auch hier gab es keine Hinweise für ein Auflösen, Zerbrechen oder Zerquetschen der Leerkapseln. Dies galt für alle oben genannten Expositionszeiten.

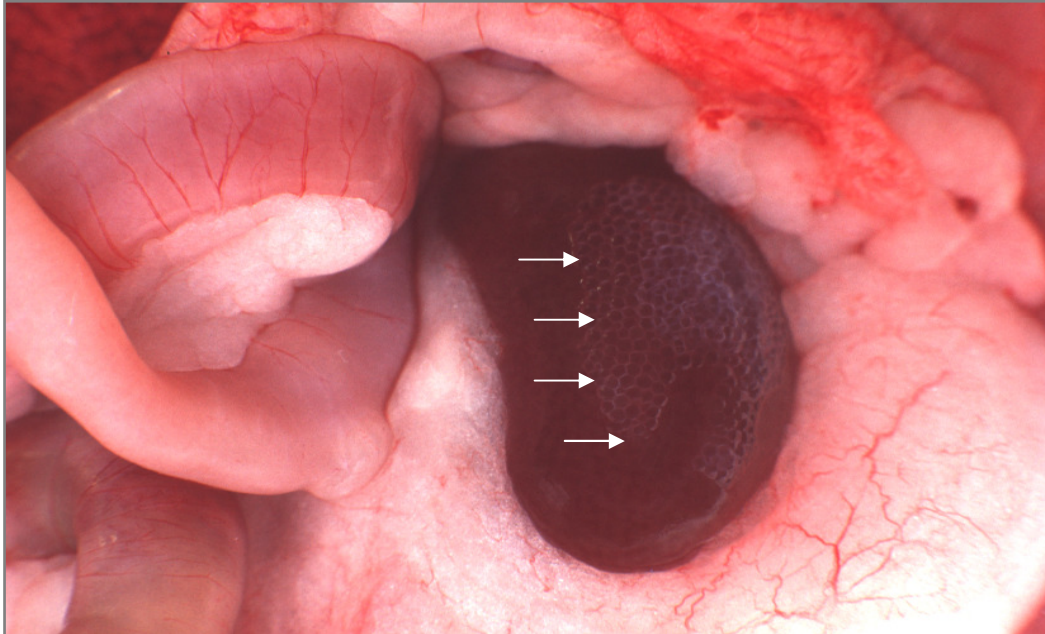


Abb. 9: Implantat mit leeren Alginat-Mikrokapseln unter der linken Nierenkapsel einer Wistar WU Ratte (Tag +200 nach Implantation). Die einzelnen Mikrokapseln sind gut sichtbar, transparent und rund. Fibrosen und Gefäßneubildungen in unmittelbarer Nähe des Implantates sind nicht erkennbar. Tag +7, Tag +21, Tag +50 und Tag +100 zeigten keine Unterschiede zu Tag +200.

4.2.2.2. Histologie und Immunhistochemie nach Explantation

H&E- und Masson-Goldner-Trichrom-Färbungen wurden als Übersichtsfärbungen für die Darstellung der explantierten Organe verwendet. Mit ihrer Hilfe kann man morphologische Veränderungen in und an den Organen nach Implantation sichtbar machen. Sofern morphologische Veränderungen mikroskopisch sichtbar waren, wurden die Gewebe immunhistochemisch detaillierter untersucht. *Tabelle 3* zeigt zelluläre Infiltrationen von T-Helferzellen (CD4), cytotoxischen T-Zellen (CD8), und Makrophagen (ED-1) zu den verschiedenen Expositionszeiten. Diese wurden lediglich bis zum 21. Tag nach Implantation beobachtet, danach nicht mehr. Infiltrationen von Granulozyten und erythroiden Zellen (HIS48), natürlichen Killerzellen (NK) und Fibroblasten (FIB) waren insgesamt sehr schwach. Hinweise auf TNF α -positive Zellinfiltrate gab es nicht. Diese Befunde werden in *Abb. 10* dokumentiert.

Table 3: Histologie und Immunhistochemie der linken Niere und der leeren Alginat-Mikrokapseln unter der linken Nierenkapsel nach unterschiedlichen Expositionszeiten in Wistar WU Ratten (jeweils n=3).

Linke Niere	Histologie		Immunhistochemie						
	H&E	TRI	CD4	CD8	ED-1	HIS48	NK	FIB	TNF α
+7	(+)	(+)	++	+	+++	(+)	-	+	-
+14	(+)	(+)	-	+	++	(+)	(+)	(+)	-
+21	(+)	(+)	++	+	++	(+)	(+)	(+)	-
+50	(+)	(+)	-	-	+	(+)	(+)	(+)	-
+100	-	-	-	-	-	-	-	-	-
+200	-	-	-	-	-	-	-	-	-

- = negativ; (+) =sehr schwach positiv; + = schwach positiv; ++ = positiv; +++ = stark positiv; ++++ = sehr stark positiv. CD4 = T-Helferzellen; CD8 = cytotoxische T-Zellen; ED-1 = Makrophagen; HIS48 = Granulozyten und erythroide Zellen; NK = Natürliche Killerzellen; FIB = Fibroblasten; TNF α = Tumornekrosefaktor α ; H&E = Hämalau-Eosin-Färbung; TRI = Masson-Goldner-Trichrom-Färbung.

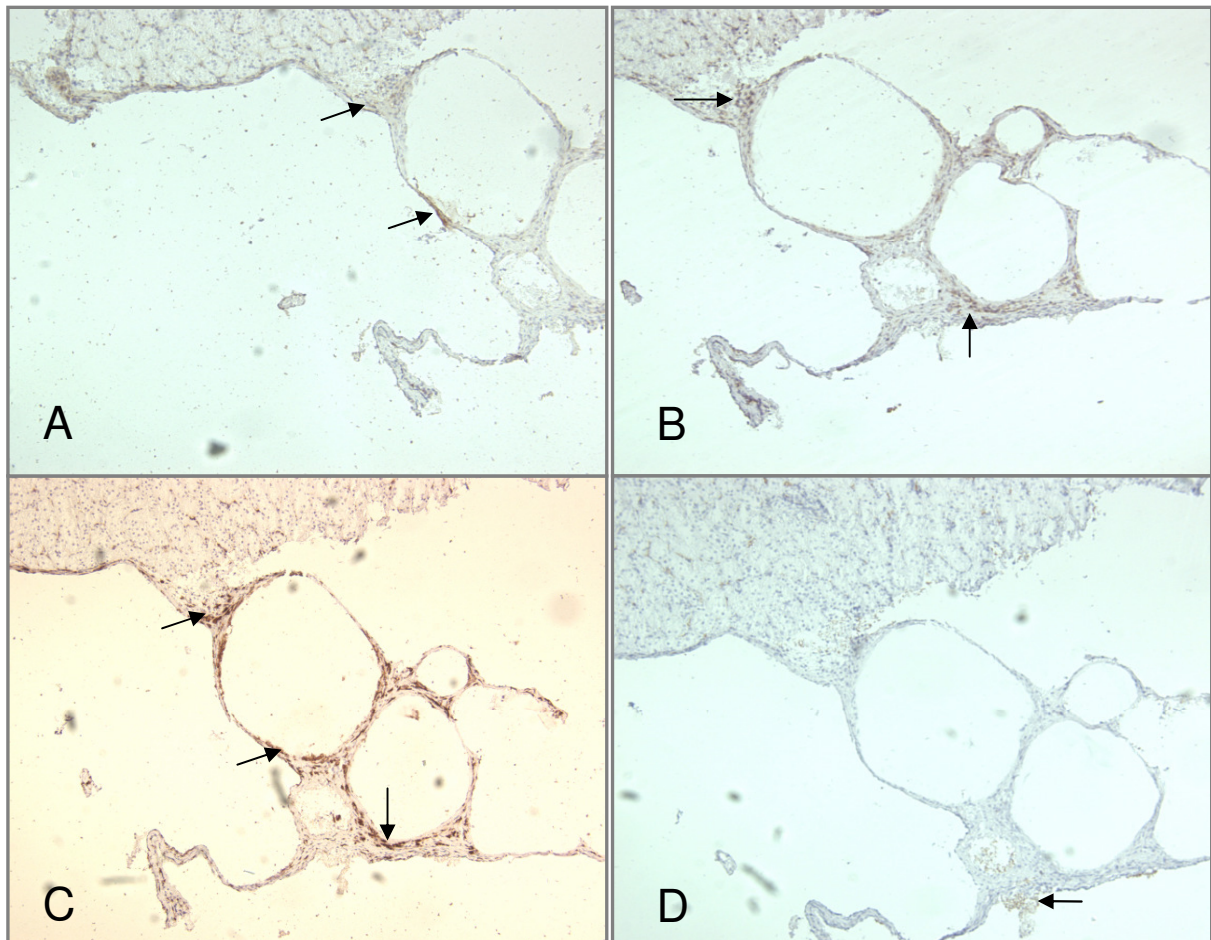


Abb. 10: Immunhistochemie der zellulären Infiltrate (Pfeile) nach Implantation leerer Alginat-Mikrokapseln (unter der linken Nierenkapsel; Tag +21); (A) CD4; (B) CD8; (C) ED1; (D) NK-Zellen.

4.3. Makroskopische und mikroskopische Untersuchungen Alginat-mikroverkapselter porziner Langerhans-Inseln nach verschiedenen Transplantationszeiten *in vivo*

Zwei Tage nach der Isolierung und einen Tag nach ihrer Mikroverkapselung mit dem Alginat und erneuter Kultivierung wurden die mpLI in diabetische Wistar WU-Ratten unter die linke Nierenkapsel (ca. $\frac{1}{4}$ der Transplantatmenge, entsprechend 3.000-5.000 Mikrokapseln) und gleichmäßig verteilt frei in die Bauchhöhle (ca. $\frac{3}{4}$ des Transplantates, entsprechend 9.000-15.000 Mikrokapseln jeweils mit 5-11 IEQ/Kapsel) transplantiert.

Vor den nachfolgenden histologischen (Gegenstand der hiesigen Arbeit), zellbiologischen oder serologischen Detailanalysen zu unterschiedlichen Zeiten nach Transplantation wurden Empfänger und Transplantate unter dem Operationsmikroskop einer eingehenden Inspektion unterzogen. Keine Ratte zeigte irgendwelche Auffälligkeiten der inneren oder äusseren Organe, mit Ausnahme jener, die nach Wiederauftreten des Diabetes hyperglykämisch wurden: Sie zeigten Gewichtsverlust, Polyurie, Adynamie und Wundheilungsstörungen. In keinem Fall wurden – als Folge der Transplantation – vergrößerte oder verkümmerte Organe gesichtet, ebenso keine Tumoren.

4.3.1. Immunhistochemie des Empfänger-Pankreas

4.3.1.1. Diabetische Ratten

Um sicherzustellen, dass STZ einen dauerhaften Diabetes im Empfänger induziert, und es nicht zu einer spontanen Regeneration der Empfänger-eigenen Betazellen kommt, wurden nicht nur die Blutzuckerwerte und das Gewicht kontrolliert, sondern das Pankreas von 10 Ratten zwischen dem 5. und 50. Tag nach STZ-Induktion (vergl. **Tab. 2**) immunhistochemisch auf residuale Betazellen analysiert. Das Ergebnis war für alle Ratten identisch, d. h. es waren nur noch vereinzelt Betazellen im Empfänger-eigenen Pankreas innerhalb dieser Zeitspanne nachweisbar (**Abb. 11**). Die überwiegende Mehrzahl der Inseln waren zum Zeitpunkt der Transplantation – wie erhofft – „leer“.

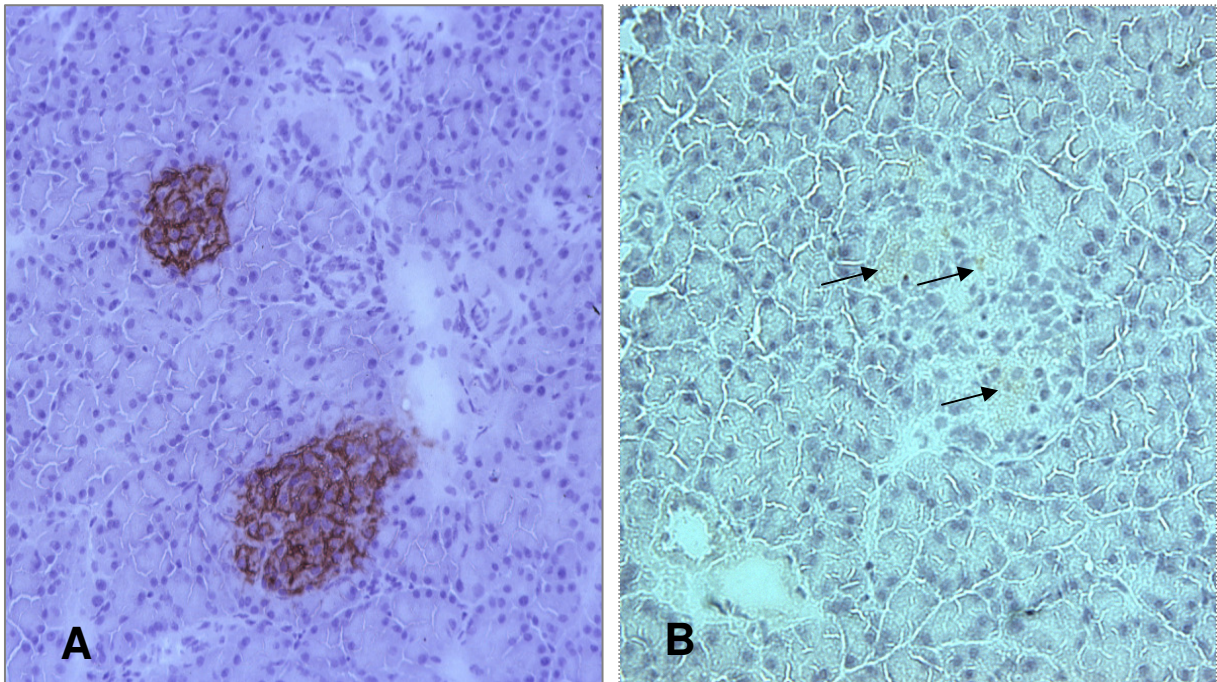


Abb. 11: Immunhistochemie des Rattenpankreas mit einem anti-Insulin-Antikörper. (A) Das Pankreas einer gesunden, unbehandelten Ratte mit zwei gut ausgebildeten Insulin-positiven Langerhans-Inseln (Vergrößerung x20). (B) Das Pankreas einer STZ-diabetischen Ratte (bereits am Tag +7), das nach Insulin-Färbung kaum noch intakte Betazellen (Pfeile) in der Langerhans-Insel aufweist (Vergrößerung 40x).

4.3.1.2. Transplantierte Ratten

Um ggf. die Regeneration des Empfänger-eigenen Pankreas zu beurteilen, wurden die gleichen Untersuchungen wie in 4.3.1.1. nun am Pankreas von Ratten mit einem kurzfristig funktionierenden Inselzell-Transplantat (n=30) oder einem langfristig funktionierenden Inselzell-Transplantat (n=14) wiederholt. **Abbildung 12** dokumentiert, dass Tiere mit nur kurz funktionierenden Inselzell-Transplantaten (unter der Nierenkapsel oder im Peritoneum) offenbar weniger Insulin-positive Betazellen in ihrem eigenen Pankreasgewebe aufweisen (**Abb. 12A**) als Tiere mit langfristig funktionierenden Inselzell-Transplantaten (**Abb. 12B**). Wenn Insulin-positive Zellen sichtbar waren, war dies nur in ca. 30% der Langerhans-Inseln der Fall, alle übrigen Inseln waren unverändert „leer“ (nicht dokumentiert), wie dies auch in der H&E-Färbung bestätigt und dokumentiert wurde.

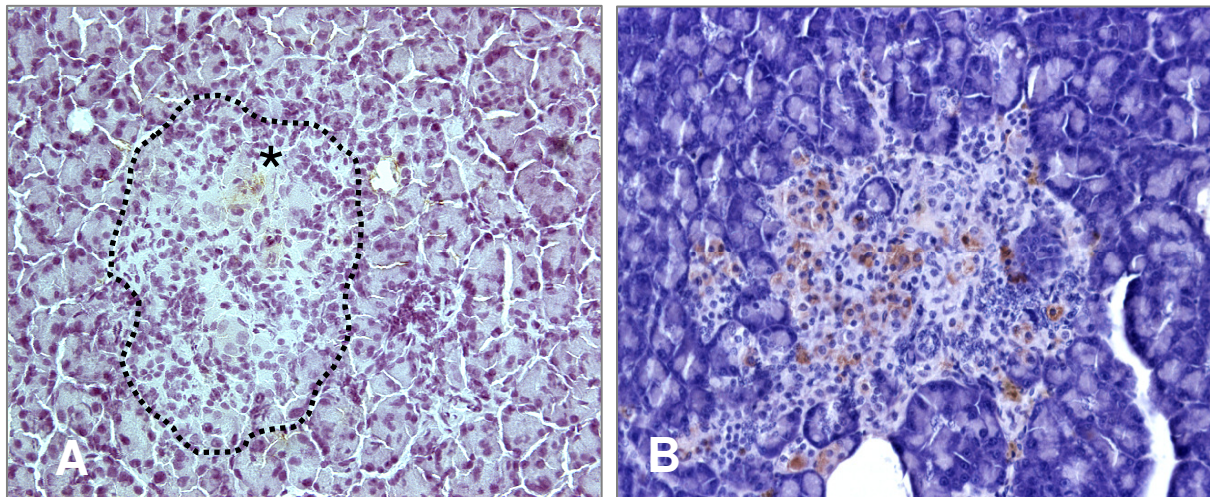


Abb. 12: Immunhistochemie des Empfänger-eigenen Pankreas mit einem anti-Insulin-Antikörper. (A) Das Pankreas einer Ratte (mit kurzfristig funktionierendem Inselzell-Transplantat; Tag +40) zeigt nur wenige schwach positive Betazellen (Gefrierschnitt). Die gepunktete Linie zeigt die Umrisse der ehemaligen Langerhans-Insel und der Stern weist auf restliche Insulin-positive Zellen im STZ-zerstörten eigenen Pankreas hin. (B) Das Pankreas einer Ratte (mit einem langfristig funktionierenden Inselzell-Transplantat; Tag +400) zeigt hingegen eine viel größere Anzahl restlicher Insulin-positiver Betazellen (Paraffinschnitt); Vergrößerungen 40x.

4.3.2. Mikroskopie der Transplantate

4.3.2.1. Vitalmikroskopie der Transplantate aus dem Peritoneum

Die Inspektion der Transplantate, nach Töten der Wistar WU Ratten und Eröffnen ihrer Bauchhöhle, ergab unter dem Operationsmikroskop bei 20facher Vergrößerung keine Hinweise für das Auflösen, Zerbrechen oder Zerquetschen der Alginat-Mikrokapseln. Die überwiegende Mehrzahl der Mikrokapseln war auch ohne Mikroskop sehr gut sichtbar (**Abb. 13**): als freie Mikrokapseln im gesamten Abdomen (A), zu größeren oder kleineren Aggregaten zusammengewachsen mit einem Zugang zu Gefäßen, bzw. als Aggregate stets in unmittelbarer Nähe von Leber (B), Dünndarm (C), Milz (D), Pankreas und Omentum major (nicht gezeigt). Ausgedehnte Fibrosen waren unter dem Operationsmikroskop nicht sichtbar. Auffällig war die ausgeprägte Neo-Vaskularisierung einzelner Mikrokapseln im Peritoneum bzw. der Kapselaggregate – stets im Bereich von Leber, Milz, Pankreas und Dünndarm. Im Fall der Aggregate hatte man den Eindruck, dass es sozusagen zur „Neubildung von Inselorganen“ gekommen war. Diese Beobachtung stand in ausgeprägtem Gegensatz zu den Leerkapsel-Implantaten. **Abbildung 14** zeigt zwei einzelne Mikrokapseln aus dem Omentum major mit einer sehr stark ausgeprägten Neo-Vaskularisierung. Feine und feinste Kapillaren umspannen die Kapseln netzförmig.

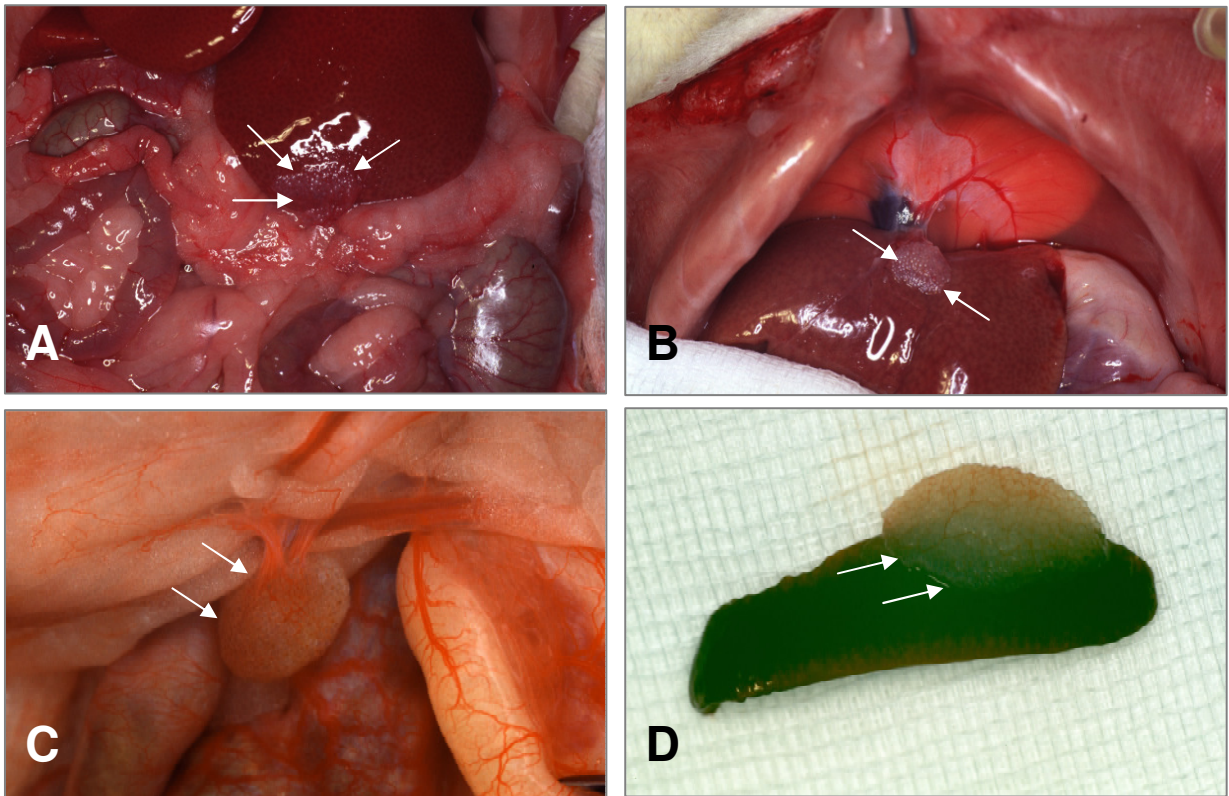


Abb. 13: Explantierte mpLI (Pfeile) aus einer Wistar WU Ratte am Tag +300; (A) Alginate-Mikrokapseln liegen vereinzelt frei auf dem Abdomen oder als Aggregate mit Gefäßanschluss auf der Leber (Vergrößerung x20), (B) zwischen Leber und Diaphragma (Vergrößerung x20), (C) auf dem Dünndarm (Vergrößerung x40) und (D) auf der Milz (Vergrößerung x20).

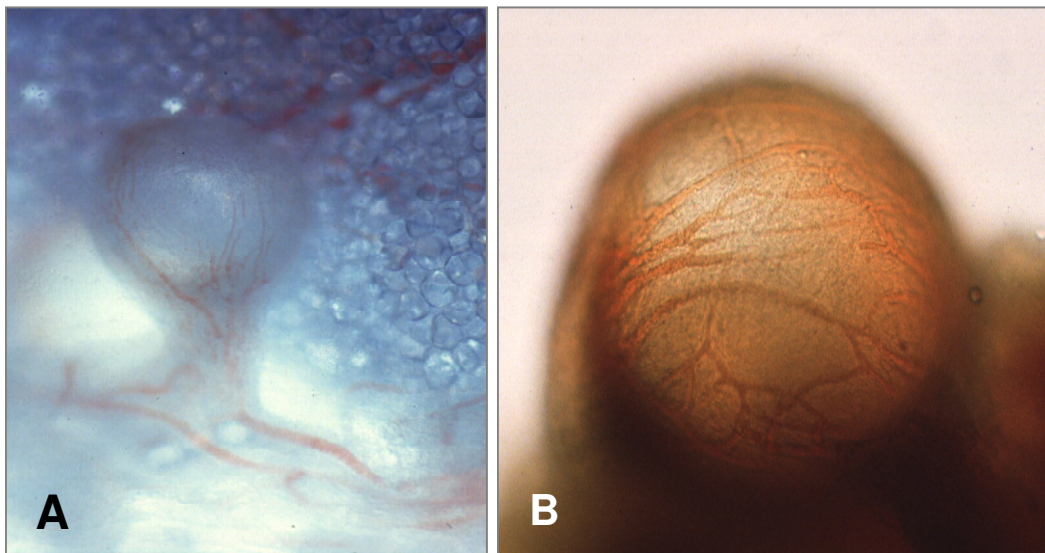


Abb. 14: Mittels Lavage aus dem Peritoneum wiedergewonnene mpLI mit einer stark ausgeprägter Neo-Vaskularisation. Vergrößerungen (A: x20; B: x40).

Um zu prüfen, ob die Mikrokapseln auch nach längeren Expositionszeiten *in vivo* noch funktionelle Zellen enthalten, wurden sie nach Lavage aus dem Peritoneum in Dithizonhaltiger Lösung aufgenommen (s. 3.5.2.). Dithizon färbt Insulin-positive Betazellen rot; tote Zellen werden nicht gefärbt. **Abbildung 15** zeigt vier Mikrokapseln nach Lavage aus dem Peritoneum (Tag +300); links wurden die Kapseln in PBS aufgenommen, rechts erkennt man zahlreiche DTZ-positive Betazellen; damit ist gezeigt, dass auch nach 300 Tagen im Peritoneum Inselzellen unter den dortigen Bedingungen überleben.

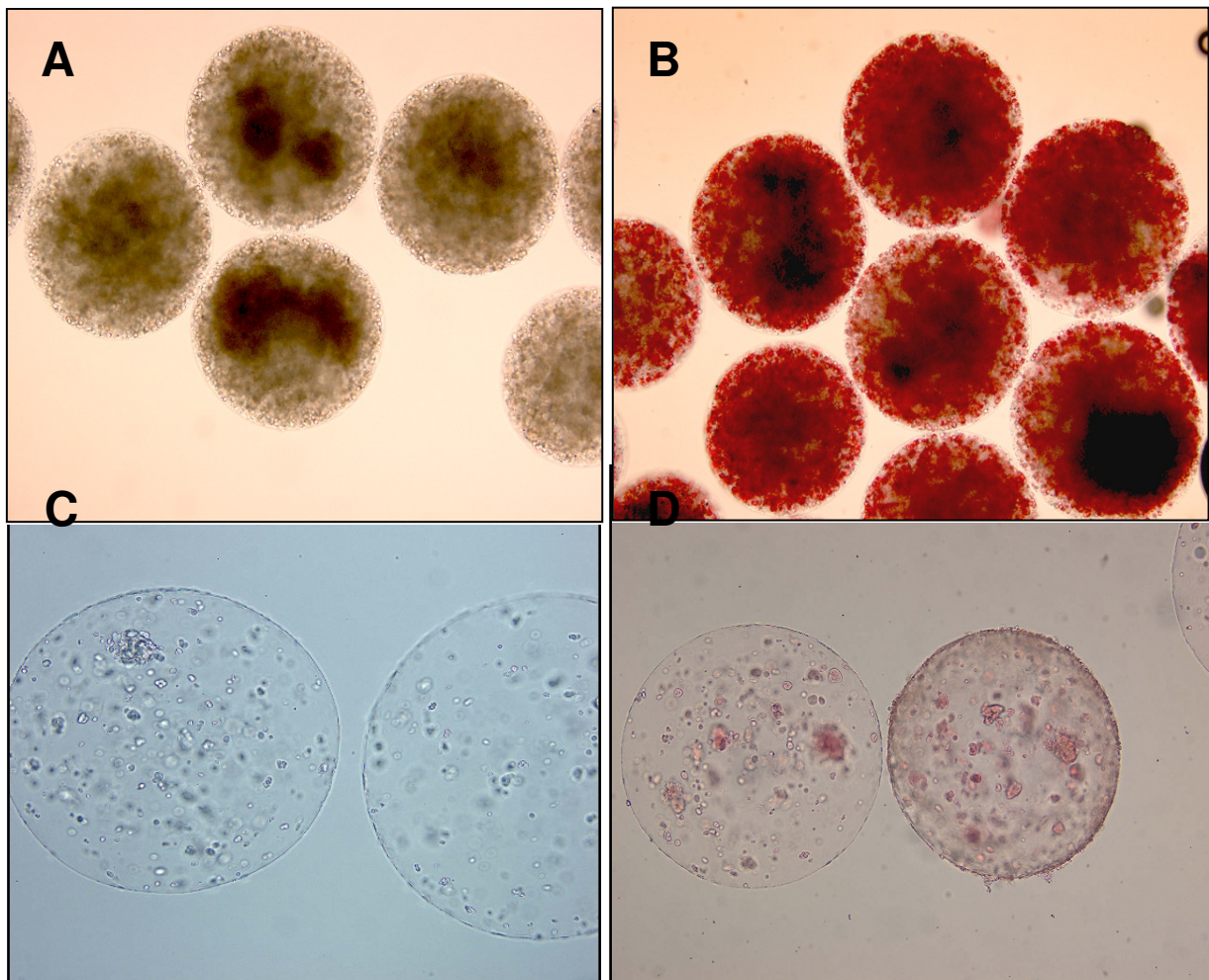


Abb. 15: (A) mpLI unmittelbar vor der Transplantation am Tag 0 (Durchlicht); (B) diese mpLI zeigen zahlreiche DTZ-positive Zellen im Kapselinneren (Tag 0); (C) mittels Lavage aus dem Peritoneum wieder gewonnene mpLI, in PBS aufgenommen (Durchlicht; Tag +300); beide Mikrokapseln sind nach der langen Zeit mechanisch stabil und haben ihre ursprüngliche runde Form behalten; sie zeigen eine diskrete Fibrosereaktion, d. h. einige adhärente Zellen auf den Kapseloberflächen; (D) im Kapselinneren sind immer noch DTZ-positive, d. h. Insulin-produzierende Zellen, erkennbar; zahlenmäßig sind sie jedoch stark reduziert (vergl. dazu A und B); Vergrößerungen: A 10x, B 10x, C 20x, D 10x.

4.3.2.2. Mikroskopie der Transplantate unter der linken Nierenkapsel

Bei der mikroskopischen Inspektion der linken Nieren und ihrer Transplantate ergaben sich keine Hinweise für das Auflösen, Zerbrechen, Zerquetschen oder Verschwinden der Mikrokapseln, bzw. irgendwelche morphologischen Veränderungen an den Nieren selbst – stets im Vergleich zur rechten unbehandelten Kontrollniere. Alle Transplantate waren auch ohne Mikroskop leicht wieder findbar (**Abb. 16**). Bemerkenswert war, dass je nach Transplantat-Funktion stärkere Fibrosen (Transplantat-*Kurzzeit*-Funktion, **Abb. 16C**; vergl. dazu **Abb. 16A** und **Abb. 16B** als Kontrolle unmittelbar nach Transplantation am Tag 0) und schwächere Fibrosen (Transplantat-*Langzeit*-Funktion, **Abb. 16D**) erkennbar waren. Bezüglich der Neo-Vaskularisierung der Transplantate verhielt es sich genau umgekehrt: Die *Kurzzeit*-Transplantate waren nicht bis schwach vaskularisiert (**Abb. 16C**), während die *Langzeit*-Transplantate stark vaskularisiert waren, d. h. jede einzelne Mikrokapsel des Konglomerates war von Kapillaren netzartig umgeben (**Abb. 16D**). Dieses gilt gleichermaßen für das die Nieren umgebende Fettgewebe.

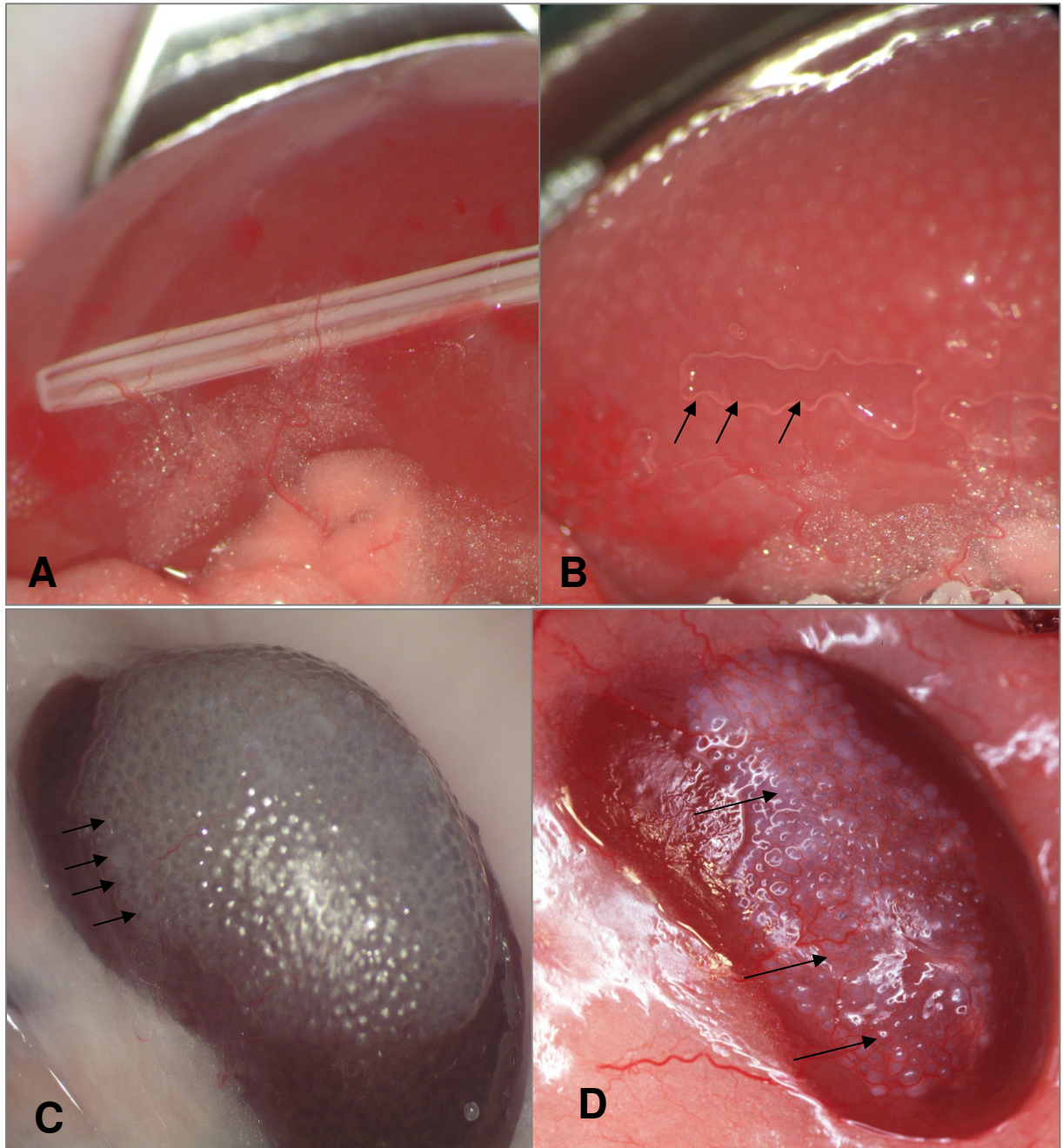


Abb. 16: (A) Linke Niere unmittelbar vor der Transplantation (Tag 0). Dargestellt ist die Kanüle, mit deren Hilfe die mpLI unter der Nierenkapsel „abgelegt“ werden. (B) Linke Niere unmittelbar nach der Transplantation der gut erkennbaren mpLI (Tag 0). Pfeile weisen auf die Stelle, wo zuvor die Kanüle platziert war. (C) Linke Niere mit stark fibrosierten und gering neo-vaskularisierten Mikrokapseln (unter der Nierenkapsel) zum Zeitpunkt der Explantation am Tag +40. (D) Linke Niere mit geringer fibrosierten und stärker neo-vaskularisierten Mikrokapseln (unter der Nierenkapsel) zum Zeitpunkt der Explantation am Tag +300.

4.3.3. Histologie der Transplantate

H&E- und Masson-Goldner-Trichrom-Färbungen dienten als Übersichtsfärbungen, um Veränderungen an den explantierten Organen und Transplantaten sichtbar zu machen. Wie schon oben erwähnt, waren auch histologisch keine Veränderungen an den abdominalen Organen, Leber, Milz, Pankreas, Dünndarm, Nieren und Omentum erkennbar. Anders verhielt es sich bei den Transplantaten, die in aller Regel von einem stärkeren Fibrosierung oder einem schwächeren Fibrosierung umgeben waren. Je nach Stärke der Fibrosierung waren seltener oder häufiger zelluläre Infiltrationen in den interkapsulären Räumen sichtbar. Bei Tieren mit *Kurzzeit*-Funktion war das Infiltrat stärker ausgeprägt als bei Ratten mit *Langzeit*-Funktion. Um hier ein genaueres Bild zu erhalten, wurden die Infiltrate von 30 Transplantaten mit *Kurzzeit*-Funktion und 14 mit *Langzeit*-Funktion detaillierter analysiert.

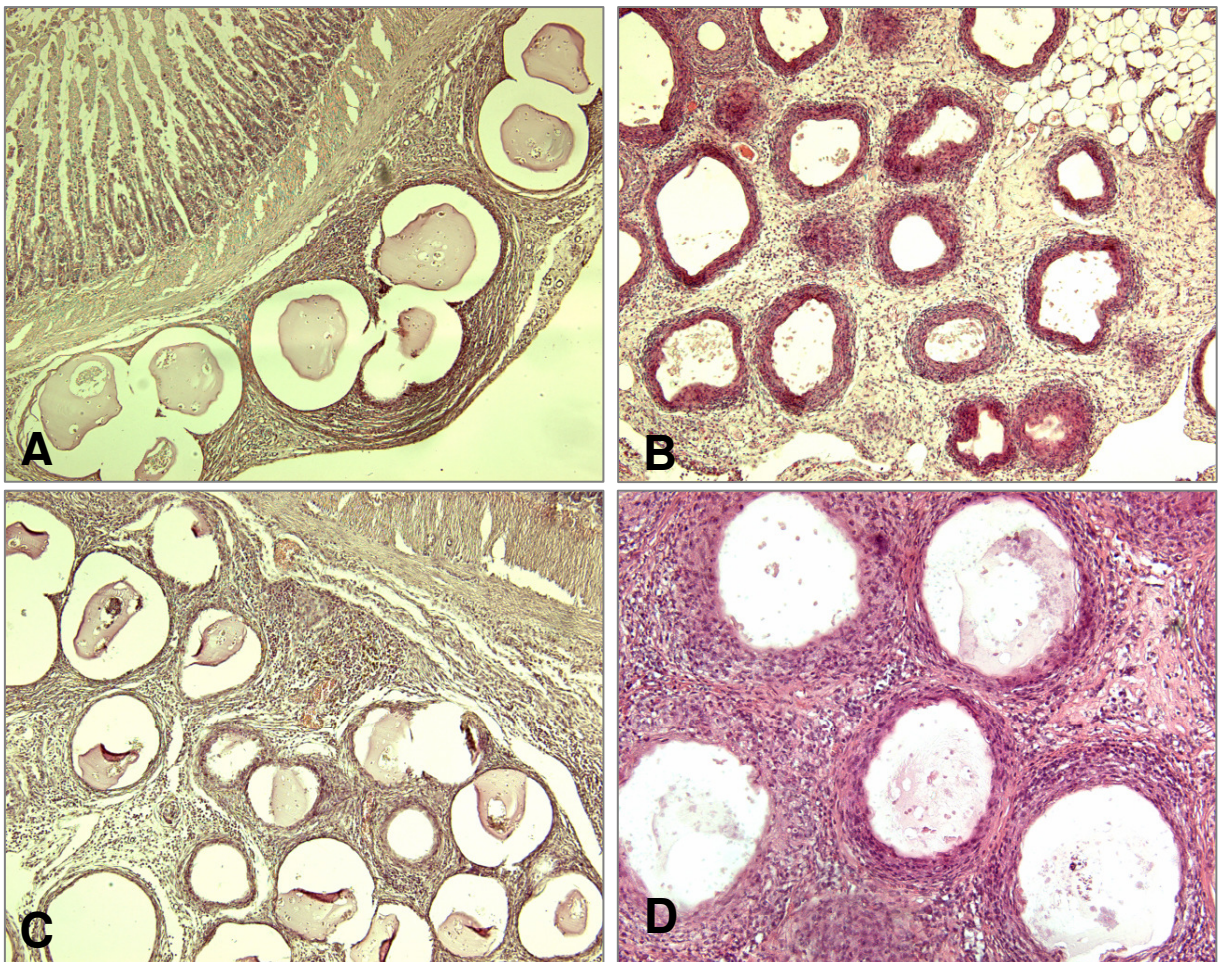


Abb. 17: H&E-Färbung. Explantate mit *Kurzzeit*-Funktion aus dem Peritoneum (Tag +40); (A) am Darm, Vergrößerung 4x; (B) am Pankreas, Vergrößerung 10x und (C) am Omentum, Vergrößerung 10x und (D) an der Leber, Vergrößerung 40x. Auffällig sind die starke Fibrose und die ausgeprägten Zellinfiltrate in den Interkapsulärräumen.

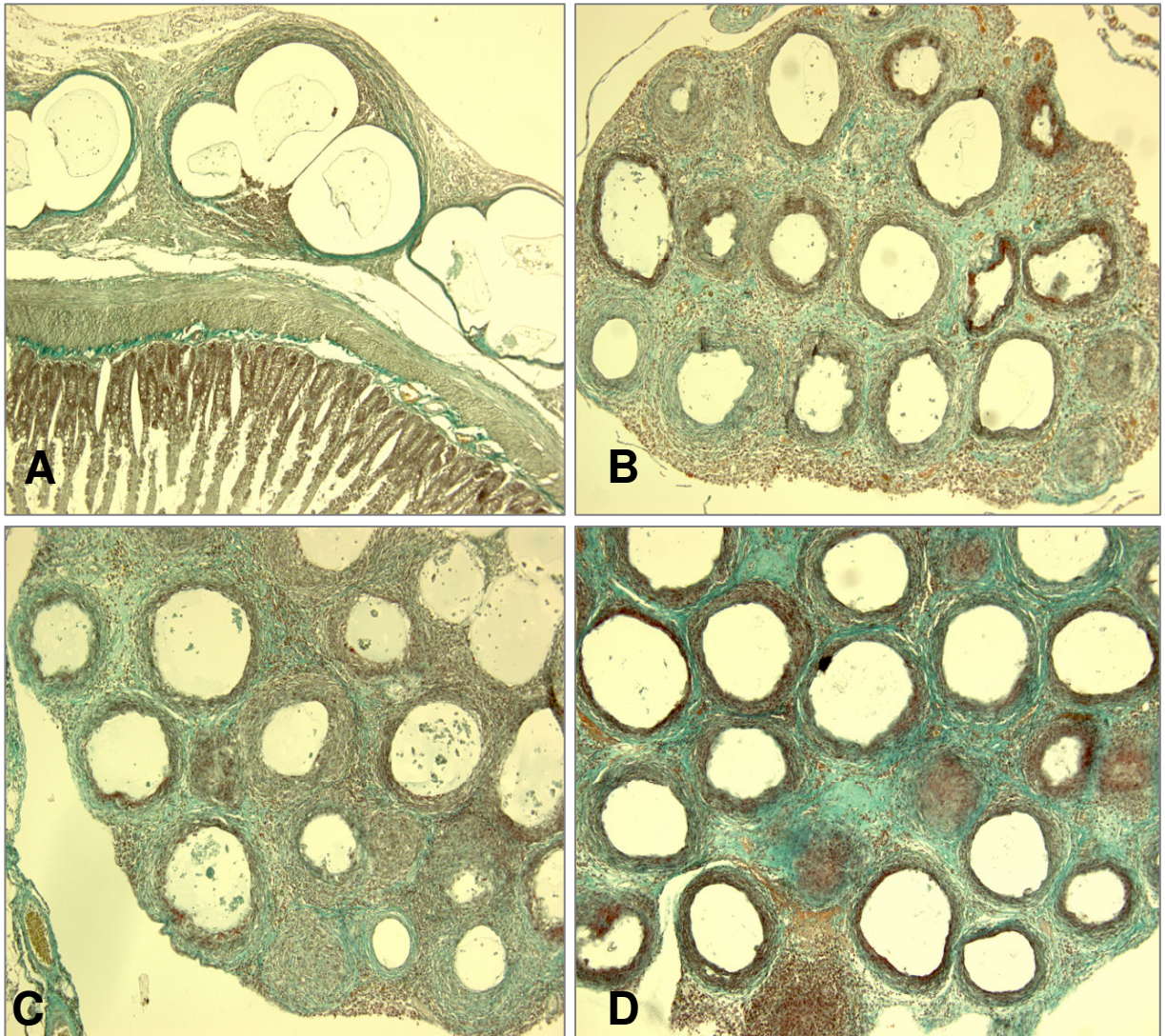


Abb. 18: Masson-Goldner-Färbung. Explantate mit *Kurzzeit*-Funktion aus dem Peritoneum (Tag +40); (A) am Darm; Vergrößerung 4x; (B) am Pankreas; Vergrößerung 10x und (C) am Omentum; Vergrößerung 10x und (D) an der Leber; Vergrößerung 40x. Fibrose und Zellinfiltrate sind auf Grund ihrer unterschiedlichen Färbung gut differenzierbar.

Abbildungen 17 und **Abb. 18** zeigen eine starke Fibrose sowie starke zelluläre Infiltrate in den interkapsulären Räumen der Kapselaggregate am Darm, am Pankreas, im Omentum und an der Leber bei Tieren mit *Kurzzeit*-Funktion. Die Neo-Vaskularisierung ist nur schwach ausgeprägt und beschränkt sich ausschließlich auf den interkapsulären Raum. Die Kapillaren liegen stets an der Peripherie des Fibrosesringes, sie durchdringen ihn nicht und wachsen auch nicht in die Alginat-Mikrokapseln ein. Dies gilt für die Kapseln im Peritoneum ebenso wie für jene unter der Nierenkapsel (**Abb. 19**).

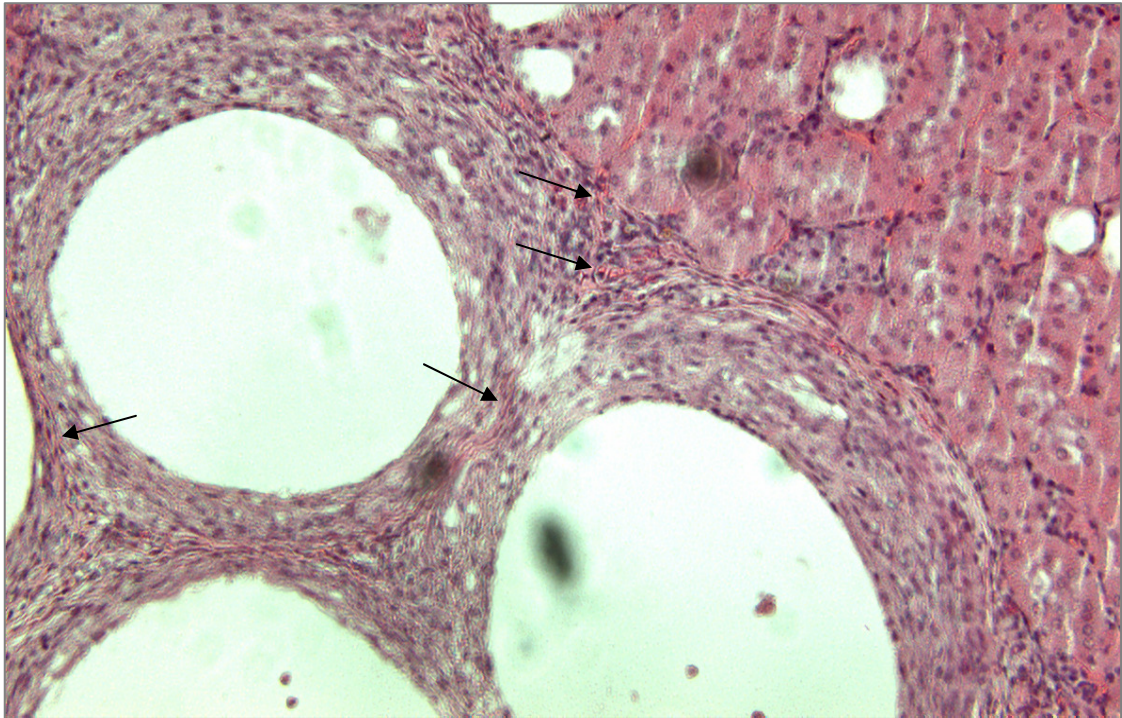


Abb. 19: H&E-Färbung. Explantat mit *Kurzzeit*-Funktion unter der linken Nierenkapsel (Tag +40). Kapillaren (Pfeile) liegen in der Peripherie des Fibrosesringes, sie durchdringen ihn nicht und wachsen auch nicht in die Alginat-Mikrokapseln ein; Vergrößerung 40x.

Grundsätzlich unterscheiden sich Fibrose, Zellinfiltration und Neo-Vaskularisierung der Explantate mit *Kurzzeit*-Funktion in Stärke und Ausdehnung im Peritoneum und unter der Nierenkapsel nicht (**Abb. 20A**, Tag +40; **Abb. 20B**, Tag +7, **Abb. 20C**, Tag +30, **Abb. 20D**, Tag +33, **Abb. 20E**, Tag +40 und **Abb. 20F**, Tag +7, beide Masson-Goldner-Färbung). Das Nierenrindengewebe ist morphologisch unverändert. Die Alginat-Mikrokapseln können fehlen oder schrumpfen in Folge der Organpräparation und -fixierung.

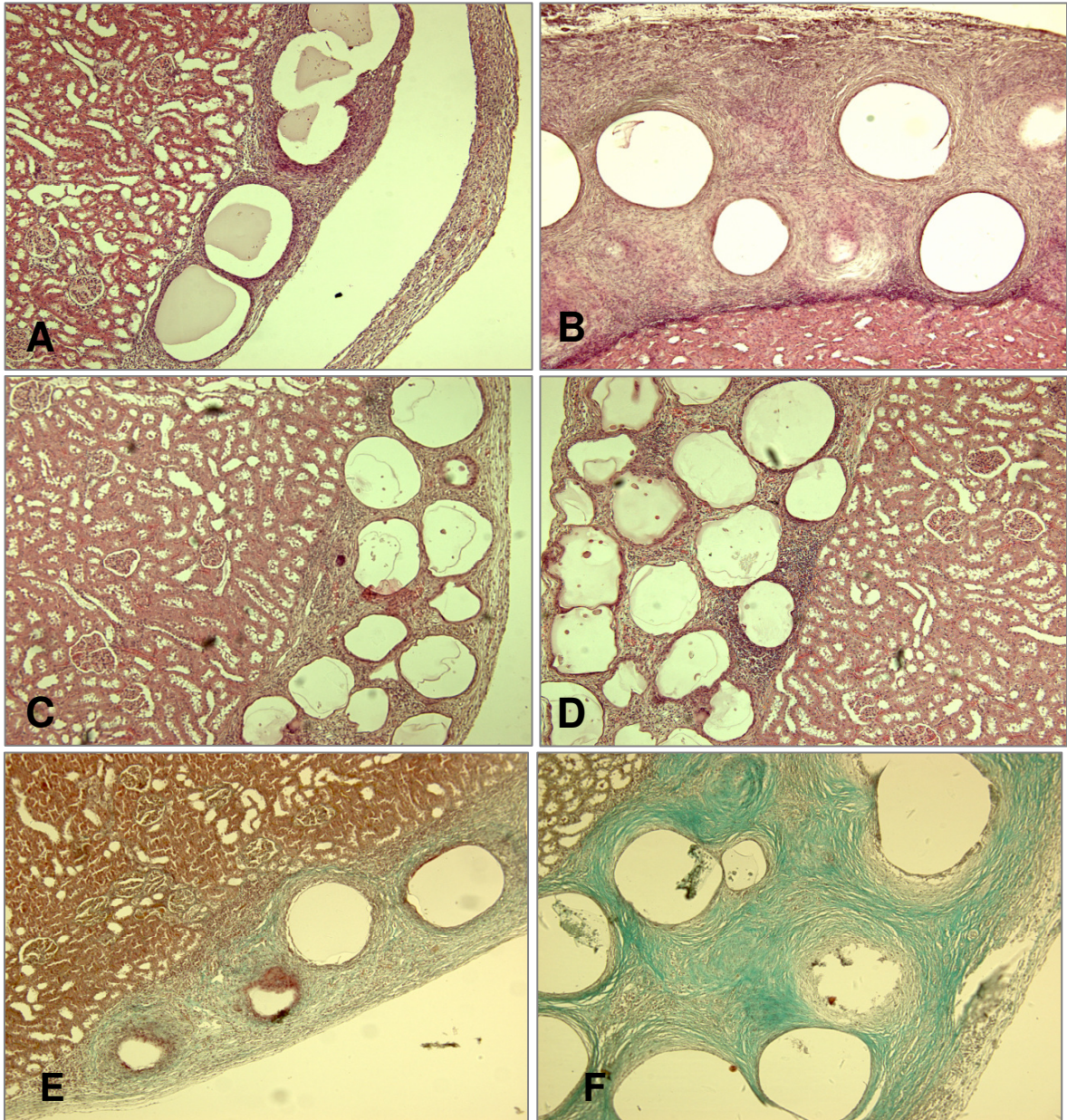


Abb. 20: H&E- und Masson-Goldner-Färbungen. Explantate mit *Kurzzeit*-Funktion unter der linken Nierenkapsel; Vergrößerungen 10x: (A) am Tag +40; (B) am Tag +7, (C) am Tag +30, (D) am Tag +33; insgesamt zeigen die Explantate eine starke Fibrose und beinhalten ausgeprägte Zellinfiltrate; das Nierenrindengewebe ist jedoch nicht verändert; (E) (Tag +40) und (F) (Tag +7) zeigen die Fibrose besonders deutlich mit der Masson-Goldner-Färbung.

Bei den Tieren mit *Langzeit*-Funktion hingegen waren die Explantate von einem schwächeren Fibrosering (*Abb. 21*) umgeben, mit sehr viel geringeren zellulären Infiltraten in den interkapsulären Räumen (*Abb. 22*) und ausgeprägter Neo-Vaskularisierung (*Abb. 23*). Wiederum waren histologisch keine Veränderungen an den abdominellen Organen, Leber, Milz, Pankreas, Dünndarm, Niere und Omentum zu erkennen.

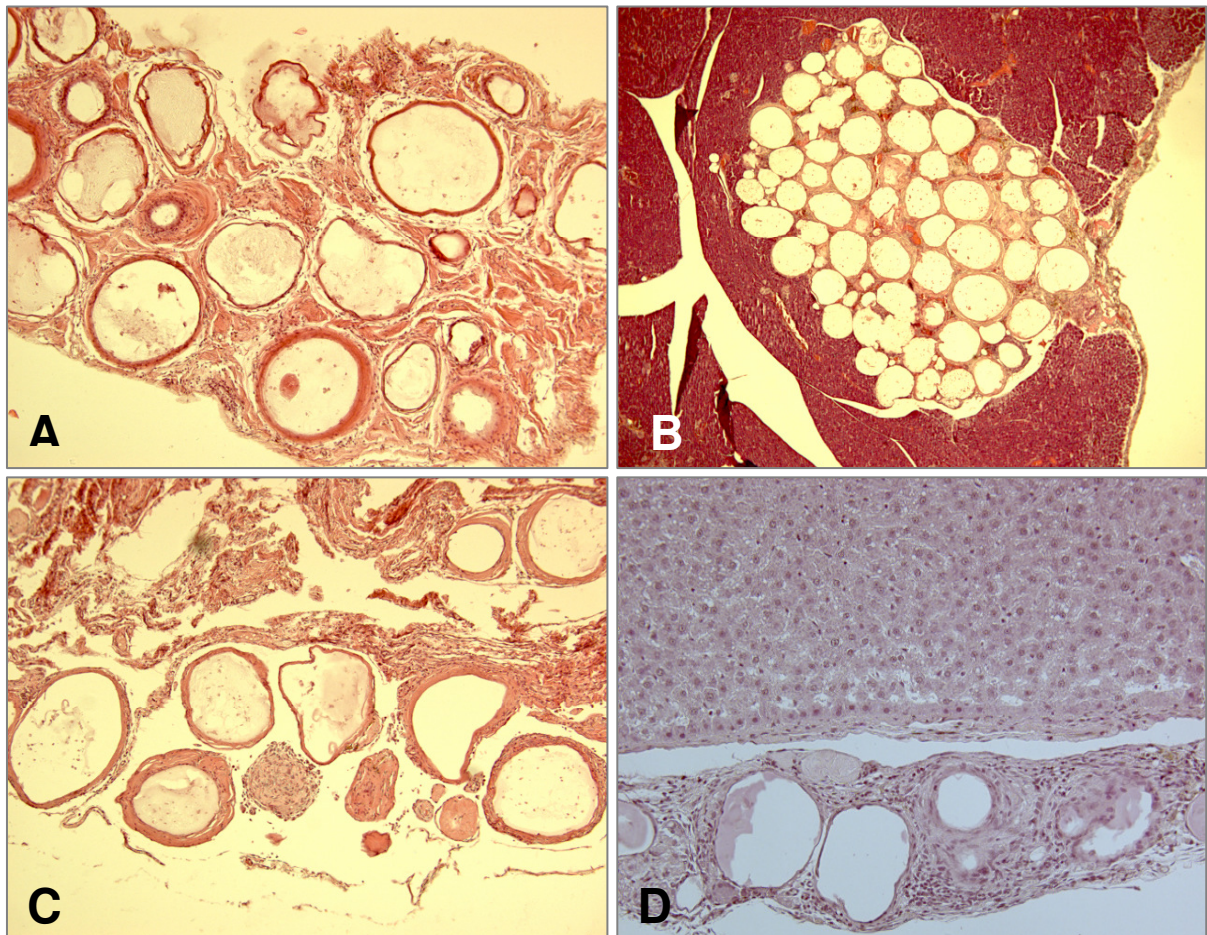


Abb. 21: H&E-Färbung. Explantate mit *Langzeit*-Funktion aus dem Peritoneum (Tag +350); (A) am Darm, Vergrößerung 10x; (B) vom Pankreas (eingewachsen), Vergrößerung 4x; (C) im Omentum, Vergrößerung 10x; (D) an der Leber: Insgesamt zeigen sie eine geringe Fibrosierung und schwache Zellinfiltrationen im interkapsulären Raum, Vergrößerung 20x.

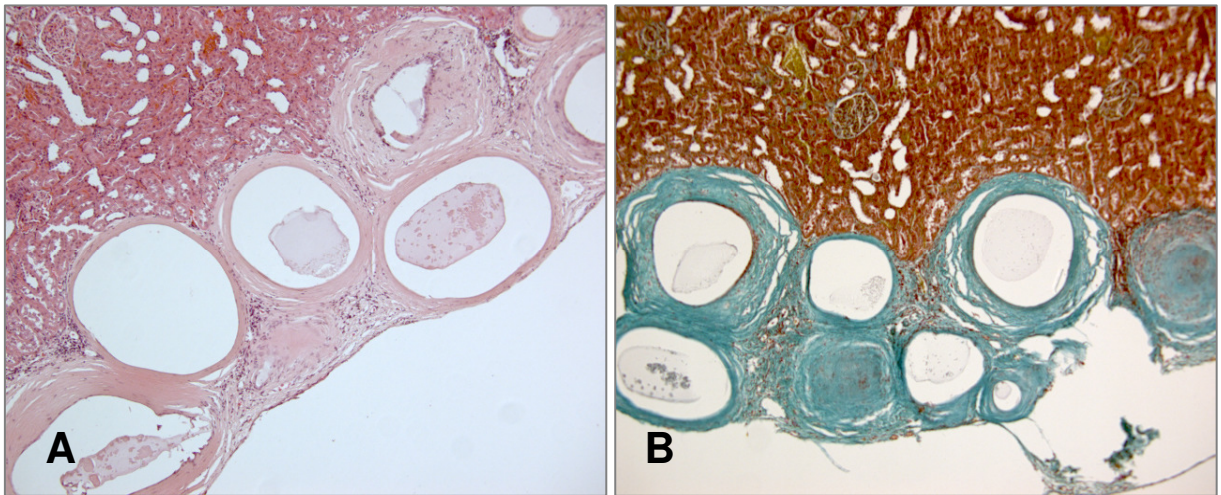


Abb. 22: Explantate mit *Langzeit*-Funktion unter der Nierenkapsel (Tag +350); (A) H&E-Färbung mit vergleichsweise schwächerer Fibrose, die mit der Masson-Goldner-Färbung (B) bestätigt wird; Vergrößerungen 10x.

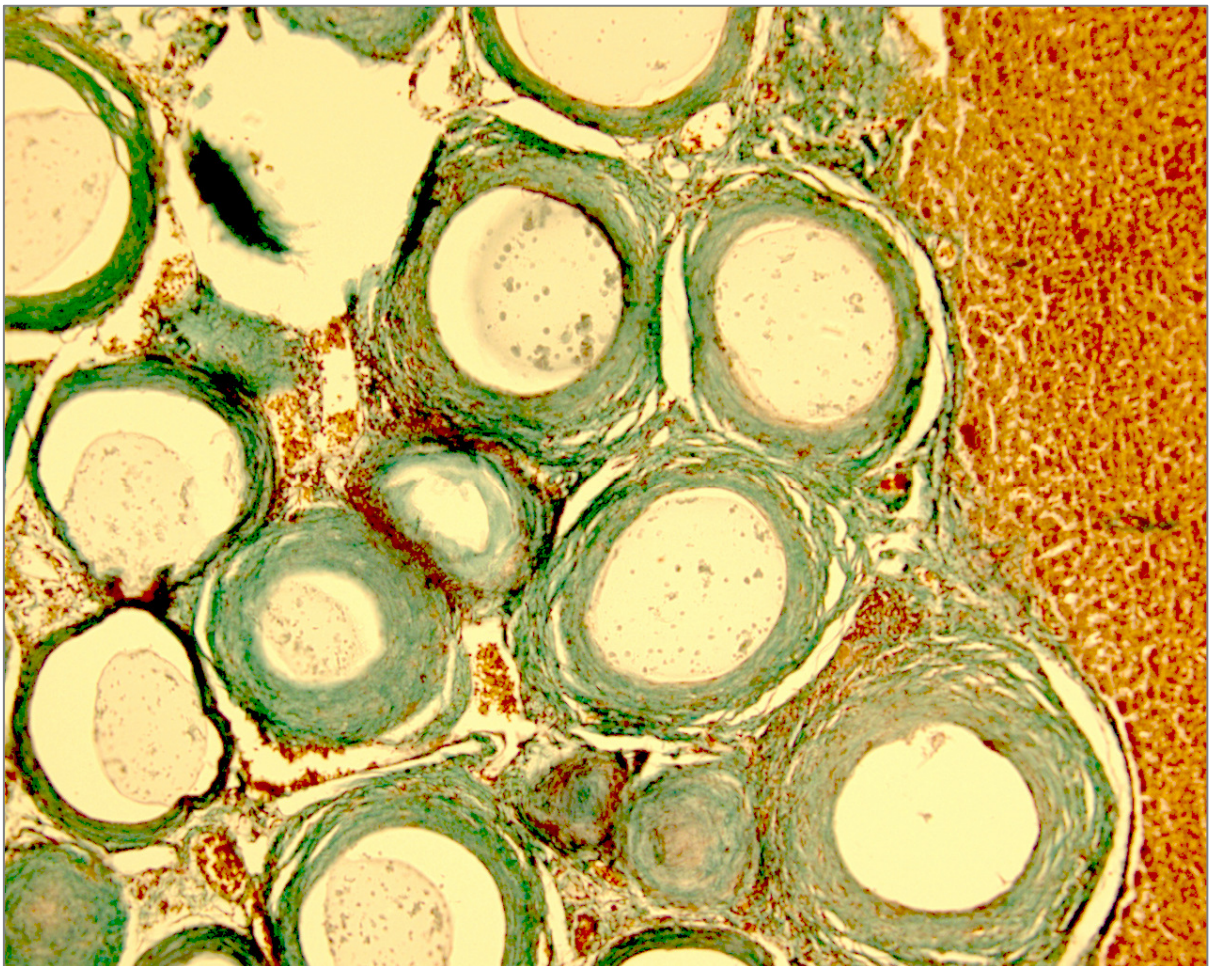


Abb. 23: Explantat mit *Langzeit*-Funktion unter der Nierenkapsel (Tag +350): Die Masson-Goldner-Färbung zeigt eine gut ausgeprägte Neo-Vaskularisierung (rot-orange gefärbte Erythrozyten) in den interkapsulären Räumen. Auch hier umranden die Kapillaren den Fibroserring, dringen aber nicht in ihn ein. Vergrößerung 20x.

4.3.4 Die Sepsis als ein besonderes und unerwartetes Ereignis nach Transplantation

In einer der 30 Ratten mit einem *Kurzzeit*-Transplantat beobachteten wir am Tag +7 nach Transplantation eine schwere Sepsis mit Organbeteiligung und septischem Schock (*Abb. 24*). Als Folge brachen das Kreislaufsystem und das Immunsystem des Empfängers zusammen, und es kam zu einem Multiorganversagen. Bei der makroskopischen Inspektion zeigte die Wistar WU Ratte schwere Veränderungen und Verwachsungen der inneren Organe. H&E- und Masson-Goldner-Trichrom-Färbungen dienten als Übersichtsfärbungen, um die gravierenden Veränderungen an den explantierten Organen und dem Transplantat sichtbar zu machen. Es gab alle Anzeichen einer generalisierten Entzündungsreaktion mit sehr starken Zellinfiltraten im extrazellulären Raum der inneren Organe und im interkapsulären Raum der Alginat-Mikrokapseln.

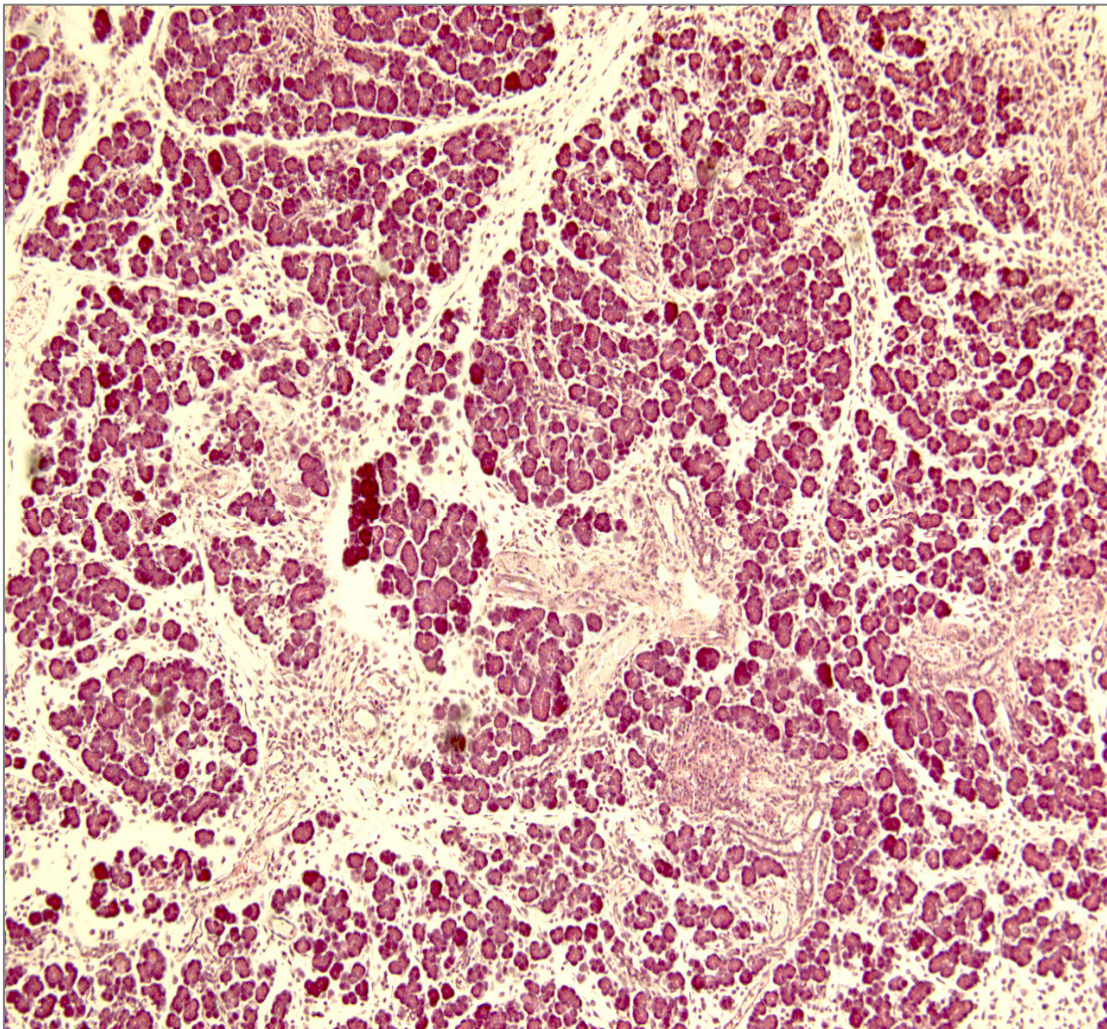


Abb. 24: H&E-Färbung. Schwere morphologische Veränderungen im Pankreas einer Wistar WU Ratte in Folge einer generalisierten Sepsis am Tag +7 nach Transplantation von mpLI ins Peritoneum (Vergrößerung 10x). Erkennbar sind starke Zellinfiltrationen und ein generalisierter Organzerfall.

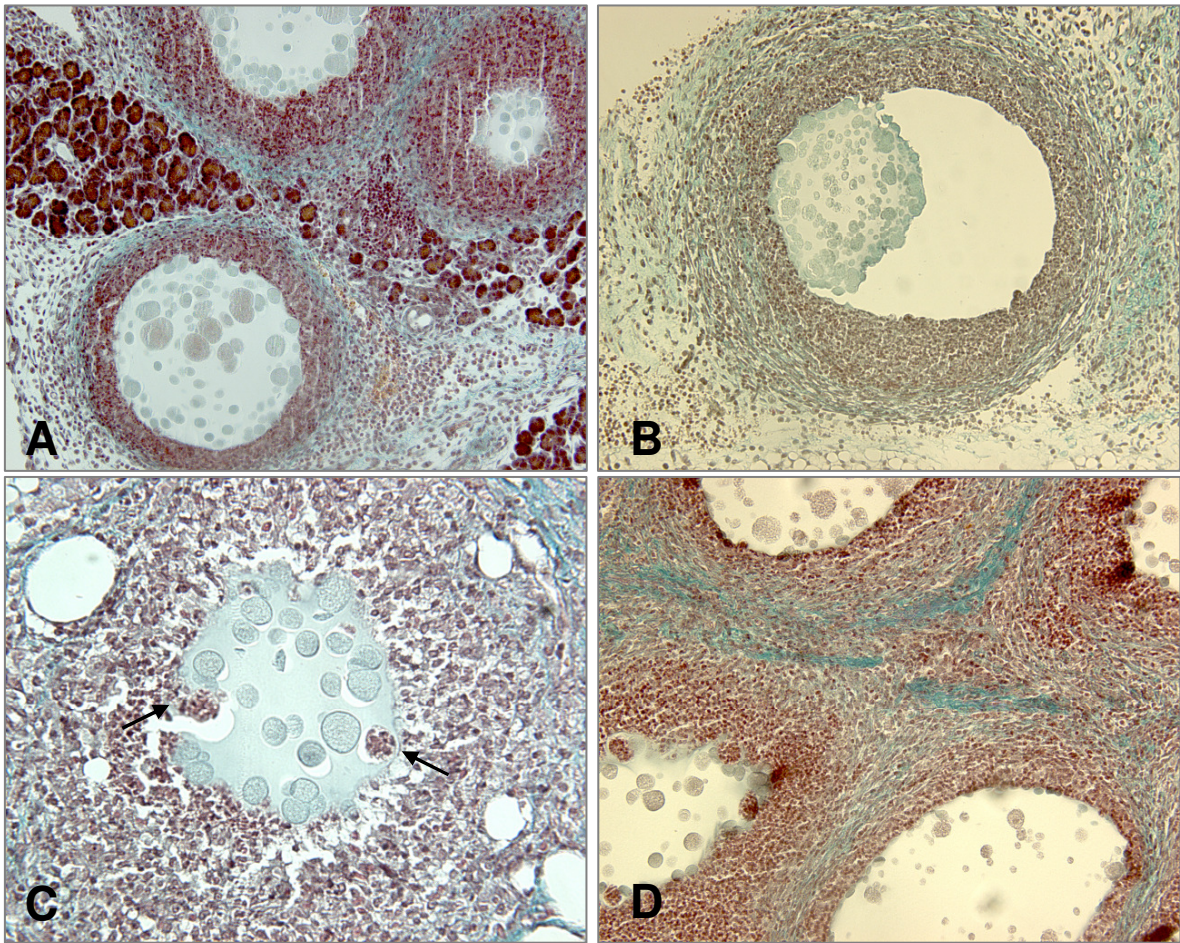


Abb. 25: Masson-Goldner-Färbung. Explantierte Alginate-Mikrokapseln (mit porzinen Langerhans-Inseln) aus einer septischen Ratte am Tag +7 nach Transplantation: (A) mpLI, die ins Pankreas eingewachsen sind; Vergrößerung 20x. (B) mpLI im Omentum; Vergrößerung 40x. (C) mpLI im Dünndarm; das Zellinfiltrat dringt in die Alginate-Mikrokapsel ein (Pfeile); Vergrößerung 60x. (D) mpLI auf der Leber; Vergrößerung 20x.

Im Transplantat scheinen die Inselzellen vesikuliert zu sein (**Abb. 25A**), die Alginate-Mikrokapseln verlieren ihre runde Form und lösen sich auf (**Abb. 25B** und **Abb. 25C**), und die zellulären Infiltrate durchdringen die Kapseln und zerstören die Inselzellen (**Abb. 25C** und **Abb. 25D**). Trotz der Sepsis konnte man am Tag +7 zwar noch einzelne Insulin-positive Betazellen identifizieren, die Masse der Zellen war jedoch nicht vital und zeigte kein Insulin (**Abb. 26**).

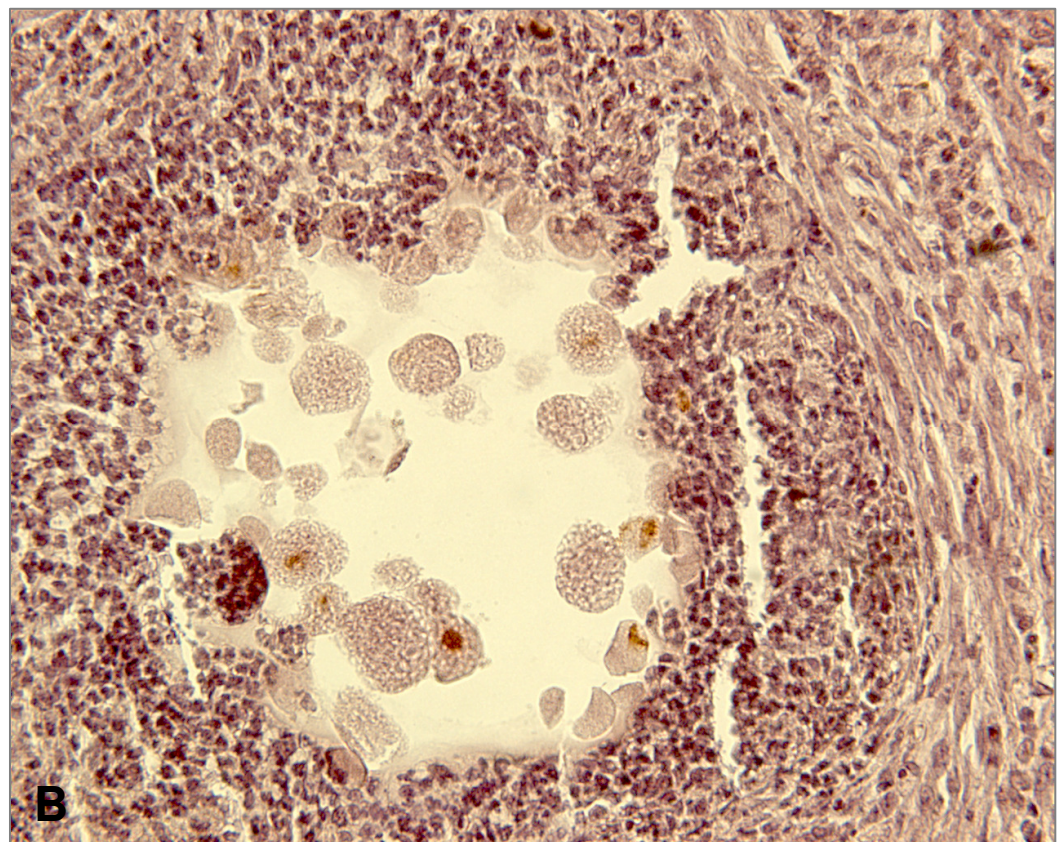
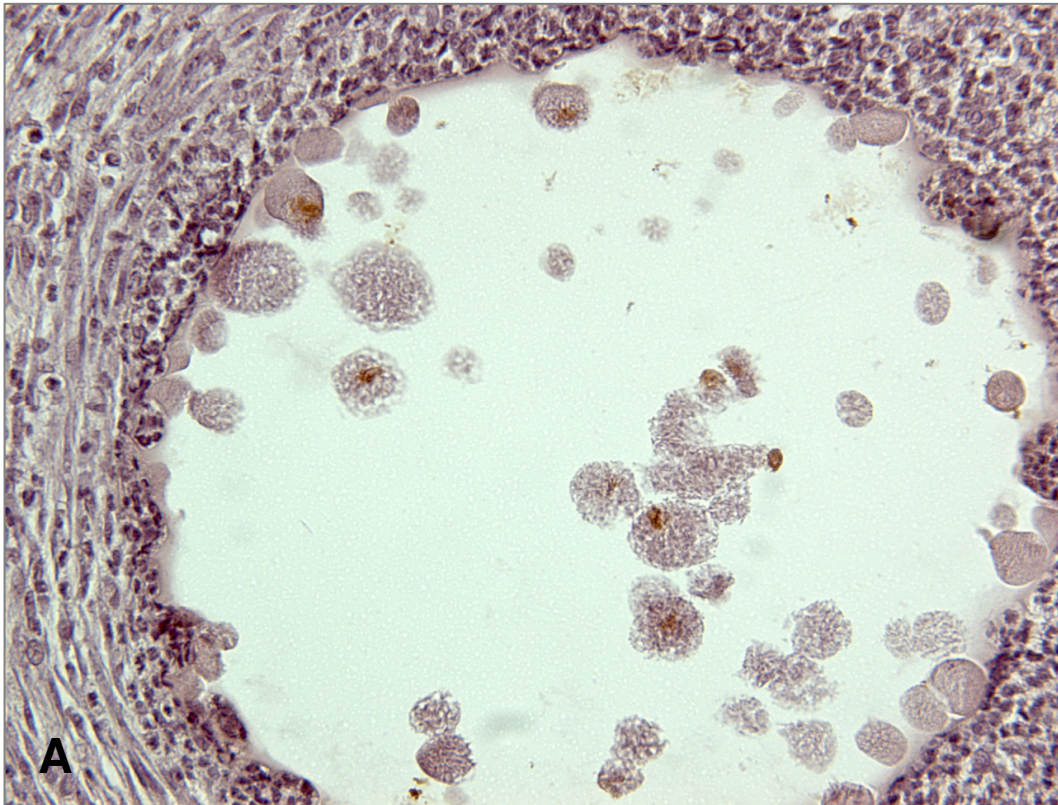


Abb. 26: Anti-Insulin-Färbung. Explantierte Alginat-Mikrokapseln (mit porzinen Langerhans-Inseln) aus einer septischen Ratte am Tag +7 nach Transplantation: (A) Subkutan aus dem Peritoneum; (B) auf der Leber; es gibt nur noch sehr wenige Insulin-positive Betazellen im jeweiligen Transplantat; Vergrößerungen 40x.

4.3.5. Immunhistochemie der Transplantate

Die entnommenen Transplantate, bestehend aus den überwiegend aggregierten mpLI mit den interkapsulären Räumen, wurden immunhistochemisch gefärbt und differenziert untersucht. Schwerpunkte dabei waren Analysen (1) der Insulin-produzierenden Betazellen im Transplantat, (2) der Fibrose der Mikrokapseln und (3) der interkapsulären Zellinfiltrate. Dazu wurden Primärantikörper gegen folgende Zellmarker eingesetzt: Insulin, Fibroblasten, CD4, CD8, ED-1, HIS48, NK Zellen und TNF α . Wie schon zuvor, wurden Transplantate mit *Kurzzeit*-Funktion und *Langzeit*-Funktion vergleichend untersucht. Es war beabsichtigt, auf der Basis der Ergebnisse eine Kinetik der Zellinfiltration und damit indirekt auch der Transplantat-Funktion zu erstellen.

4.3.5.1. Insulin-positive Zellen in Transplantaten mit *Kurzzeit*-Funktion

Peritoneum und Nierenkapsel

Abbildung 27 zeigt, dass auch 4 Wochen nach Transplantation Insulin-positive Zellen im Peritoneum und unter der Nierenkapsel zu identifizieren sind. Hierbei handelt es sich durchaus um größere Inseln und/oder Inselnfragmente. Nur wenige Einzelzellen in den Mikrokapseln bleiben ungefärbt. Da es sich um Schnittpräparate handelt, und die Mikrokapseln durchaus unterschiedlich dicht gefüllt sind, trifft man nicht in jeder Schnittebene auf eine Insel.

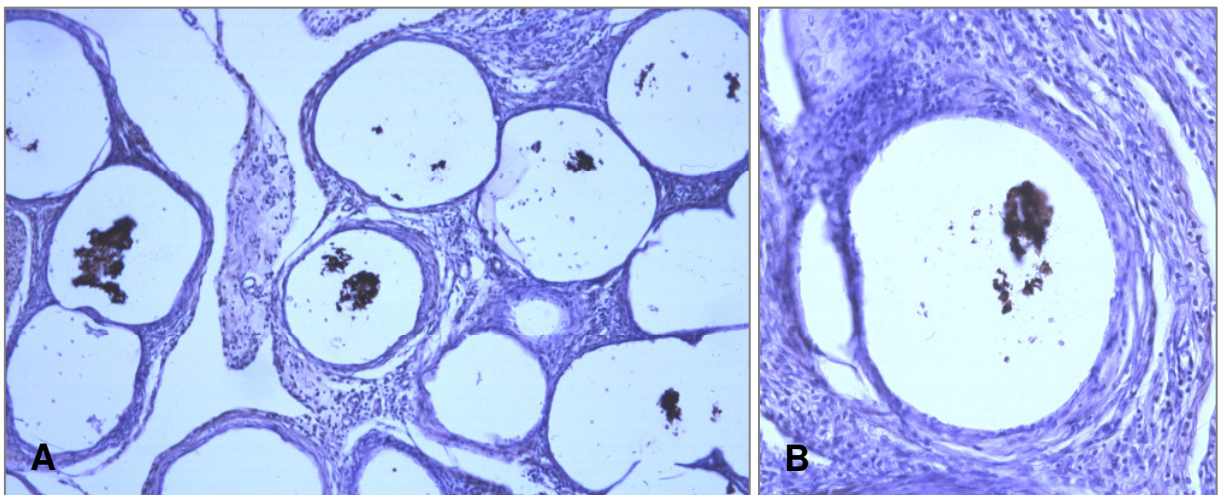


Abb. 27: Anti-Insulin-Färbung von zwei Transplantaten mit *Kurzzeit*-Funktion (Tag +29) aus dem Peritoneum (A) und unter der Nierenkapsel (B). Die in den Kapseln verbliebenen Inseln/Inselnfragmente zeigen durchweg eine starke Insulin-Färbung. Nur wenige Einzelzellen sind nicht gefärbt. Vergrößerungen (A) 20x, (B) 40x.

4.3.5.2. Insulin-positive Zellen in Transplantaten mit *Langzeit*-Funktion

Peritoneum und Nierenkapsel

Abbildung 28 dokumentiert, dass Betazellen in den Alginat-Mikrokapseln der Transplantate mit *Langzeit*-Funktion überleben können, sofern die Kapseln in Folge der vielen präparativen Schritte im Zuge der Färbung nicht verloren gehen. Die Abbildung zeigt braun gefärbte Einzelzellen und Zellfragmente in den Kapseln nach ihrer Explantation aus dem Peritoneum und der Färbung entsprechender Gefrierschnitte mit einem anti-Insulin-Antikörper in der Peroxidase-anti-Peroxidase-Färbung. Jedoch sind größere Inseln kaum zu erkennen. Im Gegensatz zu den *Kurzzeit*-Transplantaten bleibt hier ein größerer Anteil der Zellen ungefärbt.

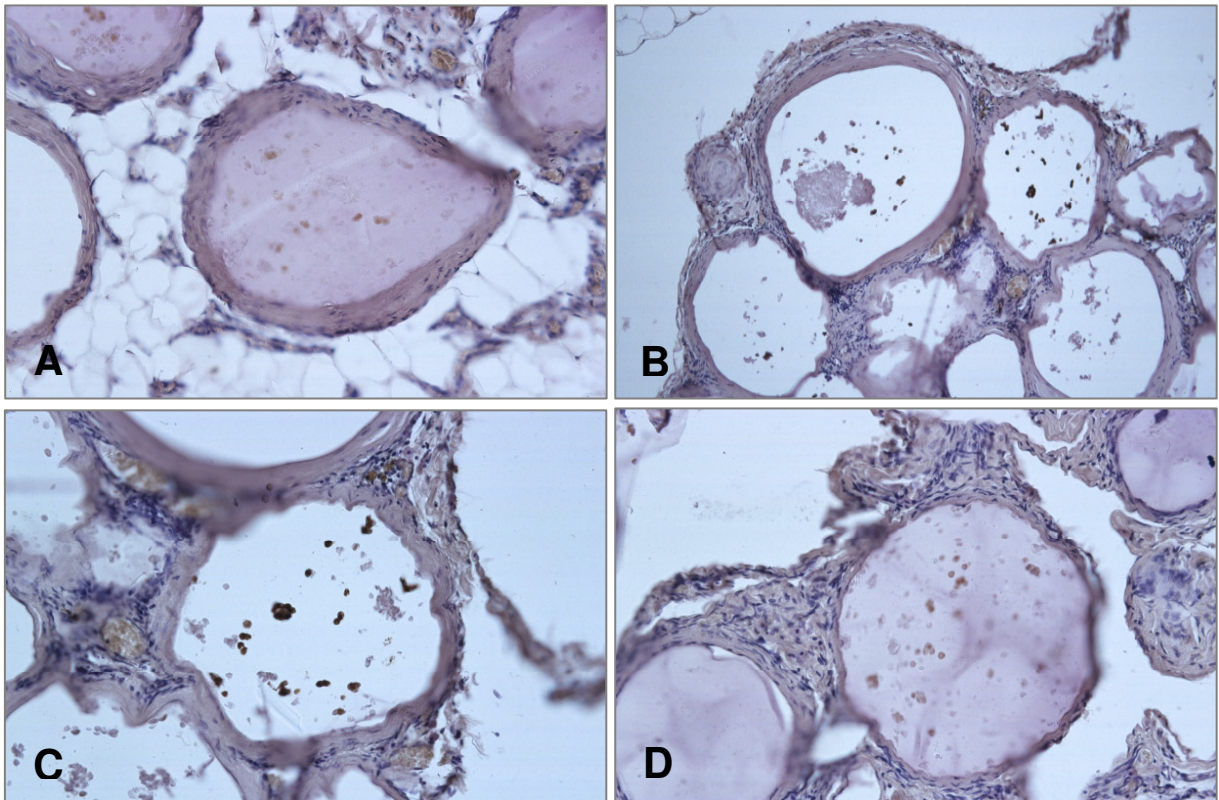


Abb. 28: Anti-Insulin-Färbung eines Transplantates mit *Langzeit*-Funktion (Tag +400) aus dem Peritoneum. Das hiesige Transplantat aus dem Omentum ist typisch für die restlichen Transplantate, sofern die Mikrokapseln beim Schneiden nicht aus dem Präparat herausfallen. Die vier verschiedenen Schnittebenen (A) – (D) zeigen zahlreiche Insulin-positive Betazellen, überwiegend Einzelzellen und kleinere Zellaggregate, selten große und noch intakte Inseln. Vergrößerungen 20x.

Auch in den Transplantaten, die unter der Nierenkapsel verweilt hatten, sind braune, d. h. Insulin-positive Zellen deutlich sichtbar (**Abb. 29**). Auch hier haben Inselzellen bis zum Tag +400 in den Mikrokapseln überlebt. Wie schon zuvor, scheinen es vorwiegend Einzelzellen und kleinere Zellaggregate zu sein, seltener große Inseln. Auch hier gibt es neben den Insulin-positiven Zellen einen nicht unerheblichen Anteil an ungefärbten Zellen.

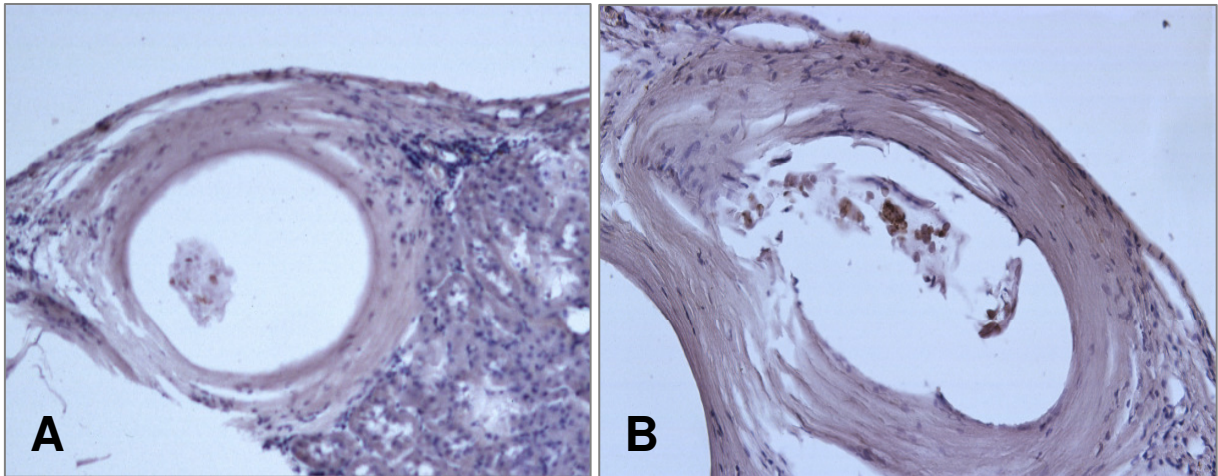


Abb. 29: Anti-Insulin-Färbung von zwei Transplantaten mit *Langzeit*-Funktion ((A) Tag +400, (B) Tag +300) unter der Nierenkapsel. Beide Präparate zeigen Insulin-positive Betazellen, überwiegend Einzelzellen und kleinere Zellaggregate, selten große intakte Inseln. Vergrößerungen 20x.

4.3.5.3. Fibroblasten in Transplantaten mit *Kurzzeit*-Funktion

Peritoneum und Nierenkapsel

Abbildung 30 und **Abb. 31** zeigen jeweils intensive Braunfärbungen von spindelförmigen Fibroblastenzellen (anti-Fibroblasten-Färbung), ausschließlich außen auf den Oberflächen der Mikrokapseln. Hier bilden sie den so genannten Fibrosering um die Mikrokapseln herum. Dieser scheint bei jenen Kapseln unter der Nierenkapsel stärker zu sein als bei den Kapseln, die aus dem Peritoneum explantiert werden. Die Färbung ist nur auf die Kapseln beschränkt und setzt sich nicht ins Nierenrindengewebe fort.

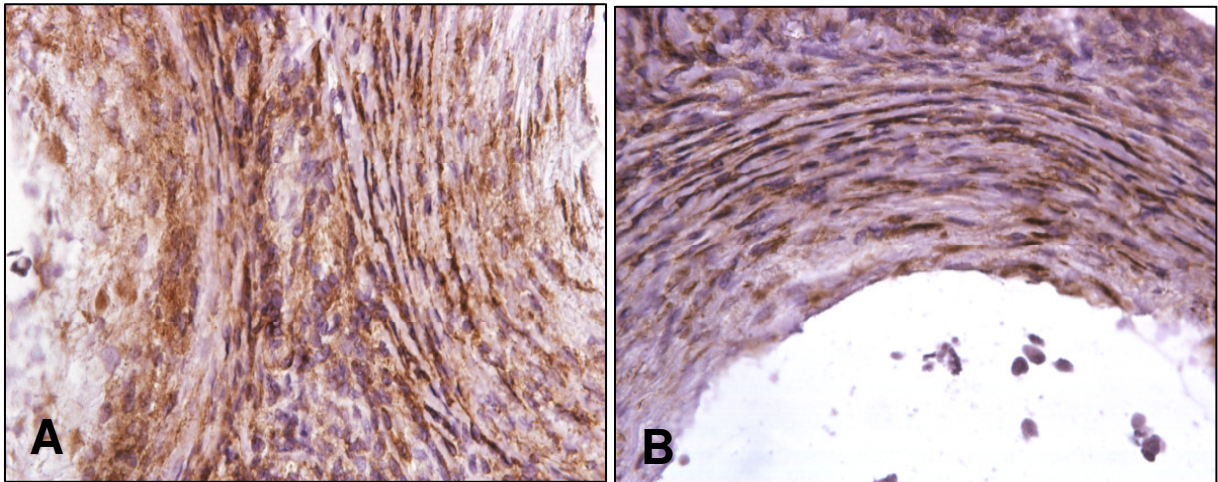


Abb. 30: Anti-Fibroblasten-Färbung von Transplantaten mit *Kurzzeit*-Funktion (Tag +40) aus dem Peritoneum mit der Peroxidase-anti-Peroxidase-Färbung. Vergrößerungen (A) und (B) 60x.

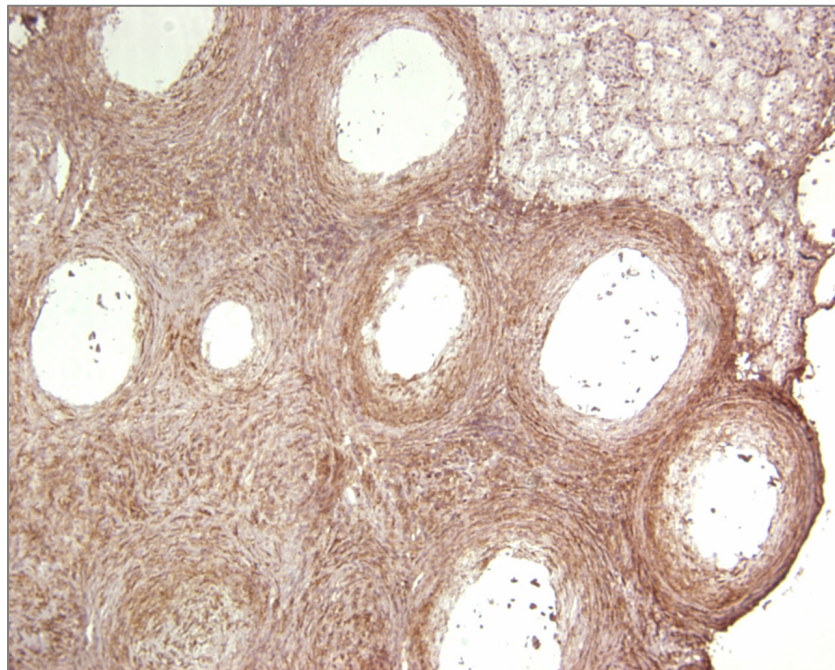


Abb. 31: Anti-Fibroblasten-Färbung mit der Peroxidase-anti-Peroxidase-Färbung eines Transplantates mit *Kurzzeit*-Funktion (Tag +40) unter der Nierenkapsel. Die starke Fibrose ist auf den Bereich des Transplantates beschränkt und setzt sich nicht im Nierenrindengewebe fort. Vergrößerung 10x.

4.3.5.4. Fibroblasten in Transplantaten mit *Langzeit*-Funktion

Peritoneum und Nierenkapsel

Abbildung 32 zeigt stellvertretend für viele andere *Langzeit*-Transplantate eine viel geringere Fibrose als die zuvor beschriebenen *Kurzzeit*-Transplantate. Der Fibrosering ist schmaler und enthält weniger spindelförmige Fibroblastenzellen.

In einigen Fällen (*Abb. 33*) fanden wir in unmittelbarer Nähe der fibrosierten Mikrokapselfen mehrere nicht-fibrosierte Kapseln, sozusagen „Wand-an-Wand“ gelegen. Im hier dargestellten Fall handelt es sich um eine Kapselgruppe aus dem Omentum. Dieses Phänomen wurde wiederholt bei Kapseln aus dem Omentum beobachtet, viel seltener jedoch bei Kapseln/Kapselgruppen, die mit den anderen inneren Organen über Gefäße assoziiert waren. Allerdings sieht man das Phänomen *fibrosiert/nicht-fibrosiert* auch bei direkt nebeneinander liegenden Kapseln unter der linken Nierenkapsel (*Abb. 34*).

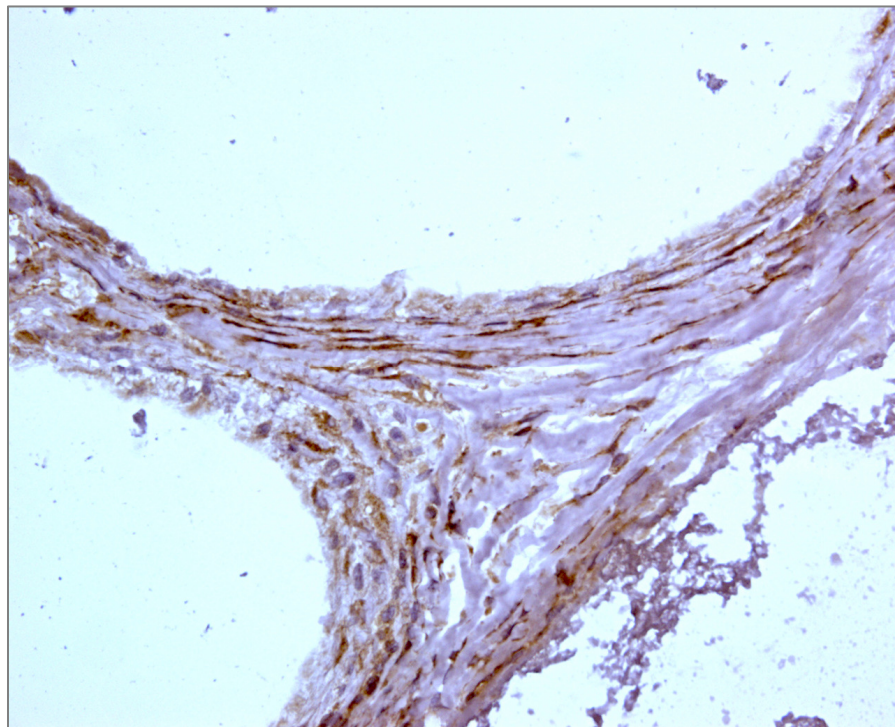


Abb. 32: Anti-Fibroblasten-Färbung eines Transplantates mit *Langzeit*-Funktion (Tag +400) aus dem Peritoneum. Fibroblastenzellen verteilen sich ausschließlich auf den Oberflächen der drei aneinander grenzenden Alginat-Mikrokapselfen und bilden jeweils einen Fibrosering. Dieser ist deutlich schwächer als bei den *Kurzzeit*-Transplantaten. Vergrößerung 60x.

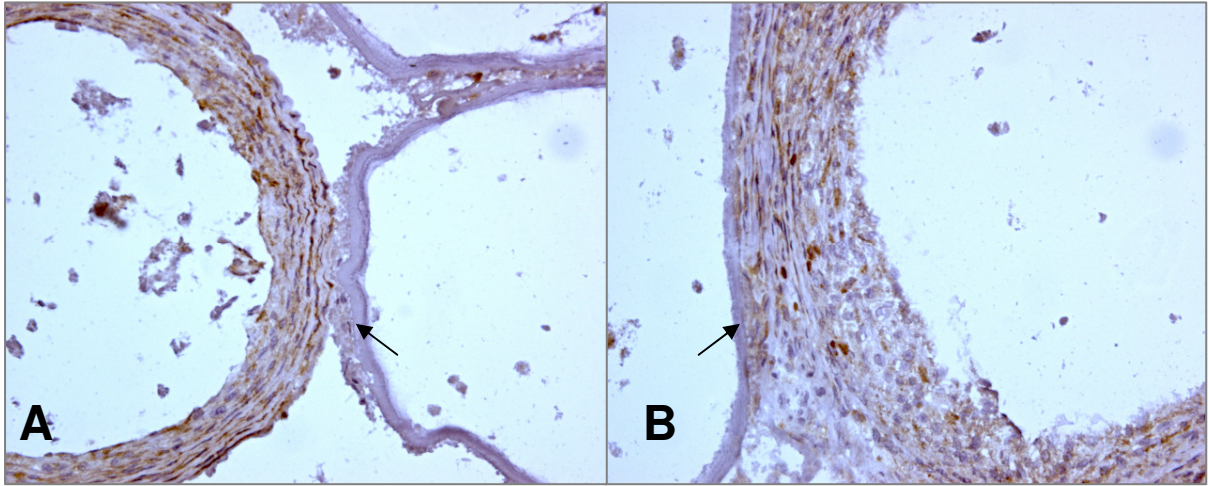


Abb. 33: Anti-Fibroblasten-Färbung eines Transplantates mit *Langzeit*-Funktion (Tag +400) aus dem Omentum. Dargestellt sind zwei verschiedene Bereiche einer größeren Kapselgruppe. Eine fibrosierte Mikrokapsel grenzt unmittelbar (Pfeil) an zwei nicht-fibrosierte Mikrokapseln ((A) Vergrößerung 20x); die nicht-fibrosierte Alginatschicht liegt dem Fibrosiering der fibrosierten Alginatschicht eng an ((B) Pfeile; Vergrößerung 40x).

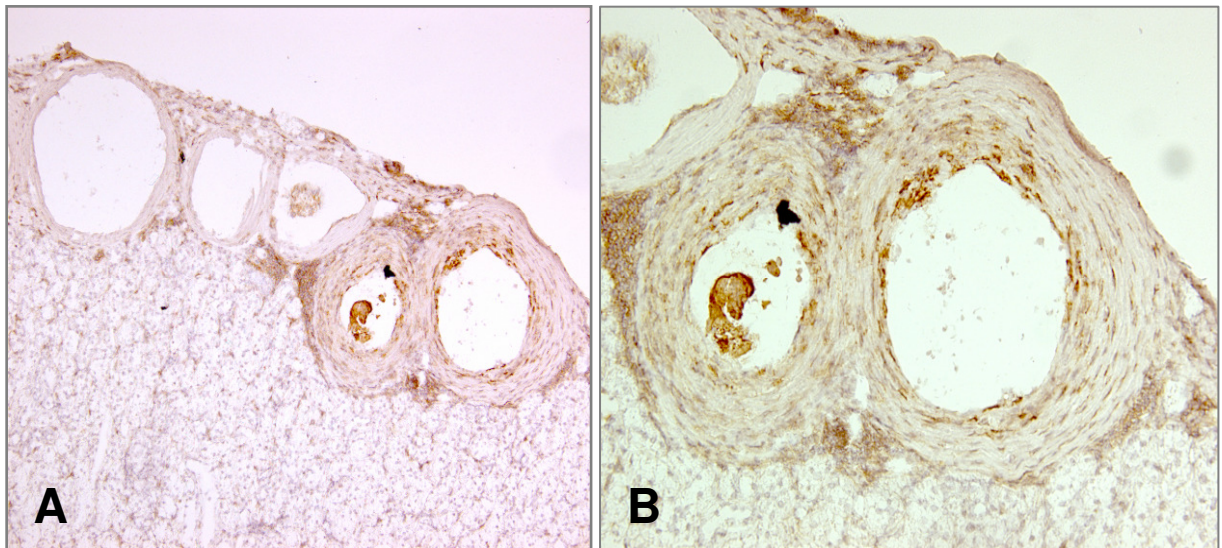


Abb. 34: Anti-Fibroblasten-Färbung eines Transplantates mit *Langzeit*-Funktion (Tag +400) unter der Nierenkapsel. Zwei Kapseln zeigen einen Fibrosiering mit nur wenigen Fibroblastenzellen und in ihrer unmittelbaren Nähe drei Kapseln ohne Fibrosiering (A); Vergrößerung 20x. (B) Ausschnitt; Vergrößerung 40x.

4.3.5.5. Immunhistochemische Analysen der interkapsulären Infiltrate

Transplantate mit *Kurzzeit*-Funktion

Als dritter Punkt war das interkapsuläre Infiltrat immunhistochemisch zu analysieren. **Tabelle 5** fasst die Befunde zusammen. Transplantate mit *Kurzzeit*-Funktion zeigen ausgeprägte Infiltrate von T-Helferzellen (CD4⁺), cytotoxischen T-Zellen (CD8⁺), Makrophagen/Monozyten (ED-1⁺), Granulozyten/erythroiden Zellen (HIS48⁺), Natürlichen Killerzellen (NK⁺), Fibroblasten (FIB⁺) und Tumornekrosefaktor α -exprimierenden Zellen (TNF α ⁺). Stark bis sehr starke Infiltrate werden von CD4⁺, CD8⁺, ED-1⁺, HIS48⁺ Zellen beobachtet, schwächere von NK⁺ Zellen und keine von TNF α ⁺ Zellen. Bezüglich der unterschiedlichen Wiederfindungsorte (Lokalisation) im Peritoneum und unter der Nierenkapsel bleibt festzuhalten, dass die Infiltrate bei Kapselgruppen aus dem Omentum und von der Milz schwächer zu sein scheinen. **Abbildung 35** dokumentiert die interkapsulären Infiltrate in Transplantaten mit *Kurzzeit*-Funktion. Gut erkennbar ist das Einströmen der Zellen aus dem Nierenrindengewebe in den Bereich des Transplantates. Die nicht-fibrosierten Kapseln, die in unmittelbarer Nähe von fibrosierten Kapseln vorkommen (siehe oben) haben diese Zellinfiltrate nicht. Auch sitzen die Zellen des Infiltrates zwischen den Fibroblastenzellen des Fibrosierendes; dies gilt ganz besonders für die ED-1⁺ Zellen, weniger für HIS48⁺ und NK⁺ Zellen.

Tabelle 5: Bindung von monoklonalen Antikörpern und polyklonalen Antiseren an die interkapsulären Zellinfiltrate bei Transplantaten mit *Kurzzeit*-Funktion (bis zum Tag +40). Die Kreuze beziehen sich auf die geschätzte Anzahl und die Dichte der lichtmikroskopisch analysierten Zellen (s. Material und Methoden).

Lokalisation des Transplantates	Zellmarker						
	CD4	CD8	ED-1	HIS48	NK	FIB	TNF α
Unter der Nierenkapsel	++	++++	++++	++++	+	++++	---
An der Milz	+	+	+	++++	+	+	---
An der Leber	++	++++	++++	+++	+	++++	---
Im Omentum	+	+	+	--	+	++	---
Am Rectum	+++	+++	+++	++	+	+++	n.t.
Am Mesenterium	+	+	+	---	---	+	---

Erklärungen: --- = negativ; + = schwach positiv; ++ = positiv; +++ = stark positiv; ++++ = sehr stark positiv; n. t. = nicht getestet.

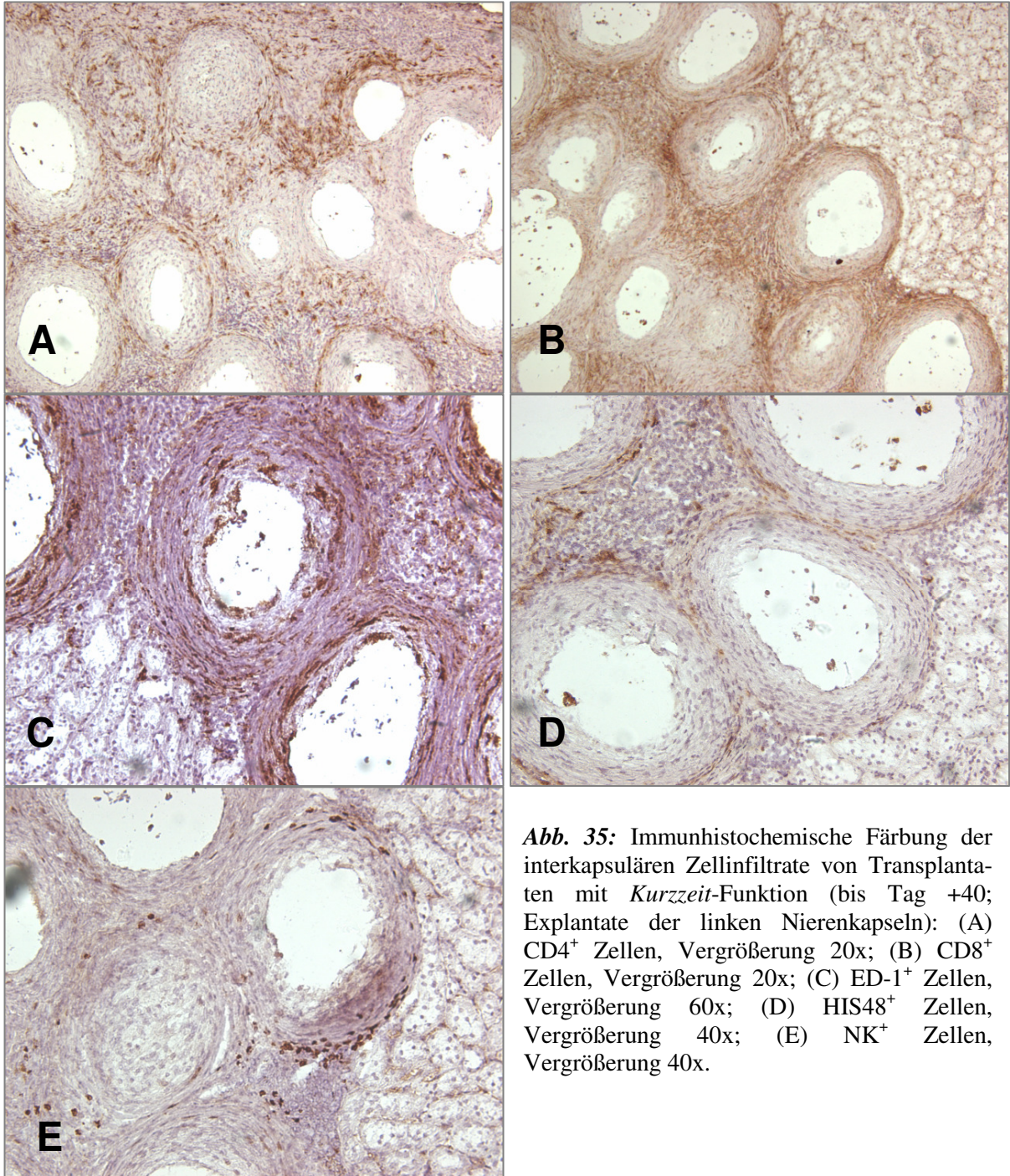


Abb. 35: Immunhistochemische Färbung der interkapsulären Zellinfiltrate von Transplantaten mit *Kurzzeit*-Funktion (bis Tag +40; Explantate der linken Nierenkapseln): (A) CD4⁺ Zellen, Vergrößerung 20x; (B) CD8⁺ Zellen, Vergrößerung 20x; (C) ED-1⁺ Zellen, Vergrößerung 60x; (D) HIS48⁺ Zellen, Vergrößerung 40x; (E) NK⁺ Zellen, Vergrößerung 40x.

4.3.5.6. Immunhistochemische Analysen der interkapsulären Infiltrate

Transplantate mit *Langzeit*-Funktion

Getrennt nach dem Transplantationsort wurden die interkapsulären Zellinfiltrate, die sich nach Transplantation mpLI bilden, mit Hilfe der H&E- und der Masson-Goldner-Trichrom-Färbungen dargestellt sowie immunhistochemisch mit Ratten-spezifischen monoklonalen Antikörpern und polyklonalen Antiseren untersucht (**Tab. 6**). Die aus dem Peritoneum und der Nierenkapsel explantierten Gewebeproben zeigen, dass es in den Transplantaten mit *Langzeit*-Funktion – im Gegensatz zu jenen mit *Kurzzeit*-Funktion – nur eine sehr milde (geringe) Zellinfiltration gibt. Dies gilt für alle Marker und deren zugehörige Antigene/Epitope: CD4, CD8, ED-1, HIS48, NK, FIB und TNF α .

Tabelle 6: Bindung von monoklonalen Antikörpern und polyklonalen Antiseren an die interkapsulären Zellinfiltrate bei Transplantaten mit *Langzeit*-Funktion (Tag +41 bis Tag +502).

Lokalisation des Transplantates	Zellmarker						
	CD4	CD8	ED-1	HIS48	NK	FIB	TNF α
Unter der Nierenkapsel	+ / +++	+	+	(+)	+ / +++	+ / +++	---
An der Magenhinterwand	---	+	+	+	+	---	---
An der Leber	+	(+)	+	+	(+)	---	---
Im Omentum	n. t.	n. t.	n. t.	n. t.	n. t.	n. t.	n. t.
Am Rectum	n. t.	n. t.	n. t.	n. t.	n. t.	n. t.	n. t.

Erklärungen: --- = negativ; + = schwach positiv; ++ = positiv; +++ = stark positiv; ++++ = sehr stark positiv; n. t. = nicht getestet.

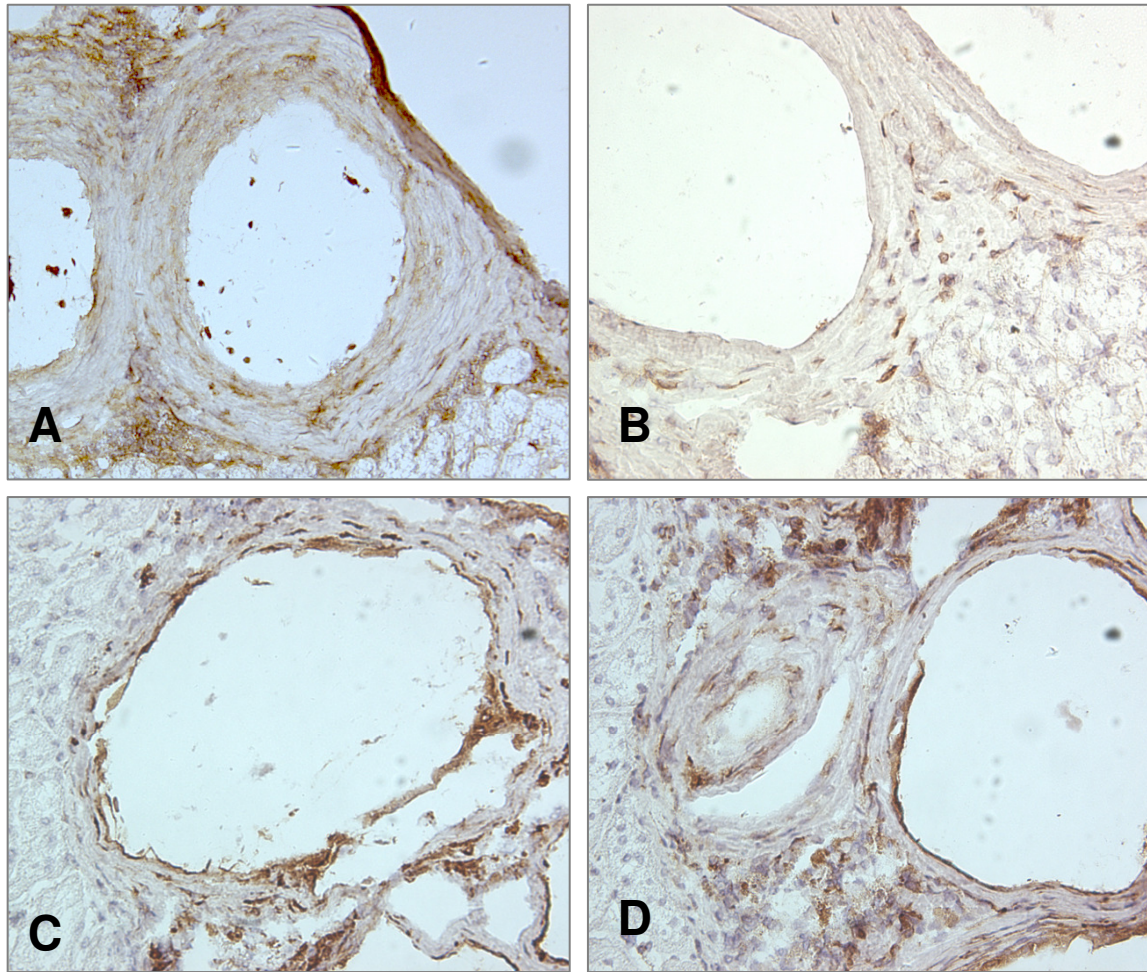


Abb. 36: Immunhistochemische Färbung der interkapsulären Zellinfiltrate von Transplantaten mit *Langzeit*-Funktion (von Tag +41 bis Tag +502; Explantate der linken Nierenkapseln): (A) CD4⁺ Zellen, Vergrößerung 20x; (B) CD8⁺ Zellen, Vergrößerung 40x; (C) ED-1⁺ Zellen, Vergrößerung 40x; (D) NK⁺ Zellen, Vergrößerung 40x.

4. Diskussion

Xenotransplantation

Die Xenotransplantation – die Transplantation von lebenden Zellen, Geweben oder Organen zwischen Individuen verschiedener Arten – stellt eine Möglichkeit dar, um den permanenten Mangel an menschlichen Organen zu überwinden. Sie ist somit eine zusätzliche Alternative für die Therapie bzw. Heilung von Patienten. Die Überlebensfähigkeit eines Xenotransplantates im Patienten – dem Empfänger – hängt jedoch von zahlreichen und sehr unterschiedlichen Faktoren ab: der Spezies-spezifischen anatomischen Form, seiner Struktur und den besonderen Gewebe-Eigenschaften, als auch mechanischen und funktionellen Besonderheiten, die dazu beitragen, dass einige tierische Organe für eine Übertragung in den Menschen ungeeignet sind [135-136]. Zurzeit ist noch nicht bekannt, ob und wie viele Faktoren ausfallen oder fehlerhaft reagieren dürfen, um die ausreichende Funktion des Transplantates zu gewährleisten [137]. Erste klinische Versuche, um vaskularisierte tierische Organe auf Menschen zu übertragen, gehen bis ins Jahr 1963 zurück. Alle diese Versuche waren erfolglos: Sie schlugen schon nach Minuten bis Stunden fehl, und die Organe wurden innerhalb weniger Tage irreversibel abgestoßen [138-140].

Da menschliche Pankreata den wachsenden Bedarf an Spenderorganen langfristig nicht decken können – pro Jahr gibt es nur ca. 4.000 potentielle Spender – ist es unmöglich, die Nachfrage nach Transplantationen mit diesen vergleichsweise wenigen tausend menschlichen Spendern zu befriedigen. Um dieses Problem in der Therapie des Diabetes mellitus zu überwinden, erwägt man die Verwendung von Langerhans-Inseln des Schweines [45, 57]. Die Langerhans-Insel des Schweines produziert ein Insulin, das sich nur in einer Aminosäure, an Position 30 der β -Kette, von humanem Insulin unterscheidet. Die Glukosekonzentration im Blut von Mensch und Schwein bewegt sich in vergleichbaren Grenzen, so dass Schweineinsulin bzw. die porzinen Betazellen auch beim Menschen die erforderlichen Insulin- und Glukosekonzentrationen aufrechterhalten können [141, 142].

Wegen der größeren immungenetischen Distanz zwischen Mensch und Tier, werden xenogene Organe vom Empfänger abgestoßen; so verlaufen die immunologisch bedingten Abstoßungsreaktionen nach einer Xenotransplantation in der Regel viel heftiger als nach einer Allotransplantation, und, wenn die Immunsuppression zu schwach ist oder gar ganz unter-

bleibt, treten sie viel schneller auf. Um die Abstoßung eines Transplantates zu verhindern, wird nach neuen Maßnahmen gesucht, um einerseits die Zerstörung der artfremden Zellen durch das Empfänger-Immunsystem zu verhindern und andererseits den Empfänger zur Abwehr von pathogenen Mikroorganismen immunkompetent zu erhalten. Die Aufrechterhaltung der Immunkompetenz nach Xenotransplantation ist sehr viel schwieriger zu bewerkstelligen als nach Allotransplantation. So ist man bestrebt, funktionelle B- und T-Zelltoleranz gegen die artfremden Antigene im Empfänger zu induzieren – erste Erfolge in experimentellen Modellen sind bereits erkennbar [143]. Gelingt dies auch klinisch, könnte die Xenotransplantation vielen Diabetes-Patienten zukünftig ein neues oder besseres Leben bieten.

Um das Risiko der Abstoßung/des Organverlustes zu verringern/zu vermeiden, werden Inselzell-Transplantationen nur bei solchen Patienten durchgeführt, die zugleich ein Nierentransplantat und die damit einhergehende Immunosuppression erhalten [144]. Mittlerweile suchen Forscher nach sehr unterschiedlichen Möglichkeiten, um Inselzellen mit nur geringen Mengen Immunsuppressiva oder gezielten Medikamenten-Kombinationen zu transplantieren, was bereits zu deutlich besseren Erfolgen geführt hat [33]. Viele der heute gebräuchlichen Immunsuppressiva, etwa Cyclosporin A, Tacrolimus und Steroide sind diabetogen; sie würde auch die neuen Inselzellen, egal ob diese allogene oder xenogene sind, angreifen und zerstören [145-149]. Insofern ist auch die moderne Immunosuppression – so nützlich sie beispielsweise für Nieren-transplantierte Patienten ist – für Diabetes-Patienten kaum geeignet. Das *Edmonton-Protokoll* [33] versucht diesem Umstand Rechnung zu tragen, indem es auf Steroide ganz verzichtet und das Cyclosporin A durch niedrig dosiertes FK 506 (Tacrolimus) und Rapamycin ersetzt.

Immunisolation und Mikroverkapselung

Ein Konzept, mit dessen Hilfe sich die Abstoßung vermeiden lässt, ist die *Immunisolation*. Sie wurde bereits in den 70er Jahren im Zusammenhang mit der Therapie des Diabetes vorgestellt und hat seither in verschiedenen Tiermodellen ihre grundsätzliche Funktionsfähigkeit bewiesen [100, 117, 120]. Um porcine Inselzellen vor der sofortigen Zerstörung durch das Immunsystem des Empfängers zu schützen, wurden sie in dieser Arbeit nach der Methode von Zekorn et al. mit hochreinem kommerziellem Barium-Alginat mikroverkapselt [77-80]. Die vergleichsweise geringe Kapselgröße (300-600 µm im Durchmesser) erlaubt die Einhaltung der notwendigen geringen Diffusionsstrecken zwischen den transplan-

tierten Zellen und dem Empfänger-Organismus, andererseits gewährleistet sie die sichere physikalische Abschirmung vom Empfänger-Immunsystem [117-120, 150]. Unter den zahlreichen unterschiedlichen Systemen, die derzeit verfügbar sind [151] entschieden wir uns bewusst für die Alginat-Mikrokapsel; das hier verwendete Alginat der Firma Pronova, hatte in eigenen *In-Vitro*-Untersuchungen – im Vergleich zu anderen kommerziellen Alginaten – seine ausgezeichnete Biokompatibilität bewiesen. Das lösliche Alginat war auch in hohen Konzentrationen nicht in der Lage, in peripheren menschlichen Bluteukozyten die Produktion des inflammatorischen Cytokins TNF α zu stimulieren (hier nicht dokumentiert). Unklar war jedoch das Schicksal dieser mit Inseln beladenen dreidimensionalen Mikrokapseln in STZ-diabetischen Ratten. So gab es bislang mit diesem Material keine hinreichenden Analysen nach Transplantation zur Vitalität der mpLI, zur Kapselfibrose und zur Gefäßversorgung der Kapseln. Alle bisherigen Analysen waren mit unzureichend gereinigten Alginaten erarbeitet worden [109, 111, 150, 152-163].

So sollte die hiesige Arbeit die o. g. Fragen mittels histologischer und immunhistochemischer Analysen beantworten. Die erste Frage betraf folglich das Schicksal der leeren Mikrokapseln aus dem neuen, hoch reinen Alginat. Dazu waren diese in die Ratten implantiert worden und hatten bis zu 200 Tage in den Empfängern verweilt. Das hier erzielte Ergebnis entspricht dem *In-Vitro*-Ergebnis mit dem löslichen Alginat und damit unseren Erwartungen. Es zeigt, dass das von uns verwendete Alginat auch als dreidimensionales Hydrogel weitestgehend biologisch inert ist: Nicht nur, dass die Mikrokapseln transparent sind und ihre ursprüngliche Form und Größe beibehalten; sie zeigen – bis auf sehr geringe Zellanhaftungen – auch nach den langen Expositionszeiten keine Fibrosen oder neuen Gefäße in ihrer unmittelbaren Nähe. Hier erweist sich das Rattenmodell insofern von Vorteil, als man jede einzelne Mikrokapsel, ob unter der Nierenkapsel oder im Bauchraum, wiederfindet. Wir haben in 64 Tieren niemals zerquetschte oder zerborstene Kapseln entdeckt. Die Anzahl der explantierten Kapseln entsprach nach groben Schätzungen der Zahl der eingesetzten Kapseln – erkennbare Verluste traten demnach nicht ein; so ist es wenig wahrscheinlich, dass sich ein Teil der Kapseln aufgelöst hat und sich der Beurteilung entzieht. Im Großtiermodell „Schwein“ hingegen kann man, wegen der ganz anderen Größenverhältnisse, diese Frage nicht oder nur sehr schwer beantworten; so kann man über das Schicksal der mikroverkapselten humanen Langerhans-Inseln, die kürzlich zwei diabetischen Patienten frei in die Bauchhöhle übertragen wurden, nur spekulieren [Dr. R. Calafiore, Perugia, persönliche

mündliche Mitteilung]. Solange aber Kapsel-Analysen unabdingbar sind, bietet das Kleintiermodell unbestreitbar Vorteile.

Es kann ausgeschlossen werden, dass in unserem Modell proliferierende Insulin-produzierende Zellen die Alginat-Mikrokapsel, ein gallertartiges Hydrogel, „sprengen“. Schon aus diesem Grund favorisieren wir die Transplantation adulter porziner Langerhans-Inseln. Deren Betazellen sind ausdifferenziert und proliferieren nicht – daher sind keine Zellvermehrungen in den Mikrokapseln zu erwarten. Die Gefahr einer Tumorbildung, wie sie etwa bei der Verwendung von Insulin-produzierenden Zellen aus embryonalen Stammzellen [164, 165] zu befürchten ist, besteht bei den adulten Betazellen nicht. Gleiches gilt im Zuge der Zellvermehrung für die Virus-transfizierten, Insulin-produzierenden Zellen [166]; auch hier kann die Gefahr von Tumoren, die durch das Transplantat induziert werden, nicht sicher ausgeschlossen werden.

Des Weiteren wurden keine Tumoren, Verletzungen oder Größenänderungen an den inneren Organen der Ratten entdeckt, mit anderen Worten, das mikroverkapselte Xenotransplantat übt keinen sichtbar schädigenden Effekt auf den Empfänger aus – das würde dafür sprechen, dass die Mikrokapseln keine Tumor-induzierenden Stoffe unkontrolliert nach außen abgeben (siehe unten).

Der zeitliche Verlauf der Zellinfiltrate nach der Implantation leerer Mikrokapseln, dargestellt mit der Immunhistochemie, und hier besonders die Makrophagen (siehe **Tab. 3**), entspricht durchaus jenem bei Wundheilungsprozessen und ist deshalb noch kein sicherer Hinweis für eine unzureichende Biokompatibilität. Die leicht vermehrte Anzahl CD4⁺ und CD8⁺ T-Zellen zwischen Tag 0 und Tag +21 kann nur Ausdruck einer unspezifischen Aktivierung im Zuge der Wundheilung sein – da das Xenoantigen hier fehlt. Der Befund bedeutet zugleich, dass das chirurgische Procedere für die Transplantation der Mikrokapseln schonend erfolgen sollte, um Wundheilungsreaktionen so gering wie möglich zu halten. Unnötige Blutungen, Quetschungen und Dehnungen der das Transplantat umgebenden Gewebe sollten unterbleiben – dies gilt besonders für den Raum zwischen Nierenkapsel und Nierenrindengewebe, der freipräpariert werden muss, um dann das Transplantat dort „abzulegen“. Unser Eindruck war, dass die Kapselfibrosen stärker ausgeprägt waren, je „gröber“ mikrochirurgisch präpariert wurde. Dafür spricht auch, dass Kapseln, die ohne weitere Gewebetraumata in die Bauchhöhle implantiert

worden waren, stets non-adhärenz waren und problemlos mittels Lavage explantiert werden konnten.

Es ist zudem höchst unwahrscheinlich, dass die geringen Zellinfiltrate auf Stoffe zurückzuführen sind, die sich allmählich aus den Kapseln herauslösen und eine chemotaktische Wirkung auf die Zellen des Immunsystems entfalten, wie dies von de Vos und van Schilfhaarde 1999 für Alginat-Poly-L-Lysin-Mikrokapseln beschrieben wurde [120, 135]. Sie vermuteten, dass aus der Kapsel herausdiffundierende Substanzen antigenen Charakter annehmen können. Diesen Fall möchten wir ausschließen, da das hier verwendete Alginat – gemäß den Angaben des Herstellers – chemisch *ultrapure*, also hochrein war.

Was nicht völlig ausgeschlossen werden kann und zukünftig unbedingt vermieden werden muss, sind mechanische Beschädigungen der Kapseloberflächen. Schon geringste Beschädigungen machen diese, und in der Folge die artfremden transplantierten Zellen, für das Empfänger-Immunsystem zugänglich [120, 150]. Die Folge sind eine Sensibilisierung der zellulären Abwehr und damit in der Regel ein schnelles Versagen des gesamten Transplantates. Weltweit arbeiten viele Forschungsteams an der Mikroverkapselung/Makroverkapselung von Langerhans-Inseln, von Nebenschilddrüsengewebe, von Nervenzellen etc. mit biokompatiblen Alginaten als Strategien für die Therapie chronischer Erkrankungen. Die zahlreichen Publikationen zu diesem Thema beweisen dies [101, 107, 109, 112-114, 152-163, 167, 168]. Die Tauglichkeit des Konzeptes der *Immunisolation* der transplantierten Zellen und Gewebe wurde in verschiedenen Labortiermodellen in der Vergangenheit – insbesondere für die Transplantation von Langerhans-Inseln bewiesen. Der große Durchbruch gelang jedoch noch nicht – nicht zuletzt wegen erheblicher Probleme bei der Reproduzierbarkeit der notwendigen Inselqualität und der Stabilität und Biokompatibilität der Mikrotransplantate [120, 121, 150]. So wurde beispielsweise bis zu Beginn der 90er Jahre die Kontamination der verwendeten kommerziellen Alginat mit mitogenen Substanzen völlig vernachlässigt. Allerdings konnte das Problem der unzureichenden Versorgung der mikroverkapselten Inseln mit Sauerstoff und Nährstoffen gelöst werden; mit einem neuartigen Verkapselungsverfahren können Millionen von Inseln mit einem biokompatiblen Barium-Alginatfilm von nur 30-50 µm Dicke problemlos immunisoliert werden [108].

1997 wurde von C. Patience erstmalig die Gefahr der Übertragung porciner endogener Retroviren (PERV) vom Transplantat auf den Empfänger *in vitro* demonstriert [179]. Das führte letztlich zu einem weltweiten Moratorium der klinischen Xenotransplantation, das bis heute gültig ist [169-171]. Umfangreiche Untersuchungen zeigten zwar, dass die Übertragung der PERV in humane Zellen durch Kokultivierung mit Schweinezellen *in vitro* gelingt [172-179]. *In vivo* dagegen konnte jedoch keine Infektion in Menschen, die porcine xenogene Transplantate erhalten hatten, nachgewiesen werden [175-177]. Auch wenn somit die Übertragung von PERV *in vivo* unwahrscheinlich erscheint, bietet die Mikroverkapselung der xenogenen Inselzellen doppelten Schutz: (1) Der Übertritt von porcinen Zellen, in deren Genom die Proviren verankert sind, in den menschlichen Organismus, wird durch die Kapsel verhindert (Barriere) [178]. (2) Sollte wider Erwarten ein Übertritt erfolgen, ist der menschliche Organismus wegen der fehlenden Immunsuppression uneingeschränkt abwehrbereit (Immunkompetenz). Dieser Vorteil bedingt zugleich, dass die zu erwartende erhöhte Infektanfälligkeit und erhöhte Inzidenz für Tumoren – eine häufige Folge der (lebens)langen Immunsuppression bei transplantierten Patienten – nach xenogener Inselzell-Transplantation entfällt.

Histologische Techniken

Die hier verwendeten histologischen und immunhistochemischen Techniken, z. B. die H&E-Färbung, die Masson-Goldner-Trichrom-Färbung, die anti-Insulin-Färbung sowie die zellart-spezifischen Färbungen waren allesamt in unserem Labor etabliert, erprobt, wurden stetig weiter entwickelt und fortlaufend an das modifizierte Modell angepasst. Ein frühes Problem bestand darin, dass sich (zu) viele Kapseln aus den Schnitten lösten und so der Analyse entgingen; dieses Problem wurde durch die regelmäßige Verwendung silanisierter Objektträger behoben. Ein weiteres Problem in unserem Modell war der stetige Wechsel der Antikörper – einmal waren sie gegen die Ratte gerichtet, dann – am gleichen Schnitt – gegen das Schwein. Dies erforderte eine sehr große Präzision bei allen Arbeitsabläufen und eine hohes Maß an Konzentration. Zudem war bei polyklonalen Antiseren die Kreuzreaktivität mit der jeweils anderen Spezies zu beachten und ggf. mit dem artspezifischen Normalserum zu blockieren.

Die Neubildung von „Inselorganen“ in Tieren mit Transplant-Langzeit-Funktion

Die mikroverkapselten Langerhans-Inseln waren am Tag 0 gleichmäßig verteilt frei in die Bauchhöhle transplantiert worden; die Kapseln waren nicht miteinander verbunden und

wurden nie als Aggregate transplantiert. Die Tatsache, dass die so transplantierten Kapseln zum Zeitpunkt ihrer Explantation zum überwiegenden Teil als gut vaskularisierte Aggregate vorlagen, und zum Teil tief in das „Gastorgan“ eingewachsen waren (siehe **Abb. 21B**), ist neu und wird hier erstmals ausführlich beschrieben. Es hatte immer wieder den Anschein, als ob es sich bei den Aggregaten um „neue Inselorgane“ handelt. Bevorzugte Wiederfindungsorte waren Leber, Diaphragma, Milz, Pankreas und Dünndarm. Unklar ist, in wie weit das spezifische Mikromilieu dieser Organe die Aggregation stimuliert; die mechanische Verschiebung jeder einzelnen Kapsel durch die natürlichen Bewegungen des Tieres bzw. durch die Peristaltik seiner inneren Organe, kann unseres Erachtens dieses Phänomen nicht hinreichend erklären. Denkbar ist, dass lokale Zytokinausschüttungen die Aggregation fördern – insbesondere solche, die dem Zytokinmilieu der transplantierten Zellen nahe verwandt sind [178].

Die Neo-Vaskularisierung der Mikrokapseln

Alle Aggregate, und in ihnen jede einzelne Kapsel, hatten Anschluß an Empfänger-Blutgefäße. Diese starke Neo-Vaskularisierung hatten wir nicht erwartet. In der hier beobachteten Komplexität, aber auch Feinheit (siehe **Abb. 14**) ist sie für Alginate-Mikrokapseln unseres Wissens bislang noch nicht beschrieben worden. Beeindruckend ist das feine Kapillarnetz, das sich um jede einzelne Kapsel legt (siehe **Abb. 14B**). Die ausgeprägte Kapillarisation ist offenbar die Folge einer gesteigerten Ausschüttung von *vascular endothelial growth factor* (VEGF), wie sie kürzlich für isolierte und in ein künstliches Kapillarsystem verpackte Inselzellen unter hypoxischen Bedingungen beschrieben wurde [180]. Dafür, dass es sich um einen Effekt der mikroverkapselten Zellen handelt, spricht, dass leere Mikrokapseln nicht neo-vaskularisiert sind. Es ist zudem bekannt, dass isolierte Langerhans-Inseln, wenn sie unter hypoxischen Bedingungen kultiviert werden, eine vermehrte Genexpression der VEGF-Isoformen VEGF120 und VEGF164 sowie deren Rezeptoren zeigen [181-183].

Man muss davon ausgehen, dass die Prozesse, die die Neo-Vaskularisierung der mikroverkapselten Inselzellen steuern, ab dem Moment der Transplantation induziert werden. Nach unseren Beobachtungen ist die Gefäßversorgung der Transplantate zwischen Tag +7 und Tag +14 abgeschlossen; mit anderen Worten, auch wenn die beteiligten Prozesse sofort anlaufen, benötigt die Neubildung der Gefäße einige Zeit. In dieser Phase wird das Transplantat ausschließlich durch Diffusion und nicht über die Blutbahn versorgt. Zelluntergän-

ge/Zellverluste infolge mangelnder Nährstoff- und Sauerstoffzufuhr in der Frühphase sind daher zu erwarten [diese Verluste sollten unbedingt bei der Berechnung der Gesamt-Inselzahl berücksichtigt werden]. Ausgehend von unseren Beobachtungen erscheint es sinnvoll, die Mikrokapseln vor Transplantation mit Empfänger-eigenen Endothelzellen zu besiedeln; so ließe sich der Prozess der Gefäßneubildung und der damit verbundenen besseren Transplantat-Versorgung beschleunigen. Ein solches Konzept wird derzeit in unserem Labor mit ersten Erfolgen erprobt.

Es ist nicht auszuschließen, dass die geringe Zahl übrig gebliebener Inselzellen in den Tieren mit Transplantat-*Langzeit*-Funktion – im Vergleich zu solchen mit Transplantat-*Kurzzeit*-Funktion (siehe **Abb. 27** und **Abb. 28**) – eine Folge der frühen Zelluntergänge infolge der fehlenden schnellen Versorgung unmittelbar nach Transplantation ist. Hinzu kommen weitere Zelluntergänge als Folge der sich allmählich aufbauenden Kapselfibrose (siehe unten). Gelänge es, die mit den Inselzellen gefüllten Mikrokapseln sehr frühzeitig und ausreichend mit Sauerstoff und Nährstoffen zu versorgen, dann müssten die überwiegende Zahl der Inselzellen lange im Empfänger überleben und funktionieren. Die sehr wenigen Insulin-positiven Betazellen 400 Tage nach Transplantation (siehe **Abb. 28**) sind der Beweis dafür, dass Betazellen prinzipiell in den Kapseln funktionsfähig überleben können. Kritisch anzumerken bleibt, dass die neuen Kapillaren im interkapsulären Raum an der Peripherie des Fibroseringes enden. Sie durchdringen ihn nicht und wachsen auch nicht in die Alginat-Mikrokapsel ein. Ein unmittelbarer Kontakt zu den Inselzellen in der Kapsel kommt demnach nicht zustande. Es bleibt also die Diffusionsstrecke zwischen Kapillare und Betazelle, die durch den Kapselradius – der möglichst klein sein sollte – definiert ist. Ein interessanter Gesichtspunkt, der in unserer Gruppe intensiv diskutiert wird – betrifft die mögliche bessere Versorgung von fragmentierten Langerhans-Inseln bzw. von kleinen Inseln, im Gegensatz zu Langerhans-Inseln die größer als 150 µm (entsprechend einem Inseläquivalent) sind [184, 185].

Unsere Ergebnisse zeigen, dass sich die Neo-Vaskularisierung der Transplantate in der Bauchhöhle von jener der Transplantate unter der linken Nierenkapsel nicht wesentlich voneinander unterscheiden. Festzuhalten bleibt, dass jede einzelne Kapsel – wir sprechen hier nur von den Mikrokapseln mit Transplantat – von einem Kapillarnetz umschlossen wird.

Die Fibrosierung der Mikrokapseln

Im Gegensatz zu den leeren Mikrokapseln entwickeln die „gefüllten“ Mikrokapseln nach der Transplantation in vielen Fällen einen mehr oder weniger starken Fibrosering; dieser ist in den Transplantaten mit *Kurzzeit*-Funktion in aller Regel viel stärker ausgebildet als in Transplantaten mit *Langzeit*-Funktion. Wenn es nach Implantation der leeren Mikrokapseln in unseren Tieren zu einer Wundheilungsreaktion gekommen sein sollte, so hat diese jedoch nicht zu einer Kapselfibrose geführt. Damit ist gezeigt, dass die Kapselfibrose keine Folge der Wundheilungsprozesse sein dürfte, weshalb ihr andere Ursachen zugrunde liegen müssen. **Abbildung 37** zeigt schematisch drei mögliche Ursachen: (a) Mikrokapseln mit unvollständig verkapselten Inselzellen, (b) zerbrochene/zerquetschte Mikrokapseln und (c) deformierte Mikrokapseln. Von diesen drei Möglichkeiten möchten wir (b) ausschließen, da wir niemals zerbrochene/zerquetschte Mikrokapseln während oder nach der Explantation und in den nachfolgenden mikroskopischen Analysen gefunden haben. Das hochreine Alginate, das hier verwendet wurde (siehe *Material und Methoden*), scheint die Stabilität der Mikrokapseln nicht zu gefährden sondern sogar noch zu fördern; denn in früheren Versuchen mit herkömmlichen Alginaten hatten wir, bei ansonsten vergleichbarer Technologie und gleichem Transplantationsort, wiederholt zerbrochene/zerquetschte Mikrokapseln entdeckt (nicht dokumentiert). Man muss sogar annehmen, dass der Transplantationsort erhebliche Auswirkungen auf die Stabilität hat, da die Scherkräfte im Peritoneum, unter der Nierenkapsel und in der Muskulatur sehr unterschiedlich sind [93].

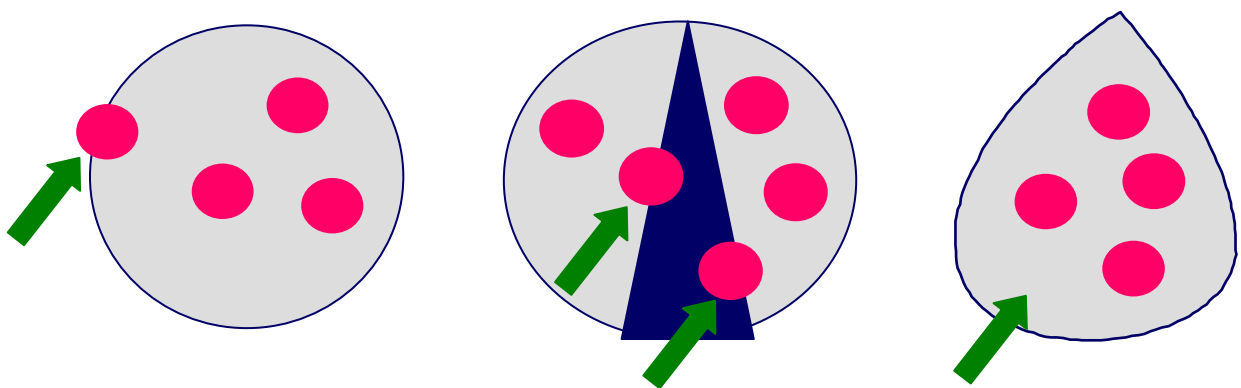


Abb. 37: Schematische Darstellung von Sonderfällen, die bei der Mikroverkapselung von (porzinen) Langerhans-Inseln auftreten können: Links: unvollständig verkapselte Zellen. Mitte: eine zerbrochene/zerquetschte Mikrokapsel. Rechts: eine deformierte Mikrokapsel.

Deformierte Mikrokapselformen machen beim Verkapselungsprozess weniger als 1% aus, werden jedoch auch transplantiert. Die Masse der Kapselformen ist wohlgeformt und von kugeligem Gestalt. Deshalb wird auch diese Möglichkeit als Ursache für die Kapsel-fibrose ausgeschlossen; ansonsten bliebe die Fibrose auf die deformierten Mikrokapselformen beschränkt, und das ist sie nicht. Es bleibt Möglichkeit (a), die unvollständige Verkapselung der Inselzellen. Abbildung 38 zeigt hypothetisch, wie es zur Kapsel-fibrose kommen kann: Empfänger-Makrophagen phagozytieren die unverkapselten Inselzellen, werden aktiviert, produzieren die Botenstoffe Interleukin-1 und $TNF\alpha$, die ihrerseits vor Ort befindliche Fibroblasten zur Teilung und Vermehrung anregen. Nicht ausgeschlossen ist, dass aus den Mikrokapselformen austretendes Insulin als spezifischer Wachstumsfaktor die Vermehrung der Fibroblasten weiter anregt [186-194].

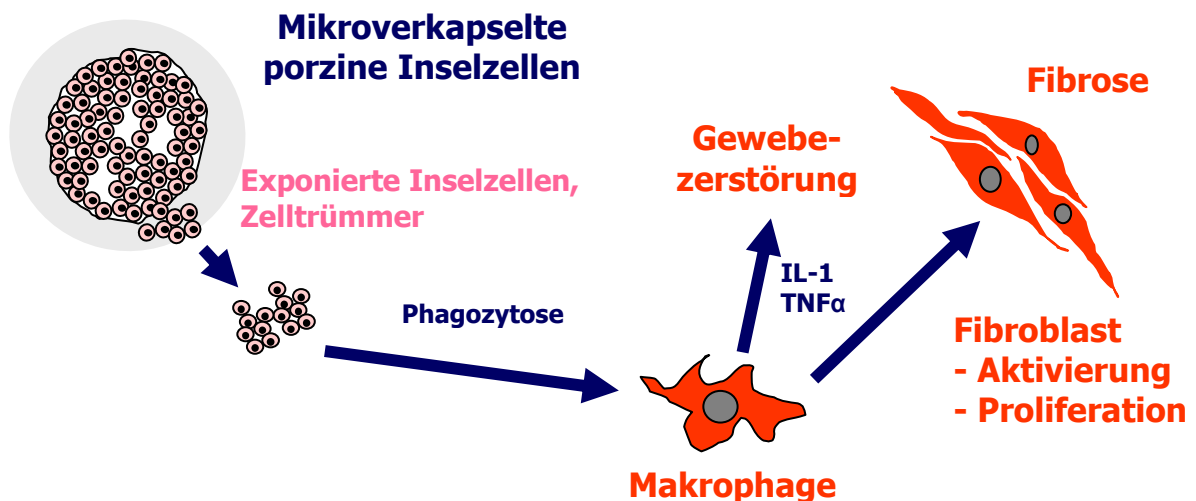


Abb. 38: Schematische Darstellung der Mechanismen der Kapsel-fibrose.

Unvollständig verkapselte Inselzellen sind durchaus häufiger zu beobachten und betreffen nahezu die gesamte Präparation. Sie können bereits durch kleinste technische Veränderungen beim Verkapselungsprozess ausgelöst werden: Schwankungen in der Viskosität des Alginates; Temperaturschwankungen im Labor, da nicht in einem geschlossenen System verkapselt wird; Druckschwankungen in der Pressluftzufuhr; Schwankungen im Verhältnis Alginat-Lösung:Inselzahl und partieller Verschluß der Düsen. **Abbildung 39** bietet ein Beispiel für die unvollständige Mikroverkapselung. Unsere gegenwärtigen Überlegungen gehen dahin, dass ein Transplantat, je nach Verkapselungsqualität und die dadurch bedingte stärkere bzw. schwächere Fibrose nur kurzfristig oder aber langfristig funktioniert. Die

Fibrose wäre dann für den Untergang der Zellen in Folge ihrer Mangelversorgung/Nichtversorgung verantwortlich. Mit anderen Worten, gelingt es, die Fibrose zu verhindern, müssten die Inselzellen lange in den Mikrokapseln überleben und funktionieren.

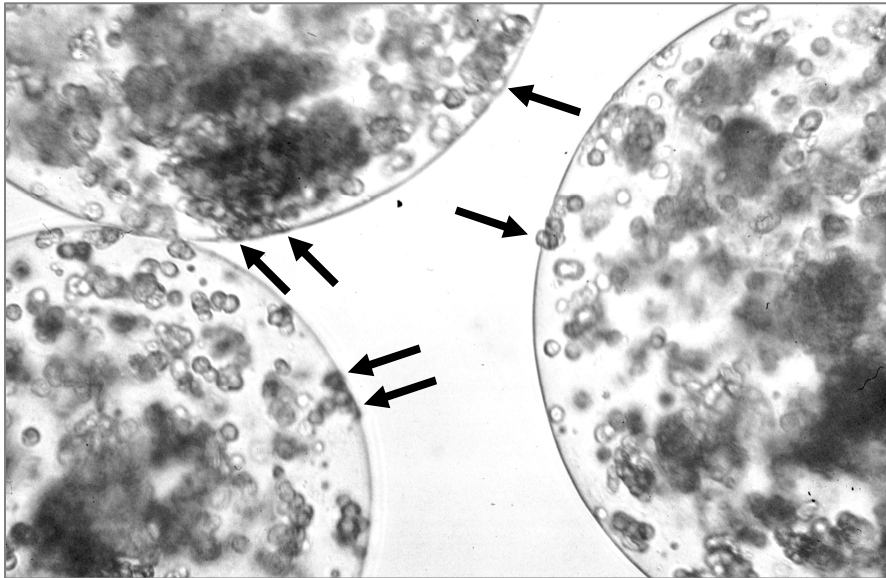


Abb. 39: Unvollständig mikroverkapselte porcine Langerhans-Inseln. Pfeile weisen auf Zellen hin, die nicht komplett mit Alginat bedeckt sind.

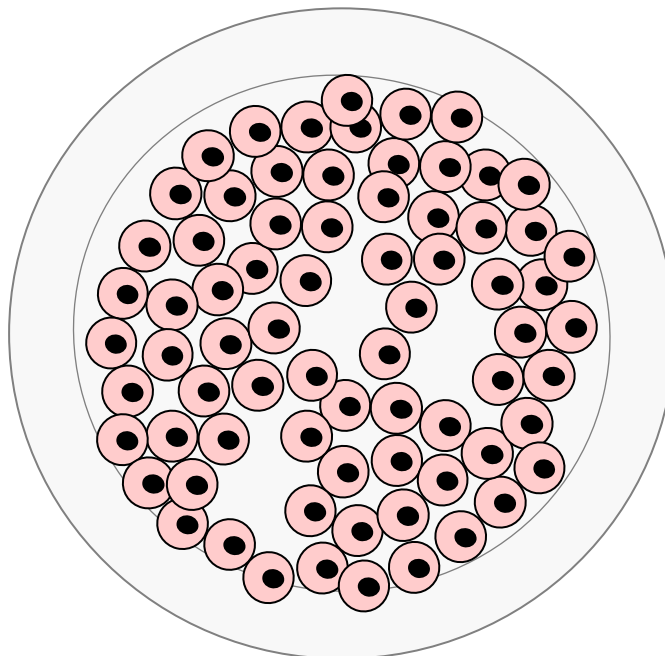


Abb. 40: Doppelt mikroverkapselte porcine Langerhans-Inseln. Die Einfach-Kapsel aus Bariumalginat wird von einer zweiten Alginatschicht umhüllt (Schema).

Dass dies grundsätzlich möglich ist, zeigt **Abb. 28**. Die Herstellung von so genannten Alginat-Doppelkapseln, mit deren Hilfe die Inselzellen komplett umhüllt werden (siehe **Abb. 40**), ist zwar technisch sehr anspruchsvoll, aber in Zusammenarbeit mit darauf spezialisierten Biotech-Firmen schon heute möglich [195]. Unter diesen Umständen dürfte eine komplette *Immunisolation* des Insel-Transplantates nur eine Frage der Zeit sein. Weitere Faktoren, die zur Fibrose führen können und so das Schicksal der Mikrokapseln bestimmen sind in **Tab. 7** aufgeführt. Zu den wichtigsten gehören: die mangelnde Vitalität, die mangelnde Reinheit, d. h. zu hohe exokrine Gewebeanteile, die *per se* hoch immunogen sind [185, 196] und mitverkapselt werden, sowie Beschädigungen der Mikrokapsel-Oberflächen. Einen sehr guten Überblick über die gesamte Problematik vermitteln die Arbeiten von B. Rihova [197] und T. Titus [198]. So fanden wir retrospektiv, dass Transplantate mit *Kurzzeit*-Funktion Reinheiten und Vitalitäten von 60-75%, solche mit *Langzeit*-Funktion Reinheiten und Vitalitäten von 80-99% besessen hatten. (Reinheit und Vitalität von Inselzellen korrelieren sehr häufig miteinander: Je reiner die Inselpräparation ist, desto vitaler sind ihre Zellen).

Tabelle 7: Faktoren, welche die Kapselfibrose und damit die Transplantat-Funktion determinieren.

	Faktoren, die <i>Kurzzeit</i>-Funktion determinieren	Faktoren, die <i>Langzeit</i>-Funktion determinieren
Insel	Mangelnde Enzymaktivität Mangelnde Vitalität Mangelnde Reinheit Mangelnde Verkapselung Mangelnde Integrität (fragmentiert) Mangelnde Funktion Mangelnde Anzahl	Optimale Enzymaktivität Sehr gute Vitalität (>80%) Sehr gute Reinheit (>95%) Komplette Verkapselung Integrität (rund, ellipsoid) Sehr gute Funktion Ausreichende Anzahl
Kapsel	Mangelnde Polymeren-Qualität Überfüllung der Kapsel Beschädigungen der Kapseloberfläche Deformierte Kapsel Mangelnde Ernährung der Zellen Oberflächenladung	Sehr gute Polymeren-Qualität Ausreichende Kapselzahl Unbeschädigte Kapseloberfläche Optimale Kapselform Funktionelle Reserven Keine Oberflächenladung
Transplantat (Inseln plus Kapseln)	Fehlende Nähe zur Kapillaren Zu geringe Neo-Vaskularisierung	Ausreichende Nähe zur Kapillaren Gute Neo-Vaskularisierung

Das Phänomen, dass in unmittelbarer Nähe voneinander nicht-fibrosierte und fibrosierte Mikrokapseln liegen (siehe *Abb. 33*), ist im Moment ohne weitere Untersuchungen nicht erklärbar. Es zeigt aber, dass der fibrotische Umbau lokal streng begrenzt ist. Wenn also nahezu alle Mikrokapseln fibrosiert sind, müssen demnach alle einen wie auch immer gearteten „Defekt“ haben. Die Fibrosierung müsste also ausbleiben, wenn die Inselzellen komplett verkapselt werden, sie einen hohen Reinheits- und Vitalitätsgrad aufweisen und die Mikrokapsel-Oberflächen selbst keine Beschädigungen. Es ist unserer Meinung nach nicht ausgeschlossen, dass diese erwünschten Faktoren immer wieder einmal „zufällig“ aufeinander treffen.

Wechselwirkungen zwischen den zu transportierenden Stoffen, ihrer dreidimensionalen Struktur, ihren physikalischen Eigenschaften und den Grenzflächen der Mikrokapseln beeinflussen die Oberflächenladung, die ihrerseits Auswirkungen auf die Fibrose haben kann [199]. Genaue Kenntnisse der elektrostatischen Oberflächenladung der Mikrokapsel könnten Rückschlüsse auf die zu erwartende Stärke der Fibrose zulassen. In unserer Arbeitsgruppe untersuchen wir zurzeit intensiv derartige Oberflächenphänomene und ihren Einfluss auf die Vitalität und Funktion der porzinen Langerhans-Inseln *in vitro* [200]. So sollen positiv geladene Polyelektrolyte die negative Oberflächenladung des Alginates neutralisieren und so die Adhärenz der Fibroblasten verhindern. Ein weiterer interessanter Aspekt ist die mögliche Immunisolation durch die mehrschichtigen Polyelektrolyten.

Der Sonderfall „Sepsis“

Eines der 64 Transplantate erzeugte im Empfänger 7 Tage nach Transplantation den seltenen Fall einer Sepsis (siehe *Abb. 24-26*). Da das Alginat steril geliefert wurde, konnte der Infekt nur aus dem Transplantat herrühren. Unsere Empfängertiere waren keimfrei und wurden mikrobiologisch engmaschig überwacht. Dass wir in den vergangenen 8 Jahren lediglich ein einziges Mal (in dem hier beschriebenen Fall) eine Sepsis nach xITX beobachteten, überrascht insofern, als die Spenderorgane im Schlachthof während des laufenden Schlachtbetriebes „vom Fließband“ gewonnen wurden. Die Präparation der Bauchspeicheldrüsen (Spenderorgane) erfolgte ebenfalls nur unter halbsterilen Bedingungen vor Ort. Dabei passiert es immer wieder, dass unvorsichtigerweise der Darm angeschnitten wird und sich sein Inhalt über das Bauchpaket verteilt. Diese Organe werden verworfen, es sei denn, kleinere Beschädigungen bleiben ungewollt unbemerkt. Eine andere Infektionsquelle ist die Präparation des Pankreasganges bereits im Schlachthof zwecks besserer

Sauerstoffversorgung der Langerhans-Inseln (Verringerung der Ischämie-Folgen). Das Organ wird dazu auf einer Sauerstoff-gesättigten Perfluorcarbon-Lösung gelagert und transportiert [201]. Für experimentelle Zwecke und aus Gründen der Kostenersparnis ist dieses Procedere zumeist ausreichend. Für die klinische Transplantation ist dieser Weg nicht gangbar. Die Spendertiere müssten aus einer anerkannten *specific pathogen free* (SPF)-Haltung stammen und mikrobiologisch von Geburt an eng überwacht werden. Dies sind Forderungen der genehmigenden Behörden, z. B. des Robert-Koch- und Paul-Ehrlich-Institutes (persönliche mündliche Mitteilungen). Die Organentnahme müsste selbstverständlich *lege artis* im OP entnommen und auch transportiert werden. All dies verursacht Kosten, die derzeit noch nicht genau kalkulierbar sind. Etwa zwei- bis dreimal pro Jahr beobachten wir Infektionen in den kultivierten Langerhans-Inseln, die ihre Ursachen in den oben genannten halbsterilen Bedingungen im Zuge der Organentnahme im Schlachthof haben dürften. Die Keime sprechen häufig nicht auf Penicillin/Streptomycin, wohl aber auf Gentamycin und Ampicillin an.

Erstmalig wird hier die Pathologie einer Sepsis nach experimenteller xenogener Inselzell-Transplantation dokumentiert. Das Ausmass der Schäden am Transplantat und den inneren Organen ist schockierend und für den Empfänger letal. Die biologisch inerte Alginat-Mikrokapsel und mit ihr die Inselzellen lösen sich auf und werden phagozytiert. Weder das noch intakte Immunsystem des Empfängers (die Ratten wurden nicht immunsupprimiert), noch eine antibiotische Behandlung könnten das Fortschreiten der Infektion, die zum Multiorganversagen führt, verhindern. Der endotoxische/septische Schock kann nicht abgewehrt werden.

Die interkapsulären Zellinfiltrate

Die differenzierte immunhistochemische Analyse mit diversen Zelloberflächenmarkern hatte – je nachdem ob es sich um ein Transplantat mit *Kurzzeit*-Funktion oder *Langzeit*-Funktion handelte – mehr oder weniger immunokompetente Zellen in den interkapsulären Räumen gezeigt. Da immunokompetente Zellen nur in Spuren und auch nur kurzzeitig in interkapsulären Räumen nach Leerkapsel-Implantation vorgekommen waren (siehe **Tab. 3**, **Abb. 10**), muss ihre Präsenz zwischen den „gefüllten“ Mikrokapseln eine Folge der verkapselten Zellen sein.

Unter der Annahme, dass – wie oben bereits gesagt – die Mikroverkapselung in einzelnen Präparationen unvollständig bleibt und so das Transplantat-Überleben determiniert, können artfremden Zellen in direkten Kontakt mit dem Empfänger-Immunsystem gelangen (siehe *Abb. 41*).

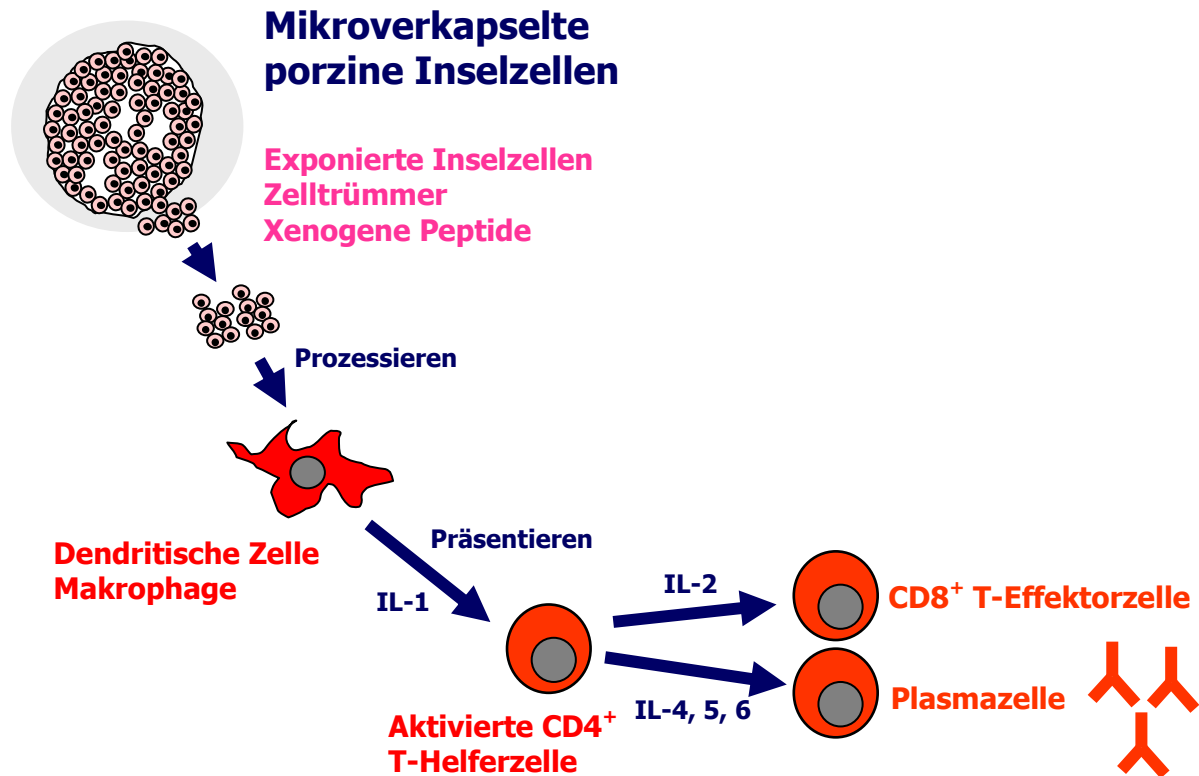


Abb. 41: Induktion einer spezifischen Immunantwort durch ein unvollständig mikroverkapseltes Inselzell-Transplantat. Exponierte Inselzellen und/oder Zelltrümmer werden von Gewebemakrophagen prozessiert und den CD4⁺ T-Helferzellen präsentiert. Die Antigen-spezifisch aktivierten T-Helferzellen aktivieren ihrerseits zytotoxische CD8⁺ T-Effektorzellen und regen B-Lymphozyten zur Umwandlung in Plasmazellen und Antikörper-Produktion an. Dies gilt auch für die xenogenen Peptide, die von den Inselzellen „abgeschilfert“ werden und die Kapsel nach außen verlassen können.

Dann würde man erwarten, dass diese Zellen viele Antigen-spezifische cytotoxische T-Zellen (CD8⁺) induzieren, auch Antigen-spezifische T-Helferzellen (CD4⁺), Antigen-unspezifische Makrophagen (ED-1⁺) und Antigen-unspezifische Fibroblasten (FIB⁺). Sie induzieren nur sehr wenige natürlichen Killerzellen (NK⁺). Es gibt kaum TNFα⁺ Zellen, die diesen wichtigen Entzündungsmarker exprimieren. Die HIS48⁺ Granulozyten könnten ein Hinweis auf periphere Zell- und Gewebeverletzungen des Transplantates infolge der Isolierung mit der Kollagenase sein, bzw. auf ein chirurgisches Trauma in Folge der Transplantation hinweisen. Interessant ist, dass die o. g. immunkompetenten Zellen, je nachdem wo man sie findet, zahlenmäßig schwächer oder stärker vorkommen. Dies ist nicht eindeutig erklärbar, aber das Nierenrindengewebe, die Milz und die Leber sind sehr gut durchblut-

tete Gewebe, was möglicherweise Auswirkungen auf die Stärke und Schnelligkeit der Immunantwort hat. Die in **Abb. 41** mit dargestellten Xenotransplantat-induzierten Antikörpern waren nicht Gegenstand der hiesigen Untersuchungen, wurden aber in einer anderen Arbeit ausführlich beschrieben und dokumentiert [202].

Bevor wir die Inselzellen nicht komplett mikroverkapseln, z. B. in den schon genannten Doppelkapseln positionieren, können wir keine abschließende Aussage über den Einfluss der xenogenen Peptide, die in **Abb. 41** bereits genannt werden, auf das Ausmaß der Fibrose und des interkapsulären Zellinfiltrates machen. Man muss davon ausgehen, dass xenogene Peptide die Kapsel passieren können, da unser Alginat ein polymeres Geflecht und kein System mit einer definierten Porengröße (*cut-off*) darstellt. Wir streben derzeit Kapsel-Modifikationen an, die den Ausschluss von IgG (ca. 150 kDa Molekulargewicht) erlauben; danach könnten kleinere Peptide in jedem Fall aus der Kapsel in den Empfänger gelangen. Da, wie oben bereits gesagt, die Doppelverkapselung inzwischen technisch durchführbar ist, sollten Fibrose und Zellinfiltrate folglich zukünftig keine oder nur eine untergeordnete Rolle spielen.

Die partielle Regeneration des Empfänger-Pankreas

Interessant ist der Befund, dass die STZ-behandelten Pankreata und die Pankreata der Tiere mit *Kurzzeit*-Funktion nur noch sehr vereinzelt Betazellen enthalten, die Pankreata der Tiere mit Transplantat-*Langzeit*-Funktion jedoch zu 30% gut nachweisbare Betazellen besitzen. Dieses Ergebnis hatten wir nicht erwartet. Es deutet darauf hin, dass es unter dem Schutz eines langfristig funktionierenden Transplantates zur partiellen Regeneration des Empfänger-eigenen Pankreas kommt. Ob diese Betazellmasse, die wir bislang nicht ausreichend vermessen und analysiert haben, genügt, um anstelle des eigentlichen Transplantates Normoglykämie im Empfänger aufrecht zu erhalten, ist noch unklar. Ein sicherer Nachweis für die genuine Funktion des Transplantates wäre der Nachweis von porzinem C-Peptid in den Ratten; zum Zeitpunkt unserer Untersuchungen war dieser artspezifische ELISA noch nicht verfügbar, der es uns erlaubt hätte, diese Frage zweifelsfrei zu beantworten.

Ob die partielle Betazell-Regeneration auf die ursprünglichen Langerhans-Inseln begrenzt bleibt, oder ob neue Langerhans-Inseln aus duktalem Stammzellen gebildet werden, wie dies in der Literatur wiederholt beschrieben wurde [203-205], ist ohne weitere Untersu-

chungen nicht erkennbar. Unsere Vermutung, dass mit dem Transplantat ein Mikromilieu im Empfänger geschaffen wird, das die Regeneration des Empfänger-eigenen endokrinen Pankreas ermöglicht, wird durch die Arbeit von Kim et al. [206] bestätigt. Die Autoren zeigen, dass es mittels eines Extraktes aus dem regenerierenden Pankreas der Ratte gelingt, die STZ-abhängige Betazell-Zerstörung in Mäusen rückgängig zu machen. In unserem Fall könnten Cytokine, Botenstoffe und/oder Wachstumsfaktoren aus den endokrinen transplantierten Zellen (das wäre also noch spezifischer als der o. g. Pankreas-Extrakt) über Speziesgrenzen hinweg Betazellen zur Teilung anregen. Dass diese Annahme richtig sein dürfte, bestätigt Rosenberg, der mit lokalen Pankreas-Wachstumsfaktoren die Neubildung von Betazellen anregt und mit ihrer Hilfe einen STZ-Diabetes therapieren kann [207]. Auch im humanen Pankreas kommt es durch Wachstumsfaktoren, wie Interferon- α und den Pankreas- und Dünndarm-spezifischen Transkriptionsfaktor PDX-1 zur Regeneration der Inselzellen nach einer Verletzung oder partiellen Pankreatektomy [208, 209]. In wie weit sich ausdifferenzierte Betazellen unter dem Einfluss der Wachstumsfaktoren teilen können, oder ob diese sich aus den adulten Stammzellen innerhalb der Langerhans-Inseln regenerieren, wie es bereits nachgewiesen wurde [210, 211], bleibt in unserem System noch offen. Wir vermuten, dass wir diese regenerierenden Zellen nur im STZ-induzierten Diabetes nachweisen können – im Falle eines Autoimmundiabetes wären sie vermutlich vom Empfänger-eigenen Immunsystem längst erkannt und zerstört worden.

6. Zusammenfassung

Ziel der vorliegenden Arbeit sind detaillierte histologische und immunhistochemische Analysen von mikroverkapselten xenogenen Inseltransplantaten in ehemals Streptozotizin(STZ)-diabetischen Wistar WU-Ratten; ihnen waren zuvor mikroverkapselter porzine Langerhans-Inseln (mpLI) intraperitoneal und unter die linke Nierenkapsel transplantiert worden – ohne jegliche medikamentöse Immunsuppression. So sollten Erkenntnisse über die zellvermittelten Reaktionen des Empfängers gegen die mikroverkapselten artfremden Zellen gewonnen werden, über die Fibrosierung des Transplantates und ihre Neovaskularisierung, mit dem Ziel, mit dieser Art von xenogener Inselzell-Transplantation (xITX) eine wirkungsvolle Therapie des Typ-1-Diabetes zu ermöglichen. Dazu wurden komplexe immunhistochemische Nachweissysteme etabliert. Sofern keine Spezies-Spezifischen Antikörper/Antiseren verfügbar waren, wurde die Kreuzreaktivität von Human-spezifischen Reagenzien genutzt. In der vorliegenden Arbeit wurden die Daten von 18 Tieren nach Leerkapsel-Implantationen und von 65 Tieren, die einer Xenotransplantation unterzogen wurden, retrospektiv analysiert. Folgende Fragen sollten geklärt werden:

1. Wie ist die Funktionsdauer unverkapselter und Alginat-mikroverkapselter porziner Langerhans-Inseln in STZ-diabetischen Wistar WU-Ratten?
2. Wie verhält es sich mit der Biokompatibilität leerer Alginat-Mikrokapseln *in vivo* an unterschiedlichen Implantationsorten und nach verschiedenen Expositionszeiten?
3. Wie verhalten sich Alginat-mikroverkapselte porzine Langerhans-Inseln an unterschiedlichen Transplantationsorten und nach unterschiedlichen Expositionszeiten?

Besonderes Augenmerk wurde auf die Vitalität der Inselzellen, die Fibrose und Neovaskularisation der Mikrokapseln sowie die interkapsulären Zellinfiltrate gelegt. Die wichtigsten Befunde lassen sich wie folgt zusammenfassen:

1. Von den 64 transplantierten Ratten verloren 20 ihre unverkapselten Transplantate erwartungsgemäß bis zum Tag +5. Aus den 44 mikroverkapselten Transplantaten kristallisierte sich eine Gruppe mit *Kurzzeit*-Funktion (n=30; bis Tag +40) und eine mit *Langzeit*-Funktion (n=14; bis Tag +502) heraus. Kriterium der Transplantat-Funktion waren Normoglykämie (tägliche Messung der Blutglukosewerte) und Gewichtsbestimmungen.

2. Leere Alginat-Mikrokapseln zeigten nach Implantation und Verbleib in den Ratten bis zu 200 Tagen eine ausgezeichnete Biokompatibilität; sie behielten ihre ursprüngliche Form und Größe bei; der Besatz mit inflammatorischen Zellen war gering und entsprach jenem bei der normalen Wundheilung; Neo-Vaskularisation oder Fibrosierung der leeren Mikrokapseln waren nicht erkennbar.
3. Die mikroverkapselten Langerhans-Inseln wurden ausnahmslos an beiden Transplantationsorten wiedergefunden: im Peritoneum bildeten sich „neue Inselorgane“, vornehmlich an der Milz, Leber, Pankreas, Dünndarm und Omentum. Es formierten sich Kapsel-Aggregate, die zum Teil in das jeweilige „Gastorgan“ eingewachsen waren. Jede Mikrokapsel war von einem dichten Kapillarnetz (Empfänger-Gefäße) umgeben. Trotz Normoglykämie waren jedoch nur noch wenige Insulin⁺ Zellen in den Mikrokapseln vorhanden. Jede einzelne Kapsel behielt ihre ursprüngliche runde und stabile Form und Größe bei. Es wurden keine zerbrochenen/zerquetschten oder deformierten Mikrokapseln beobachtet. In 30% der Empfänger-eigenen Pankreata stellten wir eine partielle Inselzell-Regeneration fest. Sie war in Ratten mit Transplantat-*Langzeit*-Funktion stärker ausgeprägt als in Transplantaten mit *Kurzzeit*-Funktion. mpLI zeigten je nach Transplantationsort und Transplantat-Funktion unterschiedlich starke Fibrosen: in Ratten mit *Kurzzeit*-Funktion war die Fibrose stärker ausgeprägt als in Ratten mit *Langzeit*-Funktion; wir führen sie retrospektiv auf eine niedrigere Vitalität und Reinheit des Transplantates zurück. Fibroblasten ummantelten die mpLI, drangen aber nicht in das Alginat ein. Es wurden wiederholt fibrosierte und nicht-fibrosierte mpLI auch nach langen Expositionszeiten *in vivo* direkt nebeneinander beobachtet; die Ursachen für das partielle Fehlen der Fibrose sind nicht bekannt. Unerwartet war die starke Neo-Vaskularisierung der mpLI, und zwar jeder einzelnen Kapsel, die bei leeren Mikrokapseln nie beobachtet wurde. Die Kapillaren lagen ausschließlich im interkapsulären Raum an der Peripherie des Fibrosierendes, sie durchdrangen ihn nicht und wuchsen auch nicht in die Mikrokapseln ein. Aus dieser Beobachtung schließen wir, dass die Gefäßneubildung durch mpLI angeregt wird und der Transplantatversorgung dient. Die immunhistochemische Untersuchung der mpLI ergab auch nach 502 Tagen noch zahlreiche Insulin⁺ Betazellen, überwiegend Einzelzellen und kleinere Zellaggregate, selten größere intakte Inseln. Die immunhistochemische Untersuchung der interkapsulären Räume der mpLI zeigte Zellinfiltrate, die bei leeren Mikrokapseln nicht beobachtet wurden, und die

offenbar durch die mikroverkapselten Zellen ausgelöst wurden: Infiltrate von CD4⁺, CD8⁺, ED1⁺, HIS48⁺ Zellen wurden in Transplantaten mit *Kurzzeit*-Funktion häufiger nachgewiesen als in Transplantat mit *Langzeit*-Funktion. In beiden Transplantat-Typen wurden schwache Infiltrate von NK⁺ Zellen, jedoch keine TNFα⁺ Zellen beobachtet. Die Zellinfiltrate waren in den Transplantaten im Peritoneum schwächer ausgeprägt als in den Transplantaten unter der Nierenkapsel.

In unserem experimentellen STZ-diabetischen Rattenmodell konnten wir zeigen, dass mpLI lange anhaltende Normoglykämie, auch ohne Immunsuppression, induzieren. Trotz des wirkungsvollen Schutzes vor akuter Abstoßung (Alginat-Mikrokapsel) entwickeln sich jedoch eine milde spezifische wie auch unspezifische Immunantwort gegen die artfremden Zellen, deren Ursachen noch genauer analysiert werden müssen. Da sich Qualität und Funktion der porzinen Langerhans-Inseln weiterhin kontinuierlich verbessern lassen, erwarten wir in allernächster Zeit in diesem Modell einen sehr viel höheren Prozentsatz von normoglykämischen Ratten mit Transplantat-*Langzeit*-Funktion. Zusammengefasst ist die xITX ein viel versprechendes Verfahren, um die ausgefallene endokrine Funktion des Pankreas langfristig zu ersetzen.

6. Summary

The aim of this study was the detailed histological and immunohistochemical analysis of microencapsulated xenogeneic islet grafts in previously streptozotocin (STZ)-diabetic Wistar WU rats. Microencapsulated porcine islets of Langerhans (mpLI) were transplanted intraperitoneal and under the left renal capsule of these rats without any medical immune suppression. New insights were to be gained into the cell-mediated reactions of the recipient to the microencapsulated foreign cells and into the fibrosis of the grafts and their neovascularization with the goal of establishing an effective therapy for type I diabetes with this form of xenogeneic islet cell transplantation (xITX). Complex immunohistochemical assays were established to accomplish this goal. When no species-specific antibodies or antisera were available, the cross reaction of human-specific reagents was used. This work analyses in retrospect the data of 18 animals following the implantation of empty microcapsules and 65 animals that underwent xenotransplantation. The following questions were examined:

1. How long will non-encapsulated and alginate-encapsulated porcine islets of Langerhans function in STZ-diabetic Wistar WU rats?
2. How is the biocompatibility of empty alginate microcapsules *in vivo* in different transplantation sites and with different exposure times?
3. How do alginate-microencapsulated porcine islets of Langerhans behave in different transplantation sites and with different exposure times?

Special attention was given to the vitality of the islet cells, the fibrosis and neovascularization of the microcapsules, and the inner cell infiltrates. The most important results were:

1. As expected, 20 of the 64 transplanted rats lost their non-encapsulated grafts by day +5. The 44 microencapsulated grafts evolved into two groups; those with *short-term* function (n=30; up to day +40) and those with *long-term* function (n=14; up to day +502). Criteria for the graft function were normoglycemia (daily testing of the blood glucose levels) and body weight.
2. Empty alginate microcapsules showed an excellent biocompatibility up to 200 days after implantation; they kept their original form and size; few inflammatory cells developed (no more than in a normal wound healing process); no neovascularization or fibrosis was evident on the empty capsules.

3. The microencapsulated islets of Langerhans were found, without exception, in both transplantation sites: “new islet organs” developed in the peritoneum, mainly in the spleen, liver, pancreas, small intestine, and omentum. Some of the capsule aggregates that evolved were embedded in the “guest organ”. Each microcapsule was surrounded with a dense net of capillaries (recipient vessels). Despite the normoglycemia, only a few insulin-positive cells were present on the microcapsules. Every capsule maintained its original round, firm form and size. No broken, crushed or damaged microcapsules were observed. Partial islet cell regeneration was shown in 30% of the recipient-specific pancreata. This was more distinctive in the rats with *long-term* function than in those with *short-term* function of the graft. mpLI showed different degrees of fibrosis depending on the transplantation site and the function. The fibrosis was much stronger in the rats with *short-term* function of the graft; we attribute this to the lower vitality and purity of the graft. Fibroblasts encased the mpLI, but didn't infiltrate the alginate. Fibrotic and non-fibrotic mpLI were repeatedly observed alongside each other even after long exposure *in vivo*. The reasons for this are unknown. The strong neovascularization of each and every mpLI was surprising; this was never observed in the empty microcapsules. The capillaries lay solely in the inner capsule on the periphery of the fibrotic ring. They did not infiltrate the ring or grow into the microcapsules. Therefore, we conclude that the mpLI stimulate the regeneration of the vessels and support the nutrition of the graft. Even after 502 days the immunohistochemical tests of the mpLI showed several insulin-positive beta cells, mainly single cells and smaller cell aggregates, few larger, intact cells. The immunohistochemical tests of the mpLI inner capsule showed cell infiltrates which were not seen in empty capsules and which were obviously activated by the microencapsulated cells: Infiltrates from CD4*, CD8+, ED1+, and HIS48+ cells were found more often in grafts with *short-term* function than in those with *long-term* function. Both graft types contained weak NK+ cell infiltrates but no TNF α + cells were observed. The cell infiltrates were more distinctive in the grafts under the kidney capsules than in the grafts in the peritoneum.

In our experimental STZ-diabetic rat model we were able to show that mpLI induce *long-term* normoglycemia, even without immunosuppression. Despite the effective prevention of acute rejection (by the alginate microcapsule), a slight specific and non-specific immune response to the foreign cells develops which must be further

investigated. The quality and function of the porcine islets of Langerhans continues to improve so that we expect a much higher percentage of normoglycemic rats with *long-term* graft function in this model. All in all, the xITX appears to be a very promising method to replace the absent endocrine function of the pancreas on a long-term basis.

7. Literaturverzeichnis

1. S. Assady, G. Maor, M. Amit, J. Itskovitz-Eldor, K. L. Skorecki, M. Tzukerman. Insulin Production by Human Embryonic Stem Cells. *Diabetes* 50: 1691-1697, 2001
2. J. Tuomilehto, J. Lindstrom, J. G. Eriksson. Prevention of type 2 diabetes mellitus by changes in lifestyle among subjects with impaired glucose tolerance. *N Engl J Med* 344: 1343-1350, 2001
3. M. B. Schmidt. Über die Beziehung der Langerhans'schen Inseln des Pankreas zum Diabetes mellitus. *Münch Med Wochenschr* 49: 51-52, 1902
4. F. G. Banting, C. H. Best. Pancreatic extracts. *J Lab Clin Invest* 7: 251-266, 1922
5. R. Lehman, G. A. Spinas. Screening, diagnosis and management of diabetes mellitus and diabetic complications. *Ther Umsch* 57: 12-21, 2000
6. R. G. Bretzel, C. C. Browatzki, H. Brandhorst, D. Klitscher, C. C. Bollen, G. Raptis, S. Friemann, W. Ernst, W. S. Rau, B. J. Hering. Klinische Inseltransplantation bei Diabetes mellitus. *Diab Stoffw* 2: 378-390, 1993
7. K. Federlin. Diabetes mellitus und Immunologie – eine vielfältige Wechselbeziehung. *Immun Infekt* 13: 193-199, 1985
8. D. W. R. Gray, C. K. Leow. Non-automated method for islet isolation in pancreas and islet transplantation. In: C. Ricordi (ed). *Pancreatic Islet Cell Transplantation*. p. 89-98, 1992
9. R. G. Bretzel. Grundlagen der Immuntherapie des insulinpflichtigen Diabetes mellitus. *Wiener Klin Wochenschr* 100: 435-442, 1988
10. A. G. Ziegler, G. S. Eisenbarth. Immunology of Diabetes. In: K. G. M. M. Alberti, L. P. Krall (eds). *The Diabetes Annual* 5. Elsevier Science Publishers, Amsterdam, p. 22-50, 1990
11. G. Ziegler, R. A. Jackson, J. S. Soeldner, G. S. Eisenbarth. Predicting Type I Diabetes. *Diab Care* 13: 762-775, 1990
12. J. W. Yoon, S. H. Ihm, K. W. Kim. Viruses as a triggering factor of type 1 diabetes and genetic markers related to the susceptibility to the virus-associated diabetes. *Diab Res Clin Pract* 7: 47-58, 1989
13. A. Naji, W. K. Silvers, C. F. Barker. Autoimmunity and type I (insulin dependent) diabetes mellitus. *Transplantation* 36: 355-361, 1983

14. R. Lendrum, G. Walker, D. R. Gamble. Islet-cell antibodies in juvenile diabetes mellitus of recent onset. *Lancet* 1: 880-882, 1975
15. D. M. Levy, R. M. Abraham. Improved detection of early diabetic neuropathy using studies of medical plantar nerve. *Transplant Proc* 18: 1588-1590, 1986
16. N. Lumelsky, O. Blondel, P. Laeng, I. Velasco, R. Ravin, R. McKay. Differentiation of embryonic stem cells to insulin-secreting structures similar to pancreatic islets. *Science* 292: 1389-1394, 2001
17. W. Timmermann. Experimentelle Untersuchungen zur Entstehung einer Transplantat-Pankreatitis nach Pankreastransplantation am Schwein. Pabst Science Publishers, Berlin, 1992
18. A. Heiser, K. Ulrichs, W. Müller-Ruchholtz. Prophylactic trypsin inhibition during the isolation procedure guarantees reproducible, high porcine islet yields. *Xenotransplantation* 1: 66-68, 1994
19. U. J. Hesse, F. Berrevoet, P. Pattyn, R. Vanholder, B. de Hemptinne. Donor parameters of pancreas grafts processed for islet or β -cell isolation and transplantation. *Transplant Proc* 29: 2259, 1997
20. G. Kloeck, M. B. Kowalski, B. J. Hering, M. E. Eiden, A. Wiedermann, S. Langer, U. Zimmermann, K. Federlin, R. G. Bretzel. Fractions from commercial collagenase preparations: Use in enzymatic isolation of the islets of Langerhans from porcine pancreas. *Cell Transplant* 5: 543-551, 1996
21. M. Krickhahn, C. Bühler, T. Meyer, A. Thiede, K. Ulrichs. The morphology of islets within the porcine donor pancreas determines the isolation result. *Cell Transplant* 11: 827-838, 2002
22. G. Tyden, J. Bolinder, G. Solders, C. Brattström, A. Tibell, C. Groth. Improved survival in patients with insulin-dependent diabetes mellitus and end-stage diabetic nephropathy 10 years after combined pancreas and kidney transplantation. *Transplantation* 67: 645-648, 1999
23. R. G. Bretzel, U. T. Hopt, H. Schatz. Transplantations in patients with diabetes mellitus. *Exp Clin Endocrin Diab* 108: 241-242, 2000
24. R. P. Lanza, W. M. Kuehtreiber, D. Ecker, J. E. Staruk, W. L. Chick. Xenotransplantation of porcine and bovine islets without immunosuppression using uncoated alginate microspheres. *Transplantation* 59: 1377-1384, 1995
25. J. S. Skyler. Complications of diabetes mellitus. Relationship to metabolic dysfunction. *Diab Care* 2: 449-450, 1979

26. B. Soria, E. Roche, G. Berna, T. Leon-Quinto, J. A. Reig, F. Martin. Insulin-secreting cells derived from embryonic stem cells normalize glycemia in streptozotocin-induced diabetic mice. *Diabetes* 49: 157-162, 2001
27. H. Zulewski, E. J. Abraham, M. J. Gerlach, P. B. Daniel, W. Moritz, B. Muller, M. Vallejo, M. K. Thomas, J. F. Habener. Multipotential nestin-positive stem cells isolated from adult pancreatic islets differentiate *ex vivo* into pancreatic endocrine, exocrine, and hepatic phenotypes. *Diabetes* 50: 521-523, 2001
28. M. Ohara-Imaizumi, Y. Nakamichi, T. Tanaka, H. Ishida, S. Nagamatsu. Imaging exocytosis of single insulin secretory granules with evanescent wave microscopy. *J Biol Chem* 227: 3805-3808, 2002
29. R. P. Lanza, D. Ecker, W. M. Kuehtreiber, J. E. Staruk, J. Marsh, W. L. Chick. A simple method for transplanting discordant islets into rats using alginate gel spheres. *Transplantation* 59: 1485-1487, 1995
30. C. Ricordi. *Pancreatic Islet Cell Transplantation*. R. G. Landes Company, Austin, 1992
31. C. Ricordi, P. E. Lacy, D. W. Sharp. Automated islet isolation from human pancreas. *Diabetes* 38: 140-141, 1989
32. C. Ricordi, E. H. Finke, P. E. Lacy. Method for the mass isolation of islets from the adult pig pancreas. *Diabetes* 35: 649-653, 1986
33. M. Shapiro, J. R. Lakey, E. A. Ryan, G. S. Korbitt, E. Toth, G. L. Warnock, N. M. Kneteman, R. V. Rajotte. Islet transplantation in seven patients with type 1 diabetes mellitus using a glucocorticoid-free immunosuppressive regimen. *N Engl J Med* 343: 230-238, 2000
34. D. Brandhorst, H. Brandhorst, M. Brendel, R. G. Bretzel. Problematik der Insel-Isolierung aus humanen und porzinen Pankreata zum Zweck der Transplantation beim Menschen. *Zentralbl Chir* 123: 814-822, 1998
35. J. von Mehring. Über experimentellen Diabetes. *Verh Kongr Inn Med* 5: 185, 1886
36. J. von Mehring, O. Minkowski. Diabetes mellitus nach Pankreastransplantation. *Arch Exp Pathol* 26: 371-387, 1890
37. K. Ulrichs. *Pankreasinseltransplantation*. Kohlhammer-Verlag, 1994
38. D. Brandhorst, H. Brandhorst, B. J. Hering, K. Federlin, R. G. Bretzel. Islet isolation from the pancreas of the large mammals and humans: 10 years of experience. *Exp Clin Endocrinol Diab* 103: 3-14, 1995

39. K. Ulrichs, T. Meyer, G. Klöck, I. Chodnewska, S. Czub, W. Hamelmann, U. Beutner, A. Thiede. Monitoring of enzymatic digestion on porcine pancreatic tissue using a simple histological assay. *Transplant Proc* 30: 355, 1998
40. K. Ulrichs, M. Bosse, A. Heiser, V. Eckstein, H. H. Wacker, A. Thiede, W. Müller-Ruchholtz. Histomorphological characteristics of the porcine pancreas as a basis for the isolation of islets of Langerhans. *Xenotransplantation* 12: 176-187, 1995
41. C. Ricordi, C. Socci, A. M. Davalli, C. Staudacher, A. Vertova, P. Baro, I. Sassi, S. Braghi, N. Guizzi, G. Pozza. Application of the automated method to islet isolation in swine. *Transplant Proc* 22: 784-785, 1990
42. P. Marchetti, E. H. Finke, A. Gerasimidi-Vazeou, L. Falqui, D. W. Scharp, P. E. Lacy. Automated large-scale isolation, *in vitro* function and xenotransplantation of porcine islets of Langerhans. *Transplantation* 52: 209-213, 1991
43. D. A. MacKenzie, D. A. Hullett, H. W. Sollinger. Xenogeneic transplantation of porcine islets: an overview. *Transplantation* 76: 887-891, 2003
44. H. Grimm. *Xenotransplantation*. Schattauer Verlag, Stuttgart, New York, 2002
45. D. K. C. Cooper, R. P. Lanza. *Xeno: The Promise of Transplanting Animal Organs into Humans*. Oxford University Press, 2000
46. F. H. Bach. Xenotransplantation: problems and prospects. *Annu Rev Med* 49: 301-310, 1998
47. D. K. C. Cooper, A. M. Keogh, J. Brink, P. A. Corris, W. Klepetko, R. N. Pierson. Report of the xenotransplantation advisory committee of the international society for heart and lung transplantation. The present status of xenotransplantation and its potential role in the treatment of end-stage cardiac and pulmonary disease. *J Heart Lung Transplant* 19: 1125-1165, 2000
48. E. Cozzi, F. Bhatti, M. Schmoeckel, G. Chavez, K. G. Smith, A. Zaidi, J. R. Bradley, S. Thiru, M. Goddard, C. Vial, D. Ostlie, J. Wallwork, D. J. White, P. J. Friend. Long-term survival of nonhuman primates receiving life-supporting transgenic porcine kidney xenografts. *Transplantation* 70: 15-21, 2000
49. C. M. Vial, D. J. Ostlie, F. N. Bhatti, E. Cozzi, M. Goddard, G. P. Chavez, J. Wallwork. Life supporting function for over one month of a transgenic porcine heart in a baboon. *J Heart Lung Transplant* 19: 224-229, 2000
50. F. N. Bhatti, M. Schmoeckel, A. Zaidi, E. Cozzi, G. Chavez, M. Goddard, J. J. Dunning, J. Wallwork, D. J. White. Three-month survival of hDAF transgenic pig hearts transplanted into primates. *Transplant Proc* 31: 958, 1999

51. C. G. Groth, O. Korsgren, A. Tibell, J. Tollemar, E. Möller, J. Bolinder, J. Ostman. Transplantation of porcine fetal pancreas to diabetic patients. *Lancet* 344: 1402-1404, 1994
52. D. W. Scharp, C. J. Swanson, B. J. Olack, P. P. Latta, O. D. Hegre, E. J. Doherty, F. T. Gentile, K. S. Flavin, M. F. Ansara, P. E. Lacy. Protection of Encapsulated Human Islets Implanted without Immunosuppression in Patients with Type I or Type II Diabetes and Nondiabetic Control Subjects. *Diabetes* 43: 1167-1170, 1994
53. M. Narushima, N. Kobayashi, T. Okitsu, Y. Tanaka, S. Li, Y. Chen, A. Miki, K. Tanaka, S. Nakaji, K. Takai, A. S. Gutierrez, J. D. Rivas-Carrillo, N. Navarro-Alvares, H. S. Jun, K. A. Westerman, H. Noguchi, J. R. T. Lakey, P. Leboulch, N. Tanaka, J. W. Yoon. A human B-cell line for transplantation therapy to control type 1 diabetes. *Nat Biotechnol* 23: 1274-1282, 2005
54. M. Pabst, R. B. Johnston. Increased production of superoxide anion by macrophages exposed *in vitro* to muramyl dipeptide or lipopolysaccharide. *J Exp Med* 151: 101-114, 1980
55. E. Cozzi, D. J. G. White. The generation of transgenic pigs as potential organ donors for humans. *Nat Med* 1: 964-966, 1995
56. S. A White, M. I. Nicholson. Xenotransplantation. *Br J Surg* 86: 1499-1514, 1999
57. D. K. C. Cooper, Y. Ye, L. L. Rolf Jr., N. Zuhdi. The pig as potential organ donor for man. In: D. K. C. Cooper, E. Kemp, K. Reemtsma, D. J. G. White (eds). *Xenotransplantation*. 1st Edition, Springer Verlag, Heidelberg, p. 481-500, 1991
58. C. Ricordi, C. Socci, A. M. Davalli, C. Staudacher, P. Baro, A. Vertova, I. Sassi, F. Gavazzi, G. Pozza, V. Di Carlo. Isolation of the elusive pig islet. *Surgery* 107: 688-694, 1990
59. C. Ricordi, C. Rastellini. Automated method for pancreas islet separation. In: C. Ricordi (ed). *Methods in Cell Transplantation*. R. G. Landes Company, Austin, p. 443-438, 1995
60. M. Miyamoto, K. Inoue, Y. Gu, T. Tun, W. Cui, I. Fidjiwara, H. Ohyanagi, H. Hayashi, T. Yamazaki, H. Setoyama, Y. Kawakami, J. Ida, M. Kogire, M. Imamura, H. Iwata, Y. Ikada. Improved large-scale isolation of breeder porcine islets: possibility of harvesting from non-heartbeating donor. *Cell Transplant* 7: 397-402, 1998

61. Y. Ye, M. Niekrasz, S. Kosanke, R. Welsh, S. Kosanke, C. Maxwell, N. Zuhdi, D. K. Cooper. The pig as a potential organ donor for man. *Transplantation* 57: 694-703, 1994
62. H. Auchincloss, D. H. Sachs. Xenogeneic transplantation. *Annu Rev Immunol* 16: 433-470, 1998
63. P. R. Johnson, S. A. White, N. J. London. Collagenase and human islet isolation. *Cell Transplant* 5: 437-452, 1996
64. F. Pattou, J. Kerr-Conte, C. Hober, M. C. Vantyghem, J. Petit, J. Lefebvre, C. Proye. Mass isolation of human islets of Langerhans favoured by the prior development of a semiautomatic technique in the pig model. *Transplant Proc* 27: 1751-1752, 1995
65. W. Cui, Y. Gu, M. Miyamoto, M. Tanaka, B. Xu, M. Imamura, H. Iwata, Y. Ikada, K. Inoue. Novel method for isolation of adult porcine pancreatic islets with two-stage digestion procedure. *Cell Transplant* 8: 391-398, 1999
66. R. Calafiore, F. Calcinaro, G. Basta, M. Pietropaolo, A. Falorni, M. Piermattei, P. Brunetti. A method for the massive separation of highly purified, adult porcine islets of Langerhans. *Metabolism* 39: 175-181, 1990
67. E. Finke, P. Marchetti, L. Falqui, C. Swanson, M. McLearn, B. Olack, D. Scharp, P. Lacy. Large scale isolation, function, and transplantation of islets of Langerhans from the adult pig pancreas. *Transplant Proc* 23: 772-773, 1991
68. T. Yamaguchi, Y. Mullen, Y. Watanabe, Y. Nomura, D. Cass, C. Brunicardi. Isolation and function of islets from young adult pig pancreas. *Transplant Proc* 24: 1010-1012, 1992
69. F. Vargas, M. Vives-Pi, N. Somoza, J. Fernandez-Llamazares, R. Pujoll-Borell. Endotoxin activity of collagenase in human islet transplantation. *Lancet* 350: 641, 1997
70. P. Prevost, E. Rolland, C. Veriot, C. Collier, E. Muskat. Large-scale isolation of porcine pancreatic islets: significant improvement of the process. *Transplant Proc* 27: 3396-3398, 1995
71. L. Bühler, S. Deng, R. Mage, C. Bubloz, A. Rohner, P. Morel. Pig islet isolation: New aspects. *Transplant Proc* 26: 628-629, 1994
72. C. Hellerström. Effects of carbohydrates on the oxygen consumption of isolated pancreatic islets of Langerhans. *Endocrinology* 81: 105-114, 1967

73. J. O. Sandberg, N. Olsson, R. C. Johnson, C. Hellerstrom, A. Andersson. Immunosuppression, macroencapsulation and ultraviolet-B irradiation as immunoprotection in porcine pancreatic islet xenotransplantation. *Pharmacol Toxicol* 76: 400-405, 1995
74. P. de Vos, A. F. Hamel, K. Tatarkiewicz. Considerations for successful transplantation of encapsulated pancreatic islets. *Diabetologia* 45: 159-173, 2002
75. P. E. Lacy, M. Kostianovsky: Method for the isolation of intact islets of Langerhans from the rat pancreas. *Diabetes* 16: 35-39, 1967
76. D. W. Scharp, J. J. Murphy, W. T. Newton, W. F. Ballinger, E. T. Lacy. Transplantation of islets of Langerhans in diabetic rhesus monkeys. *Surgery* 77: 100-105, 1975
77. G. C. Weir, S. Bonner-Weir. Islet transplantation as a treatment for diabetes. *J Am Optom Assoc* 69: 727-732, 1988
78. T. Zekorn, A. Horcher, R. Schnettler, J. Mellert, U. Siebers, T. Altug, A. Emre, H. J. Hahn, K. Federlin. Biocompatibility and immunology in the encapsulation of islets of Langerhans (bioartificial pancreas). *Int J Artif Organs* 19: 251-257, 1996
79. T. Zekorn, A. Horcher, U. Siebers, K. Federlin, R. G. Bretzel. Synergistic effect of microencapsulation and immunoalteration on islet allograft survival in bioartificial pancreas. *J Mol Med* 77: 193-198, 1999
80. T. Zekorn, U. Siebers, A. Horcher, R. Schnettler, G. Klöck, R. G. Bretzel, U. Zimmermann, K. Federlin. Barium-alginate beads for immunoisolated transplantation of islets of Langerhans. *Transplant Proc* 24: 937-939, 1992
81. T. Zekorn, U. Siebers, A. Horcher, R. Schnettler, U. Zimmermann, R. G. Bretzel, K. Federlin. Alginate coating of islets of Langerhans: *in vitro* studies on a new method for microencapsulation for immuno-isolated transplantation. *Acta Diabetol* 29: 41-45, 1992
82. C. Hasse, T. Bohrer, P. Barth, B. Stinner, R. Cohen, H. Cramer, U. Zimmermann, M. Rothmund. Parathyroid xenotransplantation without immunosuppression in experimental hypoparathyroidism: long-term *in vivo* function following microencapsulation with a clinically suitable alginate. *World J Surg* 24: 1361-1366, 2000
83. E. A. Ryan, R. T. Lakey, R. V. Rajotte, G. S. Korbutt, T. Kin, S. Imes, A. Rabinovitch, J. F. Elliot, D. Bigam, N. M. Kneteman, G. L. Warnock, I. Larsen, A. M. J. Shapiro. Clinical Outcomes and Insulin Secretion after Islet Transplantation with the Edmonton Protocol. *Diabetes* 50: 710-719, 2001

84. C. Ricordi. The automated method for islet isolation. In: C. Ricordi (ed). Pancreatic islet cell transplantation. R. G. Landes Company, Austin, p. 7-18, 1992
85. W. Stauffacher, L. Orci, M. Amherdt, I. M. Bur, Balant, E. R. Froesch, A. E. Renold. Metabolic state, pancreatic insulin content and B-cell morphology of normoglycemic spiny mice (*Anomys cahirinus*): indications for an impairment of insulin secretion. *Diabetologia* 6: 330-342, 1970
86. P. E. Lacy, J. M. Davie. Transplantation of Pancreatic Islets. *Annu Rev Immunol* 2: 183-198, 1984
87. P. E. Lacy, M. M. Walker, C. J. Fink. Perifusion of isolated rat islets *in vitro*. Participation of the microtubular system in the biphasic release of insulin. *Diabetes* 21: 987-998, 1972
88. B. Hellman, L. A. Idahl. Pancreatic islet levels of citrate under conditions of stimulated and inhibited insulin release. *Diabetes* 21: 999-1002, 1972
89. P. Marchetti, R. Giannarelli, G. Villani, M. Andreozzi, L. Cruschelli, S. Cosimi, P. Viacava, A. di Carlo, R. Navalesi, G. Bevilacqua. Collagenase distension, two-step sequential filtration, and histopaque gradient purification for consistent isolation of pure pancreatic islets from the market-age (6-month-old) pig. *Transplantation* 57: 1532-1535, 1994
90. D. W. R. Gray, N. Sudhakaran, T. T. Titus, P. McShane, P. Johnson. Development of a Novel Digestion Chamber for Human and Porcine Islet Isolation. *Transplant Proc* 36: 1135-1138, 2004
91. T. Meyer. Untersuchung der Bindegewebsstruktur und ihrer enzymatischen Digestion im Schweinepankreas als Grundlage für die Verbesserung der Isolierung von Langerhans-Inseln. Inaugural-Dissertation der Medizinischen Fakultät, Universität Würzburg , 2000
92. M. Krickhahn, T. Meyer, C. Bühler, A. Thiede, K. Ulrichs. Highly efficient isolation of porcine islets of Langerhans for xenotransplantation: Numbers, purity, yield and *in vitro* function. *Ann Transplant* 6: 48-54, 2001
93. S. Moskalewski. Isolation and culture of the islets of Langerhans of the guinea pig. *Gen Comp Endocrinol* 5: 342-353, 1965
94. R. L. Kirkman. Of swine and man. Organ physiology in different species. In: M. Hardy (ed). *Xenograft* 25. Elsevier, Amsterdam, p. 125-133, 1989

95. R. G. Bretzel, B. J. Hering, and K. F. Federlin. Assessment of adult islet preparation. In: C. Ricordi (ed). *Methods in Cell Transplantation*. R. G. Landes Company, Austin, p. 455-463, 1995
96. J. R. T. Lakey, G. L. Warnock, M. Brierton, Z. Ao, B. J. Hering, N. J. M. London, C. Ricordi, F. Corbin, R. V. Rajotte. Development of an automated computer-controlled islet isolation system. *Cell Transplant* 6: 47-57, 1997
97. K. Jain, S. Asina, H. Yang, E. D. Blount, B. H. Smith, C. H. Diehl, A. L. Rubin. Glucose control and long-term survival in biobreeding/Worcester rats after intraperitoneal implantation of hydrophilic macrobeads containing porcine islets without immunosuppression. *Transplantation* 68: 1693-1700, 1999
98. G. Villani, P. Marchetti, R. Giannarelli, L. Cruschelli, M. Andreozzi, S. Cosimi, R. Navalesi. Comparison of digestion techniques and density gradient purification procedures to prepare viable pancreatic islets from market age pigs. *Transplant Proc* 26: 621-622, 1994
99. H. Brandhorst, D. Brandhorst, D. Lau, B. J. Hering, K. Federlin, R. G. Bretzel. Glucose sensitivity of porcine and human islets *in vitro*. *J Mol Med* 77: 90-92, 1999
100. D. Brandhorst, H. Brandhorst, B. J. Hering, R. G. Bretzel. Long-term survival, morphology and *in vitro* function of isolated pig islets under different culture conditions. *Transplantation* 67: 1533-1541, 1999
101. M. Eckhard, D. Brandhorst, T. Erich, H. Jahr, R. G. Bretzel, M. D. Brendel. The role of current product release criteria for identification of human islet preparations suitable for clinical transplantation. *Tranplant Proc* 34: 1922, 2002
102. M. Y. Fan, Z. P. Lum, X. W. Fu, L. Levesque, I. T. Tai, A. M. Sun. Reversal of diabetes in BB rats by transplantation of encapsulated pancreatic islets. *Diabetes* 39: 519-522, 1990
103. K. Ulrichs, W. Hamelmann, C. Bühler, U. Beutner, T. Meyer, C. Otto, G. Klöck, A. Thiede. Transplantation of porcine pancreatic islets for therapy of diabetes type I. The way to clinical application. *Zentralbl Chir* 124: 625-628, 1999
104. A. S. Hoffman. Molecular bioengineering of biomaterials in the 1990s and beyond: a growing liaison of polymers with molecular biology. *Artif Organs* 16: 43-49, 1992
105. M. J. Lysaght, B. Frydel, F. Gentile, D. Emerich, S. Winn. Recent Progress in Immunoisolated Cell Therapy. *J Cell Biochem* 56: 196-203, 1994

106. P. M. Galletti, P. Aebischer, M. L. Lysaght. The dawn of biotechnology in artificial organs. *ASAIO J*: 49-57, 1995
107. A. Clayton, R. F. James, N. J. M. London. Islet Microencapsulation - A Review. *Acta Diabetol* 30: 181-189, 1993
108. P. Groehn, G. Kloeck, J. Schmitt, U. Zimmermann, A. Horcher, R. G. Bretzel, B. J. Hering, D. Brandhorst, H. Brandhorst, T. Zekorn, K. Federlin. Large-Scale Production of Ba²⁺-Alginate-Coated Islets of Langerhans for Immunoisolation. *Exp Clin Endocrinol* 102: 380-387, 1994
109. G. Klöck, H. Frank, R. Houben, T. Zekorn, A. Horcher, U. Siebers, M. Wöhrle, K. Federlin, U. Zimmermann. Production of purified alginates suitable for use in immunoisolated transplantation. *Appl Microbiol Biotechnol* 40: 638-643, 1994
110. U. Zimmermann, G. Klöck, K. Federlin, K. Hannig, M. Kowalski, R. G. Bretzel, A. Horcher, H. Entenmann, U. Siebers, T. Zekorn. Production of mitogen contamination free alginates with variable ratios of mannuronic to guluronic acid by free flow electrophoresis. *Electrophoresis* 13: 269-274, 1992
111. U. Siebers, T. Zekorn, A. Horcher, G. Kloeck, R. Houben, H. Frank, R. G. Bretzel, U. Zimmermann, K. Federlin. Microencapsulated Transplantation of Allogeneic Islets into Specifically Presensitized Recipients. *Transplant Proc* 26: 787-788, 1994
112. A. Horcher, U. Siebers, G. Klöck, U. Zimmermann, R. G. Bretzel, K. Federlin, T. Zekorn. Improved primary and long-term graft function after microencapsulated transplantation of cultured islets. *Acta Diabetol* 37: A216, 1994
113. T. Zekorn, A. Horcher, U. Siebers, R. Schnettler, G. Klöck, B. Hering, U. Zimmermann, R. G. Bretzel, K. Federlin. Barium-cross-linked alginate beads: a simple, one-step method for successful immunoisolated transplantation of islets of Langerhans. *Acta Diabetol* 29: 99-106, 1992
114. F. Lim, A. M. Sun. Microencapsulated islets as a bioartificial pancreas. *Science* 210: 908-910, 1980
115. C. Hasse, G. Kloeck, A. Schlosser, U. Zimmermann, M. Rothmund. Parathyroid allotransplantation without immunosuppression. *Lancet* 350: 1296-1297, 1997
116. Z. P. Lum, M. Krestow, I. T. Tai, I. Vacek, A. M. Sun. Xenografts of rat islets into diabetic mice. *Transplantation* 53: 1180-1183, 1992
117. R. P. Lanza, S. J. Sullivan, W. L. Chick. Perspectives in diabetes. Islet transplantation with immunoisolation. *Diabetes* 41: 1503-1510, 1992

118. P. Aebischer, E. Buchser, J. M. Joseph, J. Favre, N. Detribolet, M. Lysaght, S. Rudnick, M. Goddard. Transplantation in Humans of Encapsulated Xenogenic Cells without Immunosuppression – A Preliminary Report. *Transplantation* 58: 1275-1277, 1994
119. P. de Vos, G. H. Wolters, W. M. Fritschy, R. van Schilfgaarde. Obstacles in the application of microencapsulation in islet transplantation. *Int J Artif Organs* 16: 205-212, 1993
120. M. R. Vandebossche, M. E. Bracke, C. A. Cuvelier, H. E. Bortier, M. M. Mareel, J. P. Remon. Host-Reaction against Empty Alginate-Polylysine Microcapsules – Influence of Preparation Procedure. *J Pharm Pharmacol* 45: 115-120, 1993
121. P. de Vos, J. F. van Straaten, A. G. Nieuwenhuizen, M. de Groot, B. J. de Haan, R. van Schilfgaarde. Why do microencapsulated islet grafts fail in the absence of fibrotic overgrowth? *Diabetes* 48: 1381-1388, 1999
122. M. Hillgärtner, H. Zimmermann, S. Mimietz, A. Jork, F. Thürmer, H. Schneider, U. Nöth, C. Hasse, A. Haase, G. Fuhr, M. Rothmund, U. Zimmermann. Immunoisolation of transplants by entrapment in 19F-labelled alginate gels: production, biocompatibility, stability, and long-term monitoring of functional integrity. *Mat Wiss Werkstofftechn* 30: 783-792, 1999
123. U. Zimmermann, C. Hasse, M. Rothmund, W. Kühtreiber. Biocompatible encapsulation materials: fundamentals and application. In: W. M. Kühtreiber, R. P. Lanza, W. L. Chick (eds). *Cell Encapsulation Technology and Therapeutics*. Birkhäuser Verlag, Boston, p. 40-52, 1999
124. S. Koch. Experimentelle Gentherapie bei malignen Tumoren des Zentralnervensystems. Dissertation der Mathematisch-Naturwissenschaftlich-Technischen Fakultät, Universität Halle-Wittenberg, 2002
125. U. Markus. Transplantation von Langerhans Inseln in einer Chondrozytenkapsel – eine *In-Vivo*-Studie. Inaugural-Dissertation der Veterinärmedizinischen Fakultät, Tierärztliche Hochschule Hannover, 2004
126. A. V. Prochorov, V. V. Roudenok, V. A. Goranov. Histological study of macroencapsulation of pancreatic islet cells after transplantation into the bloodstream. *Transplant Proc* 37: 4446-4448, 2005
127. S. Breuer. Etablierung des Modells “Ratte-anti-Schwein” zur xenogenen Transplantation mikroverkapselter Langerhans-Inseln. Inaugural-Dissertation der Medizinischen Fakultät, Universität Würzburg, 2004

128. P. Gröhn, G. Klöck, U. Zimmermann. Collagen-Coated Ba²⁺-Alginate Microcarriers for the Culture of Anchorage-Dependent Mammalian Cells. *BioTechniques* 22: 970-975, 1997
129. D. W. R. Gray, G. L. Warnock, R. Sutton. A method for isolation of islets of Langerhans from the human pancreas. *Diabetes* 33: 1055-1061, 1984
130. R. Sutton, P. Hammonds, D. Hughes. Isolation of islets from human pancreas using increased incubation temperatures and variable density gradients. *Horm Metabol Res* 25: 35-36, 1989
131. P. Toomey, D. R. Chadwick, H. Contractor, P. F. James, N. J. London. Porcine islet isolation: prospective comparison of automated and manual methods of pancreatic collagenase digestion. *Br J Surg* 80: 240-243, 1993
132. R. Giannarelli, P. Marchetti, G. Villani, A. di Carlo, S. Cosimi, M. Andreozzi, L. Cruschelli, P. Masielli, A Coppelli, R. Navalesi. Preparation of pure, viable porcine and bovine islets by a simple method. *Transplant Proc* 26: 630-631, 1994
133. K. Ulrichs. Immunologische und physiologische Aspekte der zellulären Xenotransplantation. *Bundesgesundheitsbl Gesundheitsforsch Gesundheitsschutz* 42: 877-882, 1999
134. P. de Vos. Improved biocompatibility but limited graft survival after purification of alginate for microencapsulation of pancreatic islets. *Diabetologia* 40: 262-270, 1997
135. C. Hammer, R. Linke, F. Wagner, M. Diefenbeck. Organs from animals for man. *Int Arch Allergy Immunol* 116: 5-21, 1998
136. S. S. Maria-Engler, M. Mares-Guia, M. L. C. Oliveira, C. A. M. Aita, K. Krogh, T. Genzini, M. P. Miranda, M. Ribeiro, L. Vilela, I. L. Noronha, F. G. Eliaschewitz, M. C. Sogayar. Microencapsulation and tissue engineering as an alternative treatment of diabetes. *Braz J Med Biol Res* 34: 691-697, 2001
137. W. Herre, M. Röhrs. *Haustiere zoologisch gesehen*. Fischer Verlag, Stuttgart, 1973
138. K. Reemtsma. Renal heterotransplantation. *Adv Surg* 2: 285-293, 1996
139. C. N. Barnard, A. Wolpitz, J. G. Losman. Heterotopic cardiac transplantation with a xenograft for assistance of the left heart in cardiogenic shock after cardiopulmonary bypass. *S Afr Med J* 52: 1035-1038, 1997
140. H. Niemann. Transgene Schweine für Xenotransplantate für Menschen. *Zentralbl Chir* 13: 781-784, 1998

141. J. Oberholzer, C. Toso, P. Y. Benhamou, C. Becker, P. Y. Martin, J. Philippe, P. Morel. Inselzelltransplantation zur Behandlung des Typ-1-Diabetes. *Schweiz Ärztezeitg* 8: 395-400, 2001
142. J. I. Rodriguez-Barbosa, G. W. Haller, G. Zhao, D. H. Sachs, M. Sykes. Host thymectomy and cyclosporine lead to unstable skin graft tolerance after class I mismatched allogeneic neonatal thymic transplantation in mice. *Transplant Immunol* 15: 25-33, 2005
143. International Islet Transplant Registry (<http://www.med.uni-giessen.de/itr/>)
144. O. Ciccarelli, B. Kaczmarek, F. Roggen, C. DeReyck, P. Goffette, E. Danse, C. Verbaandert, C. Sempoux, X. Wettebole, P. Wallemacq, J. Lerut. Long-term medical complications and quality of life in adult recipients surviving 10 years or more after liver transplantation. *Acta Gastroenterol Belg* 68: 323-330, 2005
145. D. K. C. Cooper, P. A. Human, B. Reichart. Prolongation of cardiac xenograft (vervet monkey to baboon) function by a combination of total lymphoid irradiation and immunosuppressive drug therapy. *Transplant Proc* 19: 4441-4442, 1987
146. Y. Sun, X. Ma, D. Zhou, I. Vacek, A. M. Sun. Normalisation of Diabetes in Spontaneously Diabetic Cynomolgous Monkeys by Xenografts of Microencapsulated Porcine Islets without Immunosuppression. *J Clin Invest* 98: 1417-1422, 1996
147. M. L. Jordan, P. Chakrabarti, P. Luke, R. Shapiro, C. A. Vivas, V. Scantlebury, J. J. Fung, T. E. Starz, R. J. Corry. Results of pancreas transplantation after steroid withdrawal and tacrolimus immunosuppression. *Transplantation* 27: 265-267, 2000
148. G. Schernthaner. Fortschritte in der Pankreas- und Inseltransplantation. *Acta Chir Austriaca* 33: 127-131, 2001
149. S. A. Nanji, A. M. Shapiro. Islet transplantation in patients with diabetes mellitus: choice of immunosuppression. *BioDrugs* 18: 315-328, 2004
150. P. de Vos, R. van Schilfgaarde. Biocompatibility Issues. In: W. M. Kühtreiber, R. P. Lanza, W. L. Chick (eds). *Cell Encapsulation Technology and Therapeutics*. Birkhäuser Verlag, Boston, p. 63-75, 1999
151. G. Klöck, U. Siebers, A. Pfeffermann, J. Schmitt, R. Houben, K. Federlin, U. Zimmermann. Barium-alginate microcapsules with controlled molecular weight cutoff. *Infekt Immun* 21: 183-184, 1993

152. U. Siebers, A. Horcher, R. G. Bretzel, G. Klöck, M. Woehrle, T. Zekorn, U. Zimmermann, K. Federlin. Histocompatibility of different alginates in rats. *Horm Metabol Res* 25: 67-71, 1993
153. T. Zekorn, G. Klöck, A. Horcher, U. Siebers, M. Wöhrle, M. Kowalski, W. M. Arnold, K. Federlin, R. G. Bretzel, U. Zimmermann. Lymphoid activation by different crude alginates and the effect of purification. *Transplant Proc* 24: 2952-2953, 1992
154. G. Klöck, H. Frank, R. Houben, T. Zekorn, A. Horcher, U. Siebers, K. Federlin, U. Zimmermann. Characterization and purification of commercial alginates for use in islet transplantation. *Horm Metabol Res* 25: 60-63, 1993
155. A. Horcher, T. Zekorn, G. Klöck, U. Siebers, M. Woehrle, J. Mellert, R. Houben, H. Frank, R. G. Bretzel, U. Zimmermann, K. Federlin. Biocompatibility of microbeads from purified alginates in Lewis- and BB-rats. *Diabetologia* 36: A189, 1993
156. M. Ricci, P. Blasi, S. Giovagnoli, C. Rossi, G. Macchiarulo, G. Luca, G. Basta, R. Calafiore. Ketoprofen controlled release from composite microcapsules for cell encapsulation: effect on post-transplant acute inflammation. *J Control Release* 107: 395-407, 2005
157. R. G. Bretzel, H. Entenmann, K. Federlin, A. Horcher, G. Klöck, H. Planck, R. Schnettler, U. Siebers, U. Zimmermann, T. Zekorn, P. Zschocke. Recognition of micro- and macroencapsulated islets by the recipient's immune system. *Acta Diabetol* 29: 450-453, 1992
158. T. Zekorn, U. Siebers, H. Entenmann, G. Klöck, A. Horcher, U. Zimmermann, K. Federlin, R. G. Bretzel. Lymphoid activation by microencapsulated islets. *Cell Transplant* 1: 176-178, 1992
159. U. Siebers, A. Horcher, R. G. Bretzel, G. Klöck, U. Zimmermann, K. Federlin, T. Zekorn. Transplantation of free and microencapsulated islets in rats: evidence for the requirement of an increased islet mass for transplantation into the peritoneal side. *Int J Artif Organs* 16: 96-99, 1993
160. A. Horcher, T. Zekorn, U. Siebers, G. Klöck, U. Zimmermann, R. G. Bretzel, K. Federlin. Intraperitoneal transplantation of non-encapsulated and microencapsulated syngeneic islets in rats. *Horm Metabol Res* 25: 59-60, 1993

161. T. Zekorn, A. Horcher, U. Siebers, R. G. Bretzel, G. Klöck, H. Frank, R. Houben, U. Zimmermann, K. Federlin. Prolonged graft function after transplantation of microencapsulated islets into presensitized recipients. *Diabetologia* 36: A188, 1993
162. A. Horcher, T. Zekorn, U. Siebers, G. Klöck, H. Frank, R. Houben, R. G. Bretzel, U. Zimmermann, K. Federlin. Transplantation of microencapsulated islets in rats: evidence for induction of fibrotic overgrowth by islet allo-antigens released from microcapsules. *Transplant Proc* 26: 784-786, 1994
163. S. Yip, K. K. Aboody, M. Burns, J. Imotola, J. A. Boockvar, J. Allport, K. I. Park, Y. D. Teng, M. Lachyankar, T. McIntosh, D. M. O'Rourke, S. J. Khoury, R. Weissleder, P. M. Black, W. Weiss, E. Y. Snyder. Neutral Stem Cell Biology May Be Well Suited for Improving Brain Tumor Therapies. *The Cancer J* 9: 189-204, 2003
164. S. Assady, G. Maor, M. Amit, J. Itskovitz-Eldor, K. L. Skorecki, M. Tzukerman. Insulin production by human embryonic stem cells. *Diabetes* 50: 1691-1697, 2001
165. H. D. Volk, S. Gruner, P. Falck, R. von Baehr. The influence of interferon-gamma and various phagocytic stimuli on the expression of MHC-class II antigens on human monocytes – relation to the generation of reactive oxygen intermediates. *Immunol Lett* 13: 209-214, 1986
166. T. Zekorn, U. Siebers, A. Horcher, R. Schnettler, G. Klöck, R. G. Bretzel, U. Zimmermann, K. Federlin. Barium alginate beads for immunoisolated transplantation of islets of Langerhans. *Transplant Proc* 24: 937-939, 1992
167. A. Horcher, T. Zekorn, U. Siebers, G. Kloeck, R. Schnettler, M. Arnold, K. Federlin, U. Zimmermann, R. G. Bretzel. Insulin release from different models of a bioartificial pancreas (microencapsulation versus alginate-coating). *Transplant Proc* 24: 2950-2951, 1992
168. F. H. Bach, H. V. Fineberg. Call for a moratorium on xenotransplants. *Nature* 391: 326, 1998
169. P. Aebischer, A. F. Hottinger, N. Deglon. Cellular xenotransplantation. *Nat Med* 5: 852, 1999
170. D. Hunkeler, A. M. Sun, G. S. Korbitt, R. V. Rajote, R. G. Gill, R. Calafiore, P. Morel. Bioartificial organs and acceptable risk. *Nat Biotechnol* 17: 1045, 1999
171. J. H. Blusch, C. Patience, Y. Takeuchi, C. Templin, C. Roos, K. von der Helm. Infection of nonhuman primate cells by pig endogenous retrovirus. *J Virol* 74: 7687-7890, 2000

172. U. Martin, V. Kiessig, J. H. Blusch, A. Haverich, K. von der Helm, T. Herden. Expression of pig endogenous retrovirus by primary porcine endothelial cells and infection of human cells. *Lancet* 352: 692-704, 1998
173. Y. Takeuchi, C. Patience, S. Marge, R. A. Weiss, P. T. Banerjee, P. Le Tissier. Host range and interference studies of three classes of pig endogenous retrovirus. *J Virol* 72: 9986-8891, 1998
174. M. Goto, A. Maeda, L. Elfman, K. M. Suling, J. C. Wood, C. Patience, C. G. Groth, L. Wennberg. No transmission of porcine endogenous retrovirus after transplantation of adult porcine islets into diabetic nude mice and immunosuppressed rats. *Xenotransplantation* 11: 340-346, 2004
175. U. Martin, M. E. Winkler, M. Id, H. Radeke, L. Arseniev, Y. Takeuchi. Productive infection of primary human endothelial cells by pig endogenous retrovirus (PERV). *Xenotransplantation* 7: 138-142, 2000
176. J. Stoye. No clear answers on safety of pigs as tissue donor source. *Lancet* 352: 666-667, 1998
177. C. Patience, G. S. Patton, Y. Takeuchi, R. A. Weiss, M. O. McClure, L. Rydberg. No evidence of pig DNA or retroviral infection in patients with short-term extracorporeal connection to pig kidneys. *Lancet* 352: 699-701, 1998
178. R. B. Elliot, L. Escobar, O. Garkavenko, M. C. Croxson, B. A. Schroeder, M. McGregor. No evidence of infection with porcine endogenous retrovirus in recipients of encapsulated porcine islet xenografts. *Cell Transplant* 9: 895-901, 2000
179. C. Patience, Y. Takeuchi, R. A. Weiss. Infection of human cells by an endogenous retrovirus of pigs. *Nat Med* 3: 282-283, 1997
180. A. Lembert, J. Wesche, P. Petersen, M. Doser, P. Zschocke, H. D. Becker, H. P. T. Ammon. Encapsulation of islets in rough surface, hydroxymethylated polysulfone capillaries stimulates VEGF release and promotes vascularisation after transplantation. *Cell Transplant* 14: 97-108, 2005
181. B. Vasir, J. C. Jonas, G. M. Steil, J. Hollister-Lock, W. Hasenkamp, A. Sharma, S. Bonner-Weir, G. C. Weir. Gene expression of VEGF and its receptors Flk-1/KDR and Flt-1 in cultured and transplanted rat islets. *Transplantation* 71: 924-935, 2001
182. T. Thum, J. Bauersachs. Endothelial progenitor cells as potential drug targets. *Curr Drug Targets Cardiovasc Hematol Disord* 5: 277-286, 2005

183. S. Sigrist, A. Mechine-Neuville, K. Mandes, V. Calenda, S. Braun, G. Legeay, J. P. Bellocq, M. Pinget, L. Kessler. Influence of VEGF on the viability of encapsulated pancreatic rat islets after transplantation in diabetic mice. *Cell Transplant* 12: 627-635, 2003
184. W. H. Hamelmann. Entwicklung und Erprobung eines experimentellen Modells für die klinische Xenotransplantation isolierter Langerhans'scher Inseln. Habilitationsschrift. Medizinische Fakultät der Universität Würzburg, 2003
185. K. Ulrichs. Untersuchungen zur Immunbiologie der Langerhans-Insel (Grundlagen der Pankreas-Transplantation). Habilitationsschrift. Medizinische Fakultät, Universität Kiel, 1990
186. W. M. Kühtreiber, R. P. Lanza, W. L. Chick (eds). *Cell Encapsulation Technology and Therapeutics*. Birkhäuser Verlag, Boston, 1999
187. T. G. Wang. Polymer Membranes for Cell Encapsulation. In: W. M. Kühtreiber, R. P. Lanza, W. L. Chick (eds). *Cell Encapsulation Technology and Therapeutics*. Birkhäuser Verlag, Boston, p. 29-39, 1999
188. P. Soon-Shiong. Microencapsulated Islets In Type 1 Diabetics: Clinical Experience. In: W. M. Kühtreiber, R. P. Lanza, W. L. Chick (eds). *Cell Encapsulation Technology and Therapeutics*. Birkhäuser Verlag, Boston, p. 229-239, 1999
189. T. D. C. Zekorn, R. G. Bretzel. Immunprotection of Islets of Langerhans by Microencapsulation in Barium Alginate Beads. In: W. M. Kühtreiber, R. P. Lanza, W. L. Chick (eds). *Cell Encapsulation Technology and Therapeutics*. Birkhäuser Verlag, Boston, p. 90-96, 1999
190. A. Gritti, E. A. Parati, L. Cova, P. Galli, E. Wanke, L. Faravelli, D. J. Morassutti, F. Roisen, D. D. Nickel, A. L. Vescovi. Multipotential stem cells from the adult mouse brain proliferate and self-renew in response to basic fibroblast growth factor. *J Neurosci* 16: 1091-1100, 1996
191. Y. Bai, Y. Maragaki, K. Obata, K. Iwata, A. Ooshima. Immunological properties of monoclonal antibodies to human and rat prolyl 4-hydrolase. *J Biochem* 99: 1563-1570, 1986
192. S. Schneider, P. J. Feilen, V. Slotty, D. Kampfner, S. Preuss, S. Berger, J. Beyer, R. Pommersheim. Multilayer capsules: A promising microencapsulation system for transplantation of pancreatic islets. *Biomaterials* 22: 1961-1970, 2001
193. B. Samstein, J. L. Platt. Physiologic and immunologic hurdles to xenotransplantation. *J Am Soc Nephrol* 12: 182-193, 2001

194. R. Kadle, M. K. Raizada, R. E. Fellows. Increased turnover of surface insulin receptors in fibroblastic cultures from genetically diabetic (DD/DB) mice. *J Cell Biochem* 28: 59-67, 1985
195. <http://www.inotech.com>
196. B. Seel. *In-Vitro*-Untersuchungen zur Immunogenität porziner Langerhans-Inseln im xenogenen Model Mensch-anti-Schwein. Inaugural-Dissertation, Medizinische Fakultät, Universität Würzburg, 2003
197. B. Rihova. Immunocompatibility of cell delivery systems. *Adv Drug Deliv Rev* 42: 62-80, 2000
198. T. Titus, L. Badet, D. W. R. Gray. Islet cell transplantation for insulin-dependent diabetes mellitus: Perspectives from the present and prospects for the future. *Expert Rev Mol Med*: 1-28, 2000
199. J. Wanka, L. Schneider, M. Sommer. GVC-Fachausschuss Grenzflächenbestimmte Systeme und Prozesse. *Chem Ing Tech* 76: 791-793, 2004
200. M. Chanana, A. Gliozzi, A. Diaspro, I. Chodnevskaja, S. Huewel, V. Moskalenko, K. Ulrichs, H. J. Galla, S. Krol. Interaction of polyelectrolytes and their composites with living cells. *NanoLetters* 5: 2605-2612, 2005
201. U. Nöth, P. Gröhn, A. Jork, U. Zimmermann, A. Haase, J. Lutz. 19FMRI *in vivo* determination of the partial oxygen pressure in perfluorocarbon-loaded alginate capsules implanted into the peritoneal cavity and different tissues. *Magn Reson Med* 42: 1039-1047, 2000
202. A. Popel. Untersuchungen zur humoralen Immunantwort in Wistar Ratten nach xenogener Transplantation mikroverkapselter Langerhans-Inseln des Schweins. Inaugural-Dissertation, Medizinische Fakultät, Universität Würzburg, 2005
203. R. M. Jindal, R. A. Sidner, D. Hughes, M. D. Pescovitz, S. B. Leapman, M. L. Milgrom, L. Lumeng, R. S. Filo. Metabolic problems in recipients of liver transplants. *Clin Transplant* 10: 213-217, 1996
204. L. Rosenberg. *In vivo* cell transformation: neogenesis of beta cells from pancreatic ductal cells. *Cell Transplant* 4: 371-383, 1995
205. R. N. Wang, J. F. Rehfeld, F. C. Nielsen. G. Kloppel. Expression of gastrin and transforming grown factor-alpha during duct to islet cell differentiation in the pancreas of duct-ligated adult rats. *Diabetologia* 40: 887-893, 1997

206. B. M. Kim, Y. M. Han, Y. J. Shin, B. N. Min, I. S. Park. Clusterin expression during regeneration of pancreatic islets cells in streptozotocin-induced diabetic rats. *Diabetologia* 44: 2192-2202, 2001
207. L. Rosenberg, A. I. Vinik, W. P. Duguid. Islet Neogenesis. In: C. Ricordi (ed). *Pancreatic Islet Cell Transplantation*. R. G. Landes Company, Austin, p. 58-71, 1992
208. A. A. Hardikar, M. S. Karandikar, R. R. Bhonde. Effect of partial pancreatectomy on diabetic status in BALB/c mice. *J Endocrinol* 162: 189-195, 1999
209. M. Trucco. Regeneration of the pancreatic β cell. *J Clin Invest* 115: 5-12, 2005
210. G. C. Weir, S. Bonner-Weir. Beta-cell precursors – a work in progress. *Nat Biotechnol* 22: 1-2, 2004
211. S. Bonner-Weir, A. Sharma. Pancreatic stem cells. *J Pathol* 197: 519-526, 2002

Danksagung

Hiermit möchte ich mich bei all jenen Menschen bedanken, die zu Entstehung dieser Arbeit beigetragen haben und den Grundstein für mein Interesse an der wissenschaftlichen Arbeit legten:

Die vorliegende Arbeit wurde in der Abteilung für Experimentelle Transplantations-Immunologie der Chirurgischen Klinik I (Direktor: Prof. Dr. med. Prof. h. c. A. Thiede) im Klinikum der Bayerischen Julius-Maximilians-Universität zu Würzburg unter der Leitung von Frau Prof. Dr. rer. nat. K. Ulrichs angefertigt. Für die Überlassung des interessanten Themas, für motivierende und kritische Diskussionen, die wissenschaftlichen Freiräume, die mir ein unbefangenes Experimentieren ermöglichten sowie die aus zahlreichen Diskussionen hervorgegangenen Anregungen bedanke ich mich sehr herzlich bei Frau Prof. Dr. K. Ulrichs. Für die Bereitstellung des Arbeitsplatzes und die großzügige finanzielle Unterstützung meiner Arbeit und sein stetes Interesse an ihrem Fortschreiten möchte ich mich ebenso herzlich bei Herrn Prof. Dr. med. A. Thiede bedanken.

Für die konstruktive Betreuung und die stets umfassende Unterstützung und Beratung bei der Abfassung der Arbeit gilt Herrn Prof. Dr. B. Kaspers, Fachtierarzt für Physiologie an der Tierärztlichen Fakultät der Ludwig-Maximilians-Universität (LMU) München, der mich während der Promotion betreute, und der durch sein freundschaftliches und fachliches Interesse zum Gelingen dieser Arbeit beigetragen hat, mein großer Dank.

Einen besonderen Dank möchte ich auch Herrn Prof. Dr. R. Köstlin aussprechen. Er ist der Vorsitzende der Prüfungskommission für Ausländische Akademiker an der LMU, der mich stets beraten und ermutigt hat, und mir die Erlaubnis erteilt hat, diese externe Promotion in der Abteilung für Experimentelle Transplantations-Immunologie der Chirurgischen Klinik I der Universität Würzburg durchzuführen.

Ein besonderes Dankeschön gilt dem ständig wissensdurstigen Dr. med. V. Moskalenko, wissenschaftlicher Gastmitarbeiter und endokriner Chirurg aus Minsk/Belarus, der mir Motivation und Freude an wissenschaftlicher und klinischer Medizin vermittelt und bei meiner Arbeit mit Rat und technischer Unterstützung mitgewirkt hat.

Für die kompetente Beratung und hilfreiche technische Unterstützung bei der Durchführung der histologischen und immunhistologischen Untersuchungen gilt mein besonderer Dank Frau R. Wahn aus der Klinik und Poliklinik für Herz- und Thoraxchirurgie.

Insbesondere möchte ich mich bei allen Kolleginnen und Kollegen der Arbeitsgruppe Experimentelle Transplantations-Immunologie bedanken. Sie haben mir jederzeit mit hervorragender praktischer Hilfe bei der gemeinsamen Bearbeitung des Probenmaterials und auch mit konstruktiver Kritik zur Seite gestanden. Ohne die sehr freundschaftliche Zusammenarbeit und das angenehme Arbeitsklima wäre diese Arbeit nicht möglich gewesen. Dafür möchte ich sehr herzlich Herrn PD Dr. U. Beutner, Herrn PD Dr. C. Otto, Herrn Dr. T. Meyer, Frau S. Gahn, Frau S. Eber, Frau K. Knoke, Frau M. Koospal, Frau M. Schneider, Frau B. Hein, Frau C. Lesch, Frau N. Martens, Frau L. Rott, Frau L. Stevenson-Knebel, Frau A. Prappacher-Lösch, Frau S. Pantzner-Müller, Herrn J. Weinberger, Herrn A. Reichert, Herrn C. Tiurbe und dem Kollegen/der Kollegin aus dem Fotolabor, Herrn H. Bergauer und Frau M. Baumgartl-Schlotter, danken.

Die vorliegende Arbeit entstand mit großzügiger finanzieller Unterstützung durch das Interdisziplinäre Zentrum für Klinische Forschung (IZKF) Würzburg, Teilprojekt D3, und die Deutsche Bundesstiftung Umwelt (Osnabrück).

Nicht zuletzt gilt mein besonderer Dank meiner Tochter Elena und meinem Lebensgefährten Thomas. Beide haben mich während der Anfertigung meiner Arbeit durch gute Gespräche ermutigt, begleitet und unterstützt.