

Aus der Klinik und Poliklinik für Dermatologie und Allergologie
der Ludwig-Maximilians-Universität München
Direktor: Prof. Dr. med. Dr. med. h.c. mult. Gerd Plewig

Spätergebnisse in der Therapie der Besenreiservarikosis Nd-Yag Laser
versus Hydroxypolyethoxydodecan
Eine prospektiv randomisierte Vergleichsstudie

Dissertation
zum Erwerb des Doktorgrades der Zahnheilkunde
an der Medizinischen Fakultät der
Ludwig-Maximilians-Universität zu München

vorgelegt von
Stephanie Anders

aus
Berlin

Jahr
2006

Mit Genehmigung der Medizinischen Fakultät
der Universität München

Berichterstatter: Privatdozent Dr. C.G. Schirren

Mitberichterstatter: Prof. Dr. W. Stolz

Mitbetreuung durch den
promovierten Mitarbeiter:

Dekan: Prof. Dr. med. D. Reinhardt

Tag der mündlichen Prüfung: 03.04.2006

Doktorgrad am 24. April 2024 durch den Fakultätsrat der Medizinischen Fakultät aberkannt.
[Dieser Hinweis wurde am 19. September 2024 hinzugefügt.]

Inhaltsverzeichnis

	- Seite
1 Ziel der Arbeit	6
2 Anatomische und physiologische Grundlagen	6
2.1 Aufbau der Haut	6
2.1.1 Die Epidermis	7
2.1.2 Die Dermis	8
2.1.3 Die Tela subcutanea	8
2.1.4 Die Felder- und Leistenhaut	8
2.2 Gefäßversorgung der Haut	9
2.3 Das oberflächliche Venensystem der unteren Extremitäten	10
2.4 Die tiefen Beinvenen	11
2.5 Die Physiologie des venösen Rückstroms	12
2.6 Die Pathophysiologie des venösen Rückstroms und ihre Atiologie	13
2.7 Die klinische Einteilung der Variköse	15
3 Besenreiservarizen	15
3.1 Aktueller Kenntnisstand	15
3.1.1 Problematik der Nomenklatur	15
3.1.2 Die Epidemiologie der Varikosis	16
3.1.3 Die Atiologie der Besenreiservarizen	17
3.1.4 Die klinische Einteilung der Besenreiservarizen	18
3.1.5 Zur Histologie von Besenreiservarizen	19
3.2 Behandlungsmethoden der Besenreiservarizen	20
3.2.1 Die Sklerosierung	20
3.2.1.1 Historischer Abriß	20
3.2.1.2 Feingewebliche Reaktionen nach der Sklerosierung	25
3.2.1.3 Nebenwirkungen der Sklerosierung bei Besenreiservarizen	27
3.2.1.3a Hyperpigmentierung	27
3.2.1.3b Teleangiektatisches Matting	27
3.2.1.3c Paravasale und intraarterielle Injektion	27
3.2.1.3d Nekrosen	28
3.2.1.3e Technik der Sklerosierung von Besenreisern	28

3.2.2 Die Laserbehandlung	29
3.2.2.1 Historischer Abriß	29
3.2.2.2 Physikalische Grundlagen des Lasers	30
3.2.2.3 Die Wirkung vaskulärer Laser auf biologische Gewebe	33
3.2.2.4 Nebenwirkungen der Laserbehandlung bei Besenreiservarizen	38
3.2.2.4a Rötung	38
3.2.2.4b Blasen- und Quaddelbildung	38
3.2.2.4c Schorfbildung	38
3.2.2.4d Hyperpigmentierung	38
3.2.2.4e Hypopigmentierung	39
3.2.2.4f Narbenbildung	39
4 Fragestellung	39
5 Material und Methoden	40
5.1 Material	40
5.2 Methoden	40
5.2.1 Ablauf der Sklerosierungsbehandlung	41
5.2.2 Ablauf der Laserbehandlung	41
5.2.3 Auswertung	42
5.2.4 Statistik	43
6 Ergebnisse	44
6.1 Auswertung des Photomaterials	44
6.1.1 Sklerosierungsergebnisse	44
6.1.2 Laserergebnisse	49
7 Diskussion	58
7.1 Diskussion der Sklerosierungsergebnisse	58
7.2 Diskussion der Laserergebnisse	60
7.3 Diskussion beider Behandlungsmethoden	69

8 Schlussfolgerung	75
9 Zusammenfassung	76
10 Literaturverzeichnis	78
11 Danksagung	111
12 Lebenslauf	112
13 Anhang	113

1 Ziel der Arbeit

Besenreiservarizen sind dicht unter der Haut, fast parallel verlaufende kleinste Venen. Der Ausdruck Besenreiser kommt von „Reisern“, kleinen, trockenen Ästen, die früher von Besenbindern zu Reisigbesen verarbeitet wurden. Besenreiser sind keine Krankheit, doch für einen Großteil der weiblichen Bevölkerung ein erhebliches kosmetisches Problem. In der vorliegenden Arbeit werden die beiden bekannten Behandlungsverfahren, Sklerosierung vs. Lasertherapie der Besenreiservarikosis in einer Vergleichsstudie gegenübergestellt.

2 Anatomische und physiologische Grundlagen

2.1 Aufbau der Haut

- 1=Hornschicht
- 2=Corumpapillen
- 3=Haarfollikel
- 4=Talgdrüse
- 5=Kapillarschlinge mit Lymphgefäß
- 6= Arterie / Arteriole
- 7=Vene / Venole
- 8=Lymphgefäß
- 9=Nerv
- 10=Vater-Pacini-Tastkörperchen
- 11=Meißnersches Tastkörperchen
- 12=Schweißdrüse mit Ausführungsgang
- 13=Subkutanes Fettgewebe
- 14=Bindegewebsstränge

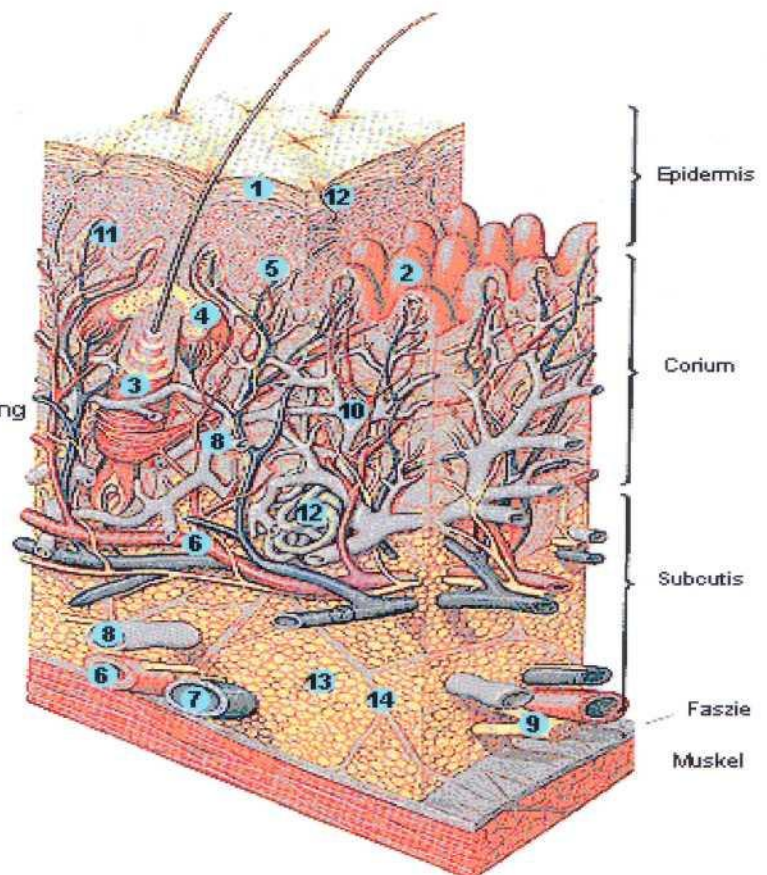


Abb. 1: Aufbau der Haut [Quelle: <http://www.medizininfo.com>].

Die Haut (siehe Abb. 1) im weiteren Sinne besteht aus drei Schichten:

1. Die Epidermis (Oberhaut)
2. Die Dermis oder Corium (Lederhaut)
3. Die Tela subcutanea (Unterhaut, meist kurz Subkutis)

Als Cutis (Haut im engeren Sinne) faßt man Oberhaut und Lederhaut zusammen.

2.1.1 Die Epidermis

An der Oberfläche gehen ständig verhornte Zellen durch Abrieb verloren. Sie müssen durch Zellen aus der Tiefe ersetzt werden. Die Wanderung der Epithelzellen von der Basis bis zur Oberfläche dauert etwa 30 Tage.

Die Epidermis weist eine durchschnittliche Dicke von 0,05-0,2 mm auf (am Handteller und der Fußsohle 1 mm).

Mikroskopisch sind 5 Schichten zu unterscheiden:

- Stratum corneum (Hornhaut):
Verschmolzene flache keratingefüllte Zellen ohne Zellkern und Zellorganellen mit epidermalen Lipiden [92] zur Wasserregulation.
- Stratum lucidum (helle Schicht):
Schmale homogene Zone, die nur in der Leistenhaut (Handfläche, Fußsohle) vorhanden ist.
- Stratum granulosum (Körnerschicht):
Als Zeichen der beginnenden Verhornung sind zahlreiche basophile Körnchen in den Zellen sichtbar. Diese Keratohyalinkörnchen vereinigen sich vermutlich mit den Tonofibrillen zum Keratin.
- Stratum spinosum (Stachelzellschicht):
Die sog. „Stacheln“ der Zellen sind Zellausläufer, in denen Nachbarzellen mit Desmosomen aneinander gekoppelt sind. Sie enthalten außerdem Tonofilamente. Diese liegen im Gegensatz zu den zugfesten Fasern des Bindegewebes innerhalb der Zelle.
- Stratum basale (Basalschicht):
Eine Reihe kubischer Zellen mit zahlreichen Zellteilungen, zwischen denen pigmentbildende Zellen (Melanozyten), Zellen des Immunsystems (Langerhans-Zellen) und Merkel-Zellen eingelagert sind.

Melanozyten sind stark verzweigt und nur mit Spezialfärbungen darzustellen. Sie produzieren das braun- schwarze Pigment Melanin. Die Melaninsynthese ist an das Enzym Tyrosinase gebunden, das in den als Melanosomen bezeichneten spezifischen Granula dieser Zellen reichlich vorkommt. Die Melanosomen werden von den Melanozyten abgegeben und von den umgebenden Keratinozyten durch Endozytose aufgenommen. Das von den Keratinozyten gespeicherte Melanin bewirkt die Hautfarbe. Melanin schützt die in Mitose befindlichen Zellen des Stratum germinativum vor Schäden durch Ultraviolettstrahlen. Durch vermehrte Bestrahlung kann es zu einer Zunahme der Melaninbildung, d.h. zur Hautbräunung kommen. Bei allen Menschen ist die Zahl der Melanozyten in etwa gleich; unterschiedlich dagegen ist die Melaninproduktion.

2.1.2 Die Dermis

An ihr kann man zwei Schichten unterscheiden:

Stratum papillare (Papillarschicht):

Oberhaut und Lederhaut liegen nicht eben aufeinander: Von der Lederhaut ragen gefäß- und nervenreiche Papillen in die Oberhaut. An der Grenze zwischen Epithel und Bindegewebe liegt eine Basalmembran. Die Basalzellen der Epidermis sind mit „Wurzelfüßchen“ (Verankerungsfibrillen Kollagentyp VII), die zugfesten (kollagenen) Fasern der Dermis mit „Wurzelfüßchen“, an ihr befestigt.

Stratum reticulare (Netzschicht):

Zugfeste Fasern sind scherengitterartig verflochten. Dadurch wird die Dehnung begrenzt. Elastische Fasern sorgen für die Rückstellung. Im Laufe des Lebens nimmt die Elastizität ab.

2.1.3 Die Tela subcutanea

Sie besteht hauptsächlich aus Fett- und Bindegewebe:

Sie befestigt die Cutis an den tiefer liegenden Körperteilen, hauptsächlich an der allgemeinen Körperfaszie.

Das Unterhautfettgewebe (Panniculus adiposus) isoliert gegen Wärmeverluste und speichert Energie und Wasser.

2.1.4 Die Felder- und Leistenhaut

Der weitaus größte Teil der Haut ist Felderhaut. Die Beugeseite der Finger und Zehen sowie die Innenflächen von Hand und Fuß tragen Leistenhaut (die Oberfläche zeigt parallel gerichtete Leisten und Furchen).

Die Felderhaut ist durch feine Rinnen in polygonale Felder unterteilt. Die Verzahnung von Epidermis und Dermis, d. h. die Höhe und Anzahl der Bindegewebspapillen, stimmt mit der mechanischen Beanspruchung des entsprechenden Körperteils überein. Schweiß- und Duftdrüsen (nur an umschriebenen Stellen) münden auf der Höhe der Felder; Haare und Talgdrüsen stehen in den Furchen.

2.2 Gefäßversorgung der Haut

Die Epidermis ist gefäßlos. Die Ernährung erfolgt über das Stratum papillare. Das gefäßversorgende System gliedert sich in mehrere übereinander liegende Etagen, die sich flächenhaft ausdehnen und regional unterschiedlich angeordnet sind. Die Arterien stammen vorwiegend aus der Muskulatur. Sie durchbrechen die Faszie und steigen in die Cutis. Zwischen Corium und Subcutis verzweigen sich die Arterien und bilden mit ihren Ästen ein regelmäßiges Netzwerk. Die Arterien steigen schräg zur Epidermis auf. Sie sind durch bogenförmige Anastomosen miteinander verbunden und bilden das subpapilläre arterioläre Netz, wie die arteriellen Schenkel der Kapillarschlingen des Papillarkörpers. Normalerweise enthält jede Papille des Stratum papillare der Dermis eine Kapillarschlinge. An der Innenseite des Oberschenkels beispielsweise werden 30 Kapillaren pro Quadratmillimeter gezählt. Absteigend vom venösen Schenkel der Papillarschlinge münden die Venolen in einen subpapillären Venenplexus. Im Corium liegt der tiefe dermale Plexus und in der Subcutis der subcutane Plexus. (Abb.2)

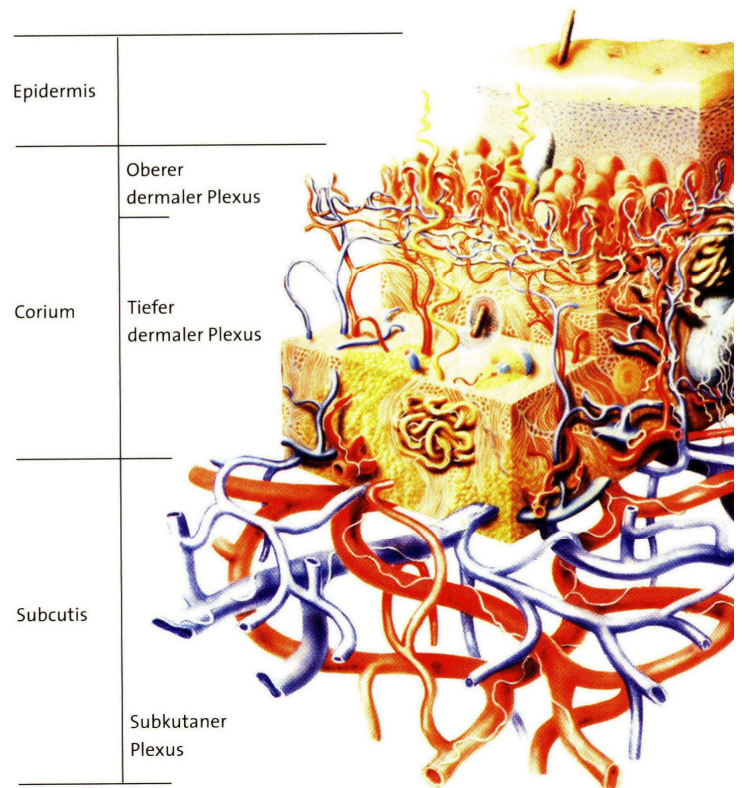


Abb2: Die Gefäßversorgung der Haut

2.3 Das oberflächliche Venensystem der unteren Extremitäten

Die oberflächlichen Beinvenen laufen unabhängig von Arterien im subkutanen Fettgewebe außerhalb der Muskelfaszie, d. h. epifaszial. Ihr Zuflußgebiet ist die Haut.

-V. saphena magna

Sie entspringt aus dem medialen Schenkel des Venenbogens am Fußrücken, der V. marginalis tibialis [174]. Die V. saphena magna läuft dann vor dem Innenknöchel zur medialen Seite des Unterschenkels. Hier steht sie durch Vv. perforantes, die die Fascia cruris an den Grenzen der Unterschenkelkompartimente [223] durchbrechen, mit den tiefen Beinvenen in Verbindung. Sie zieht dann mit dem N. saphenus hinter dem medialen Kondylus zur Vorderseitenfläche des Oberschenkels. Weiter proximal tritt sie durch den Hiatus saphenus in ihre kurze subfasziale Verlaufsstrecke ein und mündet in der Fossa iliopectinea in die V. femoralis. Vor ihrer Einmündung in die V. femoralis bildet die V. saphena magna einen kurzen Bogen, um die Fascia cribrosa zu durchkreuzen. Dieser Abschnitt wird in der phlebologischen Nomenklatur als Krosse (franz.: crosse - Bischofsstab) bezeichnet [174].

- V. saphena accessoria medialis und lateralis

Ein inkonstanter Seitenast der V. saphena magna an der Vorderseitenfläche des Oberschenkels, der gelegentlich mit der V. saphena parva anastomosiert (GIACOMINI-Anastomose s. u.) [304].

- V. saphena parva

Die kleine Rosenvene steht am seitlichen Fußrand mit dem Arcus venosus dorsalis pedis und dem Rete venosum dorsale pedis in Verbindung. Sie läuft hinter dem Außenknöchel zur Beugeseite des Unterschenkels, durchbricht in der Kniekehle die Faszie und mündet zwischen den beiden Ursprungsköpfen des M. gastrocnemius in die V. poplitea. Unmittelbar vor der Einmündung besitzt die V. saphena parva regelmäßig eine Kommunikation in Richtung Oberschenkel: Diese wird im klinischen Gebrauch als V. femoropoplitea bezeichnet und mündet meist nach kurzer Strecke direkt in die V. femoralis superficialis bzw. über eine Begleitvene in das V. profunda- femoris- System. Ihre relativ häufige Verbindung mit der V. saphena accessoria medialis ist als sog. GIACOMINI- Anastomose (netzförmig oder als kontinuierlicher Stamm) bekannt [304].

Die V. saphena parva steht durch Vv. perforantes im Unterschenkelbereich mit tiefen Beinvenen und durch Vv. communicantes (netzartige Anastomosen) mit der V. saphena magna in Verbindung [222].

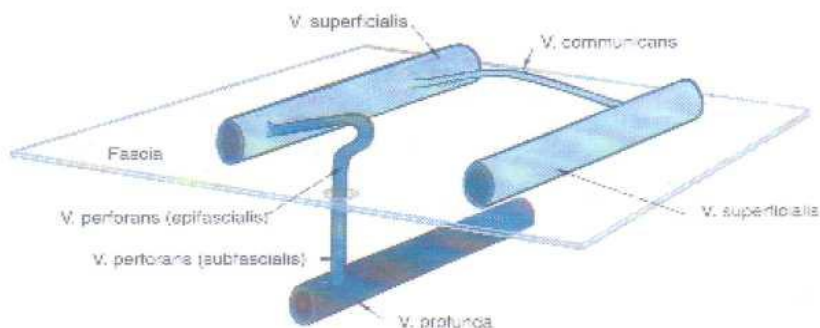


Abb. 3: Gliederungsprinzip der Venen der unteren Extremität. Ist eines der Venensysteme vollständig verschlossen, so kommt den Vv. perforantes zur Gewährleistung der Drainage eine entscheidende Bedeutung zu [323].

2.4 Die tiefen Beinvenen

Die tiefen Beinvenen laufen gemeinsam mit den Arterien als Begleitvenen, Vv. communicantes, zwischen der Muskulatur. Nur der A. femoralis und A. poplitea sind je eine, allen anderen zwei Begleitvenen zugeordnet. Oberflächliche und tiefe Beinvenen stehen durch zahlreiche Anastomosen, Vv. perforantes, untereinander in Verbindung (siehe Abb. 4).

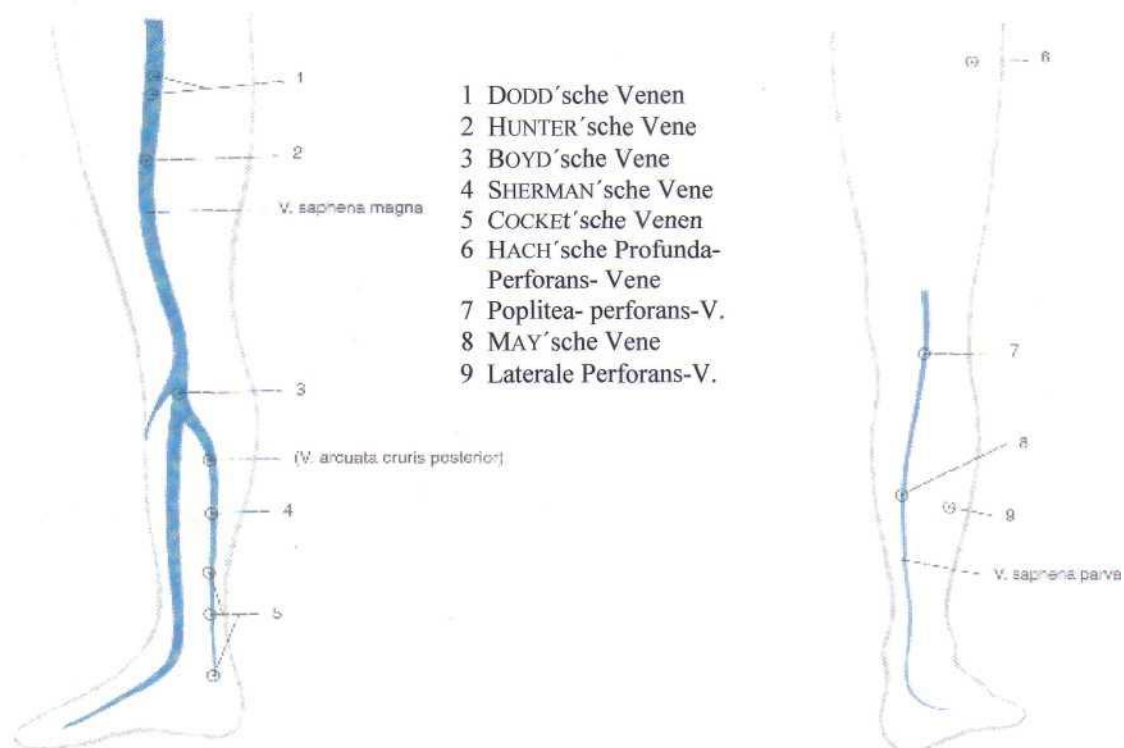


Abb. 4a+b: Verbindung zwischen epifaszialen und tiefen Venen im Einzugsgebiet der V. saphena magna (Abb. 3a) und der V. saphena parva (Abb. 3b), jeweils Vv. perforantes. Übersicht (nach HACH) von medial (re) [323].

Der Blutstrom geht dabei von den oberflächlichen zu den tiefen Venen, was überwiegend durch die Anordnung der Venenklappen (siehe Abb. 4) gewährleistet wird.

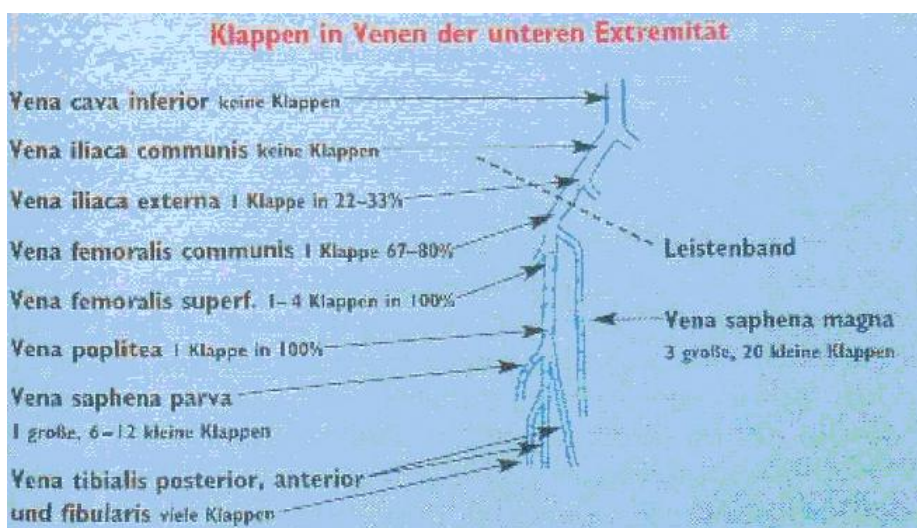


Abb5: Venenklappendichte der unteren Extremität [276].

Das venöse Blut aus dem Gebiet des Fußes und des Unterschenkels wird in den
 -Vv. tibiales anteriores, Vv. tibiales posteriores und Vv. fibulares, die alle die gleichnamigen Arterien begleiten, gesammelt und zur
 -V. poplitea in der Tiefe der Kniekehle geleitet. Sie nimmt außerdem die V. saphena parva und Vv. geniculares aus dem Bereich des Kniegelenks auf. Die V. poplitea setzt sich im Hiatus tendineus des Adduktorenkanals fort in die
 -V. femoralis. Dieses große Gefäß ist die Begleitvene der gleichnamigen Arterie. Im Hiatus saphenus mündet in sie die V. saphena magna und knapp unterhalb die
 -V. profunda femoris. Sie nimmt zuvor die Vv. circumflexae mediales und laterales femorales und die Vv. perforantes auf, die Blut aus der ischiokruralen Muskulatur führen.
 In der Lacuna vasorum setzt sich die V. femoralis in die V. iliaca externa fort.

2.5 Die Physiologie des venösen Rückstroms

Nach der Passage der Kapillaren bleibt für den Rückstrom des Blutes in den Venen nur etwa $\frac{1}{5}$ des ursprünglichen Blutdrucks in der Aorta übrig [260]. Dieser Druck entspricht etwa 20 cm Wassersäule (2 kPa = 15 mmHg). Er reicht also nicht aus, um das Blut aus den Füßen im Stehen gegen den hydrostatischen Druck von 100-120 cm Wassersäule zum Herzen zurück zu transportieren. Der Körper muß hierfür Pumpmechanismen einsetzen. Voraussetzung jeder Pumpwirkung ist, daß die Flüssigkeit nur in eine Richtung strömt. Das Herz funktioniert daher als Ventil, auch innerhalb der Venen gibt es solche. Die Venenklappen (siehe Abb. 6), sie verhindern die Strömungsumkehr.

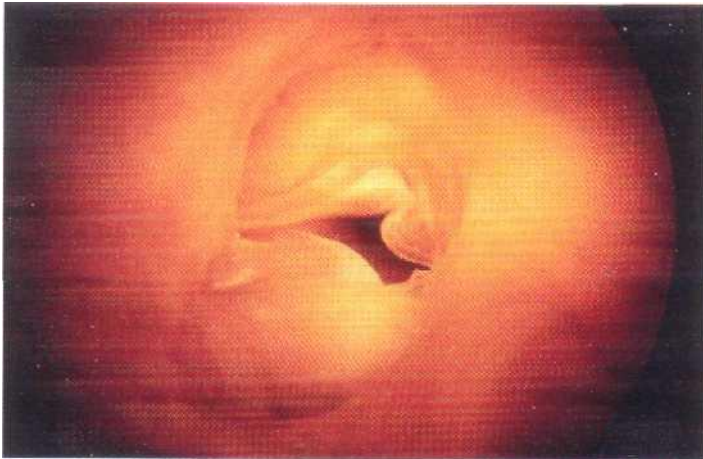


Abb. 6: Physiologische Venenklappe [336].

Die Klappensegel sind so gebaut, daß sie sich bei Strömung des Blutes zum Herzen der Wand anlegen. Bei Stillstand oder beginnender Umkehrung der Strömung blähen sie sich auf und lagern sich aneinander. Dadurch verlegen sie die Lichtung des Gefäßes und verhindern so das Zurückfließen des Blutes in Richtung Kapillarbereich.

Nachdem durch die Venenklappen die Richtung des Blutstromes zum Herzen gesichert ist, kann der Organismus alle mehr oder weniger zufällig im Körper entstehenden Druckdifferenzen zum Fördern des venösen Rückstroms einsetzen.

Muskeln sind in bindegewebige Strümpfe, Faszien, eingehüllt. Beim Zusammenziehen des Muskels wird er kürzer und dicker, die Faszie wird gespannt. Auf die tiefen Leitvenen, innerhalb des von der Faszie umhüllten Raums, wird Druck ausgeübt - sie werden komprimiert. Gleichzeitig schließen sich die Venenklappen der Peripherie und die der Vv. perforantes. Das Blut wird dadurch auf das „nächst höhere Klappenniveau“ herzwärts gepumpt (Druckpumpe {Abb. 6a}). Während der Muskelarbeit steigt die Durchblutung der Wade um das bis zu 40fache im Vergleich zur Ruhedurchblutung.

Die Muskelschlaffung erweitert die tiefen Leitvenen, der Venendruck sinkt stark ab, eine proximale Klappe schließt sich und verhindert den Rückfluß. Nun öffnen sich die Klappen der peripheren Venen und der Vv. perforantes: Blut wird aus dem oberflächlichen Venensystem angesogen (Saugpumpe {Abb. 6b}). Daher spricht man auch von einer Saug- Druck-Muskelpumpe oder auch Wadenmuskelpumpe [330].

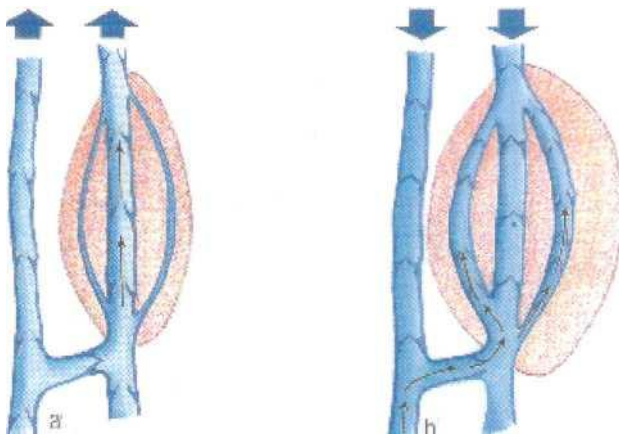


Abb. 6 a: Druckpumpe b: Saugpumpe [336].

Weitere Pumpmechanismen:

Arterienpuls: Liegen Arterien und Venen dicht nebeneinander (Vv. communicantes), so kann auch der Arterienpuls zu rhythmischen Kompressionen der Venen führen.

„Fußsohlenpumpe“: Beim Gehen wird die Fußsohle be- und entlastet. Bei jedem Aufsetzen des Fußes werden die Venen der Fußsohle ausgepreßt. Ähnliches bewirkt das Spiel der Sehnen und Faszien um das Sprunggelenk.

Diese verschiedenen Mechanismen werden im Gesamtbegriff der Beinvenenpumpe zusammengefaßt, deren Leistung mit diversen Methoden (z. B. Venendruckmessung, Photoplethysmographie) gemessen wird [170; 224; 306; 309; 336].

2.6 Die Pathophysiologie des venösen Rückstroms und ihre Ätiologie

Die morphologische Schädigung der oberflächlichen und tiefen Venen beeinträchtigen mehr oder weniger das harmonische Spiel der Beinvenenpumpe: beim Gehen nimmt der Venendruck weniger ab, diese venöse Hypertonie schlägt zurück bis in die Kapillaren, in deren Folge es zur Ausbildung von Varizen (Krampfadern) kommt.

Die Varikosis (Krampfaderleiden) wird in primäre und sekundäre Varikosis, unterschieden nach dem pathologischen Entstehungsort, unterteilt [96]. Die primäre Varikosis nimmt ihren pathologischen Ursprung im oberflächlichen System, während sich dieser bei der sekundären im tiefen System manifestiert.

Die primäre Varikosis ist in 95 % aller Varizen ursächlich. Ätiologisch gibt es nur hypothetische Erklärungen, die sich auf familiäre Prädisposition [94; 178] und exogene Faktoren (Alter, Beruf, Schwangerschaft, Übergewicht) stützen, weswegen sie auch genuine Varikosis genannt wird. Die Ursachen der sekundären Varikosis dagegen sind bekannt: Thrombose, Klappendysplasie, Klappenaplasie, angeborene Gefäßfehlbildungen, Obstruktion, Tumor und arterio-venöser Kurzschluß [75].

Die pathologische schlußunfähige Venenklappe (siehe Abb. 7), entsteht bei der primären Varikosis durch eine Erweiterung des Venenquerschnitts, der größer als die Fläche der entfaltenen Venenklappe ist.

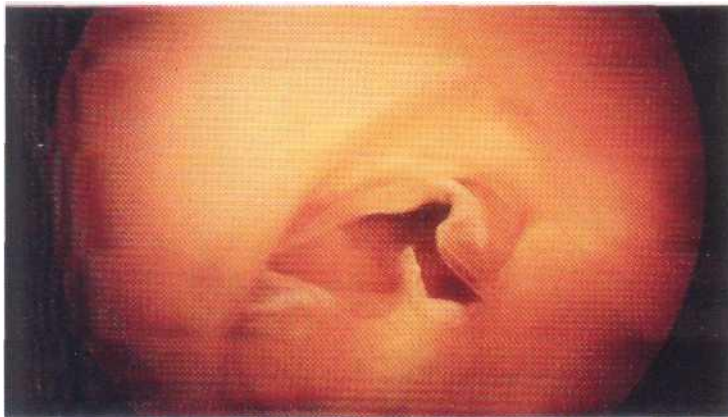

Abb. 7: Pathologische Venenklappe [336].

Andererseits kann sie auch durch einen thrombusinduzierten entzündlichen Prozeß entstehen. Wenn z. B. die Mündungsklappe der V. saphena magna nicht mehr schlußfähig ist, fließt das Blut im Stehen wasserfallähnlich aus der V. femoralis in den oberflächlichen Saphenastamm (blow-down). Durch dieses vermehrt anfallende Blutvolumen erweitert sich der Stamm zu einer Varize. Am Unterschenkel werden dann auch die Vv. perforantes durch den starken, nach innen gerichteten Blutstrom überfordert und sie erweitern sich sekundär (blow-in). Das Blut pendelt nun hin und her, die Leistung der Beinvenenpumpe nimmt ab; letztlich erweitern sich auch die tiefen Leitvenen.

Sekundäre Varizen entstehen zumeist nach einer tiefen Thrombose. Postthrombotische Varizen entstehen an der Wade nach Zerstörung der Klappen der tiefen Leitvenen und vor allem der einmündenden Vv. perforantes. Während der Muskelsystole preßt dann der hohe venöse Druck in den tiefen Leitvenen das Blut zurück in das oberflächliche Venennetz (blow-out). Das sich daraus entwickelnde postthrombotische Syndrom verursacht zunächst ein Ödem. Ohne Kompressionsbehandlung bilden sich später sekundäre Varizen, die dann ohne Behandlung trophische Störungen (nur im Bereich des Unterschenkels, oft im Bereich der COCKETT'schen Venen: Atrophie blanche, akute Hypodermatitis, Ekzem, Ulcus cruris) verursachen. Die Ursachen (primäre oder sekundäre Varikosis) sind für den Effekt im Wesentlichen unwichtig, da dieser immer der Gleiche ist. Entscheidend sind vielmehr Dauer und Umfang der Behinderung. So sind die Folgen einer venösen Dekompensation im Bereich des Stammes, der oberen Extremität und der Kopf- Halsregion eine Rarität, während sie im Bereich der distalen Anteile der unteren Extremitäten ausgesprochen häufig, ja ein Volksleiden sind.

Der Begriff der „chronisch venösen Insuffizienz“ (CVI), wie er von WIDMER geschaffen wurde, bezieht sich demnach auch auf die Symptome der Dekompensation des Venensystems im Bereich der Unterschenkel [336].

2.7 Klinische Einteilung der Varizen

Es werden folgende Formen unterschieden:

die Stammvarikose der Vena saphena magna und parva,
 die Seitenastvarikose,
 die Varikosis durch insuffiziente Venae perforantes,
 die retikuläre Varikosis,
 die Besenreiservarizen.

3 Besenreiservarizen

Besenreiser stellen an sich keine Krankheit dar, obgleich schon 1949 von BOUTHILLIER [268] über schmerzhafte Besenreiser berichtet wurde [141; 371]. BRUNNER [58] stellte bei 0,3 % seines Patientengutes (7000) dolente Besenreiser fest. Auch in der neueren Literatur sind solche Hinweise (Schmerzen, Beinschwellungen, nächtliche Missempfindungen) immer wieder zu finden [157; 213; 268; 357]. Dennoch besitzen Besenreiser keinen Krankheitswert. Eine amerikanische Studie [37] zeigte 1987 auf, daß Besenreiservarizen amerikanische Frauen mehr stören, als irgendein anderes kosmetisches Problem. So stellen Besenreiser für einige (wenige) scheinbar schmerzhafte, für andere eine psychische Belastung dar [49; 106; 173].

3.1 Aktueller Kenntnisstand

3.1.1 Problematik der Nomenklatur

Im anglo- amerikanischen Sprachraum wird der Begriff Besenreiservarize durch eine Vielzahl von Synonymen ersetzt:

telangiectasia [77; 111; 138; 141; 155; 210; 264, 267; 316; 327]
 sunburst varicosities [43; 360] bzw. sunburst venous blemish [41; 132]
 spider bursts [139]
 spider (leg) veins [153; 163; 349]
 venous flare [155]
 cutaneous venules [155]
 capillary veins [155]
 leg „thread veins“ [111]
 starburst blood vessels [314]

Das dabei am häufigsten auftretende Synonym ist das der Teleangiektasie. Der Begriff telangiectasia taucht zum ersten Mal 1807 bei VON GRAF auf, der damit ein für das menschliche Auge sichtbares, oberflächliches Gefäß beschreibt. [133; 327]. PSYCHREMBEL [Aufl. 257] beschreibt Teleangiektasien als bleibende Erweiterungen kleiner oberflächlicher Hautgefäße, selten angeboren, meist erworben. An den unteren Extremitäten werden diese als Folge einer chronisch venösen Insuffizienz gesehen.

Teleangiektasien werden von einigen Autoren im anglo- amerikanischen Sprachraum als 0,1 bis 1 mm große Gefäße, die entweder arteriellen, kapillaren oder venösen Ursprungs sind, beschrieben [82; 116; 284; 290; 310; 327]. Ein venöser Ursprung bei Gefäßen von 0,2-2 mm und ein kapillarer bei kleineren (< 0,2 mm) ist ebenfalls beschrieben worden [21]. Andere wiederum sprechen von einem (hauptsächlich) venösen Ursprung der Teleangiektasie [147; 314]. Im deutschen Schrifttum wird dagegen von einem eindeutig venösen Ursprung der Besenreiser gesprochen [45; 234; 235; 276; 336; 388] - intradermale Venektasie [46]. Arteriell gespeist wird von einer Teleangiektasie gesprochen.

Dies ist insofern problematisch, als daß das deutsche Wort Besenreiser auf ein venöses Gefäß an den Beinen hinweist, (spider) telangiectasia hingegen bezieht sich u. a. auch auf das Gesicht (Couperose) und auch auf arteriell gespeiste Gefäße.

3.1.2 Die Epidemiologie der Varikosis

G. NOBEL gehört wahrscheinlich zu den ersten, die in Krankenhäusern Untersuchungen über die Häufigkeit der Varikosis (nicht nur der Besenreiservarikosis) anstellten. Er kam 1918 aufgrund seiner Untersuchungen an acht Wiener Spitälern zu dem Schluß, daß Venenleiden außerordentlich häufig und bedeutsam seien. Die Bedeutung erfahren nicht nur die Betroffenen, sondern auch in nicht geringem Maße die Volkswirtschaft und die Krankenkassen. Hierzu einige Zahlen:

1977 kam es bei ca. 900.000 Männern und ebenso vielen Frauen zu einer Erkrankung der Venen- und/oder Lymphgefäße. Diese Erkrankungen hatten insgesamt 7,2 Mio. Arbeitsunfähigkeitstage zur Folge.

Die Health Econ Studie ermittelte 1980 mehr als 840 Millionen DM Aufwendungen für die gesetzliche Krankenversicherung. Der volkswirtschaftliche Verlust (Arbeitsausfall und Frühberentung) wurde auf 418 Millionen DM beziffert, weitere 47,3 Millionen DM mußten private Krankenversicherer, öffentliche Arbeitgeber und die Rentenversicherung aufbringen. Die Gesamtkosten beliefen sich für 1980 somit auf 1,3 Milliarden DM. - DINKEL bezifferte diese für 1986 auf 1,8 Milliarden DM, Marschall für 1987 auf 2,5 Milliarden DM.

Die Basler Studie, an 3744 Männern und 785 Frauen (alle Arbeitnehmer in der chemischen Industrie) im Alter zwischen 25 und 74 Jahren durchgeführt, bestätigte nicht die bis dahin verbreitete Meinung, daß Frauen weit häufiger von Venenleiden betroffen (3-9mal häufiger) sind als Männer [261; 308; 384-387]. Schließt man alle Typen und Schweregrade ein, hatten insgesamt 55 % der Männer und 56 % der Frauen eine Varikosis. Besenreiser und retikuläre Varizen wurden bei 30 % der Untersuchten, beim Mann 3mal, bei der Frau 4mal häufiger als Stammvarizen angetroffen. Die Stammvarikosis findet sich bei 20 % der Männer und 11 % der Frauen und ist meist mit Besenreisern und/oder retikulären Krampfadern kombiniert. Frauen hatten 1,3mal häufiger Besenreiser als Männer.

Basierend auf der Basler Studie gibt die Tübinger Studie [95] die Untersuchungen an 3008 Frauen und 1522 Männern im Alter zwischen 18 und 75 Jahren in der Bundesrepublik Deutschland 1981 wieder. 86 % der Untersuchten zeigten Veränderungen des Beinvenensystems, von denen 58 % als geringfügig, klinisch nicht relevant, eingestuft wurden. Laut Befunderhebung waren Frauen nur geringfügig stärker von Venenleiden betroffen als Männer. Allerdings waren ihre Erkrankungen deutlich schwerer, und sie wiesen häufiger Mehrfachbefunde auf.

Eine weitere Studie, WHO- Projekt 052, untersuchte Frauen und Männer im Alter zwischen 35 und 49 Jahren. Insgesamt wurden bei 18 % der Männer und 55 % der Frauen Besenreiservarizen nachgewiesen. Alle Formen der Varikosis einbezogen, wurden bei 10 % der Männer und bei 33 % der Frauen Krampfadern „mittlerer und schwerer Ausprägung“

festgestellt.

Innerhalb der Münchner Venenstudie kam es zur Untersuchung von 500 Frauen und Männern zwischen 16 und 94 Jahren. Die Häufigkeit der Beinvenenveränderungen betrug 56 % bei Frauen und 44 % bei Männern.

Die Bonner Venenstudie der Deutschen Gesellschaft für Phlebologie an 3072 Probanden konnte eine chronische Veneninsuffizienz (CEAP- Klassifikation [208]: C3-C6) bei jeder 5. Frau und jedem 6. Mann nachweisen [275]. Sie stellte ferner ein Vorkommen isolierter Teleangiektasien bzw. retikulärer Venen in 59 % der Fälle (Frauen und Männer nahezu gleichhäufig) fest.

Die Medizinische Hochschule Hannover ließ 441 Personen im Alter zwischen 16 und 64 Jahren untersuchen. 83 Personen oder 18,8 % (34 Frauen und 49 Männer) wiesen pathologische Venenbefunde auf.

Alle Studien zeigten, daß es keine statistisch signifikanten Unterschiede in der Häufigkeit von Venenerkrankung zwischen Frauen und Männern gibt. Besenreiservarizen waren tendenziell bei Frauen aber etwas häufiger.

Im Gegensatz dazu konnte in der „Düsseldorf- Essener Beamtenstudie“ 2002 [213] an 9100 städtischen Angestellten (57 % Männer; 43 % Frauen) ein statistisch signifikanter Unterschied im Auftreten der Besenreiser bei Frauen (25 %) und Männern (6 %) festgestellt werden. Studien, die ihr Patientengut aus dem medizinischen Praxisalltag beziehen, kommen zu ähnlichen Ergebnissen. Die Varikosis hat demnach eine Verbreitung von 7 % bis 60 %, und kommt 2 bis 4mal häufiger bei Frauen als bei Männern vor [157; 314]. WIDMER et al. [384] stellten sich in diesem Zusammenhang die Frage, ob nicht die Venenerkrankungen der unteren Extremitäten von der Frau aus modischen Gründen stärker beachtet und vermehrt eine Behandlung gewünscht wird. Unterstützend hierfür ist anzumerken, daß im Rahmen der hier vorgestellten Studie etwa 300 Patienten zur Sklerosierungs- bzw. Laserbehandlung untersucht wurden, unter diesen befanden sich zwei Männer. Diesen Trend bestätigen Studien und Erfahrungsberichte [82; 349]. Untersuchungen zeigen, daß Besenreiser häufig mit einem insuffizienten, retikulären Nährgefäß verbunden sind - in fast 90 % der Fälle [324-326; 373]. In etwa 15 % der Fälle besteht ein „Anschluß“ zum tiefen Venensystem [44; 325]. Auch klinisch unauffällige, isolierte Besenreiserbefunde können Hinweis auf eine bestehende Insuffizienz des oberflächlichen Venensystems und auf eine Perforansinsuffizienz sein [349].

3.1.3 Die Ätiologie der Besenreiservarizen

Die Ätiologie ist unbekannt. Die morphologischen Befunde lassen hypothetisch die Vermutung zu, daß Reflux in der Mikrozirkulation der Haut häufig beteiligt sind [132; 360]. In diesem Zusammenhang wird auch eine konstitutionelle Kapillarwandschwäche diskutiert [132; 388]. Als Risikofaktoren können folgende Aspekte gelten:

- genetische Prädisposition [35; 147; 161; 300; 334], (bis zu 90 %) [82]
- Übergewicht [81; 217; 300],
- zunehmendes Alter [35; 63; 147; 382],
- langes Stehen oder Sitzen [103; 147; 172; 300; 382],
- Hormone (z.B. durch erhöhte Östrogen- und Progesteronrezeptorendichte in der Gefäßwand; ist allerdings sehr umstritten [294]) [103; 147; 172; 300; 382],
- Schwangerschaft [1; 101; 141; 147; 194; 382; 389]
- physikalische Traumata (auch iatrogen: z. B. teleangiektatisches Matting) [147; 172; 217],
- Sonnenexposition [6; 90; 342].

3.1.4 Die klinische Einteilung der Besenreiservarizen

1949 nahmen REDISCH und PELZER folgende Einteilung (Abb.8), basierend auf dem klinischen Erscheinungsbild, der Teleangiektasie vor:

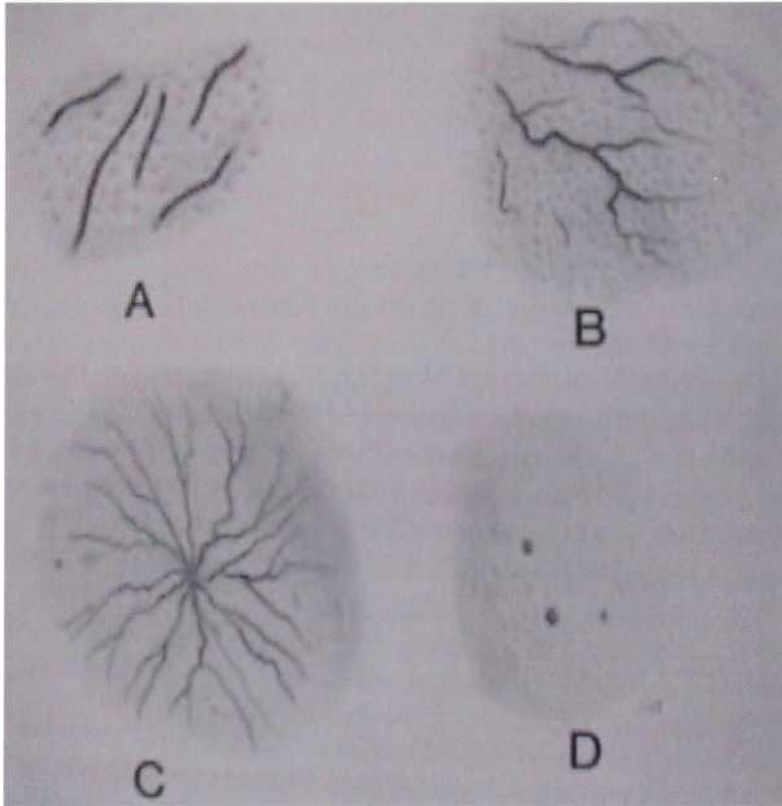


Abb. 8a : linear b: verzweigt c: spinnenförmig d: punktförmig [132],

Diese Einteilung wird auch heute noch von vielen Autoren benutzt [80; 117; 157; 290; 314]. DUFFY [82] erstellte eine Einteilung nach pathologischen und visuellen Parametern, basierend auf der Einteilung von HEYERDALE und STALKER von 1941 [139]. Dabei unterscheidet er sowohl Farbe als auch den Grad der Assoziation mit dem tiefen venösen System. Er integriert dabei auch das sogenannte teleangiektatische Matting. WEISS [326] verfeinerte diese Einteilung. So kam es zu folgender Varizenklassifikation:

Typisierung		Klinik	Durchmesser	Farbe
I	Teleangiektasie		0,1-1 mm	Rot
la	teleangiektatisches Matting	netzartig	< 0,2 mm	Hellrot
II	Venektasie	zumeist erhaben	1-2 mm	Violet, Zyan
III	retikuläre Varize		2—4 mm	Zyan; Blau
IV	Nichtsaphenale Varize	primäre Varize häufig mit insuff. Perforans verbunden	3-8 mm	Blau bis Blaugrün
V	Saphena Varize		> 8 mm	Blau(-grün)

Tab. 1: Varizenklassifikation nach WEISS [326].

Die Farbänderung mit Vergrößerung des Gefäßdurchmessers hatte BIEGELEISEN [37] festgestellt. Eine Verbindung zwischen dem möglichen Ursprung des Gefäßes (arteriell oder venös) und der Farbe wurde anhand des unterschiedlichen Oxidationsgrades von roten und blauen Gefäßen hergestellt. Demnach entstammen rötliche Gefäße (mittlere O₂-Konzentration 5,9 kPa) dem arteriellen, bläuliche (mittlere O₂-Konzentration 5,11 kPa) dem venösen Kapillarbett [327].

Rein ätiologische Unterscheidungen hat WESENER [381] zugrunde gelegt. Er unterscheidet stauungsbedingte Venektasien, hormonale Dysregulations-Venektasien, arterio-venöse Anastomosen und Schwangerschaftsvenektasien. Eine fünfte Gruppe ordnete er als rein kosmetisch problematisch ein.

3.1.5 Zur Histologie von Besenreiservarizen

Besenreiser sind pathologisch veränderte Venen des Korioms, in einer Tiefe zwischen 175µm und 28µm vom Stratum granulosum aus gemessen [360; 388]. Sie werden häufig von einem Nährgefäß unterhalten, das sowohl eine aus der Tiefe aufsteigende (erweiterte) Vene als auch eine oberflächliche retikuläre Varize sein kann [388].

Sie besitzen ungleichmäßig verdickte Wände. Der Gefäßwandaufweitung entsprechen wiederholt äußerst dünne Gefäßwandabschnitte. Die Gefäßwände bestehen aus Endothelien, Fibroblasten, Myozyten, kollagenen und elastischen Fasern sowie aus Oxytalanfasern. Man kann eine ungleichmäßige Entwicklung der Elastica externa, des Gitterkollagens und von Matrixvesikeln beobachten.

Die morphologischen Befunde sind als Umbauvorgänge im Sinne von Anpassungsphänomenen zu deuten [360]. Die auslösenden Impulse hierfür sind unbekannt (siehe Kap. 2.6; S. 13 ff.).

3.2 Behandlungsmethoden der Besenreiservarizen

3.2.1 Die Sklerosierung

3.2.1.1 Historischer Abriß

Die Sklerosierung von Varizen ist ebenso Teil der Phlebologie, wie auch die chirurgische Behandlung. Beide Therapien standen bis in die Mitte des 20. Jahrhunderts konkurrierend zueinander [333;377]. Die Besenreiservarikosis weckte erst ab 1970 vermehrt wissenschaftliches Interesse.



Abb. 9: Diese Doctor AMYNOS gewidmete Gedenktafel zeigt die bisher älteste Varizen-darstellung (4. Jh. v. Chr. Akropolis Athen) [56].

Das erste Schriftstück, das von „gewissen serpentinenförmigen Windungen am Bein“ (interpretiert als Varizen) berichtet, datiert von 1550 vor Christus (EBERS Papyrus). Die erste Illustration einer Varize findet man in der Akropolis (siehe Abb. 9). Auf dieser ist auch der vielleicht erste Phlebologe, Doktor AMYNOS (dem die Tafel gewidmet ist), verewigt. HIPPOKRATES (460-377 v. Chr.) beschrieb die Technik der Beinverbände [335] und in „De Ulceribus“ Varizen und Ulzerationen. Die Gefäßchirurgie fand ihren Ursprung wahrscheinlich in Ägypten (Schule für Medizin, Alexandria) durch HEROPHILOS und ERASISTRATOS 270 v. Chr. Es dauerte dann 400 Jahre bis CLAUDIUS GALEN (130-200) die Varizenoperation beschrieb.

Ein Jahrtausend später war es 1306 Maitre HENRI DE MONDEVILLE der den (Kompressions-) Verband bei Geschwüren des Beines erfolgreich einsetzte. Weitere 100 Jahre später war es LEONARDO DA VINCI, der das venöse System des Beines studierte und zeichnete.

1584 legte FABRICIUS VON ACQUAPENDENTE mit der Entdeckung der Venenklappen den Grundstein unseres Wissens über die venöse Zirkulation [336]. Bis Ende des 18. Jahrhunderts wurden Besenreiser mit dem Brenneisen „behandelt“.

Die moderne Ära der Phlebologie leitete TOMASSO RIMA 1838 ein mit der Beschreibung des venösen Rückflusses über die Crosse der V. saphena magna. Allerdings konnten sich seine chirurgischen Eingriffe (Ligatur der Saphenaeinmündung und Saphenektomie) wegen der hohen Mortalität nicht durchsetzen [335; 336]. GABRIEL PRAVAZ entwickelte 1851 die Stahlkanüle. Ein Jahr später versuchten seine Schüler die Verödung von Varizen mittels Eisenchlorid. VALETTE und DESGRANGES hatten mit der Jodtanninlösung mehr Erfolg, trotzdem blieb die Verödung eine auf wenige Ärzte beschränkte Behandlungsmethode. Die Ligatur der Crosse wurde durch die Saphenektomie mit großen Schnitten ergänzt [174]. 1896 fand DELORE mit seiner Behauptung, daß ein dauerhafter Verödungseffekt nur durch vorausgehende Läsion des Varizenendothels zu erreichen sei, die Erklärung für die bis dahin erlangten Mißerfolge der Verödung. 1910 entwickelte der Wiesbadener Thermalarzt FISCHER den nach ihm benannten Fischerverband. Die Monopolstellung der chirurgischen Varizenbehandlung wurde erst während des ersten Weltkrieges erschüttert, als PAUL LINSER in Deutschland und JEAN SICARD in Frankreich (jeder wußte aber von der Arbeit des anderen aufgrund der Nachrichtensperre nichts) annähernd zeitgleich bei der Behandlung der Lues die Verödung der zuvor mit Salvarsan punktierten Armvene beobachteten. Die gleiche Beobachtung machten sie bei intravasaler Injektion von Beinvarizen: der Anfang der modernen Sklerosierungstherapie. 1938 beschrieb SICARDS Schüler TOURNAY die Stichinzision, 5 Jahre nach der Beschreibung der Mikrosklerotherapie durch BIEGELEISEN 1933 [268].

Mit Ausbruch des zweiten Weltkrieges verbreiteten amerikanische Chirurgen den 1907 von BABCOCK entwickelten Stripper, durch den die Chirurgie wieder Auftrieb bekam und die Verödung in den Hintergrund drängte.

Am 11. September 1947 wurde die erste phlebologische Gesellschaft der Welt, die Societe Francaise de Phlebologie, von RAYMOND TOURNAY gegründet. Er prägte die Bezeichnung „Phlebologie“. Im deutschsprachigen Raum war KARL SIGG Promotor der Verödungstherapie [150], lehnte aber jegliche chirurgische Eingriffe ab [332].

Die sogenannte Kompressions- Sklerosierung, ursprünglich von SIGG 1952 beschrieben [320; 321], wurde vor allem im englischen Sprachraum durch FEGAN, der aufgrund eines Bettenmangels von der chirurgischen Varizen- auf die ambulante Kompressions-Verödungsbehandlung auswich, in den 60er Jahren bekannt [64, 93; 99; 152; 197; 266; 321; 338; 347]. 1960 entwickelte VAN DER MOLEN Kompressionsstrümpfe und schuf so die Grundlagen der modernen Kompressionstherapie.

Seit 1962 gab es eine intensive Zusammenarbeit zwischen operativen und konservativen Phlebologen, die in der Festlegung der Indikationen beider Methoden gipfelte [219; 275; 335; 336].

„In der Behandlung der Stammvarikose mit Ausschaltung des proximalen Insuffizienzpunktes und des insuffizienten Venenanteils gilt die operative Therapie als Methode der ersten Wahl. Die Therapie der Stammvarikose durch Sklerosierungsbehandlung ist jedoch ebenfalls möglich. Bei der Ausschaltung von Seitenastvarizen und insuffizienten Perforanten konkurriert die Sklerosierungsbehandlung mit der perkutanen Phlebextraktion und mit der Perforantenunterbindung bzw. mit der endoskopischen Perforantendissektion. Für die Behandlung von kleinkalibrigen, intrakutanen Varizen (retikuläre Varizen, Besenreiser) gilt

die Sklerosierungsbehandlung als Methode der ersten Wahl" (Leitlinien zur Sklerosierungsbehandlung der Varikosis - Deutsche Gesellschaft für Phlebologie) [275].

In den vergangenen Jahren rückte verstärkt die Schaumsklerosierung in den Mittelpunkt des Interesses. Über die Möglichkeit des Aufschäumens verschiedener Verödungsmittel hatten bereits MCAUSLAND 1939 [392], ORBACH 1944 [104] und SIGG 1949 berichtet [275]. Zur Zeit existieren mehrere gängige Methoden nach MONFREUX [104], HENRIET [275], CABRERA [104], BENIGNI- SADOON [104], MINGO- GARCIA [104], TESSARI [348] und FRULLINI [104; 105].

So vielfältig die Therapiemöglichkeiten, so mannigfaltig sind die zur Verfügung stehenden Sklerosierungsmittel.

Ein Überblick über die historische Einführung von Verödungsmitteln wird im Folgenden gegeben:

Jahr	Verödungsmittel (Handelsname)	Erstbeschreiber
1840	absoluter Alkohol	Monteggio, Leroy, D'Etiolles
1850-3	Eisenchlorid	Pravaz, Caunard
1855	Jodtaninlösung	Valette und Desgranges
1880	"Chloral"	Negretti
1890	Jod-Jodkalium Lösung (Vistarín®)	Schiassi
1904	5% phenol solution	Tavel
1906	Potassium iodo-iodine	Tavel
1910	Sublimat	Scharf
1916	hypertonische NaCl (Varicophtin® bzw. Imosalin®)	Linser
1917	hypertonische Glukose (Variko® bzw. Calorose®)	Kausch
1919	Natrium-Salizylat	Sicard und Gaugier
1919	Natrium-Bicarbonat	Sicard und Gaugier
1920	Bichlorid of mercury	Wolf
1921	Chinin- Urethan	Genevrier
1922	Biiodine of mercury	Lacroix, Bazelis
1925	chromicized glycerin	Jausion
1926	Hypertone NaCl mit procaine	Linser
1927	50% grape sugar	Doerffel
1929	Natrium citrate	Kern und Angel
1929	20-30% hypertonic saline	Kern und Angel
1930	Natrium-Morrhuat [anionische Fettsäuren] (Varicocid®)	Higgins und Kittel
1933	Jod + Natriumjodid	Gerson
1933	Chromglyzerin (Scleremo®)	Jausion
1939	Schaumsklerosierung (Natrium-Morrhuat)	McAusland (Orbach 1944)
1946	Natrium-Tetradecyl-Sulfat (Sotradecol® bzw. Trombovar®)	Reiner
1949	Phenolated mercury und Ammonium	Tournay und Wallois
1959	Jod + Benzylalkohol (Variglobin® bzw. Varigloban®)	Inihoffund Sigg
1966	Hydroxypolyethoxydodecan(Aethoxysklerol®, Sotravarix® bzw. Phlebodestra®)	Henschel und Eichenberger
1969	Hypertone NaCl und Dextrose (Sclerodex®)	
1975	Hypertone NaCl und heparin	Foley
1985	Sotradecol und Haemacel	Green und Morgan
1995	Schaumsklerosierung (z. B. Varisolve®)	Monfreux

Tab. 2: Überblick über die Erstbeschreibung verschiedener Verödungsmittel [nach 132 abgestimmt bzw. erweitert durch: 30; 71; 73; 82; 131; 143; 146; 147; 151; 155; 169; 189; 192; 236; 258; 268; 269; 273; 277; 298; 313; 327; 335; 336; 355; 365; 392; 398].

Aethoxysklerol® wurde ursprünglich in den 50er Jahren [72] als Oberflächen-, Epidural- und Lokalanästhetikum [72; 147] unter dem Handelsnamen Seh 600 [148] eingeführt. Bald stellte sich heraus, daß es in Folge der Injektion zur Verödung oberflächlicher, kleiner Hautgefäße kam und man es schließlich als Verödungsmittel einsetzte. Um Temperatureffekte des Hydroxypolyethoxydodecan zu verhindern (Molekülagggregation) setzte man 5 % Ethylalkohol der Lösung hinzu [72; 268]. So enthält 1 ml Aethoxysklerol® 0,05 mg reines Ethanol. Erste Erfahrungen beschrieb EICHENBERGER 1969 [89] in Deutschland, OUVRY et al. in Frankreich [148], CACCIATORE in Italien [60], JACOBSEN in Dänemark [193] und HOFER in Österreich [185].

Aethoxysklerol® stellt heute das in Europa meistverbreitete Verödungsmittel dar. In den USA sind durch die Food and Drug Administration nur Sotradecol® und Natrium-Morrhuate für die Behandlung von Besenreisern zugelassen [142; 160; 237; 286; 375].

3.2.1.2 Feingewebliche Reaktionen nach der Sklerosierung

Erste Versuche zur Wirkungsweise von Verödungsmitteln wurden in den zwanziger Jahren an der dorsalen Hasenohrvene durchgeführt: 1 % Quecksilber Bichlorid, 30 % NaCl und 50 % grape sugar , 30 % Natrium-Salizylat, 50-60 % Calorose® und Natrium-Morrhuat [131].

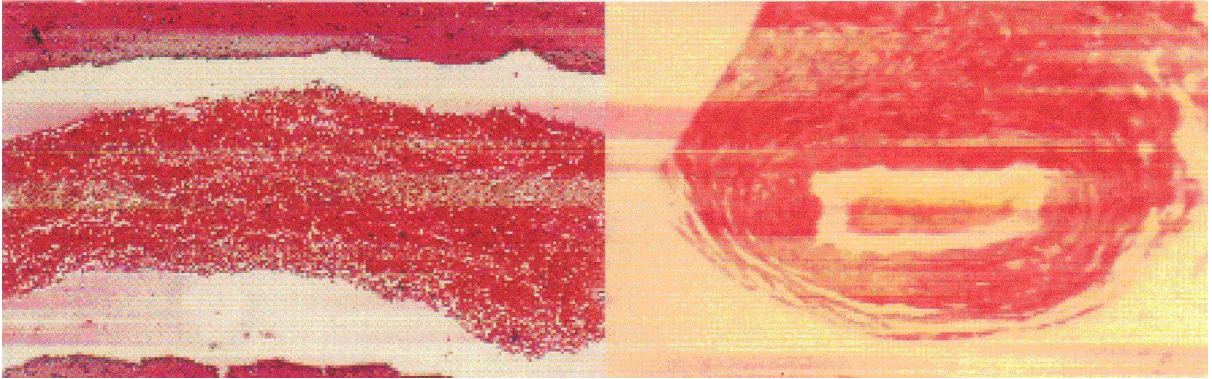
Verödungsmittel wirken auf das Endothel: Die Endothelzellen quellen und schilfern ab [265; 395]. In der Folge bildet sich ein roter Abscheidungsthrombus [52; 248; 394], der entsprechende Entzündungsreaktionen der Gefäßwand auslöst.

In der weiteren Folge beginnt der Organismus den Thrombus durch endogene und exogene spontane Thrombolyse zu beseitigen. Es wandern Leukozyten in den Thrombus ein, die thrombotisches Material auflösen und nach Phagozytose abtransportieren. Schließlich sprossen Kapillaren und Fibroblasten in den Thrombus ein, die ein Granulationsgewebe bilden und den Thrombus „organisieren“. Das entstehende Narbengewebe kann die Venenlichtung vollständig, aber auch nur unvollständig ausfüllen. Es bilden sich Narbenplatten oder septenartige Verbindungen. Obliterierte Venenabschnitte können mit der Zeit vollständig resorbiert werden.

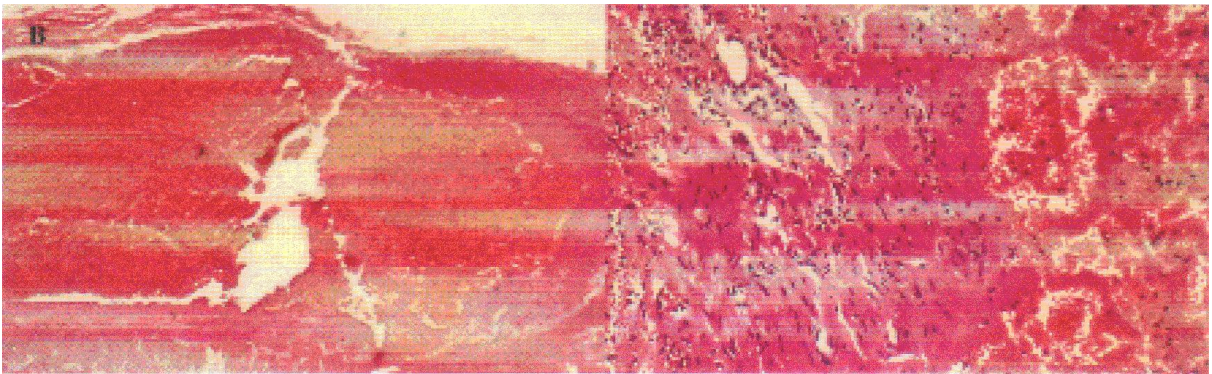
Bei der Thrombusbildung sind diese Vorgänge zeitlich nicht normiert. Noch 4 Wochen nach der Verödung lassen sich neben vollständig organisierten auch noch rote Thromben, ohne eine Reaktion der Gefäßwand, nachweisen [336].

Die Sklerose ist selektiv, d. h. sie beschränkt sich vorwiegend auf varikös veränderte Bereiche [248]. Der Sklerosierungseffekt hängt nicht nur von der Konzentration des injizierten Mittels in der Besenreiservarize ab, sondern auch von der Kontaktzeit Varizenendothel- Verödungsmittel [331] (Abb10).


3 Stunden nach Verödung



15 Stunden nach Verödung



24 Stunden nach Verödung



18 Tage nach Verödung



Abb. 10: 3 Stunden nach Verödung ist histologisch eine Quellung und teilweise Abschilferung des Endothels, sowie die Bildung eines roten Thrombus (bei der Präparation geschrumpft) erkennbar. Nach 15 Stunden füllt der Thrombus die ganze Venenlichtung aus und ist fest mit der Wand verankert. Eine beginnende Thrombusorganisation ist nach 24 Stunden ersichtlich. 18 Tage nach Verödung haben weitere Einsprossungen von Fibroblasten und Kapillaren stattgefunden [336].

3.2.1.3 Nebenwirkungen der Verödungsbehandlung bei Besenreiservarizen

Die Problematik der Besenreiserverödung besteht nicht nur im Ausbleiben eines Behandlungserfolges, sondern auch im Auftreten von Nebenwirkungen bei (teilweise) erfolgreichen Behandlungen. Mögliche Nebenwirkungen werden im Folgenden genannt:

3.2.1.3a Hyperpigmentierung

Hyperpigmentierungen nach Sklerosierungen sind mit einer Häufung von 0,2-73 % [8; 60; 61; 72; 82; 112; 113; 124; 129; 136; 144; 147; 148; 171; 179; 216; 228; 231; 233; 241; 259; 298; 299; 319; 321; 357; 358; 366-368] in der Literatur zu finden. Obwohl der Großteil der Autoren von reversibler Hyperpigmentierung [8; 148; 179; 321; 358] spricht, hat DUFFY [82] bis zu 5 Jahre persistierende Hyperpigmentierungen (5 %) beschrieben. LOPEZ [225] konnte die Depigmentierung zeitlich um 82 % mit einem Eisenchelatabbildner („Deferoxamine Mesylate“) beschleunigen.

Unbestritten ist die Tatsache, daß es sich bei Hyperpigmentierungen um Hämosiderinablagerungen handelt [82; 147; 148; 216; 259]. Histologisch zeigt sich „das Bild einer von der thrombosierten Vene ausgehenden lymphogen- perivaskulär erfolgenden Abräumsiderose“, bei normalem Melaningehalt [29]. Als Ursache werden Abbauprodukte von ins Interstitium geschwemmten Erythrozyten (evtl. durch Gefäßruptur) [147; 148; 156; 241; 287; 341; 350; 357], zu hoch konzentrierte Verödungsmittel [259] oder eine durch Entzündungsvorgänge veränderte Permeabilität der Venenwand diskutiert. Eine frühzeitige Inzision evtl. vorhandener postsklerotherapeutischer endovariköser Hämosiderin-Ansammlungen wird als Prävention empfohlen [378].

3.2.1.3b Teleangiektatisches Matting

Das teleangiektatische Matting, eine netzartige Ansammlung kleinster (0,2 mm Durchmesser) hellroter Gefäße, als Nebenwirkung ist in 0,06-36 % [61; 72; 74; 82; 83; 136; 147; 148; 228; 232; 241; 298; 299; 311; 314; 358; 366; 368] der Behandlungen aufgetreten. Wie es zum sog. Matting kommt ist nicht geklärt. Gefäßruptur (zu großer Injektionsdruck) während des Sklerosierens [82], zu großes Applikationsvolumen im Zuge einer Injektion und eine behandlungsinduzierte Neoangiogenese [61; 127; 147; 148; 241; 259; 391] werden diskutiert. Problematisch ist, daß das Matting auf Grund seines winzigen Gefäßdurchmessers zu 10 % therapieresistent ist [82; 147; 259; 298].

3.2.1.3c Paravasale und intraarterielle Injektion

Paravasale Injektionen können zu anhaltenden Schmerzen und Parästhesien führen. Intraarterielle Injektionen sind wegen der teilweise großflächigen Nekrosen (durch embolisierte terminale Stromwege [329]), zu vermeiden. Sie können durch direkte (versehentliche) Punktion einer Arterie oder durch Rückfluß aus dem Kapillarbett während der Applikation des Verödungsmittels in die vorgeschaltete Arteriole zustande kommen [39; 220; 358].

3.2.1.3d Nekrose

Nekrosen werden in 0,1-4 % [72; 147; 228; 262; 285; 298; 299; 321; 366; 368] beschrieben. Eine (überdosierte) Paravasalinjektion wird hier als Hauptursache vermutet [82; 147; 272; 285; 298]. Eine intraarterielle Injektion [31; 379] kann ebenfalls ursächlich sein, eine bakterielle Superinfektion wird ausgeschlossen [293].

Hautnarben bilden sich auch bei der Elektrokoagulation von Besenreisern. Depigmentierungen zeigen noch nach Wochen den Ort des Einstiches der Diathermiesonde.

3.2.1.3e Technik der Sklerosierung von Besenreisern

Die intravasale Lage der Kanüle im Venenlumen wird durch Zurückziehen von Blut überprüft. Wir bevorzugen eine chirurgische Sanierung der großen Venenstämme (Vena saphena magna, Vena saphena parva, sowie hämodynamisch wirksamer Perforansvenen). Erst danach folgt die Verödung der Besenreiser. Wir verwenden 0,25%iges Äthoxysklerol und jeweils nur 0,5ml Injektionsvolumen. Selten treten Entzündungen auf. Gelegentlich muß nach einigen Tagen der entstehende Thrombus durch kleinere Stichinzisionen mit einer speziellen Lanzette exprimiert werden. Pigmentierungen treten bei dunklerer Haut häufiger auf. Es hat sich bewährt, die blauen Besenreiser vor den roten zu veröden. Die Kanüle wird tangential in die Vene eingeführt. Der schräge Kanülenschliff sollte dabei hautwärts zeigen um eine Verletzung der Venenrückwand zu vermeiden. Nach der Injektion sollte für ca. 2 Tage eine lokale Kompression, z.B. mit einer Porelastbinde erfolgen, um die Kontaktzeit des Verödungsmittels mit der Venenwand zu steigern. Es gelingt nicht Verödungsschaum mit der feinen 0,9x25mm Kanüle (20G) zu applizieren (Schadeck, persönliche Mitteilung).

3.2.2 Die Laserbehandlung

3.2.2.1 Historischer Abriß

Das gedankliche Fundament des Lasers (Acronym für „Light Amplification by Stimulated Emission of Radiation“) schuf Albert EINSTEIN 1917 [12; 26; 183; 305; 353] im Rahmen seiner Quantentheorie zur Strahlung [383].

GORDEN, ZEIGER und TOWNES erbauten 1954 den ersten MASER (Microwave amplification by stimulated emission of radiation) [154; 209; 359]. MAIMAN entwickelte 1959 den ersten Rubin Laser mit einer Wellenlänge von 694 nm [3; 12; 25; 26; 183; 215]. Es folgten 1961 der Neodymium: Yttrium-Aluminium-Granat Laser (Nd:YAG) mit einer Wellenlänge von 1064 nm, 1962 der Argon Laser mit einer Wellenlänge von 514 nm und der Carbon Dioxid Laser (CO₂) 1964 [3; 26; 310]. Die ersten Tests mit dem Rubin Laser am Menschen führte L. GOLDMAN 1963 an gutartigen Hautveränderungen durch [120]. 1966 stellten SOROKONIN und LANKARD zeitgleich mit SCHÄFER den ersten Farbstofflaser vor. Es setzte eine rasante Entwicklung verschiedenster Lasersysteme ein. Eine Übersicht über heute gebräuchliche vaskuläre Lasersysteme gibt Tabelle 3 wieder.

Lasertyp	Hersteller/Laser	Wellenlänge(nm)	Pulsdauer(ms)
gepulste Lichtquellen		515-1200	
	ESC/PhotodermVL		2-25
gepulster Farbstofflaser		585	0,45
	Candela/SPTLIB		
	Cynosure/ V		
langgepulster Farbstofflaser		585, 590, 595, 600	1,5
	Candela/Sclerolase		
	Cynosure/LV, VLS		
Dioden		800,810,930	
Gallium arsenid	LaserLite/Featherlite	805+/- 25	50-250
AlGaAs	Coherent/Lightsheer	800	5-30
langgepulster Nd: YAG		1064	
	Altus/CoolGlid		10-100
	ESC/Vasculight		2-16
	HGM/Veinlase		50
	Laserscope/Orion		1-50
	Laser Aesthetics/Varia		
frequenzverdoppelter Nd:YAG (KTP)		532	
	Coherent/Versapulse		2-50
	Cynosure/Illustra		-200
	Iriderm/Diolite		1-100
	Laserscope/Aura/Orion		1-50
langgepulster Alexandrit		755	
	Candela/GentleLase		3
	Cynosure/ LPIR		5, 10, 20
	ESC / EpiTouch Alex		2
Argon		488,514	
	Aesculap/Meditec		200

Tab. 3: Heute gebräuchliche Lasersysteme für vaskuläre Läsionen [modifiziert nach 2; 13; 18; 23; 28; 55; 62; 68; 76; 78; 108; 114; 115; 118; 119; 122; 123; 125; 126; 128; 149; 162; 165; 166; 176; 190; 202; 204; 206; 212; 214; 239; 240; 242-245; 247; 251; 281; 283; 289; 292; 312; 315; 346; 351; 352; 361; 363; 383; 390].

3.2.2.2 Physikalische Grundlagen des Lasers

RUTHERFORD zeigte durch seine Streuversuche, wie ein Atom aufgebaut ist. Es besteht demnach aus negativ geladenen Elektronen, die um die im Kern befindlichen positiv geladenen Protonen und neutralen Neutronen kreisen. Daraus entwickelte BOHR sein Atommodell. In diesem Zusammenhang hat er folgendes postuliert:

1. Die Elektronen können sich nur auf bestimmten, festen Bahnen bewegen (Hauptquantenzahl).
2. Die Elektronen können nur von Bahn zu Bahn springen und geben dabei Energie in Form von Strahlung, wie z. B. Licht, ab (Emission von Strahlung) oder nehmen Energie auf (Absorption von Strahlung).

Licht kann als elektromagnetische Welle dargestellt werden.

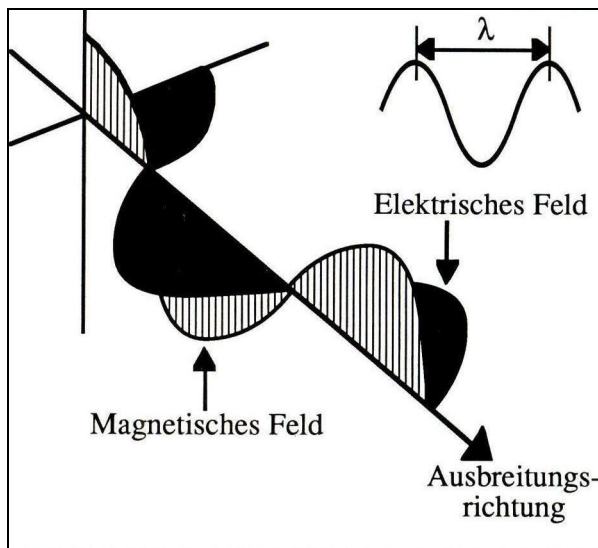


Abb. 11: Licht als elektrische Welle [32].

Das elektromagnetische Feld des Lichtes besteht aus einem sich periodisch ändernden elektrischen Feld und einem dazu senkrecht verlaufenden magnetischen Feld. Die maximale Geschwindigkeit c (Lichtgeschwindigkeit $299.792.458 \text{ m/s}$) ist abhängig von der Wellenlänge λ bzw. der Frequenz ν :

$$c = \lambda \times \nu$$

Elektromagnetischen Wellen kann man allerdings auch einen Teilchencharakter zuordnen, umgekehrt jedem Teilchen eine Welle. Dieser Welle- Teilchen- Dualismus schlägt sich auch beim Laser nieder. So wird man zur Beschreibung der Vorgänge beim Laser auch hier von Teilchen (Photonen) oder Wellen sprechen.

Um Strahlung zu erzeugen, muß ein Elektron von seinem Grundzustand angeregt werden (nicht bzw. geringer angeregt: E_b) bzw. auf ein „höheres Energieniveau“ (E_a) angeregt werden. Elektronen haben das Bestreben, nach einer kurzen Verweilzeit (ca. 10^{-8} s) im angeregten Zustand E_a wieder spontan in einen Zustand niedrigerer Energie E_b zurückzufallen. Man nennt diesen Vorgang spontane Emission. Das Elektron gibt dabei seine Energie in Form eines Photons (elektromagnetische Strahlung) ab.

Wird ein angeregtes Atom von einem Photon mit genau der Energie $E_a - E_b$ getroffen, so wird der Zerfall in den Zustand E_b beschleunigt. Bei diesem Vorgang bleibt das ursprüngliche Photon erhalten, und beim Zerfall des Atoms in den Grundzustand E_b wird ein identisches Photon freigesetzt.

Dieser Vorgang wird als induzierte Emission bezeichnet.

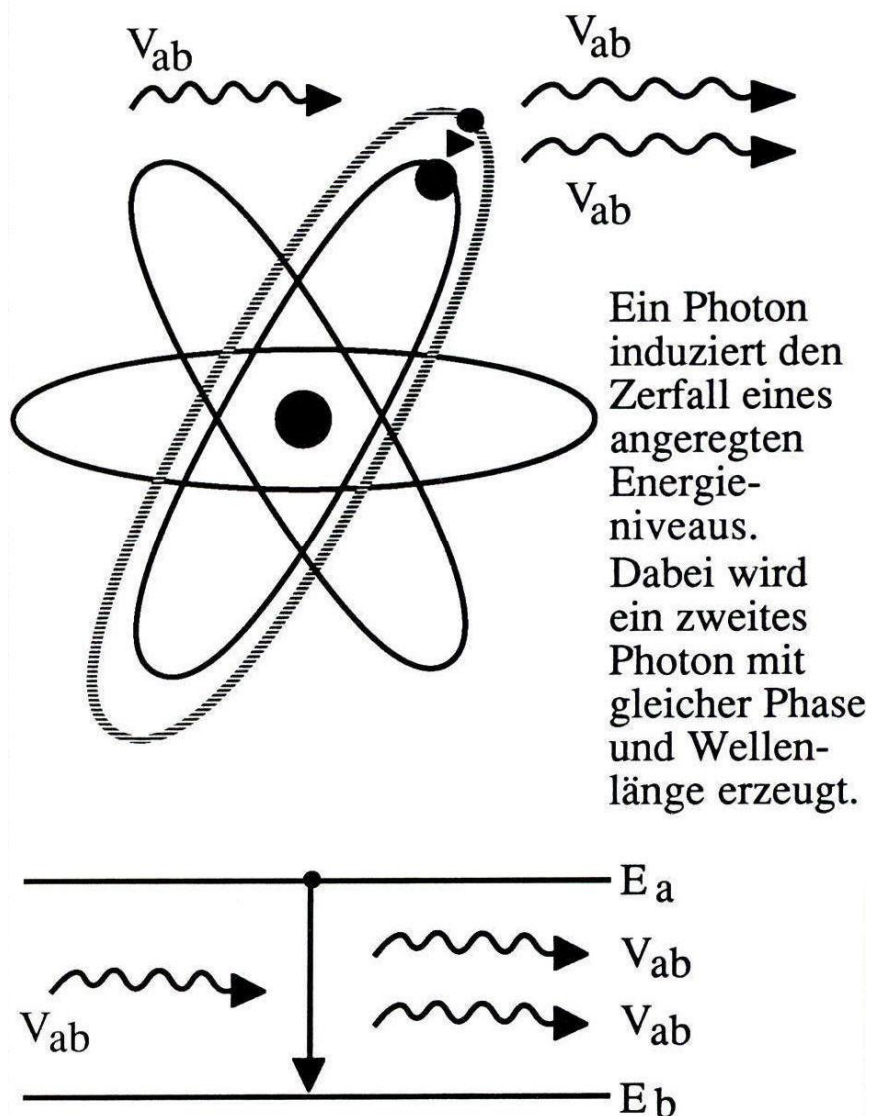


Abb. 12 Prinzip der induzierten Emission [32].

Strahlung hat drei wichtige Merkmale:

a. Kohärenz

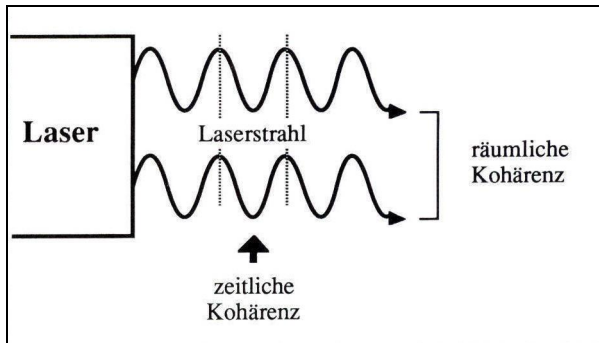


Abb. 16: Die Strahlung ist kohärent, d.h. alle Wellenzüge sind exakt in Phase zueinander, sowohl zeitlich als auch räumlich [32].

b. Kollimation

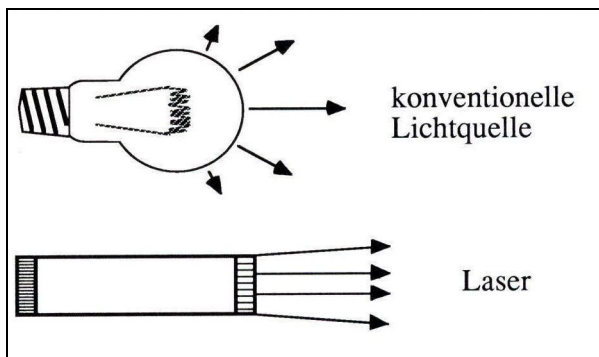


Abb. 17: Die Strahlung ist stark kollimiert, d.h. das Strahlenbündel ist fast parallel zueinander. Über große Entfernungen nimmt ein Laserstrahl nur wenig an Durchmesser zu [32].

c. Monochromasie

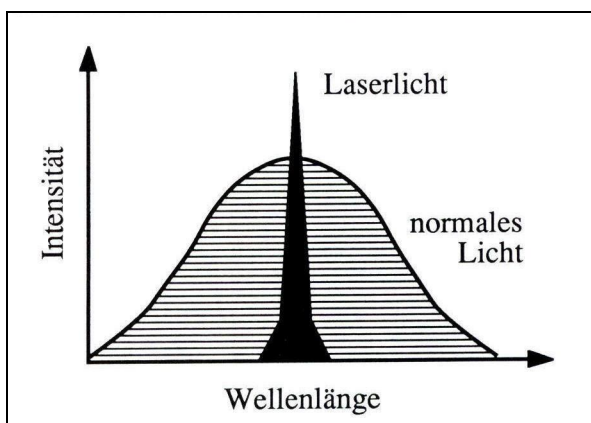


Abb. 18: Die Laserstrahlung ist monochromatisch, d.h. alle Wellenzüge haben die gleiche Wellenlänge, Frequenz und Energie [32].

3.2.2.3 Die Wirkung vaskulärer Laser auf biologische Gewebe

Die Wirkung vaskulärer Laser auf biologische Gewebe ist die einer thermischen Photosklerosierung. Irreversible Gewebeschäden treten ab 60 °C auf.

Temperatur (°C)	Gewebeeffekte
37	keine irreversiblen Gewebeschäden
40-45	Enzyminduktionen, Ödemausbildung, Membranauflockerung und in Abhängigkeit von der Zeit Zelltod
60	Proteindenaturierung, beginnende Koagulation und Nekrosen
80	Kollagendenaturierung, Membrandefekte
100	Trocknung
> 150	Karbonisierung
>300	Verdampfung, Vergasung

Tab. 4: Thermische Laserwirkung auf Gewebe in Abhängigkeit verschiedener Temperaturen [32].

Wenn Strahlung auf Gewebe trifft, dringt sie mit abnehmender Leistung in die Tiefe des Gewebes ein und wird teilweise gestreut, u. a. durch unterschiedliche Streuungsindices Luft ($n = 1$) und Stratum corneum ($n = 1,55$) [138], und absorbiert. Dementsprechend bildet sich ein Temperaturgradient im Gewebe aus [67; 109].

In der Anwendung des Lasers mit dem Ziel der Entfernung eines kosmetisch unerwünschten Gefäßes, z. B. einer Besenreiservarize, erfährt die durch Oxy- bzw. Desoxyhämoglobin absorbierte Energie eine Umwandlung in Hitze [20; 24; 70; 110; 205; 312], im Sinne einer photoakustischen Energieumwandlung [340]. Dies führt zur Zerstörung des Gefäßes (siehe Abb. 19 a-d) [271].

Dieser Vorgang läuft kaskadenartig ab. Die Absorption der Laserstrahlung durch Hämoglobin führt zunächst zu dessen Denaturierung [249] mit anschließender Vaporisation und Dehydrierung [343] des/der Erythrozyten, nach dem Arrhenius- Modell [255]. Dem schließt sich die Plasmaproteindenaturierung mit simultaner Erhöhung der Plasmaviskosität und Freisetzung von Mediatorstoffen an. Hämostase und Vasospasmus manifestieren schließlich die Gefäßschädigung [376; 246]. Hierfür ist eine Endothelquellung im Sinne einer „sterilen Entzündung“ bei einer Absorptionswärmeentwicklung auf circa 60-70 °C nötig [337].

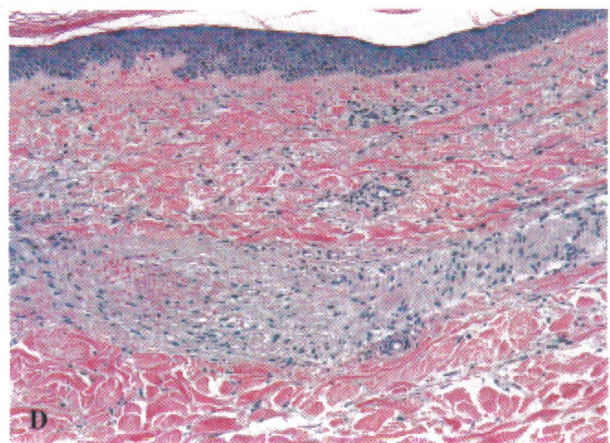
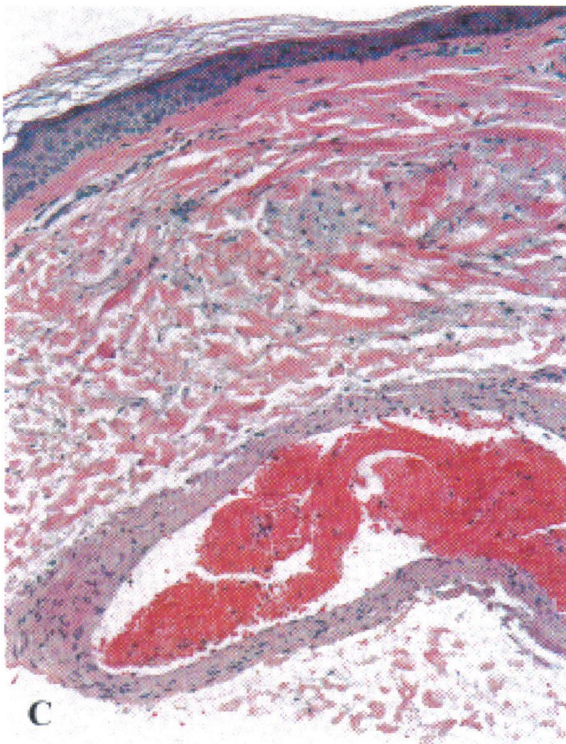
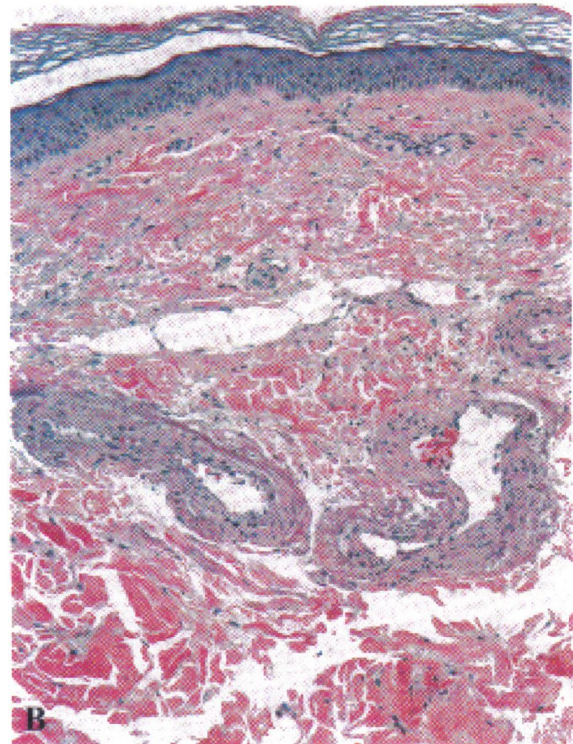
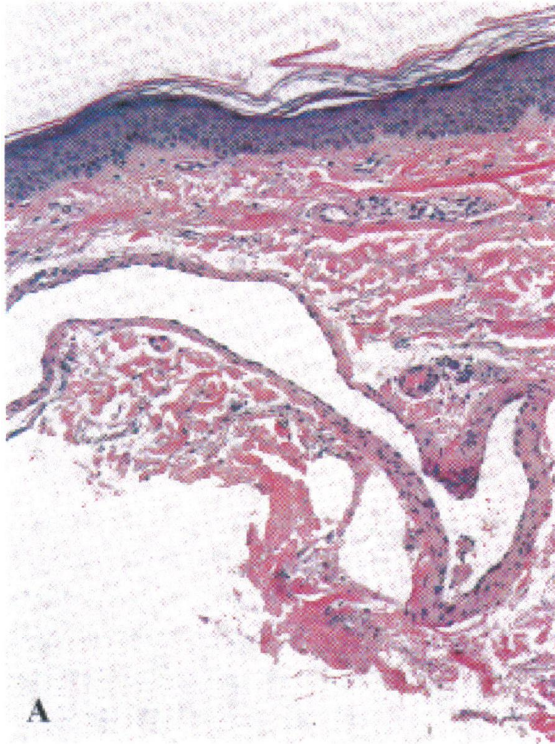


Abb. 16: a) zeigt eine Besenreiservarize des Beines unmittelbar vor, b) unmittelbar nach Behandlung mit einem VersaPulse VPW 532 nm Laser. Dabei sind eine Gefäßwandschädigung und ein Fibrinthrombus erkennbar. 5 Tage postoperativ (c) wird dies gefolgt durch eine Gefäßwandnekrose, sowie perivaskulären Kollagenveränderungen. Nach 3 Wochen (d) ist eine Gefäßobliteration ersichtlich [4].

Problematisch dabei ist, daß es infolge der Laserstrahlung auch zu unerwünschten Kollateralschäden kommen kann. Dieses Problem griffen 1983 ANDERSON und PARRISH [15] auf und postulierten das Prinzip der selektiven Photothermolyse. Danach muß das primäre Interesse darin bestehen, die richtige Wellenlänge zu verwenden, um die größtmögliche Selektivität der Zielstruktur zu erreichen. Die Absorptionsfraktion (A), die während eines einzigen Laserimpulses durch die Zielstruktur absorbiert wurde ist ungefähr:

$$A \approx 1 - e^{-a} = 1 - 10^{-ecd}$$

A = Absorptionsfraktion

e = Elementarladung

a = Absorptionskoeffizient der Zielstruktur

e = molarer Extinktionskoeffizient der Zielstruktur

c = Konzentration der Zielstruktur

d = Durchschnittsgröße der Zielstruktur

A kann 1 nicht übersteigen. Für exzellente Spezifität wird in der Beziehung $\alpha_{\text{Ziel}} / \alpha_{\text{Umgebung}}$ ein Wert von 10 oder höher erreicht werden, die Möglichkeit der selektiven Thermolyse bestehe aber eventuell schon ab 2. Ein entscheidender Faktor bei der Wahl der Wellenlänge. Im Falle einer Überlagerung von Ziel- und Umgebungsstruktur, wie dies bei Besenreisern i. allg. der Fall ist, da hier Melanin und Hämoglobin als Zielstruktur interagieren, ist dies besonders zu beachten. So erhöht Pigmentierung die Gesamtabsorption im Gewebe und damit auch die Temperaturentwicklung [121].

Unabhängig von der gewählten Wellenlänge, können erhebliche Kollateralschäden, z. B. durch eine zu lang gewählte Laserexpositionszeit (Impulsdauer), verursacht werden. Dadurch kommt es zu einer unkontrollierten Hitzeausbreitung, die in einer unspezifischen Koagulationsnekrose gipfelt. Auf der anderen Seite muß der Laserimpuls lang genug sein, um das Zielchromophor auf 60 bis 70 °C „zu erhitzen“. Der Mittelwert beider Extreme wird mit der thermalen Relaxationszeit (t_r) beschrieben. Diese ist definiert als Zeit, die benötigt wird, um die Zentraltemperatur einer GAUSS' sehen Temperaturverteilung, die gleichgroß wie der Zielstrukturdurchmesser (d) ist, um 50 % zu erniedrigen [257]. Für zylindrische Zielstrukturen ist t_r folgendermaßen definiert:

$$U = (d^2/16K)$$

Der Übergang von spezifischen und unspezifischen thermalen Schäden wird erreicht, wenn t_r überschritten wird. Im Umkehrschluß bedeutet das für die Therapie von Besenreisern, daß die Impulsdauer kleiner oder maximal gleich groß der thermalen Relaxationszeit sein muß. Die Aufgabe des Laseranwenders besteht darin, die für das entsprechende Anwendungsgebiet adäquaten Laserparameter zu wählen, um so mögliche kollaterale Hitzeschäden zu vermeiden [16].

Ein wichtiger Faktor in Bezug auf mögliche Hitzeschäden bzw. deren Minimierung, ist die Kühlung. Eine effiziente Kühlung ermöglicht dem Behandler eine Erhöhung der verwendeten Laserenergie, ohne dabei das Nebenwirkungsrisiko zu steigern [65; 177; 186; 227; 274; 345; 370]. MAJARON et al. [230] sprechen von einer Verdopplung der Laserenergie (in der Behandlung des Naevus flammeus). Zudem wird über eine Verminderung der Schmerzintensität berichtet [11; 138], geprüft durch die amerikanische FDA.

Die gebräuchlichsten Kühlmethoden sind:

a) Eiswürfelkühlung

Die Eiswürfel werden entweder 3 Sekunden lang vor dem Laserimpuls auf die Haut gelegt [280], oder es wird durch sie hindurch gelasert.

b) Kühlküvetten

Eine mit Glykol- versetztem Wasser durchflossene Kammer, die auf der der Haut zugewandten Seite über eine flexible Membran verfügt und so einen optimalen Kontakt zur Hautoberfläche gewährleisten soll [253].

c) Luftkühlung

Ein auf -20 °C bis -30 °C vorgekühlter, kontinuierlicher Luftstrom, der auf die Hautoberfläche gelenkt wird [256; 280].

d) Kontaktkühlung mittels gekühlter Saphirglasplatten (sog. chilled tip)

Ähnlich der Kühlküvette, jedoch ohne flexible Membran auf der der Haut zugewandten Seite. Diese besteht zumeist aus Saphirglas [66; 256].

e) Dynamische Kühlung (z. B. durch Kryogenspray)

Ermöglicht individuell verstellbare, kurze (20 - 100ms) Impulse (zumeist Kryogen: 1,1,1,2- tetrafluorethan - $\text{C}_2\text{H}_2\text{F}_4$), sowohl vor als auch nach dem Laserimpuls [256].

Methodenunabhängig erfährt die Hautoberfläche bereits nach einer Sekunde eine Temperaturreduktion [14; 397] zwischen 33 % bei Eiswürfelkühlung [296], 45 % bei Luftkühlung [280], 50 % bei Kontaktkühlung [17; 370] und bis zu 130 % bei dynamischer Kryogenspraykühlung [17].

Besonders bei dunklen und gebräunten Hauttypen konnte durch die Kühlvorrichtungen eine Verminderung der Nebenwirkungen erreicht werden. Die Klassifizierung der einzelnen Hauttypen erfolgt nach FITZPATRICK.

Die FITZPATRICK- Hauttypklassifikation wurde 1975 eingeführt, um für die Psoriasis Photochemotherapie die korrekte Ultraviolett A Initialdosis bei Patienten mit weißer Haut auswählen zu können. Die Klassifizierung erfolgt nach der Patienteneinschätzung über deren Hautreaktion nach ungeschützter Sonnenexposition über eine Dauer von 45 bis 60 Minuten (FDA- Richtlinie) [7; 97].

Haut	Hautfarbe	Charakteristika
Typ I	Weiß	immer Sonnenbrand, bräunt nie
Typ II	Weiß	normalerweise Sonnenbrand, bräunt unterdurchschnittlich
Typ III	Weiß	manchmal leichter Sonnenbrand, bräunt durchschnittlich
Typ IV	Weiß	selten Sonnenbrand, bräunt überdurchschnittlich
Typ V	Braun	selten Sonnenbrand, bräunt übermäßig
Typ VI	Schwarz	nie Sonnenbrand, stark pigmentiert

Tab. 5: FITZPATRICK- Hauttypklassifizierung [97].

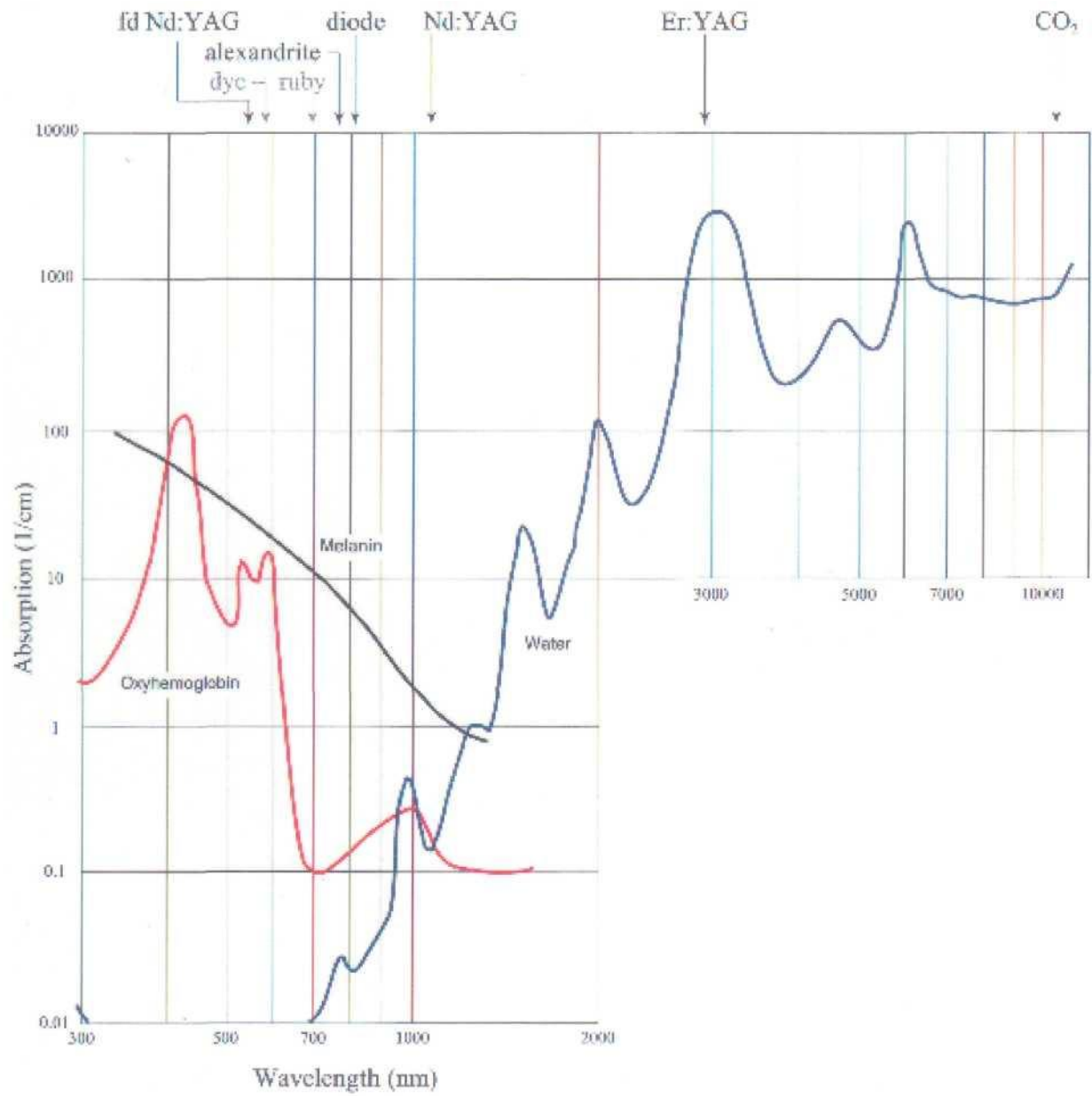


Abb. 17: Absorptionsverhalten bei unterschiedlichen Wellenlängen [47].

3.2.2.4 Nebenwirkungen der Laserbehandlung bei Besenreiservarizen

Die Problematik der Laserbehandlung von Besenreisern besteht nicht nur im Ausbleiben eines Behandlungserfolges, sondern auch im Auftreten von Nebenwirkungen bei (teilweise) erfolgreichen Behandlungen, ebenso wie dies bei der Verödung der Fall ist.

Mögliche Nebenwirkungen werden im Folgenden genannt:

3.2.2.4a Rötung

Rötungen treten bei (fast) jedem Patienten unmittelbar nach erfolgter Laserbehandlung im behandelten Areal auf [57; 187]. Sie sind innerhalb der ersten 48 Stunden reversibel. Ursächlich hierfür ist meist eine unspezifische Absorption der Laserstrahlung durch intra- und extrazelluläres Wasser [13].

3.2.2.4b Blasen- und Quaddelbildung

Ödematöse Veränderungen der Hautoberfläche sind Ausdruck einer starken Hitzeentwicklung im behandelten Areal. Stärker als bei einer isolierten Rötung. Auch hier ist von einer vollständigen Reversibilität (innerhalb weniger Tage) auszugehen.

3.2.2.4c Schorfbildung

Schorfbildungen bzw. Krusten treten häufig 0-25 % [57; 200; 297; 339] nach Laserbehandlungen auf. Sie sind Ausdruck einer Überhitzung der Epidermis. Die Verwendung von Kühlvorrichtungen minimiert die Wahrscheinlichkeit der Schorfbildung erheblich, dennoch tritt sie insbesondere nach Kontaktverlust des sog. „chilled tip“ mit der Hautoberfläche während des Laserns auf.

Insgesamt sind Krusten aber, falls sie nicht vom Patienten abgekratzt werden und man den ästhetischen Makel (besonders nach facialem Behandlungen) beiseite läßt, als Nebenwirkung zu vernachlässigen. Nach zwei, spätestens drei Wochen sind sie nicht mehr existent [181; 282].

3.2.2.4d Hyperpigmentierung

Hyperpigmentierungen sind wohl die am meisten zu beobachtenden Nebenwirkungen bei der Lasertherapie. Ihr Auftreten wird mit 0-83 % [5; 10; 19; 24; 33; 36; 59; 65; 84; 85; 111; 135-137; 159; 175; 187; 188; 191; 201; 207; 238; 243; 284; 291; 310; 322; 374; 382; 388] angegeben. Ihre Reversibilität, 3-6 Monate, wird von der Mehrheit der Autoren vertreten [5; 36; 187; 188; 191; 238; 284; 382]. Jedoch ist auch von hartnäckigen Hyperpigmentierungen, länger als ein Jahr [111], berichtet worden. Bei vielen Studien konnte innerhalb des Beobachtungszeitraumes nur eine Milderung festgestellt werden [59; 374; 388]. Die Ursache wurde zunächst in einem Melaninsyntheseimpuls durch das Lasern [188] vermutet, was durch

eine patho-histologische Untersuchung [111] mit mehrheitlichem Melaninanteil in einer (!) Biopsie bestätigt schien. WIEK et al. [388] wiesen allerdings in 33 Stanzbiopsien hyperpigmentierter Areale Hämosiderinablagerungen im Korium nach. Ein Modell, welches die Unterstützung vieler Autoren erhält [10; 259; 313]. Demnach wird die Hyperpigmentierung nach Laserbehandlung durch Hämosiderinablagerungen verursacht. Ob diese durch eine Extravasation von Erythrozyten oder im Rahmen des Abbaus des Gefäßes entsteht, ist noch nicht geklärt.

3.2.2.4e Hypopigmentierung

Hypopigmentierungen als unerwünschte Nebeneffekte werden in der Literatur mit einer Häufigkeit von 0-32 % [5; 10; 19; 36; 84; 111; 159; 181; 187; 188; 191; 238; 284; 310; 322; 382; 388] angegeben. Von einem generellen Verschwinden nach 3-6 Monaten [5; 191; 284; 382; 388] wird ebenso berichtet, wie über die Tendenz zur Persistenz [111; 243].

Hypopigmentierungen treten besonders gehäuft bei dunklen Hauttypen und/oder gebräunten Patienten auf. Ursächlich ist die Konkurrenz des Melanins (Melanozyten) mit Hämoglobin als Zielchromophor. Bei dunklen Hauttypen/ gebräunten Patienten kommt es zu einer Laserlichtabsorption durch Melanin und einer epidermalen Melanozyten- und melaninhaltigen Keratinozytenschädigung [36; 254; 317; 344; 388].

3.2.2.4f Narbenbildung

Narben sind mit oder ohne vorherige Kühlung auf Überdosierung (insbesondere bei stark gebräunten Patienten oder FITZPATRICK Hauttyp III und höher) der Laserenergie zurückzuführen. Dies führt zu einer unkontrollierten Erhitzung von Epidermis und Dermis, verbunden mit deren struktureller Schädigung.

4 Fragestellungen

Nach Auswertung der Fachliteratur wählten wir drei Fragestellungen, die von praktischer Bedeutung sind.

1. Besteht ein Jahr nach der Behandlung von Besenreiservarizen ein signifikanter Unterschied zwischen der geometrischen und einer rein visuellen Auswertung der Photographien in beiden Gruppen?
2. Ist eine der beiden Behandlungsmethoden (Verödung vs. Laser) in der Behandlung von Besenreisern mit einem Gefäßdurchmesser von 0,3-0,6 mm signifikant besser?
3. Stimmen die gewonnenen Ergebnisse mit denen anderer Studien überein?

5 Material und Methoden

5.1 Material

Im Verlauf des Jahres 2004 wurde bei etwa 300 Patientinnen im Rahmen der phlebologischen Sprechstunde der Arceo Klinik (Bad Schwalbach {Hessen}) die Diagnose Besenreiservarikosis gestellt. Aus diesem Patientengut erfüllten zwanzig Patientinnen die Einschlusskriterien der Studie:

ungebräunter FITZPATRICK Hauttyp I-III

Zwei vergleichbar große, voneinander getrennte Areale von Besenreisern an Ober- oder Unterschenkel(n).

Gefäßdurchmesser 0,3-0,6 mm

unbehandelte Areale, d.h. keinerlei lokale Vorbehandlung

Ausschlusskriterien waren folgende

FITZPATRICK Hauttyp > III, oder gebräunter Typ III

bestehende epifasziale Variköse

bestehende Schwangerschaft

bekannte Allergie/ Überempfindlichkeit gegenüber Aethoxysklerol

Antikoagulantientherapie

Alle Patienten wurden einer phlebologischen Untersuchung unterzogen (Farbduplex-Sonographie, Lichtreflexionsrheographie, Verschlusspletysmographie), um etwaige epifasziale Varizen, pathologische Refluxes oder postthrombotische Abflußstörungen anderer Genese ausschließen zu können. Ergaben sich solche Befunde, wurden diese vor der Behandlung chirurgisch oder durch Sklerosierung behoben. Routinemäßig erfolgte eine Aufklärung über mögliche Nebenwirkungen der Verödung bzw. der Lasertherapie, verbunden mit der Unterschrift einer Einverständniserklärung (siehe Anhang). Alle Patientinnen wurden zwischen Februar, März, April 2004 behandelt. Das durchschnittliche Alter betrug 54,1 Jahre (41-81 Jahre).

5.2 Methoden

Die Studie wurde im intraindividuellen Crossover Design durchgeführt, d.h. bei allen Patientinnen wurden beide Behandlungsmethoden angewandt. Mit Hilfe eines Randomisierungsplans wurde lediglich die Reihenfolge bestimmt. Beide Areale wurden in der gleichen Sitzung therapiert. Alle Patientinnen wurden durch denselben Arzt behandelt. Es bestanden seitens der Ethikkommission der Landesärztekammer Hessen keinerlei Bedenken in der Vorgehensweise der vorgestellten Studie (Genehmigung vom 27.01.2004 - {lfd. Nr. 64/2003}).

Die Areale wurden vor der Behandlung unter standardisierten Bedingungen (Patientin immer liegend, ausschließlich indirektes Licht) mit einer digitalen Videokamera (Sony® DCR-PC1E) mit 2 aufgeschraubten Nahlinsen (Helioplan ES 30) fotografiert. In einem Zeitraum von 6-8 Wochen (ein Jahr nach der Behandlung) entstanden die Ergebnisphotographien. Die Bilder wurden über die Videokarte (ELSA ERAZOR™ II, ALSA AG, Aachen) eines Personal-Computers mittels einer Bildbearbeitungssoftware (Corel Photo Paint 8.0©) beschriftet und ausgedruckt.

5.2.1 Ablauf der Sklerosierungsbehandlung

Die Sklerosierungsbehandlung erfolgte mittels 0,25%igem Aethoxysklerol® (Fa. Kreussler & Co. GmbH, D-65203 Wiesbaden). Hierzu wurde das handelsübliche 0,5%ige Aethoxysklerol® durch 0,9%ige Kochsalzlösung (Eifelfango, Bad Neuenahr- Ahrweiler) um 50 % verdünnt. Nach Hautdesinfektion (Kodan® Tinktur Forte (farblos), Schülke & Mayr, D-22840 Norderstedt) erfolgte die Applikation des Verödungsmittels durch eine 30 G (0,3x13) Einmalinjektionskanüle (Microlance™3, Becton Dickinson, Irland, Drogheda) auf einer 2 ml Einmalspritze (B. Braun Melsungen AG, D- 34209 Melsungen). Pro Injektion wurde ein etwa 3-4 cm² großes Behandlungsareal behandelt, ehe ein erneutes Einstechen erfolgte (siehe Anhang). Die Injektionsstelle wurde mit einem Urgo® Zellstofftupfer (Fournier Pharma GmbH, D-66280 Sulzbach) bedeckt, ein selbstklebender Pflasterverband (Porelast® Pflasterbinden, 10 cm x 2,5 m) folgte. Die Patientinnen wurden angewiesen, den Verband nach zwei Tagen selbstständig zu entfernen.

5.2.2 Ablauf der Laserbehandlung

Auf das zu behandelnde Laserareal wurde ein Ultraschallgel appliziert. Die Laserbehandlung wurde mit dem VersaPulse® VPV™ (Lumenis [ehemals Coherent] Deutschland GmbH, D-64807 Dieburg) durchgeführt, einem (langgepulsten frequenzverdoppelten) 532 nm Nd:YAG Laser. Die Studienparameter, mit der alle Patientinnen behandelt wurden, waren 17 J/cm Impulsenergie, 15 ms Impulsdauer, 1,5 Hz Impulsfrequenz, und 3 mm Durchmesser des Laserstrahls (sog. Spot). Die Kühlung mit dem sog. chilled tip (siehe Anhang) erfolgte durch das Tecotherm TS med 200 K- AL (TEC COM GmbH, D- 06128 Halle/ Saale). Patient und Behandler trugen während der gesamten Laserbehandlung eine Laserschutzbrille. Das Behandlungsende war bei einer stabilen Gefäßkoagulation, einem Gefäßspasmus oder einer starken erythematösen Hautreaktion erreicht. Dabei wurde nicht „Spot- überlappend“ gearbeitet, sondern jeder Laserimpuls perlschnurartig aneinander gereiht. Bis zum beschriebenen Endpunkt der Laserbehandlung mußten teilweise auch mehrere Impulse auf derselben Stelle appliziert werden. Das zu behandelnde Areal wurde zunächst einmal in toto gelasert, ehe bis zum Endpunkt nachgelasert (maximal zweimal) wurde (sog. Multi- pass-Verfahren). Die Patienten wurden unterwiesen, das Hautgebiet anschließend zu kühlen.

5.2.3 Auswertung

Die Photoauswertung erfolgte durch zwei Mediziner im Sinne des double- blinded overreadings. Den ihnen vorliegenden Einzelphotographien konnten sie weder die jeweilige Behandlungsmethode noch den Zeitpunkt (vor oder nach der Behandlung) der Aufnahme entnehmen. Beide Auswertenden vermaßen unabhängig voneinander mittels einer handelsüblichen Schieblehre die Gesamtlänge der Besenreiservarizen in Millimetern und die flächige Ausdehnung etwaiger Nebenwirkungen (Länge x Breite) bei jeder Photographie. Mit den so ermittelten Längenangaben wurde das jeweilige Gesamtvolumen errechnet (geometrische Auswertung), unter Einbeziehung des Darstellungsmaßstabes des Photos:

$$V = \pi \times r^2 \times l$$

V = Volumen (mm³); r = Gefäßradius (mm); l = Länge (mm)

Die Verhältnisse der Volumina (V_i = Volumen prae; V₂ = Volumen post) ergeben über folgende Rechnung

$$C = V_2/V_1 \times 100$$

die prozentuale Verbesserung (C = Clearance) der Behandlung.

Die Nebenwirkungsfläche (A₂) wurde in Relation zur Ausgangsfläche (A_i) gesetzt, um so den prozentualen Grad der Nebenwirkung (N) zu errechnen.

$$A = \pi \times d$$

A = Fläche (mm²); d = Durchmesser (mm)

$$N = A_2/A_i \times 100$$

Anschließend wurden die vor und nach der Behandlung entstandenen Photographien einander zugeordnet und den Gutachtern zur erneuten Beurteilung vorgelegt. Jetzt wurde die Graduierung in der konkreten Angabe der prozentualen Verbesserung bzw. der prozentualen Relation der Nebenwirkung(en) zur Fläche des Ausgangsbefundes angegeben (visuelle Auswertung). Die Graduierung erfolgte in 5 %- Schritten.

Visuelle Bewertung nach folgendem Graduierungssystem:

- 0 Geringe Verbesserung (<25%)
- 1 Verbesserung (<50%)
- 2 Gutes Ergebnis (<75%)
- 3 Sehr gutes bis exzellentes Ergebnis (>75%)

Abkürzungen bei der Arealsbezeichnung

Os: Oberschenkel

Us: Unterschenkel

Kn: Knie bzw- Kniekehle

Knö: „Fußknöchelbereich“

Li: Linkes Bein

Re: Rechtes Bein

Au: außen

In: innen

Vo: vorne

Hi: hinten

5.2.4 Statistik

Für die Clearance als Hauptziel wurden bestimmt: Median, Quartile, Minimum, Maximum.

Mittels WILCOXON- Test für Paardifferenzen ($p < 0,05$) erfolgte die statistische Auswertung der Clearance. Hierbei wurden zunächst die beiden Auswerter in der jeweiligen Auswertungsmethode (geometrisch = „GEO“; visuell = „VIS“) gegenübergestellt, um danach über die Mittelwerte („MW“) sowohl den Vergleich in der Auswertungs- als auch in der Behandlungsmethode (Verödung = „V.“; Laser = „LA.“) zu suchen.

Der Methodenvergleich wurde zusätzlich im Korrelogramm durchgeführt und dabei als Maß für den statistischen Zusammenhang der Korrelationskoeffizient nach PEARSON berechnet.

6 Ergebnisse

6.1 Auswertung des Photomaterials

6.1.1 Sklerosierungsergebnisse

Nach geometrischer Auswertung der Photographien (Diagramm 1) stellte Auswerter 1 bei einer Patientin eine Clearance von weniger als 20 %, bei drei weiteren eine Clearance von weniger als 50 %, bei sechs von weniger als 75 % Clearance und bei vierzehn Patientinnen eine Clearance von mehr als 75 % fest. Auswerter 2 (Diagramm 2) graduierte zwei Patientinnen mit weniger als 50 % Clearance, sieben mit weniger als 75 % Clearance und dreizehn mit mehr als 75 % Clearance. Immerhin vierzehn Patientinnen wurden von beiden Auswertern (A1/A2) mit einer Clearance-Rate von über 75% bewertet, was einem sehr guten Langzeitresultat entspricht (Diagramm 3) (Tab.6).

Die visuelle Auswertung ergab nach Vermessung durch Auswerter 1 bei vier Patientinnen eine Clearance unter 50%, bei elf unter 75% und vier Patientinnen mit mehr als 75 % Clearance. Fünf Patientinnen wiesen eine Clearance von weniger als 50 %, acht von weniger als 75% und sechs eine von mehr als 75% auf, nach Graduierung durch Auswerter 2.

Nebenwirkungen traten bei vier Patientinnen auf (Tab7). Die Hyperpigmentierungen wurden von den Auswertern zwischen 12,1% und 35,7% (Mittelwert 44,4%) geometrisch gemessen. Hypopigmentierungen nach Sklerosierung sahen wir nicht.

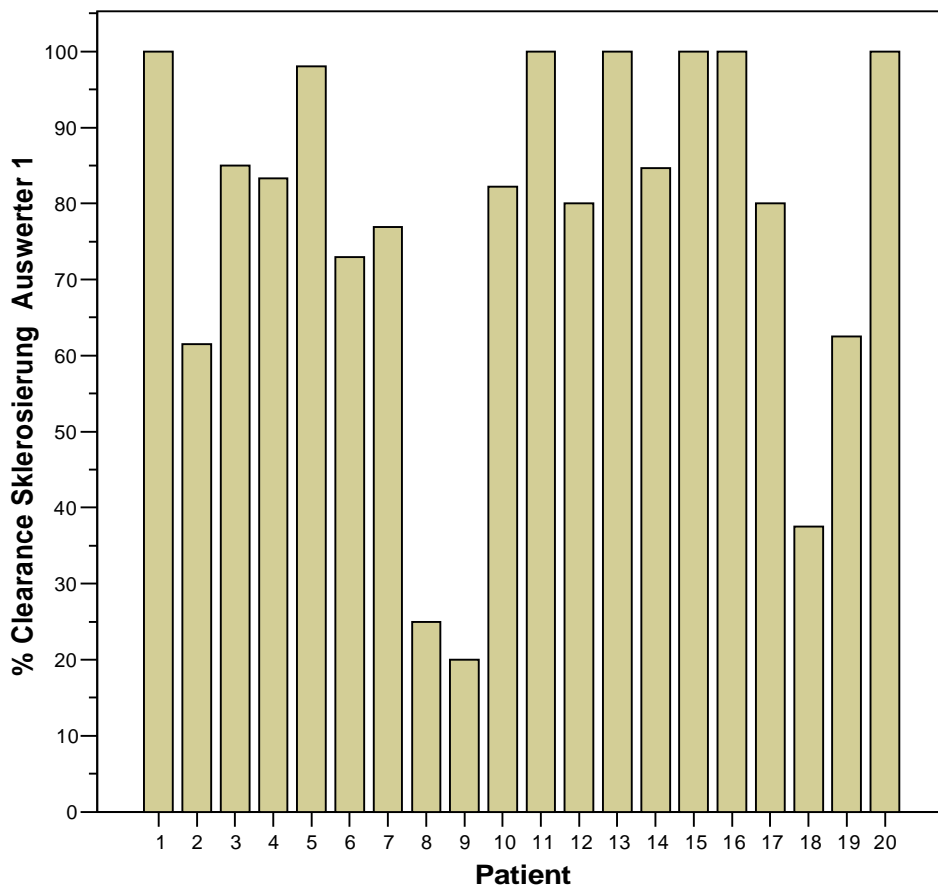


Diagramm 1: Das Säulendiagramm zeigt für jeden einzelnen Patienten (1-20) die von Auswerter 1 geometrisch ermittelte prozentuale Verbesserung (erzielt durch die Sklerosierungsbehandlung).

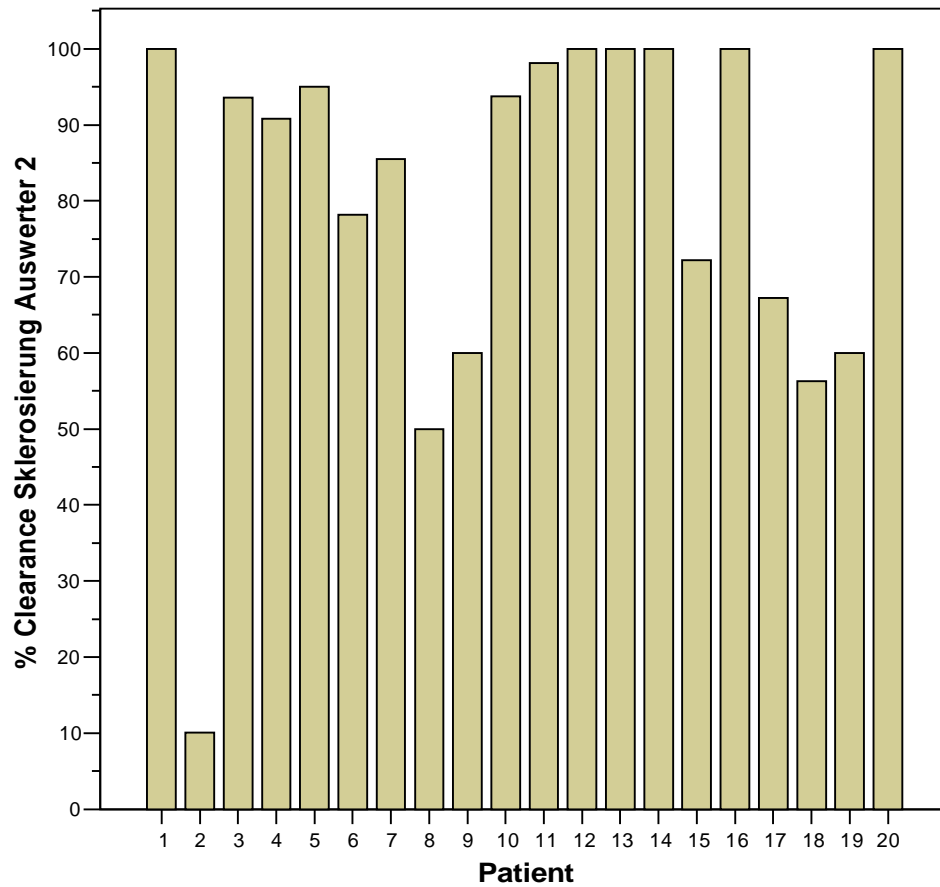


Diagramm 2: Das Säulendiagramm zeigt für jeden einzelnen Patienten (1-20) die von Auswerter 2 geometrisch ermittelte prozentuale Verbesserung (Sklerosierungsbehandlung).

Im statistischen Test ergaben sich keine signifikanten Unterschiede zwischen beiden Auswertern (WILCOXON- Test: $p > 0,31$)

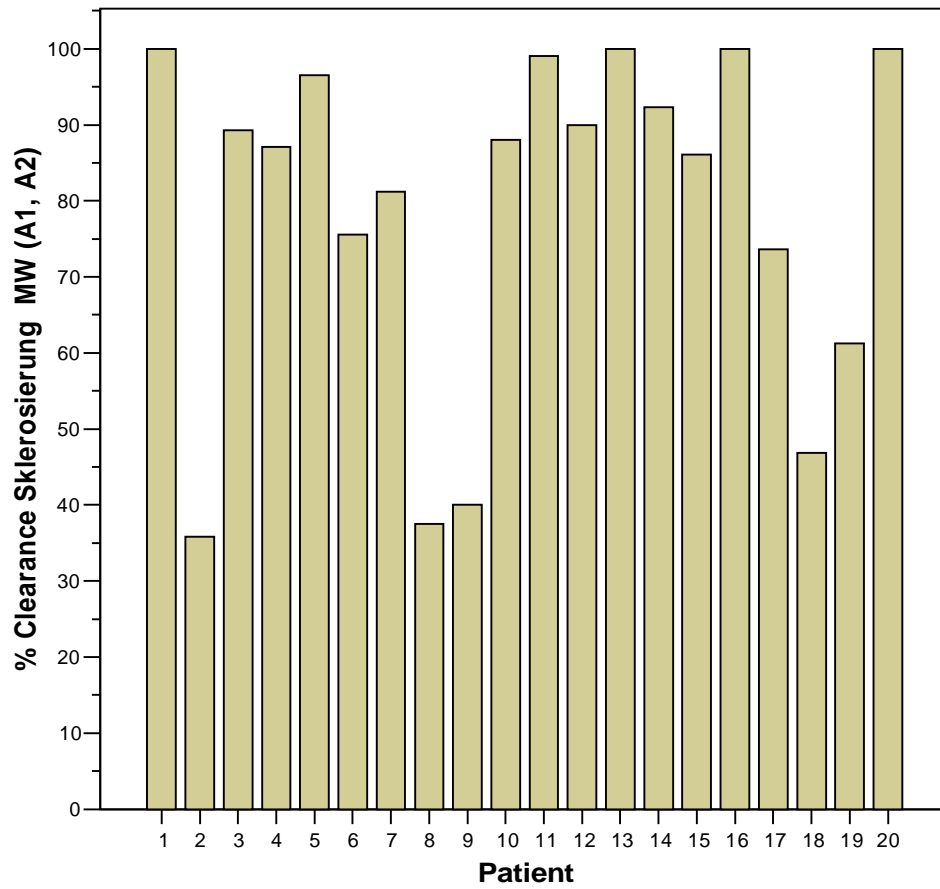


Diagramm 3: Das Säulendiagramm zeigt für jeden einzelnen Patienten (1-20) den arithmetischen Mittelwert, aus den von Auswerter 1 und Auswerter 2 geometrisch ermittelten Ergebnissen zur prozentualen Verbesserung (Sklerosierungsbehandlung).

Aufstellung der erzielten Verödungsergebnisse

	Areal	Clearance geometrisch (in %) A1	Clearance geometrisch (in %) A2	Clearance geometrisch (in %) A1,A2	Clearance visuell A1	Clearance visuell A2	Clearance visuell A1,A2
1	Os_Re_Vo	100,00	100,00	100,00	3,00	3,00	3,00
2	Us_Re_Vo	61,54	10,09	35,82	2,00	1,00	1,50
3	Kn_Li_In	85,00	93,55	89,27	2,00	3,00	2,50
4	Us_Li_Hi	83,33	90,80	87,07	2,00	3,00	2,50
5	Us_Re_Vo	98,08	95,02	96,55	2,00	2,00	2,00
6	Kn_Li_Hi	72,94	78,21	75,57	1,00	1,00	1,00
7	Os_Li_Vo	76,92	85,51	81,22	1,00	2,00	1,50
8	Us_Re_Au	25,00	50,00	37,50	,00	1,00	,50
9	Os_Li_Hi	20,00	60,00	40,00	1,00	,00	,50
10	Os_Re_Hi	82,22	93,75	87,99	2,00	2,00	2,00
11	Us_Re_Vo	100,00	98,10	99,05	2,00	1,00	1,50
12	Os_Li_Vo	80,00	100,00	90,00	2,00	2,00	2,00
13	Os_Li_Hi	100,00	100,00	100,00	3,00	3,00	3,00
14	Os_Re_Au	84,62	100,00	92,31	2,00	3,00	2,50
15	Us_Re_Vo	100,00	72,22	86,11	2,00	2,00	2,00
16	Os_Re_Vo	100,00	100,00	100,00	2,00	2,00	2,00
17	Os_Li_In	80,00	67,21	73,61	3,00	2,00	2,50
18	Knö_Li_In	37,50	56,25	46,88	2,00	2,00	2,00
19	Knö_Li_Au	62,50	60,00	61,25	1,00	1,00	1,00
20	Os_Li_Au	100,00	100,00	100,00	3,00	3,00	3,00
Insgesamt	N 20	20	20	20	20	20	20

Tab. 6: Aufstellung der erzielten Verödungsergebnisse.

* Abbildung im Anhang

GEO = geometrische Auswertung; VIS = visuelle Auswertung; MW = Mittelwert; 1/2 = jeweils Auswertender

Nebenwirkungen der Sklerosierungsbehandlung

	Patient	Hyperpigmentierung visuell	Hyperpigmentierung geometrisch (in % gegenüber dem Ausgangsbefund)	Hypopigmentierung visuell	Hypopigmentierung geometrisch (in % gegenüber dem Ausgangsbefund)
1	1	.	,00	.	,00
2	2	.	,00	.	,00
3	3	.	,00	.	,00
4	4	.	,00	.	,00
5	5	1	35,70	.	,00
6	6	.	,00	.	,00
7	7	2	19,00	.	,00
8	8	.	,00	.	,00
9	9	.	,00	.	,00
10	10	.	,00	.	,00
11	11	.	,00	.	,00
12	12	.	,00	.	,00
13	13	.	,00	.	,00
14	14	.	,00	.	,00
15	15	.	,00	.	,00
16	16	.	,00	.	,00
17	17	.	,00	.	,00
18	18	1	28,00	.	,00
19	19	2	12,10	.	,00
20	20	.	,00	.	,00
Insgesamt	N	4	20	.	20

Tab.7:

6.1.2 Laserergebnisse

Nach visueller Auswertung der Photographien (Tabelle 8) stellte Auswerter 1 bei zwei Patientinnen eine Clearance von unter 25%, bei elf unter 75% Clearance und bei sieben Patientinnen eine Clearance von mehr als 75% fest. Auswerter 2 (Diagramm 5) graduierte zwei Patientinnen mit weniger als 25 % Clearance, sieben mit weniger als 50% Clearance und acht mit mehr als 75% Clearance.

Die geometrische Auswertung (Diagramm 4, 5, 6) ergab nach Vermessung durch Auswerter 1 und 2 (Diagramm 6) bei einer Patientinnen weniger als 25% Clearance, bei drei Patientinnen weniger als 50%, bei elf weniger als 75 % und bei zehn mehr als 75% Clearance.

Nebenwirkungen traten bei zwei Patientinnen auf. Die Hyperpigmentierung graduierten beide visuell mit 50%, geometrisch mit 37,5% gegenüber der Ausgangsfläche. Die Hypopigmentierung (Patientin 13) wurde geometrisch mit 14% vermessen gegenüber dem Ausgangsbefund (Tab.9). Im Mittelwert ergab dies für die geometrische Auswertung einen Wert von 70,6%. Nach visueller Auswertung lag dieser Wert bei 66,5%.

Aufstellung der erzielten Laserergebnisse

	Areal	Clearance geometrisch (in %) A1	Clearance geometrisch (in %) A2	Clearance geometrisch (in %) A1,A2	Clearance visuell A1	Clearance visuell A2	Clearance visuell A1,A2
1	Os_Li_Au	100,00	100,00	100,00	2,00	2,00	2,00
2	Os_Li_In	100,00	100,00	100,00	3,00	2,00	2,50
3	Os_Re_Vo	100,00	100,00	100,00	3,00	3,00	3,00
4	Us_Re_In	68,75	73,16	70,95	1,00	1,00	1,00
5	Os_Li_Vo	26,15	75,12	50,64	3,00	3,00	3,00
6	Us_Re_In	75,00	55,56	65,28	1,00	1,00	1,00
7	Os_Li_In	14,29	9,46	11,87	,00	,00	,00
8	Os_Li_Au	100,00	100,00	100,00	3,00	3,00	3,00
9	Us_Re_Au	75,00	,68	37,84	,00	1,00	,50
10	Os_Li_Au	66,67	31,65	49,16	1,00	1,00	1,00
11	Os_Li_Au	71,43	42,31	56,87	1,00	1,00	1,00
12	Os_Re_Au	85,19	85,31	85,25	2,00	2,00	2,00
13	Knö_Re_I	12,50	96,70	54,60	1,00	1,00	1,00
14	Os_Li_In	53,85	100,00	76,92	2,00	3,00	2,50
15	Os_Li_In	100,00	98,52	99,26	3,00	3,00	3,00
16	Knö_Li_A	66,67	100,00	83,33	3,00	3,00	3,00
17	Os_Re_Hi	68,75	58,76	63,76	2,00	2,00	2,00
18	Os_Re_Au	60,00	60,00	60,00	2,00	1,00	1,50
19	Us_Re_Hi	83,33	100,00	91,67	3,00	3,00	3,00
20	Us_Re_Vo	100,00	100,00	100,00	2,00	3,00	2,50
Insgesamt	N 20	20	20	20	20	20	20

Tab. 8: Aufstellung der erzielten Laserergebnisse.

* Abbildung im Anhang

GEO = geometrische Auswertung; VIS = visuelle Auswertung. MW = Mittelwert; 1/2 = jeweils Auswertender

Nebenwirkungen der Laserbehandlung

	Patient	Hyperpigmentierung visuell	Hyperpigmentierung geometrisch (in % gegenüber dem Ausgangsbefund)	Hypopigmentierung visuell	Hypopigmentierung geometrisch (in % gegenüber dem Ausgangsbefund)
1	1	.	,00	.	,00
2	2	.	,00	.	,00
3	3	.	,00	.	,00
4	4	.	,00	.	,00
5	5	.	,00	.	,00
6	6	.	,00	.	,00
7	7	2	37,50	.	,00
8	8	.	,00	.	,00
9	9	.	,00	.	,00
10	10	.	,00	.	,00
11	11	.	,00	.	,00
12	12	.	,00	.	,00
13	13	.	,00	2	14,00
14	14	.	,00	.	,00
15	15	.	,00	.	,00
16	16	.	,00	.	,00
17	17	.	,00	.	,00
18	18	.	,00	.	,00
19	19	.	,00	.	,00
20	20	.	,00	.	,00
Insgesamt	N 20	1	20	1	20

Tab 9:

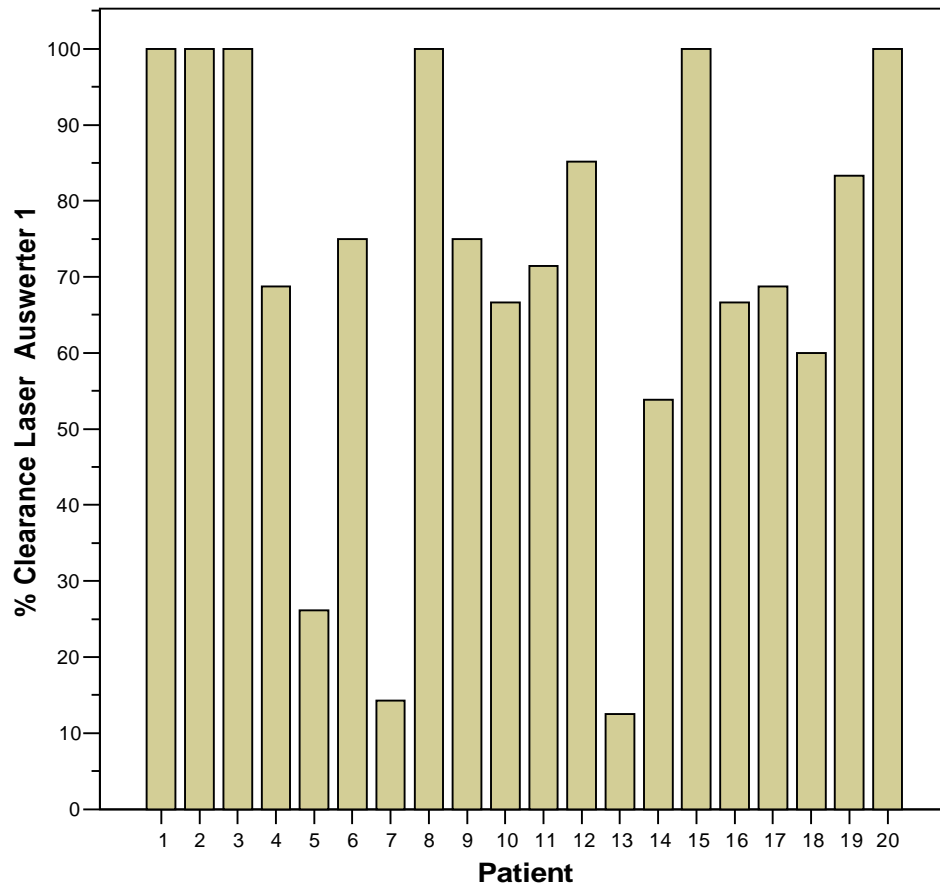


Diagramm 4: Das Säulendiagramm zeigt für jeden einzelnen Patienten (1-20) die von Auswerter 1 geometrisch ermittelte prozentuale Verbesserung (erzielt durch die Laserbehandlung).

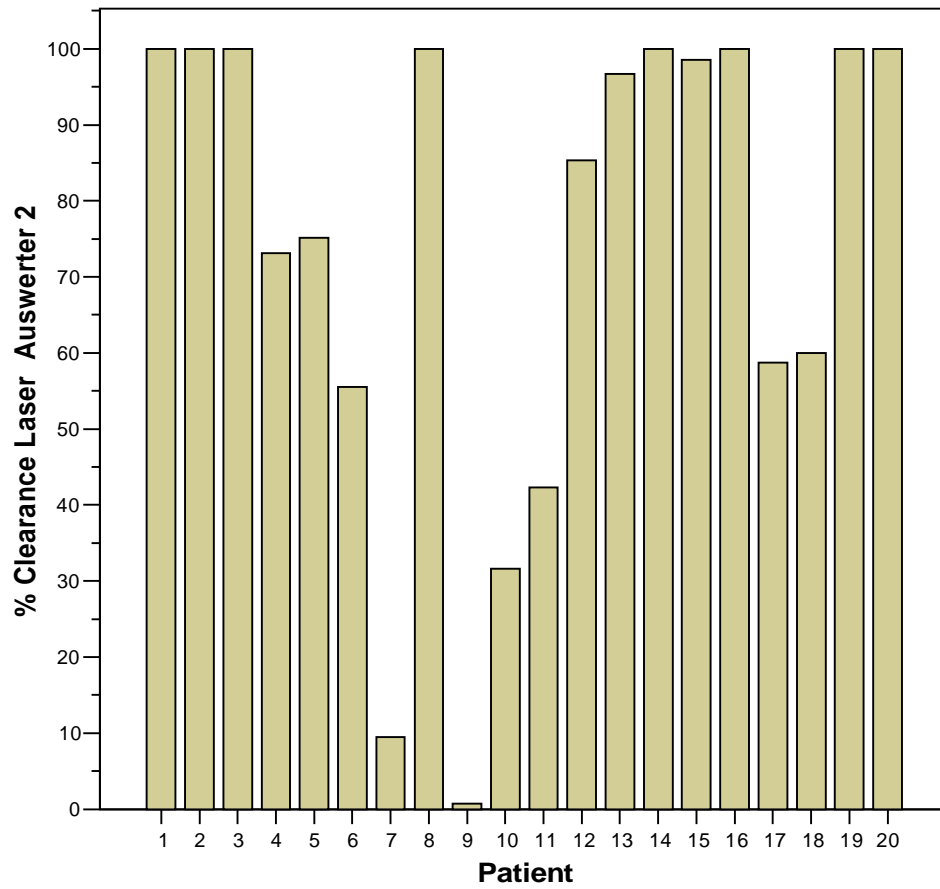


Diagramm 5: Das Säulendiagramm zeigt für jeden einzelnen Patienten (1-20) die von Auswerter 2 geometrisch ermittelte prozentuale Verbesserung (Laserbehandlung).

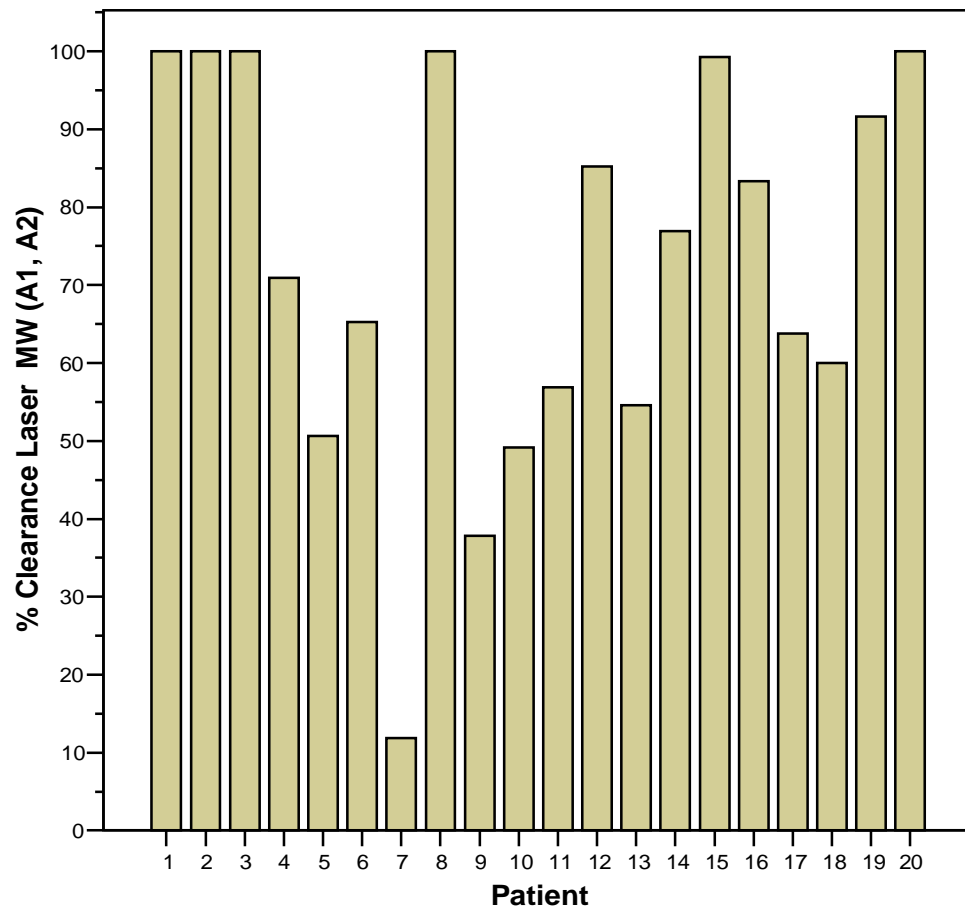


Diagramm 6: Das Säulendiagramm zeigt für jeden einzelnen Patienten (1-20) den arithmetischen Mittelwert, aus den von Auswerter 1 und Auswerter 2 geometrisch ermittelten Ergebnissen zur prozentualen Verbesserung (erzielt durch Laserbehandlung).

Im statistischen Test ergaben sich keine signifikanten Unterschiede zwischen beiden Auswertern (WILCOXON- Test: $p > 0,31$).

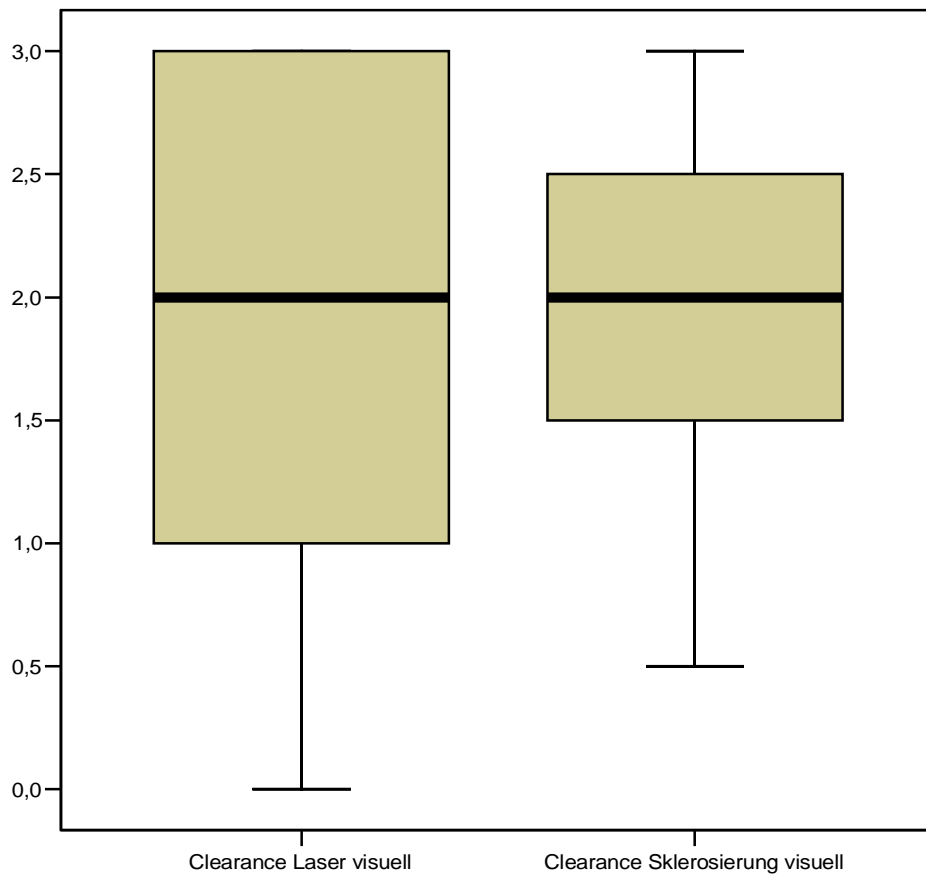


Diagramm 7:

Im linken Boxplot ist die statistische Verteilung (Median, 25.Quantil, 75.Quantil, Minimum, Maximum) der visuell ermittelten Ergebnisse aus der Sklerosierungsbehandlung dargestellt. Der rechte Boxplot stellt analog dazu die statistische Verteilung der visuell ermittelten Ergebnissen aus der Laserbehandlung dar. (Wilcoxon-Test: $p > 0,31$)

(Bei den verwendeten Daten handelt es sich um die gemittelten Werte beider Untersucher). Auch bei der visuellen Beurteilung ergaben sich keine signifikanten Unterschiede ($p > 0,7$) zwischen den beiden Behandlungsmethoden. Dies ist auch an der Gleichheit der Mediane erkennbar. Wie oben ist auch hier ersichtlich, dass die Spannweite bei der Laserbehandlung größer war als die der Sklerosebehandlung.

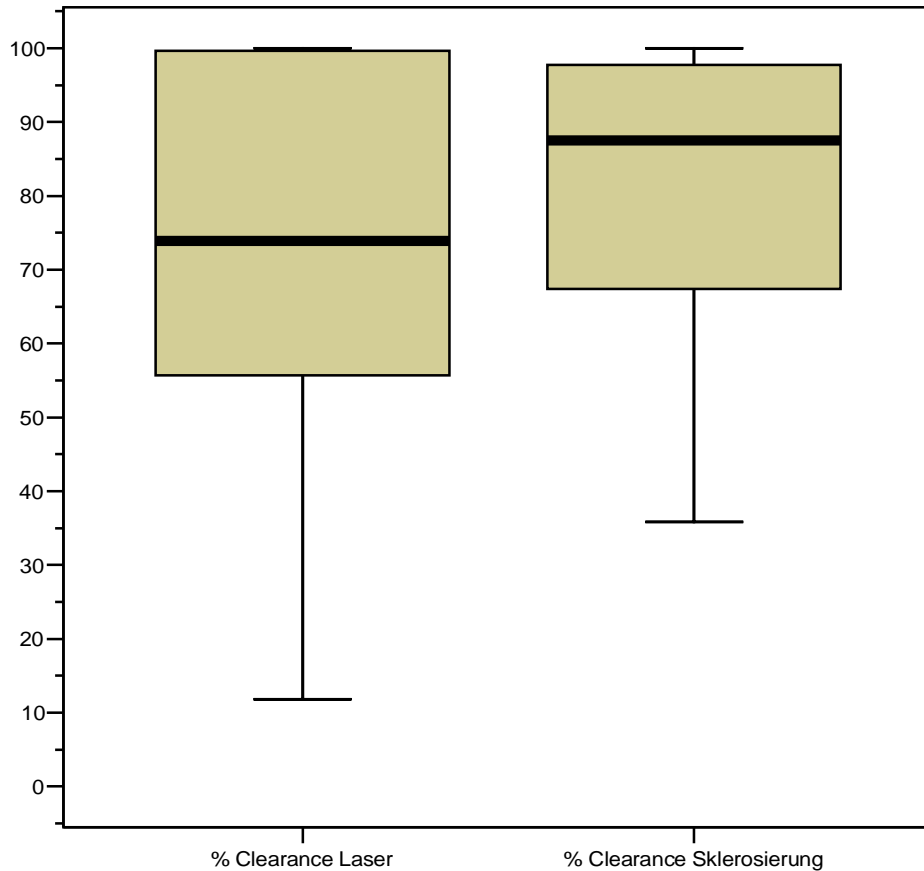


Diagramm 8:

Der linke Boxplot zeigt die statistische Verteilung (Median, 25.Quantil, 75.Quantil, Minimum, Maximum) aller geometrisch ermittelten Ergebnisse bezüglich der prozentualen Verbesserung, die sich aus der Laserbehandlung ergaben.

Für den rechten Boxplot gilt das gleiche: er stellt analog die Verteilung der Ergebnisse der Sklerosierungsbehandlung dar. (Bei den verwendeten Daten für die prozentuale Verbesserung handelt es sich um die gemittelten Werte beider Untersucher).

Beide Boxplots wurden mit Hilfe des Wilcoxon-Tests für Paardifferenzen auf statistisch signifikante Unterschiede getestet. Es ergab sich ein p-Wert von 0,306 ($> 0,05$), was bedeutet, dass kein signifikanter Unterschied feststellbar war.

Der Median der Clearance war bei der Sklerosierungsbehandlung um ca. 15% höher als bei der Laserbehandlung. Weiterhin ist aus den Boxplots ersichtlich, dass die Spannweite bei der Laserbehandlung größer war als die der Sklerosierungsbehandlung.

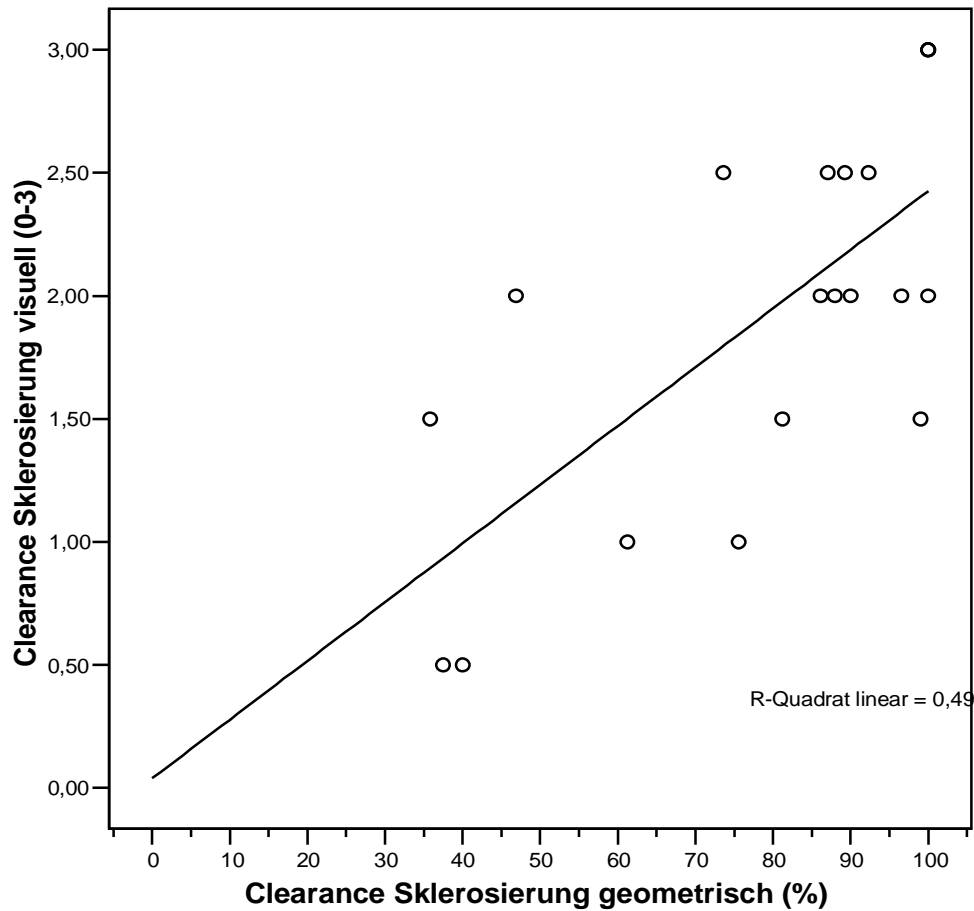


Diagramm 9:

Die Korrelation zwischen „clearance Sklerosierung geometrisch“ und der „clearance Sklerosierung visuell“ liegt im mittleren Bereich.

Der Korrelationskoeffizient nach Pearson ergibt einen Wert von $r = 0,70$.

Das Bestimmtheitsmaß $r^2 = 0,49$ besagt, dass die „clearance laser geometrisch“ für ca. 49% der Änderung der „clearance laser visuell“ verantwortlich ist.

51% sind ungeklärt.

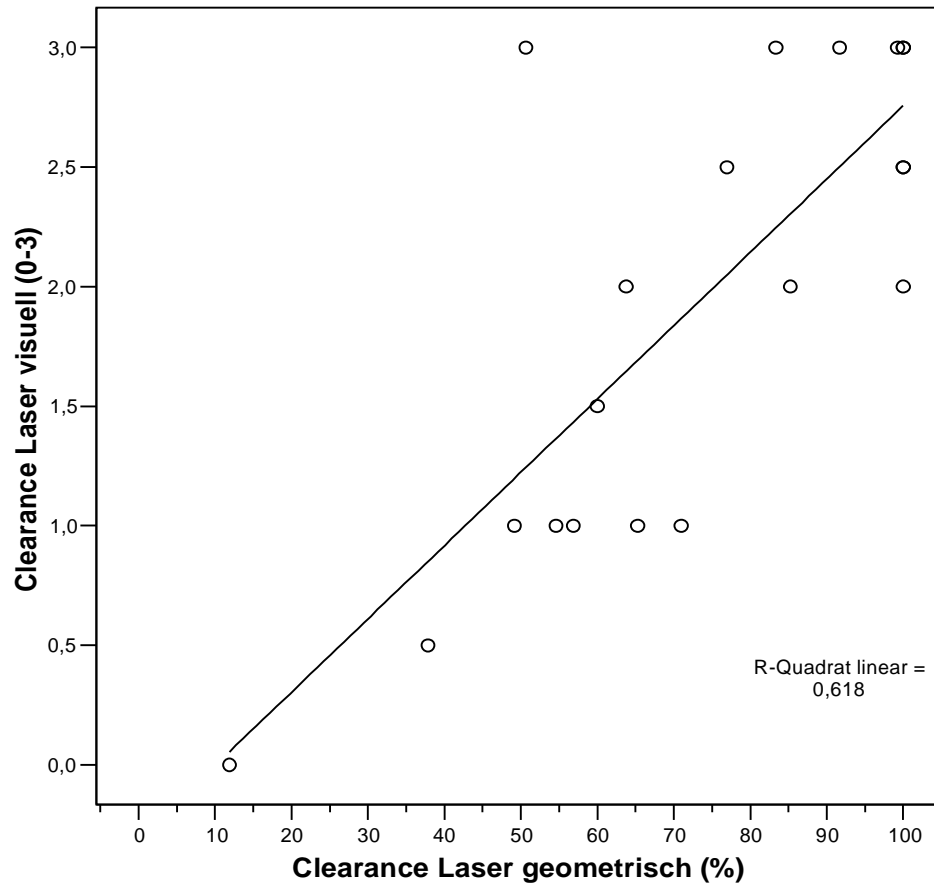


Diagramm 10:

Die „clearance Laser geometrisch“ korreliert recht gut mit der „clearance Laser visuell“.

Der Korrelationskoeffizient nach Pearson ergibt einen Wert von $r = 0,79$.

Das Bestimmtheitsmaß $r^2 = 0,618$ besagt, dass die „clearance Laser geometrisch“ für ca. 62% der Änderung der „clearance Laser visuell“ verantwortlich ist.

Die restlichen 38% sind ungeklärt (mögliche Gründe: in der geometrischen Beurteilung wurden im Gegensatz zur visuellen nur quantitative Verbesserungen (Ausdehnung der Besenreiser) und keine qualitativen Verbesserungen berücksichtigt („Intensität“ der Besenreiser).

Die hier vorliegende Studie ist in ihrem methodischen Ansatz des direkten Vergleichs zweier Behandlungsmethoden an einem Patienten und einem Indikationsbereich zwar kein Vorreiter. Die Mehrzahl der bisherigen Veröffentlichungen beschreibt jedoch nur eine der beiden hier vorgestellten Behandlungsmethoden.

7 Diskussion

7.1 Diskussion der Sklerosierungsergebnisse

Wenn man die erzielten Ergebnisse im Mittelwert nach geometrischer Vermessung literaturüblich [5; 59; 84; 191; 201; 238; 263; 301; 302] auswertet, erhält man die in Diagramm 11 dargestellte Verteilung. Dabei gilt zumeist folgende Einschätzung der Clearance

< 25 % (geringe Verbesserung)

25-50 % (Verbesserung)

51-75 % (gutes Ergebnis)

> 75 % (exzellentes bzw. sehr gutes Ergebnis)

Gruppenverteilung der Clearance-Mittelwerte nach Sklerosierungsbehandlung

Geringe Verbesserung: < 25%

Verbesserung : < 50%

Gutes Ergebnis : < 75%

sehr gutes bis exzellentes Ergebnis: > 75%

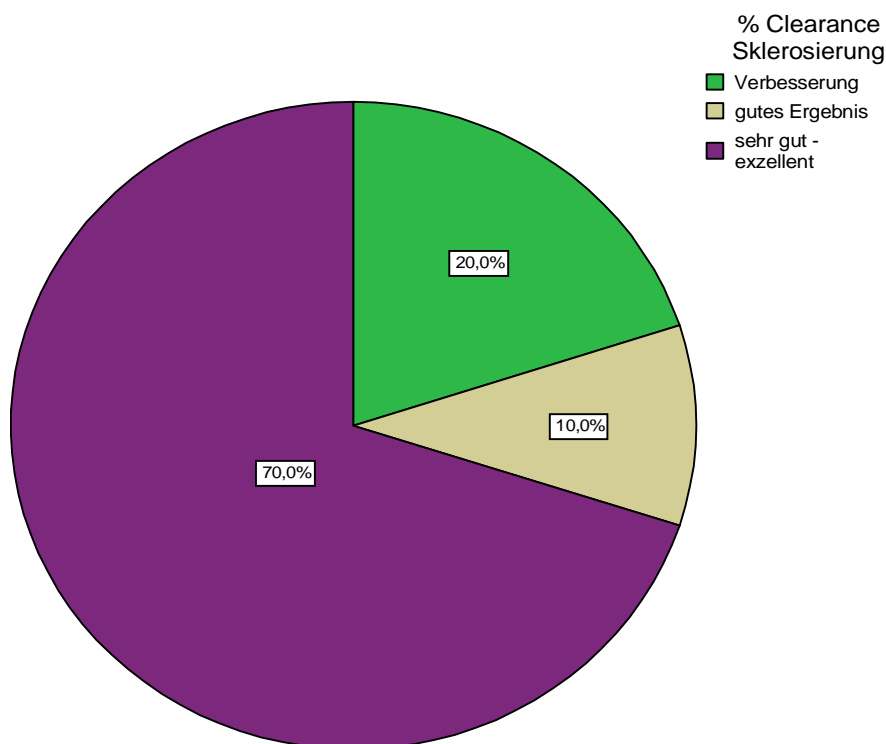


Diagramm 11: Gruppenverteilung der Clearance-Mittelwerte (geometrische Auswertung) nach Sklerosierung.

Demnach ist bei 80 % der Patienten ein gutes bzw. sehr gutes Ergebnis erreicht worden. Bei vier Patientinnen sind zudem noch Hyperpigmentierungen aufgetreten. Dies lässt auf einen zu hohen Injektionsdruck während der Verödung schließen. In deren Folge es zur Extravasation von Aethoxysklerol® und Erythrozyten kam. Die verminderte Kontaktzeit Aethoxysklerol® - Varizenendothel beeinflusst den Sklerosierungseffekt negativ und erklärt die verminderte Clearance. Während eine Erythrozytenextravasation durch zu hohen Injektionsdruck die wahrscheinlichste Ursache der Hyperpigmentierung ist, so sprechen die Clearance der Patientinnen Nr. 5, 7, 18, 19 auch für veränderte Permeabilitätsverhältnisse des entzündeten Gefäßes und daraus resultierender Extravasation von Erythrozyten bzw. Hyperpigmentierungen als deren Konsequenz. Diese befinden sich allesamt im exakten Verlauf des verödeten Gefäßes. Der Anteil der Hyperpigmentierungen (25 %) liegt im Rahmen dessen, was in der Literatur [8; 60; 61; 72; 82; 112; 113; 124; 129; 136; 144; 147; 148; 171; 179; 216; 228; 231; 233; 241; 259; 298; 299; 319; 321; 357; 358; 366-368] als Normbereich (etwa 30 %) diskutiert wird. Im Verlauf eines Jahres beobachteten wir eine stetige Abnahme der Pigmentierung. Teleangiektatisches Matting, allergische Reaktionen oder Nekrosen konnten nicht beobachtet werden.

Der Vergleich mit bisherigen Veröffentlichungen (siehe Tab. 11) ist schwierig. Dies liegt u. a. an dem breiten Einsatzspektrum von Aethoxysklerol®. Je nach Konzentration umfaßt es den kompletten Bereich der Varikosis (0,1-8 mm). Eine Aufgliederung in Gefäßdurchmesser und Angaben von Clearancegraden fehlt bei einigen Autoren [72; 148; 171; 258]. JACOBSEN berichtet über erfolgreiche Behandlungen in 80-90 % der Fälle [193]. HOFER [185] berichtet von 85%igem Erfolg ohne Nebenwirkungen in 19.000 Fällen. CACCIATORE [60] von sehr guten Resultaten in 84 % der Behandlungen von 458 Patienten. NORRIS et al. [259] erreichten konzentrationsabhängig (0,25-1%iges Aethoxysklerol®) Clearancewerte zwischen 35,3 % und 62,5 %, MCCOY et al. [241] mit 1%igem 70 %. Über 50 % Verbesserung erreichten BREU und MARSCHALL [54] bei 93,8 % der Patienten. WEISS und WEISS [366] konnten nach einer Sitzung eine Clearance von 66 % feststellen.

Hypertone Kochsalzlösung ist seit Jahrzehnten zur Behandlung von Besenreisem in Gebrauch. Verwendung finden Konzentrationen bis 30 %. Teilweise findet eine Zugabe von Xylocain zur Schmerzminderung [147] oder Heparin (Heparsal®) zur Vermeidung von Thrombenbildung im Zuge der Verödung durchmesserstärkerer Gefäße statt [298]. SADICK [298] und ALDERMAN [8] berichten über erfolgreiche Behandlungen bei 800 bzw. 150 Patienten. MCCOY [241] erreichte eine Clearance von etwa 70 %. SADICK [299] in einer weiteren Studie 90 %, nach durchschnittlich drei Behandlungen. WEISS und WEISS [366] konnten nach einer Behandlung eine Verbesserung um mehr als die Hälfte des Ausgangsbefundes bei 40 % der Therapierten nachweisen.

REID und ROTHNIE [285] behandelten 51 Beine erfolgreich mit Natrium-Tetradecyl-Sulfat (Sotradecol®). TONGPRASROETH et al. [354] erzielten in 73,4 % gute Ergebnisse. TRETBAR [357; 358] berichtet über eine durchschnittliche Clearance von 80-90 % nach 1.426 therapierten Beinen mit Konzentrationen von 1 % und 3 %. Ähnlich äußert sich LARY [216]. WEISS und WEISS [366] stellten eine Verbesserung um mehr als 50 % bei 37 % der Patienten nach einer Behandlung mit 0,1%igem Natrium-Tetradecyl-Sulfat fest.

Tabelle 11 zeigt eine Übersicht der bisherigen Veröffentlichungen bei Verödung von (Besenreiser-) Varizen und ihre Ergebnisse. Die Anzahl von Veröffentlichungen ab 1987 spiegelt den gewachsenen Anspruch der Patienten an die (Bein-) Aesthetik wider. Frühere Studien befaßten sich fast ausschließlich mit der Varizenverödung.

Die Mikroverödung war eher eine Ausnahmeindikation. Noch 1983 berichtete SLADEN [321] über 200 Verödungsfälle, von denen lediglich 27, entsprechend 13,5 % kosmetischer Natur waren. Parallel zum Patientenanspruch legen auch die Autoren Mitte der 80er Jahre größeres Augenmerk auf etwaige Nebenwirkungen, denen bei einer rein kosmetischen Behandlung eine erhebliche Gewichtung zukommt. Die Dermatologische Gesellschaft der USA (American Academy of Dermatology) spricht in diesem Zusammenhang in ihren Richtlinien zur Sklerosierungsbehandlung von 1996 [79] vorsichtig von einer geringeren Akzeptanz, als dies bei Behandlung funktionell insuffizienter Venen der Fall sei. So konnten MCCOY et al. [241] eine signifikant negative Korrelation zwischen Patientenzufriedenheit und dem Auftreten von Nebenwirkung nach Verödungsbehandlung feststellen.

Die größte Beachtung bisher fanden Aethoxysklerol®, NaCl (hypertone Kochsalzlösung), Sotradecol® und neuerdings Sclerodex®. Allgemein anerkannt ist Aethoxysklerol® das „schmerzfreieste“ Mittel, welches nur bei extravasaler Injektion ein brennendes Gefühl beim Patienten verursacht. Das Auftreten allergischer Reaktionen im Rahmen einer Aethoxysklerol®- Behandlung wird mit einer Inzidenz bis 0,27 % [72; 132] in der Literatur beschrieben, für Sotradecol® werden Werte bis 0,17 % [102; 132] genannt. Beschriebene (klinische) Nekrosen bei Konzentrationen von 1%igem Aethoxysklerol® [369] konnte GOLDMAN [130] histologisch nach intradermaler Injektion in Hasenhaut nicht nachweisen - er testete bis 1 % Aethoxysklerol®. Bei Sotradecol® und hypertoner Kochsalzlösung konnte histologisch eine Nekrose nachgewiesen werden, so daß Aethoxysklerol®, eine geringere Tendenz zur Ausbildung einer Nekrose nach Paravasalinjektion aufweist als hypertone Kochsalzlösung und Sotradecol®.

Die Interpretation von Nebenwirkungen wird unterschiedlich behandelt. Einige Autoren benennen zwar das Auftreten von Hyperpigmentierungen, messen dem aber keine größere Bedeutung zu, da es „zu einem Abblassen innerhalb einiger Wochen und nur selten zu permanenter Pigmentation kommt“ [318]. So ist der Zeitpunkt der Begutachtung entscheidend, denn ein Großteil der Hyperpigmentierungen ist nach etwa 6 bis 8 Wochen verblieben. Dies trifft nicht zu, wenn wir unsere Ein- Jahresstudie heranziehen. Wohingegen nach diesem Zeitraum noch verbliebene Hämosiderinablagerungen zu längerer Persistenz neigen. Die Inzidenzbreite variiert für:

Aethoxysklerol® bis 30 % für 0,5%ige und 73 % für 1%ige Lösung
hypertone Kochsalzlösung bis 55 % Sotradecol® bis 32 %

Verödungsmittelunabhängig wird mit einer Persistenz von bis zu 5 Jahren berichtet [82], doch ist eine stetige Abnahme während der Nachbetreuung unserer Patienten deutlich. Studien in denen zwei oder mehr Verödungsmittel Anwendung durch den gleichen Behandler fanden, ergaben eine wirkstoffunabhängige, vergleichbare Häufung von Hyperpigmentierungen in Bereichen von 20-30 % [82; 147; 228; 368]. Dies deutet auf eine eher physikalische als chemische Ursache hin. Obgleich nicht endgültig geklärt, wird eine Diapedese von Erythrozyten durch die Gefäßwand und eine damit verbundene dermale Hämosiderinablagerung angenommen [134]. Begünstigend wirkt hier ein zu großer Injektionsdruck, zu große Behandlungsareale pro Injektion (sog. blanching - size) und zu stark konzentrierte Verödungsmittel [134]. Zu großer Injektionsdruck bzw. Behandlungsareale pro Injektion erhöhen den Gefäßinnendruck, es kommt zur Wanddehnung bis hin zur Ruptur. Ähnliche Verhältnisse herrschen bei chronisch venöser Insuffizienz, Thrombophlebitis und nach lokalen Traumata. In deren Folge es auch zu

Hämosiderinablagerungen kommen kann [140]. Die endotheliale Integrität der Gefäßwand wird durch zunehmende Wirkstoffkonzentration des Verödungsmittels schwächer und erhöht die Durchlässigkeit für Erythrozyten und damit die Wahrscheinlichkeit von Hyperpigmentierungen. NORRIS [259] fand statistisch signifikante Unterschiede im Auftreten von Hyperpigmentierungen nach Verwendung von 0,25 % bzw. 1 % Aethoxysklerol®. Tendenziell ähnlich verhalten sich hypertone Kochsalzlösung [299] und Sotradecol® [140].

Eine zweite, häufige Nebenwirkung, das teleangiektatische Matting (TM), konnte in der hier vorgestellten Arbeit nicht festgestellt werden. Es handelt sich um eine flächige Neubildung kleinkalibriger (ca. 0,2 mm Durchmesser), hellroter Gefäße. Die Häufigkeit wird wirkstoffunabhängig mit 5 % angegeben, kann aber bis zu 36 % reichen [241; 54]. TM soll sich nur bei jedem fünften Patienten innerhalb von zwei Jahren zurückbilden [295]. Für das Auftreten von teleangiektatischem Matting wird der gleiche Ursachenkomplex angenommen, wie er auch für die Hyperpigmentierung genannt wurde [140; 241; 295]. Hierbei verursachen die extravasalen roten Blutkörper eine perivaskuläre Entzündung, welche über Mediatoren und Wachstumsfaktoren (FGF, ECGF, TNF, PDGF) zur Neovaskularisation führt [140; 241; 295]. Die Rolle von Östrogen und Progesteron in der Ausbildung von teleangiektatischem Matting ist umstritten [228]. Bisher konnte auch durch Probebiopsien keine Verbindung zwischen beidem hergestellt werden [140; 295].

Zusammenfassend ist festzuhalten, daß die Wirksamkeit von 0,25% igem Aethoxysklerol® zur Verödung von maximal 0,6 mm dicken Gefäßen allgemein anerkannt ist. KAHLE und LENG [196] wiesen in ihrer Placebo-kontrollierten Studie die Wirksamkeit von Aethoxysklerol® nach), die in Europa seit Jahrzehnten praktiziert wird. Die guten bis sehr guten Ergebnisse, die mit Aethoxysklerol® erreicht wurden, ähneln anderen Verödungsmitteln. Im Vergleich hat Aethoxysklerol® den Nachteil eines langsamer einsetzenden Behandlungserfolges, nach 4-6 Wochen, wohingegen beispielsweise bei hypertoner Kochsalzlösung i. allg. nach 2-4 Wochen die Wirkung eintritt [82; 228]. Außerdem birgt es das Risiko allergischer Reaktionen, insbesondere bei höheren Konzentrationen, mit einer Inzidenz bis zu 0,27 % [72; 132; 147]. Im Gegensatz zu anderen Verödungsmitteln, insbesondere Sotradecol® und hypertoner Kochsalzlösung, neigt es ansonsten aber zu geringeren Nebenwirkungsraten, bei Verwendung adäquater Konzentrationen (< 0,5% iges Aethoxysklerol® bei Gefäßen bis 1 mm) [61; 145; 372]. KERN et al. [203] fanden in ihrer Studie statistisch signifikant bessere Ergebnisse als mit Chromglycerin (Scleremo®) gegenüber Aethoxysklerol®. Allerdings wurden hierbei auch Gefäße oberhalb eines Durchmessers von 1 mm mit 0,25% igem Aethoxysklerol® behandelt, eine ungeeignete m.E. zu geringe Dosierung. Autoren von Vergleichsstudien mit Sotradecol® und hypertoner Kochsalzlösung [61; 72], vor allem aber die dabei behandelten Patienten, favorisierten Aethoxysklerol®, als schmerzarmes, wirksames und nebenwirkungsarmes Verödungsmittel. 98 Ärzte behandelten im Rahmen der australischen Aethoxysklerol® (Polidocanol) Studie insgesamt 16.804 Beine in einem Zeitraum von zwei Jahren [258]. Von den teilnehmenden Ärzten verfügten 65 über Erfahrungen mit Sotradecol®, 58 mit hypertoner Kochsalzlösung. Von diesen sprachen sich 85 % bzw. 84 % für Aethoxysklerol® als wirksameres und nebenwirkungsärmeres (74 %) Sklerosierungsmittel aus [72]. Die Verwendung von Aethoxysklerol® zur Behandlung der Besenreiservarikosis ist in Deutschland als „gold Standard“ zu bezeichnen. GOLDMANN [148] bezeichnete Aethoxysklerol® gar als nahe am Ideal(en Verödungsmittel).

Unabhängig von der Diskussion über das wirksamste Verödungsmittel, wird die Schaumsklerosierung vermehrt zur Behandlung der Varikosis eingesetzt. Die Vorteile liegen vor allem darin, daß es hierbei zu einer geringeren Applikation von Verödungsmitteln bei verlängerter Kontaktzeit Varizenendothel-Verödungsmittel und damit zu geringeren Nebenwirkungen kommen soll. YAMAKI et al. [396] fanden in ihrer Studie eine statistisch signifikant geringere Rekanalisationsrate behandelter Gefäße nach Schaumverödung als dies nach normaler Flüssigverödung der Fall war. In einer Konsensuskonferenz zur Schaumsklerosierung (April 2003) wurde allerdings darauf verwiesen, daß nur eine Minderheit der teilnehmenden Ärzte die Schaumsklerosierung zur Behandlung von Besenreiservarizen einsetzt. Die Schwierigkeit liegt hierbei darin, den Schaum nicht zu viskös zu produzieren, da es möglicherweise mehr Gewebeschäden als bei herkömmlicher (fluider) Sklerosierung gibt [53]. Hinzu kommt, dass Schaum kaum engkalibrige Kanülen passiert. Inwieweit die Schaumsklerosierung bisherigen Verödungsmethoden überlegen ist und in welchen Indikationsbereichen sie sich durchsetzen wird, werden weitere Studien aufzeigen müssen.

Verödungsmittel	Autor	Jahr	Lit	Konzentration	Patienten	Hyper	TM	Nekrosen	
Heparsal®	Carlin, M.C.	1987	61	20%NaCl	20	5%	5%		
	Sadick, N.S.	1990	298		400	15,25%	5%	0,13%	
hypertones NaCl	Alderman,D.B.	1977	8		150	33%			
	Sadick, N.S.	1990	298		400	15,25%	5%	0,13%	
	Sadick, N.S.	1991	299	23,4%; 11,7%; 5,8%	20	7,5%;2%;1,5%	6%; 2,5%; 1,5%		
Aethoxysklerol®	Weiss, M.A.	1991	366	23,4%	38	8%	11%		
	Hofer, A.E.	1972	185		19000	0	0	0	
	Jacobsen	1974	193		316				
	Cacciatore,E.	1979	60		458	12%			
	Härtel,S.	1982	179		800 Behandl.	7%			
	Carlin, M.C.	1987	61	0,25%	20	5%	5%		
	Norris, M.J.	1989	259	0,25%(A); 0,5%(B)	20 (3,5Behandl.)	A:25%; B:20%			
	Goldman,P. M.	1989	148		1500	30%	5%		
	Weiss, M.A.	1991	366	1%	38	13%	24%		
	Guex, J.-J.	1993	171		11000				
	Conrad,P.	1995	72		16804 Beine	0,20%	0,04%	0,20%	
	Kahle, B.	2004	196		20				
	Breu, F.X.	2003	54	0,5%	2700	21,3%	5%	0,07%	
	Georgiev,M.	1993	113	72%	134	8% (POL 0%)			
	Sclere"re"mo®	Tongprasroeth,S.	1981	354	1-3%	100			
Sotradecol®	Reid, R.G.	1968	285	3%	51			3,3%	
	Tretbar, L.L.	1978	357	1%	144 (286 Beine)	<33%			
	Sladen, J. G.	1983	321	3%	200(kosmetisch27)	3%		4%	
	Lary, B.G.	1987	216	0,10%	1500	ja			
	Carlin, M.C.	1987	61		20	15%	5%		
	Tretbar, L.L.	1989	358	0,33%	264 Beine	5%	5%		
	Weiss, M.A.	1991	366	0,10%	38	11%	18%		
	weitere Studien	Goldman, P. M.	1987	147	POL(A), HS(B)	Erfahrungsbericht	40%, 2% bis 2J.	5%	A0,1;B2%
		Duffy, D. M.	1988	82	POL, HS	2175	30% (5% bis 5 J.)	35%	
		Puissegur, M.L.	1989	228	Heparsal®; POL	200	20%	5%	1%
Weiss, R.A.		1992	368	Sotradecol®; POL	3000	29%; 3% >12 Mo.	11%	<0,1%	
McCoy, S.		1999	241	1%POL vs. NaCl	81	73%POL; 55%NaCl	36%;31%		
Goldman, M.P.		2002	145	POL vs. STS	129	53%POL;64%STS	7%POL;11%STS	6,6% STS	
Leach, B.C.		2003	218	Glycerin vs. STS	13	8%Gly;92%STS			
Kern, P.		2004	203	POL vs. Glycerin	147				

Tab. 11: Literaturüberblick bisheriger Arbeiten über die Sklerosierungsbehandlung.

Abb.: HS=hypertonesNaCl;POL=Aethoxysklerol®;STS=Sotradecol®;Lit=Literaturverweis;Hyper=Hyperpigmentierungen;TM=teleangiektatisches Matting.

7.2 Diskussion der Laserergebnisse

Verfährt man mit den geometrischen Mittelwerten der Laserbehandlungs- Clearance in gleicher Art und Weise, wie mit denen der Sklerosierungsbehandlung, so erhält man nachstehende Verteilung.

Gruppenverteilung der Clearance-Mittelwerte nach Laserbehandlung

Geringe Verbesserung: < 25%
Verbesserung : < 50%
Gutes Ergebnis : < 75%
sehr gutes bis exzellentes Ergebnis: > 75%

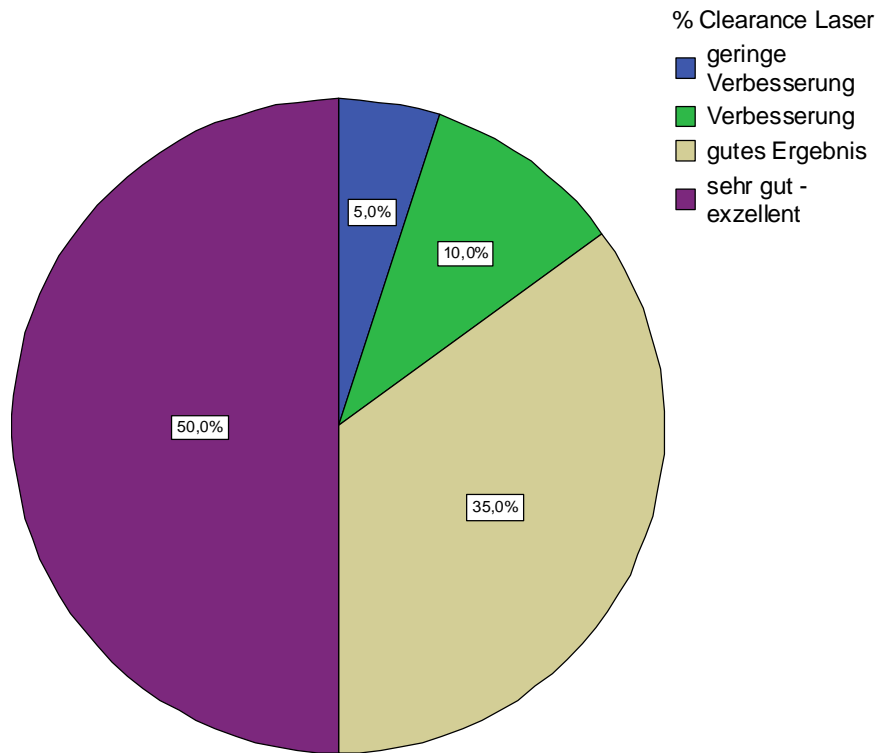


Diagramm 12: Gruppenverteilung der Clearance-Mittelwerte (geometrische Auswertung) nach Laserbehandlung.

85 % der behandelten Areale haben demnach ein gutes bzw. sehr gutes Behandlungsergebnis vorzuweisen. Bei Patientin Nummer 9 dagegen kann man nur einen marginalen Effekt des Lasers erkennen. Grund hierfür kann neben einer zu gering applizierten Laserenergie (zu geringe Studieneinstellung), auch eine zu starke Kühlung des Zielchromophors durch dessen sehr oberflächliche Lage sein.

Vergleicht man die Studiendaten mit denen bisher veröffentlichter Studien über den frequenzverdoppelten 532 nm Nd:YAG Laser [5; 33; 36; 84; 98; 238; 322; 328; 382], so sind die erzielten Ergebnisse durchaus ähnlich.

SMITH et al. [322] behandelten ihr Kollektiv von 14 Patientinnen ebenfalls nur einmal und erzielten bei 50 % ein gutes bis exzellentes Ergebnis. Es werden allerdings keine Gefäßdurchmesser genannt. Aus der Methodik geht nicht hervor, ob ein mehrmaliges Lasern des Areals in der Sitzung notwendig war.

ADRIAN [5] erreichte bei 83 % seiner Patienten eine Verbesserung des Ausgangsbefundes um mehr als 50 %. Die Patienten wurden zweimal behandelt. Auch er ordnet den Ergebnissen keinen Gefäßdurchmesser zu, obgleich er eine Einteilung der Besenreiser in kleine, mittlere und große Gefäße vornimmt. Zudem werden keine Angaben über die Impulsdauer gemacht.

BERNSTEIN et al. [33] limitierten den Gefäßdurchmesser auf 0,75 mm und die Laserparameter auf 16 J/cm² Impulsenergie und 10 ms Impulsdauer. Die Ergebnisse sind mit einer Clearance von 75 % vergleichbar mit den 70,6 % (Durchschnitt der geometrischen Mittelwerte) dieser Arbeit.

In der Studie von SPENDEL et al. [328] wurden 30 Patienten mit einem Gefäßdurchmesser zwischen 0,3 und 0,6 mm insgesamt 3mal behandelt, wobei in der jeweiligen Sitzung das Areal bis zu 3mal gelasert wurde.

Insbesondere die beiden letztgenannten Arbeiten sind zu ähnlichen Ergebnissen, wie die hier vorgestellte Studie, gekommen. Zwar wurden mehrere Behandlungen durchgeführt, die verwendete Laserenergie war dafür aber geringer.

Alle bisherigen Arbeiten über den 532 nm Nd:YAG Laser kommen zu vergleichbaren Resultaten. Auch wenn in einigen Fällen keine Aufteilung in Bezug auf den Gefäßdurchmesser gemacht wird, so ist doch mit zunehmendem Gefäßdurchmesser eine Verminderung des Behandlungserfolgs erkennbar. SPENDEL et al. [328] konnten ab einem Gefäßdurchmesser von 0,7 mm keine Wirkung feststellen. BETHGE und STADLER [36] sprechen dem frequenzverdoppelten Nd:YAG Laser eine Wirksamkeit bis zu einem Besenreiserdurchmesser von 1,5 mm zu. MASSEY und KATZ [238] sprechen in diesem Zusammenhang von einer guten Wirkung der Laserbehandlung bis 1 mm.

Zwischen Behandlungserfolg und Hauttyp besteht laut FOURNIER et al. [98] kein Zusammenhang.

Eine Korrelation besteht aber zwischen der verwendeten Laserenergie und dem Hauttyp bzw. dem Haut-Melaninanteil des Patienten einerseits und dem Auftreten von Nebenwirkungen andererseits. Nach HAEDERSDAL et al. [175] steigt das Risiko von Pigmentveränderungen nach Laserapplikation mit stärkerer präoperativer Pigmentierung und steigender Laserenergie.

Im Rahmen der Laserapplikation traten bei einer Patientin (5 %) Hyperpigmentierungen, bei einer weiteren Hypopigmentierungen (5 %) auf. Beide Werte liegen im unteren Bereich des jeweiligen Literatur- Normbereichs.

Die Hypopigmentierung trat bei einer Patientin (Nr. 13) mit FITZPATRICK Hauttyp III auf. Deren Clearance im geometrischen Mittelwert 54,6 % und im visuellen Mittelwert 55 % betrug, bei einer Ausbreitung der Hypopigmentierung von fast 20 % gegenüber der flächigen Ausdehnung des Ausgangsbefunds. Dies sind Indizien dafür, daß es hier zu einer Absorption durch das Konkurrenzchromophor Melanin gekommen ist. Dies führte zu einer teilweisen Depigmentierung verbunden mit einer reduzierten Laserwirkung auf das Gefäß. Die Häufigkeit von Hypopigmentierungen wird bei anderen Autoren, in Bezug auf den 532 nm Nd:YAG Laser, mit bis zu 18,2 % angegeben. Hyperpigmentierungen haben demnach eine Inzidenz von bis zu

36 % (WEST und ALSTER 71 % [382]). Die bei Patientin Nr. 7, mit einem Hauttyp I nach FITZPATRICK, aufgetretene Hyperpigmentierung (geometrischer Mittelwert der flächigen Ausdehnung 14 %; visueller Mittelwert <25 %) ist durch deren optisch sehr oberflächlich gelegene Gefäße und den hellen Hauttyp begünstigt worden. Eine nahezu unverminderte Impulsenergie wird durch Hämoglobin absorbiert, es kommt durch die auftretende Absorptionswärme zur Überhitzung der Gefäßwand und zu deren partieller Ruptur mit Erythrozytenextravasation. Es läßt aber auch den Schluß zu, daß es hier zu einer unzureichenden Kühlung oder einem Kontaktverlust des chilled tips mit der Hautoberfläche gekommen sein könnte. Daß es dabei zu einem vermehrten Auftreten von Nebenwirkungen kommt, ist aus der Arbeit von WEST und ALSTER [382] erkenntlich, die ohne simultane Kühlung arbeiteten. FOURNIER et al. [98] und auch SPENDEL et al. [328] therapierten ebenfalls ohne gleichzeitige Kühlung. Hypopigmentierungen von 18,2 % bzw. 20 % Hyperpigmentierungen wurden hier festgestellt. Studien, die mit dem sog. chilled tip arbeiteten lagen hier zumeist deutlich unterhalb dieser Werte. Eine Ausnahme stellen die Studienergebnisse von ADRIAN [5] dar. Er berichtete sowohl über Hypo- (12 %) als auch über Hyperpigmentierungen (36 %). Die Tatsache, daß er Patienten bis einschließlich FITZPATRICK Typ III behandelte, verbunden mit seinen guten Ergebnissen, läßt auf eine hohe Gesamtlaserdosis schließen. Da die verwendete Impulslänge nicht genannt wird, kann dies aber nur vermutet werden.

Insgesamt ist aus den bisherigen Veröffentlichungen ersichtlich, daß das chilled tip zu einer Reduzierung der Nebenwirkungen und des Schmerzempfindens während der Behandlung [36] führt und sich mit dem frequenzverdoppelten 532nm Nd:YAG Laser gute Behandlungsergebnisse erzielen lassen. Dies deckt sich mit den in der vorgestellten Arbeit gewonnenen Ergebnissen.

Besenreiser wurden bislang mit einer Vielzahl von Lasern behandelt (siehe Tab.12). Hier sind neben dem frequenzverdoppelten Nd:YAG Laser insbesondere der Blitzlampen-gepumpte gepulste Farbstofflaser (Wellenlängenbereich 585-600 nm), der Alexandritlaser (755 nm), der Diodenlaser (910 nm), der Nd:YAG Laser (1064 nm) und die nichtkohärente Blitzlampe (500-1200 nm) zu nennen.

Der klassische Farbstofflaser nutzte früher eine Wellenlänge von 577nm. Die erste Generation der Farbstofflaser, die für den vaskulären Gebrauch angeboten wurden, verfügte lediglich über eine Laserimpulsdauer von bis zu 0,45 ms. Dies minimierte den Einsatzbereich auf Gefäße bis zu einem Durchmesser von 0,2 bis maximal 0,4 mm [111; 137; 167; 388], dem teleangiektatischen Matting und Naevi flammei. Mit Erweiterung des Wellenlängenspektrums auf 585 nm, 590 nm, 595 nm und 600 nm, sowie der Einführung von bis zu 1,5 ms Impulsdauer wurde der Indikationsbereich auf Gefäßdurchmesser bis 1 mm erweitert. Die dabei erzielten Ergebnisse reichen von einer Verbesserung um 50 % gegenüber dem Ausgangsbefund bei etwa 67 % der behandelten Patienten bei HOHENLEUTNER et al. [187; 188] bis zur kompletten Entfernung bis zu 0,5 mm großer Gefäße nach maximal zwei Behandlungen durch REICHERT [284]. Eine Studie von ALORA et al. [10] mit einem ultralanggepulsten Farbstofflaser (4 ms) konnte keine Verbesserung im Behandlungserfolg bzw. eine Indikationserweiterung aufzeigen. Vergleicht man die bisher veröffentlichten Ergebnisse, die sowohl mit dem Farbstoff- als auch mit dem frequenzverdoppelten Nd:YAG Laser erzielt wurden, so sind die gewonnenen Ergebnisse ähnlich. In einer Vergleichsstudie konnten WEST und ALSTER [382] einen statistisch signifikanten Unterschied zwischen dem langgepulsten Farbstofflaser und dem frequenzverdoppelten Nd:YAG Laser in der Behandlung von elf Patienten zu Gunsten des Farbstofflasers feststellen. Fraglich ist allerdings warum sie die Impulsenergie des Farbstofflasers für die Behandlung der Beinareale im Vergleich zu denen des Gesichts erhöhten, dies aber beim 532 nm Nd:YAG Laser nicht taten. Ferner konnten nur vier von elf Patienten aufgrund starker Nebenwirkungen mit dem Farbstofflaser zweimal gelasert werden. In der Nd:YAG Lasergruppe wurden acht Patienten einer zweiten Behandlung unterzogen, ein Patient konnte wegen aufgetretener Nebenwirkungen nicht behandelt werden.

Unabhängig von der statistischen Aussagefähigkeit dieser Studie wird die Häufigkeit von Nebenwirkungen beim Farbstofflaser herausgestellt.

Der Farbstofflaser verfügt über kein eigenes Kühlsystem. Es wurde daraufhin die Verwendung von Kühlpads empfohlen. Versuche mit unterschiedlichen Kühlpads ergaben eine Reduktion der Laserenergie um 9 % [34], 25 % [187] bzw. fast 35 % [188]. Zur Verwendung kamen ebenfalls Eiswürfel und die Kryogenspraykühlung. Eine Verminderung der Nebenwirkungen trat jedoch nicht ein. Hypopigmentierungen waren bei 6-32 %, Hyperpigmentierungen bei 25-83 % der behandelten Patienten vorzufinden [10; 34; 59; 111;137; 187; 188; 191; 284; 382; 388]. BUSCHER [59] stellte nach fünf Monaten bei 57,7 % seines Patientengutes persistierende Hyperpigmentierungen fest, obgleich er mit Kryogenspraykühlung gearbeitet hatte.

Dem Farbstofflaser kann demnach eine dem frequenzverdoppelten Nd:YAG Laser ähnliche Wirkung attestiert werden, allerdings bei weitaus höherem Nebenwirkungsrisiko. WOO et al. [393] kamen in ihrer Vergleichsstudie beider Laser zu vergleichbaren Clearancewerten, bei höherem Nebenwirkungsrisiko des Farbstofflasers, trotz des Einsatzes einer Kryogenspraykühlung.

Der 755 nm Alexandritlaser verfügt als langgepulster Laser über eine Impulsdauer von bis zu 3 ms. Die bisher zur Verfügung stehenden Daten, verdeutlichen vor allem, das hohe Nebenwirkungsrisiko in der Behandlung der Besenreiservarikosis. EREMIE et al. [91] beobachteten bei 83 % ihrer Patienten teleangiektatisches Matting, BRUNNBERG et al. [57] drei Monate nach der Behandlung bei 85 % Hyper- oder Hypopigmentierungen und KAUVAR und Lou [201] Hyperpigmentierungen bei 35 % der Therapierten. In allen genannten Studien wurden die zu behandelnden Areale vor dem Laserimpuls gekühlt (Kryogenspraykühlung). Die erzielten Clearancewerte reichen von 48 % Gesamtclearance nach drei Sitzungen bei MCDANIEL et al. [243] über eine Verbesserung von mehr als 75 % bei einem Drittel der Behandelten [91] bis zur Entfernung von mehr als 50 % der Gefäße in 70 % bzw. 87 % der Fälle [57; 201].

Derzeit stehen verschiedene Diodenlaser mit Wellenlängen zwischen 800-1450 nm zur Verfügung. Für vaskuläre Läsionen werden der 810 nm oder der 940 nm Laser eingesetzt. Wobei der 940 nm im Bereich des dritten, minimalen Absorptionsmaximums von oxygeniertem Haemoglobin (915 nm) ist. Der 810 nm Diodenlaser brachte in der Studie von EREMIA et al. [91] bei 33 % des Patientengutes eine Verbesserung des Ausgangsbefundes um mehr als 50 %. Erste Arbeiten mit dem 940 nm Diodenlaser führten zu vielversprechenden Resultaten. KAUDEWITZ et al. erreichten in ihrer ersten Versuchsreihe eine Clearance von mehr als 50 % bei 76 % [198], in einer weiteren bei 100 % der Patienten (ein Jahr nach der Behandlung) [199]. PASSERON et al. konstatierten 60 % Clearance bei Besenreisern mit einem Durchmesser von 0,4 bis 0,8 mm [270].

Der 1064 nm Nd:YAG Laser findet sein Einsatzgebiet vor allem für Gefäße die einen größeren Gefäßdurchmesser über 1mm aufweisen. Die Gefäße verändern mit zunehmender Größe nicht nur ihre Farbe, hin zum bläulich- lividen, sondern weisen auch einen reduzierten Sauerstoffpartialdruck auf. So steigt der Anteil des Desoxyhaemoglobins, welches die 1064 nm Wellenlänge weitaus besser absorbiert als Oxyhaemoglobin. WEISS und WEISS [374] erreichten nach einer Behandlung eine Clearance von 75 %. MORDON et al. [252] konnten dies auf 98 % nach drei Sitzungen steigern. SADICK konstatierte in verschiedenen Studien eine Verbesserung des Ausgangsbefundes über 50 % in 68 % [301], 98 % [302] bzw. 90 % [303] der Fälle. ROGACHEFSKY et al. [288], TRELLES et al. [356] und OMURA et al. [263] erzielten bei dieser Einteilung (Clearance über 50 %) Werte zwischen 82,5 % und 90 %. Die Ergebnisse lassen bei den meisten Autoren aber keine en detail Zuordnung zum behandelten Besenreiserdurchmesser zu. Aus den Daten von ROGACHEFSKY et al. [288] geht die verringerte Wirksamkeit des 1064 nm Nd:YAG Laser bei durchmesserreduzierten Gefäßen

(kleiner 1 mm Durchmesser) hervor. Hier wurde nur bei 58 % eine signifikante Verbesserung festgestellt. Über 1 mm lag dieser Wert bei 83 % bzw. 100 %, für Gefäße mit einem Durchmesser von mehr als 2 mm.

Hyperpigmentierungen waren die hauptsächlichen Nebenwirkung der 1064 nm Nd:YAG Lasertherapie, die beobachteten Werte lagen zwischen 8 % und 62 %. Über Hypopigmentierungen wurde nicht berichtet. Ursächlich hierfür ist die geringe Absorptionsaffinität des Melanins (siehe Abb.17).

Die nichtkohärente Blitzlampe (Photoderm VL, ESC Medical Systems, Ltd.) mit einem Wellenlängenbereich von 500-1200 nm bietet eine Fülle von Parameteroptionen. Sie verfügt über 4 sog. „cut-off“ Filter (515, 550, 570, 590 nm). Verwendet man diese, werden Wellenlängen unterhalb der des verwendeten Filters herausfiltriert. Energien zwischen 3 J/cm² und 90 J/cm² können eingestellt werden. Der Benutzer hat die Wahl zwischen einfachem, doppeltem und dreifachem Puls, für die er Intervalle von 10 ms bis 500 ms festlegt. Diese Vielfalt bedeutet andererseits, daß sich die Lernkurve für den Behandler gegenüber „on-off“ Lasern verlängert, und zwar erheblich. Das Photoderm VL zeigt in den Studien von GREEN bzw. SCHROETER und NEUMANN [159; 310] sehr hohe Raten von Nebenwirkungen (50 % bzw. 77,5 % Hyperpigmentierungen, 20 % bzw. 10 % Hypopigmentierungen). SCHROETER und NEUMANN [310] erzielten eine Clearance von etwa 80 % bei 40 Patienten mit Besenreisern bis zu einem Durchmesser von 1 mm. Die GOLDMAN und ECKHOUSE Studie [135] sei nur soweit kommentiert, als daß ein Autor Präsident von ESC Medical Systems ist, der andere Autor Anteilseigner der Firma ist (zum Zeitpunkt der Veröffentlichung) [164].

Der zunächst für die Behandlung von Besenreisern eingesetzte Argon Laser ist wegen seiner unspezifischen Wirkung (Absorption von Oxyhaemoglobin nahezu identisch mit der des Melanins - mäßig selektiv [207]) und durch spezifisch wirksamere Laser abgelöst worden. Die Probleme mit dem Argonlaser in unserer Ambulanz zeigten, daß nicht nur das richtige Lasersetup entscheidend für den Behandlungserfolg ist, sondern auch die Einschätzung des zu behandelnden Gefäßes und die daraus folgende Wahl der richtigen Wellenlänge. Bläulich-livide Gefäße weisen einen niedrigeren Sauerstoffpartialdruck auf, als rötlichere [327]. Gegenstand der hier vorgestellten Studie waren Besenreiser mit einem Gefäßdurchmesser von 0,3-0,6 mm. Diese sind meist rötlich. Einfluß hat hier deshalb die Absorption der Laserstrahlung durch Oxyhaemoglobin. Im Wellenlängenbereich des Alexandritlasers befindet sich die Absorptionskurve oxygenierten Haemoglobins im Bereich eines Minimums. Die des Melanins ist im Vergleich dazu ungleich höher. Dies erklärt die eher mäßigen Ergebnisse und hohen Nebenwirkungsraten [57; 91; 201; 243]. Gleiches gilt für den 810 nm Diodenlaser [91]. Beide Laser sind für die Behandlung der Besenreiserkrankung mit ihren derzeitigen technischen Möglichkeiten ungeeignet [180; 187; 322; 388].

Die Absorptionskurve zeigt im Bereich des hier verwendeten Nd:YAG Lasers ein Maximum (sog. Peak) auf. Dieses liegt ebenso im Bereich des Farbstofflasers. Beide Laser verfügen somit über die entsprechende Wellenlänge, die zu einer erfolgreichen Behandlung der betreffenden Gefäße notwendig ist. Die Ergebnisse klinischer Studien spiegeln dies wider. Histologische Untersuchungen von ADRIAN [5] und BETHGE und STADLER [36] wiesen die gefäßselektive Wirkung des frequenzverdoppelten Nd:YAG Laser bei gleichzeitiger Schonung der umgebenden Hautstrukturen nach. Dabei kommt es nicht zur Gefäßruptur [107], ein Hauptproblem der Farbstofflasertherapie, welches sich in häufig auftretenden purpurfarbenen Maculae äußert [166; 182]. Insgesamt ist die Farbstofflasertherapie durch die zur Verfügung stehende kurze Impulsdauer (1,5 ms) und die damit verbundenen geringe Tiefenwirkung eher für kleinkalibrige Gefäße (bis 0,4 mm) geeignet. Beachtung muß auch die vergleichsweise hohe Nebenwirkungsrate finden. Nebenwirkungen treten auch bei der Behandlung mit der nichtkohärenten Blitzlampe auf. GREEN betrachtet ihren Einsatz für die Besenreiserbehandlung durch auftretende unspezifische Gewebereaktionen kritisch [159]. In

Bereichen von Gefäßen über 0,8 mm verlagert sich das Besenreiser-Farbspektrum ins bläulich-livide - vom oxygenierten hin zum desoxygenierten Haemoglobin. Aus diesem Grund kommen hier der 940 nm Diodenlaser und der 1064 nm Nd:YAG Laser zu guten Ergebnissen. Wobei der Nd:YAG Laser, besonders wegen seiner geringen Nebenwirkungen, die besten Ergebnisse in der Laserbehandlung großkalibriger Gefäße (1-3 mm) liefert. Empfohlene Therapieparameter sind die Hautkühlung, ein Spot von 3-5mm, eine Pulsdauer von 30-50msec und eine Pulswiederholungsrate von 1,5Hz entsprechend 18-20J/cm² [238]. Allerdings wurden oft 2-3 Sitzungen empfohlen [35, 117, 238]. Die Spots werden meist überlappend appliziert.

Ziel dieser Studie war es, die Wirkung des frequenzverdoppelten Nd:YAG Lasers bei Besenreisern des Durchmessers 0,3-0,6 mm nachzuweisen, mit möglichst geringen Nebenwirkungen. Dies ist gelungen. Die Studienergebnisse sind vergleichbar mit denen anderer Autoren mit dem 532 nm Nd:YAG Laser. Vergleiche zeigen auch, daß dieser Laser anderen Lasern in seiner Wirksamkeit, insbesondere dem Farbstofflaser, ebenbürtig, durch seine geringe Nebenwirkungsrate aber überlegen ist. Inwieweit der 1064 nm Nd:YAG Laser oder der Kupfer-Bromid Laser [297] bessere Ergebnisse (in diesem Gefäßbereich) liefern können, sollte in weiteren Studien geklärt werden.

Lasersystem	Autor	Jahr	Lit	Patienten	Behandlungen	Clearance	Hyper	Hypo
Argon	Arndt, K.A.	1982	24	15		66,67% gut	20%	
	Chess,C.	1993	65	13		67% verbessert	7%	
NdrYAG 532 nm	SmithJ.	1988	322	14	1	50% gute Cl.	0	0
	Adrian, R.M.	1998	5	50	2	63%>75%Cl. 83%>50%Cl.	36%	12%
	Dummer, R.	1998	84	36 Gesicht 6	2	28%>80%Cl. 79%>50%Cl.	0	0
	West, T.B.	1998	382	12	2	Grad 1,1 (0-4) Schlechter n. 2. Beh.	71%	9,10%
	Bernstein, E.F.	1999	33	15	2	75%Cl.	0,6 von 5,0	
	Bethge, S.	1999	36	15	2-5	87%>80%Cl.	5%	14%
	Massey, R.A.	1999	238	46	2	68%>75%CL; 80%>50%Cl.	20%	
	Fournier, N.	2002	98	14	-5	53%Cl n. 1x 93%Cl n. 4x		18,2%
	Spendel, S.	2002	328	30	3	33%-100%Cl 27%- 0%Cl (~50%Cl)	20%	
	Woo, W.K.	2003	393	10	1	30%-A; 20%-B 30%-C; 20%-D	10%	
CuBr	Sadick, N.S.	2002	297	46	~2	72%-A;13%-B;8,7%-C 4,3%-D; 2,2%-E		
Farbstofflaser	Polla	1987	290;388	34	2,1(1-8)	15%>75%Cl.	25%	25%
	Goldman, M.P.	1990	137	30(<0,2mm)	1	68%=100%Cl.	26%	
	Wiek, K.	1996	388	15	3-4	<0,4mm Durchmesser 100%Cl.	82% n. 4 Wo. 40%	18%
	Hsia	1997	191	17	1	6 Wo. 45%>50%Cl 5 Mo. 64,7%>50%Cl	30,8% weg n. 5 Mo.	15,4%
	Georgantopoulou, A.A.	1998	111	17	4	100%Cl.	47%	6%
	Hohenleutner, U.	1998	187	75	1	67,1%>50%Cl.	32% weg n. 6 Mo.	32%
	Hohenleutner, U.	1998	188	188 Areale	1	67%>50%Cl.	34%	30%
	Reichert, D.	1998	284	80	1-2 -4	bis 0,5mm 100%Cl bis 1mm 80%Cl	40%	10%
	West, T.B.	1998	382	12	2	Grad 2,9 (0-4)	71%	9,10%

Lasersystem	Autor	Jahr	Lit	Patienten	Behandlungen	Clearance	Hyper	Hypo
	Bernstein, E.F.	1998	34	10	1	~ 80% Cl.	40%	20%
	Alora, M.B.	1999	10	A:27 B: 13	1	A50% wenig Besserung B33% wenig Besserung	A:>40% B:>50%	B:26,67%
	Buscher, B.A.	2000	59	13	2	85%>50%Cl.	83% n. 6 Mo. 57,7%	
	Woo, W.K.	2003	393	10	1	60%-B 20%-C; 20%-D	20%	
Alexandrit	McDaniel, D.H.	1999	243	28	3	<0,4mm-23% Cl <1mm-48% Cl		
	Kauvar, A.N.B.	2000	201	20	1	65%>75%Cl 87%>50%Cl	35%	
	Eremia, S.	2002	91	12	1-2	33%-A; 33%-D	27%	
	Brunnberg, S.	2002	57	20	1	15%-A; 55%-B; 20%-C; 10%-D	95% n. 1 Mo. 75% n. 3 Mo.	10%
C02	Apfelberg,D.B.	1987	19	13	1	7,7%exzellent 46,15%gut	0	0
Dioden, 810 nm	Eremia, S.	2002	91	22	1-2	29%-A; 39%-D	27%	
Dioden, 940 nm	Kaudewitz, P.	2001	198	26	3	46%-A; 30%-B; 12%-C; 12%-D	11,5%	3,8%
	Kaudewitz, P.	2002	199	20	3	75%-A; 25%-B	15%	5%
	Passeron, T.	2003	270	52	3	60%Cl. 0,4-0,8mm		7,7%
Nd:YAG 1064 nm	Weiss	1999	374	30	1	75%Cl.	42%;n. 3 Mo. 28%	
	Sadick, N.S.	2001	301	25	2,56	60%-A;8%-B; 12%- C; 16%-D;4%-E	16%	
	Sadick, N.S.	2002	302	41	2,58	83%-A;15%-B;5%-C	16%	
	Rojachefsky, A.S.	2002	288	15	2	71%-A;19%-B;10%-C	62%	
	Eremia, S.	2002	91	22	1-2	88%-A;6%-D	27%	
	Omura, N.	2003	263	24	1	67%-A;21%-B; 8%-C;4%-D	8%	
	Mordon, S.	2003	252	11	2,6	98%Cl n. 3x	9,1%	
	Sadick, N.S.	2003	303	10	2,5	80%-A; 10%-B 10%-C	20%	
	Trelles, M.A.	2004	356	40	1-3	60%-A; 22,5%-B 7,5%- C;7,5%-D;2,5%-E	15%	

Lasersystem	Autor	Jahr	Lit	Patienten	Behandlungen	Clearance	Hyper	Hypo
PhotoDerm VL (IPLS)	Goldman M.P.	1996	135	159	2,85(max.5)	79%>75%Cl. 94%>50%Cl.	8%	6%
	Green, D.	1998	159	72	1-3	9,5% ca.80%Cl 25% teilweise Cl.	50%	20%
	Schroeter, CA.	1998	310	40	1	84,3%Cl.	77,5%	10%

Tab. 12: Literaturüberblick bisheriger Arbeiten über die Laserbehandlung.

Abk.: A= >75%; B= 51-75%; C= 25-50%; D= <25%; E=Verschlechterung; Lit=Literaturverweis; Hyper=Hyperpigmentierungen; Hypo=Hypopigmentierungen.

7.3 Diskussion beider Behandlungsmethoden

Die Ergebnisse sowohl der Verödungs- als auch der Laserbehandlung ergaben nach geometrischer Auswertung eine mittlere bis gute Korrelation zwischen den beiden Untersuchern (SPEARMAN Korrelationskoeffizient). Beim visuellen Vergleich beider Behandlungsmethoden durch beide Auswerter fiel die Übereinstimmung signifikant bei Sklerosierungsbehandlung (COHENS Kappa Übereinstimmungskoeffizient) bzw. hochsignifikant bei der Laserbehandlung aus. Keine der beiden Behandlungsmethoden ist in der Therapie von Besenreisern mit einem Gefäßdurchmesser von 0,3 - 0,6mm signifikant besser.

Nach Laserbehandlung traten im Vergleich zur Verödungstherapie weniger Nebenwirkungen auf, die allerdings keine statistische Signifikanz erreichten.

LEW et al. [221] konnten in ihrer Vergleichsstudie zwischen 0,5% igem Aethoxysklerol und dem 1064 nm Nd:YAG Laser in der Behandlung von 14 Patienten mit Besenreisern (Durchmesserbereich von 0,5-2 mm) keinen statistisch signifikanten Unterschied feststellen. COLES et al. [69] konnten nach der Behandlung von 20 Patienten vergleichbare Ergebnisse zwischen der Behandlung mit einem 1064 nm Laser und der Verödung mittels 0,6% igem Sotradecol erzielen. Clearancegrade werden allerdings nicht genannt. LUPTON et al. [229] verglichen ebenfalls den 1064nm Nd:YAG Laser mit Sotradecol (0,25% ig). Die Gefäßdurchmesser betragen 0,1-1,5 mm. Sie konnten sowohl nach einer, als auch nach zwei Behandlungen eine größere Clearance durch die Verödung gegenüber der Laserbehandlung feststellen.

Die genannten Studien (Tab.13) zeigen die Problematik solcher Vergleichsstudien auf - die Akquirierung geeigneter Patienten. Auch die hier vorgestellte Arbeit konnte „nur“ zwanzig Patienten vergleichend untersuchen, herausgefiltert aus einem Patientenkollektiv von über 300 Patienten. Der Vergleich beider Therapien sollte unter möglichst gleichen Voraussetzungen erfolgen. Deshalb wurden hier auch Laserstudienparameter vorher festgelegt und nicht „von-bis“ Bereiche angewandt, wie in bisherigen Vergleichsstudien [69; 221; 229] geschehen. Die Verwendung eines Behandlungsbereichs, insbesondere der Laserimpulsdauer, ist Anzeichen für divergierende Anforderungen durch unterschiedliche Gefäßdurchmesser (z. B. 0,5-2 mm). So sind für kleinere Gefäße (< 1 mm) kürzere Impulsdauern von Nöten, als für im Durchmesser stärkere Gefäße [288]. Dies führt zu ungenauen Ergebnissen. Dies wird noch extremer, wenn Behandlungsergebnisse verglichen werden, nachdem eine Verödungstherapie und bis zu vier (!) Lasertermine stattgefunden haben [69].

Für möglichst gleichwertige Voraussetzungen wurden die Parameter vor Studienbeginn festgelegt und eine Randomisierung der Therapiealternativen vorgenommen. Außerdem erfolgte eine Eingrenzung des Besenreiserdurchmessers. Nur so war es möglich die Laserparameter bzw. die Verödungsmittelkonzentration nicht verändern zu müssen. Beide Therapiemethoden bewegten sich mit den erzielten Ergebnissen im Rahmen dessen, was bereits von anderen Autoren publiziert wurde. Die zahlenmäßig geringeren Nebenwirkungen, die nach der Behandlung mit dem Laser auftraten, waren statistisch nicht signifikant, stützen aber die These, daß durch den 532 nm Nd:YAG Laser bei Besenreisern bis 0,6 mm der Sklerosierungstherapie ebenbürtige Ergebnisse erzielt werden können, bei einer zu erwartenden geringeren Nebenwirkungsrate. Beide Therapien sind für den Patienten relativ schmerzarm. Es wurde von keinem Patienten ein Oberflächenanästhetikum (z. B. EMLA® Creme [9; 22; 27; 40; 87; 88; 100; 184; 362]) verlangt. Kühlpads unmittelbar nach der Laserbehandlung haben sich sehr bewährt.

Der Laser ist demnach eine gleichberechtigte Alternative im genannten Indikationsbereich. Insbesondere für Patienten mit Nadelphebie und bekannter Verödungsmittelallergie. Die Behandlung sollte dabei aber stets systematisch erfolgen: Am Anfang steht die Sanierung der Varikosis - kosmetisch störende Besenreiservarizen sind als letztes zu behandeln. In der Hand des erfahrenen Therapeuten sind beide Behandlungsmethoden ein sicheres und effizientes Mittel in der Therapie der Besenreiservarizen. Dabei sollten beide Verfahren in ihren Vor- und Nachteilen nicht nur gegeneinander abgewogen, sondern vielmehr auch ergänzend zueinander eingesetzt werden.

Eine Photodokumentation und eine Protokollierung des gesamten Behandlungszyklus ist unseres Erachtens sehr nützlich. Kritische Patienten erwiesen sich als einsichtiger, wenn ihnen vorher - nachher Behandlungsergebnisse im Bildprotokoll vorgelegt werden konnten.

Vergleich	Autor	Jahr	Lit	Pat	Behandl.	Clearance	Hyper	Hypo	TM	Narben
1064 nm vs. 0,25% STS	Lupton JR	2002	229	20	1 1	1,1 1,7	0% 10%			
1064 nm vs. 0,6% STS	Coles CM	2002	69	20	1,6 (1-4) 1	O.A. O.A.	0,57 0,67	0,02 0,02	0,28 0,17	0,13 0
1064 nm vs. 0,5% POL	Levy JL	2004	221	13	1 1	7,69%=3 53,85%=2;38,46%=1 7,69%=4;30,77%=3 38,46%=2;23,08%=1	71% 29%			

Tab. 13: Literaturüberblick vergleichender Arbeiten (Verödung versus Lasertherapie).

Abk.: Clearancegrade: 4 = > 75 %; 3 = 51-75 %; 2 = 25-50 %; 1 = < 25 %; Lit = Literaturverweis; Behand = Anzahl der Behandlungen; Hyper = Hyperpigmentierungen; Hypo = Hypopigmentierungen; TM = teleangiektatisches Matting; STS = Sotradecol®; POL = Aethoxysklerol®.

8 Schlussfolgerung

Die Ergebnisse der vorgestellten Arbeit weisen den Behandlungserfolg zweier, in der Behandlung 0,3-0,6 mm großer Besenreiser, gleichwertiger Therapien nach. Für eine effektive Behandlung der (Besenreiser-)Varikosis kann demnach, den Leitlinien der Deutschen Gesellschaft für Phlebologie [275] folgend, bei einem Gefäßdurchmesser < 0,6 mm als Alternative zur Sklerosierungsbehandlung die Lasertherapie mit dem frequenzverdoppelten Nd:YAG Laser in Betracht gezogen werden. Insbesondere für Patienten mit Nadelphobie oder bestehender Allergie ist dies von Vorteil. Kostenintensiver aufgrund der hohen Anschaffungskosten ist die Laserbehandlung. Kleinlumige Besenreiser sind der Sklerosierungstherapie schlecht zugänglich und sprechen gut auf eine Laserbehandlung an. Auch die Kombination der Laserbehandlung mit der Sklerosierung ist in einigen Beispielen von Besenreisern besonders effektiv und wird in einer weiteren Studie geprüft. Vorteile dieser Kombinationsbehandlung beschreiben LEVY et al. [221] und MCDANIEL [243]. Eine Neubildung von Besenreisern im Behandlungsgebiet beobachteten wir nicht, jedoch nicht selten an anderen Arealen der Extremität. Ein Jahr nach der Behandlung veränderte sich die Clearance positiv - insbesondere Hyperpigmentierungen nahmen ab. Neovaskularisierungen oder Rezidive mit therapieabhängiger Häufigkeit sahen wir bisher nicht. LUCCHI et al. [226] beobachteten 5 Jahre nach Besenreiservarizensklerosierung bei 77 % der Patienten Neovascularisationen und bei 48 % Rezidive.

Als Konsequenz aus dieser Nachuntersuchung sehen wir therapeutische Vorteile in der Kombinationsbehandlung von Besenreisern. Beginnend mit einer Sklerosierungstherapie auch mit höher konzentriertem Äthoxysklerol, z.B. 0,5% folgt bei dünnlumigen Gefäßen in den Randgebieten in derselben Sitzung eine Lasertherapie. Innerhalb von 4-6 Wochen wird die Behandlung, wenn notwendig, wiederholt. Bei mangelndem Therapieerfolg werden zukünftig auch die Laserparameter verändert, z.B. eine geringe Erhöhung der Pulswiederholungsrate. Auf eine Entleerung von Hämosiderindepos aus den Besenreisern durch Stichelung legen wir innerhalb von einer Woche besonderen Wert. Bei ausgeprägten Befunden sollten adjuvant Kompressionsstrümpfe für 4-6 Wochen getragen werden.

9 Zusammenfassung

Besenreiservarizen, dicht unter der Haut fast parallel verlaufende, erweiterte kleinste Venen, stellen keine Krankheit dar, obgleich einige Patienten(innen) Symptome im Bereich der Besenreiser auf diese zurückführen. Für einen Großteil der weiblichen Bevölkerung sind Besenreiser ein erhebliches kosmetisches Problem. Die vorliegende Arbeit vergleicht die beiden aktuellen Behandlungsmethoden der Besenreiservarikosis Laserbehandlung/Sklerosierung bei einem Gefäßdurchmesser von 0,3-0,6 mm.

20 in der Studie geführte Patientinnen wurden dazu routinemäßig einer phlebologisch exakten Untersuchung unterzogen mit Einschluß der Farbduplexsonographie und apparativer Messmethoden (Lichtreflexionsrheographie, Verschlußpletysmographie) um etwaige epifasziale Varizen oder pathologische Refluxes ausschließen zu können. Routinemäßig erfolgte eine Aufklärung über mögliche Nebenwirkungen der Verödung bzw. der Lasertherapie, verbunden mit der Unterschrift einer Einverständniserklärung (siehe Anhang) durch die jeweilige Patientin und den behandelnden Arzt. Alle Patientinnen behandelten wir zwischen Februar und April 2004. Jedem der beiden behandelten Hautareale wurde zufällig mittels Münzwurf eine der beiden Behandlungsmethoden zugeordnet. Die Sklerosierungsbehandlung erfolgte mittels 0,25%igem Aethoxysklerol (Fa. Kreussler & Co. GmbH, D-65203 Wiesbaden). Die Laserbehandlung wurde mit dem VersaPulse® VPV™ (Lumenis [ehemals Coherent] Deutschland GmbH, D- 64807 Dieburg) durchgeführt, einem (langgepulsten frequenzverdoppelten) 532 nm Nd:YAG Laser. Beide Areale wurden in der gleichen Sitzung behandelt. Es bestanden seitens der Ethikkommission der Landesärztekammer Hessen keinerlei Bedenken in der Vorgehensweise der vorgestellten Studie (Genehmigung vom 27.01.2004 - {Ifd. Nr. 64/2003}). Die Photoauswertung wurde von zwei Medizinern im Sinne des double- blinded overreadings durchgeführt.

Nach Sklerosierungsbehandlung zeigten über 75% der Patientinnen ein exzellentes bis sehr gutes Ergebnis – nur bei einem Viertel war der therapeutische Effekt gering. Nach der Laserbehandlung zeigte die geometrische Auswertung in 50% ein sehr gutes bis exzellentes Ergebnis und in 35% ein gutes Therapieergebnis. Die geometrische Auswertung bei Hyperpigmentierung (Sklerosierungsbehandlung) ergab eine Clearance zwischen 12,1% und 35,7% gegenüber der Ausgangsfläche. Hypopigmentierungen traten nach Sklerosierung nicht auf.

Infolge der Laserbehandlung war nach Jahresfrist bei je einer Patientin eine Hyperpigmentierung (Nr.7) und eine Hypopigmentierung (Nr.13) nachweisbar. Die geometrische Auswertung wurde bei Hypopigmentierung mit 14% graduiert – gegenüber 37,5% bei Hyperpigmentierung bezogen auf den Ausgangsbefund.

Die Mittelwerte der geometrischen Auswertung beider Untersucher sind mit 79,01 (Sklerosierung) bzw. 72,87 (Lasertherapie) ähnlich, d.h. bei einem Gefäßdurchmesser von Besenreisern von 0,3 – 0,6mm bringen Laserbehandlungen oder Sklerosierung annähernd vergleichbare Resultate. Die Resultate der vorgestellten Arbeit wurden aber mit konstanten Behandlungsparametern erzielt. Für eine effektive Behandlung der (Besenreiser-)Varikosis kann demnach, den Leitlinien der Deutschen Gesellschaft für Phlebologie [275] folgend, bei einem Gefäßdurchmesser < 0,6 mm als Alternative zur Sklerosierungsbehandlung die Lasertherapie mit dem frequenzverdoppelten Nd:YAG Laser als gleichwertig herangezogen werden. Insbesondere für Patienten mit Nadelphobie oder bestehender Allergie ist dies von Vorteil. Kostenintensiver ist die Lasertherapie.

Die eingangs gestellten Fragen lassen sich wie folgt beantworten.

1. Nach einem Jahr ergeben die visuellen und geometrischen Auswertungen des Photomaterials keine statistisch signifikanten Unterschiede zwischen der Sklerosierungs- und Lasertherapie von Besenreiservarizen.
2. Es besteht kein signifikanter Unterschied zwischen beiden Behandlungsmethoden Sklerosierung vs. Laser (Wilcoxon Test)
3. Aktuelle Studien zur Therapie der Besenreiservarikosis kommen zu vergleichbaren Ergebnissen. Der Nd:Yag Laser und der Dioden Laser schneiden besonders gut ab. Vielfach wurden andernorts während der Therapie Laserparameter verändert oder Mehrfachbehandlungen vorgenommen. Dies erschwert vergleichende Aussagen mit der vorliegenden Studie, in der wir keine Behandlungsparameter während der Laserapplikation veränderten.

10 Literaturverzeichnis

Angefertigt nach modifiziertem Vancouver Style (Index Medicus): Autoren, Titel und Quelle beginnen mit je einer neuen Zeile.

1. Abramowitz L.
The treatment of varicose veins in pregnancy by empty vein compressive sclerotherapy.
S Afr Med J 1973;47:607-10.
2. Achauer BM, Kam VM van der.
Argon laser treatment of telangiectasia of the face and neck: 5 years' experience.
Lasers Surg Med 1987;7:495-8.
3. Acland KM, Barlow RJ.
Lasers for the dermatologist.
Br J Dermatol 2000;143:244-55.
4. Adrian RM.
Tissue effects of a new long pulse frequency doubled 532nm Neodymium: YAG laser on vascular lesions.
Informationsblatt (Lumenis)
5. Adrian RM.
Treatment of leg telangiectasias using a long-pulse frequency-doubled neodymium:YAG laser at 532 nm. Dermatol Surg 1998;24:19-23.
6. Adrian RM, Tanghetti EA.
Long pulse 532-nm laser treatment of facial telangiectasia.
Dermatol Surg 1997;24:71-4.
7. Agin PP, Desrochers DL, Sayre RM.
The relationship of immediate pigment darkening to minimal erythema dose, skin type, and eye color. Photodermatology 1985;2:288-94.
8. AldermanDB.
Therapy for essential cutaneous telangiectasia.
Postgrad Med 1977;61:91-5.
9. Alonso D, Lazarus MC, Baumann L.
Effects of topical arnica gel on post- laser treatment bruises.
Dermatol Surg 2002;28:686-8.

10. Alora MB, Arndt KA, Dover JS, Stern RS.
Comparison of the 595 nm long-pulse (1.5 msec) and ultralong-pulse (4 msec) lasers in the treatment of leg veins. *Dermatol Surg* 1999;25:445-9.
11. Alora MBT, Anderson RR.
Recent developments in cutaneous lasers.
Lasers Surg Med 2000;26:108-18.
12. Alster TS, Lewis AB.
Dermatologic laser surgery. a review.
Dermatol Surg 1996;22:797-805.
13. Alster TS.
Treatment of lower extremity telangiectasias.
Cosmet Dermatol 2000;7:45-9.
14. Altshuler GB, Anderson RR, Dierickx C, Erofeev AV, Smirnov MZ, Zenzie HH.
Contact cooling of the skin.
Phys Med Biol 1999;44:1003-23.
15. Anderson RR, Parrish JA.
Selective photothermolysis: precise microsurgery by selective absorption of pulsed radiation.
Science 1983;220:524-7.
16. Andersson RR, Parrish JA.
Microvasculature can be selectively damaged using dye laser: a basic theory and experimental evidence in human skin. *Lasers Surg Med* 1981; 1:263-76.
17. Anvari B, Milner TE, Nelson JS, Tanenbaum BS.
A comparative study of human skin thermal response to sapphire contact and cryogen spray cooling.
IEEE Trans Biomed Eng 1998;45:934-41.
18. Apfelberg DB, Lash H, Maser MR, Rivers JL.
Progress report on extended clinical use of the argon laser for cutaneous lesions.
Lasers Surg Med 1980;1:71-83.
19. Apfelberg DB, Lash H, Maser MR, Smith T, White DN. 225
Study of three laser Systems for treatment of superficial varicosities of the lower extremity.
Lasers Surg Med 1987;7:219-23.

20. Apfelberg DB, Maser MR, Lash H.
Extended clinical use of the argon laser for cutaneous lesions.
ArchDermatol 1979; 115:719-21.
21. Arendt-Nielsen L, Bjerring P, Nielsen J.
Regional variations in analgesic efficacy of EMLA® cream. Acta
Denn Venereol 1990;70:314-8.
22. Arildsson M, Asker CL, Salerud EG, Strömberg T.
Skin capillary appearance and skin mikrovascular perfusion due to topical application of
analgesia cream. Microvasc Res 2000;59:14-23.
23. Arndt KA, Itzkan I, Noe JM, Notham DBC.
Laser therapy. Basic concepts and nomenclature.
J Am Acad Dermatol 1981;5:649-53.
24. Arndt KA.
Argon laser therapy of small cutaneous vascular lesions. Arch
Dermatol 1982; 118:220-4.
25. Arndt KA.
Lasers in dermatology.
Arch Dermatol 1982;118:293-5.
26. AronoffBL.
Lasers: reflections on their evolution. J
Surg Oncol 1997;64:84-92.
27. Ashley EMC, Bromley LM, El-Behesey B, Quick DGC.
A comparison of the vasodilatation produced by two topical anaesthetics.
Anaesthesia 1999;54:466-9.
28. Bahmer FA.
Laser in der dermatologie.
Akt Dermatol 1997;23:241-7.
29. Barner FR, Holzegel K, Voigt K.
Über Hyperpigmentation nach Krampfaderverödung. Phlebol
u Proktol 1977;6:54-61.
30. Bassi G.
Indikationen und Resultate der Sklerotherapie beziehungsweise Chirurgie in der
Behandlung der Insuffizienzen: 1. der saphenischen Einmuendungen 2. der Venae und 3.
der oberflächlichen venösen Stämme. Zentralbl Phlebol 1965;4:143-8.

31. Bergan JJ, Goldman MP, Weiss RA.
Extensive tissue necrosis following high-concentration sclerotherapy for varicose veins.
Dermatol Surg 2000;26:535-42.
32. Berlien HP, Müller G.
Angewandte Lasermedizin. Lehr- und Handbuch für Praxis und Klinik.
Landsberg, ecomed Verlagsgesellschaft mbH, 1989. ISBN 3-609-70510-8
33. Bernstein EF, Black J, Brown DB, Kornbluth S.
Treatment of spider veins using a 10 millisecond pulse-duration frequency-doubled Neodymium:YAG laser. Dermatol Surg 1999;25:316-20.
34. Bernstein EF, Lee J, Lowery J, Brown DB, Geronemus R, Lask G, Hsia J.
Treatment of spider Veins with the 595 nm pulsed- dye laser.
J Am Acad Dermatol 1998; 39:746-50.
35. Bernstein EF.
Clinical characteristics of 500 consecutive patients presenting for laser removal of lower extremity spider veins. Dermatol Surg 2001;27:31-3.
36. BethgeS, Stadler R.
Der langgepulste frequenzverdoppelte Neodymium: YAG-Laser in der Behandlung von Besenreisern. Hautarzt 1999;50:181-5.
37. Biegeleisen K.
Primary lower extremity telangiectasias - relationship of size to color. Angiology 1987;38:760-8.
38. Biegeleisen K.
Red and blue telangiectasias: differences in oxygenation? Letter. Dermatol Surg 1998;24:490.
39. Bihar I, Magyar E.
Reasons for ulceration after injection treatment of telangiectasia. Dermatol Surg 2001 ;27:133-6.
40. Bjerring P, Andersen PH, Arendt-Nielsen L.
Vascular response of human skin after analgesia with EMLA® cream.
Br J Anaesth 1989;63:655-60.

62. Chan HH, Chan E, Ho W-S, Kono T, Ying S-H.
The use of variable pulse width frequency doubled Nd:YAG 532nm laser in the treatment of port-wine stain in Chinese patients. *Dermatol Surg* 2000;26:657-61.
63. Chang CJ, Chua JJ.
Endovenous laser photocoagulation (EVLP) for varicose veins. *Lasers Surg Med* 2002;31:257-62.
64. Chant ADB, Jones HO, Townsend JCF.
Results of compression sclerotherapy. *Lancet* 1968;24:418-9.
65. Chess C, Chess Q.
Cool laser optics treatment of large telangiectasia of the lower extremities. *J Dermatol Surg Oncol* 1993; 19:74-80.
66. Chess C.
Regarding the use of contact cooling devices during laser treatment of spider leg veins. *Dermatol Surg* 2000;26:92-3.
67. Choi B, Welch AJ.
Analysis of thermal relaxation during laser irradiation of tissue. *Lasers Surg Med*. 2001 ;29:351-9.
68. Cisneros JL, Palou J, Rio R del.
Sclerosis and the Nd:YAG, q-switched laser with multiple frequency for treatment of telangiectases, reticular veins, and residual pigmentation. *Dermatol Surg* 1998;24:1119-23.
69. Coles CM, Werner RS, Zelickson BD.
Comparative pilot study evaluating the treatment of leg veins with a long pulse Nd:YAG laser and sclerotherapy. *Lasers Surg Med* 2002;30:154-9.
70. Colver GB.
The infrared coagulator in dermatology. *Dermatol Clin* 1989;7:155-67.
71. Conrad P, Malouf GM, Stacey MC.
The Australian polidocanol (Aethoxysklerol) study: Results at 1 year. *Phlebology* 1994;9:17-20.
72. Conrad P, Malouf GM, Stacey MC.
The Australian Polidocanol (Aethoxysklerol) study. Results at 2 years. *Dermatol Surg* 1995;21:334-6.
73. Cornu-Thenard A, Cottreau H de, Weiss RA.
Sclerotherapy. Continuous wave doppler-guided injections. *Dermatol Surg* 1995;21:867-70.

74. Davis LT, Duffy DM.
Determination of incidence and risk factors for postsclerotherapy telangiectatic matting of the lower extremity: a retrospective analysis.
J Dermatol Surg Oncol 1990; 16:327-30.
75. Denck H.
Zusammenhänge zwischen arteriellen und venösen Durchblutungsstörungen.
Zentralbl Phlebol 1967;6:241-7.
76. Dover JS, Arndt KA.
New approaches to the treatment of vascular lesions. Lasers
Surg Med 2000;26:158-63.
77. Dover JS, Goldman MP, Sadick NS.
The role of lasers and light sources in the treatment of leg veins.
Dermatol Surg 1999;25:328-36.
78. Dover JS.
New approaches to the laser treatment of vascular lesions.
Australas J Dermatol 2000;41:14-8.
79. Drake LA, Dinehart SM, Golz RW, et al.
Guidlines for care for sclerotherapy of varicose and telangiectatic leg veins.
J Am Acad Dermatol 1996;34:523-8.
80. DribanNE.
Progressive essentielle Telangiektasien.
Hautarzt 1982;33:500-1.
81. Duchosal F, Allemann H, Widmer LK, Breil H, Leu HJ.
Varicosis-age-body weight. Observations on 2692 men and 527 women of the
Basel study II.
Z Kreislaufforsch 1968;57:380-7.
82. Duffy DM.
Small vessel sclerotherapy: an overview. Adv
Dermatol 1988;3:221-42.
83. Duffy DM.
Reticular veins and telangiectasia: a personal commentary.
Dermatol Surg 1999;25:592.
84. Dummer R, Burg G, Graf P, Greif C.
Treatment of vascular lesions using the VersaPulse variable pulse width frequency doubled
neodymium:YAG laser. Dermatology 1998;197:158-61.
85. Dzubow LM.
Leg veins and Stretch marks. Have they seen the light?
Dermatol Surg 1996;22:321.

86. Echtermeyer V, Wuppermann T.
Vergleich histologischer Befunde und nuklearmedizinischer Messungen bei der Entstehung der Verödungsthrumbose. *Vasa* 1979;8:217-20.
87. Egekvist H, Bjerring P.
Comparison of the analgesic effect of EMLA® cream and EMLA® patch on normal skin evaluated with laser-induced pain stimuli.
ActaDerm Venereol 1997;77:214-6.
88. Egekvist H, Bjerring P.
Effect of EMLA® cream on skin thickness and subcutaneous venous diameter. A randomized, placebo-controlled study in children.
Acta Den Venereol 2000;80:340-3.
89. Eichenberger H.
Resultate der Varizenverödung mit Hydroxypolyäthoxy-Dodecan. *Zentralbl Phlebol* 1969;8:181-3.
90. Engel A, Haynes SG, Johnson M-L.
Health effects of sunlight exposure in the united states. *Arch Dermatol* 1988;124:72-9.
91. Eremia S, Li C, Umar SH.
A side- by- side comparative study of 1064 ran Nd:YAG, 810 diode and 755 nm alexandrite lasers for treatment of 0,3- 3 mm leg veins.
Dermatol Surg 2002;28:224-30.
92. Fartasch M, Bassukas ID, Diepgen TL.
Structural relationship between epidermal lipid lamellae, lamellar bodies and desmosomes in human epidermis: an ultrastructural study.
Br J Dermatol 1993; 128:1 -9.
93. FeganWG.
The complications of compression sclerotherapy.
Pactitioner 1971;207:797-9.
94. Fischer H.
Der lichtmikroskopische Bau der Venenwand mit besonderer Berücksichtigung der Einwirkung des hydrostatischen Druckes. *Zentralbl Phlebol* 1967;6:209-20.
95. Fischer H.
Venenleiden - Eine repräsentative Untersuchung in der Bundesrepublik Deutschland (Tübinger Studie).
München, Urban und Schwarzenberg, 1981.
96. Fischer M, Dossi W, Lorbek W.
Gezielte Behandlung des varicösen Symptomenkomplexes der unter Extremitäten.
Langenbecks Arch klin Chir 1965 ;310:311 -9.

97. Fitzpatrick TB.
The validity and practicability of sun-reactive skin types I through VI.
ArchDermatol 1988;124:869-71.
98. Fournier N, Brisot D, Mordon S.
Treatment of leg telangiectases with a 532 nm KTP laser in multipulse mode.
Dermatol Surg 2002;28:564-71.
99. Fräser IA, Hatten M, Perry EP, Watkin DFL.
Prolonged bandaging is not required following sclerotherapy of varicose veins.
BrJSurg1985;72:488-90.
100. Friedman PM, Ashinoff R, Fogelman JP, Levine VJ, Nouri K.
Comparative study of the efficacy of four topical anesthetics.
Dermatol Surg 1999;25:950-4.
101. Friedman SJ, Doyle JA, Su WPD.
Telangiectasia.
ArchDermatol 1985;121:1484.
102. Fronek HS, Saltzberg G, Fronek A.
Allergie reactions to Sotradecol.
J Dermatol Surg Oncol 1989; 15:684.
103. Fronek HS.
Noninvasive examination of the venous System in the leg: presclerotherapy evaluation. J
Dermatol Surg Oncol 1989;15:170-3.
104. Frullini A, Cavezzi A.
Sclerosing foam in the treatment of varicose veins and telangiectases: history and
analysis of safety and complications. Dermatol Surg 2002;28:11-5.
105. FrulliniA.
New technique in producing sclerosing foam in a disposable syringe.
Dermatol Surg 2000;26:705-6.
106. Galimberti-Bencini M, Bencini PL, Giordanengo F, Pincelli A.
Cosmetic variectomy versus sclerotherapy.
J Dermatol Surg Oncol 1989; 15:684-5.
107. Gambichler T, Avermaete A, Wilmert M, Altmeyer P, Hoffmann K.
Generalized essential telangiectasia successfully treated with high- energy, long- pulse,
frequency- doubled NdrYAG laser. Dermatol Surg 2001;27:355-7.
108. Garden JM, Bakus AD.
Clinical efficacy of the pulsed dye laser in the treatment of vascular lesions.
J Dermatol Surg Oncol 1993;19:321-6.
109. Gemert MJ van, Gijbers GH, Pickering JW, Tan OT, Welch AJ.
Wavelengths for laser treatment of port wine stains and telangiectasia.
Lasers Surg Med 1995;16:147-55.

110. Gemert MJC van, Welch AJ.
Time constants in thermal laser medicine.
Lasers Surg Med 1989;9:405-21.
111. Georgantopoulou AA, Al-Nakib K, Quaba AA.
Treatment of aborising telangiectasia with pulsed tunable dye laser (SPTL-lb).
Br J Plast Surg 1998;51:614-9.
112. GeorgievM.
Postsclerotherapy hyperpigmentations: a one-year follow-up.
J Dermatol Surg Oncol 1990;16:608-10.
113. GeorgievM.
Postsclerotherapy hyperpigmentations: chromated glycerin as a screen for patients at risk.
J Dermatol Surg Oncol 1993; 19:649-52.
114. GeronemusRG.
Laser surgery 1995.
Dermatol Surg 1995;21:399-403.
115. Goldberg DJ, Marcus J.
The use of the frequency-doubled q-switched Nd:YAG laser in the treatment of small cutaneous vascular lesions. Dermatol Surg 1996;22:841-4.
116. Goldberg DJ, Meine JG.
Treatment of facial telangiectases with the diode-pumped frequency-doubled q-switched Nd:YAG laser. Dermatol Surg 1998;24:828-32.
117. Goldberg DJ, Meine JG.
A comparison of four frequency-doubled Nd:YAG (532 nm) laser Systems for treatment of facial telangiectases. Dermatol Surg 1999;25:463-7.
118. Goldberg DJ, Samady JA.
Intense pulsed light and Nd:YAG laser non- ablative of facial rhytids. Lasers Surg Med 2001 ;28:141-4.
119. Goldman J, Hornby P, Long C.
Effect of the laser on the skin: III. transmission of laser beams through fiber optics. J Invest Dermatol 1964;42:231-4.
120. Goldman L, Blaney DJ, Franke EK, Kindel DJ.
Effect of the laser beam on the skin: preliminary report.
J Invest Dermatol 1963;40:121-2.
121. Goldman L, Blaney DJ, Homan EL, Kindel DJ, Owens P, Richfield DF.
Effect of the laser on the skin: III. exposure of cytological preparations.
J Invest Dermatol 1964;42:247-51.
122. Goldman L, Putnam T, Taylor A.
New developments with the heavy vapor lasers for the dermatologist. J Dermatol Surg Oncol 1987;13:163-5.

123. Goldman L.
Effects of new laser Systems on the skin. Arch Dermatol 1973;108:385-90.
124. Goldman L.
Telangiectasia of the lower extremity. J Dermatol Surg Oncol 1984;10:418.
125. Goldman L.
Dermatologic uses of lasers in china. Arch Dermatol 1981;117:566-8.
126. Goldman L.
Laser dermatology —1985. Lasers Surg Med 1986;6:387-8.
127. Goldman L.
Superficial vessels after sclerotherapy. J Dermatol Surg Oncol 1986;12:340.
128. Goldman L.
Future of laser dermatology. Lasers Surg Med 1998;22:3-8.
129. Goldman MP, Beaudoin D, Butie A, Lopez L, Marley W.
Compression in the treatment of leg telangiectasia: a preliminary report. J Dermatol Surg Oncol 1990;16:322-5.
130. Goldman MP, Bennet RG, Kapla RP, Oki LN, Strick RA.
Extravascular effects of sclerosants in rabbit skin: a clinical and histologic examination. J Dermatol Surg Oncol 1986; 12:1085-8.
131. Goldman MP, Bennett RG, Cavender PA, Kaplan RP, Oki LN, Strick RA.
Sclerosing agents in the treatment of telangiectasia: comparison of the clinical and histologic effects of intravascular polidocanol, sodium tetradecyl sulfate, and hypertonic saline in the dorsal rabbit ear vein model. Arch Dermatol 1987; 123:1196-201.
132. Goldman MP, Bennett RG.
Treatment of telangiectasia: a review. J Am Acad Dermatol 1987; 17:167-82.
133. Goldman MP, Brody HJ, Coleman WPIII, Fitzpatrick RE, Weiss RA.
Treatment of facial telangiectasia with sclerotherapy, laser surgery, and/or electrodesiccation: a review. J Dermatol Surg Oncol 1993;19:899-906.
134. Goldman MP, Duffy DM, Kaplan RP.
Postsclerotherapy hyperpigmentation: a histologic evaluation. J Dermatol Surg Oncol 1987; 13:547-50.

135. Goldman MP, Eckhouse S.
Photothermal sclerosis of leg veins.
Dermatol Surg 1996;22:323-30.
136. Goldman MP, Fitzpatrick RE, Martin DE, Ruiz-Esparza J.
Pulsed dye laser treatment of telangiectases with and without subtherapeutic sclerotherapy.
J Am Acad Dermatol 1990;23:23-30.
137. Goldman MP, Fitzpatrick RE.
Pulsed-dye laser treatment of leg telangiectasia: with and without simultaneous sclerotherapy.
J Dermatol Surg Oncol 1990; 16:338-44.
138. Goldman MP, Fitzpatrick RE.
Cutaneous Laser Surgery. The Art and Science of Selective Photothermolysis.
St. Louis, Mosby Inc, 1998 ISBN 0-8151-3610-2
139. Goldman MP, Fronck A.
Anatomy and pathophysiology of varicose veins.
J Dermatol Surg Oncol 1989;15:138-45.
140. Goldman MP, Sadick NS, Weiss RA.
Cutaneous necrosis, telangiectatic matting, and hyperpigmentation following sclerotherapy.
Dermatol Surg 1995;21:19-29.
141. Goldman MP.
Compression in the treatment of leg telangiectasia: theoretical considerations.
J Dermatol Surg Oncol 1989; 15:184-8.
142. Goldman MP.
Sclerotherapy treatment for varicose and telangiectatic veins in the united states: past, present, and future.
J Dermatol Surg Oncol 1990; 16:606-7.
143. Goldman MP.
How many treatments are necessary to sclerose varicose and telangiectatic leg veins? J Dermatol Surg Oncol 1991;17:62.
144. Goldman MP.
Postsclerotherapy hyperpigmentation: treatment with a flashlamp-excited pulsed dye laser.
J Dermatol Surg Oncol 1992;18:417-22.
145. Goldman MP.
Treatment of varicose and telangiectatic leg veins: double- blind prospective trial between aethoxysklerol and sotradecol. Dermatol Surg 2002;28:52-5.
146. Goldman MP.
How to utilize compression after sclerotherapy.
Dermatol Surg 2002;28:860-2.

147. Goldman PM.
Sclerotherapy for superficial venules and telangiectasias of the lower extremities. *Dermatol Clin* 1987;5:369-79.
148. Goldman PM.
Polidocanol (Aethoxysklerol) for sclerotherapy of superficial venules and telangiectasias.
J Dermatol Surg Oncol 1989; 15:204-9.
149. Gonzalez E, Gange RW, Momtaz KT.
Treatment of telangiectases and other benign vascular lesions with the 577 nm pulsed dye laser.
J Am Acad Dermatol 1992;27:220-6.
150. GoorW.
Neuere Gesichtspunkte zur Sklerotherapie.
*ZAllgMed*1981;57:62-6.
151. Gordon JA.
The feganisation of varicose veins. *Cent. Afr. J. Med.* 1968; 14: 210-2
152. Gordon JA.
Compression sclerotherapy (Fegan's treatment). *Cent Afr J Med* 1973;19:171-6.
153. GormleyDE.
Tissue atrophy caused by intermittent mechanical pressure on the legs (subcutaneous sartorial tissue atrophy). *Dermatol Surg* 1995;21:354.
154. Graudenz K, Raulin C.
Von Einsteins Quantentheorie zur modernen Lasertherapie. *Hautarzt* 2003;54:575-82.
155. Green AR, Morgan BDG.
Sclerotherapy for venous flare.
Br J Plast Surg 1985;38:241-2.
156. Green D.
Compression sclerotherapy techniques.
Dermatol Clin 1989;7:137-46.
157. Green D.
Sclerotherapy for varicose and telangiectatic veins. *Am Farn Phys* 1992;46:827-37.
158. Green D.
Mechanism of action of sclerotherapy.
Semin Dermatol 1993;12:88-97.

159. Green D.
Phototherma removal of telangiectases of the lower extremities with the PhotodermVL. J Am Acad Dermatol 1998;38:61-8.
160. Green D.
Sclerotherapy for the permanent eradication of varicose veins; theoretical and practical considerations.
J Am Acad Dermatol 1998;38:461-75.
161. Green D.
Reticular veins, incompetent reticular veins, and their relationship to telangiectases.
Dermatol Surg 1998;24:1129-41.
162. Green D.
Pitfalls in the evaluation of ablative therapy for telangiectases.
Dermatol Surg 1998;24:1143-6.
163. Green D.
Treatment of teleangiectases of the lower extremity: sclerotherapy and photothermal coagulation.
Cosmet Dermatol 1999;6:21-5.
164. Green D.
Treatment of leg veins.
Dermatol Surg 1999;25:339.
165. Grenz H, Peschen M, Schöpf E, Vanscheidt W, Wiek K.
Hereditäre benigne Telangiektasien: eine seltene Form primärer Telangiektasien mit erfolgreicher Behandlung mit dem Blitzlampen-gepumpten gepulsten Farbstofflaser.
Vasa 1998;27:192-5.
166. Greve B, Raulin C.
Der Nd:YAG-Laser im Wandel der (Impuls-) Zeiten - Einsatzgebiete in der Dermatologie.
Hautarzt 2000;51:152-8.
167. Greve B, Raulin C.
Medizinische dermatologische Lasertherapie.
Hautarzt 2003;54:594-602.
168. Grieshaber E, Vogel A.
Die Feinstruktur normaler und entzündlicher Blutkapillaren.
Zentralbl Phlebol 1968;7:42-59.
169. Groot WP de.
Treatment of varicose veins: modern concepts and methods. J Dermatol Surg Oncol 1989;15:191-8.

170. Großmann K, Heerklotz I.
Die prätherapeutische Diagnostik bei der Varizenverödung. Z ärztl Fortbild 1984;78:317-20.
171. GuexJ-J.
Indications for the sclerosing agent polidocanol.
J Dermatol Surg Oncol 1993;19:959-61.
172. GuexJ-J.
Microsclerotherapy.
Semin Dermatol 1993; 12:129-34.
173. Gupta G, Bilslund D.
A prospective study of the impact of laser treatment on vascular lesions. Br J Dermatol 2000; 143:356-9.
174. HachW.
Anatomie der Vena saphena magna.
Phlebologie2003;32:45-8.
175. Haedersdal M, Bech-Thomsen N, Efsen J, Gniadeka M, Keiding J, Wulf HC.
Side effects from the pulsed dye laser: the importance of skin pigmentation and skin redness.
ActaDerm Venereol 1998;78:445-50.
176. Haedersdal M, Wulf HC.
Risk assessment of side effects from copper vapor and argon laser treatment: the importance of skin pigmentation. Lasers Surg Med 1997;20:84-9.
177. Haina D, Braun-Falco O, Landthaler M, Waidelich W.
Comparison of the maximum coagulation depth in human skin for different types of medical lasers.
Lasers Surg Med 1987;7:355-62.
178. HammersenF.
Zur Ultrastruktur der Venenwand. Zentralbl Phlebol 1967;6:221-37.
179. HärtelS.
Komplikationen und Nebenwirkungen der Sklerotherapie.
Z ärztl Fortbild 1984;78:331-2.
180. Hellwig S, König K, Raulin C, Petzoldt D.
Aktueller Stand der Lasertherapie in der Dermatologie.
Hautarzt 1998;49:690-704.
181. Hellwig S, Raulin C, Petzoldt D.
Der gepulste Farbstofflaser - Möglichkeiten und Grenzen.
Hautarzt 1997;48:536-40.

182. Hellwig S, Raulin C, Schröter C.
Behandlung essentieller Telangiektasien durch das Photoderm VL.
ZHautkr 1996;71:44-7.
183. Herd RM, Arndt KA, Dover JS.
Basic laser principles.
Dermatol Clin 1997;15:355-72.
184. Hernandez E, Gonzalez E, Gonzalez S.
Evaluation of topical anesthetics by laser induced Sensation: comparison of EMLA 5% cream and 40% lidocaine in an acid mantle ointment.
Lasers Surg Med 1998;23:167-71.
185. Hofer AE.
L'Aethoxysklerol-Kreussler nella terapia sclerosante delle varici.
Minerva Cardioang 1972;20:601-4.
186. Hoffman WL, Anvari B, Liaw L-H, Milner T, Nelson JS, Said S, Tanenbaum BS.
Cryogen spray cooling during Nd:YAG laser treatment of hemangiomas.
Dermatol Surg 1997;23:635-41.
187. Hohenleutner U, Bäumler W, Landthaler M, Walther T, Wenig M.
Behandlung von Besenreisern mit einem blitzlampen-gepumpten gepulsten Farbstofflaser mit 1,5 ms Impulsdauer.
Hautarzt 1998;49:560-5.
188. Hohenleutner U, Bäumler W, Landthaler M, Walther T, Wenig M.
Leg telangiectasia treatment with a 1,5 ms pulsed dye laser, ice cube cooling of the skin and 595 vs. 600 nm: preliminary results. Lasers Surg Med 1998;23:72-8.
189. Holzegel K.
Über Varizenverödungsmittel.
Zentralbl Phlebol 1970;9:43- 52.
190. Hruza GJ, Arndt KA, Dover JS, Geronemus RG.
Lasers in dermatology 1993.
Arch Dermatol 1993;129:1026-35.
191. Hsia J, Lowery JA, Zelickson B.
Treatment of leg telangiectasia using a long-pulse dye laser at 595 nm.
Lasers Surg Med 1997;20:1-5.
192. Imhoff E.
Experimentelle Daten über neue und bekannte Sklerosierungsmittel.
Zentralbl Phlebol 1968;7:99-104.
193. Jacobsen BH.
Aethoxysklerol. A new sclerosing agent for varicose veins.
UgeskrLaeg 1974;136:532-4.

194. James WD, Odom RB.
Hyperpigmentation occurring in vascular spiders.
Arch Dermatol 1979; 115:929.
195. Jappe U, Gollnick H.
Allergie gegenüber Heparin, Heparinoiden und rekombinanten Hirudin.
Hautarzt 1999;50:406-11.
196. Kahle B, Leng K.
Efficacy of sclerotherapy in varicose veins - a prospective, blinded, placebo- controlled study.
Dermatol Surg 2004;30:723-8.
197. Kakkar VV, Flanc C, Howe CT.
Compression sclerotherapy for varicose veins - a phlebographic study.
BrJSurg 1969;56:620.
198. Kaudewitz P, Klovekorn W, Rother W.
Effective treatment of leg vein telangiectasia with a new 940 nm diode laser.
Dermatol Surg 2001;27:101-6.
199. Kaudewitz P, Klovekorn W, Rother W.
Treatment of leg vein telangiectases: 1- year results with a new 940 nm diode laser.
Dermatol Surg 2002;(11): 1031-4.
200. Kauvar ANB, Frew KE, Friedman PM, Geronemus RG.
Cooling gel improves pulsed KTP laser treatment of facial telangiectasia.
Lasers Surg Med 2002;30:149-53.
201. Kauvar ANB, Lou WW.
Pulsed alexandrite laser for the treatment of leg telangiectasia and reticular veins. Arch Dermatol 2000;136:1371-5.
202. Kauvar ANB.
The role of lasers in the treatment of leg veins.
Semin Cut Med Surg 2000; 19:245-52.
203. Kern P, Ramelet A-A, Wutschert R, Bounameaux H, Hayoz D.
Single- blind, randomized study comparing chromated glycerine, polidocanol solution, and polidocanol foam for treatment of telangiectatic leg veins.
Dermatol Surg 2004;30:367-72.
204. Kienle A, Hibst R.
Optimal parameters for laser treatment of leg telangiectasia. Lasers Surg Med 1997;20:346-53.
205. Kimel S, Berns MW, Hammer-Wilson M, Milner TE, Nelson JS, Schell MJ.
Differential vascular response to laser photothermolysis.
J Invest Dermatol 1994; 103:693-700.

206. Kimel S, Svaasand LO, Cao D, Hammer-Wilson MJ, Nelson JS.
Vascular response to laser photothermolysis as a function of pulse duration, vessel type, and diameter: implications for port wine stain laser therapy.
Lasers Surg Med 2002;30:160-9.
207. Kimmig W.
Lasereingriffe in der Dermatologie.
Hautarzt 2003;54:583-93.
208. Kistner RL, Eklof B, Masuda EM.
Diagnosis of chronic venous disease of the lower extremities: the „CEAP“ classification.
Mayo Clin Proc 1991;71:338-45.
209. Klein E, Donoghue J, Fine S, Laor Y, Litwin MS, Simpson L.
Laser irradiation of the skin.
J Invest Dermatol 1964;43:565-70.
210. Kobayashi T.
Electrosurgery using insulated needles: treatment of telangiectasias. J
Dermatol Surg Oncol 1986;12:936-42.
211. Kohler H.
Venenleiden und medizinische Kompressionsstrümpfe und -Strumpfhosen.
St. Gallen, Ganzonie & Cie Ag, (Firmenbroschüre).
212. Krause L.
Regarding successful treatment of spider leg veins.
Dermatol Surg 2000;26:169-70.
213. Kroger K, Ose C, Rudofsky G, Roesner J, Hirche H.
Klinische Symptome der Besenreiservarikosis.
Phlebologie 2002;31:42-6.
214. Landthaler M, Braun-Falco O, Brunner R, Haina D, Waidelich W.
Neodymium-YAG laser therapy for vascular lesions.
J Am Acad Dermatol 1986;14:107-17.
215. Landthaler M, Braun-Falco O, Haina D, Waidelich W.
A three-year experience with the argon laser in dermatology.
J Dermatol Surg Oncol 1984;10:456-61.
216. LaryBG.
Varicose veins and intracutaneous telangiectasia: combined treatment in 1,500 cases. South
Med J 1987;80:1 105-10.
217. LaskGP.
Lasers in cutaneous and cosmetic surgery. ISBN 0-
443-07639-1

218. Leach B, Goldman MP.
Comparative trial between sodium tetradecyl sulfate and glycerin in the treatment of telangiectatic leg veins. *Dermatol Surg* 2003;29:612-5.
219. Leu HJ.
Indikationsfehler der Sklerotherapie der Varizen.
Zentralbl Phlebol 1965;4:194-200.
220. Leu HJ.
Varizensklerosierung im Fuss-Knöchelbereich. *Vasa*
1976;5:263-4.
221. Levy JL, Elbahr C, Jouve E, Mordon S.
Comparison and sequential study of long pulsed Nd:YAG 1,064 nm laser and sclerotherapy in leg teleangiectasias treatment. *Lasers Surg Med* 2004;34:273-6.
222. Limborgh J van.
Anatomie der Venae Communicantes.
Zentralbl Phlebol 1965;4:268-71.
223. LinßW,FröberR.
Bemerkungen zur Anatomie der Beinvenen.
Phlebologie 2003;32:65-7.
224. Lippert H.
Lehrbuch Anatomie.
München, Urban & Fischer, 5. Auflage. ISBN
3-437-42360-6
225. Lopez L, Dilley RB, Henriquez JA.
Cutaneous hyperpigmentation following venous sclerotherapy treated with deferoxamine mesylate. *Dermatol Surg* 2001;27:795-8.
226. Lucchi M, Bilancini S, Tucci S.
Sclerotherapy for telangiectasis of the leg. results of a 5 year follow-up.
Phlebology 1996; 11:73-5.
227. LuiH.
Advances in dermatologic lasers. *Dermatol Clin* 1998; 16:261-7.
228. LupoMLP.
Sclerotherapy: review of results and complications in 200 patients. *J Dermatol Surg Oncol* 1989;12:214-9.
229. Lupton JR, Alster TS, Romero P.
Clinical comparison of sclerotherapy versus long- pulsed Nd: YAG laser treatment for lower extremity telangiectases. *Dermatol Surg* 2002;28:694-7.

230. Majaron B, Kimel S, Verkruysse W, Aguilar G, Pope K, Svaasand LO, Lavernia EJ, Nelson JS.
Cryogen spray cooling in laser dermatology: effects of ambient humidity and frost formation.
Lasers Surg Med 2001 ;28:469-76.
231. MantseL.
A mild sclerosing agent for telangiectasias.
J Dermatol Surg Oncol 1985;11:855.
232. Mantse L.
More on spider veins.
J Dermatol Surg Oncol 1986;12:1022,1028.
233. MarleyWM.
Safety and effectiveness of sodium tetradecyl sulfate (STS) for sclerotherapy. J Dermatol Surg Oncol 1993;19:53-4.
234. Marshall M, Breu FX.
Handbuch der Angiologie: Arterien-, Venen- und Lymphgefäßerkrankungen in Klinik und Praxis.
Landsberg, ecomed Verlagsgesellschaft mbH, 1999.
ISBN 3-609-76510-0
235. MartayK.
Klinische und morphologische Untersuchungen zur Besenreiservaricosis. Diss., Freiburg 1986.
236. Marteau J.
Phlebologie 1974;27:361-4
237. Martin DE, Goldman MP.
A comparison of sclerosing agents: clinical and histologic effects of intravascular sodium tetradecyl sulfate and chromated glycerin in the dorsal rabbit ear vein.
J Dermatol Surg Oncol 1990;16:18-22.
238. Massey RA, Katz BE.
Successful treatment of spider leg veins with a high-energy, long-pulse, frequency-doubled neodymium:YAG laser (Help-G). Dermatol. Surg. 1999; 25: 677-80.
239. McBurney EI.
Clinical usefulness of the argon laser for the 1990s. J Dermatol Surg Oncol 1993;19:358-62.
240. McCoy S, Anderson P, Hanna M, McLennan G, Repacholi M.
An evaluation of the copper-bromide laser for treating telangiectasia.
Dermatol Surg 1996;22:551 -7.

241. McCoy S, Evans A, Spurrier N.
Sclerotherapy for leg telangiectasia - a blinded comparative trial of polidocanol and hypertonic saline.
Dermatol Surg 1999;25:381-6.
242. McCoy S.
Copper bromide laser treatment of facial telangiectasia: results of patients treated over five years.
Lasers Surg Med 1997;21:329-40.
243. McDaniel DH, Adrian RM, Ash K, Lord J, Newman J, Zukowski M.
Laser therapy of spider leg veins: clinical evaluation of a new long pulsed alexandrite laser.
Dermatol Surg 1999;25:52-8.
244. McDaniel DH, Mordon S.
Hexascan: a new robotized scanning laser handpiece. Cutis
1990;45:300-5.
245. McDaniel DH.
Cutaneous vascular disorders: advances in laser treatment. Cutis
1990;45:339-60.
246. McKenzie AL.
Physics of thermal processes in later-tissue interaction. Phys
Med Biol 1990;35:1175-209.
247. McMeekinTO.
Treatment of spider veins of the leg using a VersaPulse laser at 532nm. Lasers
Surg Med 1997;Suppl. 10:56-7.
248. MerlenJF.

Phlebologie 1978;31:17-25.
249. Meyer H-J, Dinstl K.
Anwendung der Laser- Chirurgie an parenchymatösen Organen.
Chirurg 1988;59:68-75.
250. Monfrecola G, Posteraro G, Procaccini EM, Riccio G, Savarese C.
The acute effect of smoking on cutaneous microcirculation blood flow in habitual smokers and nonsmokers. Dermatology 1998;197:115-8.
251. Mordon S, Beacco C, Brunetaud JM, Rotteleur G.
Relation between skin surface temperature and minimal blanching during argon, Nd-YAG, cw dye 585 laser therapy of port-wine stains.
Lasers Surg Med 1993;13:124-6.
252. Mordon S, Brisot D, Fournier N.
Using a „non uniform pulse sequence" can improve selective coagulation with a Nd:YAG laser (1.06 um) thanks to Met- hemoglobin absorption: a clinical study on blue leg veins.
Lasers Surg Med 2003;32:160-70.

253. Müller U, Berlien HP.
Leitfaden für die Laserbehandlung von Besenreisern. Berlin, Krhs.
Neukölln, Infoblatt der Abt. für Lasermedizin.
254. Murphy GF, Anderson RR, Menkes A, Parrish JA, Paul BS, Shepard RS.
Organelle-specific injury to melanin-containing cells in human skin by pulsed laser irradiation.
Lab Invest 1983;49:680-5.
255. Nakagawa H, Parrish JA, Tan OT.
Ultrastructural in human skin after exposure to a pulsed laser.
J Invest Dermatol 1985;84:396-400.
256. Nelson JS, Kelly KM, Majaron B.
Active skin cooling in conjunction with laser dermatologic surgery. Semin
Cut Med Surg 2000; 19:253-66.
257. Nelson JS.
Lasers: state of the art in dermatology.
Dermatol Clin 1993;11:15-26.
258. NeumanHAM.
Commentary on: the australian Polidocanol (Aethoxysklerol) study. Results at 2 years.
Dermatol Surg 1995;21:337-8.
259. Norris MJ, Carlin MC, Ratz JL.
Treatment of essential telangiectasia: effects of increasing concentrations of
polidocanol.
J Am Acad Dermatol 1989;20:643-9.
260. OdehF.
Physiologische Variationen der Kapillarresistenz.
Zentralbl Phlebol 1970;9:87-104.
261. Oesch A, Widmer LK, Glaus L.
Leg problems of venous origin. Observations on 2,036 subjects of the Basel
study 3.
Schweiz Med Wochenschr 1973;103:1755-8.
262. Oesch A.
Komplikationen der Varizenverödung- persönliche Erfahrungen aus 4 ½ Jahren
Vasa 1987; 16:130-2.
263. Omura NE, Dover JS, Arndt KA, Kauvar AN.
Treatment of reticular lag veins with a 1064 nm long- pulsed Nd:YAG laser. J
Am Acad Dermatol 2003;48:76-81.
264. Orbach EJ.
Beitrag zur Behandlung von Telangiektasien.
Zentralbl Phlebol 1964;3:4-7.

265. Orbach EJ.
The place of injection therapy in the treatment of venous disorders of the lower extremity - with comments on its technique. *Angiology* 1966; 17:18-23.
266. Orbach EJ.
The importance of removal of postinjection coagula during the course of sclerotherapy of varicose veins.
Vasa 1974;3:475-7.
267. Ouvry PA, Davy A.
Le traitement sclerosant des telangiectasies des membres inferieurs.
Phlebologie 1982;35:349-59.
268. Ouvry PA.
Telangiectasia and sclerotherapy.
J Dermatol Surg Oncol 1989;15:177-81.
269. Partsch B.
Die Schaumverödung — eine Renaissance der Sclerotherapy.
Phlebologie 2004;33:30-6.
270. Passeron T, Olivier V, Duteil L, Desruelles F, Fontanas E, Ortonne JP.
The new 940- nanometer diode laser: an effective treatment for leg venulectasia.
J Am Acad Dermatol 2003;48:768-74.
271. Paul BS, Anderson RR, Jarve J, Parrish JA.
The effect of temperature and other factors on selective microvascular damage caused by pulsed dye laser.
J Invest Dermatol 1983;81:333-6.
272. Petter O, Köstler H, Müller J-H-A.
Aspekte zur Sklerotherapie.
Z ärztl Fortbild 1984;78:321-5.
273. Petter O, Köstler H.
Die Varizenverödung.
Z ärztl Fortbild 1984;78:337-9.
274. Pikkula BM, Anvari B, Torres JH, Tunneil JW.
Cryogen spray cooling: effects of droplet size and spray density on heat removal.
Lasers Surg Med 2001;28:103-12.
275. Rabe E, Pannier-Fischer F, Bromen K, Schuldt K, Stang A, Poncar Ch, Wittenhorst M, Bock E, Weber S, Jockei K-H.
Bonner Venenstudie der Deutschen Gesellschaft für Phlebologie.
Phlebologie 2003;32:1-14.
276. Rabe E.
Grundlagen der Phlebologie. Köln,
Viavital-Verl., 2000. ISBN 3-934371-22-1

277. Raj TB, Makin GS.
A random controlled trial of two forms of compression bandaging in outpatient sclerotherapy of varicose veins. *J Surg Res*1981;31:440-5.
278. Ramelet A-A, Buchheim G, Imfeid M, Lorenz P.
Homoeopathic arnica in postoperative haematomas: a double-blind study. *Dermatology* 2000;201:347-8.
279. Ratz JL, Bauman WE, Goldman L.
Posttreatment complications of the argon laser. *ArchDermatol* 1985;121:714.
280. Raulin C, Greve B, Hammes S.
Cold air in laser therapy: first experiences with a new cooling System. *Lasers Surg Med* 2000;27:404-10.
281. Raulin C, Greve B, Raulin S.
Ethical considerations concerning laser medicine. *Lasers Surg Med* 2001;28:100-1.
282. Raulin C, Kimmig W, Werner S.
Lasertherapie in der Dermatologie und Ästhetischen Medizin. *Hautarzt* 2000;50:463-73.
283. Raulin C, Schönermark MP, Weiss RA.
Treatment of essential telangiectasias with an intense pulsed light source (PhotoDerm VL). *Dermatol Surg* 1997;23:941 -6.
284. Reichert D.
Evaluation of the long-pulse dye laser for the treatment of leg telangiectasias. *Dermatol Surg* 1998;24:737-40.
285. Reid RG, Rothnie NG.
Treatment of varicose veins by compression sclerotherapy. *BrJSurg*1968;55:889-95.
286. Reynolds O.
Reply to „Treatment of essential telangiectasia": use of polidocanol. *J Am Acad Dermatol* 1990;23:148.
287. Richter GW.
The nature of storage iron in idiopathic hemochromatosis and in hemosiderosis. *JExpMed*1960;111:551-69.
288. Rogachefsky AS, Silapunt S, Goldberg DJ.
Nd:YAG laser (1064) irradiation for lower extremity telangiectases and small reticular veins: efficacy as measured by vessel color and size. *Dermatol Surg* 2002;28:220-3.
289. Rosenfeld H, Sherman R.
Treatment of cutaneous and deep vascular lesions with the Nd: YAG laser. *Lasers Surg Med* 1986;6:20-3.

290. Ross BS, Ashinoff R, Levine VJ.
Laser treatment of acquired vascular lesions.
Dermatol Clin 1997;15:385-96.
291. Ross M, Goodman MM, Watcher MA.
Comparison of the flashlamp pulsed dye laser with the argon tunable dye laser with
robotized handpiece for facial telangiectasia. Lasers Surg Med 1993; 13:374-8.
292. Ruiz-Esparza J, Behr KL, Fitzpatrick RE, Goldman MP, Löwe NJ.
Flash lamp-pumped dye laser treatment of telangiectasia.
J Dermatol Surg Oncol 1993; 19:1000-3.
293. Sadick NS, Klein RF, Senterfit LB.
The intrinsic antimicrobial activity of selected sclerosing agents in sclerotherapy.
Dermatol Surg 1996;22:369-71.
294. Sadick NS, Niedt GW.
A study of estrogen and progesterone receptors in spider telangiectasias of the lower
extremities.
J Dermatol Surg Oncol 1990;16:620-3.
295. Sadick NS, Urmacher C.
Estrogen and progesterone receptors. Their role in postsclerotherapy angiogenesis
telangiectatic matting (TM). Dermatol Surg 1999;25:539-43.
296. Sadick NS, Weiss R.
The utilization of a new yellow light laser (578 nm) for the treatment of class I red
telangiectasia of the lower extremities. Dermatol Surg 2002;28:21-5.
297. Sadick NS, Weiss RA, Goldman MP.
Advances in laser surgery for leg veins: bimodal wavelength approach to lower
extremity vessels, new cooling techniques, and longer pulse durations. Dermatol Surg
2002;28:16-20.
298. Sadick NS.
Treatment of varicose and telangiectatic leg veins with hypertonic saline: A
comparative study of heparin and saline. J Dermatol Surg Oncol 1990; 16:24-8.
299. Sadick NS.
Sclerotherapy of varicose and telangiectatic leg veins: minimal sclerosant concentration of
hypertonic saline and its relationship to vessel diameter. J Dermatol Surg Oncol 1991;
17:65-70.
300. Sadick NS.
Predisposing factors of varicose and telangiectatic leg veins.
J Dermatol Surg Oncol 1992;18:883-6.
301. Sadick NS.
Long-term results with a multiple synchronized-pulse 1064 nm Nd:YAG laser for the
treatment of leg venectasias and reticular veins. Dermatol Surg 2001;27:365-9.
302. Sadick NS.

- A dual wavelength approach for laser/intense pulsed light source treatment of lower extremity veins.
J Am Acad Dermatol 2002;46:66-72.
303. Sadick NS.
Laser treatment with 1064 nm laser for lower extremity class I- III veins employing variable spots and pulse width parameters. Dermatol Surg 2003;29:916-9.
304. Sagoo KS, Vari R, Helmdach M, Salfeld K.
Chirurgie der Vena Giacomini.
Phlebologie 2004;33:1-7.
305. Schawlow AL.
Principles of lasers.
J Clin Laser Med Surg 1995;13:127-30.
306. Schiebler TH, Schmidt W, Zilles K.
Anatomie.
Berlin, Springer Verlag, 7. Auflage. ISBN
3-540-61856-2
307. Schlund GH.
Juristische Aspekte der Veröffentlichung von Patientenfotos.
Hautarzt 1999;50:307.
308. Schneider M, Glaus L, Widmer LK, Leu HJ.
Have people with varicose veins venous disease? Examinations of 3641 men **and** 781 women of the Basel study II. Dtsch Med Wochenschr 1973;98:343-6.
309. Schoop W.
Über hämodynamische Beziehungen zwischen Arterien und Venen.
Zentralbl Phlebol 1967;6:237-41.
310. Schroeter C A, Neuman HAM.
An intense light source. The Photoderm VL-Flashlamp as a new treatment possibility for vascular skin lesions. Dermatol Surg 1998;24:743-8.
311. Schultz-Ehrenburg U, Matthes U.
Besenreiservarikose nach Varizenexhairese.
Hautarzt 1992;43:51.
312. Schwager K, Höhman D, Waner M.
Lasertherapiekonzept bei Telangiektasien und beim Naevus flammeus.
Laryngo-Rhino-Otol 1994;73:287-90.
313. Scott C, Seiger E.
Postsclerotherapy pigmentation. Is serum ferritin level an accurate indicator?
Dermatol Surg 1997;23:281-3.

314. SebbenJE.
Sclerotherapy for telangiectasia of the lower extremity.
Dermatol Clin 1989;7:129-35.
315. Sheehan-Dare RA, Cotterill JA.
Lasers in dermatology.
Br J Dermatol 1993; 129:1-8.
316. Shelley WB, Burmeister V, Shelley ED.
The laminate capillary and ist wall of multiple basement membranes.
Br J Dermatol 1988;118:327-31.
317. Sherwood KA, Kurban AK, Murray S, Tan OT.
Effect of wavelength on cutaneous pigment using pulsed irradiation.
J Invest Dermatol 1989;92:717-20.
318. Shields JL, Jansen GT.
Therapy for superficial telangiectasias of the lower extremities.
J Dermatol Surg Oncol 1982;8:857-60.
319. ShmuneseE.
Allergie dermatitis to benzyl alcohol in an injectable solution. Aren
Dermatol 1984;120:1200-1.
320. Sigg K, Gericke A.
Varicenbehandlung durch Sklerosierung.
Langenbecks Arch klin Chir 1978;347:231-4.
321. SladenJG.
Compression sclerotherapy: preparation, technique, complications, and results. Am J Surg
1983; 146:228-32.
322. Smith T, Apfelberg DB, Lash H, Maser MR, White DN.
532-nanometer green laser beam treatment of superficial varicosities of the lower
extremities.
Lasers Surg Med 1988;8:130-4.
323. SobottaJ.
Atlas der Anatomie des Menschen. München, Urban
& Fischer, 20. Auflage ISBN3-541-17370-X
324. Somjen GM, Johnston AH, Royle JP, Ziegenbein R.
Venous duplex scan findings on legs with telangiectases.
J Dermatol Surg Oncol 1993;19:53.
325. Somjen GM, Johnston AH, Royle JP, Ziegenbein R.
Anatomical examination of leg telangiectases with duplex scanning.
J Dermatol Surg Oncol 1993;19:940-5.

326. Somjen GM.
Anatomy of the superficial venous system. *Dermatol Surg* 1995;21:34-45.
327. Sommer A, Kessels AGH, Mierlo PLH van, Neumann HAM.
Red and blue telangiectasias. Differences in oxygenation?
Dermatol Surg 1997;23:55-9.
328. Spendel S, Prandl EC, Schintler MV, Siegl A, Wittgruber G, Hellbom B, Rappl T, Berghold A, Scharnagel E.
Treatment of spider leg veins with the KTP (532 nm) laser - a prospective study. *Lasers Surg Med* 2002;31:194-201.
329. Staubesand J, Seydewitz V.
Ultrastructural changes following paravascular and intra-arterial injection of sclerosing agents.
Phlebol 1991;20:1-8.
330. Stemmer R, Furderer C, Marescaux J.
Die Kompressionsbehandlung der unteren Extremitäten speziell durch Kompressionsstrümpfe.
Hautarzt 1980;31:355-65.
331. Stemmer R, Kopp C, Vöglet P.
Physikalische Studie der Sklerosierungsinjektion.
Zentralbl Phlebol 1970;9:112-23.
332. Stemmer R.
Vergleich der üblichen Verödungstechniken.
Zentralbl Phlebol 1970;9:170-6.
333. Stemmer R.
Die Kulissen der medizinischen Bühne, mit besonderer Berücksichtigung phlebologischer Werke. *Vasa* 1972; 1:85-7.
334. Stemmer R.
Indikationen und Technik der Varizenverödung.
FortschrMed 1977;95:2053-6.
335. Stemmer R.
Historisches zur Entwicklung der phlebologischen Therapie. *Vasa* 1986; 15:340-3.
336. Stemmer R.
Die Varizenverödung.
St. Gallen, Ganzoni & cie AG, St. Gallen.
ISBN 3-906204-01-4
337. Stern J, Enders S, Frank F.
Biologische Wirkung des thermischen Lasers.
Chirurg 1988;59:61-7.

338. Stother IG, Alexander S, Bryson A.
The treatment of varicose veins by compression sclerotherapy.
BrJSurg1974;61:387-90.
339. Stratigos AJ, Dover JS, Arndt KA. 457
Lasertherapie in der ästhetischen Dermatologie.
Hautarzt 2003;54:603-13.
340. Stempel H, Klein G, Kohnemann R, Matthias E.
Über die Wirkung gepulster Farbstofflaserstrahlen auf die Kapillargefäße der Haut.
ZHautkr1987;62:1076-85.
341. SumrallAJ.
Microvaricosities.
J Nati Med Assoc 1986;78:975-8.
342. Swinehart JM.
Textural change following treatment of facial telangiectasias with the tunable pulsed-dye laser.
Arch Dermatol 1999;135:472-3.
343. Tan OT, Boll J, Morelli JG, Murphy G, Whitaker D.
Ultrastructural changes in red blood cells following pulsed irradiation in vitro.
J Invest Dermatol 1989;92:100-4.
344. Tan OT, Kerschmann R, Parrish JA.
The effect of epidermal pigmentation on selective vascular effects of pulsed laser. Lasers Surg Med 1984;4:365-74.
345. Tan OT, Kerschmann R, Parrish JA.
Effect of skin temperature on selective vascular injury caused by pulsed laser irradiation.
J Invest Dermatol 1985;85:441-4.
346. Tan OT, Kurban AK, Motemedi M, Welch AJ.
Spotsize effects on guinea pig skin following pulsed irradiation.
J Invest Dermatol 1988;90:877-81.
347. Tazelaar DJ, DeRoos KP, Neuman HAM.
Long cotton wool rolls as compression enhancers in macrosclerotherapy for varicose veins.
Dermatol Surg 1999;25:38-40.
348. Tessari L, Cavezzi A, Frullini A.
Preliminary experience with a new sclerosing foam in the treatment of varicose veins.
Dermatol Surg 2001;27:58-60.
349. Thibault P, Bray A, Lewis W, Wlodarczyk J.
Cosmetic leg veins: evaluation using duplex venous imaging. J Dermatol Surg Oncol 1990;16:612-8.

350. Thibault P, Wlodarczyk J.
Postsclerotherapy hyperpigmentation: the role of serum ferritin levels and the effectiveness of treatment with the copper vapor laser. *J Dermatol Surg Oncol* 1992; 18:47-52.

351. ThibaultPK.
Copper vapor laser and microsclerotherapy of facial telangiectases. *J Dermatol Surg Oncol* 1994;20:48-54.

352. ThibaultPK.
A patient's questionnaire evaluation of krypton laser treatment of facial telangiectases. A comparison with the copper vapor laser. *Dermatol Surg* 1997;23:37-41.

353. Tilgen W, Raulin Ch.
Laser in der Dermatologie.
Hautarzt 2003;54:573-4.

354. Tongprasroeth S, Limwongse K, Pausawasdi A, Phimolsarnti R, Phornphibulaya P.
Compression sclerotherapy for the treatment of primary uncomplicated varicose veins. *J Med Assoc Thai* 1981;64:440-4.

355. Tournay R.
Die Verödungstherapy variköser Besenreiser.
Zentralbl Phlebol 1963;2:154-7.

356. Trelles MA, Allones I, Martin- Vázquez MJ, Trelles O, Velez M, Mordon S.
Long pulse Nd:YAG laser for treatment of leg veins in 40 patients with assessments at 6 and 12 months.
Lasers Surg Med 2004;35:68-76.

357. Tretbar LL.
Spider angiomas.
J Kansas Med Soc 1978;79:198-200.

358. Tretbar LL.
Injection sclerotherapy for spider telangiectasias: a 20-year experience with sodium tetradecyl sulfate.
J Dermatol Surg Oncol 1989;15:223-5.

359. VallottonWW.
Laser versus xenon photocoagulation.
South Med J 1967;60:819-22.

360. VanscheidtW, Leder O, MartayK, Schöpf E, WokalekH.
Feinstruktur von Besenreiservarizen.
ZHautkr 1991 ;66:1057-9.

361. Viator JA, Prah SA.
Laser thrombolysis using long pulse frequency doubled Nd:YAG lasers.
Lasers Surg Med 1999;25:379-88.

362. Villada G, Revuz J, Zetlaoui J.
Local blanching after epicutaneous application of EMLA® cream.
Dermatologica 1990;181:38-40.
363. Waner M, Dinehart SM, Flock ST, Wilson MB.
A comparison of copper vapor and flashlamp pumped dye lasers in the treatment of facial telangiectasia.
J Dermatol Surg Oncol 1993; 19:992-8.
364. Watkin DFL.
Compression sclerotherapy.
Br J Surg 1980;67:682.
365. Weber PJ, Dzubow LM.
Flexible sclerotherapy.
J Dermatol Surg Oncol 1988; 14:1346-7.
366. Weiss MA, Weiss RA.
Efficacy and side effects of 0.1% sodium tetradecyl sulfate in compression sclerotherapy of telangiectasias: comparison to 1% polidocanol and hypertonic saline. *J Dermatol Surg Oncol* 1991;17:90-1.
367. Weiss RA, Goldman MP, Sadick NS, Weiss MA.
Post-sclerotherapy compression: controlled comparative study of duration of compression and its effects on clinical outcome.
Dermatol Surg 1999;25:105-8.
368. Weiss RA, Goldman MP, Weiss MA.
Physicians' negative perception of sclerotherapy for venous disorders: review of a 7-year experience with modern sclerotherapy. *South Med J* 1992;85:1101-6.
369. Weiss RA, Goldman MP.
Advances in sclerotherapy.
Dermatol Clin 1995; 13:431-45.
370. Weiss RA, Sadick NS.
Epidermal cooling crystal collar device for improved results and reduced side effects , on leg telangiectasias using intense pulsed light. *Dermatol Surg* 2000;26:1015-8.
371. Weiss RA, Weiss MA.
Resolution of pain associated with varicose and telangiectatic leg veins after compression sclerotherapy.
J Dermatol Surg Oncol 1990;16:333-6.
372. Weiss RA, Weiss MA.
Incidence of side effects in the treatment of telangiectasias by compression sclerotherapy: hypertonic saline vs. polidocanol. *J Dermatol Surg Oncol* 1990; 16:800-4.

373. Weiss RA, Weiss MA.
Doppler ultrasound findings in reticular veins of the thigh subdermic lateral venous System and implications for sclerotherapy. *J Dermatol Surg Oncol* 1993;19:947-51.
374. Weiss RA, Weiss MA.
Early clinical results with a multiple synchronized pulse 1064 nm laser for leg telangiectasias and reticular veins. *Dermatol Surg* 1999;25:399-402.
375. Weiss RA.
Polidocanol: the perfect „solution“.
J Dermatol Surg Oncol 1994;20:465.
376. WeißRA.
Lasertherapie in der Phlebologie.
Frankfurt am Main, Seminar 15.06.2000 Venenchirurgie live.
377. Wenner L.
Gedanken über die Unterschiede bewährter Sklerotherapie-Methoden.
*Vasal*1981;10:74-8.
378. Wenner L.
Sind endovariköse hämatische Ansammlungen eine Normalerscheinung bei Sklerotherapie?
Vasal 981 ;10:174-6.
379. Wenner L.
Zur Behandlung der erweiterten und schadbringenden Venen am Fusse unter besonderer Berücksichtigung der Sklerotherapie.
*Vasal*1984;13:118-25.
380. Wenner L.
Improvement of immediate and long-term results in sclerotherapy. *Vasa* 1986;15:180-3.
381. Wesener G.
Neuzeitliche Behandlung der Besenreiservaricosis. *Arch klin exp Derm* 1970;237:148-51.
382. West TB, Alster TS.
Comparison of the long-pulse dye (590-595 nm) and KTP (532 nm) lasers in the treatment of facial and leg telangiectasias. *Dermatol Surg* 1998;24:221-6.
383. WheelandRG.
Clinical uses of lasers in dermatology. *Lasers Surg Med* 1995;16:2-23.
- 3 84. Widmer LK, Breil H, Leu HJ.
Zur Epidemiologie der Venenerkrankungen Basler-Studie II.
Zentralbl Phlebol 1968;7:257-64.

385. Widmer LK, Leu HJ, Breil H.
On the epidemiology of venous diseases, 2nd Basel study. Zentralbl
Phlebol 1967;6:257-64.
386. Widmer LK, Plechl SC, Leu HJ, Boner H.
Venous diseases in 1800 employees. Basel Studies II. Schweiz
Med Wochenschr 1967;97:107-10.
387. Widmer LK.
Peripheral venous disorders. Basel III. Bern,
Hans Huber, 1978.
388. Wiek K, Ishkhanian S, Schöpf E, Vanscheidt W, Weyl A.
Selektive Photothermolyse von Besenreisern und Teleangiektasien der unteren
Extremität.
Hautarzt 1996;47:258-63.
389. WilkinJK.
Unilateral dermatomal superficial telangiectasia. Arch
Dermatol 1984;120:579-80.
390. Wlotzke U, Bäumler W, Donhauser S, Hohenleutner U, Landthaler M.
Zur Lasertherapie von Teleangiektasien des Gesichtes - Argonlaser vs. Blitzlampen-
gepumpter gepulster Farbstofflaser.
ZHautkr 1995;70:514-7.
391. WolinskyS.
Complication after sclerotherapy. J Dermatol
Surg Oncol 1985;11:1154.
392. Wollmann J-C.
60 Jahre Sklerosierungsschaum.
Phlebologie 2004;33:63-70.
393. Woo WK, Jasim ZF, Handley JM.
532 nm Nd:YAG and 595 nm pulsed dye laser treatment of leg telangiectasia using
ultralong pulse duration. Dermatol Surg 2003;29:1 176-80.
394. Wuppermann T, Haas KH.
The effect of the sclerosing agent „Hydroxypolyaethoxydodecan" on the coagulation
Potentials: in vitro investigations. Vasa 1975;4:45-53.
395. Wuppermann T.
Untersuchungen zur Blutgerinnung vor und nach Varizenverödung. Zentralbl
Phlebol 1971; 10:162-9.
396. Yamaki T, Nozaki M, Iwasaka S.
Comparative study of duplex- guided foam sclerotherapy and duplex- guided liquid
sclerotherapy for the treatment of superficial venous insufficiency. Dermatol Surg
2004;30:718-22.

397. Zenzie HH, Altshuler GB, Anderson RR, Smirnov MZ.
Evaluation of cooling methods for laser dermatology.
Lasers Surg Med 2000;26:130-44.
398. Zimmet SE.
Treatment of varicose and telangiectatic leg veins with hypertonic saline.
J Dermatol Surg Oncol 1990; 16:876-7.

11 Danksagung

Herrn Privatdozent Dr. Schirren danke ich für die Anregung zur vorliegenden Studie. Mein besonderer Dank gilt Herrn Bröse vom Venenzentrum der ARCEO Klinik für seine reibungslose Organisation während der klinischen Untersuchungen und den späteren Nachuntersuchungen. Julian Hopfenmüller danke ich ganz besonders für seine Mithilfe bei der statistischen Auswertung der Untersuchungsergebnisse. Meiner Mutter und meiner Schwester Katrin gilt mein ganz besonderer Dank für ihre unermüdliche Hilfe während der Erstellung der Arbeit und bei den Schreibarbeiten.

12 Lebenslauf

Stephanie Anders

Sauerbruchstr.3
65203 Wiesbaden

T 0611 44 52 181
M 0170 490 93 53

Geburtsdatum, -ort	23.08.1979 in Berlin
Eltern:	2.Tochter der Eheleute Prof.Dr. Axel Anders, Chirurg und Margrit Anders, Sozialpädagogin
Familienstand:	ledig
Staatsangehörigkeit:	deutsch
Schulbildung:	von 1985 bis 1989 Ludwig-Uhland Grundschule in Neu-Isenburg/Gravenbruch von 1989 bis 1998 Adolf-Reichwein Gymnasium in Heusenstamm
Schulabschluß:	Abitur 1998
Studium:	Zahnmedizin an der Johann Wolfgang Goethe Universität
Staatsexamen:	Dezember 2004
Seit April 2005:	Ausbildungsassistentin bei Dr. Robert Meyer, Hofheim

13 Anhang

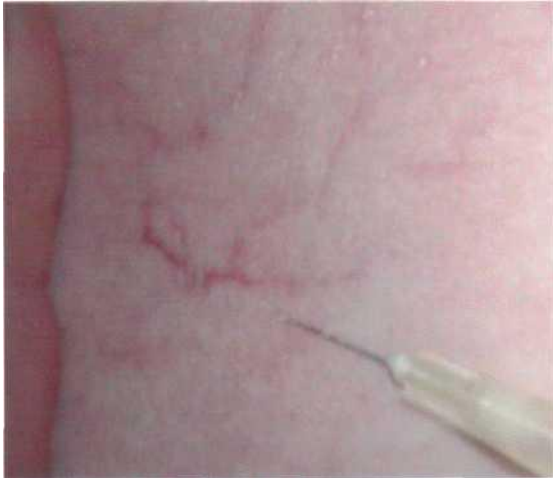

Abb. 21 Punktion einer Besenreiservarize

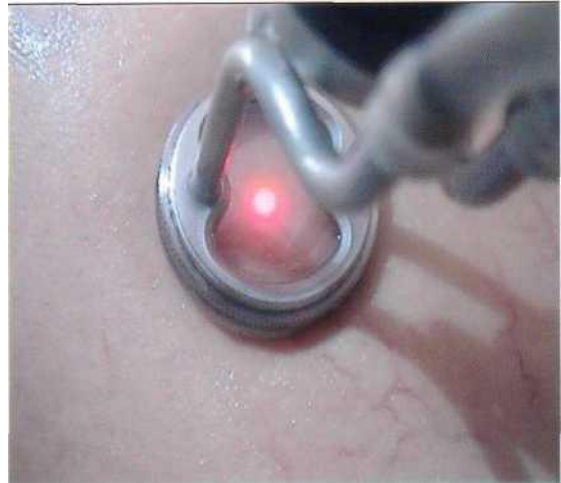

Abb. 22 Laserhandstück mit chilled tip

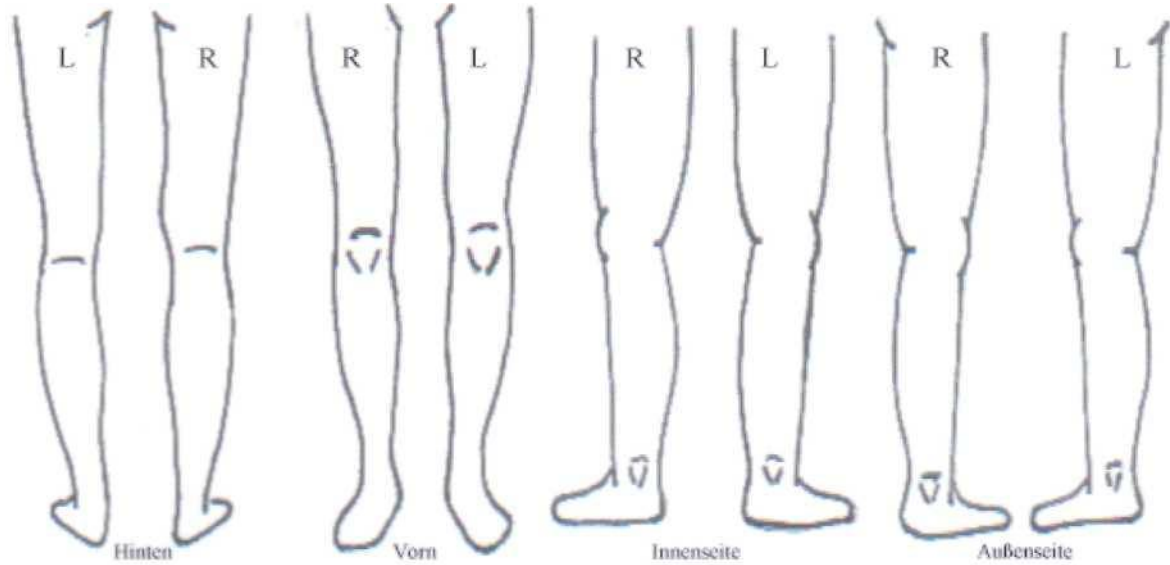
Anamnesebogen

Patienten aufkleber	Haarfarbe : _____ Augenfarbe : _____ Abstammung: Europa (WesWOst-) Asien Orient Afrika Körperstatus: Leptosom Athlet Pykniker
---------------------	---

Wie lange haben Sie schon Besenreiser?	Monate/Jahre
Bestehen <i>genetische Vorbelastungen</i> ?	Mutter Vater Großeltern (mütterlich/väterlich)
Art der <i>Berufstätigkeit? Sportlicher</i>	sitzend stehend
<i>Ausgleich</i> (z.B. Joggen): <u>Eventuelle</u>	nie selten regelmäßig täglich (ca. ____ p.Wo.)
<u>(iatrogene) Ursachen:</u>	Strip ping Seitenastentfernung Schwangerschaft Abmagerung
<u>Bisherige Behandlungen:</u>	Sklerosierung Laserbehandlung: Argon Krypton Nd:YAG Sonstige: _____
<u>Kontraindikationen:</u>	Solariumgänger Diabetes mellitus (Zucker) Epilepsie Migräne Medikamente (z.B. Blutverdünner): _____
	Allergien/Hauterkrankungen (z.B. Neurodermitis, Schuppenflechte):

Befund

Name d. Patienten	Geb. am	Lfd.Nr.	Hauttyp 12 3 4	Blatt
-------------------	---------	---------	--------------------------	-------

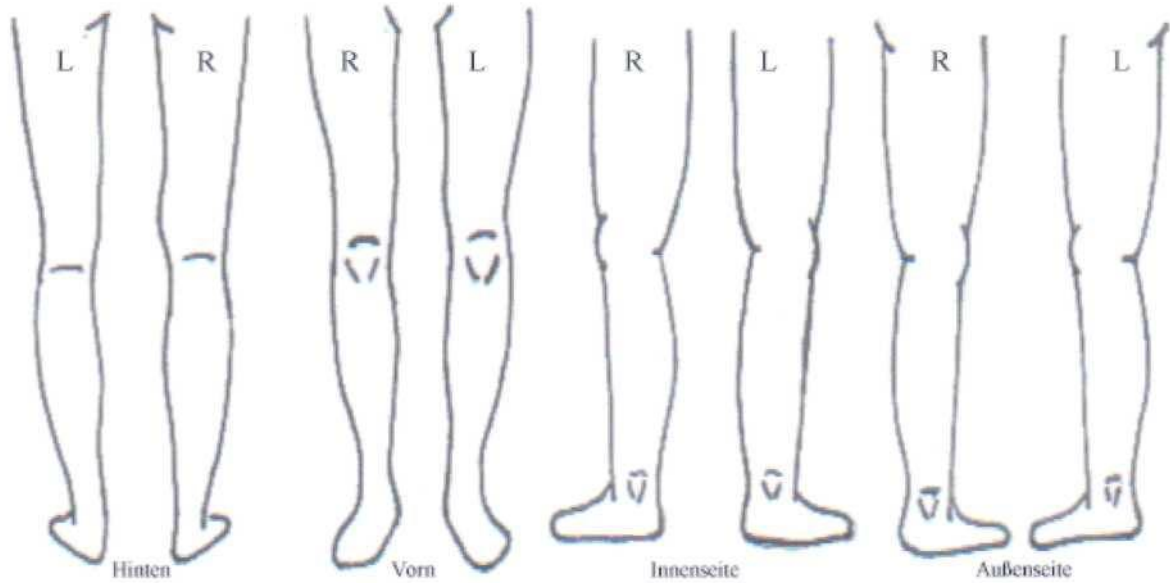


Va r i z e n k l a s s i f i z i e r u n g

Nr.	Besenreiserdicke (mm)					Farbe		Lage		Form		
	<0.5	0.5-1.0	1.0-1.5	1,5-2.0	>2.0	Rot	Blau	oberfl.	tief	diff.	flächig	gem.
Lok												

Behandlungsprotokoll

Name d. Patienten	Geb. am	Lfd.Nr.	Hauttyp 12 3 4	Blatt
-------------------	---------	---------	--------------------------	-------



Datum	Lok.	Las e r b e h a n d l u n g					Sklero.	Bemerkungen
		Energie [J/cm ²]	Puls [ms]	Frequ. [Hz]	Spot [mm]	Tip [°C]		

Aufklärungsbogen

Sehr geehrte(r) Patient(in),

Sie haben sich zur Teilnahme an unserer Studie entschlossen. Zum besseren Verständnis, legen wir Ihnen im folgenden das genaue Vorgehen dar.

Sie verfügen über zwei vergleichbare Besenreisergebiete an Ihren Beinen. Es wird nun je ein Gebiet entweder mittels Verödung oder Laser behandelt. Welches Gebiet dabei zuerst behandelt wird bzw. welches Verfahren an welchem der Gebiete Anwendung findet wird per Münzwurf entschieden. Beide Areale werden in derselben Sitzung behandelt. Folgende **Nebenwirkungen** können dabei auftreten:

Rötungen, Quaddelbildungen über 48 Stunden
Schorfbildungen über 3 Wochen
Aufhellungen bzw. Verdunklungen der Haut (sog. Hypo- bzw. Hyperpigmentierungen)
Netzförmige Gefäßbildungen feinsten Äderchen (sog. teleangiektatisches Matting)
Narbenbildungen

Die Einwilligung zu dieser Studie können Sie jederzeit zurückziehen, ohne daß Ihnen dadurch Nachteile in weiteren Behandlungen entstehen werden.

Eine Kopie dieses Formblattes wird Ihnen mitgegeben.

Ich _____ geboren am _____
stimme der Teilnahme an dieser Studie zu und bin bereit, mich in einem Jahr nachuntersuchen zu lassen.

Datum, Patientenunterschrift

Arzt

Datenschutz

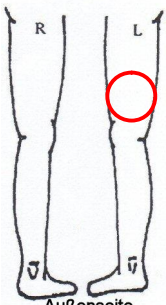
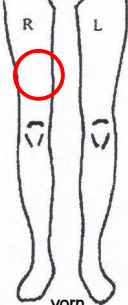




Bei wissenschaftlichen Studien werden persönliche Daten und medizinische Befunde über Sie erhoben. Die Weitergabe, Speicherung und Auswertung dieser studienbezogenen Daten erfolgt nach gesetzlichen Bestimmungen und setzt vor Teilnahme an der Studie folgende freiwillige Einwilligung voraus:

Ich erkläre mich damit einverstanden, daß im Rahmen dieser Studie erhobene Daten/Krankheitsdaten auf Fragebögen und elektronischen Datenträgern aufgezeichnet und ohne Namensnennung weitergegeben werden an:

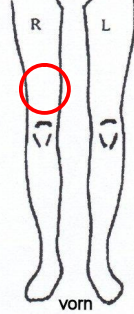
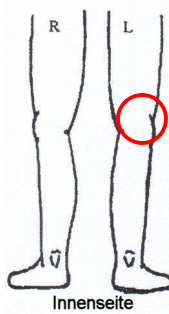








den Auftraggeber der Studie zur wissenschaftlichen Auswertung

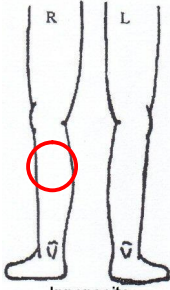
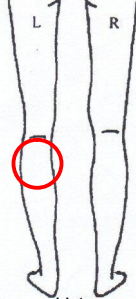








Stephanie Anders, Sauerbruchstr.3, 65203 Wiesbaden

Name, Datum, Unterschrift (Patient und Arzt)

 <p>Außenseite</p>	 <p>vorn</p>
	
<p>Abb. 1: Photographie vor Laserbehandlung Patientin Nr. 1</p>	<p>Abb. 1: Photographie vor Sklerosierungsbehandlung Patientin Nr. 1</p>
	
<p>Abb. 1: Photographie 1 Jahr nach Laserbehandlung Patientin Nr. 1</p>	<p>Abb. 1: Photographie 1 Jahr nach Sklerosierungsbehandlung Patientin Nr. 1</p>

 <p>Innenseite</p>	 <p>vorn</p>
	
<p>Abb. 1: Fotografie vor Laserbehandlung Patientin Nr. 2</p>	<p>Abb. 1: Fotografie vor Sklerosierungsbehandlung Patientin Nr. 2</p>
	
<p>Abb. 1: Fotografie 3 Wochen nach Laserbehandlung Patientin Nr. 2</p>	<p>Abb. 1: Fotografie 3 Wochen nach Sklerosierungsbehandlung Patientin Nr. 2</p>
	
<p>Abb. 1: Fotografie 1 Jahr nach Laserbehandlung Patientin Nr. 2</p>	<p>Abb. 1: Fotografie 1 Jahr nach Sklerosierungsbehandlung Patientin Nr. 2</p>

 <p style="text-align: center;">vom</p>	 <p style="text-align: center;">Innenseite</p>
	
<p>Abb. 1: Photographie vor Laserbehandlung Patientin Nr. 3</p>	<p>Abb. 1: Photographie vor Sklerosierungsbehandlung Patientin Nr. 3</p>
	
	
	
<p>Abb. 1: Photographie 1 Jahr nach Laserbehandlung Patientin Nr. 3</p>	<p>Abb. 1: Photographie 1 Jahr nach Sklerosierungsbehandlung Patientin Nr. 3</p>

 <p>Innenseite</p>	 <p>hinten</p>
	
<p>Abb. 1: Fotografie vor Laserbehandlung Patientin Nr. 4</p>	<p>Abb. 1: Fotografie vor Sklerosierungsbehandlung Patientin Nr. 4</p>
	
	
	
<p>Abb. 1: Fotografie 1 Jahr nach Laserbehandlung Patientin Nr. 4</p>	<p>Abb. 1: Fotografie 1 Jahr nach Sklerosierungsbehandlung Patientin Nr. 4</p>


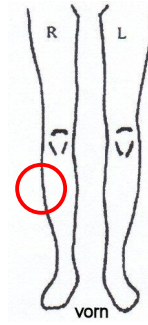
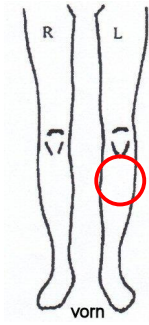


Abb. 1: Fotografie vor Laserbehandlung Patientin Nr. 5

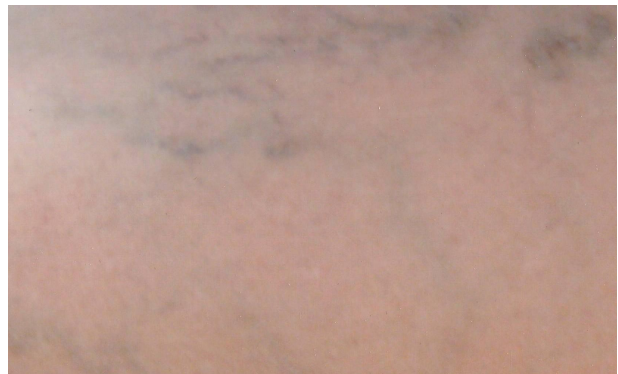

Abb. 1: Fotografie vor Sklerosierungsbehandlung Patientin Nr. 5



Abb. 1: Fotografie 3 Wochen nach Laserbehandlung Patientin Nr. 5

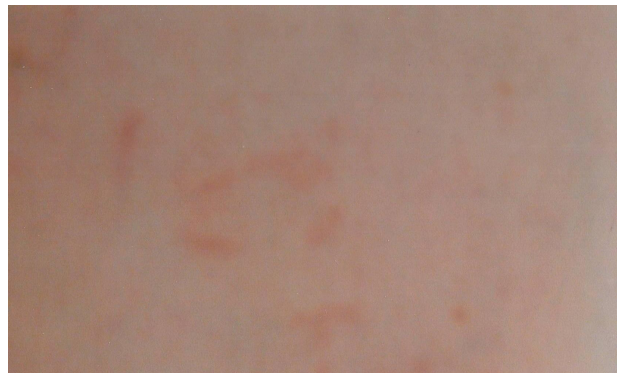

Abb. 1: Fotografie 3 Wochen nach Sklerosierungsbehandlung Patientin Nr. 5

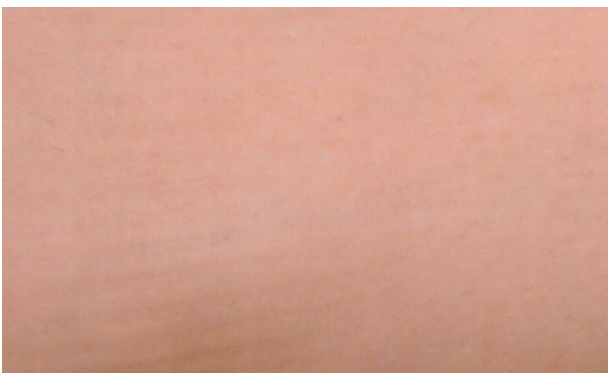


Abb. 1: Fotografie 1 Jahr nach Laserbehandlung Patientin Nr. 5

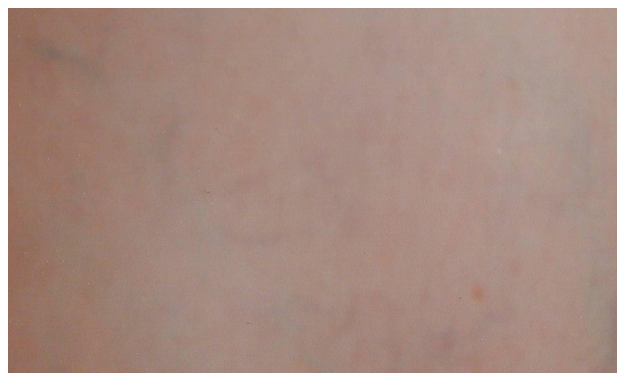

Abb. 1: Fotografie 1 Jahr nach Sklerosierungsbehandlung Patientin Nr. 5

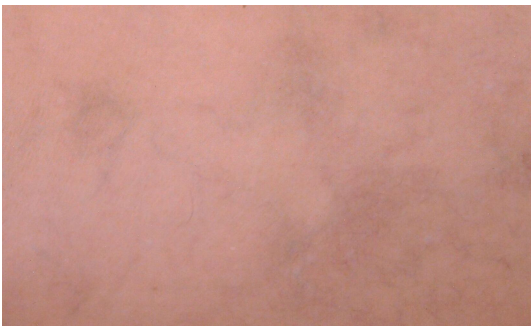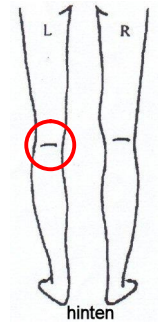
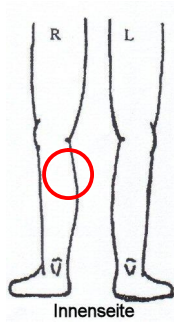


Abb. 1: Fotografie vor Laserbehandlung Patientin Nr. 6

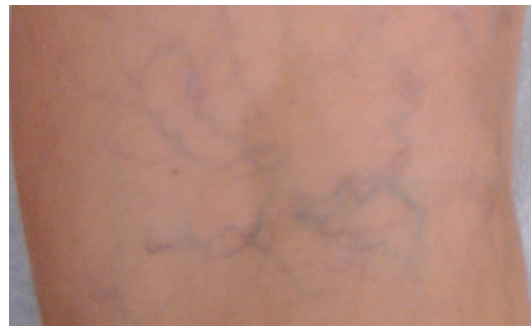

Abb. 1: Fotografie vor Sklerosierungsbehandlung Patientin Nr. 6




Abb. 1: Fotografie 1 Jahr nach Laserbehandlung Patientin Nr. 6

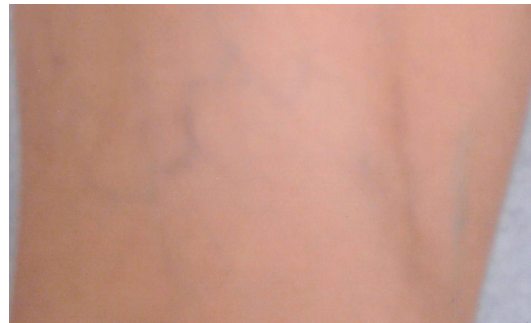

Abb. 1: Fotografie 1 Jahr nach Sklerosierungsbehandlung Patientin Nr. 6

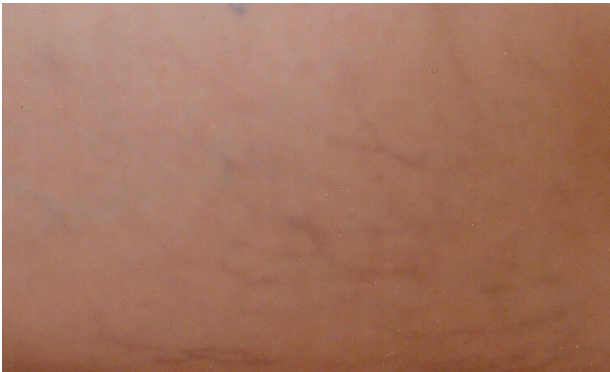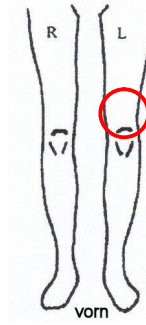
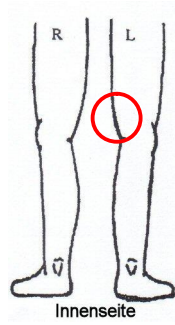


Abb. 1: Fotografie vor Laserbehandlung Patientin Nr. 7

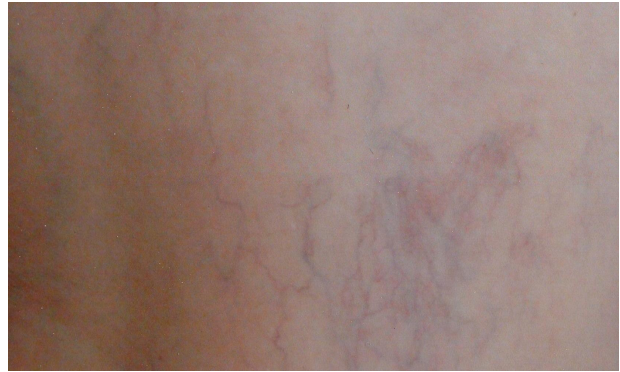

Abb. 1: Fotografie vor Sklerosierungsbehandlung Patientin Nr. 7

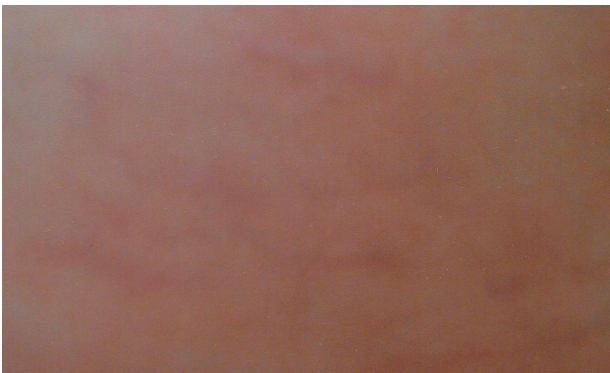

Abb. 1: Fotografie 3 Wochen nach Laserbehandlung Patientin Nr. 7

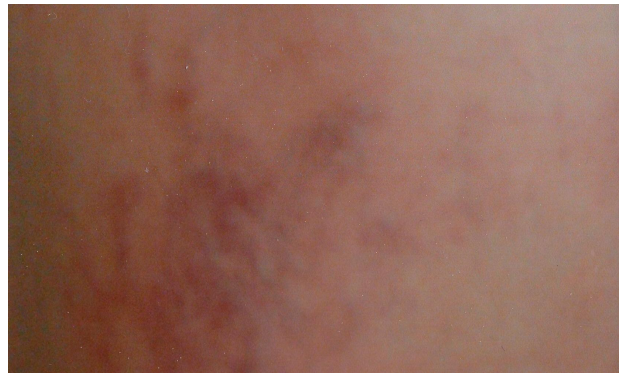

Abb. 1: Fotografie 3 Wochen nach Sklerosierungsbehandlung Patientin Nr. 7

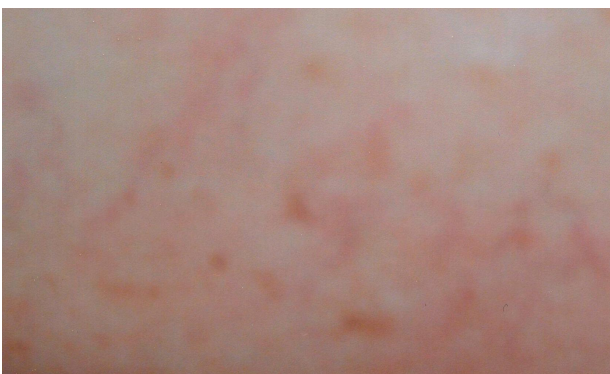


Abb. 1: Fotografie 1 Jahr nach Laserbehandlung Patientin Nr. 7

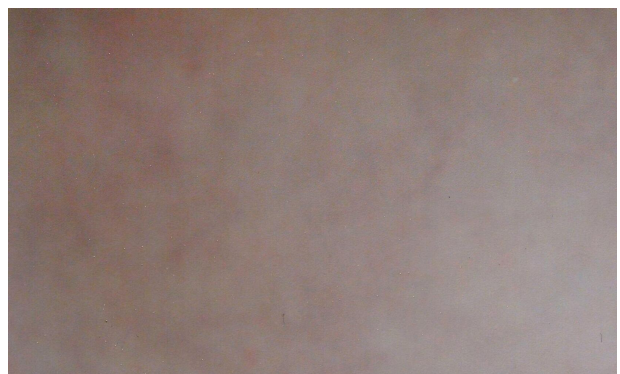


Abb. 1: Fotografie 1 Jahr nach Sklerosierungsbehandlung Patientin Nr. 7

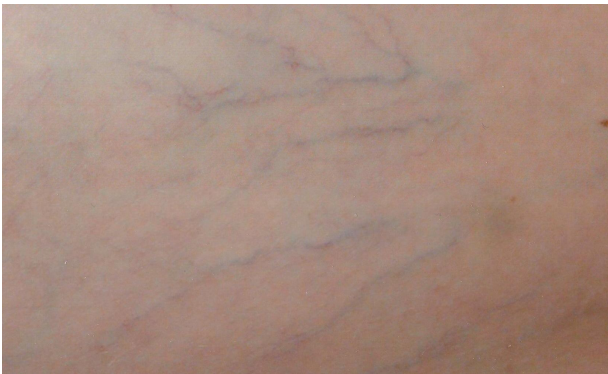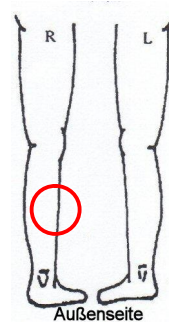
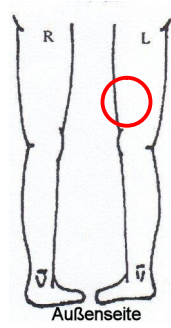


Abb. 1: Fotografie vor Laserbehandlung Patientin Nr. 8



Abb. 1: Fotografie vor Sklerosierungsbehandlung Patientin Nr. 8

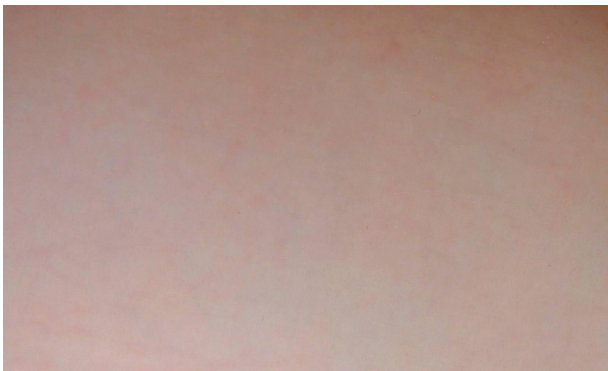

Abb. 1: Fotografie 1 Jahr nach Laserbehandlung Patientin Nr. 8



Abb. 1: Fotografie 1 Jahr nach Sklerosierungsbehandlung Patientin Nr. 8

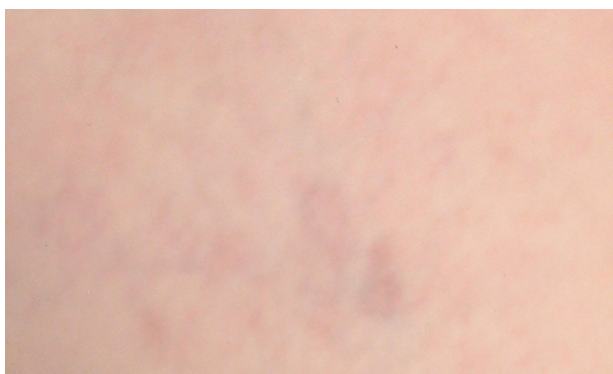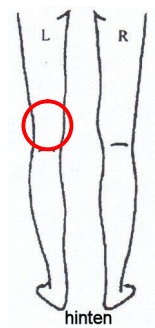
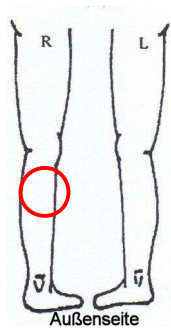


Abb. 1: Fotografie vor Laserbehandlung Patientin Nr. 9

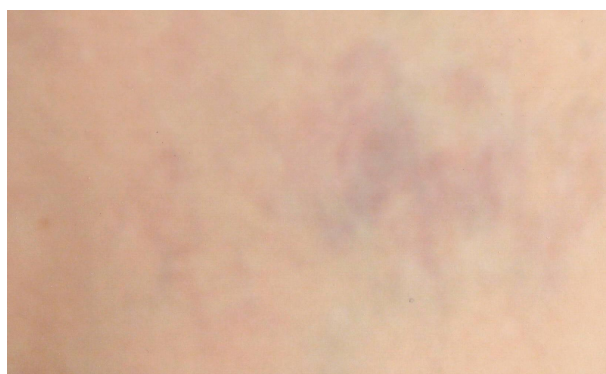

Abb. 1: Fotografie vor Sklerosierungsbehandlung Patientin Nr. 9

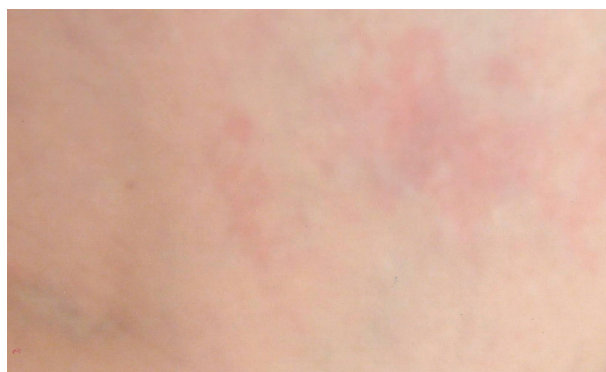

Abb. 1: Fotografie 3 Wochen nach Sklerosierungsbehandlung Patientin Nr. 9

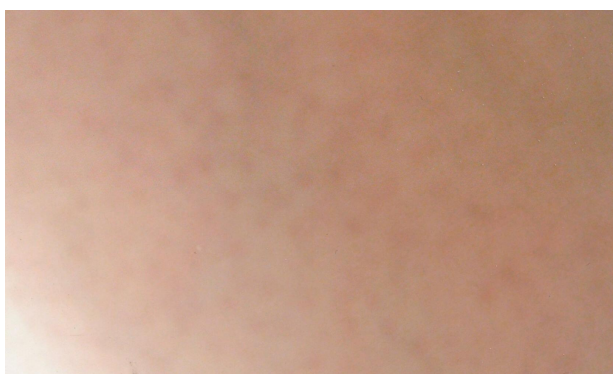


Abb. 1: Fotografie 1 Jahr nach Laserbehandlung Patientin Nr. 9

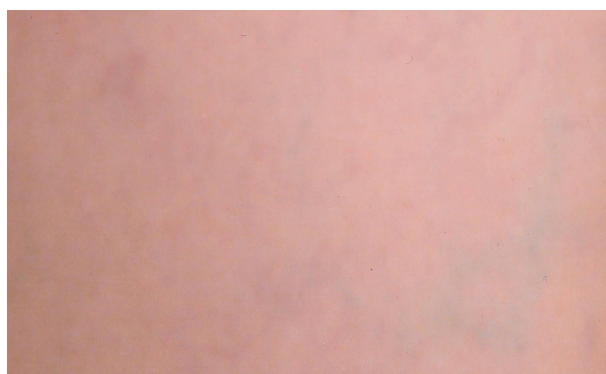

Abb. 1: Fotografie 1 Jahr nach Sklerosierungsbehandlung Patientin Nr. 9

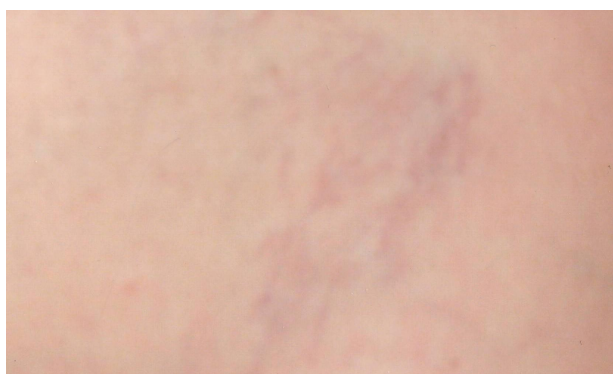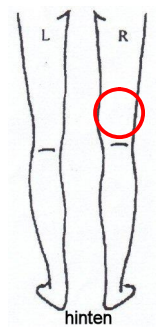
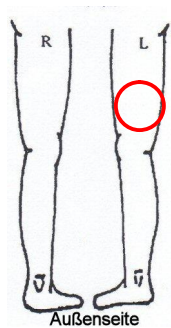


Abb. 1: Fotografie vor Laserbehandlung Patientin Nr. 10




Abb. 1: Fotografie vor Sklerosierungsbehandlung Patientin Nr. 10




Abb. 1: Fotografie 1 Jahr nach Laserbehandlung Patientin Nr. 10




Abb. 1: Fotografie 1 Jahr nach Sklerosierungsbehandlung Patientin Nr. 10

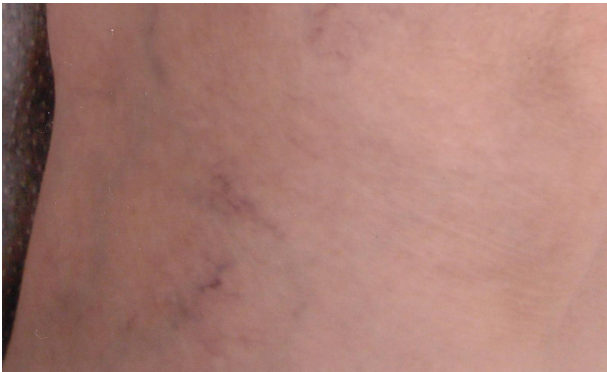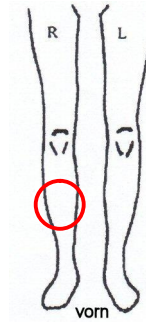
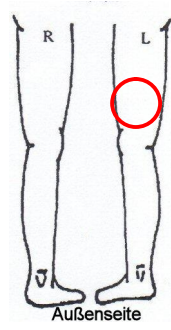


Abb. 1: Fotografie vor Laserbehandlung Patientin Nr. 11

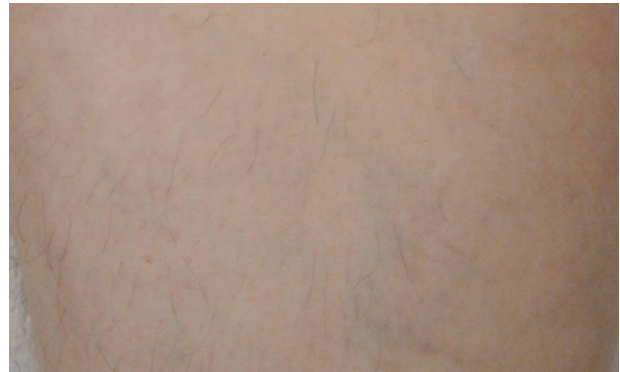

Abb. 1: Fotografie vor Sklerosierungsbehandlung Patientin Nr. 11

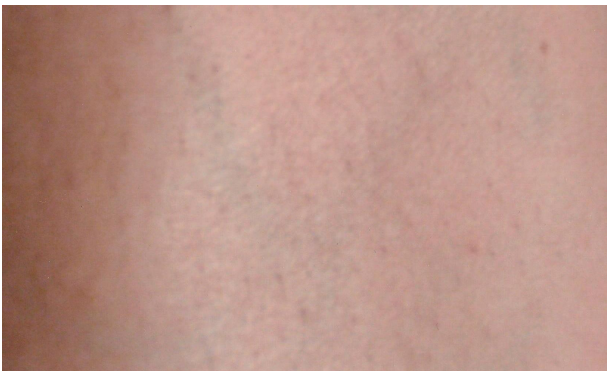

Abb. 1: Fotografie 1 Jahr nach Laserbehandlung Patientin Nr. 11

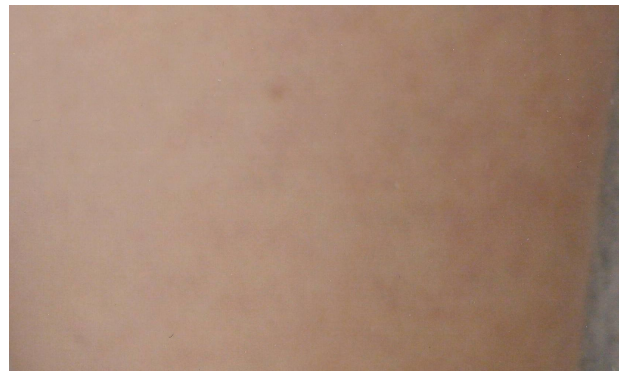

Abb. 1: Fotografie 1 Jahr nach Sklerosierungsbehandlung Patientin Nr. 11

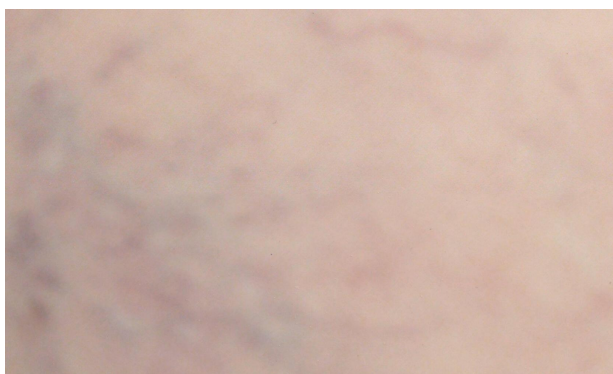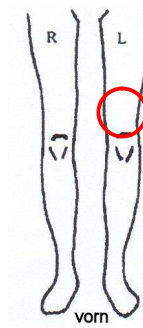
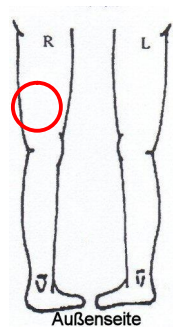


Abb. 1: Fotografie vor Laserbehandlung Patientin Nr. 12

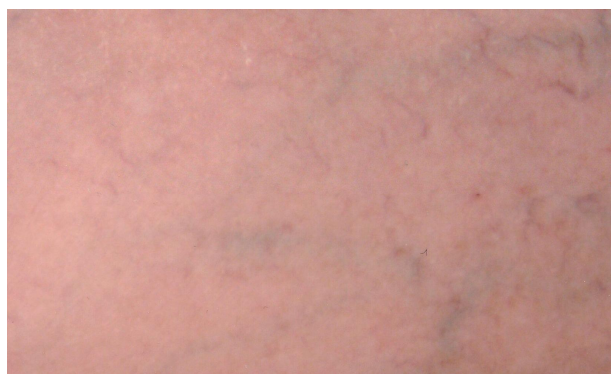

Abb. 1: Fotografie vor Sklerosierungsbehandlung Patientin Nr. 12

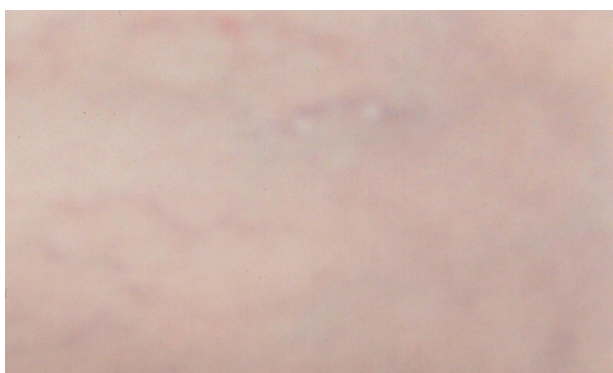

Abb. 1: Fotografie 1 Jahr nach Laserbehandlung Patientin Nr. 12



Abb. 1: Fotografie 1 Jahr nach Sklerosierungsbehandlung Patientin Nr. 12

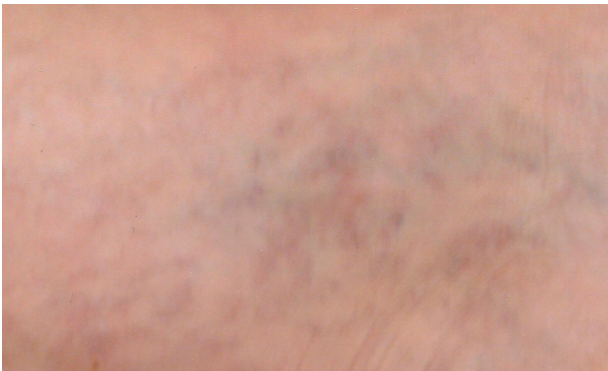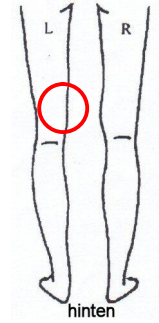
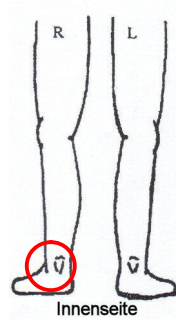


Abb. 1: Fotografie vor Laserbehandlung Patientin Nr. 13

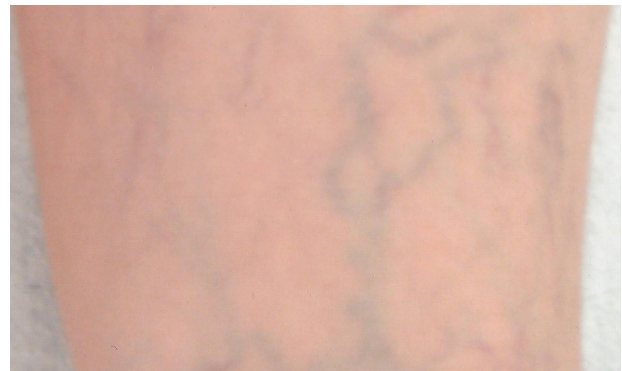

Abb. 1: Fotografie vor Sklerosierungsbehandlung Patientin Nr. 13

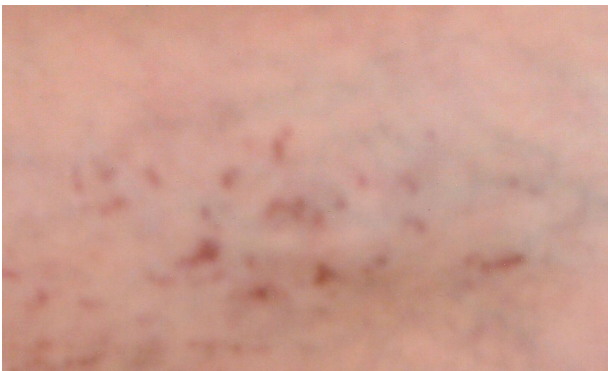

Abb. 1: Fotografie 3 Wochen nach Laserbehandlung Patientin Nr. 13

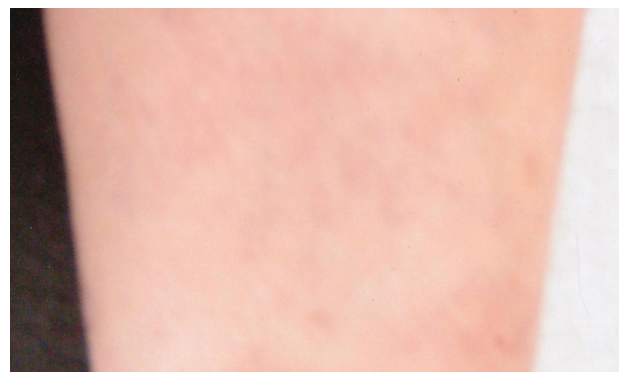

Abb. 1: Fotografie 1 Jahr nach Sklerosierungsbehandlung Patientin Nr. 13

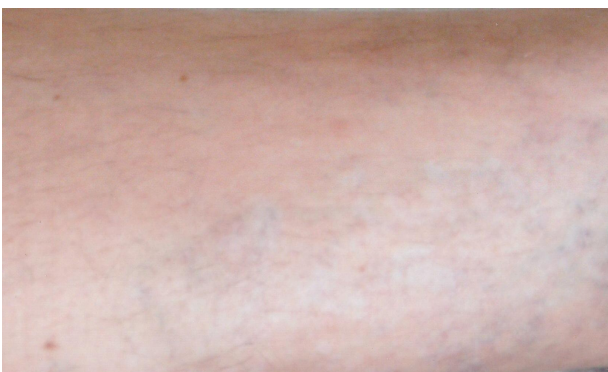

Abb. 1: Fotografie 1 Jahr nach Laserbehandlung Patientin Nr. 13

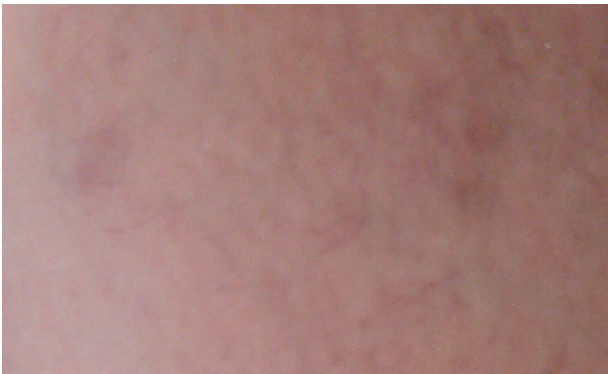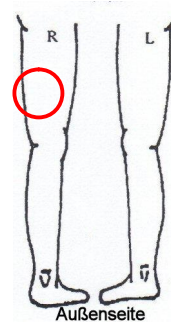
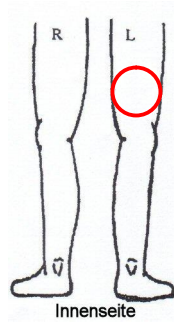


Abb. 1: Fotografie vor Laserbehandlung Patientin Nr. 14

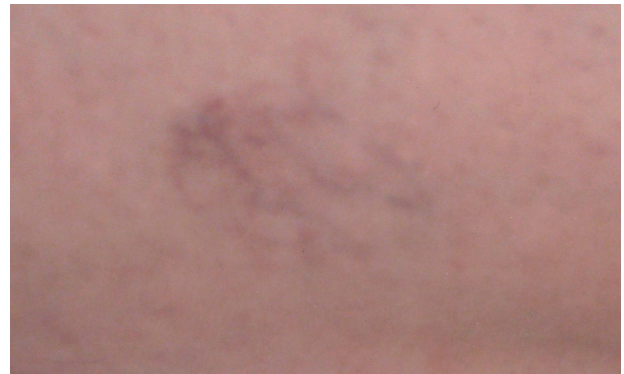

Abb. 1: Fotografie vor Sklerosierungsbehandlung Patientin Nr. 14



Abb. 1: Fotografie 1 Jahr nach Laserbehandlung Patientin Nr. 14



Abb. 1: Fotografie 1 Jahr nach Sklerosierungsbehandlung Patientin Nr. 14

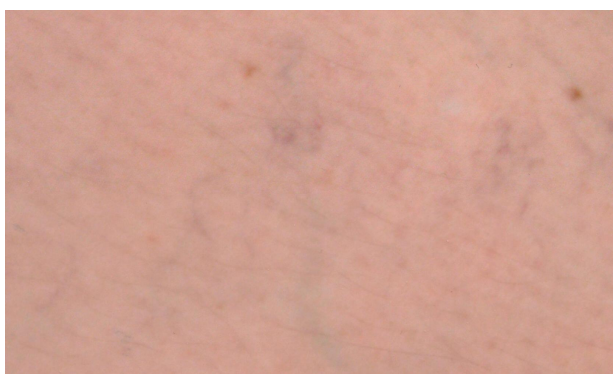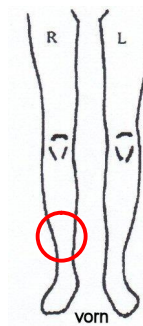
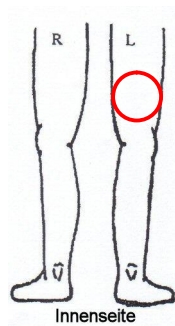


Abb. 1: Fotografie vor Laserbehandlung Patientin Nr. 15

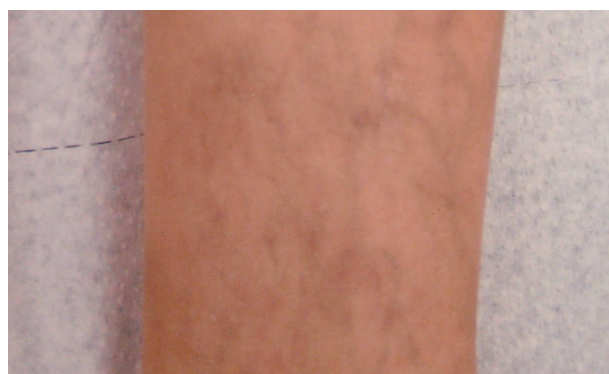

Abb. 1: Fotografie vor Sklerosierungsbehandlung Patientin Nr. 15



Abb. 1: Fotografie 1 Jahr nach Laserbehandlung Patientin Nr. 15

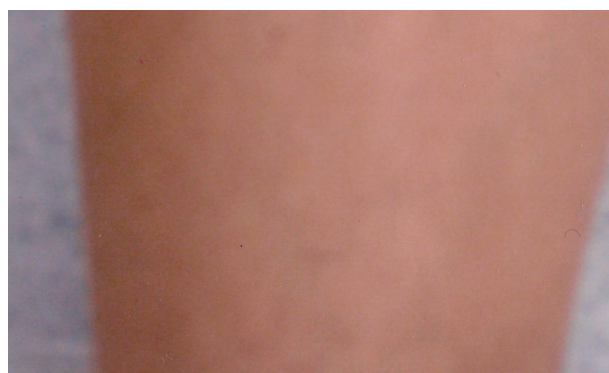


Abb. 1: Fotografie 1 Jahr nach Sklerosierungsbehandlung Patientin Nr. 15

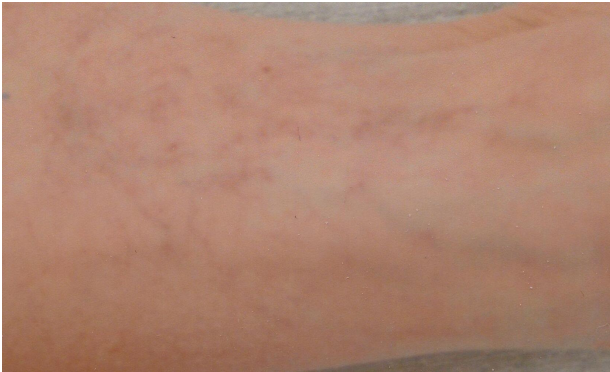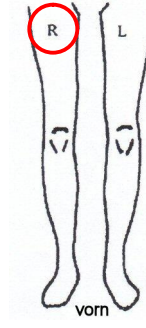
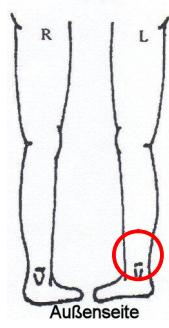


Abb. 1: Fotografie vor Laserbehandlung Patientin Nr. 16

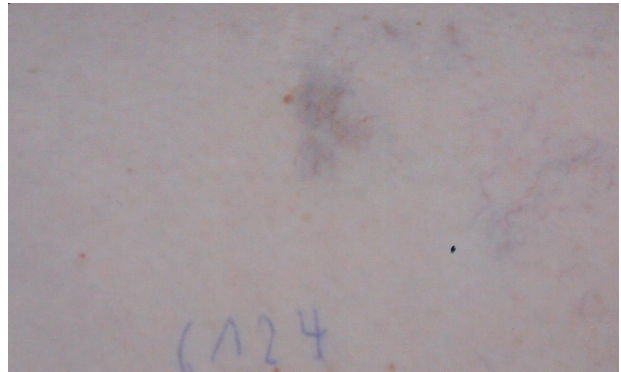

Abb. 1: Fotografie vor Sklerosierungsbehandlung Patientin Nr. 16

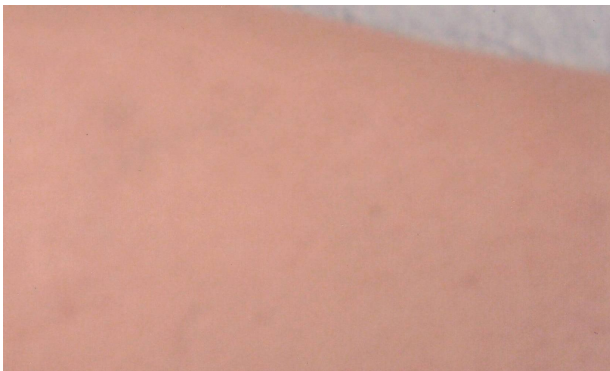

Abb. 1: Fotografie 1 Jahr nach Laserbehandlung Patientin Nr. 16

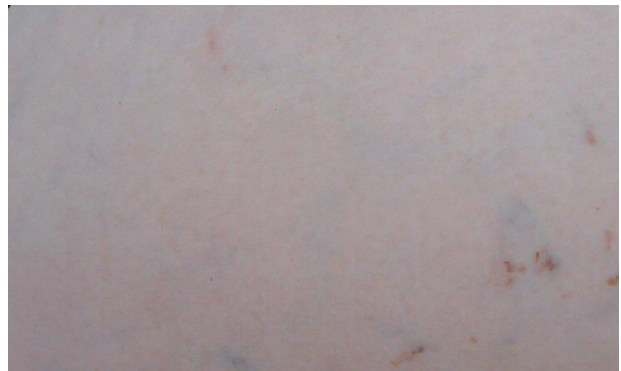

Abb. 1: Fotografie 1 Jahr nach Sklerosierungsbehandlung Patientin Nr. 16

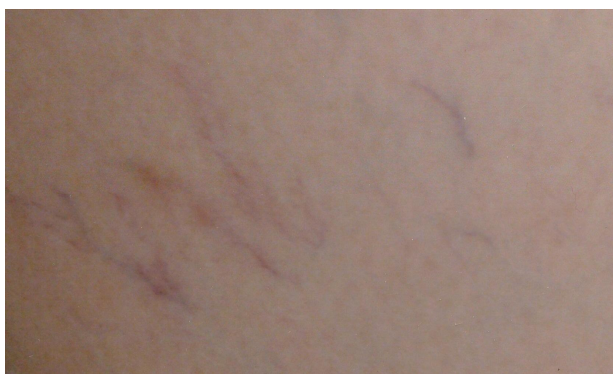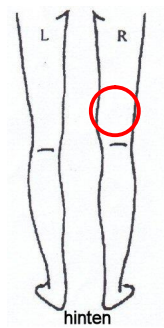


Abb. 1: Fotografie vor Laserbehandlung Patientin Nr. 17

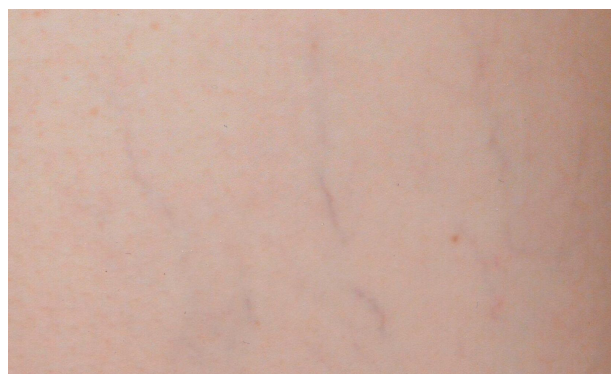
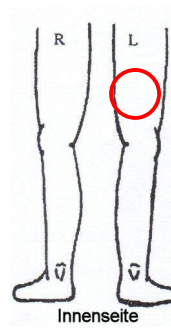


Abb. 1: Fotografie vor Sklerosierungsbehandlung Patientin Nr. 17




Abb. 1: Fotografie 1 Jahr nach Laserbehandlung Patientin Nr. 17




Abb. 1: Fotografie 1 Jahr nach Sklerosierungsbehandlung Patientin Nr. 17

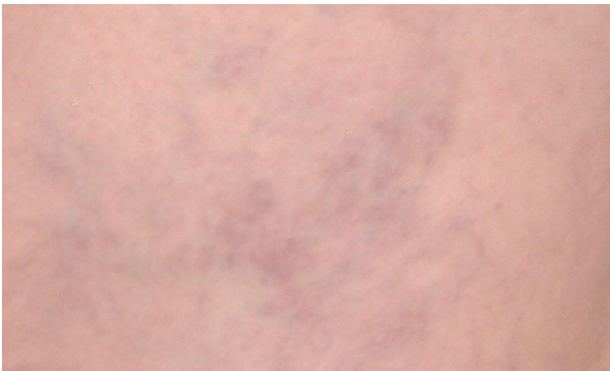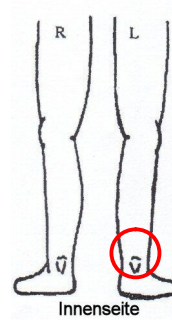
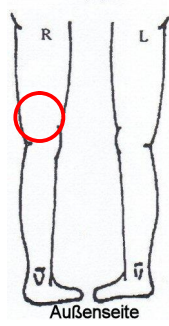


Abb. 1: Fotografie vor Laserbehandlung Patientin Nr. 18

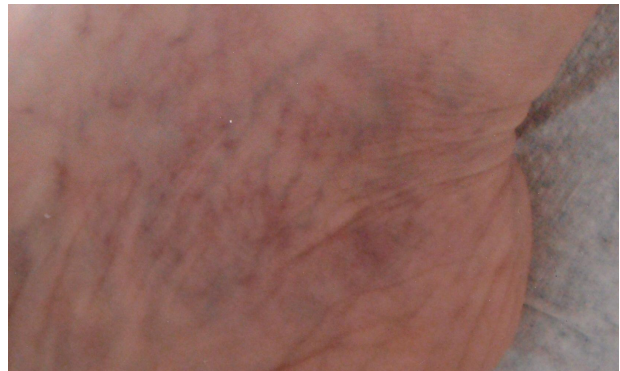

Abb. 1: Fotografie vor Sklerosierungsbehandlung Patientin Nr. 18

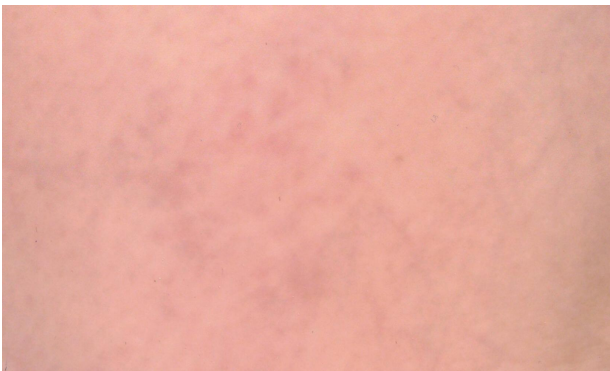

Abb. 1: Fotografie 3 Wochen nach Laserbehandlung Patientin Nr. 18



Abb. 1: Fotografie 3 Wochen nach Sklerosierungsbehandlung Patientin Nr. 18

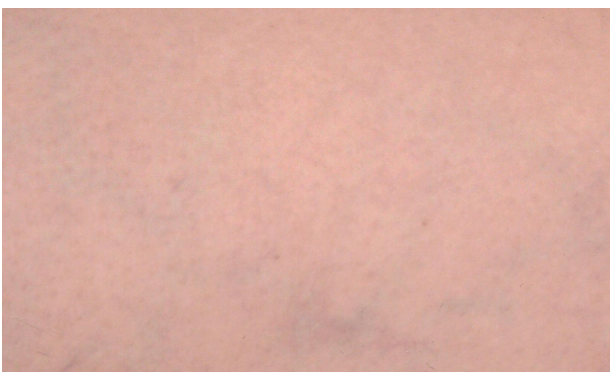

Abb. 1: Fotografie 1 Jahr nach Laserbehandlung Patientin Nr. 18

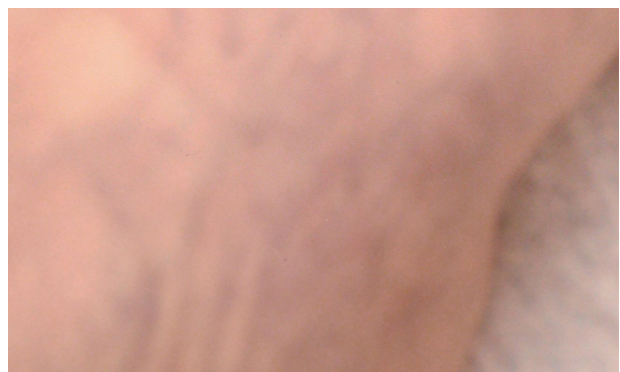

Abb. 1: Fotografie 1 Jahr nach Sklerosierungsbehandlung Patientin Nr. 18

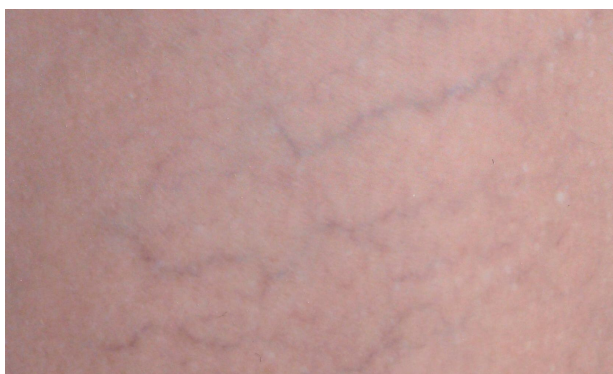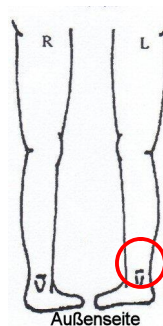
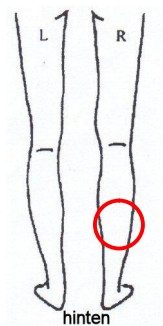


Abb. 1: Fotografie vor Laserbehandlung Patientin Nr. 19



Abb. 1: Fotografie vor Sklerosierungsbehandlung Patientin Nr. 19

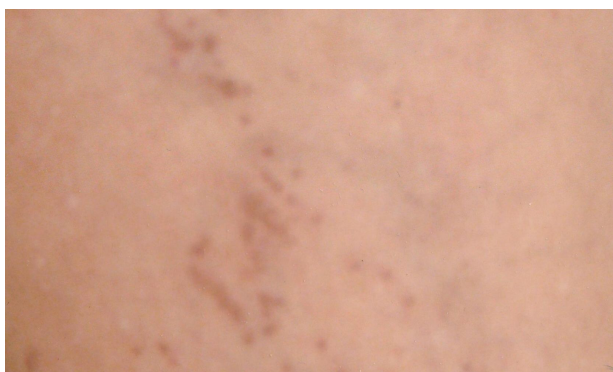

Abb. 1: Fotografie 3 Wochen nach Laserbehandlung Patientin Nr. 19



Abb. 1: Fotografie 1 Jahr nach Laserbehandlung Patientin Nr. 19

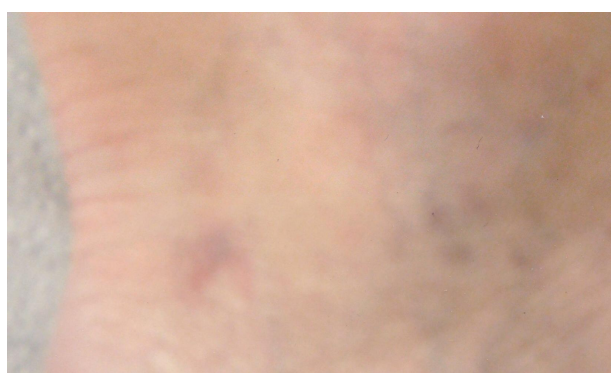

Abb. 1: Fotografie 1 Jahr nach Sklerosierungsbehandlung Patientin Nr. 19

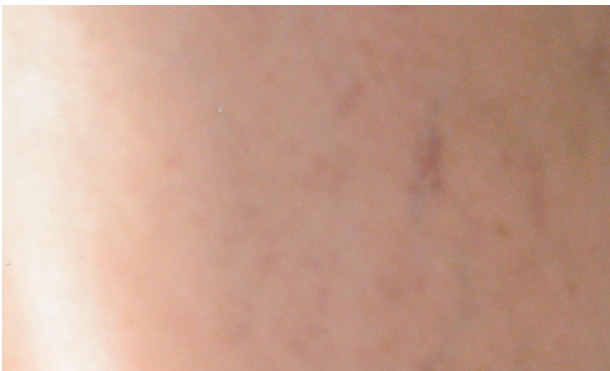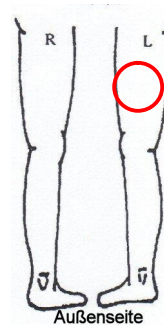
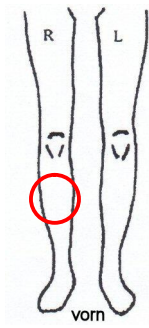


Abb. 1: Fotografie vor Laserbehandlung Patientin Nr. 20

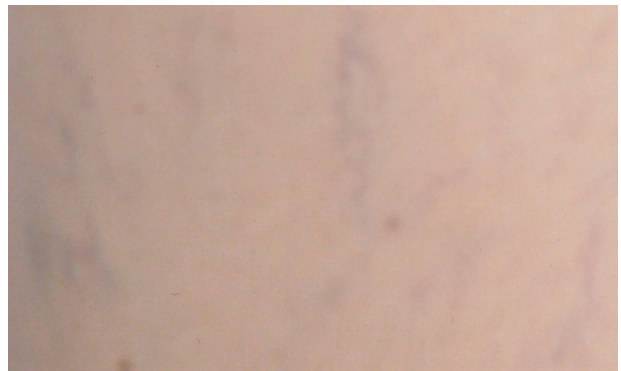

Abb. 1: Fotografie vor Sklerosierungsbehandlung Patientin Nr. 20

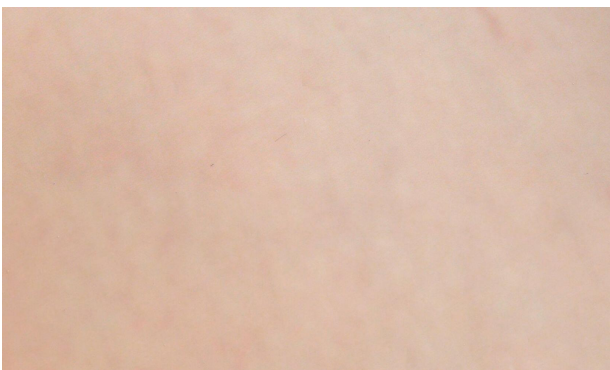

Abb. 1: Fotografie 1 Jahr nach Laserbehandlung Patientin Nr. 20




Abb. 1: Fotografie 1 Jahr nach Sklerosierungsbehandlung Patientin Nr. 20