

Aus dem Institut für Klinische Radiologie
der
Ludwig-Maximilians-Universität
München

Vorstand: Prof. Dr. med. Dr. h.c. M. Reiser

Stellenwert der MRT in der Diagnostik der pulmonalen Hypertonie

Dissertation
zum Erwerb des Doktorgrades der Medizin
an der Medizinischen Fakultät der
Ludwig-Maximilians-Universität zu München

vorgelegt von
Ulrike Attenberger
aus
Freising

Jahr
2006

Mit Genehmigung der Medizinischen Fakultät
der Universität München

Berichterstatter: PD Dr. med. S. Schönberg

Mitberichterstatter: Prof. Dr. med. J. Behr
PD Dr. med. H.-Y. Sohn

Mitbetreuung durch den
Promovierten Mitarbeiter: Dr. med. K. Nikolaou

Dekan: Prof. Dr. med. D. Reinhardt

Tag der mündlichen Prüfung: 09.02.2006

Inhaltsverzeichnis

1.	Einleitung.....	S 4
2.	Material und Methoden.....	S 8
2.1	Patientenstudie zur Differenzierung zwischen primärer und chronisch thromboembolischer pulmonaler Hypertonie	S 8
2.1.1	Patientenpopulation	
2.1.2	Darstellung der Lungengefäße mittels 3D MR-Angiographie und MR-Perfusionsbildgebung	
2.1.3	Optimierung von MR-Angiographie und MR-Perfusion mit der parallelen Bildgebung	
2.1.4	Diagnostische Referenzverfahren	
2.1.5	Auswertungsmethoden und Beurteilungskriterien	
2.2	Experimentelle Phantom- und Probandenstudie zur quantitativen MR- Perfusionsmessung	S 17
2.2.1	Phantommessung	
2.2.2	Probandenpopulation	
2.2.3	Messtechnik	
2.2.4	Auswertungsmethoden und Beurteilungskriterien	
2.3	Probandenstudie zur Etablierung der MR-Sauerstoffbildgebung	S 23
2.3.1	Probanden der Ventilationsuntersuchung	
2.3.2	Ablauf der Untersuchung	
2.3.3	Messtechnik	
2.3.4	Auswertungsmethoden und Beurteilungskriterien	
2.4	Statistik	S 28
2.4.1	Statistische Analyse der klinischen Patientenstudie	
2.4.2	Statistische Analyse der quantitativen Perfusion	

3.	Ergebnisse.....	S 30
3.1	Ergebnisse der kombinierten MR-Perfusionsstudie	S 30
3.1.1	Studienteilnehmer und Referenzdiagnosen	
3.1.2	Ergebnisse der MR-Perfusionsdaten	
3.1.3	Ergebnisse der MR-Angiographie	
3.1.4	Ergebnisse der kombinierten MR-Angiographie und MR-Perfusionsmessung	
3.1.5	Ergebnisse der ROC-Analyse	
3.2	Ergebnisse der absoluten Quantifizierung der pulmonalen Perfusion an Phantomen und Probanden	S 38
3.2.1	Phantomstudie	
3.2.2	Probandenstudie: Optimierung der Kontrastmitteldosierung	
3.2.3	Probandenstudie: Verlässlichkeit der Parameterbestimmung	
3.3	Ergebnisse der Ventilationsstudie an Probanden	S 43
4.	Diskussion.....	S 50
4.1	MRT in der Lungenbildgebung – Status quo und neue Entwicklungen	S 50
4.1.1	Bisherige Ergebnisse der Magnetresonanztomographie im Bereich der Lungenbildgebung	
4.1.2	Parallele Bildgebung	
4.2	MRT in der Diagnostik der pulmonalarteriellen Hypertonie	S 54
4.2.1	Das Krankheitsbild der pulmonalen Hypertonie	
4.2.2	Herkömmliche invasive und nicht-invasive Untersuchungsmodalitäten	
4.2.3	MR-Angiographie und MR-Perfusion	
4.3	Weiterentwicklungen der Lungen-MRT	S 65
4.3.1	Quantifizierung der pulmonalen Perfusion	
4.3.2	Sauerstoffbildgebung	
4.3.3	Möglichkeiten der kombinierten morphologisch-funktionellen MR-Lungendiagnostik	

5.	Zusammenfassung.....	S 82
6.	Literaturverzeichnis.....	S 84
7.	Danksagung.....	S 100
8.	Lebenslauf.....	S 101

1. Einleitung

Der Begriff „pulmonale Hypertonie“ umschreibt ein Krankheitsbild, das die Gesundheit des Patienten mit stetiger Progredienz beeinträchtigt und in letzter Konsequenz ein lebensbedrohliches Ausmaß erreicht. Der World Health Organisation (WHO) zufolge liegt eine pulmonale Hypertonie dann vor, wenn der pulmonalarterielle Druck mehr als 40 mmHg systolisch beträgt (Rich S 1998). Zwei Hauptfaktoren sind für diese Krankheit pathognomonisch: zum einen ein erhöhter pulmonalarterieller Druck, zum anderen ein erhöhter Gefäßwiderstand (Resistance), der zu einem Pumpversagen des rechten Herzens unterschiedlichen Ausmaßes führen kann. Es wurden mittlerweile verschiedene Auslöser dieser Krankheit beschrieben. So wird eine pulmonale Hypertonie, die infolge rezidivierender pulmonaler Thromboembolien entsteht, als chronisch thromboembolische Hypertonie (CTEPH) klassifiziert, während der Begriff „primäre pulmonale Hypertonie“ (PPH) den Anstieg des pulmonalarteriellen Druckes und der Resistance ohne ersichtlichen Grund beschreibt. Die unterschiedlichen Auslöser erfordern jeweils andere Therapiestrategien. So wird eine primäre pulmonale Hypertonie typischerweise mit Vasodilantien behandelt (Rich S 2000), die chronisch thromboembolische Hypertonie dagegen durch chirurgische Intervention.

Die PPH ist ein Krankheitsbild, über dessen Pathogenese nach dem jetzigen Stand der Forschung nur Vermutungen angestellt werden können. Diese Form der pulmonalen Hypertonie wird dann diagnostiziert, wenn bei Patienten ein pulmonalarterieller Hypertonus ohne andere definierte Risikofaktoren vorliegt. Typisch für diese Erkrankung ist die Atemnot als vorherrschendes Symptom, das sich bei ansonsten gesunden Patienten erst nach und nach entwickelt. Daher wird die Diagnose meist in einem späten Stadium gestellt, wenn im Allgemeinen bereits die klinischen und apparativen Befunde einer ausgeprägten pulmonalen Hypertonie vorliegen. Nach Diagnose beträgt die mittlere Überlebenszeit 2 bis 3 Jahre. Patienten mit NYHA (New York Heart Association) Stadium II bis III haben eine mittlere Lebenserwartung von 3,5 Jahren, Patienten mit Schweregrad IV 6 Monate (Rich S 1999). Diese Zahlen zeigen wie notwendig eine frühzeitige Diagnostik beim noch asymptomatischen Patienten ist.

Die chronisch thromboembolische pulmonale Hypertonie (CTEPH) stellt eine seltene, aber schwerwiegende Komplikation der Lungenembolie dar. Sie ist eine immer noch unterdiagnostizierte, jedoch chirurgisch behandelbare Erkrankung (Fedullo PF et al 2001). Die chirurgische Desobliteration der Lungenstrombahn gilt als Therapieverfahren der Wahl zur dauerhaften Verbesserung der pulmonalen Hämodynamik. Der Erfolg dieser Intervention ist von verschiedenen Faktoren abhängig: dem Alter des Patienten, dem Diagnosezeitpunkt sowie dem Ausmaß der hämodynamischen Veränderungen; vor allem jedoch von der Lokalisation des Gefäßverschlusses. Schließlich sind bisher lediglich Gefäßobstruktionen auf Höhe der Lobärarterien oder proximal davon operativ zugänglich (Mayer E et al 1996). Voraussetzung für die Therapie ist somit eine differenzierende bildgebende Diagnostik, die das Krankheitsbild der CTEPH von der PPH abgrenzt und die exakte anatomisch-

topographische Zuordnung des thromboembolischen Materials ermöglicht. Bisher sind eine ganze Reihe unterschiedlicher klinischer sowie apparativer Untersuchungen notwendig, um zwischen den verschiedenen Ursachen eines pulmonalen Hypertonus differenzieren zu können. Wie geschildert ist eine genaue Diagnostik anzustreben, da sich schließlich die Behandlung einer PPH wesentlich von einer Behandlung der CTEPH beziehungsweise anderer Formen pulmonalen Hypertonus unterscheidet (Fedullo PF et al 2001) und die richtige Behandlung letztlich über die Prognose des Patienten bestimmt.

Bisherige diagnostische Möglichkeiten

Unter den heute verfügbaren diagnostischen Modalitäten spielt momentan die Ventilations-/Perfusionsszintigraphie eine führende Rolle. Dieses diagnostische Verfahren zeigt bei Patienten mit primärer pulmonaler Hypertonie charakteristischerweise subsegmentale Perfusionsdefekte. Im Gegensatz hierzu finden sich im Ventilationsscan der chronisch thromboembolischen pulmonalen Hypertonie einer oder mehrere segmentale oder größere Perfusionsdefekte (Lisbona R et al 1985). Der Nachteil dieser Untersuchungsmethode liegt in einem relativ hohen zeitlichen Aufwand. Dazu kommt, dass der Patient – wenn auch in relativ geringer Dosis – ionisierenden Strahlen ausgesetzt wird. Ferner kann nur eine schlechte räumliche Auflösung erreicht werden.

Die Rolle der Computertomographie (CT) beim Screening der pulmonalen Hypertonie ist noch nicht gänzlich definiert (Fedullo PF et al 2001). CT-Studien zeigen (Bergin CJ et al 1995, King MA et al 1998, Tardivon AA et al 1993), dass ein beachtlicher Bereich an morphologischen Veränderungen, die bei pulmonaler Hypertonie auftreten können, dargestellt wird. Ein Fehlen dieser Befunde beweist allerdings nicht, dass keine Indikation für die Therapie einer chronischen thromboembolischen pulmonalen Hypertonie vorliegt. Ferner sind CT-Untersuchungen mit einer Strahlenexposition für den Patienten assoziiert und erfordern die Verabreichung eines jodhaltigen potentiell nephrotoxischen Kontrastmittels.

Treten bei der Ventilations-/Perfusionsszintigraphie größere Defekte auf, dann stellt dies die Indikation für einen Rechtsherzkatheter dar. Obwohl diese Untersuchung einen invasiven Eingriff bedeutet und damit ein gewisses Risiko beinhaltet, wird sie auch dann eingesetzt, wenn Patienten an Dyspnoe unbekannter Ursache leiden. Um das Vorhandensein einer thromboembolischen Obstruktion zu klären, wird die Röntgen-Katheterangiographie des pulmonalarteriellen Strombettes angewandt. Mit dieser Methode können Ausmaß und Ausdehnung eines Thrombus bestimmt werden. Anhand der Ergebnisse wird dann die Indikation zu einem operativen Eingriff gestellt. Die pulmonale Angiographie kann in einzelnen Fällen auch zeigen, ob der pulmonalen Hypertonie möglicherweise andere Ursachen zu Grunde liegen. Durch die Angiographie ist es ferner in den meisten Fällen

möglich eine chronische Thromboembolie von einer akuten Lungenembolie zu unterscheiden. So lassen sich bei der chronisch thromboembolischen Hypertonie Organisations- und Rekanalisationsvorgänge am Thrombus feststellen (Auger WR et al 1992), die bei einem akut eingetretenen embolischen Ereignis fehlen.

Eine vielversprechende neue Methode in der Diagnostik der pulmonalen Hypertonie stellt die Kombination aus MR-Angiographie und Perfusions-MRT dar. Bisher spielte die Magnetresonanztomographie (MRT) in der Diagnostik der Lungenstrombahn eine eher untergeordnete Rolle (Bongartz G et al 1997, Kauczor HU et al 2000, Mai VM et al 2000). So betrug die Messzeiten vor 10 Jahren noch mehrere Minuten und waren damit für die Darstellung der Lunge ungeeignet. Durch die zunehmende Verbesserung der Geräte und die Implementierung neuer Aufnahmetechniken sind jetzt 3D Akquisitionen im Subsekundenbereich unter Verwendung gadoliniumhaltigen Kontrastmittels möglich. Hierdurch eröffnen sich für diese Bildgebungsmodalität neue diagnostische Möglichkeiten im Bereich der morphologischen und funktionellen Lungenbildung, wobei keine ionisierende Strahlung oder nephrotoxische Kontrastmittel angewandt werden müssen.

Zielsetzungen

Ziel vorliegender Arbeit ist es, die klinischen Möglichkeiten der Magnetresonanztomographie in der nicht-invasiven Darstellung und Beurteilung des pulmonalen Gefäßsystems unter Verwendung von neuen Technologien wie der parallelen Bildgebungstechnik „iPAT“ (*integrated Parallel Acquisition Techniques*) zu prüfen, zumal bisher auf dem Gebiet der Lungengefäßdarstellung mit der MRT mit iPAT nur wenig Erfahrungen vorliegen. Diese neue Technik wird hier speziell im Hinblick auf die Diagnostik der pulmonalen Hypertonie angewandt, einem äußerst komplexen und in Bezug auf die einzelnen Unterformen schwer einzuordnenden Krankheitsbild. Es werden zu diesem Zweck sowohl klinische als auch experimentelle Untersuchungen durchgeführt.

Durch die kombinierte Anwendung einer MR-Angiographie- und MR-Perfusionsuntersuchung sollen die Möglichkeiten der morphologisch-funktionellen MRT mit paralleler Bildgebung in der Diagnostik dieses Krankheitsbildes umfassend ausgeschöpft werden. Es gilt die Frage zu beantworten, ob der pulmonale Gefäßbaum durch die nichtinvasive Methode mit einer ausreichenden Bildqualität bis auf Subsegmentebene dargestellt werden kann und ob periphere thromboembolische Ereignisse verlässlich detektiert werden können. Ziel ist die Entwicklung *einer* morphologisch-funktionellen MRT-Untersuchung zur Detektion sowie Differenzierung zwischen primärer und chronisch thromboembolischer pulmonaler Hypertonie, wozu bisher ein aufwendiger und teilweise invasiver Stufenalgorithmus notwendig ist. Durch die Einführung der parallelen Bildgebung für die pulmonale MR-Angiographie und MR-Perfusion sollen räumliche sowie zeitliche Auflösung verbessert werden. Für die Validierung der einzelnen MRT-Komponenten erfolgt im Rahmen einer prospektiven

klinischen Studie ein Vergleich der kombinierten MRT-Untersuchung mit den Referenzdaten aus digitaler Subtraktionsangiographie (DSA), Ventilations-/Perfusionsszintigraphie und den finalen klinischen Diagnosen. Ferner werden die Ergebnisse der MRT-Untersuchungen einem anderen high end Schnittbildverfahren – der CT-Angiographie – gegenübergestellt.

Zur Errechnung quantitativer Perfusionsparameter soll die MR-Perfusion weiterentwickelt werden. Hierfür werden zunächst Phantommessungen durchgeführt und die Ergebnisse anschließend in Probandmessungen validiert. Damit können sowohl interindividuelle Gruppenvergleiche als auch intraindividuelle Verlaufskontrollen verwirklicht werden.

Durch die Integration der Sauerstoffbildgebung der Lunge soll die funktionelle Aussagekraft der MRT erweitert werden. Es werden hierfür 13 gesunde Probanden untersucht. Um sauerstoffverstärkte Messungen für die klinische Routine tauglich zu machen, werden sie mit paralleler Bildgebung kombiniert.

2. Material und Methoden

2.1 Patientenstudie zur Differenzierung zwischen PPH und CTEPH

2.1.1 Patientenpopulation

In einem Zeitraum von 13 Monaten (Januar 2002 bis Februar 2003) wurden insgesamt 29 Patienten (16 weibliche, 13 männliche) mit bekannter pulmonaler Hypertonie in einer prospektiven Studie untersucht. Das Durchschnittsalter dieser Patientengruppe betrug 55 ± 16 Jahre (Durchschnittsalter der weiblichen Patienten 54 ± 17 Jahre, Durchschnittsalter der männlichen Patienten 57 ± 15 Jahre). Die Studie wurde von der zuständigen Ethikkommission (Nummer des ersten Ethikantrages 186/98, Nummer des Folgeantrages 01/04) genehmigt. Alle Patienten gaben eine schriftliche Einverständniserklärung zu der Studienteilnahme ab. Es wurde anhand von definierten Kriterien (siehe 2.1.5) zwischen der primären (PPH) und der sekundären chronisch thromboembolischen (CTEPH) Form der arteriellen pulmonalen Hypertonie unterschieden. Andere Ursachen für sekundäre pulmonale Hypertonie wie beispielsweise (bspw.) Lungenfibrose wurden bei dem untersuchten Patientenkollektiv ausgeschlossen. Bei allen Patienten wurden eine MR-Angiographie und eine MR-Perfusionsmessung durchgeführt. Als Referenzstandard für die Darstellung der pulmonalen Perfusion galt die Perfusionszintigraphie, die 24 der 29 Patienten erhielten. Als Referenzstandard für die MR-Angiographie wurde bei allen Patienten entweder eine digitale Subtraktionsangiographie (DSA) oder eine Computertomographie (CTA) durchgeführt. Von diesen 29 Patienten wurde bei einem Patienten nur eine DSA, bei 15 Patienten lediglich eine CTA und bei 13 Patienten beide Untersuchungsmodalitäten (DSA und CTA) durchgeführt. Alle bildgebenden Verfahren (d.h. MRT, DSA, CTA und Perfusionszintigraphie) wurden in einem Zeitraum von 16 ± 14 Tagen durchgeführt. Bei allen Patienten wurden folgende Daten mittels Rechtsherzkatheter bestimmt: der pulmonale Gefäßwiderstand (PVR, in Wood-Einheiten), der mittlere pulmonal arterielle Druck (mittlere PAP, in mmHg), die pulmonal venöse Sauerstoffsättigung (SvO_2 , %) und die kardiale Auswurfleistung (CO, l/min).

Die endgültigen Referenzdiagnosen (PPH oder CTEPH) wurden von einem erfahrenen Pulmologen in Anlehnung an die Klassifikationen von Evian 1998 (Rich S 1998) und von Venedig 2003 (Simonneau G et al 2004) erhoben. Die Referenzdiagnosen wurden auf Basis der Ergebnisse der Referenzstandards für die Bildgebungsverfahren, der Rechtsherzkatheterergebnisse sowie der Anamnese und des klinischen Verlaufs erstellt. Eine CTEPH wurde diagnostiziert, wenn eine der Referenzmodalitäten (Perfusionszintigraphie, DSA, CTA) Anhaltspunkte für eine gefäßokkludierende Erkrankung zeigte und mit den Ergebnissen der Rechtsherzkatheteruntersuchung sowie der Krankheitsgeschichte des Patienten/der Patientin übereinstimmte.

2.1.2 Darstellung der Lungengefäße mittels 3D MR-Angiographie und MR-Perfusionsbildgebung

Messparameter

Durchführung der MRT-Untersuchungen

Die Untersuchungen wurden an einem 1,5-T-MR-Ganzkörpertomographen (MAGNETOM Sonata Maestro Class, Siemens AG, Erlangen) durchgeführt, der mit einem Gradientensystem mit maximaler Gradientenstärke von 40 mT/m, einer Slew-Rate von 200 T/m/s und 8 parallelen Empfangskanälen für die parallele Bildgebung ausgestattet ist. Zum Signalempfang wurde ein für iPAT optimiertes 12-Element-Oberflächenspulensystem, bestehend aus 2×6 Elementen, die sich anterior und posterior zum Patienten befinden, verwendet. Die äußeren beiden Elemente waren jeweils kombiniert, um so mit insgesamt 8 Kanälen die vorhandenen Empfangskanäle des MRT-Systems auszunutzen. Die Patienten wurden in supine Position untersucht. Um Einfaltungsartefakte zu vermeiden, nahmen die Patienten während der Untersuchung die Arme über den Kopf. Die Aufnahmen erfolgten zum Teil EKG- und atemgetriggert. Zu diesem Zweck wurden auf der Brustwand der Patienten bzw. Probanden drei EKG-Elektroden über der Herzgegend so angebracht, dass eine möglichst hohe Amplitude der R-Zacke erreicht wurde. Die Atemtriggerung erfolgte mittels Atemgurt, der dem Patienten in Höhe der Zwerchfellschenkel angelegt wurde, um eine optimale Erfassung der Atembewegungen zu gewährleisten.

MR-Perfusionsmessung

Nach initialen Lokalisiersequenzen wurde eine Testbolusmessung mit 2 ml des 1,0-molaren gadoliniumhaltigen Kontrastmittels Gadobutrol (Gadovist, Schering AG, Berlin, Deutschland) durchgeführt. Das Kontrastmittel wurde mit einer Flussrate von 5,0 ml/s über eine intravenöse 16G-Kanüle, placiert in einer antecubitalen Vene, verabreicht, während axiale Schichten auf Höhe des Truncus pulmonalis akquiriert wurden.

Für die dynamische Perfusionsstudie wurde eine ultra-schnelle FLASH (*Fast Low Angle Shot*) Gradientenecho-Sequenz mit einem GRAPPA (*Generalized Auto-calibrating Partially Parallel Acquisition Technique*) Rekonstruktionsalgorithmus (Griswold MA et al 2002) und einem Beschleunigungsfaktor von 2 verwendet. Durch die Verwendung dieser parallelen Bildgebungstechnik konnte die Anzahl der Phasenkodierungsschritte um den Faktor 2 reduziert werden ohne das Gesichtsfeld (FOV, Field-of-View) oder die räumliche Auflösung der Bilder verringern zu müssen. Es mussten jedoch zusätzliche k-Raum-Zeilen (so genannte Referenzlinien) akquiriert werden, um die Sensitivitätsprofile der Spulenelemente zu bestimmen. Bei den Perfusionsmessungen wurden

zusätzlich 12 k-Raum-Zeilen akquiriert. Die Beschleunigung, die durch die parallele Bildgebung erreicht werden konnte, betrug daher ungefähr 40%. Zusätzlich wurde die partielle Fourierbildgebung in Phasenkodier- und 3D Richtung mit einem Reduktionsfaktor von 0,75 verwendet.

Das Perfusionsprotokoll bestand aus folgenden Sequenzparametern: Repetitionszeit (TR): 1,65 ms; Echozeit (TE): 0,6 ms; Flip-Winkel: 25°; Auslesebandbreite: 1220 Hz/Pixel; Schichtdicke: 4,0 mm; Anzahl der Schichten: 24 (interpoliert nach einer Akquisition mit 67% Schichtauflösung); Matrix: 133×256 (52% Phase-Resolution); Field-of-View (FOV): 40 cm; Räumliche Auflösung: 1,6×3,0×4,0 mm³; Die Akquisitionszeit für einen einzelnen Schichtstapel bestehend aus 24 koronaren Einzelschichten errechnet sich als Produkt aus der Anzahl phasenkodierender Schritte (62), der Zahl 3D kodierender Schritte (12) und der TR von 1,65 ms. Hieraus resultiert eine Akquisitionszeit von 1228 ms. Die Zahl der phasenkodierenden Schritte ist das Produkt aus der Base-Resolution (256), dem Phase-Resolution-Faktor (52%), dem partiellen Fourier-Faktor (0,75) und dem GRAPPA-Faktor (0,5); hierzu kommen die zusätzlichen 12 Referenzzeilen. Die Zahl 3D kodierender Schritte ergibt sich als Produkt aus den 24 Einzelschichten pro Schichtstapel, dem Schicht-Resolution-Faktor (67%) und dem partiellen Fourier-Faktor (0,75).

Ein Schichtstapel mit 24 koronaren Einzelschichten wurde in 1,2 Sekunden aufgenommen (1228 Millisekunden). Bei einem Schichtstapel mit 24 Einzelschichten und einer Akquisitionszeit von 1,2 Sekunden pro Bild ergibt sich für die 25 Schichtstapel eine Gesamtakquisitionszeit von 30 Sekunden. Vier Sekunden vor der (abgeschätzten) Ankunftszeit des Kontrastmittels wurden die Aufnahmen gestartet. So konnten Nativbilder für spätere Subtraktionen akquiriert werden.

Alle Kontrastmittelinjektionen erfolgten mittels eines automatischen Injektors (Spectris SolarisTM, Medrad Inc., Indianola, USA). Es wurde 1,0-molares Gadobutrol mit einer Dosierung von 0,1 mmol/kg Körpergewicht und einer nachfolgenden NaCl-Spülung von 25 ml verabreicht. Für ein optimiertes KM-Profil wurde eine Injektionsrate von 5,0 ml/s verwendet. Die Nativaufnahmen wurden von den kontrastierten Bildern subtrahiert und für jede Phase (n=25) wurden Maximum-Intensity-Projektionen (MIP) von allen 24 Schichten für eine dreidimensionale Darstellung generiert.

MR-Angiographie

Im Anschluss an die MR-Perfusionsmessung folgte die hochauflösende MR-Angiographie. Um die Zirkulationszeit des Kontrastmittelbolus vom Injektionsort zu den Pulmonalarterien genau zu bestimmen, musste die Testbolusmessung wiederholt werden, weil für die hochauflösende Angiographie andere Flussraten verwendet werden als für die MR-Perfusion. Die zweite Testbolusmessung wurde mit denselben Sequenzparametern, der identischen Schichtorientierung und demselben Kontrastmittel (2,0 ml Gadobutrol) durchgeführt, allerdings mit einer geänderten Flussrate von 2 ml/s, um einen längeren homogenen Kontrastmittelbolus für die MRA zu erhalten. Dann wurde eine kontrastmittelverstärkte dreidimensionale Gradientenecho-FLASH-Sequenz in koronarer

Schichtorientierung im Atemstillstand mit derselben parallelen Bildgebungstechnik wie die MR-Perfusionsstudie (GRAPPA, Beschleunigungsfaktor=2) durchgeführt (Griswold MA et al 2002). Folgende Sequenzparameter wurden für die hochauflösende MR-Angiographie verwendet: TR/TE/Flip-Winkel: 2,9 ms/1,2 ms/25°; Auslesebandbreite: 650 Hz/Pixel; Referenz-k-Raum-Linien für die Kalibrierung: 24; Schichtdicke: 1,6 mm; Anzahl der Schichten: 88; Resultierende Dicke des Schichtstapels: 141 mm; Matrix: 410×512 (80% Phase-Resolution); Field-of-View: 400 mm; Räumliche Auflösung: 0,8×1,0×1,6 mm³.

Die Akquisitionszeit für ein 3D Datensatz mit 88 Schichten betrug 22 Sekunden. Während dieser Zeit musste der Patient den Atem in Inspirationsstellung anhalten. Das verwendete k-Raum-Ausleseschema war „centrically reordered“, das heißt, die zentralen k-Raum-Zeilen wurden zuerst ausgelesen, die peripheren Zeilen erst am Ende der Messung. Native MRA Bilder, die zu Beginn der Untersuchung vor Kontrastmittelgabe aufgenommen worden waren, wurden nach Abschluss der Messungen von den kontrastierten Bildern subtrahiert. Zur Auswertung der Daten wurden einzelne koronare Schichten und MIP-Rekonstruktionen des kompletten Datensatzes (88 Schichten) verwendet.

2.1.3 Optimierung von MR-Angiographie und MR-Perfusion mit der parallelen Bildgebung

Grundprinzipien der parallelen Bildakquisition (PAT)

Die parallele Bildgebungstechnik (*Parallel Acquisition Techniques*, PAT) – wie in vorliegender Studie verwendet – bietet für die Darstellung der pulmonalen Perfusion sowie für die hochauflösende MRA signifikante Vorteile im Vergleich zu Standard-Gradientenecho-Sequenzen. Das Prinzip, auf dem diese neue Methode basiert, beruht auf einer gleichzeitigen („parallelen“) Akquisition von Bilddaten über zwei oder mehr Empfangsspulen mit verschiedenen räumlichen Sensitivitätsprofilen. Bilddaten, die normalerweise in Phasenkodierschritten nacheinander (und damit zeitaufwendiger) akquiriert werden, können durch Daten aus den komplementären Informationen der Empfangsspulen ersetzt werden. Als Resultat sind insgesamt weniger Phasenkodierschritte notwendig, um den k-Raum (Frequenzraum) zu füllen und somit verkürzt sich die Messdauer. Je nachdem ob beispielsweise nur jede zweite oder jede dritte Zeile akquiriert wird, beschleunigt sich die Bildgebung um einen Faktor 2 bzw. 3.

Durch die Reduktion der phasenkodierenden Schritte verringert sich das Field-of-View (FOV) dieser Richtung, während die Pixelgröße (räumliche Auflösung) konstant bleibt. Hieraus entstehen Einfaltungsartefakte, für deren Entfernung spezielle Rekonstruktionsalgorithmen erforderlich sind. Grundsätzlich lassen sich die Techniken, die für die Bildrekonstruktion aus reduzierten Datensätzen entwickelt wurden, in zwei Gruppen einteilen: zum einen Techniken mit Bezug auf den k-Raum (Frequenzraum) und zum anderen Techniken mit Bezug auf die Daten im Bildraum (Ortsraum). Hier sind zum Beispiel die Techniken SMASH (*Simultaneous Acquisition of Spatial Harmonics*)

(Sodickson DK et al 1997) sowie GRAPPA (Griswold MA et al 2002) als auf den k-Raum bezogene Techniken zu erwähnen und die im Bildraum arbeitende Technik SENSE (*Sensitivity-Encoded*) (Pruessmann KP et al 1999, Dietrich O et al 2002). SMASH (**Abbildung 1a**) basiert darauf, die fehlende Information noch vor der Fourier-Transformation der Daten im k-Raum zu ergänzen. Hierzu werden die fehlenden Datenzeilen aus benachbarten akquirierten Zeilen mit Hilfe zusätzlicher Informationen, die aus der bekannten Spulengeometrie stammen, errechnet.

SMASH-Rekonstruktion: k-Raum

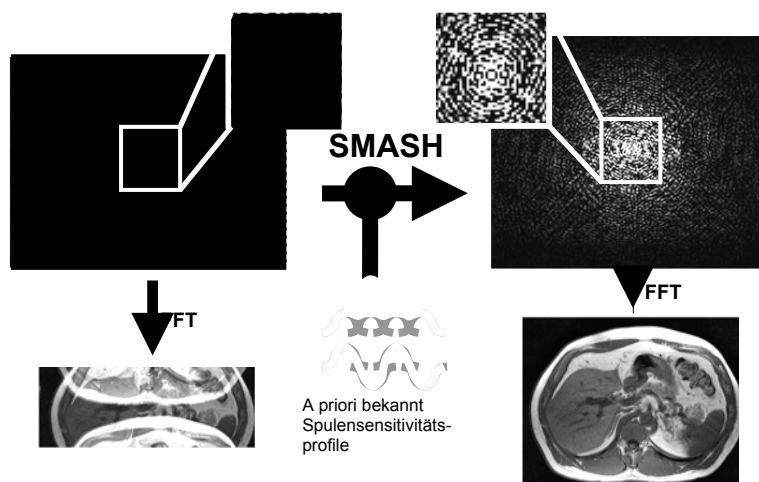


Abbildung 1a

Neuere Techniken wie GRAPPA (**Abbildung 1b**) verwenden eine flexiblere Bestimmung der Spulensensitivitätsprofile entweder aus Messungen in einem Vorabscan oder mit integrierten Messungen zusätzlicher Phasenkodierzeilen (Referenzzeilen) im k-Raum (Griswold MA et al 2002).

GRAPPA-Rekonstruktion: k-Raum

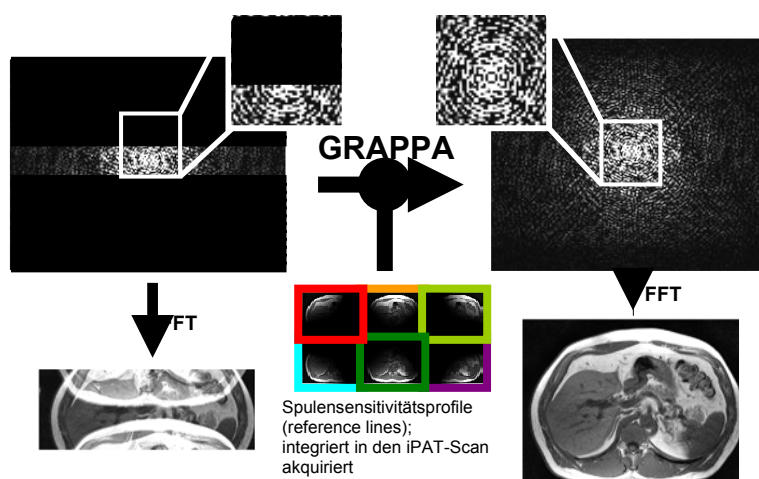


Abbildung 1b

Im Gegensatz zu den k-Raum-basierten Techniken werden bei der Technik SENSE (**Abbildung 1c**) die Bilder für jedes Spulenelement zunächst konventionell (mit Einfaltungsartefakten) rekonstruiert

und anschließend nachbearbeitet, wobei die Artefakte wieder aus den Bildern herausgerechnet werden (Pruessmann KP et al 1999).

SENSE-Rekonstruktion: Bildraum

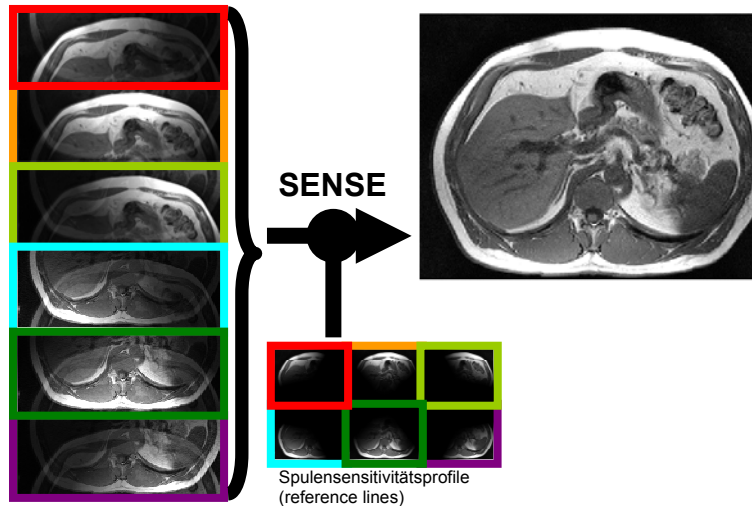


Abbildung 1c

Vergleich zwischen MR-Angiographie und MR-Perfusion mit bzw. ohne parallele Bildgebungstechnik

Im Rahmen einer Vorstudie wurden konventionelle MRA- und MR-Perfusionsequenzen sowie MRA und MR-Perfusion mit paralleler Bildgebung verglichen. **Tabelle 1** zeigt die Bildgebungsparameter konventioneller MRA- und MR-Perfusionsequenzen sowie die verbesserten Parameter für MRA und MR-Perfusion durch die Einführung der parallelen Bildgebungstechniken.

Tabelle 1: Vergleich von Akquisitionsparametern für pulmonale MR-Angiographie- und MR-Perfusionsbildgebung mit und ohne Verwendung von iPAT (integrated Parallel Acquisition Techniques). Es findet sich eine deutlich verbesserte zeitliche und räumliche Auflösung der parallelen Bildgebungssequenzen im Vergleich zu den konventionellen Sequenzen bei gleich bleibenden Atemhalte-Phasen.

	MR-Angiographie		MR-Perfusion	
	Ohne iPAT	iPAT	Ohne iPAT	iPAT
TR/TE (ms)	3,3/1,2	2,9/1,2	1,7/0,7	1,7/0,6
Räumliche Auflösung (mm)	1,4×0,7×2,0	1,0×0,7×1,6	2,9×1,5×5,0	2,9×1,5×4,0
Schichtdicke (mm)	2,0	1,6	5,0	4,0
Schichtanzahl (n)	64	88	16	24

Schichtstapeldicke (mm)	128	144	80	96
Phasen (n)	1	1	24	25
Tacq pro Phase (s)	21	22	1,2	1,1
Tacq insgesamt (s)	21	22	29	28

Durch die Implementierung des partiellen parallelen Bildgebungsalgorithmus (GRAPPA) konnten die Bildgebungsparameter im Vergleich zu den konventionellen Parametern für pulmonale Angiographie und Perfusionsbildung deutlich verbessert werden. Es konnte bei konstant bleibenden Atemanhaltephasen eine höhere räumliche und zeitliche Auflösung erreicht werden.

2.1.4 Diagnostische Referenzverfahren

Perfusionsszintigraphie

Für die Perfusionsszintigraphie wurde eine 80-MBq Dosis von ^{99m}Tc-markiertem Albumin (MAASOL®, Amersham Health, Wien, Österreich) verwendet. Nach Injektion des radioaktiven Tracers in eine antecubitale Vene wurde die Lunge des Patienten mit einer Gamma-Kamera (Multispect 3, Siemens Medical Solutions, Erlangen, Deutschland), ausgestattet mit einem hochauflösenden Kollimator, gescannt. Die Untersuchungsparameter waren: 128x128 Matrix, 15% Energiefenster, zentriert auf den Photopeak von ^{99m}Technetium (140 keV). Es wurden vier Einstellungen aufgenommen: anterior, posterior und anterior und posterior-oblique Einstellungen. Jede Einstellung wurde für 750.000 Counts akquiriert.

Digitale Subtraktionsangiographie (DSA)

Die pulmonale digitale Subtraktionsangiographie DSA wurde mit einem multiplanaren Angiographiesystem (Multistar T.O.P, Siemens Medical Solutions, Erlangen, Deutschland) über einen transfemorale venösen Zugang in Seldinger-Technik durchgeführt. Die Hauptpulmonalarterie (Pulmonalis-Stamm) wurde selektiv mit einem 4,0 French Katheter (Altaflow Premium, Optimed, Etlingen, Deutschland) katheterisiert. Es wurden 3 Injektionsserien durchgeführt mit jeweils 30 ml jodhaltigem Kontrastmittel (Ultravist 300, Schering AG, Berlin, Deutschland) und einer Flussrate von 18 ml/s. Auf diese Weise wurden 3 Projektionen angefertigt: anterior-posterior, 30° rechts anterior-oblique (RAO) und 60° links anterior-oblique (LAO). Arteriogramme wurden mit 10 Bildern pro Sekunde akquiriert. Zusätzliche selektive Arteriographien wurden durchgeführt, falls die

Übersichtsaufnahmen verdächtig auf Thromben oder Verschlüsse waren. In diesem Fall wurden größere Aufnahmen der entsprechenden Lungenabschnitte angefertigt.

Computertomographie (CTA)

Alle Spiral-CT-Angiogramme wurden mit einem 16-Zeilen-CT-Gerät (MDCT) aufgenommen (Siemens Sensation16, Siemens Medical Solutions, Forchheim, Deutschland). Die Aufnahmen erfolgten mit folgenden Parametern: kranio-kaudale Aufnahmerichtung, 100 kV, 200 mAs, 16x0,75 mm Kollimation, Tischvorschub 12 mm pro Rotation (24 mm pro Sekunde), Rotationszeit 0,5 Sekunden. Die Aufnahmen wurden unter Atemanhalten in tiefer Inspiration akquiriert. Die mittlere Aufnahmezeit betrug 13 Sekunden. 100 ml jodhaltiges Kontrastmittel (Ultravist 300, Schering AG, Berlin, Deutschland) wurden über eine Armvene mit einer Flussrate von 5 ml/s injiziert. Für das Kontrastmittel-Timing wurde eine Testbolusmessung am Ursprung der Pulmonalarterie durchgeführt und zur Kreislaufzeit wurde ein Delay von 6 Sekunden vor Beginn der Aufnahmen hinzugerechnet. Für die Bildanalyse wurden axiale Bilder mit Schichtdicken von 3 mm und koronare Maximum-Intensity-Projektionen (MIP) mit Schichtdicken von 10 mm und einer Schichtüberlappung von 5 mm rekonstruiert.

2.1.5 Auswertungsmethoden und Beurteilungskriterien

Analyse der Perfusionsaufnahmen

Die Ergebnisse der MR-Perfusionsmessungen wurden mit den Perfusionsszintigraphien als Referenzverfahren für die Darstellung der pulmonalen Perfusion verglichen. Alle Perfusionsszintigraphien wurden durch einen Nuklearmediziner, die MR-Perfusionsdaten durch zwei Radiologen, sowohl bezüglich der Patientennamen, als auch im Hinblick auf die Ergebnisse anderer bildgebender Verfahren oder klinischer Parameter geblindet beurteilt. Die MR-Perfusionsdaten wurden von beiden Auswertenden zuerst unabhängig voneinander befundet, um die Interobserver-Übereinstimmung mittels kappa-Statistik zu bestimmen. Die endgültige Diagnose anhand der MR-Daten wurde anschließend gemeinsam erstellt.

Die diagnostischen Kriterien für die Perfusionsbildgebung basieren auf früheren Berichten über die Perfusionsszintigraphie und wurden in diesem Fall zur differentialdiagnostischen Beurteilung von PPH und CTEPH modifiziert (Chapman PJ et al 1990). Bei der Befundung der Perfusionsdaten (sowohl der Perfusionsszintigraphie, als auch der MR-Perfusionsaufnahmen) wurden zwei Kriterien verwendet:

1. Vorhandensein eines Perfusionsdefektes. Diese Entscheidung war notwendig, um die MR-Perfusion mit der Perfusionsszintigraphie vergleichen zu können und die Übereinstimmung dieser Befunde

zwischen den beiden Modalitäten beurteilen zu können. Diese erste Entscheidung schloss jedoch noch keine differentialdiagnostischen Aspekte zur Unterscheidung von PPH und CTEPH ein.

2. Falls ein Perfusionsdefekt vorhanden ist, Analyse ob

- a) ungleichmäßig/diffus? => hinweisend auf PPH oder
- b) segmental/umschrieben? => hinweisend auf CTEPH

Für beide Befundungskriterien, d.h. 1) Vorhandensein eines Perfusionsdefektes und 2) Art des Perfusionsdefektes, wurde die Übereinstimmung zwischen den Auswertenden analysiert.

Analyse der angiographischen Daten

Für die hochauflösende MR-Angiographie stellten DSA- oder/und CTA-Aufnahmen die Referenzmodalitäten dar. Die Ergebnisse der DSA, CTA und MRA wurden zuerst von denselben zwei Readern, die auch die MR-Perfusionsdaten beurteilten, zu zwei verschiedenen Zeitpunkten, unabhängig voneinander ausgewertet. Anschließend wurde gemeinsam die endgültige Diagnose erstellt. Um methodische Überschneidungen zu vermeiden, wurden MR-Perfusionsdaten sowie MRA, CTA und DSA an zwei verschiedenen Tagen mit einem Abstand von mindestens sieben Tagen dazwischen, geblindet in Bezug auf die Patientennamen und in randomisierter Reihenfolge ausgewertet.

Zwei Bildkategorien mussten zur Befundung der angiographischen Daten (DSA, CTA und MRA) beurteilt werden:

- 1) Nicht-okkludierende Kriterien:
 - a) Dilatation des pulmonalen Hauptstamms
 - b) Proximale Kalibersprünge („Bild des entlaubten Baumes“)
 - c) Periphere Gefäßreduktionen
 - d) Fokale Gefäßektasien
 - e) Das Korkenzieherphänomen

Diese Bildkriterien wurden nicht für eine Differentialdiagnose zwischen PPH und CTEPH verwendet, da sie bei beiden Krankheiten vorkommen können.

- 2) Okkludierende Kriterien:
 - a) Kompletter Gefäßverschluss
 - b) Frei-umspülte Thromben
 - c) Wandständige Thromben
 - d) Webs-and-Bands

Diese okkludierenden Bildkriterien wurden als Beweis für eine chronisch thromboembolische Erkrankung gewertet, d.h. wenn eines oder mehrere dieser Kriterien gefunden wurden, war CTEPH die endgültige Diagnose. Bezüglich ihres relativen Wertes wurden diese Bildkriterien nicht weiter eingeordnet. Beide Reader hatten eine finale Diagnose (PPH oder CTEPH) allein anhand der MRA-Daten festzulegen. Für alle nicht-okkludierenden und okkludierenden Bildkriterien wurde die Übereinstimmung zwischen beiden Readern analysiert.

Gemeinsame Auswertung der MR-Perfusions- und MR-Angiographie-Daten

Nachdem die MR-Perfusions- und MR-Angiographiebilder getrennt ausgewertet worden waren, werteten beide Reader diese Daten erneut aus, diesmal allerdings gemeinsam, um die Aussagekraft einer kombinierten morphologisch-funktionellen MR-Messung bestehend aus Perfusion und MR-Angiographie für die Differenzierung zwischen PPH und CTEPH zu prüfen. Beide Radiologen mussten eine endgültige Diagnose (PPH oder CTEPH) anhand der kombinierten MRT-Daten treffen. Erneut werteten beide Reader die kombinierten MR-Perfusions- und MRA-Bilder zur Bestimmung der Interobserver Übereinstimmung jeweils alleine aus. Anschließend wurde gemeinsam die endgültige Diagnose festgelegt. Diese Diagnose wurde dann mit der finalen Referenzdiagnose verglichen.

2.2 Experimentelle Phantom- und Probandenstudie zur quantitativen MR-Perfusionsmessung

2.2.1 Phantommessung

Zur Quantifizierung der pulmonalen Perfusion wurde zunächst eine Phantomuntersuchung durchgeführt, um die Signallinearität für die 3D FLASH-Sequenz bei verschiedenen Kontrastmittelkonzentrationen zu bestimmen. Es wurden zu diesem Zweck 8 Plastikröhrchen (Größe $10 \times 2 \times 2 \text{ cm}^3$) gefüllt mit einer Mischung aus Kochsalzlösung (NaCl) und verschiedenen Konzentrationen des paramagnetischen Kontrastmittels Gadodiamide (0,5 mol/l; Omniscan, Amersham Health, UK) verwendet. Es wurden Konzentrationen von 0.25, 0.5, 1.25, 2.5, 3.75, 5.0, 7.5 und 15 mmol/l gemessen. Ein Plastikröhrchen war nur mit NaCl gefüllt, um die Kontrastmittel induzierte Signalsteigerung zu quantifizieren. Anschließend wurden die Röhrchen an einem großen mit Wasser gefülltem Phantom ($40 \times 40 \times 30 \text{ cm}^3$) befestigt und im Tomographen platziert.

2.2.2 Probandenpopulation

Alle Probanden erklärten ihr Einverständnis zu der Untersuchung entsprechend den Richtlinien der Ethikkommission. Um die am Phantom durchgeführten Messungen mit in vivo erhobenen Daten zu vergleichen, wurde ein männlicher gesunder Proband (Alter: 29 Jahre; Gewicht: 70 kg) ohne Zeichen einer akuten oder früheren Lungenerkrankung untersucht. Nach Optimierung der Kontrastmitteldosierung an einem gesunden Probanden wurden 16 weitere Probanden (12 Männer, 4 Frauen, Durchschnittsalter 35 ± 8 Jahre, Körpergewicht 73 ± 9 kg) untersucht.

2.2.3 Messtechnik

Durchführung der MRT-Untersuchungen

(Vergleiche 2.1.2)

Phantommessung

Die Linearität zwischen Kontrastmitteldosis und Signalanstieg der pulmonalen Perfusion wurde an Phantomen in vitro kalibriert. Nach einer initialen Lokalisersequenz wurden die jeweiligen Signalintensitäten der verschiedenen Kontrastmittelkonzentrationen in den Röhrchen unter Verwendung einer ultra-schnellen dynamischen 3D Gradientenecho-FLASH-Sequenz mit GRAPPA-Technik (Beschleunigungsfaktor=2) bestimmt. Es wurden die gleichen Sequenzparameter wie unter 2.1.2 verwendet.

Um die Beziehung zwischen Signalanstieg und KM-Konzentration zu bestimmen, wurden die Signalintensitäten S_{CM} aller Kontrastmittelmischungen bestimmt, indem Regions-of-Interest (ROIs) standardisierter Größe bei den verschiedenen Plastikröhrchen angewandt wurden und zu dem Signal S_0 der Kochsalzlösung in Beziehung gesetzt wurden, d.h. S_{CM}/S_0 .

Probandenmessung

Anschließend wurden zum Vergleich der in vitro erhobenen Daten KM-Messungen an einem Probanden (Geschlecht: männlich; Alter: 29; Gewicht: 70 kg) ohne akute oder vorausgegangene Lungenerkrankung durchgeführt. An drei verschiedenen Tagen wurden MR-Bilder akquiriert, wozu der Proband Kontrastmitteldosen (Gadodiamide, siehe oben [s.o.]) von 2 ml, 4 ml und 8 ml jeweils mit einer Flussrate von 4 ml/s erhielt. Dies entspricht KM-Konzentrationen von 0.014, 0.029 und 0.057 mmol/kg Körpergewicht. Es wurden für die Probandenmessungen die gleichen Sequenzen zur Lokalisation und S_{CM} Messung wie bei der Phantomuntersuchung (vergleiche [vgl.] auch 2.1.2) verwendet.

Insgesamt wurden 25 aufeinanderfolgende koronare dreidimensionale Schichtstapel mit jeweils 24 Einzelschichten (Schichtdicke: 4 mm, Dicke des Schichtstapels: 96 mm) akquiriert, die das Volumen beider Lungenflügel abdeckten. Bei einer Gesamtakquisitionszeit von 30 Sekunden (vgl. 2.1.2) konnten die Messungen unter Atemanhalten des Probanden in tiefer Inspirationsstellung durchgeführt werden. Um Artefakten durch Atembewegungen vorzubeugen, erfolgten die Aufnahmen während der Atemanhaltephasen in Inspirationsstellung des Thorax. In diesem Atemzustand ist die Lunge bei minimaler Bewegung maximal entfaltet.

2.2.4 Auswertungsmethoden und Beurteilungskriterien

Auswertung der Phantommessung

Der Auswertebereich wurde durch manuelles Einzeichnen einer Kontur (sogenannte *Region-of-Interest* (ROI)) festgelegt. Für die verschiedenen Röhren wurde eine standardisierte Größe an ROIs verwendet. Hierdurch wurden die Signalintensitäten S_{CM} der Kontrastmittelkonzentrationen jedes Röhrens bestimmt. Um das Verhältnis zwischen Signalanstieg und KM-Konzentration analysieren zu können, wurden die Signalintensitäten S_{CM} der einzelnen Röhren in Beziehung zu dem Signal S_o der NaCl-Lösung gesetzt: S_{CM}/S_o .

Auswertung der Probandenmessung

Ebenso wie bei Auswertung der Phantomuntersuchungen wurde auch bei den Probandenmessungen zuerst der Auswertebereich festgelegt. Hierzu wurden standardisierte ROIs über dem Hauptstamm der Pulmonalarterie und zwei weiteren Bereichen im oberen und unteren Teil des rechten Lungenlappens jeweils in anteriorer und posteriorer Position eingezeichnet (**Abbildung 2**).

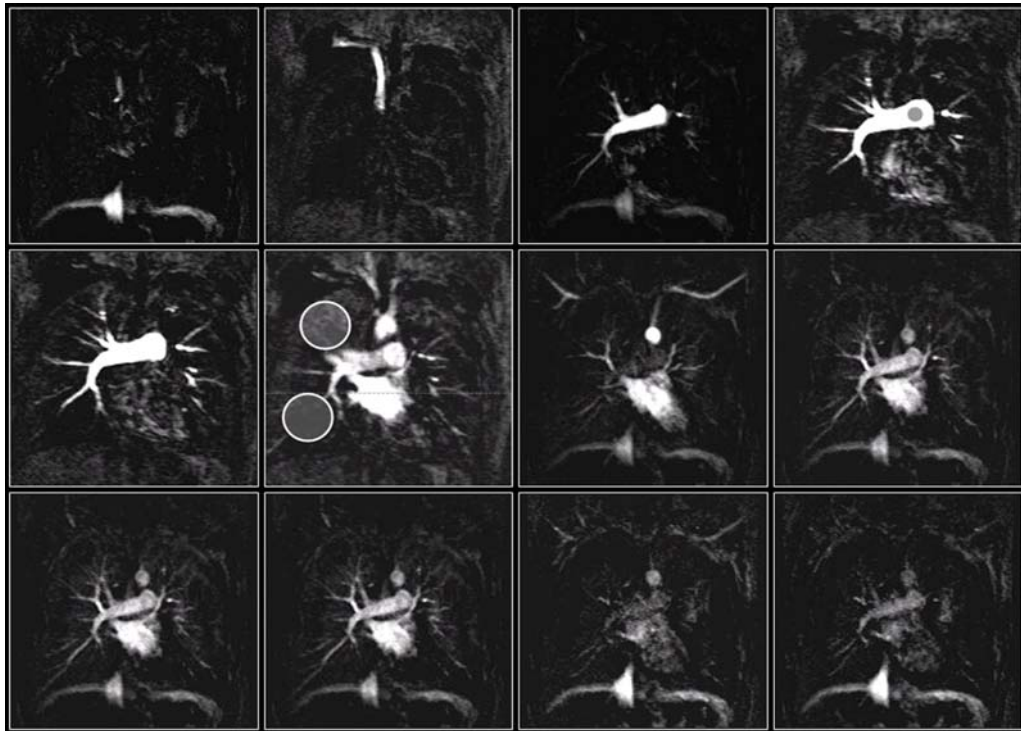


Abbildung 2:

Dynamische Kontrastmittelverstärkte MRT-Darstellung eines Probanden, aufgenommen mit einer dreidimensionalen Gradientenecho-FLASH Sequenz (TR/TE, 1,7 ms/0,6 ms; Schichtdicke 4mm; Matrixgröße 133×256). In dieser Untersuchung wurden 4 ml des paramagnetischen Kontrastmittels Gadodiamide (0,5 mol/l; Omniscan®, Amersham Health, UK) mit einer Flussrate von 4 ml/s verabreicht. 12 aufeinander folgende koronare Bilder aus einer Bilderfolge von insgesamt 25 Bildern mit einer zeitlichen Auflösung von 1,0 s sind hier abgebildet. Die ROIs sind in den oberen und unteren Regionen der rechten Lunge zur Beurteilung der Gewebeantwortkurve (große Kreise) und im Pulmonalis-Hauptstamm zur Beurteilung der arteriellen Input-Funktion (kleine Kreise) platziert. Die pulmonalarteriellen Gefäße einschließlich Lobär- und Segmentgefäße können bei der verabreichten begrenzten Menge von KM deutlich gesehen werden, während der Blutfluss der Mikrozirkulation im Lungenparenchym lediglich als leichte Signalsteigerung erscheint.

Anschließend wurden die Signaländerungen S_{CM} dieser Regionen zu verschiedenen Zeitpunkten nach KM-Gabe bestimmt und in Beziehung gesetzt zur Signalintensität S_0 vor KM-Gabe (S_{CM} / S_0). Auf diese Weise konnten für jede der drei verwendeten KM-Konzentrationen die entsprechenden Signal-Zeit-Kurven in fünf ROIs (der Pulmonalarterie, in einem oberen und unteren Abschnitt ventraler Lungenanteile, sowie in einem oberen und unteren Abschnitt dorsaler Lungenanteile) ermittelt werden. Man nimmt an, dass ein Wasseraustausch zwischen menschlichem Blutplasma und den roten Blutkörperchen erfolgt (Donahue KM et al 1997). Die Verweildauer der Wassermoleküle in den roten Blutkörperchen beträgt 17 Millisekunden (Andrasko J 1976) und ist kürzer als die Zeit bis zur k-Raum-Akquisition in der 3D FLASH-Sequenz. Aus diesem Grund kann der relative Signalanstieg S_{CM} / S_0 als Funktion der KM-Gewebekonzentration bestimmt werden und mit den entsprechenden Werten, die für die KM-Konzentrationen in der Phantom Untersuchung beobachtet wurden, verglichen werden.

Nach Optimierung der Kontrastmitteldosierung an einem gesunden Probanden wurden 16 weitere Probanden (12 Männer, 4 Frauen, Durchschnittsalter 35 ± 8 Jahre, Körpergewicht 73 ± 9 kg) mit denselben MRT-Akquisitionsparametern untersucht. Alle Probanden erhielten 5 ml Gadodiamide (Flussrate 4 ml/s), d.h. 0,034 mmol/kg Körpergewicht. Bei 8 von diesen Probanden wurden die Untersuchungen durchgeführt, indem zusätzlich vor dem eigentlichen Kontrastmittelbolus 5 ml Gadodiamide 5 Minuten vor Start der Perfusionssequenz verabreicht wurden, um das Untergrundsignal des Lungengewebes für eine zuverlässigere Quantifizierung des relativen Signalanstiegs zu steigern. Bei den übrigen 8 Probanden wurde kein zusätzliches Kontrastmittel appliziert. Bei allen 16 Probanden wurde die pulmonale Perfusion in den rechten oberen und unteren Lungenregionen durch ROIs standardisierter Größe bestimmt.

Pharmakokinetische Analyse

Die mittleren Konzentrationen des sich extrazellulär im Lungengewebe anreichernden Kontrastmittels, C_T , und des sich im arteriellen Blutplasma befindenden Kontrastmittels, C_A , wurden aus den gemessenen MR-Signalintensitäten nach folgenden Gleichungen bestimmt:

$$C_T = k(S_T - S_{T,O})/S_{T,O} \text{ sowie } C_A = k / (1 - h_{mv}) (S_B - S_{B,O})/S_{B,O} \quad (1)$$

$S_{T,O}$ und $S_{B,O}$ beschreiben die Signalintensitäten in Gewebe und Blut vor Kontrastmittelgabe.

$h_{mv} \cong 0,45$ ist der Wert des Hämatokrits in den großen Gefäßen (Gaehtgens P 1992). k ist eine Konstante und stimmt in Blut und Gewebe überein. Das Signal-Modell nach Gleichung (1) basiert auf der Überlegung, dass der Wasseraustausch zwischen roten Blutkörperchen und Blutplasma schnell erfolgt (Donahue KM et al 1997) und dass ferner die gemessene Signalanreicherung direkt proportional zu der Kontrastmittelkonzentration ist, wie es vorliegende Studie verifiziert.

Das pharmakokinetische Modell, das für die Errechnung der Konzentrations-Zeit-Kurven verwendet wurde, zeigt **Abbildung 3**.




Abbildung 3: Ein-Kompartementmodell zur Beschreibung des KM-Transportes durch die Kapillaren (mittlere Plasmakonzentration, C_P ; Plasmavolumen, V_P). $C_A(t)$ ist die Konzentration in einer gewebeversorgenden Arterie und F der kapilläre Plasmafluss.

Diesem Ein-Kompartement-Modell zufolge kann der KM-Transport durch das Plasma der Kapillaren (mit einer mittleren KM-Konzentration C_P und einem Volumen V_P) mit nachstehender Gleichung beschrieben werden:

$$V_P dC_P(t)/dt = F[C_A(t-\tau) - C_P(t)] \quad (2)$$

$C_A(t)$ ist die KM-Konzentration in einer gewebeversorgenden Arterie, F der kapilläre Plasmafluss und τ die Verzögerungszeit, die das Kontrastmittel benötigt, um vom Hauptstamm der Pulmonalarterie zu der zu untersuchenden Lungenregion zu gelangen. Die Gesamtkontrastmittelkonzentration im Gewebe C_T , die im Verhältnis zur messbaren Zunahme der MR-Signalintensität S (siehe Gleichung 1) steht, errechnet sich folgendermaßen:

$$C_T(t) = f_P C_P(t) \quad (3)$$

$f_P = V_P/V_T$ ist der relative Anteil des Plasmaverteilungsraumes am untersuchten Gewebivolumen V_T . Die pharmakokinetische Analyse wurde mit der zuletzt erweiterten Version des Programms MKMODEL (Version 5.0; Biosoft, Cambridge, UK) unter Verwendung des von den Gleichungen (2) und (3) beschriebenen Modells bestimmt. Zu diesem Zweck wurden die drei unabhängigen Gewebeparameter F/V_P , f_P und τ aus den Konzentrations-Zeit-Verläufen $C_T(t)$ sowie $C_A(t)$ abgeschätzt. Fehler in den Parametern wurden mit der Kovarianz-Matrix errechnet. Eine detaillierte Darstellung des Modells und der Parameterberechnung kann in Brix G et al 1999 nachgelesen werden.

Um die in dieser Studie erhobenen Daten mit Daten der Literatur vergleichen zu können, wurde das regionale Blutvolumen pro Volumeneinheit Gewebe RBV (in ml/100 ml) und der regionale Blutfluss pro Volumeneinheit Gewebe RBF (in ml/min/100 ml) mit nachstehender Formel errechnet:

$$RBV = V_P/(1-h_{sv}) \cdot V_T = f_P/(1-h_{sv}) \quad \text{und} \quad RBF = F/(1-h_{sv}) \cdot V_T = RBV \cdot F/V_P \quad (4)$$

Wobei $h_{sv} \cong 0.9 h_{mv}$ dem Hämatokrit der kleinen Lungengefäßen entspricht (Budin LH et al 1987). Die mittlere Transit-Zeit MTT ergibt sich schließlich aus dem Verhältnis von $RBV / RBF = V_P / F$. Dieser Wert spiegelt die Zeit wieder, die ein Kontrastmittelpartikel durchschnittlich braucht, um die Mikrozirkulation des Gewebes zu passieren.

2.3 Probandenstudie zur Etablierung der MR-Sauerstoffbildgebung

2.3.1 Probanden der Sauerstoff-MRT-Untersuchung

Die sauerstoffverstärkte Magnetresonanztomographie der Lunge ermöglicht es, die Sauerstoffdiffusion von den Alveolen in die Kapillaren darzustellen (Edelman RR et al 1996). Molekularer Sauerstoff enthält zwei ungepaarte Elektronen und ist schwach paramagnetisch. Nach der Diffusion in das Blut reduziert der Sauerstoff die T_1 -Relaxationszeit des Lungengewebes und vor allem des Blutes (Mueller CJ et al 2002). Diese sauerstoffinduzierte Reduktion der T_1 -Relaxationszeit kann in Differenzbildern von Sauerstoff- und Raumlufatmung dargestellt werden. Deshalb werden bei dieser Untersuchung Bilder abwechselnd bei Atmung von Raumluf und reinem Sauerstoff akquiriert.

Durch den Mechanismus der Signalentstehung wird bei der Sauerstoffbildgebung nicht nur die Diffusion des Sauerstoffs in die Alveolen dargestellt, sondern eine kombinierte Information von Ventilation (der Sauerstoff muss das entsprechende Lungenareal erreichen können), Diffusion und Perfusion. Deshalb spricht man auch davon, mittels Sauerstoff-MRT die „Lungenfunktion“ darstellen zu können.

Um Referenzdaten zur Sauerstoffverteilung in der Lunge zu erheben wurden 15 gesunde Probanden (7 weibliche, 8 männliche) im Alter von 20 bis 37 Jahren (mittleres Alter $28,5 \pm 8,5$ Jahre) untersucht. Alle Probanden waren ohne bekannte pulmonale Vorerkrankung. Es wurden verschiedene Akquisitionsschemata mit einander verglichen. Schema 1: Acht Probanden (Durchschnittsalter: 24,4 Jahre) wurden ohne iPAT untersucht. Es wurden vier Schichten aufgenommen. Schema 2: Elf Probanden (Durchschnittsalter: 25,7 Jahre) wurden mit iPAT untersucht. Es wurden ebenfalls vier Schichten akquiriert. Schema 3: Es wurden sechs Schichten mit iPAT aufgenommen bei fünf Probanden (Durchschnittsalter 33,8 Jahre).

2.3.2 Ablauf der Untersuchung

Zur Durchführung der Ventilationsmessung wurde den Probanden zwanzigmal abwechselnd Raumluf mit 21prozentiger Sauerstoffkonzentration und reiner Sauerstoff mittels einer Atemmaske, die Mund und Nase bedeckte, appliziert. Hierbei war der zeitliche Abstand des Wechsels von Raumluf zu Sauerstoff von der Atemfrequenz des jeweiligen Probanden abhängig. Die Probanden wurden in Rückenlage untersucht und nahmen die Arme über den Kopf, um Einfaltungsartefakte zu vermeiden und das Lungenvolumen zu erhöhen.

2.3.3 Messtechnik

Zu Beginn der Untersuchung wurden die erforderlichen iPAT-Referenzscans zur Messung der räumlichen Spulensensitivitäten aufgenommen. Daraufhin wurde die eigentliche Sauerstoffmessung gestartet. Eine Serie bestand aus 80 Messungen, die in vier Aufnahmereihen gegliedert waren. So wurden die ersten 20 Messungen unter der Applikation von Raumluft, die nächsten 20 mit Sauerstoff, wiederum 20 mit Raumluft und schließlich die letzten 20 mit Sauerstoff aufgenommen.

Bei den vier Aufnahmereihen erfolgte die Bildgebung durch eine multi-slice Inversion Recovery Half-Fourier Acquired Single-shot Turbo spin Echo (IR-HASTE) Sequenz. Das wichtigste Merkmal dieser Sequenz ist die gleichzeitige Verwendung von Atem- und EKG-Triggerung in Kombination mit einem flexiblen Akquisitionsschema, das ein „Interleaving“ (=Verschachteln) von Inversionspulsen und dem Auslese-Echozug vieler Schichten erlaubt (**Abbildung 4 a und b**).

Triggerungsalgorithmus: „interleaved“

Stufe 1:

- ① Warten auf beinahe vollständige Expiration

Stufe 2:

- ② Warten auf die nächste R-Zacke

Erforderliches RR-Intervall von PMU:

$$T_{RR} = 800 \text{ ms}$$

$$\text{Delay } T_D = 3 \times T_{RR} - T_{3Sic} = 458 \text{ ms}$$

Zeit vor der interleaved Inversion:

$$T_{Bef} = T_{RR} - T_{3Inv} = 352 \text{ ms}$$

Zeit nach der interleaved Inversion:

$$T_{Aft} = T_{Inv} - (2 \times T_{3Inv} + T_{Bef}) = 48 \text{ ms}$$

Ist $T_{Bef} > 0$ und $T_{Aft} > 0$?

Ja: interleaved Akquisition

- ③ Warten der Zeit T_D vor den ersten Inversionspulsen

- ④ Warten der Zeit T_{Bef} vor den interleaved Inversionspulsen

$$\text{End-expirationsdauer } T_{Exp} = T_D + T_{3Sic} + T_{RR}$$

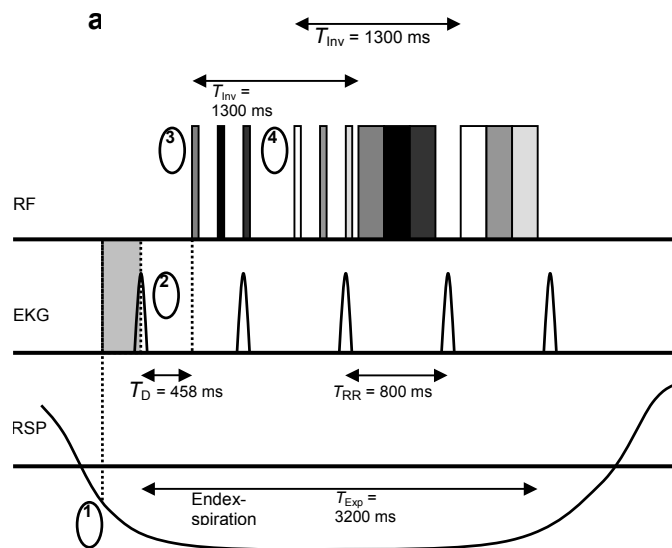


Abbildung 4 a: Triggerungsalgorithmus; die Diagramme (4a und b) zeigen RF-Pulse (Inversions- und HASTE-Auslese-Echozüge), EKG und Atemsignal (RSP). Hier ist eine verschachtelte Akquisition dargestellt, wobei es von den physiologischen Parametern Atem- und Herzfrequenz und dem RR-Intervall T_{RR} abhängt, ob die Akquisition verschachtelt ($T_{RR}=800$ ms, Abbildung 4a) oder nicht-verschachtelt ($T_{RR}=900$ ms, Abbildung 4b) erfolgt. Die Sequenzparameter stammen aus der IR-HASTE-Sequenz ohne iPAT.

Um die Bilder in Endexpirationsstellung während langsamer aber nicht durch Atemkommandos gesteuerter Atmung akquirieren zu können, wird die Atemtriggerung eingesetzt. Durch die EKG-Triggerung können alle Akquisitionen jeder Schicht zu gleichen Phasen des Herzzyklus durchgeführt werden und Akquisitionen während der Systole werden vermieden. Der Triggerungsalgorithmus besteht aus einem 2-Stufen-Schema, wobei vor der tatsächlichen EKG-Triggerung zuerst die

gewünschte Atemphase abgewartet wird (Stufe 1). Befindet sich die zu untersuchende Person in Endexpirationsstellung, dann startet die EKG-Trigge rung (Stufe 2). Bevor die nächste R-Zacke des EKGs detektiert wird, fordert die physiologische Messeinheit (PMU) des MRT-Systems einen über einen kurzen Zeitraum gemittelten Wert der Herzfrequenz. Die aktuelle Messung der Herzfrequenz wird verwendet, um das Zeitintervall T_D so zu berechnen, dass die folgenden Bildakquisitionen in der diastolischen Phase durchgeführt werden können. Nach diesem Zeitintervall folgen die Inversionspulse sowie die Aufnahme der Echozüge nach der Inversionszeit T_{Inv} . Da die Gesamtdauer der Echozüge aller Schichten länger als die Diastole dauern kann, muss die Auslese getrennt in zwei aufeinanderfolgenden RR-Intervallen erfolgen. Dieses Schema wird „Interleaved“ (verschachtelte) Akquisition genannt und ist in **Abbildung 4a** dargestellt. Es hängt von der Herzfrequenz der untersuchten Person und von den Timing-Parametern, d.h. der Inversionszeit, der Dauer der HASTE-Auslese und der Anzahl der akquirierten Schichten, ab, ob eine Interleaved-Akquisition möglich ist. Falls das aktuelle RR-Intervall T_{RR} – bestimmt mit der PMU – für den Interleaved-Algorithmus zu kurz oder zu lang ist, schaltet der Trigge rungsalgorithmus automatisch auf ein nicht-verschachteltes Schema um (**Abbildung 4b**). In diesem Fall ist die Expirationszeit T_{Exp} , die für eine artefaktfreie Akquisition erforderlich ist, beträchtlich länger.

Trigge rungsalgorithmus: „nicht-interleaved“

Stufe 1:

- ① Warten auf fast vollständige Expiration

Stufe 2:

- ② Warten auf die nächste R-Zacke

Erforderliches RR-Intervall von PMU: $T_{RR} = 900$ ms

Delay $T_D = 3 \times T_{RR} - T_{3Slc} = 758$ ms

Zeit vor der interleaved Inversion:

$T_{Bef} = T_{RR} - T_{3IP} = 452$ ms

Zeit nach der interleaved Inversion:

$T_{Aft} = T_{Inv} - (2 \times T_{3IP} + T_{Bef}) = -48$ ms

Ist $T_{Bef} > 0$ and $T_{Aft} > 0$?

Nein: nicht-interleaved Akquisition

- ③ Warten der Zeit T_D vor den ersten Inversionspulsen

- ④ Warten auf die nächste R-Zacke, um die *nicht-interleaved* Inversionspulse zu starten

End-expirationsdauer $T_{Exp} = 2 \times (T_D + T_{3Slc})$

b

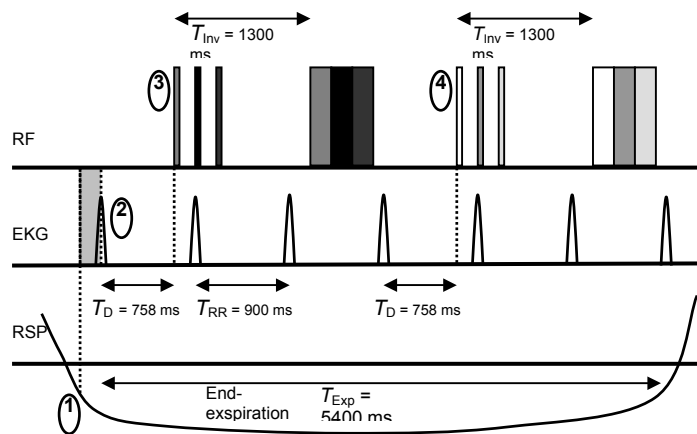


Abbildung 4b: Darstellung einer nicht-verschachtelten ($T_{RR}=900$ ms) Akquisition

Beispiele für die Berechnung von T_D und Auswahl des verschachtelten oder nicht-verschachtelten Akquisitionsschemas sind ebenfalls in **Abbildungen 4a** und **4b** dargestellt.

Vorliegende IR-HASTE-Sequenz kann sowohl mit als auch ohne parallele Bildgebungstechnik angewandt werden. Durch die parallele Bildgebungstechnik kann die Länge des Echozuges und somit die HASTE-Auslesedauer reduziert werden. Die für die iPAT-Rekonstruktion erforderliche Akquisition der Spulensensitivitätsprofile ist in der Sequenz in der Form von einigen zusätzlich akquirierten Autokalibrierungszeilen im k-Raum-Zentrum integriert. So kann für jedes Empfangsspulenelement ein Bild mit niedriger räumlicher Auflösung ohne störende Artefakte rekonstruiert werden. Da die Akquisition dieser Autokalibrierungszeilen zeitaufwendig ist und sowohl die Länge des Echozuges also auch die minimale Echozeit dadurch ansteigen, wurde die Akquisition der zusätzlichen Zeilen an den Anfang der Pulssequenz gestellt und nur einmal für alle Wiederholungen durchgeführt (**Abbildung 5**), als sogenannter externer Referenz-Scan.

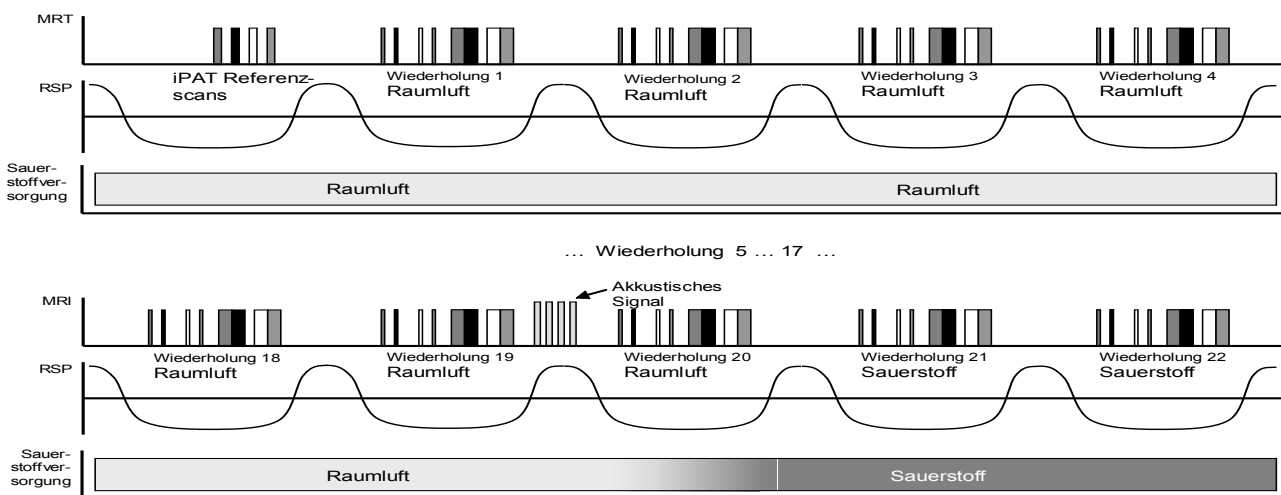


Abbildung 5: Zeit-Verlauf der Messungen; es sind Gradienten und RF-Pulse, Atemsignal (RSP) und Luft-/Sauerstoffversorgung dargestellt. Die Datenakquisition wird am Ende der Expiration durchgeführt. Zu beachten ist das Gradientensignal nach der 19. Messung, das den folgenden Wechsel von Raumlaut zu Sauerstoff anzeigt.

Für die Referenzscans wird ein ähnlicher Atem- und EKG-Triggerungsalgorithmus wie für die tatsächlichen Akquisitionen verwendet, um für jede aufgenommene Schicht Spulensensitivitätsprofile in derselben Atemphase wie die der folgenden HASTE-Datenauslese zu erhalten. Die iPAT-Rekonstruktion erfolgte mit einem GRAPPA-Algorithmus (Griswold MA et al 2002) und als Referenzzeilen dienen die 24 zentralen k-Raum-Zeilen.

Die T_1 -Wichtung der IR-HASTE-Sequenz wurde mit einer optimierten Inversionszeit (Loeffler R et al 2000) von 1300 ms, einem TR von der Dauer eines Atemzyklus (was Werten zwischen 5 und 10 Sekunden entspricht) und einem Echoabstand von 2,7 ms erreicht. Um Artefakte zu minimieren wurde eine lineare k-Raum-Abtastung in Phasenkodierrichtung verwendet, woraus sich ein (minimales) TE von 19 ms ohne iPAT und von 11 ms mit iPAT ergab. Wir akquirierten eine 128×128 Matrix mit einem FOV von $400 \times 400 \text{ mm}^2$. Die Schichtdicke betrug 8 mm und der Schichtabstand 16 mm. Um Perfusionsartefakte und Signalschwankungen durch das Einfließen nicht angeregter Spins zu reduzieren, betrug die Dicke des schichtselektiven Inversionspulses 16 mm und damit das Doppelte der Schichtdicke. Die Bildakquisition wurde insgesamt 80 Mal wiederholt, aufgeteilt in vier Blöcke von je 20 Wiederholungen. Die Probanden atmeten Raumluft im ersten sowie dritten Block und Sauerstoff im zweiten und vierten Block.

Die Versorgung des Probanden mit Raumluft bzw. reinem Sauerstoff erfolgte über eine Beatmungsmaske, die Mund und Nase bedeckte, mit einem Fluss von beinahe 20 l/min. Nach jeweils 20, 40 und 60 Messungen wurde die Atemgasversorgung manuell geändert. Wie **Abbildung 5** zeigt, wurden vier zusätzliche Gradientenpulse in die Pulssequenz nach 19, 39 und 59 Messungen eingebaut, um anzuzeigen, dass die Atemgasversorgung geändert werden muss. Auf die Bildgebung haben diese Gradienten keinen Einfluss, da das Signal der folgenden Akquisitionen nur von der longitudinalen Magnetisierung abhängt.

Die Nachbearbeitung umfasste vier Schritte: eine Vor-Auswahl der Messungen, die evaluiert werden müssen, eine retrospektive Bewegungskorrektur, die Errechnung des relativen Signalanstiegs und eine vorsichtige räumliche Tief-Pass-Filterung der resultierenden Daten. Als ersten Schritt der Nachbearbeitung wurden die fünf Wiederholungen, die unmittelbar auf den Atemgaswechsel folgten von der Auswertung ausgenommen, um ein Mischsignal während der Sauerstoffanflutung bzw. -abflutung zu vermeiden. Der Algorithmus zur Korrektur von Bewegungsartefakten erfordert die Definition einer Region oberhalb des Zwerchfells, um dann die vertikale Zwerchfellposition in den verbleibenden 65 Wiederholungen mit der Zwerchfellposition in einem gemittelten Bild zu vergleichen. Die Pixelintensitäten in diesem Bild wurden als Mittelwert der Pixel aller 80 Wiederholungen errechnet. Nur Akquisitionen mit einer identischen Zwerchfellposition innerhalb eines Pixels (d.h. innerhalb von 3,1 mm) werden für die Weiterverarbeitung akzeptiert. Alle akzeptierten Bilder von Messungen mit Raumluft zum einen und reinem Sauerstoff zum anderen wurden gemittelt und ein relativer Signalanstieg $\Delta S_{rel} = (S_{\text{oxygen}} - S_{\text{air}}) / S_{\text{air}}$ wurde errechnet. Um den Einfluss statistischen Bildrauschens (Noise) zu reduzieren, wurden die Parameterkarten vor der Darstellung tief-pass gefiltert unter Verwendung eines 3×3 -Gauß-Filters mit einer Standardabweichung von einem Pixel.

Vor der eigentlichen Akquisition wurde den Probanden das Triggerungsschema erklärt und sie wurden aufgefordert die Dauer ihrer Expiration an die Dauer der Sequenzauslese anzupassen. Anschließend wurde die Akquisition sechsmal wiederholt um den Ablauf zu trainieren. Indem das Atemsignal online

mit den tatsächlichen Übungsakquisitionen verglichen wurde, konnte den Probanden Feedback gegeben werden, falls ihr Atemablauf besser auf die Sequenz abgestimmt hätte werden müssen.

Bei drei von den Probanden (# 10, # 14, # 15) wurde die Sequenz sowohl mit schichtselektiven als auch mit nicht-selektiven Inversionspulsen angewandt, um die Auswirkung der schichtselektiven Inversion im Vergleich zu der etablierten nicht-selektiven Inversion zu prüfen. Um eine nicht-selektive Inversion zu erhalten, wurden alle bis auf einen Inversionspuls entfernt ohne das Sequenztiming zu verändern; der verbleibende Inversionspuls wurde mit einer Inversionsschichtdicke von 1600 mm durchgeführt, d.h. als praktisch nicht selektiver Puls. Nur die zu diesem verbleibenden Inversionspuls gehörige Schicht wurde evaluiert, da die anderen Schichten mit verschiedenen Inversionszeiten vorbereitet waren. Die T_1 -gewichteten Bilder wurden bezüglich der arteriellen Signalanreicherung in Folge von Inflow-Effekten und des sauerstoffinduzierten Signalanstieges für beide Messungen quantitativ untersucht.

2.3.4 Auswertung und Beurteilung der Sauerstoffbildung

Für die statistische Auswertung der Messung musste die Lunge manuell in vier oder sechs Schichten segmentiert werden und der über alle Schichten gemittelte mittlere Signalanstieg bei jedem Probanden errechnet werden. Zusätzlich wurde die Standardabweichung des Signalanstieges bei jedem Probanden als Maß für die Signalhomogenität in der Lunge bestimmt. Diese Daten und der Anteil der Bilder, der von der Bewegungskorrektur akzeptiert wurde, wurde bei allen drei Akquisitionsschemata mit dem Wilcoxon-Two-Sample-Test verglichen.

2.4 Statistische Analyse

2.4.1 Statistische Analyse der klinischen Patientenstudie

Für die statistische Analyse wurden zwei auf Windows basierende Softwareprodukte verwendet (MedCalc®, Version 7.0.0.2, 2002, MedCalc Software, Mariakerke, Belgien und SPSS® 12.0.1, 2003, LEAD Technologies, USA). Für alle statistischen Test galt ein Signifikanzlevel von $p < 0,05$ als ein statistisch relevantes Ergebnis. Die MRA- und MR-Perfusionsbefunde wurden mit den angiographischen Referenzmodalitäten (DSA/CTA) und der Referenzmodalität der Perfusion (Perfusionsszintigraphie) verglichen, um die Sensitivität, die Spezifität sowie die Genauigkeit der MRA und MR-Perfusion im Nachweis dieser Parameter zu bestimmen. Die Übereinstimmung zwischen den Modalitäten wurde in Prozent quantifiziert, indem die Anzahl der übereinstimmenden Diagnosen für die MR-Perfusion und die MRA mit den Referenzbildgebungsmethoden für jeden Patienten verglichen wurden. Die Übereinstimmung zwischen den Readern wurde mit dem kappa-

Wert quantifiziert und wie folgt interpretiert: <0,20: geringe Übereinstimmung; 0,21-0,40: mittelmäßige Übereinstimmung; 0,41-0,60: mäßige Übereinstimmung; 0,61-0,80: gute Übereinstimmung und 0,81-1,00: sehr gute Übereinstimmung (Nikolaou K et al 2005).

Eine Receiver-Operator-Characteristics (ROC)-Kurvenanalyse wurde erstellt für den Vergleich der diagnostischen Wertigkeit der MRA alleine, der MR-Perfusion alleine und der kombinierten MRA/MR-Perfusion. Diese ROC-Analyse wurde für Reader 1, Reader 2 und die gemeinsame Auswertung von Reader 1 und 2 erstellt. Ein unpaarer Student-t-Test wurde durchgeführt, um statistisch signifikante Unterschiede zwischen dem Durchschnittsalter der weiblichen und männlichen Patientengruppen zu testen.

2.4.2 Statistische Analyse der quantitativen Perfusion

Ein Signifikanzlevel von $p=0,05$ wurde als statistisch signifikantes Ergebnis gewertet. Die Korrelation zwischen den Signalintensitäten der 8 Röhren und den entsprechenden KM-Konzentrationen bei der durchgeführten Phantommessung wurde durch die Bestimmung des Pearson-Product-Moment-Korrelationskoeffizienten analysiert. Die signifikanten Unterschiede bei den Modellparametern, die aus den MR Daten – gemessen mit und ohne Applikation eines zusätzlichen Kontrastmittelbolus sowie in den oberen und unteren Lungenabschnitten – bestimmt wurden, wurden mit dem parameterlosen Mann-Whitney- und dem Wilcoxon-Rank-Sum-Test bestimmt.

3. Ergebnisse

3.1 Ergebnisse der kombinierten MRA- und MR-Perfusionsstudie

3.1.1 Studienteilnehmer und Referenzdiagnosen

Es konnten keine statistisch signifikanten Unterschiede im Alter der männlichen und weiblichen Patientengruppen mit einem unpaaren Student-t-Test festgestellt werden ($p=0,66$).

Auf der Grundlage des oben beschriebenen Befundungsalgorithmus wurde für jeden Patienten eine endgültige Diagnose (PPH oder CTEPH) erstellt. Bei 10 von 29 Patienten konnte ein chronisch thromboembolisches Ereignis als Ursache für den pulmonalen Hochdruck nachgewiesen werden, 19 Patienten dieses Kollektivs waren an primärer pulmonaler Hypertonie erkrankt.

3.1.2 Ergebnisse der MR-Perfusionsdaten

Die alleinige Auswertung der zeitaufgelösten MR-Perfusionsbilder (ohne Kenntnis der MRA-Ergebnisse) erlaubte in der überwiegenden Zahl der Fälle eine Differenzierung zwischen Perfusionsabnormalitäten und physiologischen Perfusionsmustern. Als Referenzmethode galt die Perfusionsszintigraphie für $n=24$ Patienten (siehe **Abbildungen 6 a,b,c und 7 a,b,c**).

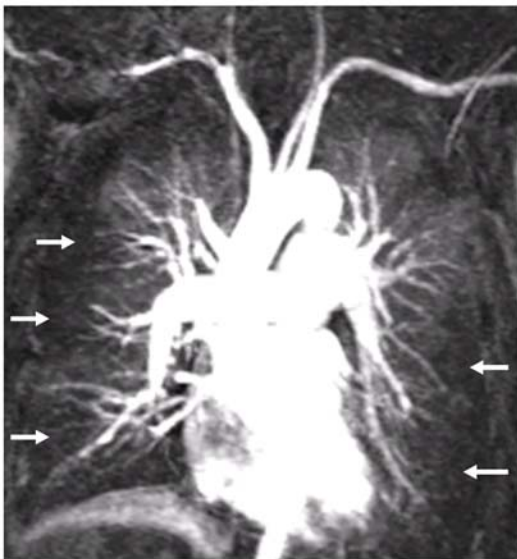


Abbildung 6 a

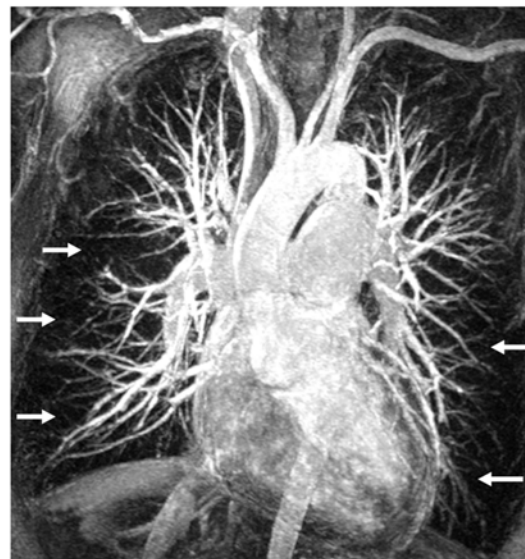


Abbildung 6 b

Abbildung 6 a, b und c: (a) Kontrastverstärkte MR-Perfusionsstudie (GRAPPA-Technik) eines 55-jährigen Patienten mit PPH. Aus dem dynamischen Datenset der MR-Perfusion (25 Phasen, 1.1 Sekunden Akquisitionszeit pro Phase) wurde eine einzelne spät-parenchymatöse Phase ausgewählt. Diffuse nicht-segmentale periphere Perfusionsdefekte zeigen sich beidseits (Pfeile); diese sind für die PPH typisch. (b) MIP eines MRA-Datensets (GRAPPA-Technik) des gleichen Patienten. Es zeigt sich eine diffuse Reduktion schmalere peripherer Gefäße ohne Nachweis von thrombotischem Material.

(c) Die diagnostischen Referenzmodalitäten, d.h. DSA (links oben, nach selektiver Katheterisierung der rechten Pulmonalarterie) und Perfusionsszintigraphie (rechts oben) zeigen identische periphere Perfusionsdefekte ohne Nachweis von thrombotischem Material oder segmentalen Perfusionsdefekten (Pfeile). Die Ventilationszintigraphie ist normal (untere Reihe).

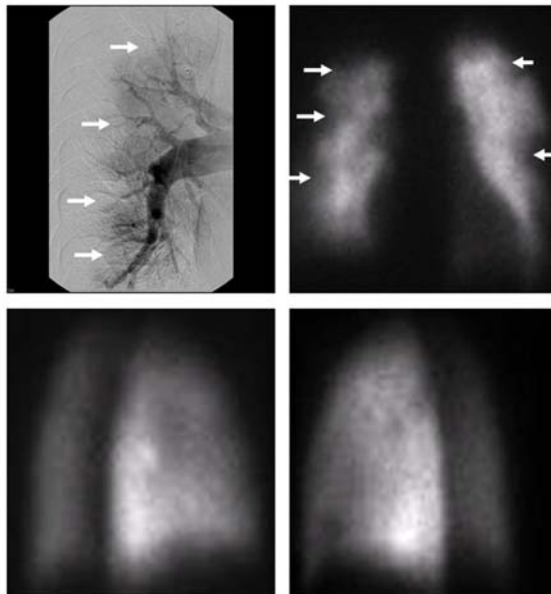


Abbildung 6 c

Abbildung 7 a, b und c: (a) Kontrastverstärkte MR-Perfusionsbildgebung (GRAPPA-Technik) eines 53-jährigen Mannes mit sekundärer CTEPH: die MIP einer einzelnen Phase des MR-Perfusionsdatensatzes (25 Phasen) zeigt deutliche segmentale Perfusionsdefekte im linken Oberlappen und rechten Unterlappen infolge thromboembolischer Verschlüsse (Pfeile). (b) MRA (GRAPPA) des gleichen Patienten: in der MIP-Rekonstruktion (links) zeigt sich eine signifikante segmentale Reduktion peripherer Gefäße in denselben Lungenarealen wie in der Perfusionsuntersuchung (Pfeile). In einem einzelnen koronaren Bild kann dunkles thromboembolisches Material in der rechten Unterlappenarterie (langer Pfeil) identifiziert werden. Zusätzlich können typische Bildkriterien einer pulmonalarteriellen Hypertonie beobachtet werden, wie eine signifikante Erweiterung der zentralen Pulmonalarterien und das Korkenzieherphänomen, d.h. ein deutlich geschwängelter Verlauf der peripheren Pulmonalarterien. (c) Die DSA weist segmentale Perfusionsdefekte in den identischen Lungenbereichen nach.

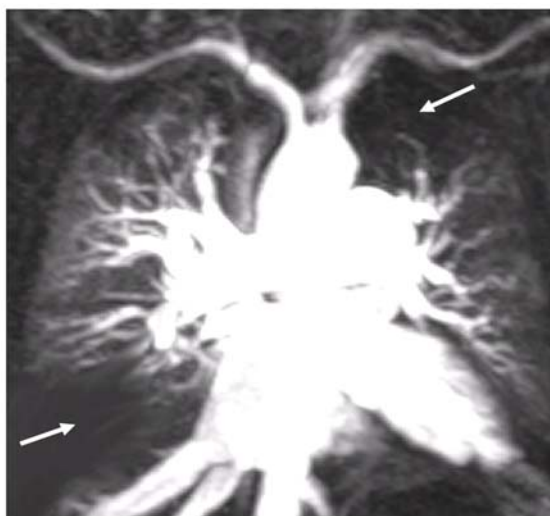

Abbildung 7a

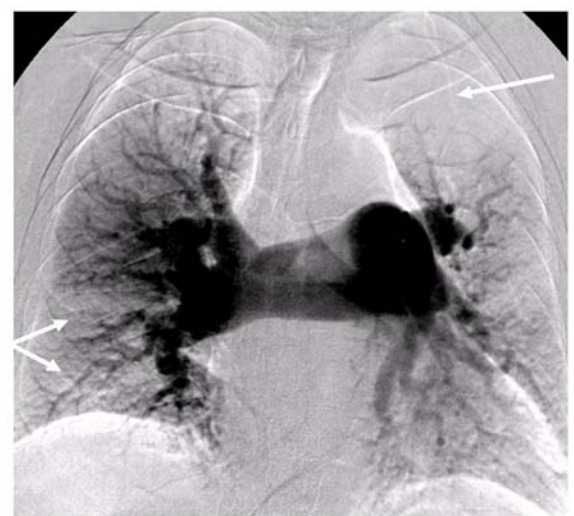


Abbildung 7c

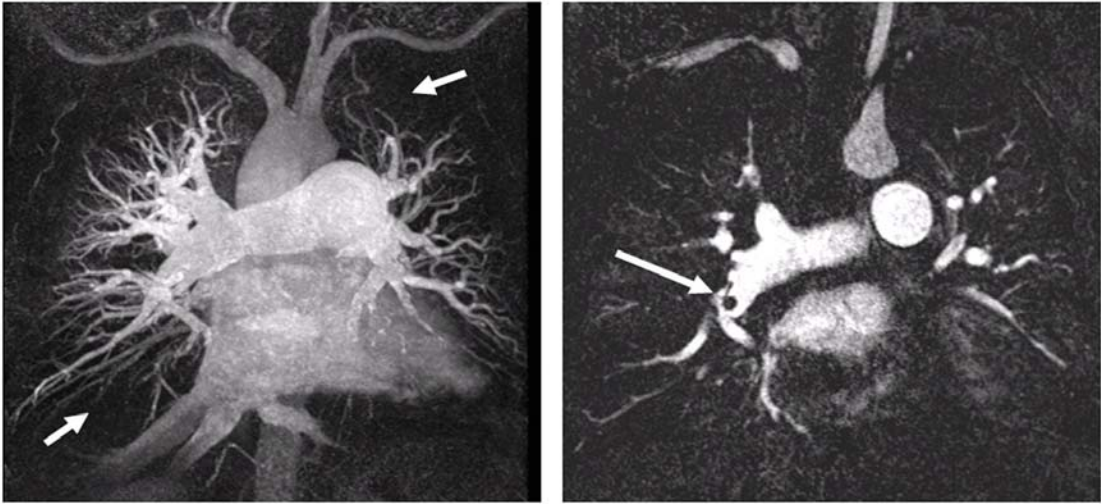


Abbildung 7b

Die MRT erfasste Perfusionsdefekte mit einer Sensitivität von 77% (bei 17 von 22 Patienten wurden Perfusionsabnormalitäten detektiert). Zwei Patienten mit normalen Befunden in der Perfusionsszintigraphie wurden auch in der MRT als unauffällig bewertet. Vergleicht man die MR Perfusionsdaten mit der konventionellen Perfusionsszintigraphie bei allen 24 Patienten, die beide Untersuchungen erhielten, so zeigt sich eine gute Übereinstimmung zwischen den beiden Modalitäten, d.h. eine übereinstimmende Diagnose pro Patient, in 79% (19/24) der Fälle.

Die Übereinstimmung zwischen den beiden Auswertern war bei der Detektion von Perfusionsdefekten gut ($\kappa=0,64$). Eine detaillierte Analyse der MR-Perfusionsdaten zeigt **Tabelle 2**.

Tabelle 2:

Ergebnisse der MR-Perfusionsbildgebung: MR-Perfusionsbildgebung mit parallelen Bildgebungsalgorithmen zeigt eine gute Sensitivität für Perfusionsdefekte im Vergleich zur Referenzmodalität (Perfusionsszintigraphie), mit einer hohen Übereinstimmung sowohl zwischen den Auswertenden als auch den Modalitäten.

Perfusion	MR-Perfusions versus Perfusionsszintigraphie (n=24)		
	Irgendein Perfusionsdefekt	Primärer Perfusionsdefekt	Sekundärer Perfusionsdefekt
Vorhandene Parameter bei n Patienten	22	12	10
Sensitivität (Defekt vorhanden ja/nein)	77%	75%	80%
Nachgewiesener und korrekt klassifizierter Defekt	64%	67%	60%
Spezifität	100%	83%	93%
Übereinstimmung zwischen den Modalitäten (MRA vs. Szintigraphie)	86%	67%	67%
Übereinstimmung zwischen den Auswertenden (kappa)	0,63	0,55	0,55

Vergleicht man die MR-Perfusionsbefunde aller Patienten (n=29) mit den finalen Referenzdiagnosen, so konnte in 69% der Fälle (20 von 29 Patienten) die richtige Diagnose (PPH oder CTEPH) gestellt werden (**Tabelle 3**).

Tabelle 3:

Diagnostische Genauigkeit der MR-Angiographie, der MR-Perfusionsmessung und der kombinierten MR-Angiographie- und -Perfusionsauswertung im Vergleich zur finalen Referenzdiagnose: die kombinierte MRA und MR-Perfusionsbildgebung ermöglichte eine korrekte Differenzierung zwischen primärer pulmonaler Hypertonie (PPH) und sekundärer chronisch-thromboembolischer pulmonalerarterieller Hypertonie (CTEPH) in 90% der Fälle.

Modalität	Nachweis und korrekte Klassifikation irgendeines Defektes (n=29)	Nachweis und korrekte Klassifikation eines sekundären Defektes (n=10)	Übereinstimmung zwischen den Modalitäten	Übereinstimmung zwischen den Auswertern (Kappa)
MR-Angiographie	83%	60%	MRT vs CTA/DSA: 86%	0,70
MR-Perfusion	69%	70%	MRT vs Szintigraphie: 86%	0,63
MR-Angio plus MR-Perfusion	90%	80%	MRA plus MR-Perfusion vs finale Diagnose: 90%	0,73

3.1.3 Ergebnisse der MR-Angiographie

Die alleinige Auswertung der Daten der MR-Angiographie (ohne Kenntnis der MR-Perfusionsbefunde) erlaubte die Differenzierung zwischen typischen okkludierenden und nicht-okkludierenden Bildkriterien. Als Referenzmodalitäten galten in diesem Fall die DSA und/oder CTA. Bei Befundung der nicht-okkludierenden Bildkriterien zeigte die MRA hohe Sensitivitäten im Nachweis von Veränderungen der zentralen Pulmonalarterien (dilatiertes Hauptstamm, „Bild-des-entlaubten-Baumes“, 100% und 94%), allerdings wurden nicht-okkludierende Veränderungen der Gefäße weiter peripher mit geringerer Sensitivität nachgewiesen (57%-89%, siehe **Tabelle 4**)

Tabelle 4: Ergebnisse der hochauflösenden MR-Angiographie (MRA): Sensitivitäten und Spezifitäten der MRA für verschiedene okkludierende und nicht-okkludierende angiographische Kriterien im Vergleich zum Goldstandard (Digitale Subtraktionsangiographie DSA und/oder CTA)

Angiographie	MR-Angio versus DSA plus CTA (n=29)								
	Nicht-okkludierende Beurteilungskriterien					Okkludierende Beurteilungskriterien			
	Dilatierter PA-Haupt- stamm	Proximale Kaliber- sprünge	Periphere Gefäßre- duktion	Fokale Gefäßek- tasie	Korken- zieher- phänomen	Kompletter Gefäßver- schluss	Frei Umspülter Thrombus	Wand- ständiger Thrombus	Webs-and- Bands
Infolge der Goldstandards(DSA und/oder CTA vorhandene Parameter (n-Patienten))	24	17	18	9	7	6	7	7	4
Sensitivität	100%	94%	72%	89%	57%	67%	86%	71%	50%
Spezifität	80%	75%	73%	80%	95%	91%	96%	95%	96%
Übereinstimmung zwischen den Modalitäten (MRA versus DSA plus CTA)	97%	86%	72%	83%	86%	86%	93%	90%	90%
Interobserver Übereinstimmung MR (Kappa, Auswerter 1 vs Auswerter 2)	0,52	0,61	0,34	0,42	0,72	0,58	0,79	0,34	0,26

Okkludierende Kriterien wie komplette Gefäßverschlüsse und frei umspülte Thromben (83% und 86%) wurden hoch sensitiv nachgewiesen, während die Sensitivität des Nachweises für ältere und/oder schon organisierte Thromben geringer war (wandständige Thromben, Webs-and-Bands, 71% und 50%) (**Abbildung 8**). Demzufolge schwankten die κ -Werte (Interobserver-Übereinstimmung) zwischen 0,79 und 0,26 und die Intermodalitätsübereinstimmung ergab Werte zwischen 97% und 72% (die vollständige Analyse zeigt **Tabelle 4**). Mit alleiniger Verwendung der MRA-Daten konnte in 83% der Fälle (24 von 29 Patienten) die korrekte Differentialdiagnose für die PAH getroffen werden.

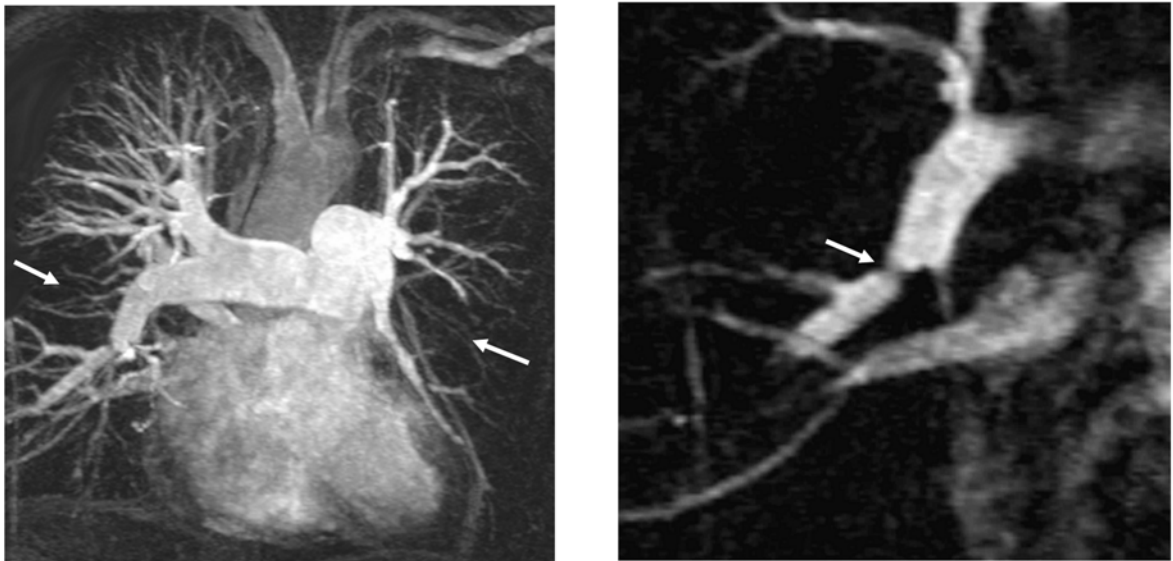


Abbildung 8 a und b: (a) MR-Angiographie (GRAPPA-Technik) eines 65 Jahre alten Patienten mit PPH. In der Maximum-Intensity-Projektion (MIP) zeigt sich eine signifikante segmentale Reduktion peripherer Gefäße in einigen Lungenabschnitten (Pfeile). (b) In einer vergrößerten Darstellung werden Webs-and-Bands sichtbar (Pfeile).

3.1.4 Ergebnisse der kombinierten MRA- und MR-Perfusionsauswertung

Eine getrennte Interpretation der MR-Perfusions- und MRA-Daten ergab in 69% bzw. 83% der Fälle die korrekte Differentialdiagnose (PAH oder CTEPH) im Vergleich zur finalen Referenzdiagnose. Die kombinierte Beurteilung beider Verfahren führte in 90% der Fälle zu der richtigen Diagnose, d.h. 26 von 29 Patienten wurden im Vergleich zu den endgültigen Referenzdiagnosen der Diagnose PAH oder CTEPH richtig zugeordnet (siehe **Tabelle 4**).

3.1.5 Ergebnisse der ROC-Analyse

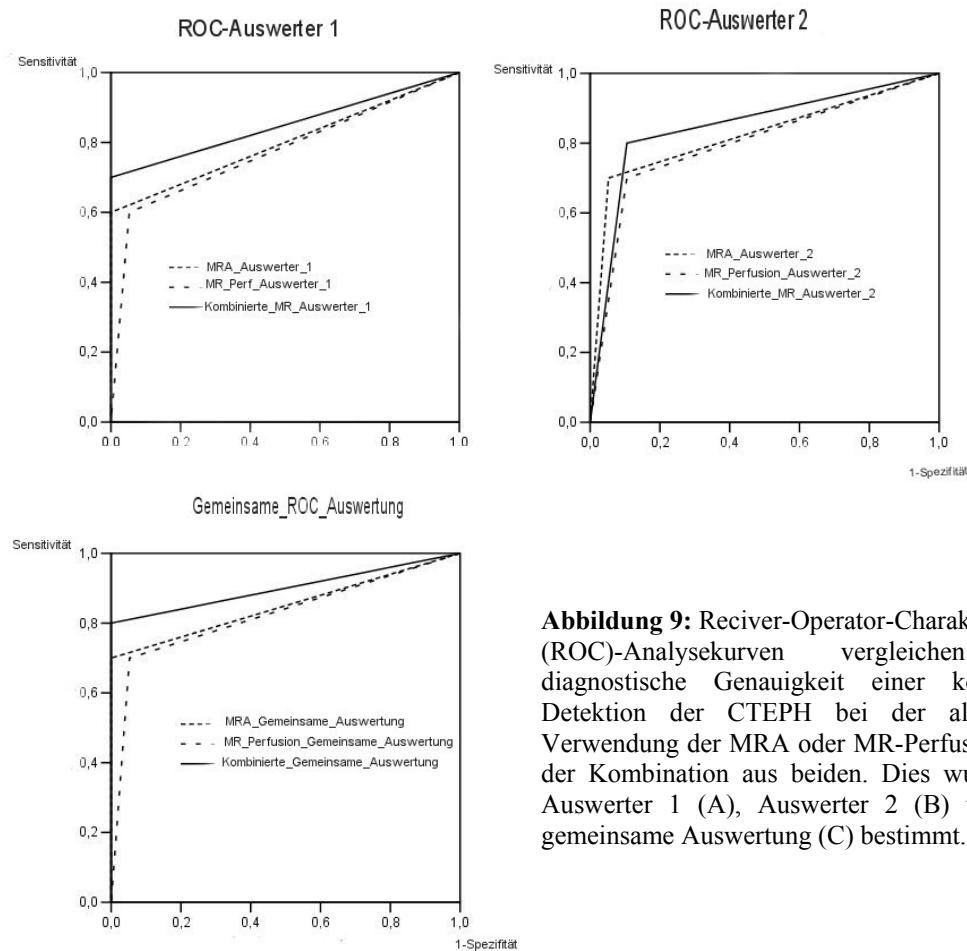


Abbildung 9: Receiver-Operator-Characteristics (ROC)-Analysekurven vergleichen die diagnostische Genauigkeit einer korrekten Detektion der CTEPH bei der alleinigen Verwendung der MRA oder MR-Perfusion und der Kombination aus beiden. Dies wurde für Auswerter 1 (A), Auswerter 2 (B) und die gemeinsame Auswertung (C) bestimmt.

Abbildung 9 zeigt die Ergebnisse der ROC-Analyse im Vergleich zu der diagnostischen Wertigkeit von MRA, MR-Perfusion und der kombinierten Beurteilung beider Verfahren. Für Auswerter 1 betrug der Bereich unter der Kurve für die MRA 0,800 (95% Konfidenzintervall: 0,601-0,999), für die MR-Perfusion 0,774 (0,571-0,997) und 0,850 (0,671-1,029) für die Kombination aus MRA- und MR-Perfusionsdaten. Die entsprechenden Daten für Auswerter 2 ergaben: MRA, AUC = 0,824 (0,639–1,009), MR-Perfusion, AUC = 0,797 (0,607-0,988), beide Verfahren zusammen: AUC = 0,847 (0,680–1,015). Die AUC Werte der gemeinsamen Auswertung waren schließlich: MRA = 0,850 (0,671-1,029), MR-Perfusion = 0,824 (0,639-1,009), beide Verfahren zusammen = 0,900 (0,748-1,052).

3.2 Ergebnisse der absoluten Quantifizierung der pulmonalen Perfusion an Phantomen und Probanden

3.2.1 Phantomstudie

Die statistische Analyse der Phantomdaten zeigt eine hoch signifikante Korrelation (Pearson's Korrelationskoeffizient $r=0,998$, $p<0,01$) zwischen relativem Signalanstieg S_{CM} / S_0 und der Kontrastmittelkonzentration bis zu einer Konzentration von 5,0 mmol/l. Bei höheren Kontrastmittelkonzentrationen flacht die Kurve entsprechend der T_1 -Sättigungseffekte und/oder der T_2^* -Effekte ab (**Abbildung 10**).

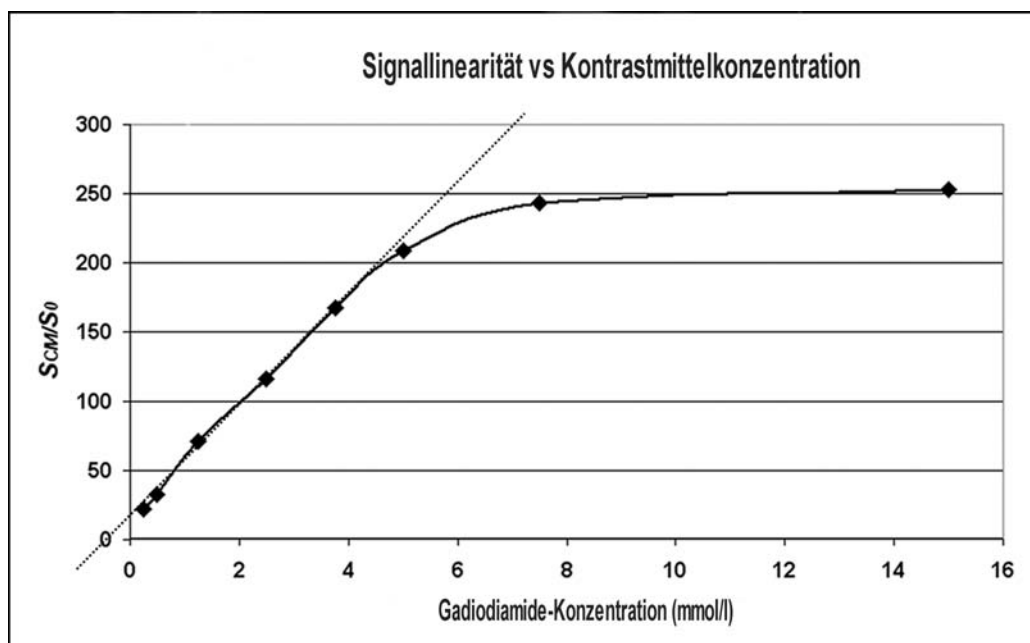


Abbildung 10: Relative Signalanreicherung S_{CM}/S_0 bestimmt für 8 Plastikröhrchen gefüllt mit verschiedenen Konzentrationen von Gadodiamide-Lösungen. Die Daten, die aus den 3D FLASH-Bildern bestimmt wurden, wurden gegen die entsprechenden Gadodiamide-Konzentrationen der Lösungen aufgetragen. Ein linearer Signalanstieg konnte für KM-Konzentrationen bis zu 5,0 mmol/l (Pearson-Produkt-Moment Korrelationskoeffizient = 0,998) bestimmt werden. Für höhere KM-Konzentrationen zeigt die Kurve eine Sättigung.

3.2.2 Probandenstudie: Optimierung der Kontrastmitteldosierung

Nach KM-Gabe kam es nacheinander zu einer Signalanreicherung in den Körpervenien, dem rechten Vorhof, dem rechten Ventrikel und den Pulmonalarterien. Hierauf folgte eine schnelle Zunahme mit anschließendem Abfall der Signalintensität im Lungenparenchym.

Ferner konnten bei dem gesunden Probanden schwerkraftabhängige Unterschiede in den Spitzen der Signalanreicherung in den oberen und unteren ebenso wie in den dorsalen und ventralen

Lungenregionen für alle drei verwendeten Kontrastmittel Dosierungen beobachtet werden. In den kaudalen und dorsalen ROI waren die Signalanreicherungen höher als in den kranialen und ventralen ROI (Tabelle 5).

Tabelle 5:

Schwerkraftabhängige Unterschiede der relativen Signalanreicherung in den oberen und unteren Lungenabschnitten so wie in den ventralen und dorsalen Schichtpositionen bei drei verschiedenen Dosierungen von Gadodiamide. Infolge schwerkraftabhängiger Unterschiede in der Verteilung des Blutvolumens war in den kaudalen und dorsalen Abschnitten der relative Signalanstieg höher als in den kranialen und ventralen Abschnitten (ROI= Region-of-Interest)

Relative Kontrastanreicherungsspitzen (S_{CM}/S_0)			
ROI	2 ml	4 ml	8 ml
Oben ventral	2,2	6,7	9,7
Unten ventral	5,2	12,6	14,7
Oben dorsal	6,1	13,3	16,7
Unten dorsal	8,7	17,8	29,0

Die Signal-Zeit-Kurven wurden für die untere dorsale ROI (rechte Lunge (a)) und die Pulmonalarterie (b) für die verschiedenen Kontrastmitteldosierungen bestimmt (Abbildung 11 a und b).

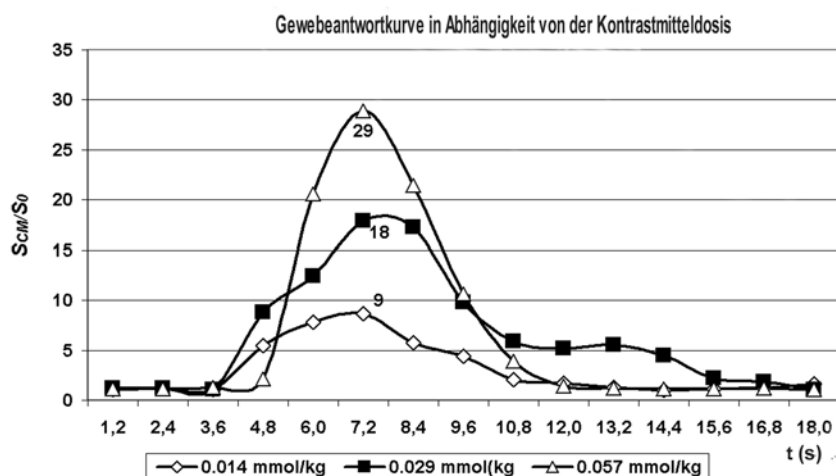


Abbildung 11 a: Rechte Lunge

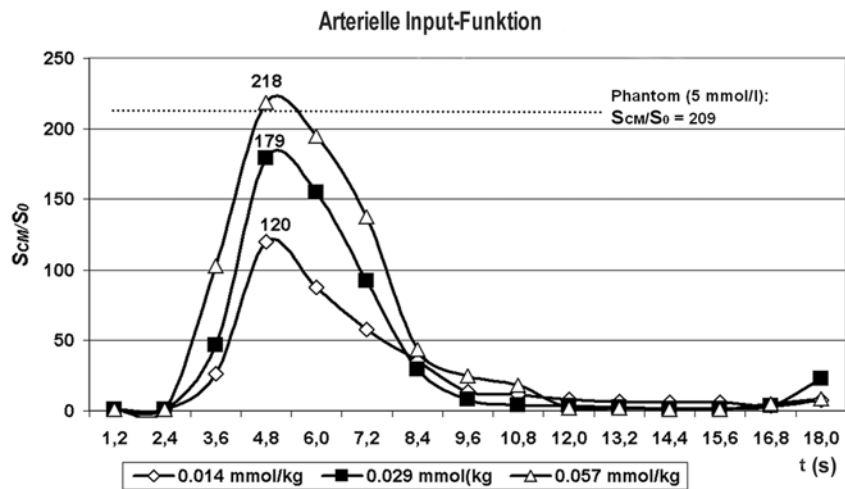


Abbildung 11 b: Pulmonalarterie

Abbildung 11 a und b: Signal-Zeit-Kurven von drei MR-Untersuchungen bei einem Probanden nach Verabreichung von 0.014, 0.029 und 0.059 mmol/kg Körpergewicht Gadodiamide mit einer Flussrate von 4 ml/s. Die Daten wurden mit einer schnellen Gradientenecho-3D-FLASH-Sequenz mit einer zeitlichen Auflösung von 1,2 Sekunden von (a) der unteren dorsalen Lungenregion der rechten Lunge und (b) der Hauptpulmonalarterie. (S_0 , S_{CM} : Signalintensität gemessen vor und nach KM-Gabe) erhoben.

Die höchsten Signalanreicherungen in der Pulmonalarterie betragen 120, 179 und 218 nach verabreichten Kontrastmitteldosen von 0.014, 0.029 und 0.057 mmol/kg Körpergewicht (KG). Im Vergleich zu den gleichzeitig bei den Probandenuntersuchungen mitbestimmten Werten in den Referenz-Plastikröhrchen konnte gezeigt werden, dass die Signalwerte selbst bei einer KM-Dosis von 0,057 mmol/kg/KG gerade noch im linearen Bereich der Messequenz liegen. Die funktionellen Gewebeparameter, bestimmt für die dorsalen oberen und unteren Regionen der rechten Lungen, fasst **Tabelle 6** zusammen.

Tabelle 6: Auflistung der Modellparameter, die bei einem gesunden Probanden für die Optimierung der KM-Dosis abgeschätzt wurden.

Dosis	Position	f_P	F/V _P (s)	RBV	RBF	MTT
				(ml/100ml)	(ml/min/100ml)	(s)
2 ml	Oben dorsal	0,070	0,49	11,5	337,4	2,04
	Unten dorsal	0,048	1,37	7,9	646,8	0,73
4 ml	Oben dorsal	0,031	0,38	4,9	112,1	2,63
	Unten dorsal	0,092	0,36	14,9	322,2	2,78

8 ml	Oben dorsal	0,030	0,36	5,1	109,8	2,78
	Unten dorsal	0,091	0,39	14,8	345,2	2,56

KM, Kontrastmittel; f_p , relativer Anteil des Plasmavolumens; F/V_p , Blutfluss pro Einheit Plasmavolumen; RBV, regionales Blutvolumen; RBF, regionaler Blutfluss; MTT, mittlere Transitzeit.

Die Werte zeigen eine gute Übereinstimmung für Kontrastmitteldosen von 4 und 8 ml (0,029 und 0,057 mmol/kg Körpergewicht), wobei markante Unterschiede für eine Dosis von 2 ml (0,014 mmol/kg) beobachtet wurden. Der Grund hierfür sind die zu geringen Signalunterschiede bei einer Dosis von 2 ml; dies führt zu hohen Schwankungen bei der Parameterbestimmung.

3.2.3 Probandenstudie: Verlässlichkeit der Parameterbestimmung

Um die Verlässlichkeit der dargestellten quantitativen Bestimmungen zu evaluieren, wurden dynamische MRT-Messungen an 16 gesunden Probanden durchgeführt. Es wurde die optimierte Kontrastmitteldosis von 5 ml Gadodiamide verabreicht. **Abbildung 12** zeigt eine repräsentative Konzentrations-Zeit-Kurve, gemessen an der rechten unteren Lunge, zusammen mit der Ausgleichskurve, errechnet nach dem Ein-Kompartement-Modell.

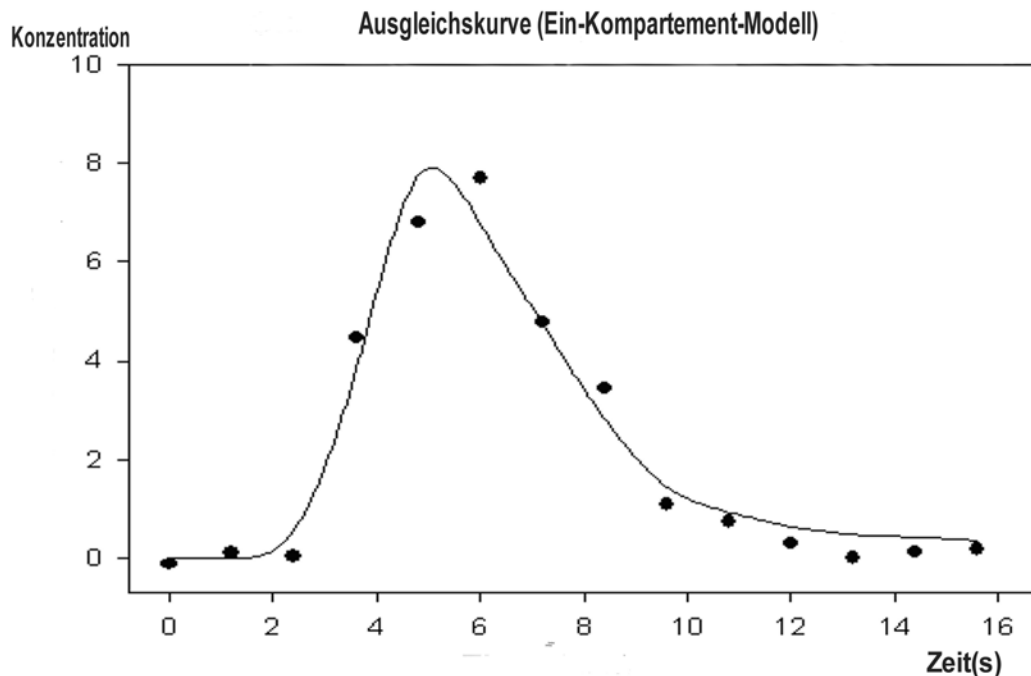


Abbildung 12: Konzentrations-Zeit-Verlauf bestimmt aus einem rechten unteren Lungenabschnitt nach i.v. Gabe von 5 ml Gadodiamide. Die durchgehende Linie entspricht der angepassten Kurve auf Basis des Ein-Kompartement-Modells (a.u. arbitrary units).

Tabelle 7 fasst die geschätzten Modellparameter zusammen.

Tabelle 7: Darstellung aller Modellparameter (Mittelwert \pm SD) Definiert für die oberen und unteren dorsalen Lungenbereiche der gesunden Probanden mit und ohne Gabe eines Prä-Bolus

Anzahl der Probanden	Prä-Bolus	f_P	F/V_P (s)	RBV (ml/100ml)	RBF (ml/100ml)	MTT (s)
Oberer dorsaler Lungenbezirk						
8	Nein	0,04 \pm 0,02	0,45 \pm 0,11	7,1 \pm 2,3	197 \pm 97	2,4 \pm 0,5
8	Ja	0,17 \pm 0,05	0,83 \pm 0,49	28,7 \pm 8,8	1305 \pm 525	1,5 \pm 0,6
Unterer dorsaler Lungenbezirk						
8	Nein	0,07 \pm 0,02	0,55 \pm 0,23	12,5 \pm 3,9	382 \pm 111	2,1 \pm 0,7
8	Ja	0,16 \pm 0,06	0,98 \pm 0,53	26,6 \pm 9,3	1419 \pm 597	1,3 \pm 0,7

f_P , relative Plasmavolumenfraktion, F/V_P Blutfluss pro Einheit Plasmavolumen, RBV , örtliches Blutvolumen, RBF , örtlicher Blutfluss, MTT mittlere Transitzeit

Signifikante Unterschiede fanden sich für die Modellparameter f_P , RBV und RBF , bestimmt aus den dynamischen MR-Messung mit und ohne Applikation eines zusätzlichen Kontrastmittelbolus. Dabei waren die Werte für RBV und RBF , die für die Probanden bestimmt wurden, die mit einem zusätzlichen Kontrastmittelbolus untersucht worden waren, unerklärbar hoch. Bei den Probanden ohne zusätzliche Kontrastmittelgabe wurden signifikante Unterschiede für die Parameter f_P , RBV sowie RBF , bestimmt für die oberen und unteren Lungenabschnitte, bemerkt.

3.3 Ergebnisse der Ventilationsstudie an Probanden

Abbildung 13 zeigt die errechneten Parameterkarten des sauerstoffinduzierten relativen Signalanstiegs mit und ohne iPAT, zudem ein Beispiel für einen Signal-Zeit-Verlauf aller Schichten am Beispiel eines Probanden.

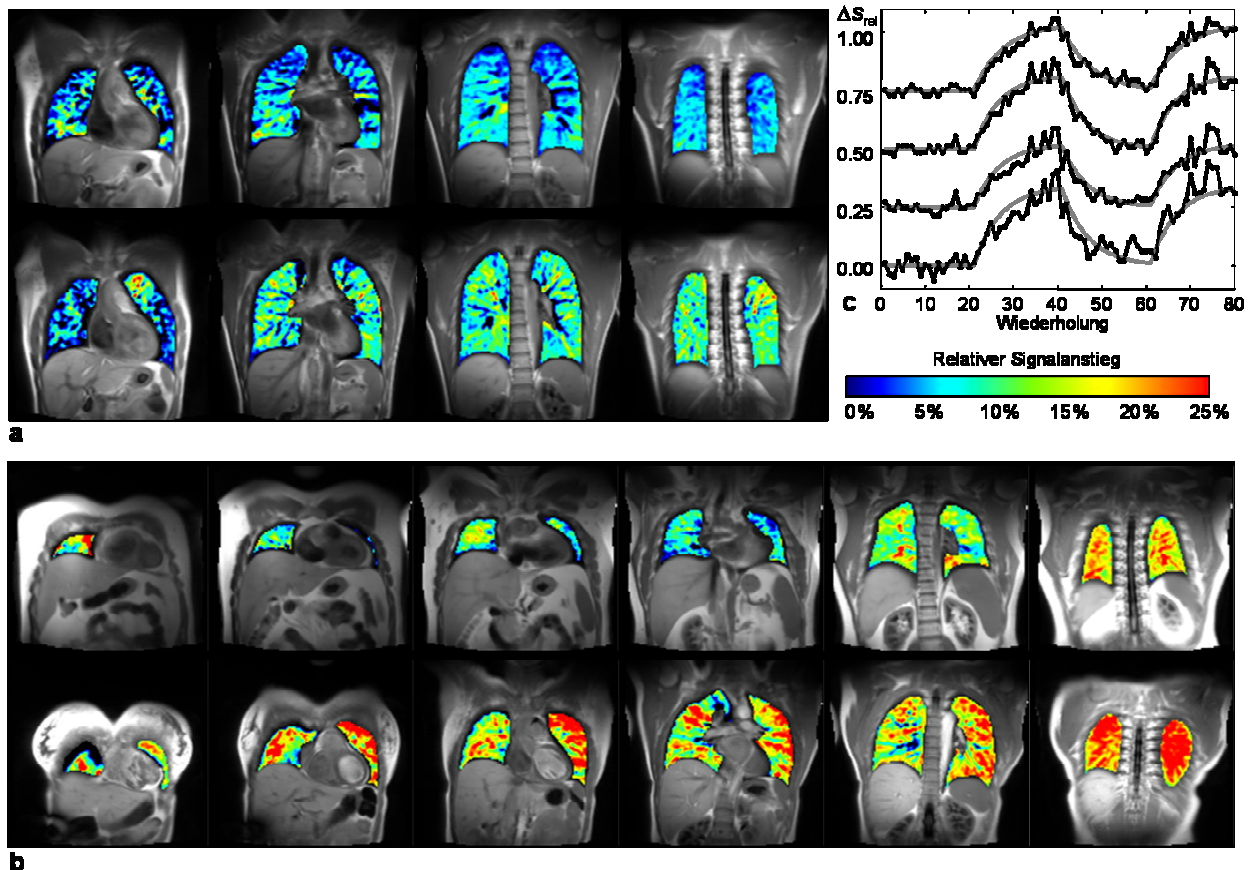


Abbildung 13 a, b und c: Beispiele für Parameterkarten, die den sauerstoffinduzierten relativen Signalanstieg in der Lunge darstellen. (a) Proband #10; die Daten der oberen Reihe wurden aus Akquisitionen ohne iPAT errechnet, die Daten der unteren Reihe mit iPAT. (b) Akquisition von 6 Schichten bei Proband #12 (obere Reihe) und Proband #13 (untere Reihe). (c) Zeit-Verlauf des relativen Signalanstiegs von 4 Schichten bei Proband #13 (Akquisitionsschema 2, iPAT, 4 Schichten). Die Daten der 4 Schichten sind getrennt durch einen zusätzlichen Offset von 0,25, d.h. der Abstand zwischen den Nulllinien beträgt 0,25; die vorderste Schicht ist oben dargestellt. Die Daten entsprechen einem exponentiellen Modell der Sauerstoffan- und abflutung.

Wie aus **Tabelle 8** hervorgeht, war der Signalanstieg bei den meisten Probanden, die mit iPAT untersucht worden waren, größer als bei denen, die ohne iPAT gemessen worden waren. Dennoch ist die Differenz der Mittelwerte des relativen Signalanstiegs, wenn man die Akquisitionen mit 4 Schichten (Schema 1 und Schema 2, $p \approx 0,09$) oder jene mit iPAT untereinander vergleicht (Schema 2 und Schema 3, $p \approx 0,44$), nicht signifikant. Ein signifikanter Unterschied wurde bei einem Vergleich von Schema 1 (ohne iPAT, 4 Schichten) und Schema 3 (mit iPAT, 6 Schichten) mit $p \approx 0,03$ gefunden. Der durchschnittliche Signalanstieg bewegt sich zwischen 8,9% (Standardabweichung aller Probanden: 2,7%) in Schema 1 und 13,1% (3,6%) in Schema 3. Die (räumliche) Standardabweichung

des relativen Signalanstieges in jeder einzelnen Schicht ist ohne iPAT (4,8%) und mit iPAT (5,8 % in Schema 2; 5,2 % in Schema 3) ähnlich.

Abbildung 14 zeigt einen Vergleich zwischen den Messungen mit nicht-selektiven und schichtselektiven Anregungen. Die T_1 -gewichteten Bilder zeigen ähnliche Merkmale bei beiden Techniken; besonders eine Signalanreicherung in den Lungengefäßen ist bei allen Akquisitionen zu sehen, obwohl nach einer schichtselektiven Anregung die Gefäßzeichnung etwas deutlicher schien.

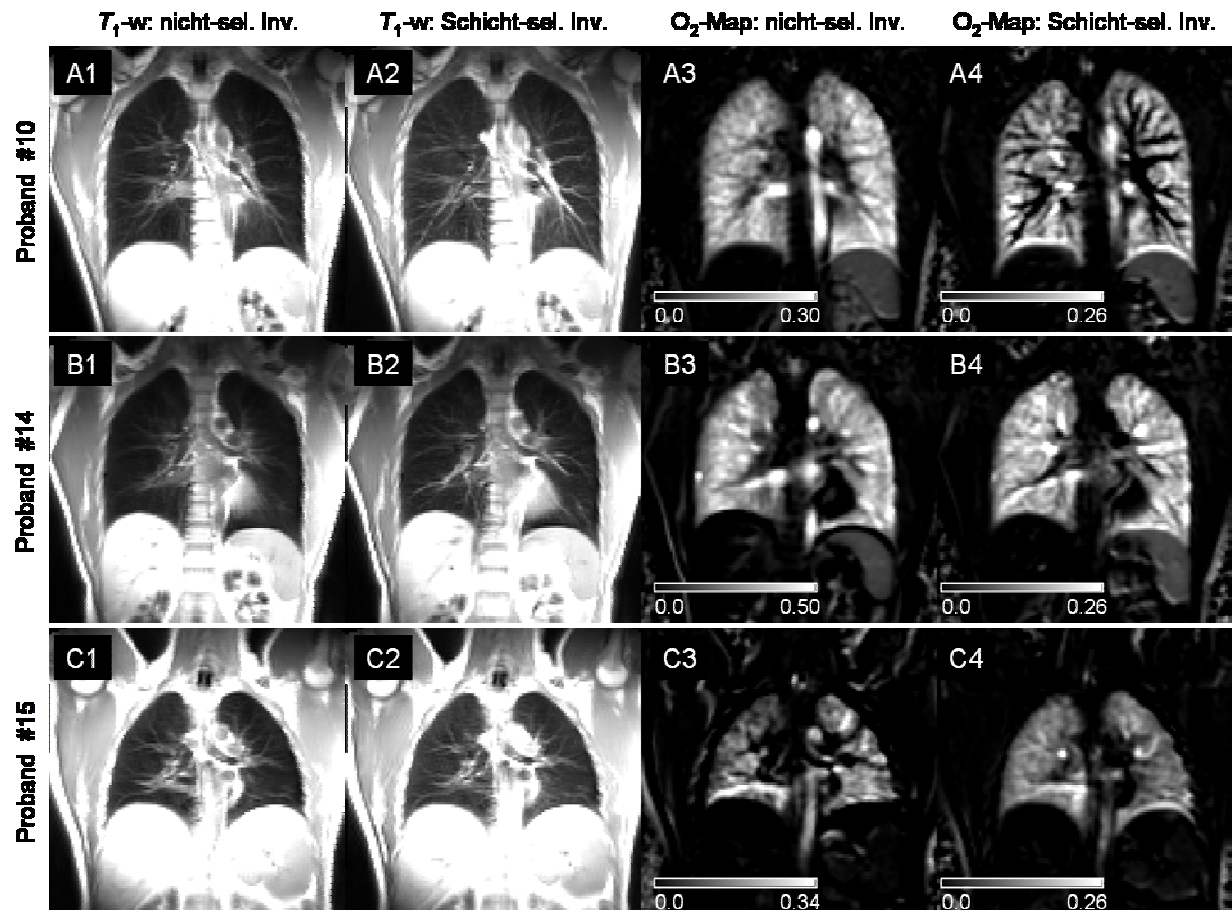


Abbildung 14: Vergleich von nicht-selektiver und schichtselektiver Inversion. Die Reihen A, B und C zeigen die Daten der Probanden #10, #14 und #15. Die T_1 -gewichteten Bilder finden sich in den Spalten 1 (nicht-sel. Inv.) und 2 (schichtsel. Inv.); Parameterkarten der relativen Signalanreicherung werden in den Spalten 3 (nicht-sel. Inv.) und 4 (schichtsel. Inv.) gezeigt (die Parameterkarten in Spalte 3 sind unterschiedlich skaliert).

Tabelle 8: Ergebnisse der sauerstoffverstärkten Bildgebung

Proband	Alter, Geschlecht	Schema 1: 4 Schichten ohne iPAT				Schema 2: 4 Schichten mit iPAT				Schema 3: 6 Schichten mit iPAT			
		Relativer Signalanstieg	Std.abw.des Signalanstiegs	Erfolg der Triggerung Raumluf	Erfolg der Triggerung Sauerstoff	Relativer Signalanstieg	Std.abw. des Signalanstiegs	Erfolg der Triggerung Raumluf	Erfolg der Triggerung Sauerstoff	Relativer Signalanstieg	Std.abw. des Signalanstiegs	Erfolg der Triggerung Raumluf	Erfolg der Triggerung Sauerstoff
#1	23, m	-	-	-	-	16,7%	6,3%	67%	69%	-	-	-	-
#2	24, f	10,0%	3,4%	100%	100%	17,0%	4,9%	98%	100%	-	-	-	-
#3	23, m	6,1%	6,8%	26%	34%	9,7%	12,0%	22%	17%	-	-	-	-
#4	24, m	7,1%	4,6%	97%	96%	9,3%	5,7%	97%	98%	-	-	-	-
#5	26, f	13,9%	6,5%	92%	87%	-	-	-	-	-	-	-	-
#6	21, f	11,2%	4,3%	95%	87%	11,0%	4,1%	89%	95%	-	-	-	-
#7	25, f	9,2%	6,4%	70%	77%	-	-	-	-	-	-	-	-
#8	24, f	-	-	-	-	10,3%	6,8%	57%	52%	-	-	-	-
#9	20, f	7,4%	2,3%	97%	100%	6,7%	2,7%	99%	100%	-	-	-	-
#10	32, m	6,5%	3,7%	100%	100%	8,9%	4,5%	100%	100%	10,2%	5,3%	98%	99%
#11	26, m	-	-	-	-	12,9%	5,6%	100%	99%	-	-	-	-
#12	31, m	-	-	-	-	9,7%	5,6%	54%	60%	13,0%	4,6%	65%	48%
#13	35, f	-	-	-	-	21,9%	5,4%	92%	96%	18,4%	6,5%	94%	97%
#14	34, m	-	-	-	-	-	-	-	-	14,5%	5,4%	99%	100%
#15	37, m	-	-	-	-	-	-	-	-	9,5%	4,0%	98%	97%
Mean ^a		8,93%*	4,76%	84,8%	85,20%	12,19%	5,78%	79,6%	80,4%	13,12%*	5,16%	91,1%	88,1%
Std.abw. ^a		2,68%	1,67%	25,8%	22,17%	4,53%	2,33%	25,9%	27,6%	0,96%	0,96%	14,5%	22,6%

^aMittelwert und Standardabweichung errechnet aus allen Probanden; * signifikanter Unterschied (p<0,05)
- bei diesen Probanden wurden keine Messungen durchgeführt.

Die Parameterkarten der relativen Signalanreicherung und die entsprechenden Daten in **Tabelle 9** zeigen etwas heterogenere Ergebnisse: Bei Proband #10 differieren die Parameterkarten auffällig; die Lungengefäße erscheinen dunkel bei schichtselektiven Inversionen, während bei nicht-selektiven Anregungen nur die zentralen Anteile der Gefäße eine geringe Signalanreicherung zeigen. Dennoch ist der relative Signalanstieg im peripheren Lungenparenchym bei beiden Techniken sehr ähnlich.

Tabelle 9: Vergleich von nicht-selektiven und selektiven Inversions-Pulsen

Proband	Nicht-selektive Inversion		Selektive Inversion	
	Relativer Signalanstieg	Std.abweichung des relativen Signalanstiegs	Relativer Signalanstieg	Std.abweichung des relativen Signalanstiegs
10	16,8%	6,5%	10,7%	8,3%
14	27,0%	13,3%	16,7%	6,3%
15	10,9%	10,0%	11,1%	4,5%

Bei Proband # 14 ist die räumliche Verteilung der Signalanreicherung sehr ähnlich bei beiden Techniken, der Wert der absoluten Anreicherung in dieser Schicht ist jedoch mit nicht-selektiver Anregung (27,0%) beträchtlich höher als mit schichtselektiver Anregung (16,7%). Bei Proband # 15 ist die Signalanreicherung heterogener bei nicht-selektiver im Vergleich zur selektiven Anregung, während der durchschnittliche Signalanstieg beinahe identisch ist.

Ein potentieller Nachteil der schichtselektiven Inversion kann durch eine Beeinflussung des Signals durch von außerhalb einfließende nicht-invertierte Spins entstehen. Allerdings zeigte unser direkter Vergleich zwischen schichtselektiver und nicht-selektiver Anreicherung, dass bei Inversionszeiten von 1300 ms eine gewisse Kontaminierung mit nicht-invertierten Spins auch bei nicht-selektiver Inversion beobachtet wird. Um die Signalbeeinflussung durch nicht invertierte Spins zu minimieren wurde die Dicke der zu invertierenden Schicht zweimal so groß (16 mm) gewählt wie die Schichtdicke des Bildes (8 mm).

Durch die Verwendung von iPAT konnte die für die Akquisition einer 128×128 Matrix mit einer HASTE-Sequenz erforderlichen Anzahl an Echos von 72 auf 36 reduziert werden. Hieraus resultierte eine minimale Echozeit von 11 ms statt 19 ms ohne iPAT; dementsprechend verkürzte sich die Gesamtauslesezeit von 214 ms/Schicht auf 115 ms/Schicht einschließlich der Zeit für die Signalanregung und Spoilergradienten. Rein optisch konnten wir keine manifesten Unterschiede in der Bildqualität einer T₁-gewichteten Akquisition mit oder ohne iPAT feststellen, die Blurring-Artefakte reduzierten sich allerdings bei Aufnahmen mit iPAT. Es gab keine sichtbaren Rekonstruktionsartefakte infolge des GRAPPA-Rekonstruktionsalgorithmus.

Der Anteil an Bildern, den die retrospektive Bewegungskorrektur akzeptierte, ist mit und ohne iPAT ziemlich ähnlich (**Tabelle 8**); die Unterschiede zwischen den drei Akquisitionsschemata waren nicht signifikant. Es gibt große inter-individuelle Unterschiede zwischen der Anzahl der akzeptierten Bilder; besonders bei Proband # 3 wurde eine außerordentlich große Anzahl von Akquisitionen von dem Bewegungskorrektur-Algorithmus verworfen. Dies ist auch der einzige Proband bei dem sowohl mit als auch ohne iPAT die Standardabweichung des Signalanstiegs größer als der tatsächliche Signalanstieg ist, was für eine geringe Datenqualität spricht. Bei allen anderen Probanden war der Anteil der akzeptierten Akquisitionen größer als 50%. Dieser Wert scheint ausreichend für eine verlässliche Bestimmung des sauerstoffinduzierten Signalanstiegs.

Die meisten Akquisitionen wurden mit dem verschachtelten (interleaved) Schema durchgeführt; nur bei einigen Probanden mit außerordentlich langsamer Herzfrequenz musste der Triggeralgorithmus gelegentlich auf das nicht-verschachtelte Schema umschalten (vgl. **Abbildung 4**). Eine detailliertere Analyse des Triggeralgorithmus und des Sequenztimings zeigte, dass mit iPAT eine verschachtelte Akquisition für eine viel größere Variationsbreite an Herzfrequenzen (RR-Intervalle) als ohne iPAT möglich war (**Abbildung 15**).

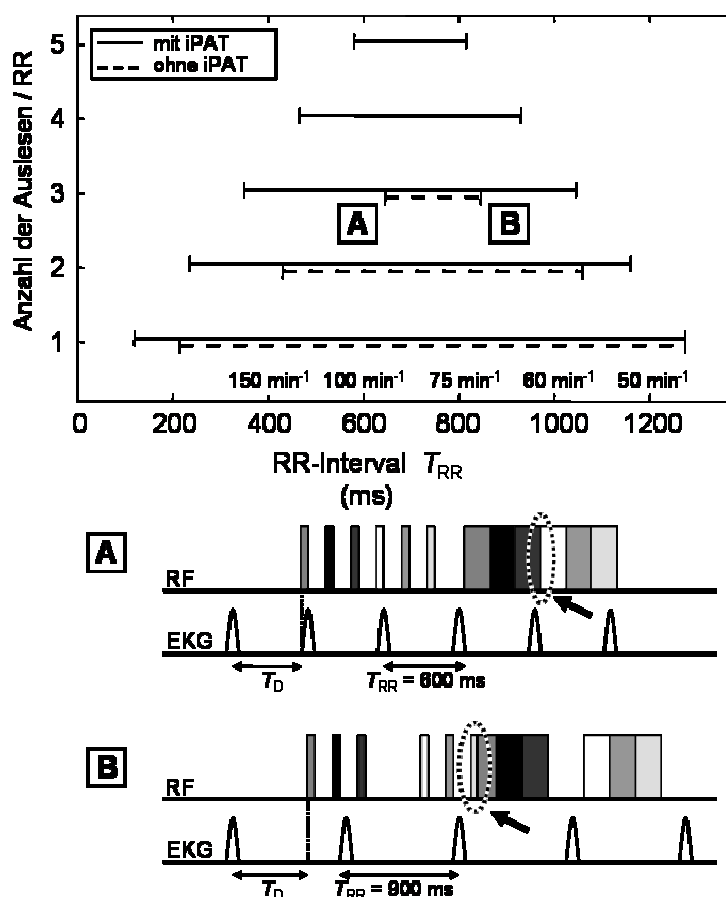


Abbildung 15: Bereiche der RR-Intervalle, die mit einer bestimmten Anzahl an Signalauslese pro Herzzyklus – unter Verwendung des verschachtelten Akquisitionsschemas – kompatibel sind. Für kürzere oder längere RR-Intervalle wird entweder die Dauer der Signalauslese länger als T_{RR} (dargestellt in Diagramm A; der Pfeil zeigt überlappende Auslesen) oder die Inversions-Pulse der verschachtelten Akquisitionen kollidieren mit der folgenden Akquisition (dargestellt in Diagramm B, der Pfeil zeigt ein Überlappen von Inversionspuls und Auslese). Die Bereiche für die konventionelle Sequenz sind als gestrichelte Linie, die für iPAT sind als

durchgehende Linie gezeichnet. Zu beachten ist, dass die Anzahl der Schichten, die in einem Atemzyklus akquiriert wurden, zweimal so hoch wie die Anzahl der Auslesen pro RR-Intervall ist.

Für vier Schichten (entsprechend zwei Auslesen in jedem diastolischen Intervall) funktionierte die verschachtelte Akquisition ohne iPAT bei Herzfrequenzen zwischen 57/min und 140/min. Für 6 Schichten (entsprechend drei Auslesen in jedem diastolischen Intervall) reduzierte sich diese Spanne beträchtlich. In diesem Fall sind für eine interleaved Akquisition ohne iPAT Herzfrequenzen zwischen 71/min und 93/min erforderlich. Bei Aufnahmen mit iPAT wird dieser Bereich auf Werte zwischen 57/min und 179/min ausgeweitet. Interleaved Akquisitionen von 8 oder 10 Schichten sind nur mit iPAT möglich. In Folge der automatischen Umstellung auf eine nicht-interleaved Aufnahmetechnik resultiert aus der Verwendung von iPAT eine verkürzte Expirationsdauer T_{Exp} . Dies reduziert Bewegungsartefakte durch Zwerchfellbewegungen, wie es **Abbildung 16** zeigt.

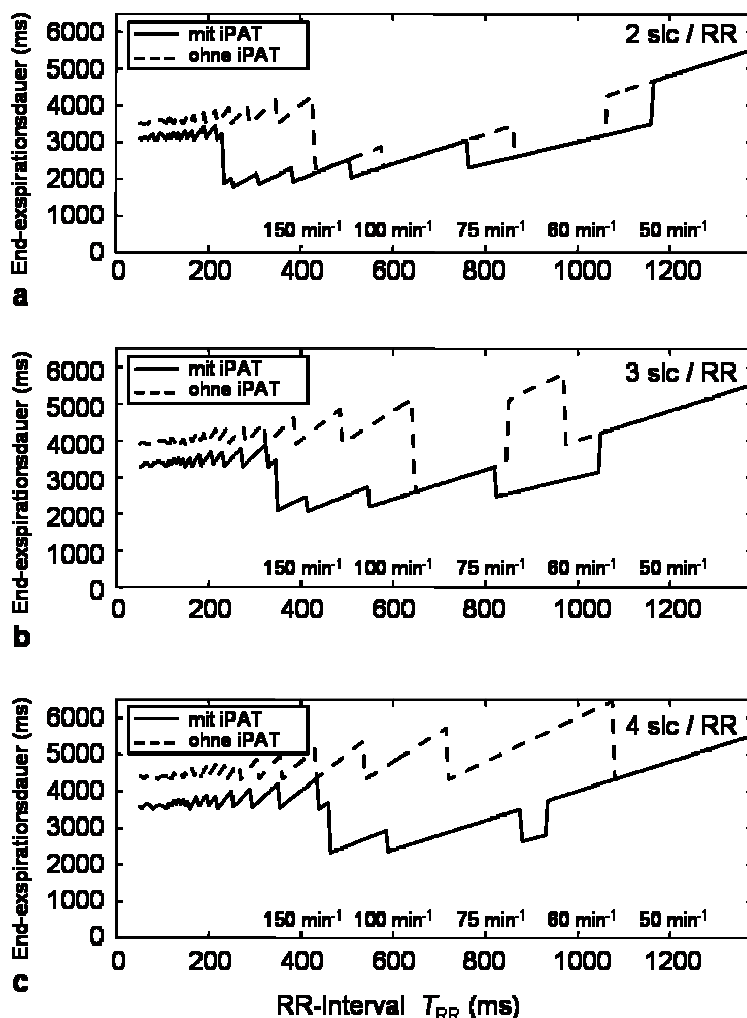


Abbildung 16 a, b und c: Die Endexpirationsdauer T_{Exp} (siehe Abbildung 4), die erforderlich ist um Bewegungsartefakte zu vermeiden, ist für die konventionelle Akquisition (gestrichelte Linie) und die Akquisition mit iPAT (durchgehende Linie) dargestellt. Stufen in den Daten werden durch den Wechsel zwischen interleaved und nicht-interleaved Akquisitionsschemata und durch die unterschiedlichen Herzfrequenzen zwischen erstem Inversions-Puls und der Auslese hervorgerufen. (a) Expirationsdauer für 2 Schichten pro RR-Intervall; (b) Expirationsdauer für 3 Schichten pro RR-Intervall; (c) Expirationsdauer für 4 Schichten pro RR-Intervall. Zu

berücksichtigen ist, dass die Anzahl der Schichten, die in einem Atemzyklus akquiriert werden, doppelt so hoch ist, wie die Anzahl der Auslesen pro RR-Intervall.

Besonders für die Aufnahme von 3 und 4 Schichten pro Diastole reduziert sich die End-Expirationsdauer von ungefähr 5 Sekunden ohne iPAT auf weniger als 3 Sekunden mit iPAT für den typischen Herzfrequenzbereich bei Probanden und Patienten. Die Akquisition von 6 Schichten mit einer Akquisition von 3 Schichten pro Diastole bei einer Herzfrequenz von 70/min erfordert zum Beispiel eine End-expirationsdauer von 5130 ms ohne iPAT und wird mit iPAT auf 2565 ms reduziert. Für einen typischen durchschnittlichen Herzfrequenzbereich mit Werten zwischen 60/min und 100/min beträgt die mittlere End-Expirationsdauer 4112 ms (Standardabweichung 1045 ms) ohne iPAT und ist signifikant reduziert auf Werte von 2727 ms (257 ms) mit iPAT ($p < 0.001$, Wilcoxon-Two-Sample-Test).

Alle Daten basieren auf der Akquisition von 80 Wiederholungen, somit betrug die Gesamtakquisitionszeit immer 80 Atemzyklen (plus einen zusätzlichen Zyklus für die Akquisition von Referenzscans bei der Verwendung von iPAT). Da die Atemfrequenz inter-individuell zwischen 6/min und 10/min variierte, betrug die Gesamtakquisitionszeit zwischen 8 und 13 Minuten. Alle Untersuchungen wurden ohne jegliche Nebenwirkung durchgeführt. Bei Einatmen von reinem Sauerstoff über einen Zeitraum von 24 bis 120 Stunden (Ichikado K et al 2000) kann es zu einer Schädigung der Alveolen mit Bildung eines Lungenödems bzw. bei längerer Schädigungsdauer zur Entstehung einer Lungenfibrose auch bei primär Lungengesunden kommen (Crapo JD 1986). Deshalb soll das Einatmen von reinem Sauerstoff begrenzt sein. Durch die auf einen Minutenbereich begrenzte Sauerstoffexposition wurde diesen Nebenwirkungen in vorliegender Arbeit vorgebeugt.

Der Vergleich zwischen den Aufnahmen mit bzw. ohne iPAT zeigte, dass die Akquisition durch den Einsatz paralleler Bildgebungstechnik beschleunigt werden kann und sich somit der Meßablauf insgesamt verkürzt. Besonders wichtig ist dies nicht zuletzt für Patienten mit fortgeschrittener pulmonaler Hypertonie, die respiratorisch eingeschränkt sind. Für die klinische Anwendung dieser Methode ist der Einsatz paralleler Bildgebungstechnik folglich von Vorteil.

4. Diskussion

4.1 MRT in der Lungenbildgebung – Status quo und neue Entwicklungen

4.1.1 Bisherige Ergebnisse der Magnetresonanztomographie im Bereich der Lungenbildgebung

Einflüsse der Lungenmorphologie auf das MR-Signal

An dieser Stelle soll anhand der charakteristischen morphologischen Besonderheiten (Albertine KH 1996) des Lungengewebes und der diagnostischen Anforderungen an die MRT gezeigt werden, wie komplex eine zufriedenstellende magnetresonanztomographische Darstellung dieses Organs ist. Die Lunge ist aufgrund ihrer geringen Signalintensität für die MRT schwer darzustellen und erscheint in konventionellen Sequenzen lediglich dunkel. Als Ursache hierfür sind unter anderem folgende Faktoren anzuführen: die Architektur der Lunge, die geringe Protonendichte des Lungenparenchyms sowie Signalverlust bedingt durch Atembewegungen und Herzpulsationen (Meaney JF et al 1997). Die Lunge ist ein sehr heterogenes Gewebe, das sich aus circa 300 Millionen Alveolen zusammensetzt, die mit einem Durchmesser von 200-300 μm eine Oberfläche von 50-70 m^2 bilden (Hatabu H et al 1999). In enger Nachbarschaft zu den luftgefüllten Alveolen befinden sich Blutgefäße für den Gasaustausch zwischen Alveolen und Körperkreislauf. Der enge Kontakt zwischen luftgefüllten Alveolen und Blutgefäßen erzeugt multiple Gewebe-Luft-Grenzen (Cutillo AG et al 1991, Case TA et al 1987), die infolge ihrer unterschiedlichen Materialeigenschaften (Suszeptibilität) magnetisch heterogen wirken (Hatabu H et al 1999). Hierdurch entstehen starke lokale magnetische Gradienten, die zu einer Spindephasierung führen und damit ein schwaches MRT-Signal schon bei mittleren Echozeiten nach sich ziehen (Bergin CJ et al 1991). Der zweite Grund für das schwache Signal ist die geringe Protonendichte des Lungenparenchyms. Die luftgefüllten Alveolen werden von sehr dünnen Wandstrukturen umgeben, die trotz der geringen Löslichkeit von Sauerstoff in Wasser eine ausreichende Diffusion von Sauerstoffmolekülen aus dem Alveolarraum in die Kapillaren ermöglichen. Diese physiologisch sinnvolle Konstellation von luftgefüllten Räumen und dünnen Gewebestrukturen erzeugt jedoch aufgrund geringer Protonendichte lediglich ein schwaches Signal-zu-Rauschen-Verhältnis (SNR) und letztlich ein nur schwaches MRT-Signal. Atembewegungen und Herzartefakte sind ein weiterer Punkt, der für das geringe Signal der Lunge in der MRT verantwortlich ist. Bewegungen rufen in den Arterien so genannte „Blurring“-Artefakte hervor; „Blurring“ beschreibt Artefakte durch kleine Bewegungsamplituden, wodurch eine Randunschärfe, also eine „Verwischung“ der dargestellten Strukturen, in diesem Fall der Lungengefäße, entsteht. Daneben beschreibt „Blurring“ aber auch die Unschärfe, die bei single-shot Sequenzen durch Off-Resonanzen bei Verwendung langer Echozüge entsteht.

Obwohl die Darstellung von Lungengewebe in der MRT aufgrund ihrer natürlichen Beschaffenheit an sich schon schwierig ist, müssen für eine diagnostisch zufriedenstellende Beurteilbarkeit der MRT-Aufnahmen einige Kriterien erfüllt werden, die die Anforderungen zusätzlich erhöhen. In

diagnostischer Hinsicht ist eine Aufnahme beider Lungenflügel erstrebenswert, wozu ein großes Gesichtsfeld (Field-of-View/FOV) nötig ist. Genauso entscheidend ist neben der Abbildung eines möglichst großen Volumens der zu untersuchenden Struktur auch eine hochauflösende Darstellung kleiner Strukturen in diesem Volumen. Zwischen beiden Komponenten besteht jedoch per definitionem ein inverser Zusammenhang, da die räumliche Auflösung sich als Quotient aus Matrixgröße und Größe des Gesichtsfeldes errechnet. Durch Auswahl einer höheren Matrix und Reduktion der Schichtdicken kann zwar eine höhere räumliche Auflösung erreicht werden, dafür kann allerdings nur ein kleinerer Teil der zu untersuchenden Struktur aufgenommen werden, da das sogenannte Field-of-View (FOV) verkleinert wird oder alternativ verlängert sich die Messzeit. Grundsätzlich ist ebenfalls zu bedenken, dass jede Erhöhung der räumlichen Auflösung auf Kosten des Bildsignals (Signal-zu-Rauschen, SNR) erkaufte werden muss.

Eine qualitativ hochwertige Lungenaufnahme erfordert somit kurze Echozeiten (TE), um das Signal-zu-Rauschen-Verhältnis und damit die Signalintensität zu verbessern, eine hohe Aufnahmegeschwindigkeit, um ein großes Volumen zu akquirieren sowie kurze Repetitionszeiten (TR), um durch kurze Atemanhaltephasen die Atembewegungen zu reduzieren (Meaney JF et al 1997).

Überblick über die technischen Entwicklungen im Bereich der Lungenbildgebung

Um die MRT für die Lungenbildgebung zu etablieren, wurden in den letzten Jahren verschiedenste Versuche unternommen die genannten Schwierigkeiten zu überwinden. In den Anfängen der Lungengefäßdarstellung durch die MRT kamen so genannte „black-blood-“ oder auch „time-of-flight“(TOF) Techniken ohne Kontrastmittelgabe zur Anwendung (Kauczor HU et al 2000). Die Gefäße werden in Abhängigkeit der verwendeten Sequenz entweder hell oder dunkel dargestellt. So erscheinen die Blutgefäße bei Spin-Echo-Sequenzen dunkel (black-blood) und bei Gradienten-Echo-Sequenzen dagegen hell (bright-blood). Obwohl qualitativ hochwertige Angiogramme mit diesen Techniken erzeugt werden konnten, blieben diese Methoden doch auf die Darstellung der zentralen Gefäße begrenzt (Kauczor HU 1998, Wielopolski P et al 1993). Dies ist insbesondere bei der Emboliediagnostik ein großer Nachteil, denn Embolien können nur in Gefäßen, die auch visualisiert werden können, detektiert werden. Eine hohe räumliche Auflösung insbesondere kleinerer Gefäße ist somit ein entscheidender Punkt für die Beurteilung einer pulmonalen Angiographie, den die „TOF“-Technik nicht leisten kann. Hinzu kommt eine Anfälligkeit für Flussartefakte (Meaney JF et al 1997); Die „TOF“-Technik bzw. das „Inflow“-Phänomen beschreiben den hellen Kontrast im Gefäßlumen, der durch das Einfließen von ungesättigten, signalreichen und damit hellen Blutspins in die Bildebene erzeugt wird. Homogener Blutfluss erscheint hell, turbulenter Fluss dunkel. Auch langsamer Blutfluss erscheint dunkel, da die Spins sich länger in der aufzunehmenden Schicht befinden und damit zunehmend abgesättigt werden. Diese „in plane“ Sättigungseffekte erschweren es Blutgerinnsel zu

detektieren, die leicht mit den Artefakten, die ein langsamer Blutfluss hervorruft, verwechselt werden können (Kauczor HU 1998). Die Implementierung leistungsfähiger Gradientensysteme und die Einführung kontrastmittelunterstützter Untersuchungstechniken konnten die Qualität der MR-Angiogramme stark verbessern (Meaney JF et al 1997). Durch die Hardware-Verbesserungen und die Verwendung paramagnetischer Kontrastmittel eröffnete sich die Möglichkeit für „high-resolution“-Aufnahmen in einer Atemanhaltephase. Die ersten Studien über MR-Angiogramme mit Kontrastmitteleinsatz wurden Anfang der 90er Jahre am Menschen durchgeführt (Seiderer M et al 1990, Prince MR 1994).

Es zeigte sich im klinischen Alltag, dass die MRA mit Kontrastmittel weit weniger artefaktanfällig war als die konventionellen Methoden. Das Signal-zu-Rauschen-Verhältnis sowie die Bildqualität werden durch die T_1 -Verkürzungseffekte der paramagnetischen Kontrastmittel unabhängig von Fluss- oder Sättigungseffekten (Kauczor HU 1998). Es tritt kein „Inflow“-Phänomen mehr auf, wodurch sich fließendes Blut und Embolus besser von einander unterscheiden lassen. (Prince MR et al 1995). Durch eine flussunabhängige Datenakquisition können Aufnahmen nun in jeder beliebigen Schichtorientierung durchgeführt werden. Für den klinischen Einsatz von Vorteil sind auch die kürzeren Akquisitionszeiten, die durch die technischen Verbesserungen möglich wurden. Es können größere Schichtzahlen in einer Atemanhaltephase aufgenommen werden. Im Allgemeinen konnten Atemanhaltephasen von 18 Sekunden erreicht werden bei allerdings noch relativ geringer räumlicher Auflösung über 2 mm (Gay SB et al 1994). Ein zusätzlicher Vorteil der Aufnahmen bei angehaltenem Atem ist eine Reduktion der Bewegungsartefakte.

Üblicherweise werden für die MR-Angiographien der Lunge mit Kontrastmittel dreidimensionale Techniken verwendet mit einer Repetitionszeit (TR) von < 5 ms und Echozeiten (TE) < 2 ms (Kauczor HU et al 2000). Repetitionszeiten unter 5 ms erlauben kurze Atemanhaltephasen. Dies ist vor allem für respiratorisch eingeschränkte Patienten zum Beispiel nach pulmonalem embolischem Geschehen erforderlich. Durch kurze Echozeiten werden gleichzeitig unerwünschte Hintergrundsignale von Lungengewebe oder Knochen und Suszeptibilitätsartefakte minimiert.

Gegenwärtige Einsatzgebiete der MR-Angiographie

Die pulmonale MR-Angiographie ist eine neue viel versprechende nicht-invasive Technik für die eine hohe Sensitivität sowie Spezifität bei der Diagnose einer pulmonalen Embolie nachgewiesen werden konnte, ohne dass jodhaltiges Kontrastmittel erforderlich wäre und ohne Strahlenbelastung für den Patienten (Meaney JF et al 1997, Gupta A et al 1999).

Für die Diagnostik weiterer Erkrankungen, die die pulmonale Zirkulation betreffen, wurde der Nutzen der MRA bisher noch nicht eingehend untersucht. Nur eine einzige Studie beschäftigte sich mit der Genauigkeit der MRA in der Unterscheidung zwischen den verschiedenen Ursachen für pulmonale arterielle Hypertonie (PAH) (Krueger S et al 2001). Diese Studie von Krueger et al zeigte, dass mit der

pulmonalen MRA Patienten mit akuter oder subakuter Lungenembolie verlässlich von Patienten mit chronisch thromboembolischer PAH sowie von Patienten mit anderen Ursachen einer PAH, unterschieden werden konnten.

Trotz der viel versprechenden Ergebnisse können die bisherigen Techniken die Lungengefäße nur bis auf die Ebene der Segmentarterien darstellen (Yucel EK 1999). Die fehlende Beurteilbarkeit subsegmentaler Gefäße limitiert die diagnostische Genauigkeit der MRA. Zudem ist die herkömmliche MRA ähnlich der CTA auf eine rein morphologische Beurteilung der Lunge begrenzt. Für verschiedene Krankheitsbilder ist aber eine funktionelle Beurteilung der Lunge erstrebenswert. Besonders gilt dies für die präoperative Beurteilung von Lungenemphysemen und Lungenkarzinomen, sowie pulmonaler Embolien und diffuser interstitieller Lungenerkrankungen (Hatabu H et al 1999). Gegenwärtig sind für Diagnose und Verlaufsbeurteilung verschiedenster pulmonaler Krankheiten noch eine große Zahl unterschiedlicher funktioneller Tests erforderlich. Hierzu zählen bspw. die Spirometrie zur Bestimmung der Vitalkapazität und des forcierten expiratorischen Volumens in der ersten Sekunde (FEV_1), die Bestimmung der funktionellen Residualkapazität (FRK), der Totalkapazität und des Residualvolumens sowie die Kohlenmonoxid-Methode zur Bestimmung der Diffusionskapazität (Weinberger SE et al 1999). Die Ergebnisse dieser Funktionstests reflektieren jedoch lediglich die Gesamtfunktion beider Lungenflügel, regionale Unterschiede in der Lungenfunktion, wie sie verschiedene Krankheitsprozesse generieren, können damit nicht beurteilt werden. So gibt es bisher keine Möglichkeit die Ventilation bzw. Perfusionsleistung der Lunge regional zu bewerten. Neue technische Errungenschaften im Bereich der MRT wie die parallelen Bildgebungstechniken (siehe 4.1.2) eröffnen hier neue Perspektiven.

4.1.2 Parallele Bildgebung

In den letzten Jahren wurden mehrere neue MRT-Verfahren entwickelt, die heute als parallele Bildgebung (Parallel Acquisition Techniques, PAT) bekannt sind. Die Entwicklung dieser Techniken ermöglicht eine beschleunigte Bildakquisition ohne Einbußen bei der Bildauflösung durch Verringerung der Anzahl der Phasenkodierungsschritte (Sodickson DK et al 1997, Pruessmann KP et al 1999, Griswold MA et al 2002). Grundlegend für diese Methoden ist die gleichzeitige Akquisition von Bilddaten über zwei oder mehr Empfangsspulen mit unterschiedlicher räumlicher Sensitivität. Bilddaten, die bei der herkömmlichen Technik nacheinander in Phasenkodierschritten akquiriert werden müssen, können – weniger zeitaufwendig – während der Bildrekonstruktion aus den Daten der verschiedenen Empfangsspulen errechnet werden. Durch die Akquisition von beispielsweise nur jeder zweiten Zeile kann die Aufnahme um den Faktor zwei beschleunigt werden.

Für die Bildrekonstruktion aus den reduzierten Datensätzen, stehen verschiedenen Techniken zur Verfügung, wobei unterschieden wird zwischen Techniken, die auf den Daten im k-Raum, und solchen, die auf den fouriertransformierten Daten im Bildraum (Ortsraum) basieren. SMASH

(Sodickson DK et al 1997), Auto-SMASH (Jakob PM et al 1998) und GRAPPA (Griswold MA et al 2002) verarbeiten die Daten des k-Raums, SENSE MRT (Pruessmann KP et al 1999), PILS (*Parallel Imaging with Localized Sensitivities*) (Griswold MA et al 2000) und SPACE RIP (*Sensitivity Profiles from an Array of Coils for Encoding and Reconstruction in Parallel*) (Kyriakos WE et al 2000) verarbeiten die Daten des Bildraums. Mit der SMASH-Technik werden fehlende Datenzeilen im k-Raum aufgefüllt, bevor die Bildrekonstruktion durch die Fourier-Transformation durchgeführt wird. Anhand der Spulenempfindlichkeitsprofile können zusätzliche Informationen erhalten werden, die es erlauben, die fehlenden Zeilen zu errechnen. Die GRAPPA-Technik vervollständigt den k-Raum auf eine ähnliche Art und Weise; es werden jedoch die Spulenempfindlichkeiten durch zusätzliche Phasenkodierzeilen im k-Raum bestimmt (Griswold MA et al 2002).

Die parallele Bildgebung wird vornehmlich zur Verkürzung der Untersuchungszeiten durch schnellere Bildgebung, für eine höhere räumliche Auflösung bei gegebener Akquisitionszeit, zum Beispiel bei Untersuchungen in Atemanhaltetechnik, sowie für höhere zeitliche Auflösung in der dynamischen Bildgebung eingesetzt (Dietrich O et al 2002).

4.2 MRT in der Diagnostik der pulmonalarteriellen Hypertonie

4.2.1 Das Krankheitsbild der pulmonalen Hypertonie

Pathophysiologie der pulmonalen Hypertonie

Pulmonale Hypertonie (PH) liegt definitionsgemäß dann vor, wenn der systolische pulmonalarterielle Druck auf mehr als 25 mmHg erhöht ist (Henk CB et al 1997). Der normale pulmonalarterielle Druck beträgt in Ruhe zwischen 18 und 25 mmHg. Die niedrigen Werte sind Folge der großen Querschnittsfläche des Lungengefäßsystems, aus der ein niedriger Widerstand (Resistance) resultiert. Pulmonaler Hochdruck kann auf zwei verschiedene Arten entstehen, zum einen durch einen Anstieges des Gefäßwiderstandes oder zum anderen aus einer Zunahme des Blutflusses durch die Lunge (Nauser TD et al 2001). Die WHO hat ein Klassifikationssystem auf Basis klinischer Merkmale entwickelt (Rich S 1998). Bisher wurde pulmonale Hypertonie nur in eine primäre (idiopathische) und eine sekundäre Form eingeteilt (Peacock AJ 1999). Dies war aber nicht zufriedenstellend, weil der Begriff „sekundäre PH“ unterschiedlichste Ursachen wie Hypoxie, Linksherzversagen etc. zusammenfasste. Das neue Klassifikationssystem der WHO trägt dagegen den unterschiedlichen Ursachen für das, was bisher als „sekundäre“ Form der PH bezeichnet wurde, Rechnung. So werden pulmonal arterielle Hypertonie, pulmonal venöse Hypertonie, Hypertonie in Assoziation mit Lungenerkrankungen oder Hypoxie, pulmonale Hypertonie auf der Basis chronisch thrombotischer und/oder embolischer Erkrankungen und zu letzt pulmonale Hypertonie als Folge von Erkrankungen, die direkt das

pulmonale Gefäßsystem betreffen, unterschieden. Vorliegende Arbeit beschäftigte sich vorwiegend mit primärer pulmonaler Hypertonie, als ein Beispiel für pulmonal arterielle Hypertonie, und chronisch thromboembolischer Hypertonie, als ein Beispiel für pulmonale Hypertonie in Folge von chronisch thrombotischen und/ oder embolischen Erkrankungen.

Über die Pathogenese der primären pulmonalen Hypertonie (PPH) kann bisher nur spekuliert werden. Die meisten Fälle treten sporadisch auf, bei lediglich 6% bis 10% der Fälle wird eine gewisse familiäre Prädisposition für primäre Hypertonie vermutet (Peacock AJ 1999). In diesem Zusammenhang geht man von einem autosomal-dominanten Vererbungsmodus mit unvollständiger Penetranz aus (Rich S et al 1987). Für den Anstieg der pulmonalen Resistance spielen drei Faktoren eine Rolle: Vasokonstriktion (Wagenvoort CA 1960, Wood P 1958), Remodelling der Gefäßwand, d.h. Proliferation glatter Muskelzellen, und lokale Thrombosen (Rubin LJ 1997).

Die chronisch thromboembolische pulmonale Hypertonie entsteht in Folge nicht aufgelöster pulmonaler Embolien (Fedullo PF et al 2001). Die meisten Patienten mit dieser Krankheit werden erst mit fortgeschrittenem Krankheitsverlauf symptomatisch. Aus diesem Grund sind die Ursprünge der Krankheit nicht vollständig bekannt. Obwohl die Theorie einer thromboembolischen Ursache in Frage gestellt wurde, unterstützen neue Erkenntnisse diese These, auch wenn in der Krankheitsgeschichte keine Hinweise auf eine akute venöse Thrombembolie vorliegen (Fedullo PF et al 2000, Egermayer P et al 2000). Dies überrascht nicht, seitdem Studien behaupten, dass Embolien nicht unbedingt Symptome hervorrufen bzw. symptomatische Lungenembolien oft übersehen oder falsch diagnostiziert werden (Meignan M et al 2000). Die Entstehung einer chronisch thromboembolischen pulmonalen Hypertonie wird hauptsächlich durch die Ausdehnung der Gefäßobstruktion determiniert. Bei den meisten Patienten sind mehr als 40 % des pulmonalen Gefäßsystems obstruiert (Fedullo PF et al 2001). Die hierdurch beeinträchtigte Hämodynamik führt zu wiederholten Thromboembolien oder lokalen pulmonalarteriellen Thrombosen. Warum sich die Embolien bei diesem Patienten nicht vollständig auflösen, ist ungeklärt. Wahrscheinlich erfolgt die Organisation und Rekanalisation auf pathologische Weise, so dass endothelisierte Reste verbleiben, die das Gefäß verschließen oder signifikant einengen (Moser KM et al 1990).

Klinisches Erscheinungsbild

Patienten mit pulmonaler Hypertonie zeigen lediglich unspezifische Symptome (Peacock AJ 1999, Pitton MB et al 1998). Am häufigsten treten zunehmende Belastungsdyspnoe, Synkopen und schnelle Ermüdbarkeit auf als Folge der mangelnden Steigerbarkeit der kardialen Auswurfleistung bei Belastung (Gaine SP et al 1998). Typischerweise können Angina pectoris ähnliche Beschwerden trotz normaler Koronararterien vorkommen. Der Mechanismus dieses Phänomens ist noch nicht geklärt, man vermutet, dass die Beschwerden durch Dehnung der Pulmonalarterien oder rechtsventrikuläre

Ischämien zustande kommen (Nauser TD et al 2001). Mit Fortschreiten der Krankheit finden sich zunehmend Zeichen des Rechtsherzversagens.

Herkömmliche Diagnostik

Falls der Verdacht auf eine Erkrankung des Gefäßsystems besteht, kennzeichnen drei Ziele das diagnostische Vorgehen: Zum einen soll das Vorliegen einer pulmonalen Hypertonie sowie deren Ausdehnung bestimmt werden, zum anderen muss nach der Ursache gesucht werden und zu letzt muss die Indikation zum operativen Eingriff geprüft werden. Aufgrund der unspezifischen Symptomatik der pulmonalen Hypertonie sind bisher eine ganze Reihe diagnostischer Verfahren notwendig.

Im EKG finden sich Zeichen der rechtstventrikulären Hypertrophie mit hohen R-Zacken in den Brustwandableitungen und eine Achsenabweichung nach rechts. Je höher der pulmonalarterielle Druck, umso sensitiver ist das EKG (Widimsky J 1985). Der Röntgenthorax ist bei der Detektion der pulmonalen Hypertonie dem EKG unterlegen, kann jedoch Hinweise auf eventuell zugrunde liegende Lungenerkrankungen bieten. Nicht selten wird der Verdacht auf das mögliche Vorliegen einer pulmonalen Hypertonie aufgrund von spezifischen EKG Zeichen oder prominenten Pulmonalarterien im Röntgenthorax erhoben. Symptomatische Patienten oder Patienten mit verdächtigen EKG- bzw. Röntgenthoraxbefunden sollten weiter mittels Dopplersonographie untersucht werden, einer sehr gebräuchliche Modalität beim Nachweis einer pulmonalen Hypertonie. Bei Vorliegen einer Trikuspidalregurgitation ist der Verdacht auf PH bestätigt (Schiller NB 1990). Alle Patienten mit nachgewiesener pulmonaler Hypertonie sollten eine Bestimmung weiterführender Laborwerte erhalten, um eventuell behandelbare Krankheitsursachen herauszufinden. Zu den Labowerten gehören die Bestimmung der Prothrombinzeit, der partiellen Thromboplastinzeit sowie der Leberwerte. Um Hypoxie und Azidose als Begleitsymptome der pulmonalen Hypertonie auszuschließen, eignet sich die Blutgasanalyse. Nicht vergessen werden darf jedoch, dass eine normale Sauerstoffsättigung in Ruhe ein Sauerstoffdefizit bei Belastung oder im Schlaf nicht ausschließt. Falls keine Hypoxie vorliegt, kann, solange die Lungenfunktion nicht stark eingeschränkt ist, die pulmonale Hypertonie für die Beschwerden des Patienten nicht verantwortlich sein (Nauser TD et al 2001). Aus diesem Grund ist die Durchführung von Lungenfunktionstests sinnvoll, um eventuelle obstruktive oder restriktive Lungenerkrankungen nachzuweisen. Die Computertomographie wird bisher meist eingesetzt, um das Lungenparenchym im Hinblick auf mögliche interstitielle Lungenveränderungen zu überprüfen.

Falls die Ursache der pulmonalen Hypertonie nicht gefunden werden kann, soll vor Diagnose der primären pulmonalen Hypertonie das Vorliegen einer chronisch thromboembolischen pulmonalen Hypertonie ausgeschlossen werden. Bei der Frage nach einer thromboembolischen Ursache wird bisher die Ventilations-Perfusions-Szintigraphie eingesetzt (Nauser TD et al 2001). Bei Patienten mit CTEPH zeigt der Ventilations-Perfusions-Scan einen oder mehrere segmentale oder größere Defekte.

Im Gegensatz dazu ist die Perfusionsaufnahme bei Patienten mit primärer pulmonaler Hypertonie normal oder weist subsegmentale Defekte auf (Fishmann AJ et al 1983).

Eine Angiographie sollte bei allen Patienten mit Dyspnoe ungeklärter Genese und segmentalen oder größeren Defekten im Ventilations-Perfusions-Scan in Betracht gezogen werden, besonders dann, wenn in der Herzchographie Hinweise auf eine rechtsventrikuläre Dysfunktion bestehen. Mittels Angiographie soll geklärt werden, ob eine chronisch thromboembolische Ursache für die pulmonale Hypertonie besteht (Diagnosebestätigung), die Ausdehnung und operative Zugänglichkeit eines eventuell vorhanden Thrombus bestimmt sowie andere Ursachen ausgeschlossen werden (Greenspan RH 1994). Die angiographischen Merkmale der CTEPH unterscheiden sich von denen einer akuten Lungenembolie: bei akuter Lungenembolie liegt ein gut definierbarer Füllungsdefekt vor, bei der CTEPH finden sich bereits Vorgänge zum Abbau des gefäßverschließenden Materials (Auger WR et al 1992).

Therapieverfahren beider Krankheiten

Die richtige Diagnose ist entscheidend für die Wahl der Behandlungsform und das Überleben des Patienten. Für die Therapie der primären pulmonalen Hypertonie gelten ganz andere Behandlungsansätze wie für die CTEPH. Bei Patienten mit primärer pulmonaler Hypertonie werden zunächst verschiedene medikamentöse Therapiekonzepte verfolgt. Zum Einsatz kommen Calcium-Kanalblocker, die der Vasokonstriktion der Lungengefäße entgegenwirken und bei 20% der Patienten lebensverlängernd wirken (Rich S et al 1992). Die kontinuierliche Infusion von Epoprostenol, einem Prostaglandin E₂, kann bei Patienten in den NYHA Stadien III und IV die Hämodynamik verbessern und die Lebensqualität erhöhen (Barst RJ et al 1996). Zudem ist eine Antikoagulationstherapie (Marcumar) erforderlich, um thromboembolischen Ereignissen, die durch die gestörte Hämodynamik hervorgerufen werden, vorzubeugen (Frank H et al 1997). Dennoch ist trotz medikamentöser Therapieansätze keine kurative Behandlung möglich. Bei Patienten, die jünger als 65 Jahre sind, mit Symptomen der NYHA Stadien III-IV, die innerhalb von 3 bis 6 Monaten nicht auf eine Epoprostenol Therapie ansprechen, eine Transplantation indiziert (Sitbon O et al 2002). Die Fünf-Jahres-Überlebensrate liegt hier bei 45% (Nauser TD et al 2001).

Bei Patienten mit chronisch thromboembolischer Hypertonie kann jedoch mit einer chirurgischen Desobliteration als Therapieverfahren der Wahl die pulmonale Hämodynamik dauerhaft verbessert werden (Moser KM et al 1990). Lokalisation und Ausdehnung des thrombotischen Materials sind die entscheidenden Kriterien für Operationsindikation. Lediglich Hauptstamm- Lappen- und proximale Segmentarterien sind mit den gängigen Techniken operativ zugänglich (Moser KM et al 1992). Neben der Ausdehnung des Thrombus müssen noch hämodynamische und anatomische Befunde erhoben und interpretiert werden (Fedullo PF et al 2001). Ein akzeptabler hämodynamischer Therapieerfolg nach Operation erfordert, dass sicher geklärt ist, ob die präoperativen Beschwerden mit dem operativ

zugänglichen okkludierenden Material zusammenhängen und keine andere Ursache haben. In diesem Fall würden die Beschwerden postoperativ weiter bestehen.

4.2.2 Herkömmliche invasive und nicht-invasive angiographische Untersuchungsmodalitäten

Die Katheterverfahren CPA und DSA

Angiographische Untersuchungstechniken bieten die Möglichkeit zur morphologischen Gefäßbeurteilung und sind somit für die präoperative Diagnosesicherung und zur Beurteilung der Operabilität unverzichtbar. Als Goldstandard unter den angiographischen Techniken für die Diagnostik akuter sowie chronischer Embolien gilt bis heute die selektive intraarterielle (i.a.) Angiographie der Lungenarterien (Kreitner KF et al 2000, Pitton MB et al 1998, Greenspan RH 1994, Goodman PC et al 1982). Durch Platzierung des Katheters in der rechten oder linken Lungenarterie und selektiver Bolusinjektion wird eine seitengetrennte Angiographie der Arteria pulmonalis möglich. Die Gefäße können bis auf subsegmentale Ebene beurteilt werden (van Rooij WJJ et al 1992). Die intraarterielle Angiographie wird in konventioneller Technik oder als intraarterielle digitale Subtraktionsangiographie durchgeführt. In der Darstellungsgenauigkeit der peripheren Arterien ergeben sich zwischen beiden Techniken keine Unterschiede (van Rooij WJJ et al 1992). Bei der digitalen Subtraktionsangiographie, dem Referenzstandard für die MRA in vorliegender Arbeit, wird zunächst ein Leerbild bzw. eine Maske, d.h. eine Aufnahme der zu untersuchenden Region vor der Kontrastmittelgabe zur eigentlichen Gefäßdarstellung angefertigt. Nach Subtraktion des Gefäßfüllungsbildes von der Maske können die kontrastmittelgefüllten Gefäße überlagerungsfrei dargestellt werden. Über die Digitalisierung der Bildakquisition ermöglicht die DSA im Vergleich zur konventionellen Lungenangiographie (CPA) einen schnelleren Untersuchungsablauf (Greenspan RH 1994). Durch die Reduktion der Dauer des invasiven Eingriffes sinken Morbidität sowie Mortalität (Mills SR et al 1980). Hinzu kommt, dass durch die Technik der Subtraktion eine gute Darstellung selbst schwierig erschließbarer Gebiete erreicht wird. Damit kann die Untersuchung mit einer geringeren Menge KM durchgeführt werden (Pitton MB et al 1998) und das Risiko hämodynamischer Komplikationen, die durch die Volumenbelastung des KMs hervorgerufen werden kann (siehe unten), vermindert sich. Ein geringerer Verbrauch an Kontrastmittel und Filmmaterial (van Rooij WJJ et al 1992) im Vergleich zur CPA macht die DSA zur kostengünstigeren Variante. In den meisten größeren Häusern wurde die DSA routinemäßig für die Untersuchung der Karotiden, der Aorta und ihrer Äste, zur Darstellung der intrakraniellen Gefäße sowie des Gefäßsystems der Extremitäten eingesetzt (Greenspan RH 1994). In vorliegender Untersuchung bildete die i.a. DSA die Grundlage für die Validierung der Sensitivität und Spezifität der MRA im Nachweis von Gefäßokklusionen. Durch die sehr gute räumliche Auflösung kann mit der DSA eine Stenose nicht nur detektiert werden, sondern

auch ihre Ausdehnung beurteilt werden, was ein entscheidendes Kriterium für die Möglichkeit eines operativen Eingriffes bei CTEPH ist (Remy-Jardin M et al 1999). Neben dem Nachweis von Stenosen können auch nicht-okkludierende Gefäßwandveränderungen, die in Folge einer chronisch thromboembolischen Erkrankung auftreten, beurteilt werden. Auger WR et al definierten folgende angiographische Merkmale organisierter Thromben (Auger WR et al 1992). Hierzu gehören „Webs-and-Bands“, die als angiographisches Korrelat chronischer Thromben zuerst von Peterson et al 1967 beschrieben wurden (Peterson KL et al 1967), eine irreguläre Wandstruktur der Intima, abrupte Verengungen der großen Lungengefäße und Obstruktionen lobärer Gefäße an ihrem Ursprung bei der Hauptarterie. Diese Merkmale spiegeln den komplexen Restrukturierungsvorgang bei chronisch thromboembolischer PH wieder. In der Beurteilung dieser qualitativen Befundmerkmale ist die Angiographie die überlegene Methode (Pitton MB et al 2002). Weiterhin ist von Vorteil, dass die diagnostische Darstellung zu einer therapeutischen Intervention in der Durchführung einer Thrombektomie ausgeweitet werden kann. Daneben dürfen allerdings die Nachteile des diagnostischen „Goldstandards“ nicht unbeachtet bleiben. Einige groß angelegte Studien (PIOPED Investigators 1990, Mills SR et al 1980) berichteten vom Auftreten letal endender hämodynamischer Komplikationen während angiographischer Untersuchungen bei Patienten mit pulmonaler Hypertonie. Auch Lester et al wiesen auf eine erhöhte Anzahl an Todesfällen bei Patienten mit pulmonalem Hypertonus hin (Emanuel RW 1961). Nach Verabreichung des Kontrastmittels reagierten alle diese Patienten in ähnlicher Weise: unmittelbare systemische Hypotension, Apnoe, Herzstillstand und Tod. Jegliche Reanimationsversuche blieben erfolglos. Warum gerade Patienten mit pulmonaler Hypertonie in dieser Weise auf das verabreichte Kontrastmittel reagierten, blieb lange ungeklärt. Tierexperimentell und in klinischen Studien konnte gezeigt werden, dass hypertone Lösungen und ionische Kontrastmittel zu einer osmotisch bedingten Volumenverschiebung führen und das intravasale Volumen erhöhen (Szolar DH et al 1995, Pitton MB et al 1996, Rowe GG et al 1956, Inglesby TV et al 1972).). Bei Patienten mit CTEPH ist die Dilatationsreserve der Lungenstrombahn eingeschränkt und verhindert einen adäquaten Anstieg des Cardiac-Index. Der Druckanstieg in der Pulmonalarterie und dem rechten Atrium kann nicht kompensiert werden, der Schlagvolumenindex und der systemische Blutdruck werden reduziert (Pitton MB et al 1998). Neben den hämodynamischen Komplikationen durch das verabreichte Kontrastmittel lassen sich weitere Nachteile auf den invasiven Charakter dieser Methode zurückführen und betreffen zu 90% (Kauffmann GW 2001) die Punktionsstelle mit potentiellen Folgen wie Thrombosen, Dissektionen, Embolien und Pseudoaneurysmen. Zudem ist die Angiographie eine sehr teure und zeitintensive Untersuchungsmethode (Qanadli SD et al 2000).

Die CTA

Aus diesen Gründen bemühte man sich um die Entwicklung weniger invasiver angiographischer Verfahren, wie die intravenöse (i.v.) DSA und CTA. Die i.v. DSA konnte sich nicht durchsetzen; die i.a. DSA lässt eine vergleichsweise detailliertere Darstellung der kleineren Gefäße zu (Ferris EJ et al 1984; van Rooij WJJ et al 1992; Goodman PC et al 1982). Voraussetzung für eine Differenzierung zwischen CTEPH und PPH ist eine anatomisch-topographisch exakte Zuordnung der pathologischen Befunde auch auf Segment- und Subsegmentebene, die die i.a. DSA besser leisten kann.

Ein weiteres minimalinvasives und dabei kostengünstigeres Verfahren (van Erkel AR et al 1996) zur Diagnostik von Gefäßveränderungen ist die CT-Angiographie. Seit der Einführung der Spiral-CT 1989 konnte nach zahlreichen Studien die CTA – als wichtiges klinisches Anwendungsbeispiel dieser neuen Technik – in der Gefäßdiagnostik etabliert werden (Ohnesorge B et al 1999). Ihre Vorteile liegen in der minimalen Invasivität des Verfahrens, in kurzen Untersuchungszeiten und in der Möglichkeit zusätzlich das gefäßumgebende Weichgewebe darzustellen (Prokop M et al 1993). Eingesetzt wird die CTA zum Screening, zur Notfalldiagnostik und zur Verlaufskontrolle (Funke C et al 2000). Im Vergleich zu inkrementalen CT-Techniken bietet die Spiral-CT die Möglichkeit ein großes Untersuchungsvolumen in kurzer Zeit zu erfassen (Prokop M 2000). So können größere Körperabschnitte wie Thorax und Abdomen mit reduzierten Atem-, Bewegungs- und Pulsationsartefakten aufgenommen werden, was sich positiv auf die diagnostische Qualität der Gefäßuntersuchung auswirkt.

Allerdings waren die zuerst verwendeten Einschicht-Spiral-CT-Aufnahmen mit Nachteilen behaftet, die die Abbildungsqualität der CTA limitierten; Voraussetzung für Spiral-CT-Aufnahmen ist ein kontinuierlich rotierendes Scannersystem, das für eine konstante Strahlung sorgt. Die Röhre muss, um über einen für die Untersuchung erforderlichen Zeitraum Dauerstrahlung abgeben zu können, über eine entsprechende Wärmekapazität verfügen. Bei früheren Röhren mit geringerer Leistungsfähigkeit konnte jedoch aufgrund der thermischen Belastung die für die Dauerstrahlung nötige erhöhte Röhrenstromstärke nicht erreicht werden (Funke C et al 2000). Deshalb war für die meisten Anwendungen die pro Schicht verfügbare Strahlendosis geringer als in der konventionellen CT, was ein vermehrtes Rauschen und damit eine vergleichsweise schlechtere Bildqualität zur Folge hatte (Prokop M et al 1993). Bei einer maximalen Atemanhaltephase von 25 Sekunden konnte mit früheren „Ein-Sekunden“-Rotationssystemen ein größeres Untersuchungsvolumen nur durch eine Verbreiterung des Schichtprofils aufgenommen werden (Prokop M 2000). Aufgrund des inversen Verhältnisses von Scanvolumen zu Ortsauflösung resultierte hieraus eine schlechtere Ortsauflösung (Beilicke M et al 1998). Dies bestätigten Phantomuntersuchungen, die zeigten, dass breitere Schichtprofile die Stenosendetektion beeinträchtigen (Beilicke M et al 1998, Funke C et al 2000). Durch die Einführung neuer Scanner und der Mehrschicht-CT (MS-CT) in die klinische Routine wurden die Limitationen der ES-CT überwunden. Mit der Mehrschichttechnik können bis zu 64

Schichten während einer Röhrenrotation erfasst werden. Die Verkürzung der Rotationszeit mit leistungsfähigeren Röhren und die gleichzeitige Aufnahme mehrerer Schichten erlaubt schließlich eine vier- bis fünffach schnellere Datengewinnung, die zu einer Verkürzung der Untersuchungszeit führt. Zudem werden durch neue Röhrentechniken (Gantry-Geometrie) die Belastungen für die Röhren reduziert. Trotz der Aufnahme dünnerer Schichten kommt es zu keiner Änderung der Bildqualität (Funke C et al 2000).

Verschiedene Arbeiten beschäftigten sich mit den Einflüssen unterschiedlicher Untersuchungsparameter auf die Stenosendetektion (Beilicke M et al 1998, Funke C et al 2000). So ist die korrekte Stenosendarstellung von der Schichtdicke und der Ausrichtung des zu untersuchenden Gefäßabschnitts zur Z-Achse des Aufnahmevolumens abhängig (Pitton MB et al 2002). Untersuchungen am Modell zeigten, dass die Orientierung des Modells zur Tischebene (entspricht Z-Achse) bei der Stosenbeurteilung eine Rolle spielt. Die genauesten Ergebnisse wurden bei einer 0°-Orientierung des Modells zur Z-Achse erzielt, während eine 90°-Ausrichtung durch Zunahme des Partialvolumeneffektes zu schlechteren Ergebnissen in der Bewertung der Stosen führte. Dem Modellversuch entsprechend war in der klinischen Anwendung die genaueste Stosenbestimmung an längs oder schräg zur Körperachse verlaufenden Gefäßen möglich. Untersuchungen von Gefäßen die quer zur Körperachse verlaufen, erbringen im Vergleich dazu etwas schlechtere Ergebnisse bei der Beurteilung von Stosen (Funke C et al 2000).

Nach Darstellung der technischen Entwicklungen im Bereich der Spiral-CT soll nun die klinische Validität dieses Verfahrens in der Differenzialdiagnose zwischen PAH nach thromboembolischen und nichtembolischen Ereignissen geprüft werden. CT-Aufnahmen können im Hinblick auf diese Fragestellung nach verschiedenen Aspekten beurteilt werden. Das verlässlichste Merkmal in der CT, das eine definitive Aussage über das Vorliegen einer vaskulären Okklusion erlaubt, ist der direkte Nachweis eines intravaskulären Blutgerinnsels (Remy-Jardin M et al 1992). Etliche Studien beschäftigten sich diesbezüglich mit der Sensitivität und Spezifität der CT. Remy-Jardin M et al konnten mit der Spiral-CT im Vergleich zur Katheterangiographie Embolien in einer zentralen Pulmonalarterie mit einer Sensitivität von 100 % und einer Spezifität von 96 % nachweisen (Remy-Jardin M et al 1996). Eine frühere Studie von Schwickert HC et al validierte für die CT im Nachweis von Thromben in zentralen Pulmonalarterien vergleichbare Werte – die Sensitivität lag bei 77 % und Spezifität bei 100 % (Schwickert HC et al 1994). Tardivon AA et al verglichen CT-Angiogramme und Katheterangiographien von 21 Patienten im Nachweis proximaler Thromben mit dem Ergebnis, dass die Lokalisierung proximaler Thromben durch die CTA genauer erfolgte als in der Katheterangiographie und mit der CTA sogar Thromben erkannt wurden, die in der Angiographie übersehen wurden (Tardivon AA et al 1993). Auch spätere Studien von Gefter WB et al und Bergin CJ et al bekräftigten in ähnlicher Weise die Überlegenheit der CTA über den „Goldstandard“ im Nachweis zentraler Thromboembolien (Gefter WB et al 1995, Bergin CJ et al 1997). Verschiedene Ursachen werden hierfür diskutiert; zum einen unterliegt bei der CTEPH der Embolus einem

Umbauprozess, in dessen Verlauf Reste des okkludierenden Materials in die Gefäßwände inkorporiert und mit neuem Epithel verkleidet werden. Hierdurch werden die irregulären Konturen der Intima, die in konventionellen Angiographien hinweisend auf ein thromboembolisches Ereignis sind, verborgen; zum anderen kann die hohe Kontrastmittelkonzentration während der angiographischen Untersuchung in den größeren zentraleren Pulmonalgefäßen feine Konturunregelmäßigkeiten verdecken (Bergin CJ et al 1997).

Für die Detektion von Gefäßverschlüssen auf Segment- und Subsegmentebene berichten Pitton MB et al von einer Befundkonkordanz zwischen CTA und konventioneller Angiographie von insgesamt 92,2% für Segmentarterien und von 85,4% für Subsegmentarterien (Pitton MB et al 2002). Die CT stellt folglich eine hoch sensitive und spezifische Methode für die Detektion von Blutgerinnseln bis auf die segmentale Ebene der Pulmonalarterien dar. Für den Nachweis von Gefäßverschlüssen in den darauf folgenden Bereichen ist jedoch die Genauigkeit der CTA limitiert (Qanadli SD et al 2000, Gefter WB et al 1995). Falsch positive Ergebnisse können aus einer Verwechslung mit Hilus-Lymphknoten, durch partielle Sättigung pulmonaler Venen und perivaskulärem Ödem bei Herzinsuffizienz entstehen (Teigen CL et al 1993). Falsch negative Ergebnisse hingegen durch Verdeckung von Gefäßen durch umliegendes Gewebe (Gefter WB et al 1995).

Zusätzlich zum direkten Nachweis von Gefäßverschlüssen können auch sekundäre Veränderungen in Folge einer Reorganisation von Thromben hinweisend auf die chronische Form des pulmonalen Hypertonus sein. In der Darstellung solch qualitativer Befundmerkmale, wie Wandauflagerungen, Webs-and-Bands, sowie Lumenreduktionen und Gefäßdilataationen ist die CT jedoch der Katheterangiographie unterlegen (Gefter WB et al 1995, Remy-Jardin M et al 1992, Pitton MB et al 2002). Im Gegensatz zur DSA kann die CT aber neben den Gefäßen auch das umgebende Weichgewebe darstellen. In Folge einer CTEPH treten charakteristische Parenchymveränderungen auf (King MA et al 1998), wie Mosaikperfusion, Größenunterschiede in pulmonalen Gefäßen und periphere Verdichtungen infolge von Infarkten (Falaschi F et al 1992, Schwickert HC et al 1994). Mit der diagnostischen Wertigkeit dieser morphologischer Charakteristika beschäftigten sich Bergin CJ et al in einer Studie mit dem Schluss, dass bei einem kombinierten Auftreten von Mosaikperfusion und unregelmäßiger Gefäßgröße in HRCT-Scans Patienten mit CTEPH verlässlich von Patienten mit anderen Lungenerkrankungen inklusive primärer pulmonaler Hypertonie unterschieden werden können (Bergin CJ et al 1995).

4.2.3 MR-Angiographie und MR-Perfusion

Die Qualität der hochauflösenden MRA mit iPAT

Über eine hervorragende Sensitivität der MRA bei der Diagnose einer akuten Lungenembolie berichteten Oudkerk et al (Oudkerk et al 2002). Voraussetzung für eine verlässliche Diagnose ist

allerdings eine maximale räumliche Auflösung. Um dieses Ziel zu erreichen, verwendeten Oudkerk et al ein Aufnahmeprotokoll mit einer doppelten Kontrastmittelbolusinjektion und einem schmalen Field-of-View (FOV) bei sagittal orientiertem 3D Volumen, um beide Lungenflügel getrennt mit einer hohen räumlichen Auflösung im Submillimeterbereich bei gleichbleibend ausreichendem Signal-zu-Rausch-Verhältnis (SNR) zu erfassen. Mit bisher verwendeten Methoden ohne parallele Bildgebung werden intravaskuläre Thrombi visualisiert, die räumliche Auflösung bzw. die Zahl akquirierter Schichten ist allerdings geringer als bei der Verwendung von iPAT. Es können deswegen lediglich zentrale Gefäße und Gefäße bis auf Segmentebene beurteilt werden, subsegmentale Gefäße bzw. eventuell vorhandene subsegmentale Embolien können jedoch nicht detektiert werden. Verschiedene Autoren beschreiben die mangelnde Darstellung von Gefäßveränderungen auf subsegmentaler Ebene als limitierenden Faktor der MRA vor allem in der Diagnostik pulmonaler Embolien (Gupta A et al 1999, Oudkerk M et al 2002, Vrachliotis TG et al 2002). Ein weiterer Nachteil der non-PAT-Aufnahmen besteht neben der eingeschränkten räumlichen Auflösung auch in einer erhöhten Anfälligkeit der Bilder für Artefakte, hervorgerufen von Herzpulsationen bzw. Atembewegungen, durch längere Aufnahmezeiten. Gerade Patienten mit Lungenerkrankungen können jedoch lange Atemanhaltephasen Schwierigkeiten bereiten. In unserer Patientenkohorte hatten wir allerdings keine Ausfälle an MR-Angiographie- bzw. MR-Perfusionsdaten in Folge von Bewegungs- oder Atemartefakten. Dies kann auf folgende zwei Ursachen zurückgeführt werden: erstens wurden alle Patienten sorgfältig eingewiesen, wie sie die Atemkommandos zu befolgen hatten, und durften am Ende des Scans langsam anfangen auszuatmen, falls die Atemanhaltephase zu lang wurde. Zweitens wurden die Ausleseschemata sowohl der MRA als auch der MR-Perfusion auf das k-Raum-Zentrum ausgerichtet, d.h. die zentralen k-Raum-Zeilen wurden zu Beginn der Aufnahme für einen ausreichenden Bildkontrast ausgelesen und die peripheren k-Raum-Zeilen wurden gegen Ende der Aufnahme ausgelesen, um eine hohe Auflösung der Bilddaten zu erhalten. Indem wir diesen Weg für die Akquisition des k-Raums wählten, wurde unsere Datenakquisition unempfindlicher gegenüber Bewegungsartefakten.

Um in den herkömmlichen 3D Techniken einen ausreichend großen Schichtstapel akquirieren zu können, sind viele Phasenkodierschritte nötig, woraus eine verlängerte Akquisitionszeit resultiert. Hinzu kommt, dass bei ultra-schnellen Sequenzen die Repetitionszeiten so kurz sind, dass die Protonenspins im Blut nicht vollständig relaxieren. Dies führt zu einer zunehmenden Absättigung des durch die Schichten fließenden Blutes, was letztlich einen schlechteren Kontrast zwischen Gefäß und umliegendem Gewebe zur Folge hat, der die diagnostische Genauigkeit zusätzlich beeinträchtigt.

In vorliegender Arbeit erlaubte die Anwendung paralleler Bildgebungstechniken eine ähnlich hohe räumliche Auflösung wie in der eingangs erwähnten Studie von Oudkerk et al, es war allerdings nur eine einzelne Kontrastmittelinjektion für die MRA erforderlich und die Lungenhälften konnten gleichzeitig mit einem größeren koronar orientierten FOV abgedeckt werden. Eine fast isotrope Voxelgröße von $1,0 \times 0,7 \times 1,6 \text{ mm}^3$ wurde realisiert und damit die räumliche Auflösung im Bereich

einer Mehrschicht-CT erreicht. Hieraus resultierte eine hohe Genauigkeit der pulmonalen MRA bei der Detektion okkludierender und nicht-okkludierender Veränderungen der Pulmonalarterien. Jedoch sogar mit diesen verbesserten Bildgebungsparametern war die diagnostische Genauigkeit der hochauflösenden MRA eingeschränkt bei der Beurteilung pathologischer Veränderungen, die die etwas peripherer gelegenen Lungengefäßbezirke betrafen, genauso wie bei der Diagnose kleiner und älterer, schon organisierter Thromben. Insbesondere im Vergleich mit der DSA oder der CTA war die Sensitivität für die Detektion des Korkenzieherphänomens ähnlich wie bei der Beurteilung von Webs-and-Bands auf subsegmentaler Gefäßebene gering. Vergleicht man die MR-Angiographie mit einer CT-Angiographie, so liegt der Vorteil der CTA unbestritten in einer einfacheren Anwendung, einer kurzen Akquisitionszeit und einer hohen räumlichen Auflösung. Für den Nachweis einer akuten Lungenembolie bleibt somit die CT das Mittel der Wahl. Dennoch bietet die MRT erwähnenswerte Vorteile für die Beurteilung komplexer Erkrankungen wie die der pulmonalen arteriellen Hypertonie. Der Patient muss keiner Strahlenexposition ausgesetzt werden. Ferner ist kein jodhaltiges nephrotoxisches Kontrastmittel erforderlich. Daneben kann in der Durchführung einer Perfusionsmessung eine rein morphologische Beurteilung mit einer funktionellen Darstellung der Lungenperfusion kombiniert werden.

Qualität der MR-Perfusionsmessung mit iPAT

Durch MR-Perfusionsmessungen können zusätzlich zur MRA ergänzende, diagnostisch wertvolle Informationen gewonnen werden, bspw. durch die Darstellung der exakten Ausdehnung eines Perfusionsdefekts. Es kann mit erhöhter Genauigkeit zwischen den ätiologisch unterschiedlichen Ursachen für PAH (siehe 4.2.1) differenziert werden. Dies wird insbesondere auch hier durch den Einsatz der neuen parallelen Bildgebungstechniken möglich (Fink C et al 2003). Erste Studien über zeitaufgelöste dynamische Darstellungen des Lungenkreislaufes ergaben vielversprechende Ergebnisse. Mit der MR-Perfusionsbildgebung können regionale Unterschiede der Lungendurchblutung von pathologischen Änderungen differenziert (Halliburton SS et al 2001) sowie arterielle und venöse Phase des Kontrastmitteldurchlaufs zeitlich getrennt dargestellt werden (Bock M et al 2000). Die MR-Perfusionsmessung ermöglicht die Visualisierung des „First-Pass“ eines Kontrastmittelbolus durch die Lunge nach Injektion in eine periphere Vene. Aus klinischer Sicht ist eine dreidimensionale MR-Bildgebung der Lunge äußerst erstrebenswert (im Vergleich zu 2D Techniken), um eine suffiziente anatomische Darstellung zu erreichen, mit der sowohl segmentale als auch subsegmentale Perfusionsdefekte, wie sie bei pulmonalen Embolien auftreten, nachgewiesen werden können. Trotz erheblicher Fortschritte im Bereich der Gradiententechnik im Verlauf der letzten Jahre sind sowohl räumliche als auch zeitliche Auflösung der verwendeten 3D Techniken begrenzt. So betragen die Schichtdicken früherer Studien zwischen 10 und 30 mm, während eine zeitliche Auflösung zwischen 5 beziehungsweise 7 Sekunden erreicht wurde (Nakagawa T et al 2001,

Matsuoka S et al 2002). Dies genügt jedoch nicht, um das Maximum der Signalzunahme in den Lungen zuverlässig darzustellen, da die Transitzeit des Kontrastmittelbolus durch die Lunge gewöhnlich zwischen 3 und 4 Sekunden beträgt (Fishman AP 1963). Mit der Einführung der parallelen Bildgebung ergeben sich neue Möglichkeiten. Im Vergleich zur konventionellen MRT wird mit dem neuen Verfahren nur ein Teil der Phasenkodierschritte des k-Raums akquiriert und die fehlende Information mit Hilfe der verschiedenen Empfangsspulen zu einem vollständigen Bild rekonstruiert (siehe auch 4.1.2) (Griswold MA et al 2002, Dietrich O et al 2002). So konnte in vorliegender Arbeit eine zeitliche Auflösung von 1,1 Sekunden pro Phase bei einer räumlichen Auflösung von $2,9 \times 1,5 \times 4,0 \text{ mm}^3$ erreicht werden. Dagegen war bei Aufnahmen ohne iPAT eine zeitliche Auflösung von nur 1,2 Sekunden pro Phase bei einer räumlichen Auflösung von $2,9 \times 1,5 \times 5,0 \text{ mm}^3$ möglich.

Bei allen 29 Patienten war die Bildqualität der MRA- sowie der MR-Perfusionsdaten ausreichend für eine weitere Beurteilung. Um trotz verbesserter räumlicher Auflösung ein ausreichendes SNR zu erhalten, musste das Bolus-Timing optimiert werden. In vorliegender Arbeit wurde für ein adäquates Kontrastmittelbolusprofil der Perfusionsstudie eine Injektionsrate von 5 ml/s verwendet. Von dem Einsatz von Kontrastmitteln mit höherer Gd-Konzentration (Gadobutrol, 1,0 mol/l) kann eine zusätzliche Verbesserung des SNR erwartet werden (Tombach B et al 2002, Volk M et al 2001). Durch die höhere zeitliche Auflösung bei Verwendung paralleler Bildgebungstechniken kann der Kontrastmittel First-Pass durch das Lungengefäßsystem und -gewebe in einer Atemanhaltephase dargestellt werden. Neben der Bestimmung des Kontrastmittel-Peaks im Lungengewebe erlaubt diese Technik mit paralleler Bildgebung auch eine semiquantitative oder sogar quantitative Analyse der Parenchymperfusion (Nikolaou K et al 2005).

4.3 Weiterentwicklungen der Lungen-MRT

4.3.1 Quantifizierung der pulmonalen Perfusion

Erhebung der absoluten Quantifizierung der pulmonalen Perfusion

Die Magnetresonanztomographie wird erst seit kurzer Zeit für die Darstellung der pulmonalen Perfusion eingesetzt. Erste Studien über die qualitative Analyse der Mikrozirkulation in der Lunge mit zeitaufgelösten Bildgebungsverfahren zeigten eine befriedigende Darstellung der dynamischen parenchymalen Mikrozirkulation. Zugleich berichteten sie von einer hohen Sensitivität für die qualitative Bestimmung von Perfusionsdefekten (Hatabu H et al 1996). Matsuoka et al untersuchten die Einflüsse der Injektionsrate des KM auf die Darstellung der pulmonalen Perfusion mittels MRT bei gesunden freiwilligen Probanden (Matsuoka S et al 2002) und versuchten eine optimale

Injektionsrate als Leitlinie für eine separate Darstellung sowohl der pulmonalen als auch der systemischen Zirkulation zu ermitteln. Die Einflüsse der Kontrastmitteldosierung sowie der Kontrastmittelart auf die Quantifizierung der pulmonalen Mikrozirkulation beim Menschen wurden benannt und scheinen sich entscheidend auf die Verlässlichkeit quantitativer Ergebnisse auszuwirken (Fink C et al 2004). Vielversprechende Ergebnisse über die erfolgreiche Quantifizierung der pulmonalen Perfusion wurden am Tiermodell erhoben, wobei ein zeitaufgelöstes Inversion-Recovery-Verfahren mit ultrakurzen Echozeiten verwendet wurde (Rizi RR et al 2003). Erste Studien veröffentlichten Daten über die absolute Quantifizierung der Lungenperfusion beim Menschen, allerdings bei einer begrenzten Patientenzahl und einer breiten interindividuellen Variation der Ergebnisse (Fink C et al 2004, Ley S et al 2004).

Die Verwirklichung einer quantitativen Beurteilung der Lungenperfusion erscheint aus verschiedenen Gründen erstrebenswert. Ein interindividueller Vergleich von Patienten mit verschiedenen Erkrankungen würde genauso möglich wie eine intraindividuelle Beurteilung operativer oder medikamentöser Therapie, zum Beispiel die Beurteilung einer Langzeittherapie bei Patienten mit pulmonaler Hypertonie mit Prostaglandinderivaten (Sitbon O et al 2002).

Die parallele Bildgebung – wie in der vorliegenden Studie verwendet – bietet für die Darstellung der pulmonalen Perfusion signifikante Vorteile im Vergleich zu Standard-Gradientenecho-Sequenzen. So konnte sowohl eine höhere räumliche als auch zeitliche Auflösung erreicht werden, ohne dass hierfür eine längere Akquisitionszeit erforderlich wurde. Von dem großen klinischen Potential dieser Technik berichtete eine Studie, bei der eine Anzahl von Patienten mit vermutetem oder bekanntem Lungenkarzinom bezüglich relativer regionaler Unterschiede in der Signalanreicherung des Lungenparenchyms untersucht wurden, wozu eine ähnliche Sequenz angewandt wurde (Fink C et al 2004). Das Prinzip, das dieser neuen Technik zu Grunde liegt, wurde bereits dargelegt. Indem ein GRAPPA-Beschleunigungsfaktor von 2 verwendet wurde und 12 zusätzliche Referenzzeilen akquiriert wurden, konnte die Anzahl der phasenkodierenden Schritte von 100 (Basisauflösung von 256, 52% Auflösung in Phasenkodierrichtung, 0.75 partielle Fourier-Bildgebung) auf $62=50+12$ reduziert werden. So konnte die Akquisitionszeit für einen einzelnen 3D Schichtstapel insgesamt auf 38% reduziert werden ohne Einbußen bei der räumlichen Auflösung. Ohne den Einsatz paralleler Bildgebungstechniken ist ein Kompromiss mit geringerer räumlicher und reduzierter zeitlicher Auflösung erforderlich, um nicht die Gesamtakquisitionszeit zu erhöhen.

Die hier verwendete 3D Gradientenecho-FLASH-Sequenz verspricht eine akzeptable räumliche und zeitliche Auflösung bei einem ausreichenden Signal-zu-Rauschen-Verhältnis (SNR). Sehr kurze Echozeiten (TE) im Bereich von 0,6 ms vermindern die Auswirkungen lokaler Magnetfeldinhomogenitäten, die von den multiplen Luft-Gewebe-Grenzflächen der pulmonalen Alveolarstrukturen hervorgerufen werden. Allerdings können bei diesem Sequenztyp durch hohe KM-Konzentrationen nicht-lineare T_1 -Verkürzungseffekte auftreten. Optimierte Perfusionssequenzen wie die Saturation-Recovery-TurboFLASH-Sequenz sollen die Linearität des KM-induzierten

Signalanstiegs verstärken und eine verlässliche Perfusionsanalyse ermöglichen. Dennoch gestaltet sich die Entwicklung einer schnellen 3D Saturation-Recovery-TurboFLASH-Sequenz technisch schwierig. Schließlich muss ein 90°-Sättigungsimpuls in die 3D Phasenkodierung eingebaut werden, um näherungsweise eine stetige Signallinearität zu erreichen. Als Konsequenz nimmt die Dauer der TR zu, was wiederum die zeitliche Auflösung reduziert. Somit wird diese Methode technisch nur dann durchführbar, wenn weitere Verbesserungen, wie zum Beispiel der Gebrauch von View-sharing-Techniken (hierbei werden k-Raum-Daten auf verschiedene Bilder [einer zeitlichen Folge] verteilt und dabei mehrfach benutzt. Korosec FR et al 1996) die Effektivität der k-Raum-Füllung steigern. Hinzu kommt, dass in den Saturation-Recovery-Techniken eine Magnetisierungspräparation stattfindet und deswegen die Steigerung des SNR im Vergleich zu Sequenzen ohne Magnetisierungsvorbereitung limitiert ist. Aufgrund ihres hohen Signal-zu-Rauschen-Verhältnisses dürften Saturation-Recovery-True-FISP-Sequenzen in diesem Fall vielversprechendere Ergebnisse liefern, weil die KM-Dosis, die eine absolute Quantifizierung näherungsweise ermöglicht, gering ist, woraus ein nur schmaler Signalanstieg resultiert (Schreiber WG et al 2002). Dennoch sind diese Sequenzen im Hinblick auf die Abhängigkeit der Signallinearität von dem Verhältnis von T_1 zu T_2^* noch nicht hinreichend untersucht worden.

Bisher untersuchten nur wenige Studien systematisch den Einfluss der verabreichten Kontrastmitteldosis und – art auf die zeitaufgelöste Lungen-MRA. Es wurde berichtet, dass die Verabreichung eines KM mit einer höheren Konzentration an Gadolinium (d.h. 1,0 M Gadobutrol) aber einem gleich bleibendem absoluten Betrag an Gadolinium keinen signifikanten Vorteil gegenüber dem Standard-KM 0,5 M Gd-DTPA für die kontrastverstärkte 3D MRT-Bildgebung der Lunge bietet (Fink C et al 2004). Es scheint dennoch nachvollziehbar, dass die Verwendung einer höheren totalen KM Dosis (d.h. 0,2 mmol Gadodiamide /kg Körpergewicht versus 0,1 mmol/kg Körpergewicht) zu einer größeren Anreicherung im Parenchym führt (Hatabu H et al 1996, Halliburton SS et al 2001). Dennoch ist mit diesen hohen KM-Konzentrationen eine absolute Quantifizierung der Mikrozirkulation nicht durchführbar, weil Sättigungseffekte die Kurve der arteriellen Input-Funktion beeinträchtigen. Eine fast lineare Korrelation zwischen Signalintensität und KM-Konzentration ist eine unumstößliche Forderung für eine verlässliche Beurteilung der arteriellen Input-Funktion. Aus diesem Grund muss die verabreichte KM-Dosis zur Quantifizierung des pulmonalen Blutflusses sowie des Blutvolumens weitaus geringer sein als die Dosis, die typischerweise für die qualitative, visuelle Beurteilung der pulmonalen Perfusion verwendet wird (Nikolaou K et al 2004).

In vorliegender Arbeit wurde anhand einer Phantomstudie und Messungen an einem gesunden Probanden eine geeignete KM-Dosierung für die Quantifizierung des Blutflusses und Blutvolumens entwickelt. Die Messungen am Phantom haben ergeben, dass eine lineare Beziehung zwischen Signalanstieg und KM-Konzentration bis zu einer Konzentration von 5,0 mmol/l besteht. Diese Konzentration wird in der Pulmonalarterie, in der die arterielle Input-Funktion gemessen wird, nach einer Injektion von circa 0,05 mmol Gadodiamide pro kg Körpergewicht mit einer Flussrate von 4

ml/s erreicht. Es konnte gezeigt werden, dass eine KM-Dosierung von bis zu 8 ml (bei einer Person mit 70 kg Körpergewicht), entsprechend einer Konzentration von 0,057 mmol/kg, injiziert mit einer Flussrate von 4 ml/s, für die absolute Quantifizierung der pulmonalen Perfusion geeignet ist und Sättigungseffekte, die die arteriellen Input-Funktion beeinflussen, vermieden werden. In vorliegender Arbeit wurde die KM verstärkte dynamische MRT bei 16 gesunden Probanden nach Verabreichung von durchschnittlich 5 ml Gadodiamide (für eine Person mit einem Körpergewicht von 75kg) mit einer Flussrate von 4 ml/s durchgeführt.

Zur Abschätzung des pulmonalen Blutflusses und Blutvolumens wurde ein offenes Ein-Kompartement-Modell verwendet. Dieses einfache Modell spiegelt die Beobachtung wieder, dass Signalintensitäten, gemessen im Lungengewebe, nach der ersten Passage des KM-Boluses zu den Ausgangswerten vor KM-Gabe zurückkehren, was zeigt, dass die KM-Extravasion während des First-Pass vernachlässigbar ist (oder, weniger wahrscheinlich, dass der Kontrastmittelaustausch zwischen den Kapillaren und dem Interstitium äußerst schnell erfolgt).

Eine Hauptschwierigkeit der dynamischen MRT der Lunge ist die geringe Signalintensität des Lungenparenchyms vor Kontrastmittelgabe. Jeder Fehler in diesem Bereich wird die Schätzung von Blutfluss sowie -volumen beeinflussen. Dies ist der Grund, warum bei 8 von den 16 Probanden ein Prä-Bolus von 5 ml KM verabreicht wurde; so konnte das Signal des Lungenparenchyms vor der eigentlichen KM Gabe verstärkt werden. Es wurden jedoch unerklärbar hohe Werte für den Blutfluss sowie das Blutvolumen erreicht. Eine genaue Betrachtung der gemessenen Signal-Zeit-Kurven zeigt, dass das Problem von den Signalintensitäten, gemessen in der Hauptpulmonalarterie, hervorgerufen wird (d.h. der arteriellen Input-Funktion), weil die relative Signalanreicherung im Blut um einiges geringer ist bei den Messungen, die nach der Verabreichung des Prä-Bolus, als bei den Messungen, die ohne Prä-Bolus durchgeführt worden waren. Gegenwärtig gibt es für diesen Effekt keine überzeugende Erklärung. Doch man darf darüber spekulieren, dass Abweichungen von der idealisierten Auffassung eines schnellen Wasseraustausches zwischen Blutplasma und roten Blutkörperchen relevant werden.

Dennoch war das Blutvolumen in der Lunge, das bei 8 Probanden ohne Prä-Bolus aus den dynamischen MR-Messungen abgeschätzt wurde, etwas realistischer. Für diese Probandengruppe wurde das mittlere RBV auf $7,1 \pm 2,3$ ml/100 ml und $12,5 \pm 3,9$ ml /100ml für die oberen bzw. unteren Lungenregionen geschätzt, was gut mit den Daten der Literatur übereinstimmt. So berichteten z.B. Brudin et al von einem mittleren Wert von $13,4 \pm 2,1$ ml/100ml, gemessen auf der Basis dynamischer PET-Untersuchungen (Brudin LH et al 1987). In einer MRT-Studie maßen Fink et al RBV -Werte von 8-21 ml/100ml bei 8 Patienten, die Lungenembolien oder pulmonalen Hochdruck hatten (Fink C et al 2004).

Der Blutfluss pro Einheit Plasmavolumen ($F/V_p = 1/MTT$) zeigte in oberen und unteren Lungenregionen keine wesentlichen Unterschiede ($0,45 \pm 0,11$ Sekunden⁻¹ gegen $0,55 \pm 0,23$ Sekunden⁻¹), was bedeutet, dass signifikante Unterschiede zwischen den RBV -Werten, die für obere

und untere Lungenregionen erhoben wurden (197 ± 97 ml/min/100ml versus 382 ± 111 ml/min/100ml), hauptsächlich die Folge von Unterschieden im pulmonalen Blutvolumen sind, die in Abhängigkeit von der Schwerkraft entstehen (vergleiche Gleichung 4).

Für die obere und untere dorsale Lungenregion betrug *RBF* durchschnittlich 290 ± 139 ml/min/100ml. Dieser Wert ist beträchtlich höher als der Wert von 121 ± 32 ml/min/100ml, den Schuster et al (Schuster DP et al 1995) mit einer dynamischen H₂O PET gemessen hatten (Brix G et al 2004), zeigt aber eine gute Übereinstimmung zu ersten MRT-Daten mit absoluten *RBF*-Werten von 104-322 ml/100ml/min (Fink C et al 2004). Die Diskrepanz zwischen *RBF*-Daten vorliegender Arbeit und den erwähnten PET-Daten kann mit schwerkraftbedingten Effekten erklärt werden, weil die ROIs, die in vorliegender Studie verwendet wurden, in den dorsalen Lungenregionen positioniert wurden. Eine weitere Studie über zeitaufgelöste MRA, in der die Lungenperfusion bei Probanden topographisch analysiert wurde, erreichte ein signifikant höheres SNR bis hin zu 327% in schwerkraftbeeinflussten Lungenarealen (Fink C et al 2004). Die auf Regions-of-Interests basierende Analysetechnik vorliegender Arbeit mag zu einer Überschätzung des pulmonalen Blutflusses führen, weil räumliche Unterschiede in der Verzögerungszeit innerhalb einer einzelnen ROI vernachlässigt wurden. Diese Limitation kann in Zukunft durch eine Pixel-für-Pixel-Analyse der Kontrastanreicherung im Lungenparenchym überwunden werden.

In der vorliegenden Studie wurde die Durchführbarkeit der quantitativen Beurteilung der pulmonalen Mikrozirkulation an einem freiwilligen Probanden mittels einer streng T₁-gewichteten 3D FLASH-Sequenz unter Beweis gestellt. Die Anwendung einer geeigneten KM-Dosierung ist essentiell, um systematische Fehler bei der Bestimmung der arteriellen Input-Funktion zu vermeiden. Wenn eine korrekte KM-Dosis und eine schnelle Sequenz mit hoher zeitlicher Auslösung verwendet werden, können mit dem MR regionale Unterschiede in der pulmonalen Perfusion erfasst werden. Limitiert ist vorliegende Arbeit sicherlich durch das insgesamt relativ geringe Gewebesignal der Lunge bei den zur Signallinearität notwendigen geringen KM-Mengen im Bereich von < 8 ml. Dies erschwert die Quantifizierung in der klinischen Routine insbesondere bei Patienten mit Lungengerüsterkrankungen und sollte auch erklären, warum die Quantifizierung in vorliegender Untersuchung nicht routinemäßig bei den Patienten angewandt wurde, sondern eher auf eine maximale Signalausbeute mit hohen KM-Dosen gezielt wurde. Obwohl die Ergebnisse dieser Studie limitiert sind, so dürften die Ansätze viel versprechend sein, die Perfusionsuntersuchungen in Kombination mit neueren MR-Ventilations-Techniken (siehe 4.3.2), wie der sauerstoffverstärkten Bildgebung (Mueller CJ et al 2002), zu verbessern.

Die Ventilations-/Perfusionsszintigraphie

Ähnlich vorausgegangener Arbeiten zeigt vorliegende Studie eine gute Übereinstimmung zwischen MR-Perfusionsbildgebung und konventioneller Szintigraphie beim Nachweis von Perfusionsdefekten

(Lehnhardt S et al 2002, Berthenzene Y et al 1999, Amundsen T et al 2002). Darüber hinaus konnten Vorteile der MR-Perfusionsmessung im Vergleich zur konventionellen Szintigraphie festgestellt werden. Die MR-Perfusionsmessung bietet eine höhere räumliche Auflösung, eine detailliertere Darstellung anatomischer Strukturen und die Möglichkeit zur Datenrekonstruktion in jeder gewünschten Bildebene. Zudem ist keine Exposition der Patienten gegenüber radioaktiven Substanzen erforderlich.

Um einen Vergleich zwischen dem diagnostischen Stellenwert dieser Modalitäten ziehen zu können, soll im Folgenden kurz auf die Perfusionsszintigraphie eingegangen werden. Die Perfusionsszintigraphie ist ein klinisch etabliertes Verfahren zur Bestimmung der pulmonalen Perfusion (Berthezene Y et al 1999). Sie wird sowohl bei bestehendem Verdacht auf akute pulmonale Embolien seit 25 Jahren als diagnostisches Mittel der Wahl (Greenspan RH 1994), als auch für nicht-invasives Screening bei chronischen pulmonalen Embolien sowie zur Differenzierung zwischen chronisch thromboembolischen und idiopathischen bzw. primären Ursachen für pulmonalen Hypertonus eingesetzt (Bergin CJ et al 1997). Die Perfusionsszintigraphie beruht auf dem Prinzip der Kapillarblockade. Nach i.v. Injektion von 99m Tc makroaggregierten Albuminpartikeln (99m Tc-MAA) werden Lungenkapillaren durch diese Partikel okkludiert. Durch eine limitierte Anzahl an Albuminpartikeln wird nur ungefähr jede zehntausendste Kapillare vorübergehend verschlossen und mit einer Halbwertszeit von fünf Stunden werden die Partikel wieder abgebaut. Ist das Lumen einer Lungenarterie aufgrund von thromboembolischen Ereignissen eingeengt oder verschlossen, erreichen nur wenige oder gar keine Partikel die Endstrombahn. Folglich zeigt sich die verschlossene Lungenarterie in der Szintigraphie in negativem Kontrast.

Bei primärer pulmonaler Hypertonie findet sich als Hinweis auf einen Perfusionsdefekt eine inhomogene Verteilung des radioaktiven Tracers im Perfusionsscan, die keinem Gefäßsegment zugeordnet werden kann. Die Perfusionscans können bei diesen Patienten jedoch auch völlig unauffällig sein (Fishman AJ et al 1983). Im Gegensatz hierzu zeigen sich im Perfusionsscan von Patienten mit CTEPH multiple, scharf begrenzte, segmentale Defekte. Die Lungenszintigraphie ermöglicht die Diagnostik einer akuten Lungenembolie sowie eine Differenzierung zwischen primärer und chronisch thromboembolischer Hypertonie ohne die Risiken einer invasiven Methode wie z.B. der konventionellen Angiographie. Die CTEPH kann mit der Szintigraphie hoch sensitiv nachgewiesen werden; Bergin berichtet über eine Sensitivität von 90 % beim szintigraphischen Nachweis von CTEPH (Bergin CJ et al 1997). Ferner erlaubt der Perfusionsscan eine Beurteilung der Integrität der Mikrozirkulation, da selbst Mikrothrombosierungen in den kapillären Endstrecken nicht unentdeckt bleiben, wie es bei angiographischen Techniken vorkommen kann (Lisbona R et al 1985). Nachteilig wirkt sich allerdings gerade für Patienten mit eingeschränkter zirkulatorischer Reserve der okkludierende Effekt der radioaktiven Partikel aus. Zudem wird, obwohl die Lungenszintigraphie eine durchaus hilfreiche und anerkannte Methodik zur Differenzierung zwischen CTEPH und primärer pulmonaler Hypertonie ist, die Diagnose „primäre pulmonale Hypertonie“ doch nur mittels

Ausschlussdiagnostik erlangt. Werden keine segmentalen oder größeren Perfusionsdefekte in der Szintigraphie nachgewiesen, sondern eine inhomogene Verteilung der radioaktiven Tracer bzw. ein unauffälliges Perfusionszintigramm, so wird die CTEPH mit großer Wahrscheinlichkeit ausgeschlossen und bei entsprechender Klinik von einer primären pulmonalen Hypertonie als Beschwerdeursache ausgegangen. Die Szintigraphie kann aber neben dieser Ausschlussdiagnostik keinen direkten Nachweis der morphologischen Veränderungen des pulmonalen Gefäßsystems erbringen, die für die primäre pulmonale Hypertonie typisch sind (siehe 4.2.1). Hinzu kommt, dass inhomogene Perfusionsdefekte bei normaler Ventilation nur unspezifische Hinweise auf die primäre Form der pulmonalen Hypertonie sind, da sie auch bei Patienten mit Kollagenosen und Vaskulitiden auftreten (Lisbona R et al 1985). Ferner ist bei dieser Patientenpopulation des Öfteren aufgrund von nicht sicher einzuordnenden Szintigrammen keine Differentialdiagnose bzw. eine Falschdiagnose möglich (Bergin CJ et al 1997). So wurden die Perfusionsdefekte von Patienten mit CTEPH wegen vergrößerter Herzkonturen und Pleuraartefakten, die die Beurteilung erschwerten, nicht erkannt. Für eine eindeutige diagnostische Abklärung muss folglich auf andere Untersuchungsmethoden zurückgegriffen werden. So kann zum Beispiel eine konventionelle Angiographie mit allen Risiken einer invasiven Untersuchungstechnik erforderlich werden. Außerdem wird der Schweregrad der thromboembolischen Erkrankungen in der Szintigraphie unterschätzt (Brandstetter RD et al 1987, Ryan KL et al 1988), was wiederum die therapeutischen Ansätze beeinflussen kann. Entscheidend ist aber gerade für Patienten mit CTEPH ein rascher operativer Eingriff, der die Überlebenschancen signifikant erhöhen kann (siehe auch 4.2.1).

Vorteile der MR-Perfusion gegenüber der Szintigraphie

Die MR-Perfusionsuntersuchung der Lunge bietet ähnlich der Szintigraphie im Vergleich zur konventionellen Angiographie die Möglichkeit einer nicht-invasiven Untersuchungs- bzw. Screeningmethode. Vorteilhafter ist jedoch, dass eine höhere räumliche Auflösung erreicht werden kann. Damit bleibt die Diagnose beispielsweise der primären Form des pulmonalen Hypertonus nicht länger unspezifisch das Ergebnis eines Ausschlussverfahrens, sondern kann tatsächlich anhand bestimmter Kriterien (siehe 2.1.5) getroffen werden; schließlich kann die MRT durch die höhere räumliche Auflösung detaillierte Informationen über Veränderungen auch in kleineren Lungenabschnitten bieten. Zudem kann die exakte Ausdehnung eines Perfusionsdefekts bestimmt werden. Daneben erfolgt durch die MR-Perfusionsmessung eine Darstellung der pulmonalen Hämodynamik, die hoch sensitiv und spezifisch pulmonale Perfusionsdefekte diagnostiziert (Berthezene Y et al 1999). Es können ausserdem nicht nur regionale Perfusionsdefekte detektiert, sondern auch arterieller und venöser Kreislauf von einander differenziert werden (Bock M et al 2000). Hinzu kommt, dass die MR-Perfusionsmessung im Vergleich zur Szintigraphie keine

Strahlenbelastung für den Patienten mit sich bringt. Auch wird eine Datenrekonstruktion in jeder gewünschten Bildebene möglich, die die Szintigraphie nicht bieten kann.

Zusammenfassend stellt die Szintigraphie im Vergleich zur MRT ebenfalls ein nicht-invasives, sensitives und spezifisches Verfahren zur Diagnostik eines pulmonalen Perfusionsdefektes dar. Die Beurteilung des diagnostischen Stellenwertes bleibt allerdings eine Frage der Indikation: bei Patienten mit Verdacht auf akute Lungenembolie ist die Szintigraphie besonders durch die kurze Dauer der Untersuchung indiziert. Hier sind für die MRT die fortschreitenden technischen Entwicklungen abzuwarten, die auf eine weitere Verkürzung der Akquisitionszeit hoffen lassen.

4.3.2 Sauerstoffbildgebung

Sauerstoffverstärkte Lungen-MRT mit iPAT

Neben der MR-Perfusionsmessung stellt die MR-Ventilationsmessung eine weitere Möglichkeit für eine funktionelle Lungenbildgebung dar. 1996 verwendeten Edelman et al Sauerstoff als paramagnetisches Kontrastmittel zur Signalsteigerung im Lungengewebe (Edelman RR et al 1996). Nach Inhalation von reinem Sauerstoff konnte eine Reduktion der T_1 -Zeit im Mittel zwischen 10 und 15% erreicht werden (Edelman RR et al 1996, Chen Q et al 1998, Loeffler R et al 2000). Diese Änderung der longitudinalen Relaxationszeit ruft Signalveränderungen bei wiederholt gemessenen T_1 -gewichteten Aufnahmen hervor. Üblicherweise werden während der in einer strikt eingehaltene Abfolge abwechselnden Inhalation von Sauerstoff oder Raumluft Bilder akquiriert. Der zugrunde liegende Mechanismus beruht auf einer zunehmenden Sauerstoffkonzentration in den Lungenkapillaren, wodurch man Informationen über folgende drei physiologische Parameter erhält: für den Signalanstieg durch T_1 -Verkürzung sind Ventilation, Perfusion sowie Sauerstoffdiffusion von den Alveolen in die Lungenkapillaren erforderlich (Edelman RR et al 1996, Loeffler R et al 2000). Folglich kann die sauerstoffangereicherte MR-Lungenbildgebung als Darstellung der Lungenfunktion in Form dieser drei Parameter verstanden werden. Einige Studien konnten bereits eine gute Korrelation zwischen MRT-Parametern und konventionellen Methoden der Lungendiagnostik wie z.B. der Diffusionskapazität von Kohlenmonoxid (DLCO), dem Forcierten Expiratorischen Volumen der ersten Sekunde (FEV_1) oder der Ventilationsszintigraphie feststellen. Ohno et al untersuchten Patienten mit Lungenkrebs und Lungenemphysem und bewiesen eine gute Korrelation zwischen der maximalen Signalanreicherung im sauerstoffverstärkten MRT auf der einen und dem FEV_1 sowie der DLCO auf der anderen Seite (Ohno Y et al 2001, Ohno Y et al 2002). Jedoch wurden diese Arbeiten mit nicht-selektiven Inversions- oder Refokussierpulsen durchgeführt, womit keine verschachtelte Akquisition mehrerer Schichten möglich war. Es konnten daher nur Einzelschicht-Bildgebungsmethoden angewandt werden, oder die Akquisitionszeit für die Aufnahme von bis zu vier Schichten war beträchtlich verlängert. Für die MR-Ventilationsmessung wurde in vorliegender Arbeit

– ähnlich der MRA und der MR-Perfusionsmessung – die parallele Bildgebung verwendet zur Verkürzung des Messablaufs.

Um viele Schichten T_1 -gewichteter Bilder pro Atemzyklus zu akquirieren, verwendeten wir eine schichtselektive Inversion-Recovery-(IR)-HASTE-Sequenz für die sauerstoffverstärkte Lungendarstellung mit kombinierter EKG- und Atemtriggerung. Zusätzlich wurden ähnlich der MRA und der MR-Perfusionsmessung die neuen parallelen Bildgebungstechniken eingesetzt, um die Akquisition zu beschleunigen. In Kombination mit unserem Triggerungsalgorithmus bietet die parallele Bildgebung Vorteile bezüglich Bildqualität und insbesondere für das Sequenz-Timing.

Die kombinierte Atem- und EKG-Triggerung wurde gewählt, um die Vorteile, die kürzlich für die separate Verwendung beider Methoden bei der sauerstoffverstärkten Lungen-MRT beschrieben wurden, miteinander zu kombinieren (Vaninbroux J et al 2003). Aufgrund der beträchtlichen Schwankungen der Signalintensität des Lungenparenchyms während der Atemphase (Mai VM et al 2000), die den sauerstoffinduzierten Signalanstieg überlagern, sind identische Zwerchfellpositionen bei allen Messwiederholungen erforderlich. Indem wir die End-expirationsstellung für die Bildakquisition wählten, konnten wir ein maximales Lungensignal erzielen und zudem den Vorteil, dass in End-expirationsstellung die Zwerchfellposition einheitlicher ist als nach wiederholter Inspiration (Losert C et al 2002). Jedoch erfordern Aufnahmen in Expiration ein gewisses Maß an Kooperation von Seiten der zu untersuchenden Personen: wir forderten die Probanden auf langsam zu atmen und – falls möglich – vor der Inspiration das Ende des HASTE-Auslesezug abzuwarten. Es stellte sich heraus, dass eine gute Erklärung sowie ein kurzer Trainingsscan die Kooperation während der Akquisition erheblich verbessern kann. Ein weiterer wichtiger Faktor, der die Aufnahmequalität beeinflusst, ist die End-expirationsdauer T_{Exp} , die erforderlich ist, die Inversionspulse und HASTE-Auslesen für alle Schichten durchzuführen. Wenn die Zeit T_{Exp} ausreichend kurz ist, d.h. weniger als ungefähr drei Sekunden beträgt, kann die zu untersuchende Person beinahe frei atmen. Eine derart kurze End-expirationsdauer kann erreicht werden, wenn die Timingparameter und insbesondere die Herzfrequenz das verschachtelte Akquisitionsschema zu lassen. Der Bereich, in dem die Herzfrequenzen mit dem verschachtelten Schema kompatibel sind, kann durch den Einsatz von parallelen Akquisitionstechniken beträchtlich erweitert werden. Somit verkürzt sich durch iPAT die erforderliche End-expirationsdauer beträchtlich, was die Akquisition von mehr koronaren Schichten (sechs statt vier) in einem Atemzyklus ermöglichte und so eine bessere anatomische Abdeckung der Lunge ohne Zunahme der geforderten End-expirationszeit zuließ. Besonders wichtig ist dies für die Untersuchung von Patienten, die ihren Atem nur mit Schwierigkeiten in End-expiration länger als drei Sekunden anhalten können. So profitieren diese Patienten am meisten von der Applikation des verschachtelten Akquisitionsschemas unter Verwendung von iPAT.

Ein Hauptproblem der Atemtriggerung ist die variable Repetitionszeit (TR), die den Grad der longitudinalen Relaxation bei der folgenden Inversion beeinflussen kann und somit die Signalintensität der T_1 -gewichteten Bilder. Bei typischerweise 6 bis 10 Atemzyklen pro Minute

variiert die Repetitionszeit zwischen 6 und 10 Sekunden, d.h. zwischen fünfmal T_1 und achtmal T_1 im Lungenparenchym. Die TR ist daher ausreichend lang, um eine beinahe vollständige Relaxation von mehr als 99% der longitudinalen Magnetisierung zu erreichen. Die relativ langsame Atemfrequenz von 6/min bis 10/min ist wahrscheinlich eine Konsequenz der Anweisung an die Probanden langsam und tief zu atmen.

Um Bewegungsartefakte zu vermeiden wurden durch die EKG-Triggerung alle HASTE-Auslesen in der diastolischen Phase positioniert. Unser Triggerungsalgorithmus verwendete einen über einen kurzen Zeitraum vor der jeweiligen Aufnahme gemittelten Wert der Herzfrequenz, um daraus das Timing der vier folgenden R-Zacken zu extrapolieren. Obwohl man eine gewisse Variation der Herzfrequenz und damit gelegentlich falsch platzierte HASTE-Auslesen erwarten dürfte, wurden Bewegungsartefakte nur selten beobachtet. Die geringe Störungsanfälligkeit der EKG-Triggerung kann durch iPAT verbessert werden, da es die verkürzte Ausleseechozuglänge ermöglicht, die Auslese mit zusätzlichen zeitlichen „Sicherheitsabständen“ zwischen die angrenzenden R-Zacken in die diastolische Phase zu positionieren. So können leichte Abweichungen der Herzfrequenz nicht zu Auslesen während der R-Zacken führen. Die „Extrapolation“ von R-Zacken wird bei Patienten mit Arrhythmien dennoch trotz eingebauter Sicherheitsdelays schwierig sein. In diesen Fällen mag es vorteilhafter sein, statt kombinierter EKG- und Atemtriggerung nur die Atemtriggerung anzuwenden.

In unserer Studie funktionierte die kombinierte EKG- und Atemtriggerung bei allen Probanden zuverlässig. Die retrospektive Bewegungskorrektur ermöglichte eine sehr ähnliche Zwerchfellposition bei typischerweise 70 bis 100% aller 80 Repetitionen mit Ausnahme eines Probanden. Eine weitere Verbesserung der Akquisition könnte über ein Online-Monitoring der Zwerchfellposition, d.h. mit 2D Navigator-basierenden Techniken, erreicht werden. Diese Methoden versprechen eine höhere Genauigkeit der Triggerung als der mechanische Atemgurt. Über eine zusätzliche Online-Evaluation der Bilddaten könnten Bilder mit Bewegungsartefakten oder uneinheitlicher Zwerchfellposition unmittelbar nach der Datenakquisition aussortiert und im nächsten Atemzyklus neu akquiriert werden. Dies sollte stabilere Daten ergeben, geht aber mit einer längeren Gesamtakquisitionszeit einher.

Die rein optische Auswertung der T_1 -gewichteten Bilder zeigt eine geringe Verbesserung der Bildqualität durch die Verwendung von iPAT. Erklärt werden kann dies durch die kürzere Ausleseechozuglänge, die sowohl Bewegung während der Auslesen als auch Blurringartefakte, die aufgrund des T_2 -Signalzerfalls während des Echozugs für die HASTE-Akquisition typisch sind, reduziert. Über ähnliche Ergebnisse berichteten auch Heidemann et al für iPAT-Sequenzen ohne Sauerstoffinhalation (Heidemann RM et al 2003). Als weiterer Vorteil von iPAT konnte die effektive Echozeit um beinahe 50% auf 11ms reduziert werden. In Kombination mit dem reduzierten T_2 -Abfall des Signals während der verkürzten Auslesephase schien der iPAT-typische Signalverlust kompensiert zu werden, so dass kein sichtbarer SNR-Unterschied mit und ohne iPAT beobachtet werden konnte. Eine quantitative Evaluierung der SNR wurde aufgrund des komplexen Rauschens in den iPAT-Bildern nicht durchgeführt. Das Rauschen ist in Folge der iPAT Nachverarbeitung nicht länger

gleichmäßig über das Bild verteilt, sondern hängt von einem räumlich variierenden Geometry-Faktor g ab (Pruessmann KP et al 1999). Deßhalb kann das Rauschen in den Bereichen im Hintergrund geringer als in den ROIs und die konventionelle SNR-Bestimmung damit ungenau sein. Andere Methoden die SNR zu bestimmen, wie beispielsweise verschiedene Bilder zu evaluieren (Firbank MJ et al 1999) oder Serien wiederholter Akquisitionen, werden durch physiologischen Signalverlust, wie ihn variierende Positionen oder Signale von Gefäßen erzeugen, verhindert und sind deshalb für die Lungenbildgebung nicht weiter geeignet.

Die sauerstoffinduzierte Signalanreicherung unterschied sich in den Akquisitionsschemata 1 und 2 mit und ohne iPAT nicht signifikant. Jedoch trat bei den meisten Probanden, die mit den Akquisitionsschemata 1 und 2 untersucht worden waren, ein höherer Signalanstieg mit iPAT als ohne iPAT auf. Wir fanden eine schwach signifikante Differenz zwischen der Signalanreicherung in den Schemata 1 und 3. Falls dieser Effekt in weiteren Untersuchungen bestätigt werden kann, dürfte er erklärt werden durch reduzierte Blurringartefakte bei der Verwendung von iPAT. Blurring führt zu einer räumlichen Verteilung des Signals von Muskel- und Fettgewebe außerhalb der Lunge in die Lunge hinein. Allerdings sind diese fehlerhaft lokalisierten Signalanteile nicht durch Sauerstoffinhalation angereichert. So ergibt sich als „Nettoeffekt“ eine scheinbare reduzierte Signalveränderung der Lunge in den Bildern mit zunehmendem Blurring (Dietrich O et al 2005).

Verglichen mit anderen Studien über sauerstoffverstärkte Lungenbildgebung besteht der Fortschritt unserer IR-HASTE-Sequenz hauptsächlich in der Fähigkeit viele Schichten in einer vergleichsweise kurzen Zeit zu akquirieren. Dies konnte durch schichtselektive Inversions- und Refokussierpulse sowie ein Verschachteln von Inversion und Auslese erreicht werden. Unseres Wissens haben die meisten anderen Gruppen mit nicht-selektiven Inversions- oder Refokussierpulsen gearbeitet (Mai VM et al 2003, Jakob PM et al 2001, Nakagawa T et al 2001). Publikationen von Ohno et al enthalten keine Details über schichtselektive oder nicht-selektive Inversion oder die gesamte Untersuchungszeit (Ohno Y et al 2001, Ohno Y et al 2002). Ein potentieller Nachteil der schichtselektiven Inversion kann die gesteigerte Sensitivität für die Perfusion sein: das Signal innerhalb der Schicht wird durch von außerhalb einfließenden nicht invertierten Spins beeinflusst. Um diesen Effekt zu minimieren wurde die Dicke der zu invertierenden Schicht zweimal so groß (16 mm) gewählt wie die Schichtdicke des Bildes (8 mm).

Unser direkter Vergleich von nicht-selektiver Inversion und schichtselektiver Inversion mit doppelter Schichtdicke demonstrierte, dass ähnliche Ergebnisse mit beiden Techniken erreicht werden können. Nach einer Schicht-selektiven Vorbereitung zeigten die T_1 -gewichteten Bilder eine Signalanreicherung in den Lungengefäßen, die als ein Einfließen nicht-präparierter Spins gedeutet werden kann. Eine sehr ähnliche Anreicherung wurde auch nach nicht-selektiver Inversion beobachtet, was zeigt, dass eine bestimmte Kontaminierung mit nicht-angeregten Spins bei Inversions-Zeiten von 1300 ms unvermeidbar ist. Einige Studien mit nicht-selektiver Inversion demonstrierten die Verlässlichkeit der

sauerstoffverstärkten MRT mit vergleichbaren Inversions-Zeiten trotz dieses Inflow-Effektes (Mueller CJ et al 2002, Mai VM et al 2003, Nakagawa T et al 2001).

Die berechneten Parameterkarten des relativen Signalanstiegs zeigten die meisten substantiellen Unterschiede bezüglich des Signals innerhalb der Lungengefäße. Das Signal war reduziert nach einer schichtselektiven Inversion bei Proband # 10 und nach nicht-selektiver Inversion bei Proband # 15; diese Ergebnisse können durch die verschiedenen Zirkulationsparameter der Lunge erklärt werden und der exakten Position der Auslese innerhalb des Herzzyklus. Der Signalanstieg in den großen Lungengefäßen ist jedoch für die Beurteilung der Lungenfunktion weniger wichtig als das Signal im Lungenparenchym, das bei beiden Techniken bei den Probanden # 10 und # 15 sehr ähnlich war. Bei Proband # 14 war die Signalanreicherung bei beiden Techniken gleich gut, der absolute Anstieg jedoch wurde nach schichtselektiver Vorbereitung um beinahe 40% reduziert. Dies wiederum mag durch den Inflow nicht-angeregter Spins erklärt werden, die viel homogener in der Lunge verteilt waren, als bei den anderen zwei Probanden. Dieser Effekt reduziert die Bildqualität der errechneten Parameterkarten ein wenig. Die Analyse dieser Parameterkarten basiert jedoch auf der lokalen Signalverteilung und wird nicht erheblich beeinflusst solange die (verschieden skalierten) Parameterkarten sehr ähnlich bleiben.

Im Allgemeinen zielt diese Technik auf eine semi-quantitative Beurteilung ab durch einen Vergleich des Signalanstieges in verschiedenen Bereichen des Lungenparenchyms eines Patienten oder durch die Berechnung von Parametern, die die Homogenität oder Inhomogenität des Signalanstieges so wie die räumliche Standardabweichung des Signalanstieges beschreiben. Daher ist eine vergleichbare Signaländerung in allen Schichten einer einzelnen Messung erstrebenswert, wobei der absolute Wert des Signalanstieges weniger wichtig ist. Dies wird eher erreicht durch die Akquisition von Schichten mit identischen Inversionszeiten als durch die Durchführung eines einzelnen nicht-selektiven Inversionspulses vor der Auslese vieler Schichten. Im letzten Fall mag die nicht-selektive Inversion Vorteile für die Signalqualität bieten; die Inversions-Zeiten werden allerdings für alle Schichten unterschiedlich sein und ein semiquantitativer Vergleich der Daten von den verschiedenen Schichten wird nicht länger möglich. Eine dritte Methode, die wiederholte Durchführung nicht-selektiv vorbereiteter Einzelschichten, ist nicht kompatibel mit der Anforderung hinsichtlich einer Messdauer, die uns erlaubt sauerstoffverstärkte Bildgebung mit anderen MRT-Techniken zu kombinieren.

Die Verwendung von Inversions-Pulsen mit doppelter Schichtdicke erforderte einen Abstand zwischen den Schichten, um ein Überlappen der benachbarten invertierten Schichten zu vermeiden. In Erwartung von nicht perfekten Inversions-Schichtprofilen wählten wir einen Schichtabstand von 24 mm. Bei weiteren Aufnahmen könnte dieser Abstand jedoch auf bis zu 16 mm verkleinert werden. Falls eine komplette Erfassung der Lunge ohne jegliche Lücken gefordert wird, kann die gesamte Messung entweder mit höheren Schichtpositionen, die die Lücken des vorherigen Versuches füllen, wiederholt werden oder es können zusätzliche Schichten, die sich mit den Ursprünglichen ergänzen, akquiriert werden. Hierdurch steigt die Dauer der Blöcke mit Raumluft- und Sauerstoff-Atmung. Mit

beiden Methoden wird die Gesamtmessdauer in Abhängigkeit von dem ursprünglichen Schichtabstand um den Faktor 2 oder 3 angehoben.

Nach unserer Kenntnis ist dies die erste Studie mit einer kombinierten Atem- und EKG-Triggerung im Bereich der sauerstoffverstärkten Lungen-MRT. Andere Gruppen verwendeten überhaupt keine Triggerung oder nur ein physiologisches Signal. So wurde EKG-Triggerung verwendet mit Datenakquisition während freier Atmung oder Atemanhalteperioden (Mueller CJ et al 2002, Vaninbroux J et al 2003, Mai VM et al 2003) oder nur Atemtriggerung (Ohno Y et al 2002, Vaninbroux J et al 2003).

Infolge des Hochleistungsgradientensystems konnten wir sehr kurze Spinechoabstände von 2,7 ms erreichen. Dies reduzierte in Kombination mit iPAT die minimale Echozeit auf 11 ms trotz der linearen k-Raumabtastung in Phasenkodierrichtung. Da die Bildqualität linear akquirierter Daten generell weniger von Blurring-Artefakten betroffen ist wie bei einer zentral-beginnenden k-Raumabtastung zogen wir das lineare Akquisitionsschema vor. Die Inversionszeit von 1300 ms war vergleichbar mit der, die Mai et al benutzten (Mai VM et al 2003), und nahe am theoretischen Optimum (Loeffler R et al 2000). Andere Studien bereiteten die Anregung mit kürzeren Inversionszeiten vor (Ohno Y et al 2002, Vaninbroux J et al 2003, Hatabu H et al 2001). Weitere Untersuchungen müssen zeigen, ob sie Vorteile für die mehrschichtige Bildgebung aufgrund eines erheblich reduzierten Inflows nicht-angeregter Spins bieten.

Für die Analyse des Signal-Zeit-Verlaufs errechneten wir den relativen Signalanstieg, nachdem die Daten, die das An- und Abfließen des Sauerstoffes widerspiegeln, verworfen worden waren. Diese einfache Strategie wurde verwendet, weil unsere Studie mehr auf die Akquisitionstechnik als auf die Datenevaluation oder die klinische Anwendbarkeit ausgerichtet war. Für künftige Studien ist eine detaillierte Datenanalyse geplant zum Beispiel mit der Errechnung der dynamischen Signaländerung nach Änderung der Atemgasversorgung (Mueller CJ et al 2002) oder einer Korrelationsanalyse bei Verwendung des vollständigen Signal-Zeit-Verlaufs (Mai VM et al 2003).

Zusammenfassend kann die sauerstoffverstärkte Lungen-MRT mit Akquisition von sechs Schichten und achtzig Wiederholungen unter Verwendung von schichtselektiven Pulsen, paralleler Bildgebung und kombinierter Atem- und EKG-Triggerung in acht bis dreizehn Minuten durchgeführt werden, wobei die Dauer allein von der Atemfrequenz der zu untersuchenden Person abhängt. Die sauerstoffverstärkte Lungenbildgebung ist somit ausreichend schnell, um in der klinische Routine zusammen mit den anderen dargestellten morphologischen und funktionellen Methoden, wie der Lungenperfusion und der Lungen-MR-Angiographie, eine magnetresonanztomographische Lungendarstellung zu verwirklichen.

Durch die sauerstoffverstärkte MRT-Bildgebung wird eine funktionelle Beurteilung der Lungenventilation möglich. Hierdurch eröffnen sich neue Möglichkeiten für die Diagnostik, das Staging und Therapiemonitoring der pulmonalen Hypertonie. Durch die Möglichkeit der Ventilations-/Perfusionsaufnahmen können Störungen, die Ventilation oder Perfusion betreffen, differenziert

werden. Dies hilft gerade bei Erstdiagnose in der Unterscheidung und Einordnung respiratorisch eingeschränkter Patienten hinsichtlich obstruktiver bzw. embolischer Ursachen ihrer Erkrankung (vergleiche 4.3.3). Darüberhinaus kann bei diagnostizierter pulmonaler Hypertonie durch die funktionelle Beurteilung der Sauerstoffverteilung in der Lunge der Schweregrad der Krankheit festgestellt bzw. der Erfolg einer durchgeführten Therapie überprüft werden.

Vergleich zu anderen MR Techniken: Helium

Neben Sauerstoff, wie er in vorliegender Arbeit verwendet wurde, können auch Edelgase wie Xe-129 und He-3 als „inhalative Kontrastmittel“ zur Überwindung der geringen Spindichte in den Luftwegen eingesetzt werden (Kauczor HU et al 1998). Durch „optisches Pumpen“ lassen sich diese Edelgase hyperpolarisieren, womit ihr MR-Signal im Vergleich zum normalerweise ausgenutzten thermischen Gleichgewichtszustand 100.000fach gesteigert werden kann (Hatabu H et al 1999). Für die MR-Ventilationsmessung werden 300 – 800 ml He-3 inhaliert, um ein ausreichend hohes Signal in den Luftwegen und ventilierten Lufträumen zu erhalten. Kauczor et al zeigten die Möglichkeiten der Edelgase bei der Beurteilung verschiedener Lungenerkrankungen inklusive COPD, Bronchiektasien und Lungenkarzinom (Kauczor HU et al 1996, Kauczor HU et al 1997). Bei normaler Ventilation findet sich eine homogene Signalintensität in den Lufträumen mit schneller Füllung und Verteilung des He-3-Gases in Trachea und Lungen. Bei Patienten mit Tumoren oder Atelektasen entstehen Signaldefekte, bei Patienten mit COPD, Bronchiektasien oder Emphysemen finden sich lokalisierte, diffus verteilte, noduläre oder scharf begrenzte Signalheterogenitäten. Für eine hohe Sensitivität der He-3-MRT bei der Detektion von Lungenerkrankungen spricht, dass Ventilationsdefekte auch bei Patienten mit normalen herkömmlichen Lungenfunktionstests gefunden wurden (Kauczor HU et al 2000). Hinzu kommt, dass die Anwesenheit von Sauerstoff die T_1 -Relaxation von He-3 verstärkt, so dass die regionale intrapulmonale Sauerstoffkonzentration gemessen werden kann (Eberle B et al 1999). Daneben kann auch die Diffusion dieser Edelgase durch die alveolare Struktur bestimmt werden. Xe-129 wird darüber hinaus im Blut gelöst und erlaubt so neben Beurteilung der Ventilation auch eine Darstellung der Perfusion.

Trotz der viel versprechenden Ergebnisse eignen sich Edelgase gegenwärtig nicht für den Einsatz im klinischen Alltag. Sowohl die Gase an sich, als auch die für die Hyperpolarisation erforderliche Lasertechnik sind sehr kostenintensiv (Chen Q et al 1998). Hinzu kommt, dass die Inhalation großer Konzentrationen dieser Gase narkotisch wirkt (Hatabu H et al 1999). Außerdem sind alle Gase, die für die Ventilationsbildgebung eingesetzt werden können (d.h. radioaktive Gase, hyperpolarisierte Edelgase), entweder schwerer oder leichter als Sauerstoff. Sie besitzen folglich andere Eigenschaften als der in der Lunge natürlich vorkommende Sauerstoff, wodurch von ihnen schädigende Wirkung auf die Gesundheit des Patienten ausgehen kann (Hatabu H et al 1999). Dagegen spricht für die MR-Ventilationsbildgebung mit Sauerstoff, dass Sauerstoff in Nähe der meisten

Magnetresonanztomographen vorhanden ist, er darüber hinaus kostengünstig und zudem bei kurzzeitiger Anwendung unschädlich für die Gesundheit ist.

Vergleich zur Ventilationsszintigraphie

Neben dem Einsatz von Sauerstoff bzw. Edelgasen werden auch nuklearmedizinische Verfahren für die Darstellung regionaler Ventilation und Perfusion in der Lunge verwendet. Hierzu gehört der Einsatz von radiokativem Xe-133 oder radioaktiven Aerosolen wie dem Tc-99m-DTPA in Kombination mit Tc-99m-MAA (DeNardo GL et al 1984). Diese Methoden sind jedoch durch die Verwendung radioaktiver Substanzen sowie eine geringe räumliche und zeitliche Auflösung limitiert.

4.3.3 Möglichkeiten der kombinierten MR-Lungendiagnostik

Ohne therapeutische Intervention ist die Überlebensrate beider Krankheiten gering. Bei Patienten mit CTEPH ist sie proportional zu dem Grad der pulmonalen Hypertonie zum Diagnosezeitpunkt. Ein mittlerer pulmonalarterieller Druck von 40 mmHg lässt eine Fünf-Jahres-Überlebensrate von 30 % erwarten und bei 50 mmHg beträgt diese lediglich 10 % (Hartz RS 1999). Das Überleben dieser Patienten wird weder durch eine antikoagulative noch vasodilatatorische Therapie beeinflusst; das therapeutische Mittel der Wahl ist die Thrombendarterektomie (Moser KM et al 1995). Bei der primären pulmonalen Hypertonie beträgt die mittlere Überlebenszeit 2,8 Jahre nach Diagnosezeitpunkt (Nauser TD et al 2001).

Diese Zahlen verdeutlichen, wie dringend erforderlich eine Diagnostik ist, die eine korrekte Unterscheidung zwischen beiden Krankheitsbildern leistet, damit die richtigen therapeutischen Maßnahmen in einem frühen Stadium ergriffen werden können. Dennoch ist die Differenzierung schwierig, denn beide Krankheiten zeigen unspezifische klinische Symptome und werden meist erst in einem fortgeschrittenen Stadium entdeckt. Bisher sind eine ganze Reihe diagnostischer Tests erforderlich, um die Diagnose zu sichern, was kosten- und zeitintensiv ist. Den diagnostischen „Goldstandard“ stellt – wie erwähnt – die interventionelle Angiographie dar. Im Hinblick auf die Invasivität der Katheterangiographie ist der Bedarf für eine nicht-invasive Modalität, die für die Diagnostik pulmonaler Embolien, sei es akuter oder chronischer Art, verwendet werden kann, unbestritten. Sowohl MRT als auch CT kommen hierfür in Frage. Die Spiral-CT kann die Katheterangiographie der Pulmonalarterien als diagnostischen „Goldstandard“ nicht in jeder Hinsicht ersetzen, dennoch kann sie als Alternative in der Bildgebung für die Erfassung von pulmonalen Embolien betrachtet werden. Kim K et al kamen in ihrer Studie über die diagnostische Wertigkeit der CT bei der Diagnose pulmonaler Embolien zu dem Ergebnis, dass die CT das Mittel der ersten Wahl bei Patienten mit Verdacht auf eine akute Lungeembolie ist (Kim K et al 1999, Remy-Jardin M et al 1999). Sie ermöglicht akute Embolien schnell ohne Risiko eines invasiven Eingriffes mit hoher

Sensitivität und Spezifität nachzuweisen. Auch für die Diagnostik von Patienten mit CTEPH kann die Spiral-CT alternativ zur pulmonalen Angiographie eingesetzt werden (Bergin CJ et al 1997); obwohl nicht so präzise wie die Angiographie in der Analyse qualitativer Befundmerkmale (siehe oben) des pulmonalen Arteriensystems (Pitton MB et al 2002), so hilft sie zentrale Gefäßirregularitäten in Folge von organisierten Thromben zu analysieren und assoziierte akute pulmonale Embolien zu finden (Remy-Jardin M et al 1992). Darüber hinaus haben Patienten mit diesem Krankheitsbild ein bekannt hohes Komplikationsrisiko bei pulmonaler Angiographie (siehe oben), das die minimal invasive Untersuchungstechnik der CT reduziert.

Als Vorteile der CT über die MRT wurden bisher eine bessere räumliche Auflösung und eine geringere Artefaktanfälligkeit betrachtet (Geftter WB et al 1995). Zusätzlich werden eine kürzere Untersuchungszeit, einfacheres Patientenmonitoring (Schoepf UJ et al 2000) und eine detaillierte Darstellung des Lungenparenchyms und Mediastinums als Pluspunkte für die CT gewertet (Tardivon AA et al 1993, Kim K et al 1999).

Die Ergebnisse dieser Arbeit zeigen, dass die kombinierte MRT, bestehend aus hoch-auflösender Angiographie, Perfusions- und Ventilationsuntersuchung, dennoch ein aussichtsreiches Verfahren ist. Die MR-Angiographie ermöglicht eine morphologische Beurteilung des Gefäßsystems mit hoher räumlicher Auflösung. Indem auch die kleinen peripheren Strukturen beurteilt werden können, kann genauer als bisher zwischen beiden Krankheitsbildern unterschieden werden. Neben der Diagnostik ist auch eine Beurteilung der Operabilität von Patienten mit CTEPH erforderlich. Hier kann die MRA zum einen Lage und Ausdehnung des okkludierenden Materials definieren und zum anderen können mittels funktioneller MR-Perfusionsuntersuchungen dessen hämodynamische Einflüsse beurteilt werden. Ferner kann die Funktionstüchtigkeit des rechten Ventrikels als Kriterium für den Schweregrad der Krankheit bestimmt werden (Henk CB et al 1997, Henk CB et al 1998). Neben der Differenzierung zwischen den unterschiedlichen Ursachen für pulmonale Hypertonie kann außerdem die Therapieeffizienz der aktuellen Behandlung beispielsweise mit Vasodilatoren bei primärer pulmonaler Hypertonie bewertet und der Patient bei therapierefraktärer PPH einer Transplantation zugeführt werden.

Der Einsatz der kombinierten MRT-Untersuchung ist darüber hinaus für andere Lungenerkrankungen sinnvoll. So beispielsweise in der Unterscheidung zwischen obstruktiven Atemwegserkrankungen und pulmonaler Embolie. Eine Atemwegsobstruktion führt zu regionaler Hypoxie, die eine Vasokonstriktion (Euler-Liljiestrand-Mechanismus) nach sich zieht. Als Folge der Vasokonstriktion nimmt die regionale Perfusion ab. In den Ventilations-Perfusions-Aufnahmen können dementsprechend Defekte sowohl der Ventilation als auch der Perfusion detektiert werden. Dagegen zeigen sich bei pulmonalen Embolien lediglich Perfusionsdefizite, ohne Zeichen von Atemwegsobstruktionen. Daneben ermöglicht die MRT eine Differenzierung zwischen Lungenkarzinom und Pneumonien oder Atelektasen sowie eine Beurteilung intrapulmonaler Shunts bei arterio-venösen Malformationen (Kauczor HU et al 2000). Durch die MRT wird dies im Gegensatz

zu dem bisherigen diagnostischen Aufwand für Lungenerkrankungen alles in einer einzigen Untersuchung ohne Strahlenbelastung oder Belastung durch jodhaltiges Kontrastmittel möglich. Durch die zusätzliche Durchführung von MR-Perfusions- oder MR-Ventilationsmessungen neben der MRA kann die Lunge nicht nur nach morphologischen Gesichtspunkten, sondern auch nach funktionellen Kriterien beurteilt werden, beispielsweise in Form einer quantitativen Bewertung der Lungendurchblutung. Damit qualifiziert sich diese Methode nicht nur für das Screening sondern auch zur Verlaufsbeurteilung verschiedener Krankheiten der Lunge.

5. Zusammenfassung

Die Rolle der Magnetresonanztomographie in der Diagnostik verschiedener Lungenerkrankungen hat in letzter Zeit zunehmend an Bedeutung gewonnen. Dies ist vor allem bedingt durch eine verbesserte Gerätetechnik, stärkere Gradientensysteme und dedizierte Oberflächenspulen. Hierdurch können inhärente Probleme der MRT in der Lungenbildgebung, wie limitierte Orts- und Zeitaufösungen oder Suszeptibilitätsartefakte an Luft-Gewebe-Grenzen, überwunden werden. Die Methodik der *parallelen Bildgebung* bietet ebenfalls insbesondere für die Darstellung der Lunge signifikante Vorteile. Basierend auf dem Prinzip der gleichzeitigen Bilddatenakquisition über mehrere Empfangsspulen mit unterschiedlichen räumlichen Sensitivitätsprofilen kann die Anzahl der phasenkodierenden Schritte verringert werden, ohne Einbußen bei der Bildauflösung hinnehmen zu müssen. Hierdurch kann eine höhere räumliche sowie zeitliche Auflösung erreicht werden. Vorliegende Arbeit setzte diese Technik in verschiedenen Bereichen der Lungenbildgebung ein: in einer prospektiven klinischen Studie zur Differenzierung zwischen der primären (PPH) und chronisch thromboembolischen (CTEPH) Form der pulmonalen Hypertonie sowie in zwei experimentellen methodischen Studienteilen zur Etablierung einer Quantifizierung der pulmonalen Perfusion und der Sauerstoffbildgebung.

Anhand einer Population von 29 Patienten wurde zunächst in einer prospektiven klinischen Studie ermittelt, mit welcher Genauigkeit durch die MR-Perfusionsmessung und die MR-Angiographie unter dem Einsatz paralleler Bildgebungstechniken zwischen einer CTEPH und einer PPH differenziert werden kann. Es wurde für die dynamische Perfusionsstudie eine ultra-schnelle FLASH 3D Gradientenecho-Sequenz und für die MRA eine kontrastmittelverstärkte dreidimensionale Gradientenecho-FLASH-Sequenz verwendet. Bisher sind viele verschiedene Untersuchungsmodalitäten notwendig, um die beiden Krankheitsbilder differenzieren zu können. Besonders im Hinblick auf die Prognose und die unterschiedlichen Therapieverfahren der pulmonalen Hypertonie ist jedoch eine rasche zielgenaue Unterscheidung erstrebenswert. Die Kombination aus MR-Angiographie- und MR-Perfusionsmessungen mit iPAT zeigte, dass sowohl MR-Perfusion als auch MR-Angiographie jeweils alleine gute Ergebnisse bei der Differenzierung zwischen primärer und chronisch thromboembolischer pulmonaler Hypertonie in 69% und 83% der Fälle zeigten. Die gemeinsame Auswertung beider Untersuchungen steigerte die diagnostische Genauigkeit auf 90% (richtige Diagnose bei 26 von 29 Patienten). Durch die kombinierte Verwendung von MRA und MR-Perfusion kann sich die Information aus beiden Verfahren ergänzen und so die diagnostische Wertigkeit der MRT steigern.

In einem experimentellen methodischen Studienteil wurde die Möglichkeit zur Quantifizierung der pulmonalen Mikrozirkulation, die bisher noch nicht zufriedenstellend am Menschen realisiert werden konnte, unter Verwendung einer T_1 -gewichteten 3D FLASH-Sequenz untersucht. Es wurden hierzu Messungen an Phantomen und 16 gesunden Probanden durchgeführt. Um systematische Fehler bei der Bestimmung der arteriellen Input-Funktion zu vermeiden, ist eine genaue KM-Dosierung essentiell.

Aus klinischer Sicht bietet sich über die Analyse der Mikrozirkulation die Möglichkeit inter- und intraindividuelle Unterschiede im pulmonalen Blutfluss sowie Blutvolumen zu untersuchen und es eröffnen sich hierdurch für die Diagnostik und Verlaufskontrolle unter Therapie verschiedener Erkrankungen der Lunge neue Perspektiven. Vorliegende Studie konnte eine geeignete KM-Dosierung für die Quantifizierung des Blutflusses und Blutvolumens entwickeln. Die Phantommessungen ergaben eine lineare Beziehung zwischen Signalanstieg und KM-Konzentration bis zu einer Konzentration von 5,0 mmol/l. Die Probandenstudien zeigten, dass eine KM-Dosierung von bis zu 8 ml für die absolute Quantifizierung der pulmonalen Perfusion geeignet ist.

Anhand von einem weiteren experimentellen methodischen Studienteil wurden die Vorzüge der parallelen Bildgebung in Bezug auf die sauerstoffverstärkte Lungen-MRT geprüft, wozu eine Mehrschicht-Akquisitionstechnik mit schichtselektiven Inversions- und Refokussierimpulsen verwendet wurde. Hierfür wurden 15 Probanden untersucht. Der sauerstoffinduzierte relative Signalanstieg und die Signaländerung in der Lunge wurden für alle Messungen bestimmt. Es wurden zwar keine signifikanten Unterschiede zwischen Aufnahmen mit iPAT und solchen ohne iPAT hinsichtlich des Signals beobachtet, die Verwendung von iPAT erlaubte jedoch die Expirationszeit beträchtlich zu reduzieren, so dass bis zu 6 Schichten pro Atemzyklus akquiriert werden konnten.

Der bisherige hohe diagnostische Aufwand – sowohl in Bezug auf die Zeit, als auch bezogen auf die Kosten – sowie die infauste Prognose von Patienten mit primärer pulmonaler bzw. chronisch thromboembolischer Hypertonie unterstreichen die Relevanz der Suche nach einer geeigneten, nicht-invasiven diagnostischen Untersuchung auf der Basis der MRT speziell für dieses Krankheitsbild. Darüberhinaus kann sich der Einsatz der kombinierten MRT-Untersuchung jedoch auch für andere Lungenerkrankungen als sinnvoll erweisen, so unter anderem in der Unterscheidung zwischen obstruktiven Atemwegserkrankungen und pulmonaler Embolie.

Der vollkommen nicht-invasive Charakter der MRT und ihre diagnostische Genauigkeit – hier für die Differenzierung zwischen den verschiedenen Ursachen für pulmonale Hypertonie ermittelt – machen diese Technik zu einem attraktiven Verfahren. In Kombination mit Perfusionsmessungen und MR-Ventilationsuntersuchungen können neben morphologischen auch funktionelle Parameter beurteilt werden, wobei dies ohne jodhaltiges Kontrastmittel oder Strahlenbelastung für den Patienten mit einer einzigen diagnostischen Modalität möglich wird.

6. Literaturverzeichnis

1. Albertine KH. Structural organization and quantitative morphology of the lung. In: Cutillo AG, editor. Application of magnetic resonance to the study of the lung. Armonk, NY: Futura, 1996:73-114.
2. Amundsen T, Torheim G, Kvistad KA, Waage A, Bjermer L, Nordlid KK, Johnsen H, Asberg A, Haraldseth O. Perfusion abnormalities in pulmonary embolism studied with perfusion MRI and ventilation-perfusion scintigraphy: an intra-modality and inter-modality agreement study. *J Magn Reson Imaging* 2002;15(4):386-394.
3. Andrasko J. Water diffusion permeability of human erythrocytes studied by a pulsed gradient NMR technique. *Biochim Biophys Acta* 1976;428(2):304-311.
4. Auger WR, Fedullo PF, Moser KM, Buchbinder M, Peterson KL. Chronic major-vessel thromboembolic pulmonary artery obstruction: appearance at angiography. *Radiology* 1992;182(2):393-398.
5. Barst RJ, Rubin LJ, Long WA, McGoon MD, Rich S, Badesch DB, Groves BM, Tapson VF, Bourge RC, Brundage BH, et al. A comparison of continuous intravenous epoprostenol (prostacyclin) with conventional therapy for primary pulmonary hypertension. The Primary Pulmonary Hypertension Study Group. *N Engl J Med* 1996;334(5):296-302.
6. Beilicke M, Kloeppe R, Lieberenz S. In-vitro-Untersuchungen zum Nachweis vaskulärer Stenosen mit der Spiral-CT-Angiographie. *Fortschr Röntgenstr* 1998;168(3):217-221.
7. Bergin CJ, Glover GH, Pauly JM. Lung parenchyma: magnetic susceptibility in MR imaging. *Radiology* 1991;180(3):845-848.
8. Bergin CJ, Hauschildt J, Rios G, Belezzuoli EV, Huynh T, Channick RN. Accuracy of MR angiography compared with radionuclide scanning in identifying the cause of pulmonary arterial hypertension. *AJR Am J Roentgenol* 1997;168(6):1549-1555.
9. Bergin CJ, Rios G, King MA, Belezzuoli E, Luna J, Auger WR. Accuracy of high-resolution CT in identifying chronic pulmonary thromboembolic disease. *AJR Am J Roentgenol* 1995;166(6):1371-1377.

10. Bergin CJ, Sirlin CB, Hauschildt JP, Huynh TV, Auger WR, Fedullo PF, Kapelanski DP. Chronic thromboembolism: diagnosis with helical CT and MR imaging with angiographic and surgical correlation. *Radiology* 1997;204(3):695-702.
11. Berthezene Y, Croisille P, Wiart M, Howarth N, Houzard C, Faure O, Douek P, Amiel M, Revel D. Prospective comparison of MR lung perfusion and lung scintigraphy. *J Magn Reson Imaging* 1999;9(1):61-68.
12. Bock M, Schoenberg SO, Floemer F, Schad LR. Separation of arteries and veins in 3D MR angiography using correlation analysis. *Magn Reson Med* 2000;43(3):481-487.
13. Bongartz G, Boos M, Winter K, Braendli M, Scheffler K. MR-Angiographie der Thorakalgefäße. *Radiologe* 1997;37(7):529-538.
14. Brandstetter RD, Naccarato E, Sperber RJ, Ozick H, Novich I, Neglia W, Levitt A. Normal lung perfusion scan with extensive thromboembolic disease. *Chest* 1987;92(3):565-567.
15. Brix G, Bahner ML, Hoffmann U, Horvath A, Schreiber W. Regional blood flow; capillary permeability, and compartmental volumes: measurement with dynamic CT – initial experience. *Radiology* 1999;210(1):296-276.
16. Brix G, Kiessling F, Lucht R, Darai S, Wasser K, Delorme S, Griebel J. Microcirculation and microvasculature in breast tumors: pharmacokinetic analysis of dynamic MR image series. *Magn Reson Med* 2004;52(2):490-492.
17. Brudin LH, Rhodes CG, Valind SO, Wollmer P, Hughes JM. Regional lung density and blood volume in nonsmoking and smoking subjects measured by PET. *J Appl Physiol* 1987;63(4):1324-1334.
18. Case TA, Durney CH, Ailion DC, Cutillo AG, Morris AH. A mathematical model of diamagnetic line broadening in lung tissue and similar heterogenous systems: calculations and measurements. *J Magn Reson* 1987;73:304-314.
19. Chapman PJ, Bateman ED, Benatar SR. Primary pulmonary hypertension and thromboembolic pulmonary hypertension – similarities and differences. *Respir Med* 1990;84(6):485-488.

20. Chen Q, Jakob PM, Griswold MA, Levin DL, Hatabu H, Edelman RR. Oxygen enhanced MR ventilation imaging of the lung. *MAGMA* 1998;7(3):153-161.
21. Crapo JD. Morphologic changes in pulmonary oxygen toxicity. *Annu Rev Physiol* 1986;48:721-731.
22. Cutillo AG, Ganesan K, Ailion DC, Morris AH, Durney CH, Symko SC, Christman RA. Alveolar air-tissue interface and nuclear magnetic resonance behaviour of lung. *J Appl Physiol* 1991;70(5):2145-2154.
23. DeNardo GL, DeNardo SJ. The lungs. In: Freeman LM, editor. *Freeman and John's clinical radionuclide imaging*. Orlando: Grune and Stratton, 1984:1051-1139.
24. Dietrich O, Losert C, Attenberger U, Fasol U, Peller M, Nikolaou K, Reiser MF, Schoenberg SO. Fast oxygen-enhanced multi-slice imaging of the lung using parallel acquisition techniques. *Magn Reson Med* 2005;53(6):1317-1325.
25. Dietrich O, Nikolaou K, Wintersperger BJ, Flatz W, Nittka M, Petsch R, Kiefer B, Schoenberg SO. iPAT: Applikationen für schnelle und kardiovaskuläre MRT. *Electromedica* 2002;70(2):149-162.
26. Donahue KM, Weisskoff RM, Burstein D. Water diffusion and exchange as they influence contrast enhancement. *J Magn Reson Imaging* 1997;7(1):102-110.
27. Eberle B, Weiler N, Markstaller K, Kauczor H, Deninger A, Ebert M, Grossmann T, Heil W, Lauer LO, Roberts TP, Schreiber WG, Surkau R, Dick WF, Otten EW, Thelen M. Analysis of intrapulmonary O₂-concentration by MR imaging of inhaled hyperpolarized Helium-3. *J Appl Physiol* 1999;87(6):2043-2052.
28. Edelman RR, Hatabu H, Tadamura E, Li W, Prasad PV. Noninvasive assessment of regional ventilation in the human lung using oxygen-enhanced magnetic resonance imaging. *Nat Med* 1996;2(11):1236-1239.
29. Egermayer P, Peacock AJ. Is pulmonary embolism a common cause of chronic pulmonary hypertension? Limitations of the embolic hypothesis. *Eur Respir J* 2000;15(3):440-448.

30. Emanuel RW. Angiocardiography: observations on mortality. *Proc R Soc Med* 1961;54:477-478.
31. Falaschi F, Palla A, Formichi B, Sbragia P, Petruzzelli S, Giuntini C, Bartolozzi C. CT evaluation of chronic thromboembolic pulmonary hypertension. *J Comput Assist Tomogr* 1992;16(6):897-903.
32. Fedullo PF, Auger WR, Kerr KM, Rubin LJ. Chronic thromboembolic pulmonary hypertension. *N Engl J Med* 2001;345(20):1465-1472.
33. Fedullo PF, Rubin LJ, Kerr KM, Auger WR, Channick RN. The natural history of acute and chronic thromboembolic disease: the search for the missing link. *Eur Respir J* 2000;15(3):435-437.
34. Ferris EJ, Holder JC, Lim WN, Angtuaco EJ, Boyd CM, Binet EF, Baker JT, Bissett JK. Angiography of pulmonary emboli: digital studies and balloon-occlusion cineangiography. *AJR Am J Roentgenol* 1984;142(2):369-373.
35. Fink C, Bock M, Puderbach M, Schmahl A, Delorme S. Partially parallel three-dimensional magnetic resonance imaging for the assessment of lung perfusion – initial results. *Invest Radiol* 2003;38(8):482-488.
36. Fink C, Puderbach M, Bock M, Lodemann KP, Zuna I, Schmahl A, Delorme S, Kauczor HU. Regional lung perfusion: assessment with partially parallel three-dimensional MR imaging. *Radiology* 2004;231(1):175-184.
37. Fink C, Puderbach M, Ley S, Plathow C, Bock M, Zuna I, Kauczor HU. Contrast-enhanced three-dimensional pulmonary perfusion magnetic resonance imaging: intraindividual comparison of 1.0 M gadobutrol and 0.5 M Gd-DTPA at three dose levels. *Invest Radiol* 2004;39(3):143-148.
38. Fink C, Risse F, Buhmann RC, Ley S, Meyer FJ, Plathow C, Puderbach M, Kauczor HU. Quantitative Analyse der Lungenperfusion mittels zeitaufgelöster paralleler 3D-TRT: Erste Ergebnisse. *Fortschr Röntgenstr* 2004;176(2):170-174.

39. Firbank MJ, Coulthard A, Harrison RM, Williams ED. A comparison of two methods for measuring the signal to noise ratio on MR images. *Phys Med Biol* 1999;44(12):N261-N264.
40. Fishman AJ, Moser KM, Fedullo PF. Perfusion lung scans vs pulmonary angiography in evaluation of suspected primary pulmonary hypertension. *Chest* 1983;84(6):679-683.
41. Fishman AP. Dynamic of the pulmonary circulation. In: Hamilton WF, editor. *Handbook of Physiology, Section 2: Circulation*. Washington DC: American Physiological Society, 1963:1708.
42. Frank H, Mlczoch J, Huber K, Schuster E, Gurtner HP, Kneussl M. The effect of anticoagulant therapy in primary and anorectic drug-induced pulmonary hypertension. *Chest* 1997;112(3):714-721.
43. Funke C, Alamo L, Castillo E, Kopka L, Grabbe E. Mehrschicht Spiral-CT-Angiographie: Optimierung der Untersuchungsparameter an einem Gefäßphantom. *Fortschr Röntgenstr* 2000;172(11):927-933.
44. Gaethgens P. Physiologie des Blutes. In: Deetjem P, Speckmann EJ, Hrsg. *Physiologie*. München: Urban&Schwarzenberg, 1992:261-290.
45. Gaine SP, Rubin LJ. Primary pulmonary hypertension. *Lancet* 1998;352(9129):719-725.
46. Gay SB, Siström CL, Holder CA, Suratt PM. Breath-holding capability of adults: Implications for spiral computed tomography, fast-acquisition magnetic resonance imaging, and angiography. *Invest Radiol* 1994;29(9):848-851.
47. Gefter WB, Hatabu H, Holland GA, Gupta KB, Henschke CI, Palevsky HI. Pulmonary thromboembolism: recent developments in diagnosis with CT and MR imaging. *Radiology* 1995;197(3):561-574.
48. Goodman PC, Brant-Zawadzki M. Digital subtraction pulmonary angiography. *AJR Am J Roentgenol* 1982;139(2):305-309.
49. Greenspan RH. Pulmonary angiography and the diagnosis of pulmonary embolism. *Prog Cardiovasc Dis* 1994;37(2):93-105.

50. Griswold MA, Jakob PM, Heidemann RM, Nittka M, Jellus V, Wang J, Kiefer B, Haase A. Generalized autocalibrating partially parallel acquisitions (GRAPPA). *Magn Reson Med* 2002;47(6):1202-1210.
51. Griswold MA, Jakob PM, Nittka M, Goldfarb JW, Haase A. Partially parallel imaging with localized sensitivities (PILS). *Magn Reson Med* 2000;44(4):602-609.
52. Gupta A, Frazer CK, Ferguson JM, Kumar AB, Davis SJ, Fallon MJ, Morris IT, Drury PJ, Cala LA. Acute pulmonary embolism: diagnosis with MR angiography. *Radiology* 1999;210(2):353-359.
53. Halliburton SS, Paschal CB, Rothpletz JD, Loyd JE. Estimation and visualization of regional and global pulmonary perfusion with 3D magnetic resonance angiography. *J Magn Reson Imaging* 2001;14(6):734-740.
54. Hartz RS. Surgery for chronic thromboembolic pulmonary hypertension. *World J Surg* 1999;23(11):1137-1147.
55. Hatabu H, Chen Q, Stock KW, Gefter WB, Itoh H. Fast magnetic resonance imaging of the lung. *Eur J Radiol* 1999;29(2):114-132.
56. Hatabu H, Gaa J, Kim D, Li W, Prasad PV, Edelman RR. Pulmonary perfusion: qualitative assessment with dynamic contrast-enhanced MRI using ultra-short TE and inversion recovery turbo FLASH. *Magn Reson Med* 1996;36(4):503-508.
57. Hatabu H, Tadamura E, Chen Q, Stock KW, Li W, Prasad PV, Edelman RR. Pulmonary ventilation: dynamic MRI with inhalation of molecular oxygen. *Eur J Radiol* 2001;37(3):172-178.
58. Heidemann RM, Griswold MA, Kiefer B, Nittka M, Wang J, Jellus V, Jakob PM. Resolution enhancement in lung 1H imaging using parallel imaging methods. *Magn Reson Med* 2003;49(2):391-394.
59. Henk CB, Gabriel H, Fleischmann D, Schoder M, Mostbeck GH. Pulmonale Hypertension und Cor pulmonale. *Radiologe* 1997;37(5):388-401.

60. Henk CB, Schlechta B, Grampp S, Gomischek G, Klepetko W, Mostbeck GH. Pulmonary and aortic blood flow measurements in normal subjects and patients after single lung transplantation at 0,5 T using velocity encoded cine MRI. *Chest* 1998;114(3):771-779.
61. Ichikado K, Suga M, Gushima Y, Johkoh T, Iyonaga K, Yokoyama T, Honda O, Shigeto Y, Tomiguchi S, Takahashi M, Itoh H, Ikezoe J, Muller NL, Ando M. Hyperoxia-induced diffuse alveolar damage in pigs: correlation between thin-section CT and histopathologic findings. *Radiology* 2000;116(2):531-538.
62. Inglesby TV, Raizner AE, Hanley HG, Skinner NS Jr. Cardiovascular reflexes induced by selectively altering pulmonary arterial osmolality. *Am J Physiol* 1972;222(2):302-307.
63. Jakob PM, Griswold MA, Edelman RR, Sodickson DK. AUTO-SMASH: a self-calibrating technique for SMASH imaging. *MAGMA* 1998;7(1):42-54.
64. Jakob PM, Hillenbrand CM, Wang T, Schultz G, Hahn D, Haase A. Rapid quantitative lung (1)H T(1) mapping. *J Magn Reson Imaging* 2001;14(6):795-799.
65. Kauczor HU. Contrast-enhanced magnetic resonance angiography of the pulmonary vasculature. *Invest Radiol* 1998;33(9):606-617.
66. Kauczor HU, Ebert M, Kreitner KF, Nilgens H, Surkau R, Heil W, Hofmann D, Otten EW, Thelen M. Imaging of the lungs using 3He MRI: preliminary clinical experience in 18 patients with and without lung disease. *J Magn Reson Imaging* 1997;7(3):538-543.
67. Kauczor HU, Hofmann D, Kreitner KF, Nilgens H, Surkau R, Heil W, Potthast A, Knopp MV, Otten EW, Thelen M. Normal and abnormal pulmonary ventilation: visualization at hyperpolarized He-3 MR imaging. *Radiology* 1996;201(2):564-568.
68. Kauczor HU, Kreitner KF. Contrast-enhanced MRI of the lung. *Eur J Radiol* 2000;34(3):196-207.
69. Kauffmann GW, Katheterangiographie. In: Kauffmann GW, Moser E, Sauer R, Hrsg. *Radiologie*. München-Jena: Urban&Fischer, 2001:188-192.
70. Kim KI, Mueller NL, Mayo JR. Clinically suspected pulmonary embolism: utility of spiral CT. *Radiology* 1999;210(3):693-697.

71. King MA, Ysrael M, Bergin CJ. Chronic thromboembolic pulmonary hypertension: CT findings. *AJR Am J Roentgenol* 1998;170(4):955-960.
72. Korosec FR, Frayne R, Grist TM, Mistretta CA. Time-resolved contrast-enhanced 3D MR angiography. *Magn Reson Med* 1996;36(3):345-351.
73. Kreitner KF, Ley S, Kauczor HU, Kalden P, Pitton MB, Mayer E, Laub G, Thelen M. Kontrastmittelverstärkte dreidimensionale MR-Angiographie der Lungenarterien bei Patienten mit chronisch-rezidivierender Lungenembolie – Vergleich mit der selektiven intraarteriellen DSA. *Fortschr Röntgenstr* 2000;172(2):122-128.
74. Krueger S, Haage P, Hoffmann R, Breuer C, Buecker A, Hanrath P, Guenther RW. Diagnosis of pulmonary arterial hypertension and pulmonary embolism with magnetic resonance angiography. *Chest* 2001;120(5):1556-1561.
75. Kyriakos WE, Panych LP, Kacher DF, Westin CF, Bao SM, Mulkern RV, Jolesz FA. Sensitivity profiles from an array of coils for encoding and reconstruction in parallel (SPACE RIP). *Magn Reson Med* 2000;44(2):301-308.
76. Lehnhardt S, Thorsten WJ, Strecker R, Hogerle S, Herget G, Geens V, Laubenberger J, Uhrmeister P. Assessment of pulmonary perfusion with ultrafast projection magnetic resonance angiography in comparison with lung perfusion scintigraphy in patients with malignant stenosis. *Invest Radiol* 2002;37(11):594-599.
77. Ley S, Fink C, Puderbach M, Plathow C, Risse F, Kreitner KF, Kauczor HU. Kontrastmittelverstärkte 3D-MR-Perfusion der Lunge: Einsatz paralleler Bildgebungstechniken bei gesunden Probanden. *Fortschr Röntgenstr* 2004;176(3):330-334.
78. Lisbona R, Kreisman H, Novales-Diaz J, Derbekyan V. Perfusion lung scanning: differentiation of primary from thromboembolic pulmonary hypertension. *AJR Am J Roentgenol* 1985;144(1):27-30.
79. Loeffler R, Mueller CJ, Peller M, Penzkofer H, Deimling M, Schwaiblmair M, Scheidler J, Reiser M. Optimization and evaluation of the signal intensity change in multisection oxygen-enhanced MR lung imaging. *Magn Reson Med* 2000;43(6):860-866.

80. Losert C, Nikolaou K, Scheidler J, Mueller CJ, Schwaiblmair M, Reiser MF. Optimized respiratory and ECG gating in oxygen-enhanced MR ventilation imaging of the lung. *Proc Intl Soc Mag Reson Med* 2002;10:1971.
81. Mai VM, Chen Q, Li W, Hatabu H, Edelman RR. Effect of respiratory phases on MR lung signal intensity and lung conspicuity using segmented multiple inversion recovery turbo spin echo (MIR-TSE). *Magn Reson Med* 2000;43(5):760-763.
82. Mai VM, Tutton S, Prasad PV, Chen Q, Li W, Chen C, Liu B, Polzin J, Kurucay S, Edelman RR. Computing oxygen-enhanced ventilation maps using correlation analysis. *Magn Reson Med* 2003;49(3):591-594.
83. Matsuoka S, Uchiyama K, Shima H, Terakoshi H, Oishi S, Nojiri Y, Ogata H. Effect of the rate of gadolinium injection on magnetic resonance pulmonary perfusion imaging. *J Magn Reson Imaging* 2002;15(1):108-113.
84. Mayer E, Dahm M, Hake U, Schmid FX, Dueber C, Kupferwasser I, Iversen S, Oelert H. Thrombendarteriektomie bei chronischer thromboembolischer pulmonaler Hypertonie. Hämodynamik und Rechtsherzfunktion im Langzeitverlauf. *Dtsch Med Wschr* 1996; 121(1-2):9-15.
85. Meaney JF, Weg JG, Chenevert TL, Stafford-Johnson D, Hamilton BH, Prince MR. Diagnosis of pulmonary embolism with magnetic resonance angiography. *N Engl J Med* 1997;336(20):1422-1427.
86. Meignan M, Rosso J, Gauthier H, Brunengo F, Claudel S, Sagnard L, d'Azemar P, Simonneau G, Charbonnier B. Systematic lung scans reveal a high frequency of silent pulmonary embolism in patients with proximal deep venous thrombosis. *Arch Intern Med* 2000;160(2):159-164.
87. Mills SR, Jackson DC, Older RA, Heaston DK, Moore AV. The incidence, etiologies, and avoidance of complications of pulmonary angiography in a large series. *Radiology* 1980;136(2):295-299.
88. Moser KM, Auger WR, Fedullo PF. Chronic major-vessel thromboembolic pulmonary hypertension. *Circulation* 1990;81(6):1735-1743.

89. Moser KM, Auger WR, Fedullo PF, Jamieson SW. Chronic thromboembolic pulmonary hypertension: clinical picture and surgical treatment. *Eur Respir J* 1992;5(3):334-342.
90. Moser KM, Fedullo PF, Finkbeiner WE, Golden J. Do patients with primary pulmonary hypertension develop extensive central thrombi? *Circulation* 1995;91(3):741-745.
91. Mueller CJ, Schwaiblmair M, Scheidler J, Deimling M, Weber J, Loeffler RB, Reiser MF. Pulmonary diffusing capacity: assessment with oxygen-enhanced lung MR imaging – preliminary findings. *Radiology* 2002;222(2):499-506.
92. Nakagawa T, Sakuma H, Murashima S, Ishida N, Matsumura K, Takeda K. Pulmonary ventilation-perfusion MR imaging in clinical patients. *J Magn Reson Imaging* 2001;14(4):419-424.
93. Nauser TD, Stites SW. Diagnosis and treatment of pulmonary hypertension. *Am Fam Physician* 2001;63(9):1789-1798.
94. Nikolaou K, Schoenberg SO, Attenberger U, Scheidler J, Dietrich O, Kuehn B, Rosa F, Huber A, Leuchte H, Baumgartner R, Behr J, Reiser MF. Pulmonary arterial hypertension: diagnosis with fast perfusion MR imaging and high-spatial resolution MR angiography – preliminary experience. *Radiology* 2005;236(2):694-703.
95. Nikolaou K, Schoenberg SO, Brix G, Goldmann JP, Attenberger U, Kuehn B, Dietrich O, Reiser MF. Quantification of pulmonary blood flow and volume in healthy volunteers by dynamic contrast-enhanced magnetic resonance imaging using a parallel imaging technique. *Invest Radiol* 2004;39(9):537-545.
96. Ohnesorge B, Flohr T, Schaller S, Klingenberg-Regn K, Becker C, Schoepf UJ, Bruening R, Reiser MF. Technische Grundlagen und Anwendungen der Mehrschicht-CT. *Radiologe* 1999;39(11):923-931.
97. Ohno Y, Hatabu H, Takenaka D, Adachi S, Van Cauteren M, Sugimura K. Oxygen-enhanced MR ventilation imaging of the lung: preliminary clinical experience in 25 subjects. *AJR Am J Roentgenol* 2001;177(1):185-194.

98. Ohno Y, Hatabu H, Takenaka D, Van Cauteren M, Fujii M, Sugimura K. Dynamic oxygen-enhanced MRI reflects diffusivity capacity of the lung. *Magn Reson Med* 2002;47(6):1139-1144.
99. Oudkerk M, van Beek EJ, Wielopolski P, van Ooijen PM, Brouwers-Kuyper EM, Bongaerts AH, Berghout A. Comparison of contrast-enhanced magnetic resonance angiography and conventional pulmonary angiography for the diagnosis of pulmonary embolism: a prospective study. *Lancet* 2002;359(9318):1643-1647.
100. Peacock AJ. Primary pulmonary hypertension. *Thorax* 1999;54(12):1107-1118.
101. Peterson KL, Fred HL, Alexander JK. Pulmonary arterial webs: A new angiographic sign of previous thromboembolism. *N Engl J Med* 1967;277(1):33-35.
102. PIOPED Investigators. Value of the ventilation/perfusion scan in acute pulmonary embolism. Results of the prospective investigation of pulmonary embolism diagnosis (PIOPED). *JAMA* 1990;263(20):2753-2759.
103. Pitton MB, Dueber C, Mayer E, Thelen M. Chronische thromboembolische pulmonale Hypertonie: Hämodynamische Auswirkungen der selektiven Pulmonalis-DSA mit nicht-ionischem Kontrastmittel. *Fortschr Röntgenstr* 1998;168(6):589-594.
104. Pitton MB, Dueber C, Mayer E, Thelen M. Hemodynamic effects of nonionic contrast bolus injection and oxygen inhalation during pulmonary angiography in patients with chronic major-vessel thromboembolic pulmonary hypertension. *Circulation* 1996;94(10):2485-2491.
105. Pitton MB, Kemmerich G, Herber S, Schweden F, Mayer E, Thelen M. Chronische thromboembolische pulmonale Hypertonie: Diagnostische Wertigkeit von Mehrschicht-CT und selektiver Pulmonalis-DSA. *Fortschr Röntgenstr* 2002;174(4):474-479.
106. Prince MR. Gadolinium-enhanced MR aortography. *Radiology* 1994;191(1):155-164.
107. Prince MR, Narasimham DL, Stanley JC, Chenevert TL, Williams DM, Marx MV, Cho KJ. Breath-hold gadolinium-enhanced MR angiography of the abdominal aorta and its major branches. *Radiology* 1995;197(3):785-792.

108. Prokop M. Multislice CT angiography. *Eur J Radiol* 2000;36(2):86-96.
109. Prokop M, Schaefer C, Kalender WA, Polacin A, Galanski M. Gefäßdarstellungen mit Spiral-CT. *Radiologe* 1993;33(12):694-704.
110. Pruessmann KP, Weiger M, Scheidegger MB, Boesiger P. SENSE: sensitivity encoding for fast MRI. *Magn Reson Med* 1999;42(5):952-962.
111. Qanadli SD, Hajjam M, Mesurolle B, Barre O, Bruckert F, Joseph T, Mignon F, Vieillard-Baron A, Dubourg O, Lacombe P. Pulmonary embolism detection: prospective evaluation for dual-section helical CT versus selective pulmonary angiography in 157 patients. *Radiology* 2000;217(2):447-455.
112. Remy-Jardin M, Remy J, Deschildre F, Artaud D, Beregi JP, Hossein-Foucher C, Marchandise X, Duhamel A. Diagnosis of pulmonary embolism with spiral CT: comparison with pulmonary angiography and scintigraphy. *Radiology* 1996;200(3):699-706
113. Remy-Jardin M, Remy J. Spiral CT angiography of the pulmonary circulation. *Radiology* 1999;212(3):615-636.
114. Remy-Jardin M, Remy J, Watinne L, Giraud F. Central pulmonary thromboembolism: diagnosis with spiral volumetric CT with the single-breath-hold technique – comparison with pulmonary angiography. *Radiology* 1992;185(2):381-387.
115. Rich S, Dantzker DR, Ayres SM, Bergofsky EH, Brundage BH, Detre KM, Fishman AP, Goldring RM, Graves BM, Koerner SK, et al. Primary pulmonary hypertension. A national prospective study. *Ann Intern Med* 1987;107(2):216-223.
116. Rich S. Executive summary from the World Symposium on Primary Pulmonary Hypertension 1998, Evian, France, September 6-10, 1998, co-sponsored by the World Health Organisation.
(http://www.who.int/entity/cardiovascular_diseases/resources/publications/en/.6-9-1998).
117. Rich S, Kaufmann E, Levy PS. The effect of high doses of calcium-channel blockers on survival in primary pulmonary hypertension. *N Engl J Med* 1992;327(2):76-81.

118. Rich S. Primary pulmonary hypertension. *Curr Treat Options Cardiovasc Med* 2000;2(2):135-140
119. Rich S. Primäre pulmonale Hypertonie. In: Fauci AS, Braunwald E, Isselbacher KJ, Wilson JD, Martin JB, Kasper DL, Hauser SL, Longe DL, Hrsg. *Harrisons, Innere Medizin*. London: McGraw-Hill ,1999(2):1729-1732.
120. Rizi RR, Saha PK, Wang B, Ferrante MA, Lipson D, Baumgardner J, Roberts D. Co-registration of acquired MR ventilation and perfusion images – validation in a porcine model. *Magn Reson Med* 2003;49(1):13-18.
121. Rowe GG, Huston JH, Maxwell GM, Tuchmann H, Maxwell GM, Weinstein AB, Crumpton CW. The physiologic effect of contrast media used for angiocardigraphy. *Circulation* 1956;13(6):896-904.
122. Rubin LJ. Primary pulmonary hypertension. *N Engl J Med* 1997;336(2):111-117.
123. Ryan KL, Fedullo PF, Davis GB, Vasquez TE, Moser KM. Perfusion scan findings underestate the severity of angiographic and hemodynamic compromise in chronic thromboembolic pulmonary hypertension. *Chest* 1988;93(6):1180-1185.
124. Schiller NB. Pulmonary artery pressure estimation by doppler and two-dimensional echocardiography. *Cardiol Clin* 1990;8(2):277-287.
125. Schoepf UJ, Bruening R, Konschitzky H, Becker CR, Knez A, Weber J, Muehling O, Herzog P, Huber A, Haberl R, Reiser MF. Pulmonary embolism: comprehensive diagnosis by using electron-beam CT for detection of embolie and assessment of pulmonary blood flow. *Radiology* 2000;217(3):693-700.
126. Schreiber WG, Schmitt M, Kalden P, Mohrs OK, Kreitner KF, Thelen M. Dynamic contrast-enhanced myocardial perfusion imaging using saturation-prepared TrueFISP. *J Magn Reson Imaging* 2002;16(6):641-652.
127. Schuster DP, Kaplan JD, Gauvain K, Welch MJ, Markham J. Measurement of regional pulmonary blood flow with PET. *J Nucl Med* 1995;36(3):371-377.

128. Schwickert HC, Schweden F, Schild HH, Piepenburg R, Dueber C, Kauczor HU, Renner C, Iversen S, Thelen M. Pulmonary arteries and lung parenchyma in chronic pulmonary embolism: preoperative and postoperative CT findings. *Radiology* 1994;191(2):351-357.
129. Seiderer M, Bauer WM, Villringer A, Einhaeupel K. 3D-MR-Angiographie mit Gd-DTPA. *Fortschr Röntgenstr* 1990;152(3):327-332.
130. Simonneau G, Galie N, Rubin LJ, Langleben D, Seeger W, Domenighetti G, Gibbs S, Lebrec D, Speich R, Beghetti M, Rich S, Fishman A. Clinical classification of pulmonary hypertension. *J Am Coll Cardiol* 2004;43(12 Suppl S):5S-12S.
131. Sitbon O, Humbert H, Nunes H, Parent F, Garcia G, Herve P, Rainisio M, Simonneau G. Long-term intravenous epoprostenol infusion in primary pulmonary hypertension: prognostic factors and survival. *J Am Coll Cardiol* 2002;40(4):780-788.
132. Sitbon O, Humbert M, Simonneau G. Primary pulmonary hypertension: current therapy. *Prog Cardiovasc Dis* 2002;45(2):115-128.
133. Sodickson DK, Manning WJ. Simultaneous acquisition of spatial harmonics (SMASH): fast imaging with radiofrequency coil arrays. *Magn Reson Med* 1997;38(4):591-603.
134. Szolar DH, Saeed M, Flueckiger F, Preidler K, Stiskal MA, Watzinger N, Riepl T, Horina J. Pulmonary hypertension. Response of vasoactive peptides to a nonionic contrast medium in patients undergoing pulmonary angiography. *Invest Radiol* 1995;30(9):511-516.
135. Tardivon AA, Musset D, Maitre S, Brenot F, Darteville P, Simonneau G, Labrune M. Role of CT in chronic pulmonary embolism: comparison with pulmonary angiography. *J Comput Assist Tomogr* 1993;17(3):345-351.
136. Teigen CL, Maus TP, Sheedy PF, Johnson CM, Stanson AW, Welch TJ. Pulmonary embolism: diagnosis with electron-beam CT. *Radiology* 1993;188(3):839-845.
137. Tombach B, Heindel W. Value of 1.0-M gadolinium chelates: review of preclinical and clinical data on gadobutrol. *Eur Radiol* 2002;12(6):1550-1556.

138. Van Erkel AR, van Rossum AB, Bloem JL, Kievit J, Pattynama PM. Spiral CT angiography for suspected pulmonary embolism: a cost-effectiveness analysis. *Radiology* 1996;201(1):29-36.
139. Vaninbrouckx J, Bosmans H, Sunaert S, Demedts M, Delcroix M, Marchal G, Verschakelen J. The use of ECG and respiratory triggering to improve the sensitivity of oxygen-enhanced proton MRI of lung ventilation. *Eur Radiol* 2003;13(6):1260-1265.
140. Van Rooij WJJ, den Heeten GJ. Intraarterielle digitale Subtraktionsangiographie der Lungenarterien unter Verwendung eines Einschwemm-Ballonkatheters zur Diagnostizierung einer Lungenembolie. *Fortschr Röntgenstr* 1992;156(4):333-337.
141. Volk M, Strotzer M, Lehnhart M, Seitz J, Manke C, Feuerbach S, Link J. Renal time-resolve MR angiography: quantitative comparison of gadobenate dimeglumine and gadopentetate dimeglumine with different doses. *Radiology* 2001;220(2):484-488.
142. Vrachliotis TG, Bis KG, Shetty AN, Ravikirshan KP. Contrast-enhanced three-dimensional MR angiography of the pulmonary vasculature tree. *Int J Cardiovasc Imaging* 2002;18(4):283-293.
143. Wagenvoort CA. Vasoconstriction and medial hypertrophy in pulmonary hypertension. *Circulation* 1960;22:535-546.
144. Weinberger SE, Drazen JM. Störungen der Lungenfunktion. In: Fauci AS, Braunwald E, Isselbacher KJ, Wilson JD, Martin JB, Kasper DL, Hauser SL, Longe DL, Hrsg. *Harrisons, Innere Medizin*. London: McGraw-Hill ,1999(2):1662-1671.
145. Wielopolski P, Haacke E, Adler L. Evaluation of the pulmonary vasculature with three-dimensional magnetic resonance imaging techniques. *MAGMA* 1993;1:21-34.
146. Widimsky J. Noninvasive diagnosis of pulmonary hypertension in chronic lung diseases. *Prog Respir Res* 1985;20:69-75.
147. Wood P. Pulmonary hypertension with special reference to the vasoconstrictive factor. *Br Heart J* 1958;20(4):557-570.

148. Yucel EK. Pulmonary MR angiography: is it ready now ? *Radiology* 1999;210(2):301-303.

7. Danksagung

Nach Abschluss meiner Promotionsarbeit ist es mir ein besonderes Anliegen, für die große Unterstützung zu danken, die mir zuteil wurde.

Mein besonderer Dank gilt Herrn PD Dr. med. Stefan Schönberg, der mich geduldig und verständnisvoll bei meiner Arbeit begleitet hat.

Sehr herzlich danke ich auch Herrn Dr. med. Konstantin Nikolaou, der mir bei der Durchführung dieser Arbeit fachlich wie menschlich eine große Stütze war.

Ebenso danke ich Frau Ulrike Fasol, Herrn Dr. Olaf Dietrich und Herrn Dr. Michael Peller aus der Radiologischen Forschung des Instituts für Klinische Radiologie, für die Ermutigung und Hilfe bei der Abfassung meiner Arbeit.

8. Lebenslauf

Name: Ulrike Attenberger

Anschrift: Stiftsbogen 49
81 375 München

Geburtsdatum: 01.04.1980

Geburtsort: Freising

Eltern: Dr. med. Erwin Attenberger, Internist
Elisabeth Attenberger, Kfm. Angestellte

Geschwister: Julia Attenberger, Studentin der Zahnmedizin

Schulbildung:

1986-1990 Grundschule am Graben in Eichstätt

1990-1999 Gabrieli-Gymnasium Eichstätt
Juni 1999 Erwerb der allgemeinen Hochschulreife

24.06.1999 Aufnahme in das Förderungsprogramm der
„Hochbegabtenförderung nach dem Bayerischen
Begabtenförderungsgesetz

Studium:

1999-2005 Studium der Humanmedizin an der
Ludwig-Maximilians-Universität München

Seit 19.11.2002 Doktorandin am Insitut für Klinische Radiologie/
München-Großhadern

Ab 15.11.2005 Assisstenzärztin am Institut für Klinische Radiologie/München-Großhadern