

Aus dem Zentrum für klinische Tiermedizin der Tierärztlichen Fakultät  
der Ludwig-Maximilians-Universität München

Arbeit angefertigt unter der Leitung von  
Prof. Dr. Dr. habil. R. Köstlin

**Vergleichende Ergebnisse der  
Tibial Plateau Leveling Osteotomy (TPLO)  
und Tibial Tuberosity Advancement (TTA)  
zur Behandlung der vorderen  
Kreuzbandruptur beim Hund.  
Eine Literaturstudie.**

Inaugural-Dissertation  
zur Erlangung der tiermedizinischen Doktorwürde  
der Tierärztlichen Fakultät der  
Ludwig-Maximilians-Universität München

von

Monika Höpfl  
aus Landshut

München 2011

Gedruckt mit der Genehmigung der Tierärztlichen Fakultät  
der Ludwig-Maximilians-Universität München

Dekan: Univ.-Prof. Dr. J. Braun  
Referent: Univ.-Prof. Dr. R. Köstlin  
Koreferent: Univ.-Prof. Dr. H. Gerhards

Tag der Promotion: 30. Juli 2011

***Meinem Mann Sebastian***

## Inhaltsverzeichnis

<i>Inhaltsverzeichnis</i>	<i>I</i>
<i>Abkürzungsverzeichnis</i>	<i>III</i>
<b>1 Einleitung</b>	<b>1</b>
<b>2 Anatomie des Kniegelenks</b>	<b>2</b>
<b>2.1 Knöcherne Anteile</b>	<b>2</b>
2.1.1 Oberschenkelskelett	3
2.1.2 Unterschenkelskelett	3
2.1.3 Sesambeine	5
<b>2.2 Menisken</b>	<b>5</b>
<b>2.3 Gelenkkapsel</b>	<b>6</b>
<b>2.4 Bänder des Kniegelenks</b>	<b>6</b>
2.4.1 Bänder des Kniescheibengelenks	6
2.4.2 Bänder der Menisken	7
2.4.3 Bänder des Kniekehlgelenks	8
2.4.3.1 Kollateralbänder	8
2.4.3.2 Kreuzbänder	8
<b>2.5 Muskulatur</b>	<b>10</b>
<b>2.6 Blutgefäßversorgung und Innervation</b>	<b>12</b>
<b>3 Biomechanik des Kniegelenks</b>	<b>13</b>
<b>3.1 Statik</b>	<b>13</b>
<b>3.2 Vorderer Tibiaschub</b>	<b>14</b>
<b>3.3 Rotationszentrum des Kniegelenks</b>	<b>15</b>
<b>3.4 Modelle des Kniegelenks</b>	<b>16</b>
3.4.1 Klassisches Modell	16
3.4.2 Aktives Modell	17
<b>4 Ruptur des vorderen Kreuzbandes</b>	<b>19</b>
<b>4.1 Vorkommen und Prädisposition</b>	<b>19</b>
<b>4.2 Ätiologie</b>	<b>22</b>

<b>4.3</b>	<b>Auswirkungen</b>	<b>26</b>
4.3.1	Schädigung des Gelenkknorpels	26
4.3.2	Arthrose	26
4.3.3	Meniskopathie	28
4.3.4	Stressbelastung des kaudalen Kreuzbandes	30
<b>4.4</b>	<b>Symptomatik und Diagnose</b>	<b>30</b>
<b>5</b>	<b>Operationsmethoden</b>	<b>37</b>
<b>5.1</b>	<b>Tibial Plateau Leveling Osteotomy (TPLO)</b>	<b>37</b>
<b>5.2</b>	<b>Tibial Tuberosity Advancement (TTA)</b>	<b>51</b>
<b>6</b>	<b>Vergleich der Ergebnisse beider Methoden in der Literatur</b>	<b>60</b>
<b>6.1</b>	<b>Studien über TPLO</b>	<b>60</b>
6.1.1	Komplikationen	60
6.1.2	Gliedmaßenfunktion	72
6.1.3	Arthroseentwicklung	79
6.1.4	Biomechanik	85
<b>6.2</b>	<b>Studien über TTA</b>	<b>87</b>
<b>6.3</b>	<b>Studien über beide Methoden im Vergleich</b>	<b>96</b>
<b>6.4</b>	<b>Vor- und Nachteile der Methoden</b>	<b>101</b>
<b>7</b>	<b>Diskussion</b>	<b>106</b>
<b>8</b>	<b>Zusammenfassung</b>	<b>121</b>
<b>9</b>	<b>Summary</b>	<b>122</b>
	<i>Literaturverzeichnis</i>	<i>123</i>
	<i>Abbildungsverzeichnis</i>	<i>160</i>
	<i>Tabellenverzeichnis</i>	<i>163</i>
	<i>Danksagung</i>	<i>165</i>

## Abkürzungsverzeichnis

A.	Arteria
Abb.	Abbildung
Art.	Articulatio
CrCL	Cranial Cruciate Ligament, vorderes Kreuzband
CT	Computertomographie
CTT	Cranial Tibial Thrust, vorderer Tibiaschub
CTWO	Cranial Tibial Wedge Osteotomy, kraniale Tibiakeilosteotomie
ESVOT	European Society of Veterinary Orthopaedics and Traumatology
GRF	Ground Reaction Force, Bodenreaktionskraft
ICR	Instant Center of Rotation, augenblickliches Rotationszentrum
ICS	Intracapsular Stabilization, intrakapsuläre Stabilisation
Lig.	Ligamentum
Ligg.	Ligamenta
LSN	Laterale Stabilisierende Naht
M.	Musculus
Mm.	Musculi
MR	Meniscal Release, Meniskuseinschnitt
MRT	Magnetresonanztomografie
N.	Nervus
PTA	Patellar Tendon Angle, Patellarsehnenwinkel
PVF	Peak Vertical Force, vertikale Spitzenkraft
Tab.	Tabelle
TPA	Tibial Plateau Angle, Tibiaplateauwinkel
TPLO	Tibial Plateau Leveling Osteotomy, Umstellungsosteotomie des Tibiaplateaus
TTA	Tibial Tuberosity Advancement, Tibiaosteotomie mit Vorverlagerung der Tuberositas tibiae
V.	Vena
VI	Vertical Impulse, vertikaler Impuls
VOS	Veterinary Orthopaedic Society

## **1 Einleitung**

Seit der Erstbeschreibung der kranialen Kreuzbandruptur durch CARLIN (1926) hat die Bedeutung dieser Erkrankung enorm zugenommen. Die durch die Behandlung entstehenden Kosten wurden in den USA im Jahr 2003 auf über eine Milliarde US\$ geschätzt (KIM et al. 2008). Heute gilt der vordere Kreuzbandriss als die häufigste Ursache für Kniegelenkslahmheiten beim Hund (JOHNSON et al. 1994, PACCHIANA et al. 2003, ARAGON und BUDSBERG 2005, CORR 2009, DYMOND et al. 2010).

Über kein Thema wurde in der tiermedizinischen Orthopädie mehr geschrieben als über die Ruptur des Lig. cruciatum craniale (HARASEN 2004 a). Während der letzten 50 Jahre wurde eine Vielzahl an chirurgischen Techniken entwickelt, um die Kreuzbandruptur zu therapieren und die Gliedmaßenfunktion wiederherzustellen (PACCHIANA et al. 2003, HARASEN 2004 a, ARAGON und BUDSBERG 2005, GRIERSON et al. 2005, KIM et al. 2008, AU et al. 2010). Die immer wieder veröffentlichten Neuentwicklungen zeigen, dass sich bis heute keine Methode als den anderen überlegen herausgestellt hat (ARAGON und BUDSBERG 2005, KIM et al. 2008, AU et al. 2010).

Sicherlich ist eine der dringendsten Fragen für Tierärzte und Besitzer, zu entscheiden, welche Operationsmethode die besten klinischen Ergebnisse aufweist und eine volle funktionelle Wiederherstellung ermöglicht (ARAGON und BUDSBERG 2005).

Viele Jahre lang wurde die 1993 von SLOCUM und DEVINE SLOCUM vorgestellte Tibial Plateau Leveling Osteotomy (TPLO) als ideale Behandlungsmethode der kranialen Kreuzbandruptur angesehen und daher von vielen Chirurgen bevorzugt angewendet (JERRAM und WALKER 2003, HARASEN 2004 a, b, CONZEMIUS et al. 2005, VAUGHAN 2010). Im Jahr 2002 führten MONTAVON et al. jedoch ein neues biomechanisches Verfahren ein, die Tibial Tuberosity Advancement (TTA). Seitdem werden die Vor- und Nachteile der jeweiligen Vorgehensweise kontrovers diskutiert.

Ziel der hier vorliegenden Arbeit ist, anhand der Literatur sowohl die Früh- und Spätergebnisse der heutzutage favorisierten Techniken darzustellen als auch kritisch zu analysieren. Dabei werden zudem die prognostisch bedeutungsvolle objektive Evaluation der Gliedmaßenfunktion mittels Laufbandanalysen und die Arthroseprogression berücksichtigt.

## **2 Anatomie des Kniegelenks**

Damit am komplexen Kniegelenk eine korrekte Diagnose gestellt und eine effektive Therapie eingeleitet werden kann, ist es nötig, ein fundiertes Wissen über die Anatomie und die Biomechanik dieses Gelenks zu besitzen. Die Probleme in der chirurgischen Behandlung der kranialen Kreuzbandruptur sind eine Reflexion der Komplexität der Struktur und Funktion des Kniegelenks. Aus diesen Gründen wird zunächst eine anatomische Übersicht und im darauf Folgenden eine Einführung in die Biomechanik gegeben.

Die nachfolgende Beschreibung der Anatomie basiert im Wesentlichen auf den Arbeiten von DYCE, SACK und WENSING (1991), FREWEIN und VOLLMERHAUS (1994), BUDRAS, FRICKE und RICHTER (2000), CARPENTER und COOPER (2000), NICKEL, SCHUMMER und SEIFERLE (2001) sowie von KÖNIG und LIEBICH (2005). Darüber hinaus zitierte Literatur wird im Text gesondert angegeben.

Das funktionell eine Einheit bildende Kniegelenk (*Articulatio genus*) besteht aus dem primär gewichtstragenden Kniekehlgelenk (*Articulatio femorotibialis*) sowie dem Kniescheibengelenk (*Articulatio femoropatellaris*) und zählt somit zu den zusammengesetzten Gelenken (*Articulatio composita*).

Im inkongruenten Kniekehlgelenk artikulieren die Kondylen des Os femoris mit der *Facies articularis proximalis* des Schienbeins. Da neben der vorherrschenden Streck- und Beugewegung, die das Gelenk als Wechselgelenk kennzeichnen, aufgrund der Verschiebbarkeit der Menisken auch Drehbewegungen möglich sind, ist es insgesamt als unvollständiges Wechselgelenk anzusehen.

Das Kniescheibengelenk wird von der *Trochlea ossis femoris* und der Patella gebildet. Es ist ein Schlittengelenk (*Articulatio delabens*), da die Kniescheibe synchron zu jedem Bewegungsablauf des Kniekehlgelenks auf der Rolle des Femur gleitet.

### **2.1 Knöcherne Anteile**

Die knöchernen Anteile des Kniegelenks umfassen die distale Gelenkfläche des Femurs, den proximalen Anteil der Tibia und Fibula sowie die Patella und drei weitere Sesambeine.



### 2.1.1 Oberschenkelskelett

Das Oberschenkelskelett besteht aus nur einem Knochen, dem Os femoris, auch Femur genannt. Er ist der kräftigste aller langen Röhrenknochen und übernimmt wesentliche Last- und Stützfunktionen.

#### **Femur**

Im Folgenden wird der distale, am Kniegelenk beteiligte Anteil des Femurs genauer beschrieben.

Kranial am Os femoris ragt die Kniescheibenrolle (Trochlea ossis femoris) mit zwei Rollkämmen vor, die durch eine mittlere Furche (Sulcus patellaris) getrennt sind und somit ein Gleitlager für die Patella bieten. Die Rollkämme sind niedrig und beim Hund etwa gleich groß. Kaudal am distalen Endstück des Femurs treten die beiden Gelenkknollen, Condylus lateralis und Condylus medialis, hervor, welche durch eine tiefe Zwischenknollenrube (Fossa intercondylaris) voneinander getrennt werden. Beide Kondylen sind sowohl in sagittaler als auch in transversaler Ebene konvex und der mediale Kondylus ist kleiner als der laterale (EVANS und HERMANSON 1993). Die Gelenkknollen weisen beidseits raue Bandhöcker (Epicondylus lateralis und medialis) als Ansatz für die Seitenbänder (Ligg. collateralia, s. Seite 8) auf. Distal am Condylus lateralis befinden sich zwei Muskelgruben. Kranial eine Fossa extensoria als Ursprungsgebiet des M. extensor digitorum longus und des M. fibularis tertius, kaudal davon gelegen deltet sich die Fossa musculi poplitei als Ursprungsfläche für den Kniekehlmuskel (M. popliteus) ein. Am kaudalen Proximalrand der Kondylen ist je eine kleine, ebene Gelenkfläche (Facies articularis sesamoidea lateralis und medialis), die der Artikulation mit zwei kleinen Sesambeinen (Ossa sesamoidea musculi gastrocnemii, Fabellae) dienen. Die Fabellae liegen einzeln in der jeweiligen Ursprungssehne des M. gastrocnemius, der an der über den beschriebenen Gelenkflächen gelegenen Tuberositas supracondylaris lateralis und medialis ansetzt.

### 2.1.2 Unterschenkelskelett

Das Unterschenkelskelett setzt sich zusammen aus dem Schienbein (Tibia) und dem Wadenbein (Fibula), die zueinander annähernd parallel liegen und keine Tendenz zur Überkreuzung zeigen. Die Fibula liegt der Tibia lateral an und ist der weitaus schwächere der beiden Knochen.

## **Tibia**

Der Querschnitt der Extremitas proximalis weist die Form eines Dreiecks auf, bei dem die Spitze nach kranial zeigt. Das flache Proximalende der Tibia weist zwei Schienbeinknollen (Condylus lateralis und medialis) auf, die kaudal durch den Kniekehlausschnitt (Incisura poplitea) unterteilt sind, welche den gleichnamigen Muskel aufnimmt. Beide Kondylen sind in der transversalen Ebene konkav, in der sagittalen konvex und fallen nach kaudal hin in einem Winkel von 23° ab, woraus sich die Inkliniation des Tibiaplateaus ergibt (SLOCUM und DEVINE 1983, EVANS und HERMANSON 1993). Als Tibiaplateau bezeichnet man die Gelenkfläche der Tibia (Facies articularis proximalis), die jeden Kondylus einzieht und den entsprechenden Kondylus des Femurs beziehungsweise die faserknorpelig distale Meniskusfläche aufnimmt. Zentral zwischen diesen beiden Gelenkflächen erhebt sich der Zwischenknollenfortsatz (Eminentia intercondylaris), der seinerseits durch eine kleine Zwischenfläche (Area intercondylaris centralis) in das Tuberculum intercondylare laterale und mediale geteilt wird. Kranial und kaudal dieser zentralen Erhebung vertiefen sich die Areae intercondylaris cranialis und caudalis, die den Bändern des Kniekehlgelenks als Ansatzfläche dienen. An der kaudolateralen Oberfläche des Condylus lateralis befindet sich eine kleine Gelenkfläche, die Facies articularis fibularis, an der die Tibia mit dem Fibulakopf artikuliert. Kraniolateral am lateralen Kondylus zieht der Sulcus extensorius tief ein, der als Führungsrinne für die Sehne des langen Zehenstreckers (M. extensor digitalis longus) dient. Kranial vor den Kondylen liegt die Schienbeinbeule (Tuberositas tibiae) als proximales Ende des Margo cranialis, die eine Ansatzfläche für die Patellarsehne bietet. Die Tuberositas tibiae liegt unmittelbar unter der Haut, ist somit leicht tastbar und optimal als Orientierungspunkt geeignet.

## **Fibula**

Die Fibula ist ebenso lang wie die Tibia, reicht proximal jedoch nicht an das Oberschenkelbein heran, so dass die gesamte Körperlast vom Schienbein getragen wird. Die Fibula wird von der Tibia durch ein langes, mit Bindegewebe gefülltes Spatium interosseum cruris getrennt, das bei Fleischfressern nur proximal entwickelt ist. Das Wadenbein lässt einen Kopf (Caput fibulae), einen Hals (Collum fibulae), das Mittelstück (Corpus fibulae) und das distale Ende, den lateralen Knöchel (Malleolus lateralis), unterscheiden.

### 2.1.3 Sesambeine

Sesambeine dienen als Abstandshalter der Sehne gegenüber den umliegenden Knochen. Durch sie wird die biomechanische Wirkung der Sehne optimiert und eine bessere Hebelwirkung erzielt.

#### **Patella**

Die Kniescheibe (Patella) ist in die Endsehne des M. quadriceps femoris eingelagert und vermeidet in ihrer Funktion als Sesambein eine Druckschädigung der Sehne des Hauptstreckmuskels am Kniegelenk. Beim Hund ist sie eiförmig, wobei die abgerundete Basis nach proximal und der spitze Apex nach distal zeigt. Der Längsdurchmesser ist knapp doppelt so groß wie der Querdurchmesser. Die kaudale konvexe Gelenkfläche (Facies articularis) gleitet im Sulcus trochlearis des Femurs und die freie Oberfläche (Facies cranialis) ist der Haut zugekehrt. Die Patella wird medial und lateral durch parapatellare Knorpel erweitert, die mit dem jeweiligen Rollkamm des Femurs artikulieren und dabei helfen, die Kniescheibe in ihrer seitlichen Bewegungsfreiheit einzuschränken.

#### **Fabellae**

Die beiden Ossa sesamoidea musculi gastrocnemii (Vesalische Sesambeine) sind in die Ursprungssehne des Wadenmuskels (M. gastrocnemius) eingeschlossen. Sie berühren in der Facies articularis sesamoidea lateralis bzw. medialis die Kondylen des Os femoris. Das laterale Sesambein ist stets etwas größer und pyramidenförmig, das mediale Sesambein hat eine Würfelform.

Das Os sesamoideum musculi poplitei liegt in der Ursprungssehne des Kniekehlmuskels (M. popliteus) und hat mit der kaudalen Seite des lateralen Meniskus Kontakt.

Die Fabellae können in gesunden Tieren verschoben oder nicht vorhanden sein.

## **2.2 Menisken**

Die Articulatio femorotibialis weist zwei faserknorpelige Menisken zwischen den femoralen und tibialen Kondylen auf, den Innenmeniskus (Meniscus medialis) und den Außenmeniskus (Meniscus lateralis) (s. Abb. 1). Diese besitzen die Form von Mandarinenscheiben mit einem scharfen, konkaven Innenrand und einem dicken, konvexen Außenriss. Sie sind in ihrer Artikulationsfläche mit den Kondylen des Femurs ausgehöhlt und zur Tibia gerichtet wie deren Gelenkfläche eben. Die Menisken vertiefen die tibiale nahezu ebene Gelenkfläche, um das Tibiaplateau besser an die stark

gekrümmten Femurkondylen anzupassen und sorgen somit für den Ausgleich der Inkongruenz zwischen den artikulierenden Gelenkflächen. Gleichzeitig erhöhen sie damit die Stabilität des Kniegelenks und fungieren zusätzlich als stoßdämpfende Puffer, die die Druckbelastung gleichmäßig auf die Gelenkflächen verteilen. Die Menisken sind an der Tibia jeweils durch kraniale und kaudale Bänder fixiert (s. Seite 7 und Abb. 1). Der Meniscus medialis ist außerdem mit der Gelenkkapsel und dem Seitenband verwachsen (s. Seite 8) und zeigt dadurch eine geringere Beweglichkeit als der Meniscus lateralis bei Beugung und Streckung des Gelenks. Grundsätzlich resultiert jede Gelenkbewegung in einer Bewegung der Menisken. Diese ändern ihre Form und gleiten bei Flexion nach kaudal, bei Extension nach kranial und können sogar Drehbewegungen folgen. Lediglich die peripheren 10 - 15 % der Menisken sind vaskularisiert, die restlichen Anteile werden durch Diffusion aus der synovialen Flüssigkeit ernährt (RUPP et al. 2002).

### **2.3 Gelenkkapsel**

Die Gelenkkapsel des Kniegelenks ist sehr geräumig und umschließt beide Femurkondylen vollständig. Das Innenblatt der Gelenkkapsel, das Stratum synoviale, trennt sich vom Außenblatt und schiebt sich unvollständig zwischen die Gelenkfortsätze, so dass zwei miteinander in Verbindung stehende Synovialhöhlen entstehen. Diese Gelenkhöhlen werden durch die Menisken in eine proximale und eine distale Einheit unterteilt, die jedoch untereinander kommunizieren.

### **2.4 Bänder des Kniegelenks**

Da das Knie durch seine knöcherne Konstruktion sehr instabil ist, wird es durch zahlreiche Bänder unterstützt. Den größten Beitrag zur Stabilität leisten dabei die beiden Kollateral- sowie die beiden Kreuzbänder.

#### **2.4.1 Bänder des Kniescheibengelenks**

Man unterscheidet an der *Articulatio femoropatellaris* Bänder die der Fixation der Kniescheibe am Oberschenkel dienen und das Band der Endsehne des *M. quadriceps femoris*:

- Faszienverstärkungen (*Retinacula patellae*),
- Kniescheibenseitenbänder (*Lig. femoropatellare laterale* bzw. *mediale*),
- Patellarsehne (*Lig. patellae*).

Die Faszienv Verstärkungen (Retinacula patellae) werden beiderseits der Kniescheibe durch die Gesamtheit der Bindegewebsfaserzüge und –bündel dargestellt. Sie breiten sich breitflächig zwischen der Sehne des M. quadriceps femoris, der Basis und den Seitenflächen der Patella sowie dem Distalende des Femurs und den Kondylen der Tibia aus. Das laterale Band ist kräftiger als das mediale.

Die Kniescheibenseitenbänder (Lig. femoropatellare laterale bzw. mediale) sind als mehr oder minder deutlich abgegrenzte Abschnitte des Retinaculum anzusehen, wobei das laterale Band kräftiger ist als das mediale. Sie verlaufen vom Seitenrand der Patella zu den Epikondylen des Femurs und beim Hund weiter bis zu den Vesalischen Sesambeinen.

Distal ist die Patella durch ein einziges Ligamentum patellae (Abb. 1) an der Tuberositas tibiae befestigt. Dieses Ligament wird durch die Endsehne des M. quadriceps femoris gebildet (s. Seite 11). In Höhe des Kniescheibengelenks ist dem Band ein Kniefettkörper (Corpus adiposum infrapatellare) unterlagert, dessen Funktion bisher nicht geklärt ist.

### 2.4.2 Bänder der Menisken

Die Bänder der Menisken (Abb. 1) dienen ihrer Fixierung. Beide Menisken besitzen je ein kraniales und kaudales Band zur Befestigung an der Tibia. Der laterale Meniskus weist zudem eine Verbindung zum Femur auf. Außerdem sind beide Menisken kranial untereinander verbunden.

Die Bänder der Menisken sind:

- die kranialen Tibialbänder der Menisken (Lig. tibiale craniale menisci lateralis bzw. medialis), die den kranialen Rand des Meniskus mit der lateralen bzw. medialen Area intercondylaris cranialis tibiae verbinden,
- die kaudalen Tibialbänder der Menisken (Lig. tibiale caudale menisci lateralis bzw. medialis), die am kaudalen Rand der Menisken entspringen und vom Meniscus lateralis in die Incisura poplitea ziehen und vom Meniscus medialis in die Area intercondylaris caudalis tibiae,
- das Ligamentum meniscofemorale, das vom kaudalen Rand des lateralen Meniskus zur interkondylaren Fläche des medialen Femurkondylus zieht, und
- das Ligamentum transversum genus, das kranial die beiden Menisken miteinander verbindet.

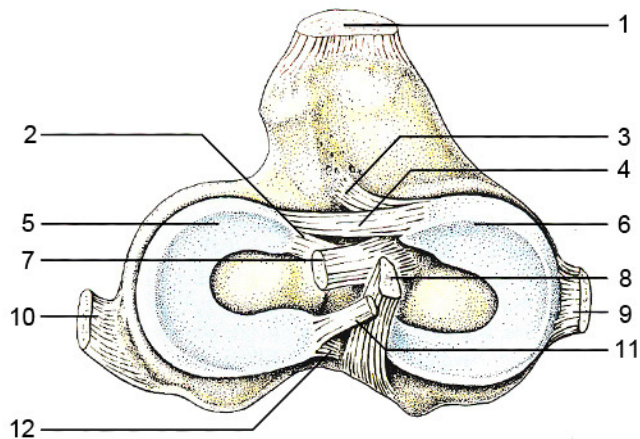


Abb. 1: Schematische Darstellung der Bänder und Menisken des linken Kniegelenks. Nach KÖNIG und LIEBICH (2005). 1: Lig. patellae. 2: Lig. tibiale craniale menisci lateralis. 3: Lig. tibiale craniale menisci medialis. 4: Lig. transversum genus. 5: Meniscus lateralis. 6: Meniscus medialis. 7: Lig. cruciatum craniale. 8: Lig. cruciatum caudale. 9: Lig. collaterale mediale. 10: Lig. collaterale laterale. 11: Lig. meniscefemorale. 12: Lig. tibiale caudale menisci lateralis.

### 2.4.3 Bänder des Kniekehlgelenks

Die Bänder des Kniekehlgelenks verbinden den Femur mit den Unterschenkelknochen als Seitenbänder und innen als gekreuzte Bänder.

#### 2.4.3.1 Kollateralbänder

Die Seitenbänder (Ligg. collateralia, Abb. 1) sind als kräftige Faserbündel zwischen den Bandhöckern des Os femorale und der Tibia bzw. der Fibula aufgespannt.

Das Lig. collaterale laterale inseriert, ohne Verbindung zum lateralen Meniskus, am Condylus lateralis tibiae und mit einem starken Schenkel auch am Caput fibulae. Das Lig. collaterale mediale nimmt Kontakt zum medialen Meniskus auf und setzt am Condylus medialis der Tibia an.

#### 2.4.3.2 Kreuzbänder

Die gekreuzten Bänder (Ligg. cruciata genus) liegen zwischen den beiden Synovialhäuten zentral im Gelenk (Abb. 1) und stellen die wichtigste Struktur für die Kniegelenksstabilität des Hundes dar (FETTO und MARSHALL 1980, CABAUD 1983, STROEBEL und STEDTFELD 1991). Sie verhindern eine pathologische Dislokation der Tibia zum Femur nach kranial und kaudal (Schubladenphänomen), andererseits wirken sie einer Hyperextension des Kniegelenks entgegen (CORR 2009). Des Weiteren wird bei Flexion

durch die Verdrillung beider Bänder gegeneinander die Innenrotationsbewegung der Tibia gegenüber dem Femur begrenzt. Bei Extension kehren die Kreuzbänder in ihre Ausgangslage zurück. Die Außenrotationsbewegung wird durch die Kreuzbänder nicht spezifisch begrenzt.

Kenntnisse über die Anatomie des vorderen Kreuzbandes sind wesentlich für das Verständnis ihrer Funktion, Schädigung und Reparatur (ARNOCZKY 1983). Das kraniale Kreuzband (Lig. cruciatum craniale) entspringt an der Area intercondylaris des lateralen Condylus ossis femoris und zieht kraniodistal zur Area intercondylaris centralis der Tibia. Der Ansatz am Femur ist halbkreisförmig, wobei der kraniale Rand gerade und der kaudale Rand konvex ist (ARNOCZKY 1983). Das vordere Kreuzband besteht aus zwei funktionellen Komponenten, einem kraniomedialen und einem kaudolateralen Anteil. Diese erscheinen aufgrund ihrer Verdrehung in sich, insbesondere in Beugung (Abb. 2), als zwei voneinander getrennte Bänder. In Streckung wird es deutlicher, dass es sich anatomisch um ein Band handelt.

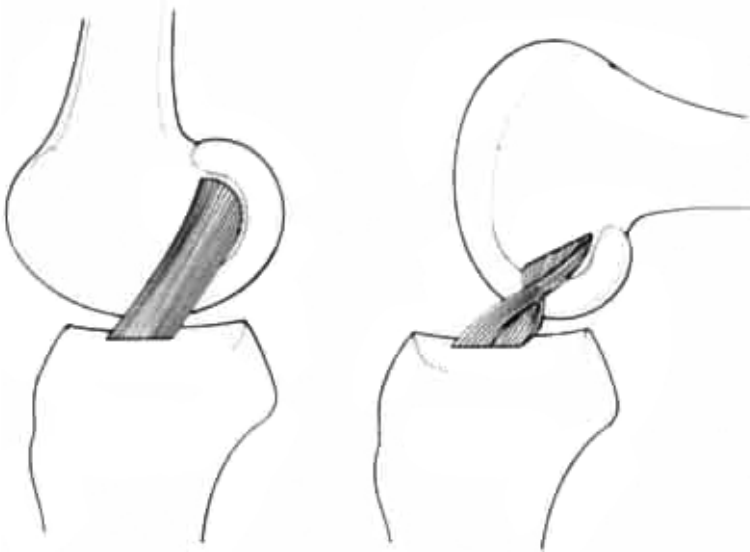


Abb. 2:

Schematische Darstellung des kranialen Kreuzbandes in Extension (links) und Flexion (rechts). Aus ARNOCZKY (1983).

Das kraniale Kreuzband ist der primäre Stabilisator gegen das vordere Schubladenphänomen (s. „Schubladentest“ Seite 31) und gegen Hyperextension. Aufgrund des permanenten Spannungszustandes des kraniomedialen Bandzuges und des vor der Beugungsachse befindlichen Ansatzes unterliegt das vordere Kreuzband einer größeren Hebelwirkung als das kräftigere hintere Kreuzband, welches dadurch weniger rupturgefährdet ist (ARNOCZKY und MARSHALL 1977).

Das kaudale Kreuzband (Lig. cruciatum caudale) liegt im rechten Winkel zum kranialen Kreuzband. Es verläuft von der Area intercondylaris des medialen Condylus femoris kaudodistal zur Incisura poplitea tibiae.

## **2.5 Muskulatur**

Die Muskeln ermöglichen die Bewegung des Kniegelenks und sorgen zudem für eine ausreichende Stabilität. Im Folgenden werden die wichtigsten Muskeln am Kniegelenk beschrieben.

### **M. tensor fasciae latae**

Der M. tensor fasciae latae entspringt am Tuber coxae, dem angrenzenden Teil des Iliums und der Aponeurose des M. gluteus medialis. Er inseriert an der lateralen Femurfaszie und an der Patella. Eine Muskelkontraktion bewirkt eine Spannung der Fascia lata, eine Beugung des Hüftgelenks und eine geringe Extension des Kniegelenks.

### **M. biceps femoris**

Dieser Muskel liegt kaudolateral und besitzt zwei Köpfe, daher wird er auch zweiköpfiger Oberschenkelmuskel genannt. Der kraniale Anteil entspringt am Ligamentum sacrotuberale und zum Teil an der Tuberositas ischiadicum. Er verläuft oberflächlich nach distal und inseriert hauptsächlich an der Fascia lata auf der Patella und der Patellarsehne. Der kaudale Anteil zieht von der Tuberositas ischiadicum zur Tuberositas tibiae und mit dem Tractus calcaneus lateralis sogar weiter bis zum Fersenbein. Die Pars cranialis des M. biceps femoris fungiert als Strecker, die Pars caudalis als Beuger des Kniegelenks und Strecker des Tarsus.

### **M. semitendinosus**

Durch seinen Verlauf vom Tuber ischiadicum zu dem medialen Anteil des Margo cranialis tibiae bewirkt der M. semitendinosus eine Beugung des Kniegelenks sowie eine Streckung des Hüftgelenks. Der kräftige Muskel formt die hintere Kontur des Oberschenkels und entlässt eine Fersenbeinsehne, die am Tuber calcanei inseriert.

### **M. semimembranosus**

Ebenfalls, medial des M. semitendinosus, am Tuber ischiadicum entspringend, zieht der M. semimembranosus zu den medialen Kondylen des Femurs und der Tibia. Er wirkt in der Stützbeinphase als Strecker des Hüft- und Kniegelenks, in der Hangbeinphase führt er die Gliedmaße einwärts und rückwärts.



### **M. sartorius**

Die Pars cranialis und caudalis des Schneidermuskels entspringen am Tuber coxae und der Crista iliaca. Er zieht medial und verschmilzt mit der Faszie des Knies und der des Unterschenkels bevor er am Vorderrand der Tibia ansetzt. Der M. sartorius wirkt als Beuger der Hüfte, er führt die Gliedmaße nach vorne und innen und streckt das Kniegelenk.

### **M. gracilis**

Wie der M. sartorius verbindet sich der M. gracilis ebenfalls mit der Fascia cruris. Er entspringt aponeurotisch an der Beckensymphyse und fungiert als Strecker des Kniegelenks und Adduktor der Gliedmaße.

### **M. quadriceps femoris**

Als vierköpfiger Kniegelenkstrecker stellt der M. quadriceps femoris die Hauptmasse der Oberschenkelvorderseite. Die vier Köpfe (M. rectus femoris, M. vastus lateralis, M. vastus medialis und M. vastus intermedius) weisen mehr oder weniger separate Ursprünge am Femur und der Darmbeinsäule auf, verschmelzen jedoch in ihrem distalen Verlauf und inserieren gemeinsam an der Tuberositas tibiae. Die Endsehne überspannt dabei das Kniegelenk und bildet das mittlere gerade Kniescheibenband (Lig. patellae). Der M. quadriceps femoris ist der stärkste Strecker des Kniegelenks und schiebt bei Kontraktion zudem den Rumpf nach vorne.

### **M. popliteus**

Auch Kniekehlmuskel genannt überspannt der M. popliteus die kaudale Seite des Kniegelenks und liegt der Kapsel des Kniekehlgelenks direkt auf. Er entspringt in der Fossa musculi poplitei des Condylus lateralis ossis femoris und verläuft dann kaudal auf die mediale Seite der Tibia, wo er inseriert. Durch seinen Verlauf in der Kniekehle ist der M. popliteus ein Beuger des Kniegelenks und ein Pronator des Unterschenkels.

### **M. gastrocnemius**

Der M. gastrocnemius ist ein Beuger des Kniegelenks und gehört zu den Muskeln des Sprunggelenks, an dem er als Strecker wirkt. Sein Ursprung liegt mit lateralem und medialem Kopf kaudodistal am Femur. Mit seiner Endsehne, der Achillessehne, inseriert er am Tuber calcanei.

### **M. extensor digitorum longus**

Dieser Muskel entspringt in der Fossa extensoria des Condylus lateralis ossis femoris und inseriert am Processus extensorius der Phalanx distalis. Der Hauptfunktion nach ist der M. extensor digitorum longus ein Zehenstrecker, durch seinen Verlauf fungiert er jedoch auch als Strecker des Kniegelenks.

### **M. flexor digitorum superficialis**

Eigentlich ist der M. flexor digitorum superficialis ein oberflächlicher Zehenbeuger, er gilt jedoch als Hilfsbeuger des Kniegelenks. Er entspringt zwischen den Gastrocnemiusköpfen an der Tuberositas supracondylaris lateralis ossis femoris und inseriert plantar jeweils an der Phalanx media der zweiten bis fünften Zehe. In seinem Verlauf über das Tuber calcanei bildet die verbreiterte Sehne die Fersenbeinkappe.

## **2.6 Blutgefäßversorgung und Innervation**

Hier sei durch Abb. 3 ein kurzer Überblick über die wichtigsten Blutgefäße und Nerven am Kniegelenk gegeben. Zu beachten sind für die beiden vorgestellten Operationsmethoden vor allem die A. poplitea und der N. fibularis, da diese während der Osteotomie leicht verletzt werden können.

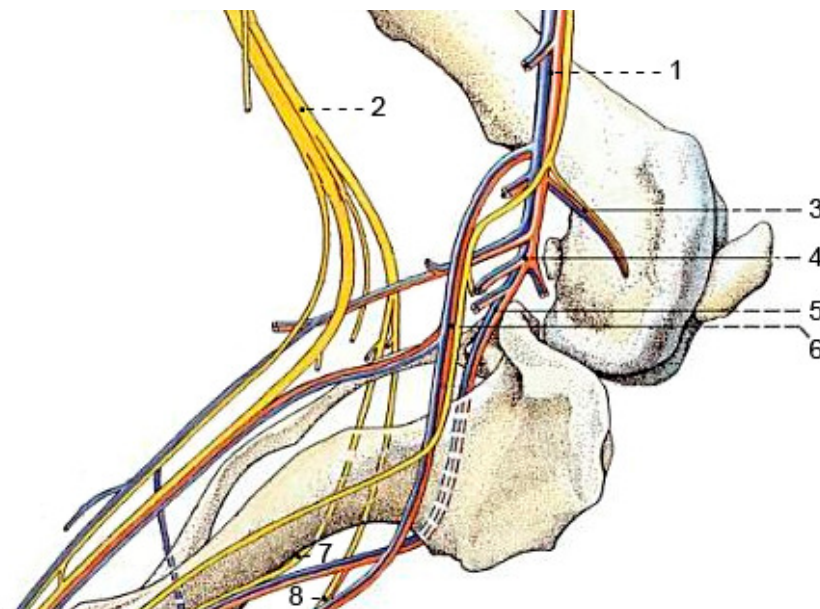


Abb. 3:  
Blutgefäßversorgung und Innervation des Kniegelenks. Nach BUDRAS, FRICKE und RICHTER (2000). Ansicht von medial. Gelb: Nerven. Rot: Arterien. Blau: Venen. 1: A. und V. femoralis. 2: N. fibularis communis. 3: A. und V. genus descendens. 4: A. und V. poplitea. 5: A. und V. tibialis cranialis.

6: A. saphena und V. saphena medialis. 7: N. fibularis profundus. 8: N. fibularis superficialis.

### **3 Biomechanik des Kniegelenks**

Da die beiden in dieser Doktorarbeit verglichenen Operationsmethoden die Biomechanik des Kniegelenks verändern, wird diese im Folgenden kurz erläutert. Unter Biomechanik versteht man laut COCHRAN (1988) die formale Auswirkung einer einwirkenden Kraft oder Energie auf Körperbewegungen.

#### **3.1 Statik**

Aufgrund ihrer Funktion als Stemmwerk bei der Vorwärtsbewegung des Rumpfes sind die Hintergliedmaßen aller Landsäugetiere kräftiger bemuskelt und stärker gewinkelt als die Vordergliedmaßen (NICKEL, SCHUMMER und SEIFERLE 2001, KÖNIG und LIEBICH 2005). Dennoch wird die Beckengliedmaße im Stand weniger belastet (NICKEL, SCHUMMER und SEIFERLE 2001). Ein Hinterbein trägt nur je 20 % des Körpergewichts, während auf ein Vorderbein etwa 30 % der Last entfallen (UNKEL-MOHRMANN 1999).

Die Angaben zum physiologischen Winkel zwischen Femur und Tibia am stehenden Tier schwanken in der Literatur. DYCE et al. (1952) ermittelten einen Kniegelenkwinkel von 135°, MILGRAM et al. (2004) von  $138,38^\circ \pm 8^\circ$ , ADRIAN et al. (1966) von  $140^\circ \pm 15^\circ$  und DECAMP et al. (1993) von 145°. Die Messungen von MANN et al. (1988) resultierten in normalen Standwinkeln zwischen 136° und 148°, wobei selbst an orthopädisch gesunden Hunden unterschiedliche Winkel an der rechten und linken Hintergliedmaße festgestellt werden konnten.

Ebenso wie beim Standwinkel gibt es in der Literatur differierende Angaben zu den maximalen Streck- und Beugewinkeln sowie dem Bewegungsumfang am Kniegelenk. Die Werte zum maximalen Beugewinkel erstrecken sich von 28° (MANN et al. 1988) über  $42^\circ \pm 3^\circ$  (JAEGGER et al. 2002) bis hin zu 92,66° (UNKEL-MOHRMANN 1999). Zum maximalen Streckwinkel am Kniegelenk gibt es Daten von 128,21° (UNKEL-MOHRMANN 1999), 148° (ARNOCZKY und MARSHALL 1977),  $162^\circ \pm 2^\circ$  (JAEGGER et al. 2002) und 168–176° (MANN et al. 1988). Dementsprechend schwanken die Werte zum Bewegungsumfang von 35,54° (UNKEL-MOHRMANN 1999) über 120° (JAEGGER et al. 2002) bis zu  $143^\circ \pm 7^\circ$  (MANN et al. 1988).

Bei den Aussagen zur physiologischen Winkelung des Kniegelenks und dem Bewegungsradius ist zu beachten, dass es eine gewisse Rasseabhängigkeit in den Werten gibt, wofür unter anderem eine unterschiedliche Elastizität des vorderen Kreuzbandes verantwortlich gemacht wird (LOTT 1988, OFF und MATIS 1997 b, WINGFIELD et al. 2000 b).

### 3.2 Vorderer Tibiaschub

Im Stand sowie in der Belastungsphase kommt es bei jedem Schritt zur Kompression der Tibia entlang ihrer Längsachse (HENDERSON und MILTON 1978). Diese Kompression wird durch das Körpergewicht und durch die Kontraktion des M. gastrocnemius, der zwischen distalem Femur und Tuber calcanei verläuft (s. Seite 11), bewirkt. Zusätzlich übt der M. quadriceps femoris einen nach kranioproximal gerichteten Zug an der Tuberositas tibiae aus (HENDERSON und MILTON 1978). Die Kompressionskraft zusammen mit der Neigung des Tibiaplateaus ergeben die von SLOCUM und DEVINE (1983, 1984) als „cranial tibial thrust“ (CTT, vorderer Tibiaschub) bezeichnete, nach kranial gerichtete Kraft, deren Entstehung die Abb. 4 verdeutlicht.

Abb. 5 zeigt, dass der vordere Tibiaschub sowohl durch das vordere Kreuzband als auch durch den Zug der Kniebeuger des Oberschenkels antagonisiert wird (HENDERSON und MILTON 1978, CABAUD 1983, SLOCUM und DEVINE 1983). Bei Ruptur des kranialen Kreuzbandes ist somit die Kräftebalance gestört, sodass die Tibia nach kranial gleiten kann (vorderes Schubladenphänomen).

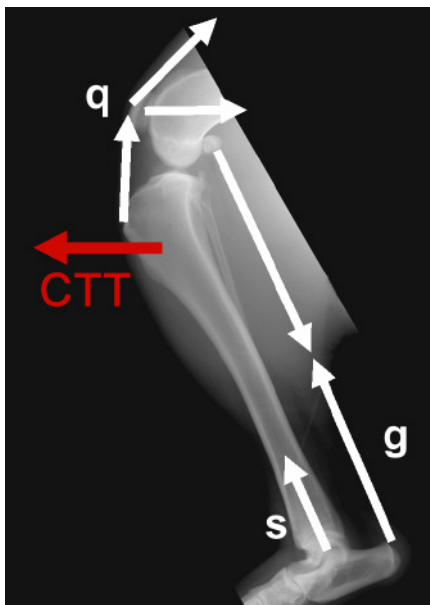


Abb. 4: Entstehung des vorderen Tibiaschubs (CTT) (aus SCHMERBACH 2006). Kompression der Tibia durch die Schwerkraft (s) und die Kontraktion des M. gastrocnemius (g). Zug an der Tuberositas tibiae durch den M. quadriceps femoris unter relativer Kaudalverschiebung des Femurs (q).

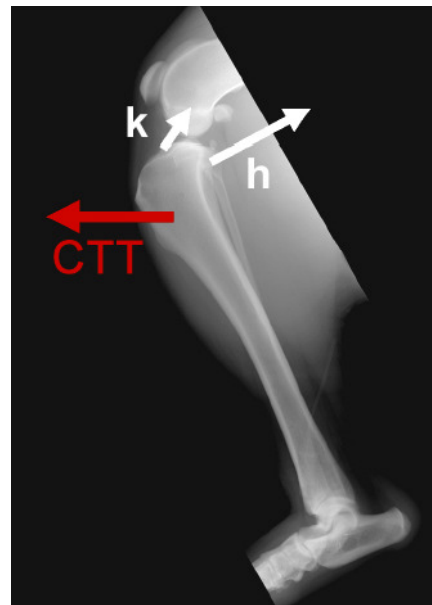


Abb. 5: Antagonisten des vorderen Tibiaschubs (CTT). Nach SCHMERBACH (2006). Das vordere Kreuzband (k) stellt den Hauptantagonisten dar, die Kniebeuger des Oberschenkels (h) unterstützen dessen Funktion.

### 3.3 Rotationszentrum des Kniegelenks

Das Kniegelenk ist seiner Typisierung nach ein Spiralgelenk. Bedingt durch die Krümmung der Oberschenkelkondylen kommt es bei einer Hyperflexion zu einer stärkeren Spannung der Kollateralbänder, wodurch die Bewegung gebremst wird (NICKEL, SCHUMMER und SEIFERLE 2001). Somit entspricht der Bewegungsablauf im Kniegelenk keiner zentrierten Scharnierbewegung, sondern einer integrierten Roll-Gleit-Bewegung eines Spiralgelenks (FRANKEL et al. 1971). Dieser Aufbau bedingt, dass die Lage der Rotationsachse vom Beugungswinkel des Gelenks abhängig ist. Das Bewegungszentrum ist in jeder Gelenkposition verschieden und wird als das „Instant Center of Rotation“ (ICR) oder „augenblickliches Rotationszentrum“ bezeichnet. SLOCUM und DEVINE SLOCUM (1993) nennen es das „Instant Center of Motion“. Sie benötigen es zur Bestimmung der Tibiaachse (s. Abb. 21), zu der sie das Tibiaplateau nach der TPLO ausrichten. Definiert ist das ICR als der Punkt auf dem Femur, der in einem bestimmten Abschnitt der Gelenkbewegung keine Veränderung seiner Entfernung zur Tibia aufweist (FRANKEL et al. 1971, ARNO CZKY et al. 1977). Beliebige weitere Punkte auf dem Femur beschreiben kreisförmige Bahnen um das augenblickliche Rotationszentrum.

Das ICR lässt sich wie in Abb. 6 beschrieben darstellen.

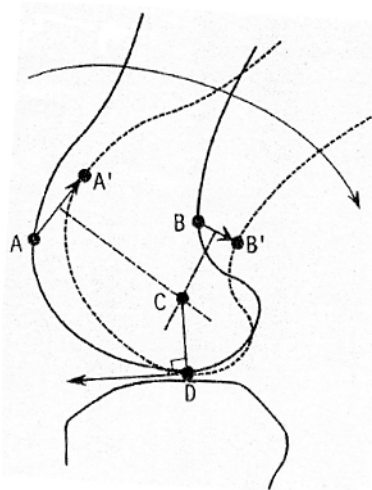


Abb. 6:

Bestimmung des Instant Center of Rotation (ICR). Nach ARNO CZKY et al. (1977). A und B: definierte Punkte. A' und B': dieselben Punkte nach einer Bewegung. C: ICR. D: Kontaktpunkt der Gelenkflächen.

An den Femurkondylen werden zwei Punkte definiert, A und B, die nach dem Bewegungsablauf zu A' und B' werden. Danach werden diese Punkte jeweils miteinander verbunden (AA' und BB'). Der als „augenblickliches Rotationszentrum“ oder ICR bezeichnete Drehpunkt dieser Bewegung (C) ist die Kreuzung der Senkrechten auf die Streckenhalbierenden von AA' und BB'. Eine rollende Bewegung wird ausgeführt, wenn der Kontaktpunkt der Gelenkflächen (D) senkrecht unter dem Rotationspunkt C liegt. Eine gleitende Bewegung erfolgt, sobald das ICR außerhalb der Senkrechten zum

Artikulationspunkt D gemessen werden kann. Beim Menschen tritt dieser Effekt bei Instabilitäten im Kniegelenk, nach Meniskusschäden, in Valgus- und Varusstellung oder bei axialer Rotation des Kniegelenks auf (FRANKEL et al. 1971, GERBER und MATTER 1983). Beim Hund liegen hierzu jedoch widersprüchliche Angaben vor. Während ARNO CZKY und MARSHALL (1977) und PROSTREDNY et al. (1991) keine veränderte Lage des ICR nach Durchtrennung des vorderen Kreuzbandes feststellen konnten, kamen MITTON et al. (1991) zu gegensätzlichen Ergebnissen.

### 3.4 Modelle des Kniegelenks

Nach SLOCUM und DEVINE SLOCUM (1993) ist es für das Verständnis des Grundprinzips der TPLO essenziell, zwischen dem klassischen Modell der Kniegelenksbiomechanik und einem neuen aktiven Modell zu differenzieren.

#### 3.4.1 Klassisches Modell

HUSON (1974) und MENSCHIK (1974) beschrieben die zur Stabilität des Kniegelenks beitragenden Strukturen als geschlossene viergelenkige Kette, die aus den beiden Kreuzbändern und deren Ansatzpunkten an den jeweiligen Knochen besteht. In diesem Modell sind die Kreuzbänder immer gespannt und weisen keine Elastizität auf (Abb. 7).

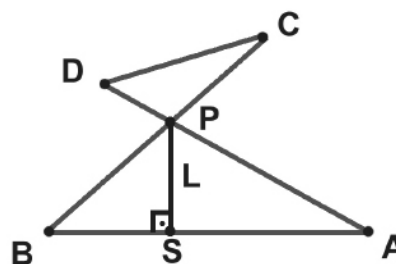
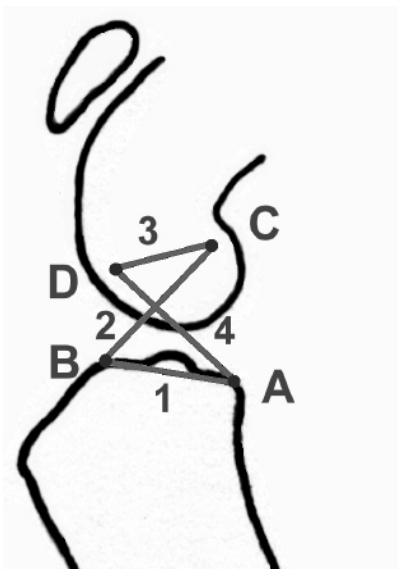


Abb. 7:  
Modell der geschlossenen Viergelenkette. Nach SLOCUM und DEVINE SLOCUM (1993). 1: Abschnitt zwischen den Ansätzen der Kreuzbänder. 2: vorderes Kreuzband.

3: Abschnitt zwischen den Ursprüngen der Kreuzbänder. 4: hinteres Kreuzband. A, B, C, D: bewegliche Scharnierpunkte der Kette. P: Drehpunkt des Gelenks. S: Kontaktpunkt zwischen Femur und Tibia. L: Verbindung zwischen P und S, senkrecht zur Gelenkfläche der Tibia.

Der Schnittpunkt der Ligamenta cruciata stellt den Drehpunkt (P) des Gelenks dar. Im Kniegelenk eines gesunden Tieres liegt ein Lot (L) zwischen dem Drehpunkt und der

Kontaktfläche der Femurkondylen mit der Tibia (S). Je nach Stellung des Femurs zur Tibia wandert P. Verbindet man die verschiedenen Punkte P miteinander, ergibt sich eine Polkurve. Auch aus der Verbindung der Kontaktpunkte S resultiert je nach Stellung des Gelenks eine Kurve, woraus sich eine Roll-Gleit-Bewegung ableiten lässt. Am Modell der geschlossenen Viergelenkskette lässt sich das Modell des Kniegelenkdrehpunkts nach ARNOCZKY et al. (1977) nachvollziehen.

Laut SLOCUM und DEVINE SLOCUM (1993) erklärt das Modell der geschlossenen Viergelenkskette die Beuge- und Streckhemmung, das Schubladenphänomen und Hyperextensionsverletzungen, wie im Folgenden erläutert wird.

Die Flexion wird durch Kontakt zwischen Femur und Tibia begrenzt, wohingegen die Extension zusätzlich zu diesem Kontakt durch das kraniale Kreuzband limitiert wird. Das vordere Schubladenphänomen kommt durch Vorwärtsschub der Tibia nach Ruptur des Ligamentum cruciatum craniale zustande. Bei Hyperextension des Kniegelenks kommt es zur Ruptur des vorderen Kreuzbandes, wenn die Distanz zwischen tibialem und femoralem Ansatz größer wird als die maximale Länge des Bandes. Daraufhin geht die Spannung des hinteren Kreuzbandes verloren und die Tibia kann sich in Relation zum Femur nach kranial bewegen.

In dem klassischen Modell der geschlossenen Viergelenkskette wird das Kniegelenk lediglich durch die beiden unelastischen Kreuzbänder stabilisiert (SLOCUM und DEVINE SLOCUM 1993). Die Wirkung der Muskulatur und die dritte Dimension werden ebenso wenig beachtet wie die Tatsache, dass die Kreuzbänder beim lebenden Tier eine geringgradige Elastizität aufweisen (SLOCUM und DEVINE SLOCUM 1993, WINGFIELD et al. 2000 a). Dennoch bietet das Modell die Grundlage für das Verständnis der Variabilität der Rotationsachse des Gelenks sowie für das vordere Schubladenphänomen.

### 3.4.2 Aktives Modell

Das aktive Modell von SLOCUM und DEVINE SLOCUM (1993) erweitert das herkömmliche Modell um die Wirkung der Kräfte durch Muskulatur und Gewichtsbelastung, die maßgeblich an der Stabilisierung, Destabilisierung und Bewegung des Gelenks beteiligt sind.

Mechanische Stabilität und folglich eine physiologische Gelenkfunktion sind erst durch den kompressiven Kraftschluss der Artikulationsflächen möglich (NÄGERL et al. 1993). Dieser Kraftschluss wird durch die Schwerkraft und die kompressiv wirkenden Muskelkräfte erzeugt (KUBEIN-MEESBURG et al. 1993). Für den stabilen Bewegungsablauf am Kniegelenk ist somit, neben dem Bandapparat, ein Kräfte-

gleichgewicht zwischen dem M. quadriceps femoris und der antagonistisch wirkenden langen Sitzbeinmuskulatur Voraussetzung (BARETTA et al. 1988).

Die Muskelkräfte gewährleisten die Stabilität des Gelenks durch eine Kräftebalance um das momentane Rotationszentrum (SLOCUM und DEVINE SLOCUM 1993). Um einen konstanten Gelenkwinkel zu erhalten, muss die Summe der Kräfte um die Rotationsachse gleich null sein.

Bei dieser Kräftebalance wirken die Mm. biceps femoris, gracilis, semimembranosus und der kaudale Anteil des M. sartorius als Protagonisten zum vorderen Kreuzband, indem sie sowohl die Kranialverschiebung als auch die Innenrotation der Tibia reduzieren (ARNOCZKY und MARSHALL 1977, MORE et al. 1993). Dem wirkt der M. quadriceps femoris entgegen, der die Tibia nach kranial zieht (HENDERSON und MILTON 1978). Einen weiteren Antagonisten des kranialen Kreuzbandes stellt der M. gastrocnemius dar, von dem ein Teil der Muskelkraft einen kaudodistalen Zug am Femur auslöst, obwohl dessen Hauptzugkraft nach distal gerichtet ist (HENDERSON und MILTON 1978).



## **4 Ruptur des vorderen Kreuzbandes**

Erstmalig beschrieb CARLIN 1926 die Ruptur des Lig. cruciatum craniale im caninen Kniegelenk. Heute stellt sie eine der häufigsten Lahmheitsursachen der Hintergliedmaße des Hundes dar und ist die Hauptursache für arthrotische Veränderungen im Kniegelenk (POND und CAMPBELL 1972, ARNOCKZY 1980, KIRBY 1993, HAYASHI et al. 2004, BRINKER, PIERMATTEI und FLO 2006, DAMUR und MONTAVON 2006, CORR 2009, DYMOND et al. 2010).

### **4.1 Vorkommen und Prädisposition**

Laut MAYER (1993) betreffen 94 % der Bänder- und Sehnenverletzungen des caninen Kniegelenks das kraniale Kreuzband, dessen Ruptur für etwa 3 % aller chirurgischen Eingriffe (MÜLLER 1969, YÜCEL 1971) und 12,2 % aller orthopädischen Probleme (BONATH und PRIEUR 1998) beim Hund verantwortlich ist.

In den meisten Fällen kommt es zur alleinigen Ruptur des vorderen Kreuzbandes (KÜPPER 1971, JOHNSON 1983, SCHNELL 1986). Die isolierte Ruptur des hinteren Kreuzbandes nimmt lediglich einen Anteil von 0,6–5 % aller Kreuzbandverletzungen ein, was durch günstigere anatomische Verhältnisse, etwa die kräftigere Beschaffenheit oder die bessere Vaskularisation, und die geringere mechanische Belastung zu erklären ist (LÖFFLER 1964, ZAHM 1964, GEYER 1966, KÜPPER 1971, YÜCEL 1971, SCHNELL 1986). Eine gleichzeitige Ruptur des vorderen und hinteren Kreuzbandes stellt das seltenste Ereignis der Bandverletzungen dar (PAATSAMA 1952). Das Auftreten einer bilateralen Ruptur der kranialen Kreuzbänder wird dahingegen mit einer Häufigkeit von 14,4 % (TIMMERMANN et al. 1996) bzw. sogar 37 % (DOVERSPIKE et al. 1993) angegeben. Die Gefahr innerhalb von zwei Jahren nach einem kranialen Kreuzbandriss dieselbe Ruptur auf der kontralateralen Seite zu erleiden, beziffern POND und CAMPBELL (1972) mit 21 %, BRINKER, PIERMATTEI und FLO (2006) mit 30–40 %, MCCARTHY (2007 a) mit mindestens 33 %, BRADEN (1980) sowie BUOTE et al. (2009) mit 50 % und DOVERSPIKE et al. (1993) sogar mit 60 %.

Die Angaben in der Literatur zu Rasseprädispositionen unterscheiden sich teilweise erheblich. Während einige Autoren keine erhöhte Prävalenz bestimmter Rassen feststellen konnten (WEISS 1990, DOVERSPIKE et al. 1993, JOHNSON und JOHNSON 1993, ALT 2000), fanden andere heraus, dass überwiegend mittel- bis großwüchsige

Rassen betroffen sind. Weitere Autoren (BRUNNBERG 1990, WHITTIG 1990) erklären die scheinbaren Unterschiede zwischen den Rassen damit, dass die lokale Population und eine temporäre Präferenz wiedergegeben werden. Tab. 1 gibt einen Überblick über die von den Autoren angegebenen Rasseprädispositionen.

Tab. 1: Rasseprädispositionen für die kraniale Kreuzbandruptur beim Hund

<b>Autor</b>	<b>Rassen</b>
PAATSAMA (1952)	Boxer, Rottweiler, Neufundländer
LAMPADIUS (1964)	Boxer, Chow Chow
LÖFFLER (1964)	Boxer, Chow Chow, Deutscher Schäferhund, Vorstehhunde
GEYER (1966)	Boxer
YÜCEL (1971)	Boxer, Chow Chow
PUNZET und WALDE (1974)	Pudel, Boxer, Chow Chow, Vorstehhunde
SHIRES et al. (1984)	Pudel
SCHNELL (1986)	Pudel, Boxer, Rottweiler, Deutscher Schäferhund, Berner Sennenhund
BRUNNBERG (1990)	Pudel, Boxer, Rottweiler, Deutscher Schäferhund, Berner Sennenhund, Chow Chow
SCHÄFER (1991)	Boxer, Rottweiler
SLOCUM und SLOCUM (1993)	Labrador Retriever, Deutscher Schäferhund, Golden Retriever, Rottweiler
WHITEHAIR et al. (1993)	Rottweiler, Neufundländer, Staffordshire Terrier
METELMAN et al. (1995)	Labrador Retriever, Golden Retriever, Mischlinge
TIMMERMANN et al. (1996)	Berner Sennenhund
DUVAL et al. (1999)	Mastiff, Akita Inu, Berner Sennenhund, Rottweiler, Neufundländer, Labrador Retriever, American Staffordshire Terrier
MAGER (2000)	Deutscher Schäferhund, Berner Sennenhund, Pudel, Rottweiler
LAMPMAN et al. (2003)	Boxer, Dobermann, Golden Retriever, Labrador Retriever, Rottweiler, Mischlinge
PACCHIANA et al. (2003)	Labrador Retriever, Rottweiler, Golden Retriever, Neufundländer, Deutscher Schäferhund
PRIDDY et al. (2003)	Labrador Retriever, Rottweiler, Deutscher Schäferhund, Boxer
BRAHM (2004)	Boxer, Golden Retriever, Rottweiler
MOELLER et al. (2006)	Labrador Retriever, Golden Retriever, Rottweiler, Boxer
STAUFFER et al. (2006)	Labrador Retriever, Golden Retriever, Rottweiler, Neufundländer, Mastiff
BOYD et al. (2007)	Labrador Retriever, Boxer, Rottweiler, Springer Spaniel
CORR und BROWN (2007)	Rottweiler, Mastiff, Labrador Retriever, Neufundländer
HURLEY et al. (2007)	Labrador Retriever, Rottweiler, Mischlinge, Deutscher Schäferhund
GUASTELLA et al. (2008)	Labrador Retriever, Rottweiler, Boxer,

	Deutscher Schäferhund
TUTTLE und MANLEY (2009)	Labrador Retriever, Deutscher Schäferhund, Golden Retriever, Rottweiler, Neufundländer
DYMOND et al. (2010)	Labrador Retriever, Rottweiler
FITZPATRICK und SOLANO (2010)	Labrador Retriever, Rottweiler, Golden Retriever, English Springer Spaniel, Boxer
UNIS et al. (2010 b)	Labrador Retriever, Rottweiler

Hervorzuheben ist die häufige Nennung von Labrador und Golden Retriever sowie von Rottweiler, Boxer und Deutschem Schäferhund. Laut SLOCUM und DEVINE SLOCUM (2000) sind Labrador und Golden Retriever für eine Varusdeformität des distalen Femures prädisponiert, die häufig mit einem rupturierten kranialen Kreuzband einhergeht. Beim Rottweiler konnte experimentell eine um 50 % geringere Belastbarkeit des vorderen Kreuzbandes gegenüber dem des Greyhounds gezeigt werden. Es wurde nur die Hälfte der Zugkraft in Bezug zur Körpermasse des Hundes benötigt, um das Band zum Reißen zu bringen, was die Rasseprädisposition beim Rottweiler begründen könnte (WINGFIELD et al. 2000 b). Die häufige Betroffenheit des Boxers erklärt LÖFFLER (1964) damit, dass besonders aktive Hunde, wie beispielsweise der Boxer, ein erhöhtes Risiko für traumatisch bedingte kraniale Kreuzbandrupturen aufweisen. In ihrer Studie stellten GUASTELLA et al. (2008) beim Deutschen Schäferhund einen signifikant höheren Tibiaplateauwinkel (TPA) als bei anderen Rassen fest, was ein möglicher Grund für die hohe Inzidenz sein kann.

Hinsichtlich des Alters stellten ELKINS et al. (1991), METELMAN et al. (1995), INNES und BARR (1998), ALT (2000), MAGER (2000), KLOENE (2005), HURLEY et al. (2007), VECCHIO et al. (2010) und KEMPER et al. (2011) eine Häufung im Alter von fünf bis sieben Jahren fest, während WHITEHAIR et al. (1993) eine Prävalenz bei sieben bis zehn Jahre alten Hunden fanden. Dabei sind großwüchsige Hunde in jüngerem Alter häufiger betroffen als kleinwüchsige Hunde (KÜPPER 1971, BRUNNBERG 1990, WHITEHAIR et al. 1993, ALT 2000, HAYASHI et al. 2004, DISMUKES et al. 2007), was mit der Disposition des „vorzeitigen Alterns“ der großwüchsigen Hunderassen begründet wird.

Ein weiterer prädisponierender Faktor bei der Entstehung der Kreuzbandruptur ist das Körpergewicht, insbesondere zeigen adipöse Hunde diese Verletzung häufiger (VASSEUR 1984, RAHLFS und FEHR 1986, SCHNELL 1986, DOVERSPIKE et al. 1993, DUVAL et al. 1999, LAMPMAN et al. 2003).

Bei der Frage, inwieweit das Geschlecht eine Rolle im Erkrankungsgeschehen spielt, gibt es unterschiedliche Angaben in der Literatur. Nach Meinung der meisten Autoren besteht

keine Geschlechtsdisposition (PAATSAMA 1952, POND und CAMPBELL 1972, SCHNELL 1986, BRUNNBERG 1990, HOFER 1990, WEISS 1990, SCHÄFER 1991, ALT 2000, MOELLER et al. 2006, ROBINSON et al. 2006, FITZPATRICK und SOLANO 2010). WHITEHAIR et al. (1993) konnten in ihren Untersuchungen ein geringgradig gehäuftes Auftreten bei unkastrierten Hündinnen feststellen, während LAMPMAN et al. (2003) in ihrer Studie kraniale Kreuzbandrupturen am häufigsten an kastrierten Hündinnen diagnostizierten, gefolgt von kastrierten Rüden. LÖFFLER (1964) und GEYER (1966) fanden häufiger Rupturen bei männlichen Tieren, GAMBARDELLA et al. (1981) häufiger bei weiblichen.

Zusammenfassend lässt sich postulieren, dass der vordere Kreuzbandriss bei Hunden aller Rassen in jedem Lebensalter unabhängig vom Geschlecht auftreten kann (BRUNNBERG 1990, WHITTIG 1990).

## **4.2 Ätiologie**

Bei der Ätiologie des vorderen Kreuzbandrisses muss, vor allem im Hinblick auf die Therapie, zwischen einem traumatisch bedingten Riss gesunder Bänder und Rupturen degenerativ veränderter Bänder differenziert werden (PAATSAMA 1952, ZAHM 1964, GEYER 1966, KÜPPER 1971, HOFER 1990, WEISS 1990, GARRELS 1996, HAYASHI, BONATH und PRIEUR 1998, MANLEY et al. 2004). Zwischen beiden Kategorien besteht ein Zusammenhang, da durch degenerative Veränderungen geschwächte Bänder anfälliger für Traumata sind und daher eine Abgrenzung oftmals nicht überzeugend möglich ist (MATIS 1973, FOSSUM 2009).

Die Ansichten darüber, welches die häufigere Ursache einer kranialen Kreuzbandruptur ist, gehen in der Literatur weit auseinander. Während bei LAMPADIUS (1964), LÖFFLER (1964) und ARNOCZKY et al. (1982) die rein traumatische Genese überwiegt, macht diese mit bis zu 35 % bei den meisten Autoren den geringeren Anteil aus (PAATSAMA 1952, ZAHM 1964, GEYER 1966, KÜPPER 1971, ARNOCZKY und MARSHALL 1977, TIRGARI 1977, GAMBARDELLA et al. 1981, MONAHAN et al. 1984, SMITH und TORG 1985, HOFER 1990, SCHÄFER 1991, REESE 1995, TIMMERMANN 1995).

Aus dem anatomischen Verlauf des kranialen Kreuzbandes resultiert die Funktion der Limitierung der kranialen Verschiebung der Tibia gegenüber dem Femur sowie der Verhinderung einer extremen Innenrotation und der Hyperextension des Kniegelenks. Exzessiv einwirkende Kräfte während der oben erläuterten Bewegungen können eine Ruptur des Lig. cruciatum craniale herbeiführen. Daher sind Auslöser einer traumatischen Ruptur häufig eine plötzliche Hyperextension oder eine übermäßige Innenrotation der Tibia bei

partiell gebeugtem Kniegelenk (PAATSAMA 1952, ARNOCZKY und MARSHALL 1977, BRINKER, PIERMATTEI und FLO 2006, MOORE und READ 1996 a). Diese entstehen beispielsweise durch plötzliche Drehbewegungen oder wenn der Hund beim Laufen in ein Loch tritt (WHITTIG 1990, BONATH und PRIEUR 1998, FOSSUM 2009). Nicht selten genannte Verletzungsursachen sind Sprünge, Stürze, Ausrutschen, Hängenbleiben und Verkehrsunfälle (PAATSAMA 1952, KÜPPER 1971, HOFER 1990, WEISS 1990). Um einen kranialen Kreuzbandriss herbeizuführen, müssen die äußeren Krafteinwirkungen die Reißfestigkeit des Bandes überschreiten. Bei einem in seiner Struktur unveränderten Band entspricht die Reißfestigkeit dem Vier- bis Sechsfachen des Körpergewichts eines Hundes (GUPTA et al. 1969, ALM et al. 1974, VASSEUR et al. 1985). Wenn man bedenkt, welche enormen Kräfte das vordere Kreuzband widerstehen kann, ist es unwahrscheinlich, dass ein traumatisches Ereignis allein die Ursache einer Kreuzbandruptur sein kann (KÜPPER 1971, SCHNELL 1986).

Oftmals handelt es sich bei der vom Besitzer angegebenen Lahmheitsursache um Bagateltraumen oder die Lahmheit entstand schleichend ohne erkennbaren Auslöser (PAATSAMA 1952, KÜPPER 1971, RAHLFS und FEHR 1986, WEISS 1990, BRINKER, PIERMATTEI und FLO 2006). Als Grund für die atraumatische Genese wird eine progressive Degeneration des Kreuzbandes angesehen, bei dem es nach und nach zu einer Ruptur kommt (PAATSAMA 1952, TIRGARI 1977, VASSEUR et al. 1985, HOFER 1990, SCAVELLI et al. 1990, DOVERSPIKE et al. 1993, REESE 1995, NARAMA et al. 1996, HAYASHI et al. 2003). Auch bei Hunden ohne Ruptur des vorderen Kreuzbandes wurden degenerative Veränderungen im Band nachgewiesen (ZAHM 1964, VASSEUR et al. 1985, NARAMA et al. 1996). Diese nehmen mit dem Alter zu und werden dafür verantwortlich gemacht, dass bei jüngeren Tieren häufiger partielle Rupturen, bei älteren Tieren häufiger vollständige Rupturen auftreten (SCAVELLI et al. 1990, WHITEHAIR et al. 1993). Die Veränderungen treten in erster Linie im Zentrum des Bandes auf. Es kommt nach und nach zu einem Verlust an Fibroblasten sowie der geordneten Faserstruktur. Ferner treten dystrophische Verkalkungen auf. Die Kollagenfasern werden zerstört und reißen aus (VASSEUR et al. 1985, NARAMA et al. 1996, HAYASHI et al. 2003). Die Ätiologie dieser Veränderungen ist bislang ungeklärt, es werden jedoch zahlreiche mögliche Ursachen diskutiert.

Wiederholte oder andauernde Überbelastungen des Kreuzbandes können zu Mikroläsionen und damit zur Schwächung des Bandes führen (PAATSAMA 1952, GEYER 1966, KÜPPER 1971, HAYASHI et al. 2003).

Das kraniale Kreuzband rupturiert häufig in der Bandmitte, wofür eine Minderdurchblutung dieses Bereichs verantwortlich gemacht wird (PAATSAMA 1952, ZAHM 1964, GEYER 1966, TIRGARI 1977, GALLOWAY und LESTER 1995). PAATSAMA (1952) fand vor allem in diesem Abschnitt, der der Torquierungsstelle der Kreuzbänder bei Beugung entspricht, eine Hyalinisierung mit Auflösungserscheinungen der Bandstruktur. Druckkräfte, die aufgrund der Drehung des kranialen Kreuzbandes um die Längsachse auftreten, bewirken, dass der mittlere Bereich des Bandes den Charakter einer Zugsehne verliert und faserknorpelige Strukturmerkmale einer Gleitsehne bekommt, während proximaler und distaler Teil unverändert bleiben. Dieser faserknorpelige Anteil besitzt im Vergleich zu den anderen Abschnitten eine wesentlich geringere Zugfestigkeit, die mit steigendem Körpergewicht und zunehmendem Alter noch weiter abnimmt (REESE 1995).

Auch immunvermittelte Vorgänge stellen eine mögliche Ursache degenerativer Veränderungen im vorderen Kreuzband dar (BONATH und PRIEUR 1998). Die Mehrheit der Hunde mit kranialen Kreuzbandriss zeigt eine lymphoplasmazelluläre Synovitis (GALLOWAY und LESTER 1995, LAWRENCE et al. 1998). In der Synovialflüssigkeit erkrankter Tiere konnten sowohl Immunkomplexe (NIEBAUER und MENZEL 1982) als auch Antikörper gegen Kollagen Typ I (Kreuzband) und Kollagen Typ II (veränderter Gelenkknorpel, nach REESE (1995) faserknorpeliger Anteil des Kreuzbandes, siehe oben) sowie eine mittel- bis hochgradige Erhöhung der Rheumafaktoren nachgewiesen werden (NIEBAUER et al. 1987, GARRELS 1996, DE ROOSTER et al. 2000). Allerdings konnten die Antikörper gegen Kollagen auch bei anderen mit einer Arthrose einhergehenden Gelenkerkrankungen nachgewiesen werden und gelten demnach als unspezifisch (DE ROOSTER et al. 2000). Ferner konnte bisher nicht bewiesen werden, ob es sich bei den immunologischen Vorgängen in betroffenen Kniegelenken um die Ursache oder eine Begleiterscheinung der vorderen Kreuzbandruptur handelt (NIEBAUER und MENZEL 1982, NIEBAUER et al. 1987, GALLOWAY und LESTER 1995, LAWRENCE et al. 1998, DE ROOSTER et al. 2000). So sieht REESE (1995) die immunpathologische Arthritis als Folge und nicht als Auslöser einer Kreuzbandruptur. Seiner Auffassung nach bilden sich erst nach dem Riss des Bandes Autoantikörper gegen das Kollagen der Bandstümpfe im Sinne einer Wundheilungsreaktion. Auch MATIS (1973) interpretiert die autoimmunen Prozesse eher als ein Epiphänomen der nach einer Ruptur einsetzenden resorptiven Entzündung.

Nach SLOCUM und DEVINE (1983) und SLOCUM und DEVINE SLOCUM (1993) ist das Ausmaß des vorderen Tibiaschubs und demnach die Belastung des vorderen Kreuzbandes abhängig von der Stellung des Tibiaplateaus. Je größer der Tibiaplateauwinkel (Abb. 8) ist, desto höher wird der vordere Tibiaschub. Dadurch wird das Kreuzband einer

stärkeren Belastung ausgesetzt (WARZEE et al. 2001). In der Untersuchung von MORRIS und LIPOWITZ (2001) zeigte die Gruppe der Tiere mit rupturiertem Kreuzband einen signifikant größeren Tibiaplateauwinkel (durchschnittlich  $23,8^\circ$ ) als die Vergleichsgruppe ohne Kreuzbandschäden ( $18,1^\circ$ ). Die Ansicht, dass eine größere Neigung des Tibiaplateaus einer Ruptur des kranialen Kreuzbandes Vorschub leisten kann, teilen viele weitere Autoren (READ und ROBINS 1982, SELMI und PADILHA FILHO 2001, MACIAS et al. 2002). Dahingegen stellten EL FAKHARANI (1997), der einen durchschnittlichen Plateau-neigungswinkel von  $31,4^\circ$  ermittelte, und REIF und PROBST (2003) keinen Zusammenhang zwischen der Tibiaplateau-neigung und der Erkrankungsrate fest. Auch WILKE et al. (2002) konnten in ihrer Studie keine Unterschiede in den Winkeln des für den Kreuzbandriss als prädisponiert geltenden Labrador Retrievern und den äußerst selten betroffenen Greyhounds feststellen, was gegen eine derartige Korrelation spricht.

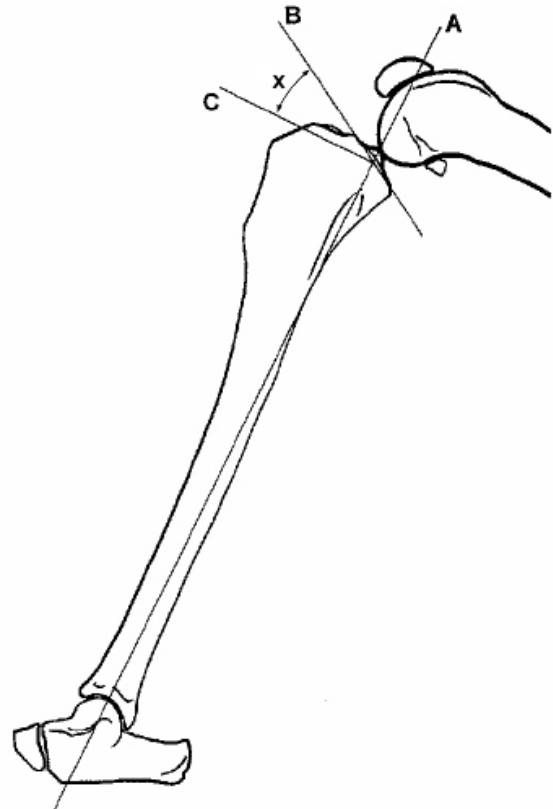


Abb. 8: Messung des Tibiaplateauwinkels. Nach CAYLOR et al. (2001). Die Gerade A zieht von proximal durch die Eminentia intercondylaris nach distal durch die Mitte des Talus. Die Gerade B verläuft entlang der medialen Gelenkfläche. Die Gerade C steht senkrecht auf der Geraden A auf Höhe des Schnittpunkts mit der Geraden B. Der Winkel zwischen B und C ist der Tibiaplateauwinkel (x).

Des Weiteren bedürfen Bänder ähnlich wie Muskeln und Knochen eines ständigen Reizes, damit ihre Spannung erhalten bleibt und sie dem Stress plötzlicher Bewegungen standhalten können (NOYES et al. 1974). Fehlt dieser permanente Reiz, etwa bei Immobilisation des Gelenks oder bei Bewegungsunlust, verändert sich die Beschaffenheit der kollagenen Anteile des Kreuzbandes und es kommt zu einer Inaktivitätsatrophie, sodass das Band bereits bei geringer Krafteinwirkung rupturieren kann (NOYES 1977). Dieses Phänomen lässt sich hauptsächlich bei adipösen Hunden über 15 kg Körpergewicht beobachten. Bei diesen ist im Durchschnitt die Degeneration ausgeprägter als bei schlankeren Hunden des gleichen Alters und mit vergleichbarer Größe (VASSEUR et al. 1985). Neben dem Gewicht ist auch das Alter des Tieres ausschlaggebend, da die Degenerationserscheinungen mit den Lebensjahren zunehmen (PAATSAMA 1952,

HEFFRON und CAMPBELL 1979, VASSEUR et al. 1985, REESE 1995). Dabei treten die Veränderungen des vorderen Kreuzbandes bei großwüchsigen Hunden deutlich früher auf als bei kleinwüchsigen Hunden. Bei Letzteren lassen sich häufig auch in hohem Alter keine Degenerationen nachweisen (VASSEUR et al. 1985, BRUNNBERG 1990).

### **4.3 Auswirkungen**

Laut BRINKER, PIERMATTEI und FLO (2006) ist die Ruptur des kranialen Kreuzbandes die Hauptursache für degenerative Gelenkerkrankungen am Kniegelenk.

#### **4.3.1 Schädigung des Gelenkknorpels**

Da die beim Hund in der Regel zur Ruptur des vorderen Kreuzbandes führenden degenerativen Veränderungen auch andere Strukturen des Kniegelenks miteinbeziehen, sind zum Zeitpunkt der Diagnose meist bereits Knorpelschäden vorhanden. Der Gelenkknorpel besteht zu etwa 2 % aus Chondrozyten und zu 98 % aus umliegender Matrix, die ein Kollagenfasernetz beinhaltet, das die Elastizität gewährleistet. Histologisch kommt es schon innerhalb einer Woche nach der Ruptur in den oberflächlichen Knorpelzonen zu einer Desorientierung und Verschmälerung der Kollagenfibrillen (ORFORD et al. 1983, STOCKWELL et al. 1983). Nach zwei Monaten sind bereits Fissurlinien erkennbar und nach einigen Monaten stellt sich eine Chondrozytendegeneration ein (STOCKWELL et al. 1983). Durch diese Umbauvorgänge verliert der Knorpel an Elastizität und Stabilität und gibt somit die auf das Gelenk einwirkenden Kräfte an das umliegende Gewebe weiter, wodurch eine Arthrose entsteht. Das Ausmaß der Schäden kann von einer Rauigkeit bis zum vollständigen Verlust der Knorpelschicht reichen (SMITH et al. 2002, LIU et al. 2003). Nach BRANDT et al. (1991) dauert es 54 Monate bis ein kompletter Abrieb des Knorpels am medialen Femurkondylus und am Tibiaplateau vorliegt. Grundsätzlich ist die Tibiafläche von dem Prozess der Knorpeldegeneration früher und stärker betroffen als der Femur. Dieser Umstand wird auf das im Vergleich zur großen Gelenkfläche der Femurkondylen relativ kleine Belastungsareal des Tibiaplateaus zurückgeführt (BERJON et al. 1991).

#### **4.3.2 Arthrose**

Die Folge einer vorderen Kreuzbandruptur ist stets eine Arthropathia deformans (PAATSAMA 1952, TIRGARI und VAUGHAN 1975, GAMBARDELLA et al. 1981,



SCHNELL 1986, ALT 2000). Diese Veränderungen sind progressiv und irreversibel (BRANDT et al. 1991, LINEBERGER et al. 2005).

Wie oben beschrieben reagiert der subchondrale Knorpel mit Umbaureaktionen, die eine Sklerose zur Folge haben (BELLENGER 1995). An der Knochen-Knorpelgrenze im Bereich der Gelenkkapsel kommt es zur Bindegewebsproliferation. Es folgt die metaplastische Umwandlung in Knorpel und eine enchondrale Ossifikation, die zu radiologisch sichtbaren osteophytären Zubildungen, den sogenannten "Pommerschen Randwülsten", führt. PAATSAMA und SITNIKOW (1972) konnten solche Osteophyten bereits 3 Wochen nach einer experimentellen Durchtrennung des vorderen Kreuzbandes nachweisen.

JOHNSON und JOHNSON (1993) erklären sich die häufig schon präoperativ festzustellenden schweren Arthrosen mit einer erst späten Vorstellung der Patienten nach längerer konservativer Behandlung. Nach MATIS (1973) können Ursache und Folge allerdings auch umgekehrt sein und die Kniegelenksarthrose kann sekundär zur Ruptur des kranialen Kreuzbandes führen.

Rupturiert das vordere Kreuzband, ist eine kraniokaudale Instabilität des Gelenks die Folge, was durch die veränderten biomechanischen Verhältnisse und der damit verbundenen Fehlbelastung die Entstehung einer Sekundärarthrose unausweichlich macht (DAVIDSON et al. 1993). Es kommt einerseits zu einer zunehmenden Fibrosierung der Gelenkkapsel, die zu einer Reduktion der Instabilität des Gelenks führt (MARSHALL und OLSSON 1971, TIRGARI 1977). Andererseits führen die osteophytären Zubildungen und die Kapselfibrose laut HEFFRON und CAMPBELL (1979) zu einer reduzierten Beweglichkeit des Kniegelenks. Somit nimmt die Mobilität des Gelenks zwar ab, jedoch wurde von vielen Autoren kein direkter Zusammenhang zwischen Arthroseggrad und funktionellen Störungen festgestellt (POND und CAMPBELL 1972, HEFFRON und CAMPBELL 1979, SCHNELL 1986, HOFER 1990, GARRELS 1996, ALT 2000, GORDON et al. 2003, CONZEMIUS et al. 2005, BOYD et al. 2007, HURLEY et al. 2007, JANDI und SCHULMAN 2007, KIM et al. 2008, MORGAN 2009, VOSS et al. 2010). Dahingegen fand MAYER (1993) eine Korrelation, BAETZNER (1996) konnte anhand computergestützter Ganganalysen sogar einen engen Zusammenhang zwischen Lahmheit und Arthroseggrad entdecken.

FUJITA et al. (2006) stellten fest, dass sowohl das Körpergewicht als auch der Tibiaplateauwinkel eines Hundes mit Kreuzbandriss einen signifikanten Einfluss auf die Schwere der Osteoarthrose haben. Bei großwüchsigen Hunderassen sind die arthrotischen Veränderungen nach Ruptur des vorderen Kreuzbandes wesentlich deutlicher

ausgeprägt als bei kleinwüchsigen Hunderassen (HEFFRON und CAMPBELL 1979, SCHNELL 1986, BRUNNBERG 1990, HOFER 1990, BAETZNER 1996).

### 4.3.3 Meniskopathie

Ein primärer Meniskusschaden kommt beim Hund im Gegensatz zum Menschen kaum vor (FLO und DE YOUNG 1978, MATIS und KÖSTLIN 1978, FLO et al. 1983). Am häufigsten ist ein sekundärer Meniskusschaden, der durch Instabilität infolge eines vorderen Kreuzbandrisses entsteht (PAATSAMA 1952, FLO und DE YOUNG 1978, MATIS und KÖSTLIN 1978, BRADEN 1980, HENSCHHEL et al. 1981, FLO et al. 1983, BELLENGER 1995). Zur Inzidenz von Meniskusschäden nach Ruptur des kranialen Kreuzbandes gibt es unterschiedliche Angaben in der Literatur. Die Prozentzahlen bewegen sich zwischen 28,4 % (GARRELS 1996) und 80 % (GAMBARDELLA et al. 1981), wobei der Durchschnitt bei etwa 50 % liegt (Tab. 2).

Tab. 2: Häufigkeit von Meniskusschäden nach einem kranialen Kreuzbandriss

<b>Autor</b>	<b>Häufigkeit (%)</b>
FLO und DE YOUNG (1978)	53
GAMBARDELLA et al. (1981)	80
SCHNELL (1986)	43
BENNETT und MAY (1991)	49
SCHÄFER (1991)	63,3
TIMMERMANN (1995)	77,3
GARRELS (1996)	28,4
ALT (2000)	68
MAGER (2000)	67,5
HOFFMANN et al. (2006)	51
CORR und BROWN (2007)	34,9
LFAVER et al. (2007)	40,3
CONKLING et al. (2008)	41,5
STEIN und SCHMOEKEL (2008)	47
DYMOND et al. (2010)	55,4
FITZPATRICK und SOLANO (2010)	33,2
HULSE et al. (2010)	29,3
MORGAN et al. (2010)	55,3
MEDEIROS et al. (2011)	30,8

Hierbei ist der mediale Meniskus wesentlich häufiger betroffen als der laterale (TIRGARI und VAUGHAN 1975, FLO und DE YOUNG 1978, MATIS und KÖSTLIN 1978, GAMBARDELLA et al. 1981, BENNETT und MAY 1991, BELLENGER 1995, SMITH et al.

2002). Denn bei der im Rahmen der vorderen Kreuzbandruptur auftretenden kranialen Translationsbewegung werden die Menisken mitbewegt, wobei der mediale Meniskus aufgrund seiner Fixation mit dem ipsilateralen Kollateralband und der Gelenkkapsel (s. Seite 8) den Femurkondylen nur wenig ausweichen kann (FLO und DE YOUNG 1978, PETTIT et al. 1980). Dadurch wird sein Hinterhorn abgerieben oder von der Tibia abgerissen und nach kranial umgeschlagen (MATIS und KÖSTLIN 1978, STONE et al. 1980, KRAUSER 1982). Dieses Umschlagen des Kaudalhorns kann in einigen Fällen als Klickgeräusch während der Gelenkbewegung hörbar sein (PAATSAMA 1952, SLOCUM und DEVINE SLOCUM 1993) und stellt den am häufigsten auftretenden Meniskus-schaden beim Hund dar (BENNETT und MAY 1991). Der laterale Meniskus kann zwar ebenfalls beschädigt werden, ist durch seine größere Flexibilität aber weniger gefährdet (STONE et al. 1980). Abb. 9 zeigt den Unterschied der Meniskopathie beim lateralen beziehungsweise medialen Meniskus.

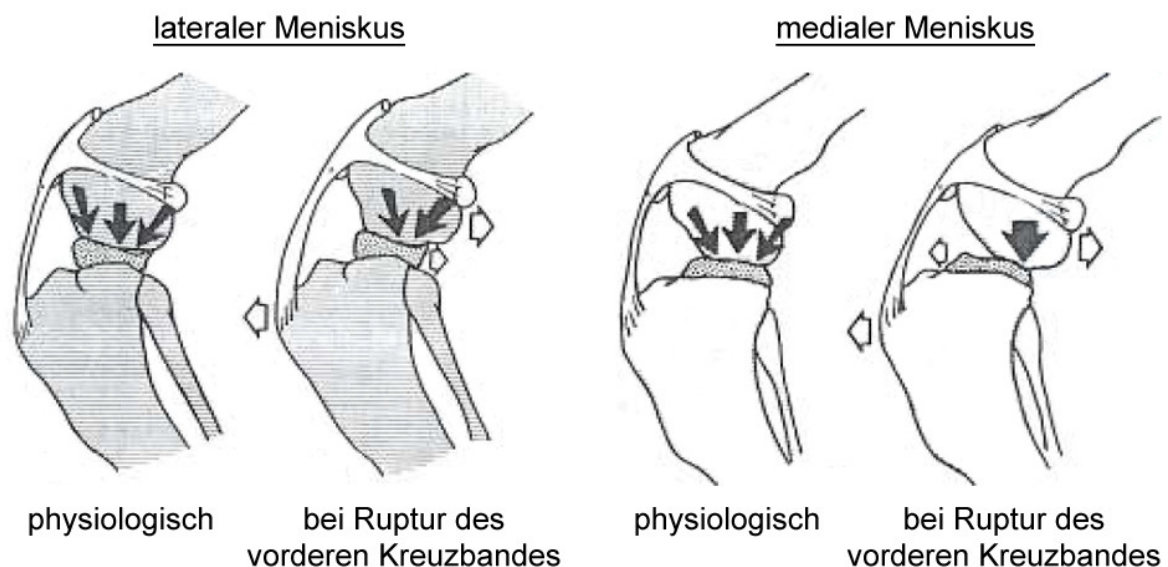


Abb. 9: Meniskopathie bei kranialer Kreuzbandruptur. Nach FLO und DE YOUNG (1978). Die schwarzen Pfeile entsprechen der einwirkenden Kraft, die weißen Pfeile der Dislokation.

Hunde mit vollständiger Kreuzbandruptur haben laut JACKSON et al. (2001) häufiger Meniskusschäden, deren Ausmaß sich jedoch nicht von Tieren mit partieller Ruptur unterscheidet. Bei kleinwüchsigen Hunden ist die Inzidenz der Verletzungen geringer als bei großwüchsigen Hunden, das Ausmaß der vorhandenen Läsionen ist jedoch identisch (BENNETT und MAY 1991).

Der Anteil verletzter Menisken nimmt signifikant mit der Dauer der Kreuzbandruptur zu (BRADEN 1980, EHRISMANN et al. 1994, TIMMERMANN, MEYER-LINDENBERG et al. 1996). Nicht zuletzt aus diesem Grund sollte der vordere Kreuzbandriss schnellstmöglich

operativ versorgt werden (EHRISMANN et al. 1994). Dabei ist zu bedenken, dass intraoperativ noch intakt erscheinende Menisken bereits durch Fehlbelastungen verändert sein können und es durch degenerative Prozesse (NOONE et al. 2002) beziehungsweise persistierende Instabilität (MATIS 1973) auch nach der Operation noch zu einem Meniskusschaden kommen kann. Da jedoch der makroskopisch normal erscheinende Meniskus in der Regel nur minimale histologische Veränderungen aufweist, ist von einer prophylaktischen Meniskektomie im Hinblick auf ihre arthrosefördernde Auswirkung abzuraten (MATIS 1973, JACKSON et al. 2001).

#### 4.3.4 Stressbelastung des kaudalen Kreuzbandes

Nachfolgend auf einen vorderen Kreuzbandriss lassen sich histologisch degenerative Veränderungen im kaudalen Kreuzband nachweisen, was ZACHOS et al. (2002) auf Mikrotraumen im instabilen Knie zurückführen.

Laut WARZEE et al. (2001) und BOUDRIEAU (2010) wird das hintere Kreuzband nach den Umstellungsosteotomien zum primären Stabilisator des Kniegelenks. Je mehr das Tibiaplateau im Rahmen der TPLO rotiert wird, desto größer ist die Zugbelastung auf das Band während der Standphase. Das kaudale Kreuzband ist somit durch die TPLO einem erhöhten Degenerations- und Rupturrisiko ausgesetzt (ZACHOS et al. 2002). Auch bei der TTA wird der kraniale Tibiaschub in einen kaudalen umgewandelt und das hintere Kreuzband vermehrt belastet (TEPIC und MONTAVON 2004, MODENATO et al. 2005, DAMUR und MONTAVON 2006, MONTAVON und TEPIC 2006, BOUDRIEAU 2009).

### 4.4 Symptomatik und Diagnose

Hinweisend für den Riss des vorderen Kreuzbandes ist die fast immer im Vorbericht erwähnte, je nach auslösender Ursache mehr oder weniger plötzlich auftretende Lahmheit und die mit Schmerzen sowie vermehrter Gelenkfüllung verbundene Gelenkentzündung (BONATH und PRIEUR 1998). Bei einer traumatisch bedingten Kreuzbandruptur wird das Tier mit einem akuten Funktionsverlust der Hintergliedmaße vorgestellt (PAATSAMA 1952, ARNOCZKY und MARSHALL 1977, WHITTIG 1990, CORR 2009). FETTO und MARSHALL (1980) weisen sogar auf ein hörbares „Plopp“ zum Zeitpunkt der Verletzung hin. Die meisten Lahmheiten setzen jedoch schleichend ein (JOHNSON und JOHNSON 1993). Ursache hierfür sind die bereits beschriebenen degenerativen Veränderungen, wobei der eigentliche Riss des Bandes wiederum mit einer mittel- bis hochgradigen Lahmheit einhergeht (PAATSAMA 1952). Diese Lahmheit bessert sich gewöhnlich im Laufe von

drei bis sechs Wochen ohne Behandlung, vor allem bei Hunden unter 10 kg Körpergewicht (BRINKER, PIERMATTEI und FLO 2006, FOSSUM 2009). Bei Tieren, die über 10 kg wiegen, verbessert sich die Lahmheit zwar, die Tiere erreichen aber nicht mehr das selbe Ausmaß an Aktivität wie vor der Verletzung ohne Anzeichen von wiederkehrender Lahmheit (FOSSUM 2009). Nach einigen Monaten verschlechtert sich die Gliedmaßenfunktion aufs Neue, was JOHNSON und JOHNSON (1993) auf eine sekundäre Meniskusläsion zurückführen. Des Weiteren ist eine Muskelatrophie insbesondere des M. quadriceps femoris (BRASS 1955, MARSHALL und OLSSON 1971, LEWIS et al. 1987, WHITTIG 1990, CORR 2009) und Zehenspitzenfußung (ENDERSON und MILTON 1978) festzustellen. Im Stand zeigen die Tiere außerdem eine übermäßige Beugung und eine Entlastung des betroffenen Kniegelenks (JOHNSON und JOHNSON 1993).

### **Sitztest**

Der Sitztest stellt ein diagnostisches Hilfsmittel zur Abklärung einer Hinterhandlahmheit dar (SLOCUM und DEVINE SLOCUM 1998 b). Dabei wird der Besitzer aufgefordert, dem Hund das Kommando „Sitz“ zu geben. Beurteilt wird dann die Sitzposition des Hundes.

Als negativ ist der Test zu werten, wenn die Sitzposition normal ist, das heißt Knie und Tarsus sind vollständig gebeugt und Fersen- und Sitzbeinhöcker befinden sich in unmittelbarer Nähe (SLOCUM und DEVINE SLOCUM 1998 b).

Bei Hunden mit kranialem Kreuzbandriss ist der Sitztest oft positiv (SLOCUM und DEVINE SLOCUM 1998 b). Dabei wird die Hintergliedmaße nach außen gestellt (DIETZ et al. 1980), sodass Fersen- und Sitzbeinhöcker einen großen Abstand aufweisen. Ein positiver Sitztest deutet auf eine Problematik im Kniegelenk hin. Allerdings ist dieser Test alleine nicht als beweisend für eine Kreuzbandruptur anzusehen, da differentialdiagnostisch auch an eine verminderte Beugung des Tarsus, wie etwa bei einer Osteochondrosis dissecans, gedacht werden muss. Einige Hunde, z. B. Rottweiler, zeigen außerdem einen positiven Sitztest ohne pathologische Veränderungen (SLOCUM und DEVINE SLOCUM 1993).

Laut SLOCUM und DEVINE SLOCUM (1993) ist der Erfolg einer Kreuzbandoperation an der Wiedererlangung der physiologischen Sitzposition zu messen. Diese sollte sich in akuten Fällen nach drei Monaten und in chronischen Fällen nach zwölf Monaten wieder einstellen.

### **Schubladentest**

Als pathognomonisches Zeichen für eine kraniale Kreuzbandruptur gilt das Auftreten des „vorderen Schubladenphänomens“ (PAATSAMA 1952, JOHNSON und JOHNSON 1993,

MOORE und READ 1996 b). Dabei handelt es sich um eine provozierbare kraniale Verschiebbarkeit der Tibia gegenüber dem Femur, ausgelöst durch die aus dem vorderen Kreuzbandriss resultierende Instabilität (CARLIN 1926, PAATSAMA 1952, FREWEIN und VOLLMERHAUS 1994). Für die Abgrenzung gegenüber dem physiologischen kranialen Tibiaschub weisen SLOCUM und DEVINE SLOCUM (1993) ausdrücklich darauf hin, dass die vordere Schublade eine ungehemmte Bewegung ist, die erst nach einem Kreuzbandriss auftritt, während der CTT eine Kraft ist, die schon am intakten Knie vorkommt und nach einer Kreuzbandruptur aus dem Gleichgewicht gerät.

Zur praktischen Durchführung des Schubladentests (Abb. 10) müssen zunächst das Os femoris und die Tibia der oben liegenden Gliedmaße des sich in Seitenlage befindlichen Tieres mit beiden Händen fixiert werden. Dazu wird mit der einen Hand die Patella und das Sesambein in der Ursprungssehne des lateralen Gastroknemiuskopfes getastet. Mit der anderen Hand werden die Tuberositas tibiae und das Fibulaköpfchen aufgesucht. Lässt sich die Tibia gegenüber dem Oberschenkelbein nach kranial verschieben, ist das kraniale Kreuzband gerissen. Wenn die Tibia leicht nach kaudal verschoben werden kann, ist das kaudale Kreuzband rupturiert. Sind beide Kreuzbänder betroffen, kann die Tibia sowohl nach kranial als auch nach kaudal verschoben werden (PAATSAMA 1952).

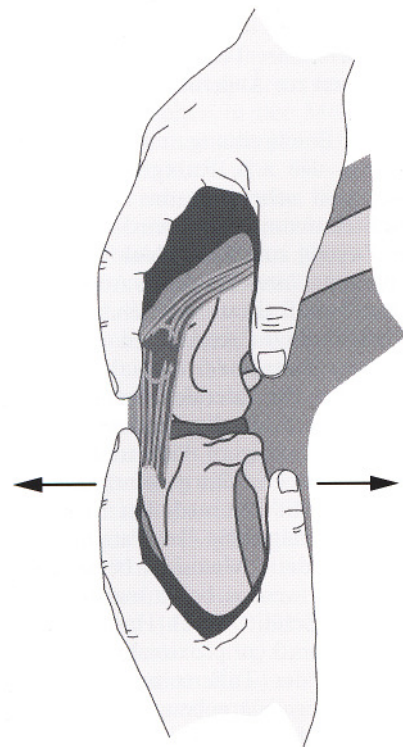


Abb. 10: Schubladentest (aus BONATH und PRIEUR 1998). Mit der distal fixierenden Hand lässt sich die Tibia nach kranial schieben, wenn eine Ruptur des vorderen Kreuzbandes vorliegt.

Am besten lässt sich das Schubladenphänomen bei leicht gebeugtem Kniegelenk auslösen, da bei voller Streckung die gespannten Kollateralbänder die Bewegung einschränken (PAATSAMA 1952, LÖFFLER 1964, GEYER 1966, HENDERSON und MILTON 1978, HEFFRON und CAMPBELL 1979, ARNOCKY 1988).

Zudem sollte stets das kontralaterale Kniegelenk mituntersucht werden, um einen individuellen Vergleich ziehen zu können (MATIS und KÖSTLIN 1978, BRADEN 1980).

Ein negatives Resultat des Tests bedeutet jedoch nicht zwingend, dass das kraniale Kreuzband intakt ist (JOHNSON 1983). Falsch negative Ergebnisse können bei alten Kreuzbandverletzungen durch eine reaktiv entstandene Kapselfibrose oder einen zwischen Femur und Tibia eingekleiteten verletzten Meniskus zustande kommen

(LAMPADIUS 1964, MATIS 1973, PUNZET und WALDE 1974, DIETZ et al. 1980, WHITTIG 1990, MOORE und READ 1996 b). Auch eine schmerzbedingte Muskelanspannung des M. quadriceps kann es erschweren die Instabilität festzustellen, da diese in einigen Fällen vom Untersucher nicht zu überwinden ist (PAATSAMA 1952, MATIS 1973, CORR 2009). Bleibt der Verdacht auf eine Kreuzbandruptur trotz eines negativen Testergebnisses bestehen, sollte dieser zur adäquaten Diagnosefindung am sedierten Tier wiederholt werden (LÖFFLER 1964, MATIS 1973, BRADEN 1980, JOHNSON 1983, SHIRES et al. 1984, SCAVELLI et al. 1990, CORR 2009).

### Tibiakompressionstest

Zusätzlich zum Schubladentest empfehlen HENDERSON und MILTON (1978) den Tibiakompressionstest, der den physiologischen CTT nachahmt und so eine Kranialverschiebung der Tibia erreicht. Dazu wird das Kniegelenk in leicht gebeugter Haltung mit einer Hand fixiert (Abb. 11). Der Zeigefinger dieser Hand liegt über der Patella, die Fingerspitze ruht auf der Tuberositas tibiae. Die andere Hand umfasst die Pfote von plantar und beugt das Bein im Sprunggelenk. Kommt es hierbei durch die Straffung des M. gastrocnemius zu einer Verschiebung der Tuberositas tibiae nach kranial, wird der Test als positiv gewertet (HENDERSON und MILTON 1978, WATT 2000, FOSSUM 2009).

Vorteil des Tibiakompressionstests gegenüber dem Schubladentest ist einerseits, dass selten eine Schmerzreaktion ausgelöst wird (SCHÄFER 1991), zudem besitzt er auch bei stärker bemuskelten oder sehr verkrampften Hunden einen hohen diagnostischen Stellenwert (JOHNSON und JOHNSON 1993). Allerdings ist hier, ebenso wie beim Schubladentest, mit falsch negativen Befunden infolge einer sekundären Stabilisierung zu rechnen (HENDERSON und MILTON 1978, JOHNSON und JOHNSON 1993).

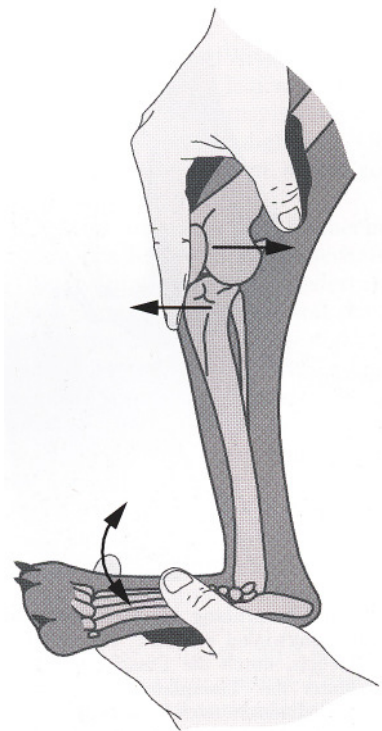


Abb. 11: Tibiakompressionstest (aus BONATH und PRIEUR 1998). Liegt eine kraniale Kreuzbandruptur vor, wird bei Beugung des Tarsalgelenks der proximale Anteil der Tibia nach kranial gedrückt.

## Röntgen

Indikationen für eine Röntgenaufnahme sind der weiterhin bestehende Verdacht auf eine Kreuzbandruptur nach negativen klinischen Tests (BONATH und PRIEUR 1998) sowie der Ausschluss möglicher Differentialdiagnosen (MATIS und KÖSTLIN 1978, BRUNNBERG 1989).

Die Röntgenuntersuchung erfasst zwar die Bandläsion als solche nicht (MATIS 1973), allerdings können neben der vermehrten Gelenkfüllung, dargestellt als verbreiteter Kapselschatten, bereits Osteophyten sichtbar sein und die Subluxation der Tibia nach kranial ist nachzuweisen (BONATH und PRIEUR 1998, CORR 2009, KIM et al. 2011) (Abb. 12).

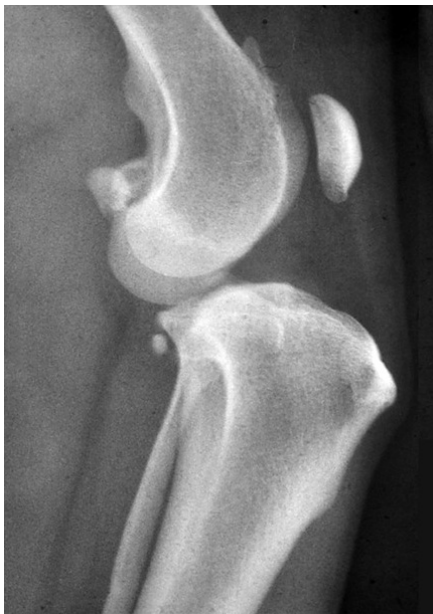

Abb. 12:  
Röntgenbefund einer Ruptur des Lig. cruciatum craniale. Subluxation der Tibia nach kranial bei verbreiterterem Kapselschatten, der eine vermehrte Gelenkfüllung anzeigt.

Die Vorverlagerung der Tibia ist besonders in einer Stressaufnahme bei maximaler Beugung des Tarsus gut zu erkennen (DE ROOSTER et al. 1998, KIM et al. 2011) (Abb. 13).

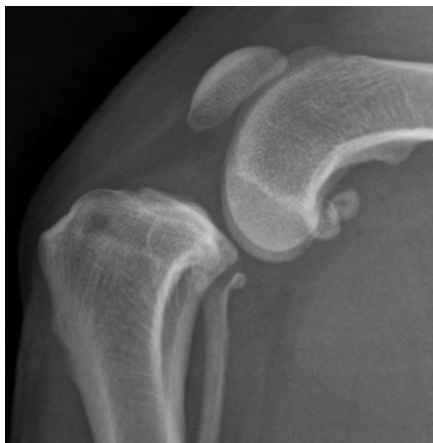

Abb. 13:  
Stressaufnahme des Kniegelenks. Bei einer kranialen Kreuzbandruptur verläuft die senkrechte Tangente zum kaudalen Rand der Femurkondylen weit hinter dem kaudalen Ende des Tibiaplateaus.



Wird das Röntgenbild in einer neutralen Position angefertigt, liegen im intakten Kniegelenk die Fabella, das kaudale Ende des Femurkondylus sowie das der Tibia und Fibula auf einer senkrechten Linie (Abb. 14-A). Bei einem kranialen Kreuzbandriss sind die Tibia und Fibula vor diese gedachte Linie verschoben (BRINKER, PIERMATTEI und FLO 2006) (Abb. 14-B).

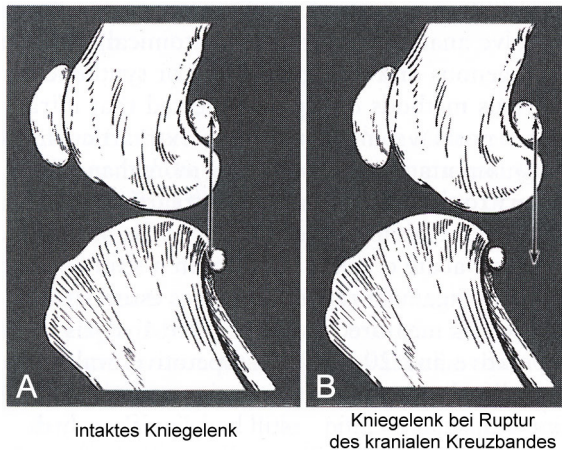


Abb. 14:

Lage der Fabella zur Tibia (aus BRINKER, PIERMATTEI und FLO 2006).

### Weitere diagnostische Methoden

In neuerer Zeit halten auch die Arthroskopie und die Magnetresonanztomografie (MRT) Einzug in die Tiermedizin (BRINKER, PIERMATTEI und FLO 2006, FOSSUM 2009).

Die Arthroskopie wird im Kniegelenk des Hundes nicht nur zu diagnostischen, sondern auch zu therapeutischen Zwecken eingesetzt und bietet eine gute Sensitivität (FEHR et al. 1996).

Die Sensitivität und Spezifität der in der Humanmedizin seit langem etablierten MRT wird mit über 90 % angegeben (GHANEM et al. 2002). Für chronische Kreuzbandrupturen ist ihre diagnostische Aussagekraft mit durchschnittlich 57 % jedoch deutlich geringer (SERVANT et al. 2004). Zwar wird das Verfahren beim Hund ebenfalls angewendet (BAIRD et al. 1998 a, b, BANFIELD und MORRISON 2000, FOLTIN et al. 2004, KONAR et al. 2005 a, b), jedoch ist seine Verbreitung aufgrund der damit verbundenen hohen Kosten, der aufwändigen Ausstattung und der erforderlichen Narkose noch gering (BRINKER, PIERMATTEI und FLO 2006, FOSSUM 2009). MATIS und KÖSTLIN (2011) vermuten jedoch, dass diese Technologie in Zukunft mit einer weiteren Verbreitung das Verfahren der Wahl wird um einen kranialen Kreuzbandriss (Abb. 15) und Meniskusläsionen zu diagnostizieren.

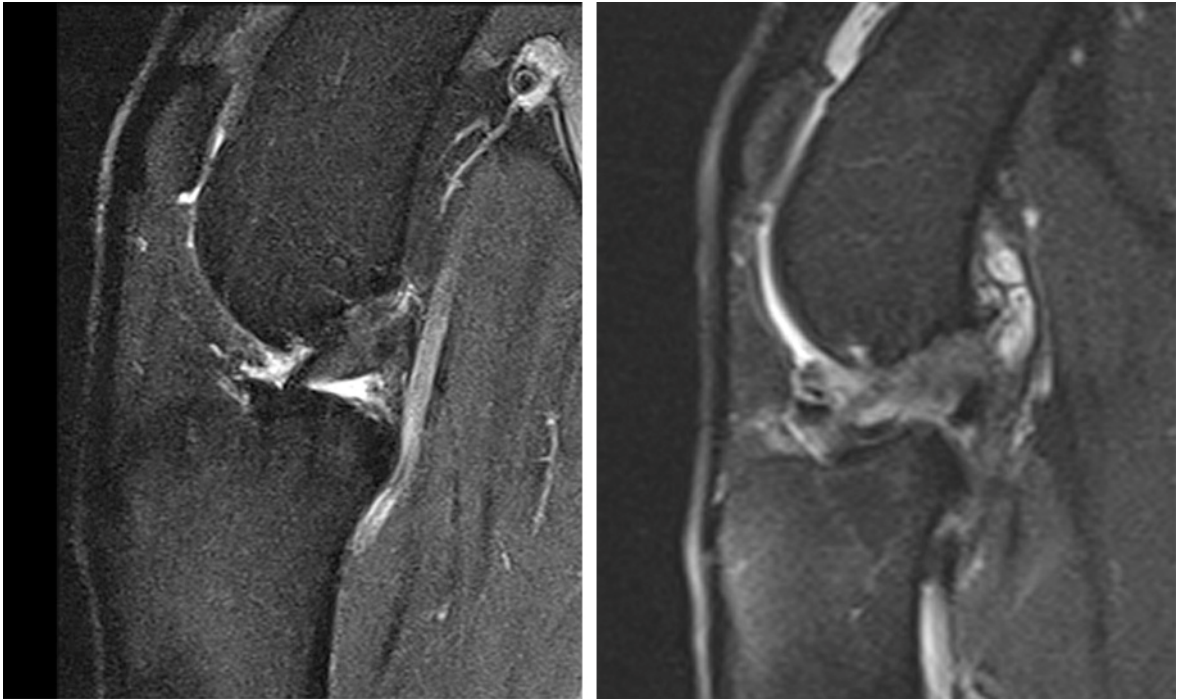


Abb. 15: Magnetresonanztomografie-Aufnahmen. Links: normales Kniegelenk. Rechts: Patient mit kranialem Kreuzbandriss.

## 5 Operationsmethoden

Ziel der Therapie des kranialen Kreuzbandrisses ist es, die Gelenkinstabilität umgehend und so gut wie möglich zu beseitigen, um Menisken und Gelenkknorpel vor weiteren Schäden zu schützen (LIPOWITZ, CAYWOOD, NEWTON und FINCH 1997, BONATH und PRIEUR 1998). Ohne chirurgische Intervention führt die Ruptur des vorderen Kreuzbandes in den meisten Fällen zu einer chronischen Lahmheit (GAMBARDELLA et al. 1981). Die sehr unterschiedlichen Operationstechniken lassen sich in drei grundlegende Methoden unterteilen (BONATH und PRIEUR 1998, JERRAM und WALKER 2003, VECCHIO et al. 2010):

- intraartikuläre Techniken, bei denen das vordere Kreuzband ersetzt wird,
- extraartikuläre Techniken, ein Ersatz der Funktion des vorderen Kreuzbandes und
- Techniken zur Änderung der Gelenkbiomechanik.

Beide in dieser Doktorarbeit zu vergleichenden Methoden, die TPLO sowie die TTA, fallen in die letztgenannte Gruppe der die Gelenkstatik verändernden Operationsmethoden. Bei diesen Osteotomien kommt es zu einer neuen Sichtweise, bei der die Gelenkanatomie, die Muskelfunktion und das Körpergewicht als ein zusammenhängendes System betrachtet werden. Das Ziel dieser Methoden ist es nicht mehr, das vordere Kreuzband oder dessen Funktion zu ersetzen, sondern vielmehr seine Funktion zu neutralisieren (MODENATO et al. 2005). Diese Umstellungsosteotomien sollen eine muskuläre Kompensation des CTT ermöglichen und die Kräfte, die auf das Tibiaplateau wirken, zum kaudalen Kreuzband umleiten (JERRAM und WALKER 2003, HARASEN 2004 a, MODENATO et al. 2005, BOUDRIEAU 2010).

### 5.1 Tibial Plateau Leveling Osteotomy (TPLO)

Laut SLOCUM und DEVINE (1983) ist die Schrägstellung des Tibiaplateaus zur Tibialängsachse dafür verantwortlich, dass die Belastung der Gliedmaße zum vorderen Tibiaschub und bei Ruptur des vorderen Kreuzbandes zum Schubladenphänomen führt. Aus dieser Erkenntnis heraus entwickelten sie eine Operationsmethode, die über eine Änderung des Tibiaplateauwinkels die Entstehung des kranialen Tibiaschubs verhindern und damit die Funktion des kranialen Kreuzbandes neutralisieren sollte (Abb. 16).

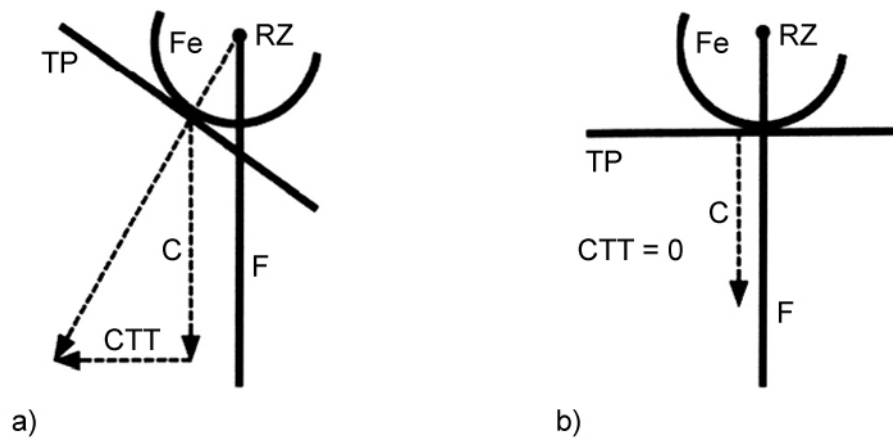


Abb. 16: Neutralisierung des Tibiavorschubs durch Veränderung des Tibiaplateauwinkels. Nach SLOCUM und DEVINE (1983). RZ: Rotationszentrum des Os femoris.

a: Tibiavorschub (CTT), da der Kontaktpunkt von Femur (Fe) und Tibiaplateau (TP) vor der funktionellen Tibialängsachse (F) liegt.

b: Veränderung des Neigungswinkels des Tibiaplateaus: Bei einem Tibiaplateau, das senkrecht zur funktionellen Tibialängsachse steht, kommt es zum Wegfall des CTT, es bleibt nur die nach unten gerichtete Kompressionskraft (C).

Eine Weiterentwicklung der frühen Operationsmethode „Cranial Tibial Wedge Osteotomy“ (CTWO) (SLOCUM und DEVINE 1984) führte schließlich zur Einführung der „Tibial Plateau Leveling Osteotomy“ (Umstellungsosteotomie des Tibiaplateaus). Dabei wird durch einen halbkreisförmigen Sägeschnitt im Bereich der Tibiametaphyse und –epiphyse eine Rotation des Tibiaplateaus ermöglicht (Abb. 17). Eine zusätzliche Stabilisierung des Kniegelenks findet nicht statt, sodass das vordere Schubladenphänomen weiterhin manuell auszulösen ist (SLOCUM und DEVINE SLOCUM 1993).

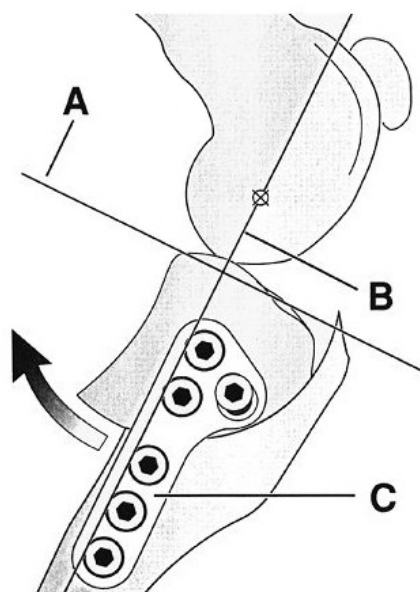


Abb. 17:

Schematische Darstellung der Schnittführung, der Rotation und der Fixation eines linken Kniegelenks nach einer Tibial Plateau Leveling Osteotomy (TPLO). Nach SLOCUM und DEVINE SLOCUM (1993). A: entspricht dem zu erreichenden Tibiaplateauwinkel von 5°. B: Senkrechte durch das Zentrum des Tarsus und den Rotationsmittelpunkt des Femurkondylus. C: TPLO Platte. Der Pfeil gibt die Rotationsrichtung des Tibiafragments an.

SLOCUM und DEVINE SLOCUM (1998 b) vergleichen das biomechanische Prinzip der TPLO mit dem Bild eines Wagens, der an einem Hang steht (Abb. 18).

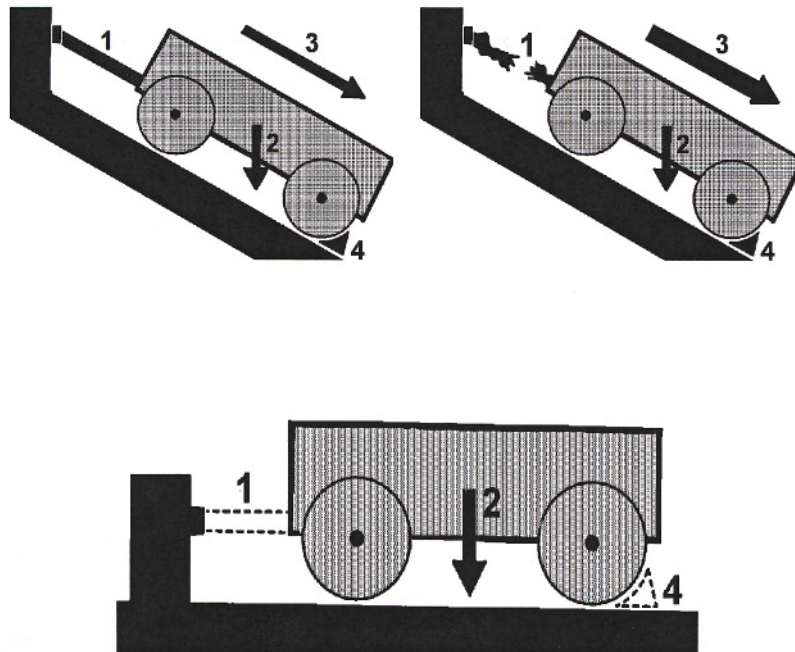


Abb. 18: Wagen-Modell zur Veranschaulichung des Grundprinzips der biomechanischen Operationsmethode. Nach SLOCUM und DEVINE SLOCUM (1998 b).

Oben links: Ein Wagen steht an einem Hügel. Das Gewicht des Wagens (2: Axiale Kompression) zieht aufgrund der Schwerkraft nach unten. Ein Halteseil (1: kraniales Kreuzband) verhindert, unterstützt durch einen Bremsklotz (4: kaudales Horn des medialen Meniskus), das Herunterrollen des Wagens (3: Tibiavorschub).

Oben rechts: Wenn das Halteseil reißt, rollt der Wagen den Berg herab und schädigt dabei auch den Bremsklotz, dessen Kraft alleine nicht ausreicht um den Wagen zu fixieren.

Unten: Das Herunterrollen kann durch Einebnung der Standfläche verhindert werden. Halteseil (1) und Bremsklotz (4) werden nicht mehr benötigt. Obwohl das Gewicht des Wagens (2) noch immer das gleiche ist, hat es seinen destruktiven Charakter verloren.

Die Überlegungen von SLOCUM und DEVINE SLOCUM (1993) zu einer neuartigen Operationsmethode basierten auf der Erstbeschreibung des CTT durch HENDERSON und MILTON (1978). Sie nahmen an, dass die Kompressionskraft, die auf den Gelenkspalt wirkt, in zwei Komponenten aufgeteilt werden kann, eine senkrecht und eine parallel zum Tibiaplateau, wobei die letztgenannte den CTT repräsentiert. Die Kompression des Gelenkspalts wird durch die Extensoren des Kniegelenks und das Körpergewicht ausgelöst (SLOCUM und DEVINE SLOCUM 1993) (Abb. 19).

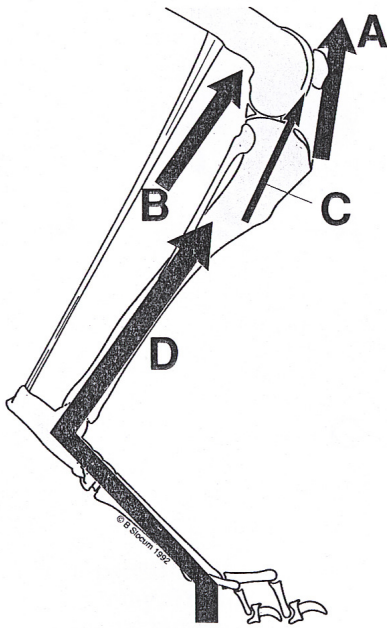


Abb. 19:

Entstehung der Tibiakompression. Nach SLOCUM und DEVINE SLOCUM (1993). Die Tibiakompression wird verursacht durch die Extensoren des Kniegelenks (A: M. quadriceps, C: M. extensor digitorum longus), die Extensoren des Sprunggelenks (B: M. gastrocnemius und M. flexor digitorum superficialis) und das Körpergewicht (D).

SLOCUM und DEVINE SLOCUM (1993) gingen bei der Entwicklung der TPLO davon aus, dass die Summe der auf das Kniegelenk einwirkenden Kräfte etwa parallel zur Tendo calcaneus communis und der funktionellen Tibiaachse verläuft (DAMUR et al. 2002, TEPIC und MONTAVON 2004, MONTAVON und TEPIC 2006, TEPIC, BOUDRIEU 2009). Weil das Tibiaplateau kaudal geneigt ist resultiert die Kompression in einer kranialen Tibiatranslokation (SLOCUM und DEVINE SLOCUM 1993, BOUDRIEU 2009). Der CTT kann somit eliminiert werden, indem der Neigungswinkel des Tibiaplateaus in Bezug zur Achillessehne verändert wird (SLOCUM und DEVINE SLOCUM 1993). Wenn der TPA auf 0° gegenüber der funktionellen Tibiaachse reduziert wird, entfällt der CTT und die Gelenkskompressionskraft ist die alleinig zurückbleibende Komponente, da die nach kranial gerichtete Kraft, der CTT, beseitigt wurde (s. Abb. 16). Damit wird das kaudale Kreuzband zum Stabilisator des Kniegelenks während der Bewegung und die Funktion des kranialen Kreuzbandes wird nicht mehr benötigt (SLOCUM und DEVINE SLOCUM 1993, MODENATO et al. 2005, MCCARTHY 2007 a). Klinisch wird der TPA jedoch nicht auf 0° sondern auf etwa 5° eingestellt. Bei diesem Konzept wird die Kraft der einwirkenden Sitzbeinmuskulatur beachtet, die den in geringem Maß verbleibenden kranialen Schub antagonisiert (BOUDRIEU 2009).

Für die Theorie von SLOCUM und DEVINE SLOCUM (1993), dass die tibiofemorale Kompressionskräfte parallel zur funktionellen Tibiaachse sind, gibt es bis heute keine beweisenden Studien (BOUDRIEU 2009).

Vor dem Eingriff wird eine Röntgenaufnahme der zu operierenden Gliedmaße angefertigt, um den individuellen Tibiaplateauwinkel auszumessen, der sich laut ODDERS et al. (2004) ab dem 90. Lebensjahr definitiv bestimmen lässt. Eine präzise Ermittlung des TPA ist nötig, um die Operation zu planen (HEADRICK et al. 2007, BOUDRIEAU 2009). Dennoch gibt es eine inter- und intraindividuelle Variabilität in den Messungen (CAYLOR, et al. 2001, FETTIG et al. 2003, REIF et al. 2004, HEADRICK et al. 2007, HURLEY et al. 2007, RITTER et al. 2007) und auch Deformationen der proximalen Tibia erschweren die korrekte Ausmessung (LAMBERT und WENDELBURG 2010). UNIS et al. (2010 a) zeigen mit ihrer Studie, dass ein computergestütztes Messprogramm, welches auf digitalen Röntgenaufnahmen angewendet wird, zuverlässige und reproduzierbare Ergebnisse liefert und damit eine gute Alternative zur herkömmlichen Ermittlung des TPA darstellt. Dahingegen sehen GRIERSON et al. (2005) in der konventionellen Messung eine akkurate Methode um die TPLO zu planen. SERWA et al. (2009) stellten vergleichbare Werte zwischen der konventionellen Methode und der Messung mit Hilfe einer Computersoftware auf digitalen Röntgenbildern fest, während BARONI et al. (2003) und LISTER et al. (2008) eine signifikante Abweichung eruierten. SERWA et al. (2009) sehen den Vorteil der digitalen Ermittlung des TPA darin, dass sie einfacher und schneller durchführbar ist und dabei Röntgenbilder einer höheren Qualität liefert.

Abb. 20 zeigt die Lagerung des anästhesierten Patienten während der Röntgenaufnahme. Sowohl das Knie- als auch das Tarsalgelenk sollten sich dabei im 90°-Winkel befinden.

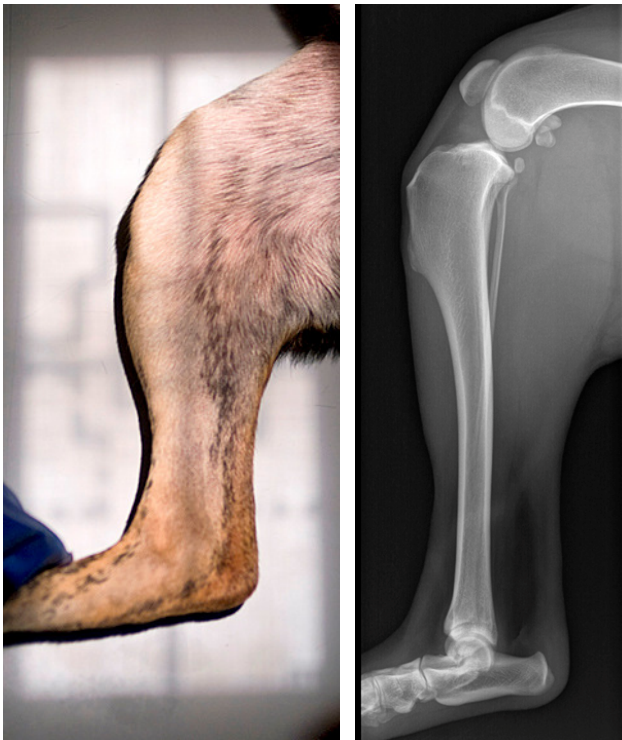

Abb. 20:

Lagerung des Patienten (links) für die Röntgenaufnahme vor der Durchführung einer Tibial Plateau Leveling Osteotomy (TPLO) oder Tibial Tuberosity Advancement (TTA) und dabei entstehendes Röntgenbild (rechts). Die Gliedmaße wird so positioniert, dass sich sowohl die Femurkondylen als auch die Rollkämme des Talus überlagern.

Die genaueste Messung des Tibiaplateauwinkels kann dann erzielt werden, wenn der Abstand zwischen den beiden Femurkondylen weniger als 2 mm beträgt und wenn der Zentralstrahl über dem Kniegelenk in Richtung des Tibiaplateaus zentriert wird. Dabei hat eine Verschiebung des Zentralstrahls bis zu 10 cm distal oder proximal des Kniegelenks ohne Abweichung nach kranial oder kaudal keinen signifikanten Einfluss auf die gemessenen Werte (REIF et al. 2004).

Zur Ermittlung des TPA (s. Abb. 8 und 23) werden auf der mediolateralen Röntgenaufnahme die Mitte der Trochlea des Talus und die Mitte der Eminentia intercondylaris tibiae markiert (Abb. 21). Diese zwei Punkte werden durch eine Gerade verbunden, die als Tibiaachse bezeichnet wird.

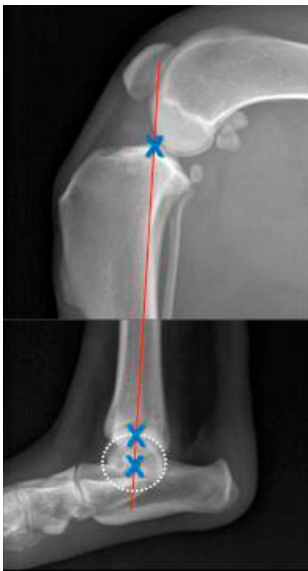


Abb. 21:

Bestimmung der Tibiaachse auf der mediolateralen Röntgenaufnahme (aus MATIS und KÖSTLIN 2011). Die blauen Kreuze kennzeichnen die Mitte der Eminentia intercondylaris tibiae sowie die Mitte der Trochlea des Talus. Diese werden durch eine Linie verbunden, die die Tibiaachse kennzeichnet.

Anhand knöcherner Orientierungspunkte wird eine zweite Gerade gezogen, die das Tibiaplateau darstellt (Abb. 22).

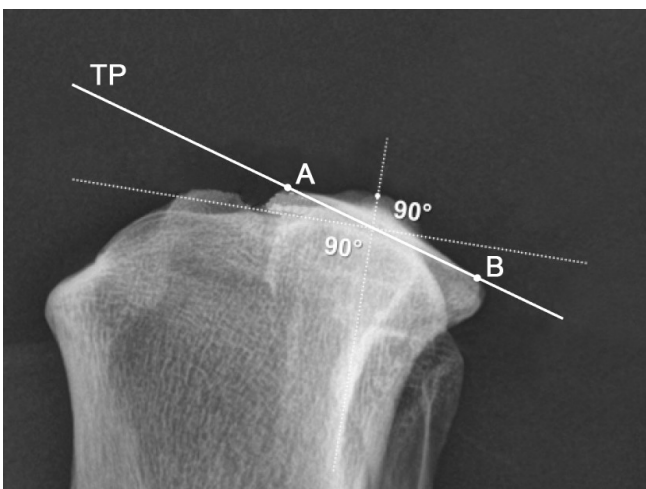


Abb. 22:

Bestimmung des Tibiaplateaus auf der mediolateralen Röntgenaufnahme (aus MATIS und KÖSTLIN 2011). Das kraniale Ende des medialen Kondylus (A) sowie dessen kaudales Ende (B) werden durch eine Linie verbunden, die das Tibiaplateau (TP) kennzeichnet.



Am Schnittpunkt dieser beiden Geraden wird eine dritte hinzugefügt, die senkrecht auf der Tibiaachse steht. Der Winkel zwischen diesem Lot und dem Tibiaplateau ist der Tibiaplateauwinkel (SLOCUM und DEVINE 1983, WATT 2000) (Abb. 23).

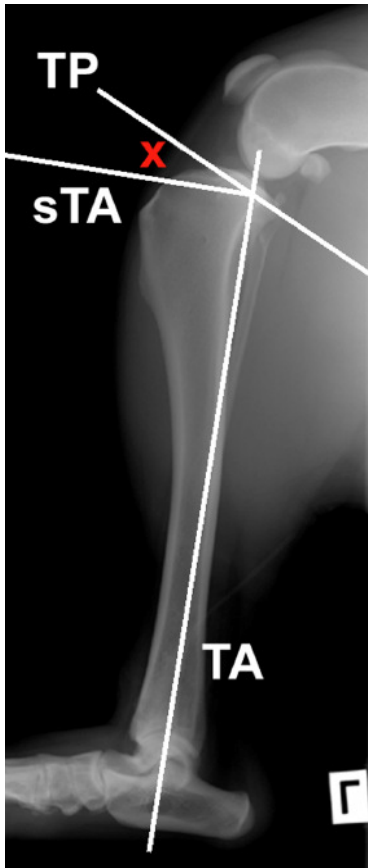
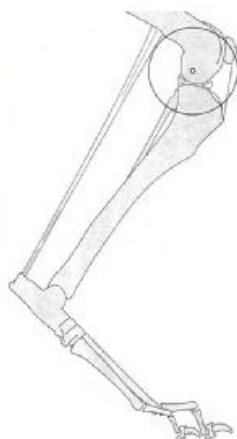

Abb. 23: Präoperative Messung des Tibiaplateauwinkels. Nach FOSSUM (2009). Die Tibiaachse (TA) und das Tibiaplateau (TP) werden in eine mediolaterale Röntgenaufnahme der Tibia eingezeichnet. Der Tibiaplateauwinkel ( $x$ ) liegt zwischen dem Tibiaplateau und einer Senkrechten auf der Tibiaachse (sTA).

Ein postoperativer Tibiaplateauwinkel von  $5\text{--}6,5^\circ$  wird als Ziel der Operation angesehen, da mit diesem die größte Effektivität bei einer TPLO erreicht wird (SLOCUM und DEVINE SLOCUM 1998 b, MOELLER et al. 2006). Eine Überrotation des Tibiaplateaus, beispielsweise auf die von SLOCUM und DEVINE SLOCUM (1993) geforderten  $0^\circ$ , führt zu einer Mehrbelastung des hinteren Kreuzbandes und ist daher zu vermeiden (WARZEE et al. 2001, REIF et al.

2002). Mithilfe einer Schablone wird auf der mediolateralen Röntgenaufnahme die Größe des benötigten Sägeblattradius ermittelt. Derzeit verfügbar sind Sägeblätter mit einem Radius von 12 mm, 18 mm, 24 mm und 30 mm. Der Kreisbogen sollte über der Eminentia intercondylaris tibiae zentriert werden. Um die optimale Größe des Sägeblatts bestimmen zu können sollte beachtet werden, dass der kranioproximale Anteil der Osteotomie kranial des Ligamentum transversum genus, das kranial die beiden Menisken miteinander verbind-



det, und der kaudodistale Anteil der Osteotomie annähernd senkrecht zum kaudalen Kortex der Tibia aus dem Knochen austritt (MATIS und KÖSTLIN 2011) (Abb. 24).

Abb. 24: Schematische Darstellung der Positionierung des Sägeblatts. Aus LOZIER und DEVINE SLOCUM (2001).

Anschließend wird mittels einer Rotationstabelle (Tab. 3) ermittelt, wie weit das Tibiafragment entlang des gebogenen Osteotomieschnitts rotiert werden muss um einen Tibiaplateauwinkel von 5° zu erreichen. Bei der Verwendung eines Sägeblatts mit 18 mm Radius und einem am Patienten gemessenen TPA von 28° müsste das Tibiafragment beispielsweise um eine Verlagerungsstrecke von 7 mm rotiert werden.

Tab. 3: Rotationstabelle (nach MATIS und KÖSTLIN 2011)

Tibiaplateauwinkel (°)	Rotation (mm)			
	12 er Blatt	18 er Blatt	24 er Blatt	30 er Blatt
15	2	3	4,25	5,25
16	2,25	3,25	4,5	5,75
17	2,5	3,75	5	6,25
18	2,7	4	5,5	6,75
19	2,9	4,25	6	7,25
20	3	4,5	6,25	7,75
21	3,25	4,75	6,75	8,3
22	3,5	5	7	8,85
23	3,7	5,5	7,5	9,4
24	3,9	5,75	8	10
25	4	6	8,25	10,4
26	4,25	6,5	8,75	11
27	4,5	6,75	9	11,5
28	4,7	7	9,5	12
29	4,9	7,25	10	12,5
30	5	7,5	10,25	13
31	5,25	8	10,75	13,5
32	5,5	8,25	11	14
33	5,7	8,5	11,5	14,5
34	5,9	8,75	12	15
35	6	9	12,25	15,5
36	6,25	9,5	12,75	16
37	6,5	9,75	13	16,5
38	6,7	10	13,5	17
39	6,9	10,25	14	17,5
40	7	10,5	14,25	18

Untersuchungen haben gezeigt, dass sich der TPA während der Heilungsphase noch nachträglich verändern kann (MOELLER et al. 2006, VECCHIO et al. 2010).

Die nun folgenden Beschreibungen der Operationsmethode und später der Nachsorge basieren im Wesentlichen auf den Angaben von SLOCUM und DEVINE SLOCUM (1993,

1998 b) und MATIS und KÖSTLIN (2011). Darüber hinaus hinzugezogene Quellen werden im Text gesondert angegeben.

Der Patient wird anästhesiert und das Operationsfeld vom Metatarsalbereich bis zum proximalen Femurende in der Leiste vorbereitet. Anschließend wird der Patient in Rückenlage fixiert und für die aseptische Operation präpariert. Der Hautschnitt verläuft kranio-medial von 1 cm proximal und medial der Patella bis zum proximalen Drittel der Tibia, kranial des medialen Meniskus. Mit dem Bein in Extension wird ein linearer Schnitt über den distalen medialen Anteil des Quadrizeps angesetzt und über den medialen Rollkamm auf den Punkt zwischen dem Tibiaplateau und der Patellarsehne verlängert. Die A. poplitea wird nach kaudal verlagert, die Patella nach lateral subluxiert. Eine Inspektion des Kniegelenks und das Debridement erfolgen entweder über eine mediale parapatellare Arthrotomie, eine kaudomediale Miniarthrotomie oder eine Arthroskopie. Bei einem vollständigen Riss des Kreuzbandes werden dessen Reste entfernt. Anhand der makroskopischen Veränderung des Innenmeniskus entscheidet der Operateur, ob eine partielle Meniskektomie notwendig ist. Bei intaktem medialen Meniskus kann ein sogenannter „Meniscal Release“ (MR), also eine Inzision in das kaudale Horn des medialen Meniskus (Abb. 25), prophylaktisch durchgeführt werden (SLOCUM und DEVINE SLOCUM 1998 a). Diese speziell im Rahmen der TPLO angewandte Operationsmethode ermöglicht dem besonders gefährdeten Kaudalhorn des medialen Meniskus, bei Vorschub der Tibia dem medialen Femurkondylus auszuweichen und somit einer Schädigung durch Einquetschen (s. Abb. 9) zu entgehen (SLOCUM und DEVINE SLOCUM 1998 a, HARASEN 2004 a, KENNEDY et al. 2005).

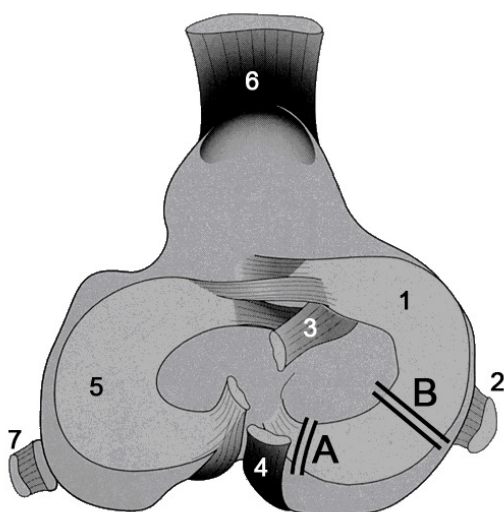


Abb. 25:

Schematische Darstellung der Schnittführung beim Meniskuseinschnitt. Nach SLOCUM und DEVINE (1998 a). 1: Medialer Meniskus. 2: Mediales Kollateralband. 3: Kraniales Kreuzband. 4: Kaudales Kreuzband. 5: Lateraler Meniskus. 6: Lig. patellae. 7: Laterales Kollateralband.

Schnittführung A: Anzuwenden bei vollständiger Ruptur des kranialen Kreuzbandes. Nach medialer Arthrotomie wird die Tibia unter Verwendung eines Hohmann-Hebels nach kranial verschoben. Der Meniskuseinschnitt erfolgt sagittal

durch den medialen Meniskus, direkt medial seiner lateralen Befestigung an der Eminentia intercondylaris. Dies ermöglicht dem kaudalen Meniskushorn der Schubladenbewegung auszuweichen.

Schnittführung B: Anzuwenden bei einer fortgeschrittenen partiellen Ruptur des kranialen Kreuzbandes. Es erfolgt ein kleiner Einschnitt kaudal des medialen Seitenbandes. Nachdem die Gelenkkapsel unter Verwendung eines Gelpi-Spreizers aufgehalten wird, wird der Meniskus in einem um etwa 30° nach kranial gerichteten Winkel durchtrennt. Damit ist es dem kaudalen Meniskushorn möglich, nach kaudolateral auszuweichen.

Darauf folgend werden die Insertionen des M. gracilis, des M. semitendinosus und des kaudalen Anteils des M. sartorius von der proximomedialen Fläche der Tibia unter Schonung des medialen Seitenbandes angehoben. Als Osteotomiehilfe wird eine spezielle Einspannvorrichtung, ein sogenannter „Jig“, sagittal auf die mediale Fläche der Tibia parallel zum Lig. patellae angebracht und mit jeweils einem Pin proximal und distal an der Tibia fixiert. Der Jig soll während der Osteotomie und Rotation die korrekte Ausrichtung der Gliedmaßenachse sicherstellen und dabei helfen eventuell vorliegende Varus- oder Valgusfehlstellungen zu korrigieren. Allerdings stellten BELL und NESS (2007) fest, dass die Verwendung eines Jigs die TPLO nicht verbessert. In ihrer in-vitro-Studie fanden sie keinen Unterschied in den postoperativen Tibiaplateauwinkeln, der verbleibenden Dicke der Tuberositas tibiae, der Varus- oder Valgusachsenfehlstellungen sowie der Rotation des Tibiafragments zwischen Operationen mit und ohne Verwendung eines Jigs. Zu ähnlichen Ergebnissen kamen auch SCHMERBACH et al. (2007). BELL und NESS (2007) sowie SCHMERBACH et al. (2007) empfehlen folglich, die TPLO ohne Jig durchzuführen, um die Operationszeit zu verkürzen, das Tibiafragment ungehindert ausrichten zu können und Komplikationen sowie Traumata, die sich aus der Positionierung des distalen Jig Pins ergeben, zu verhindern. MATIS und KÖSTLIN (2011) verzichteten auf die Anwendung des Jigs, da sie den Patienten seitlich lagern (Abb. 26) und die zu operierende Gliedmaße sich somit in einer stabilen Position befindet.

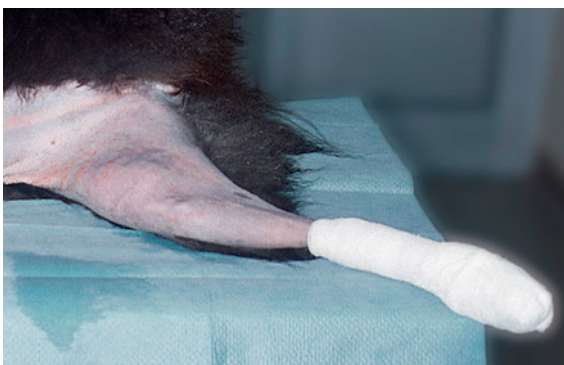

Abb. 26: Lagerung des Patienten während der Operation. Aus MATIS und KÖSTLIN (2011).

Um einen zylindrischen Osteotomieschnitt proximal in die Tibia zu setzen, wird eine oszillierende Säge mit einem speziellen biradialen Sägeblatt der vorher ermittelten Größe benutzt. Eine Biradialität des Sägeblatts bedeutet, dass die halbrunde Säge in ihrem

Querschnitt auf der konvexen und konkaven Seite denselben Radius hat (Abb. 27 und 28). Nur so ist sichergestellt, dass die beiden Osteotomieflächen exakt zueinander passen, was eine exakte Reposition und eine gute Knochenheilung ermöglicht.

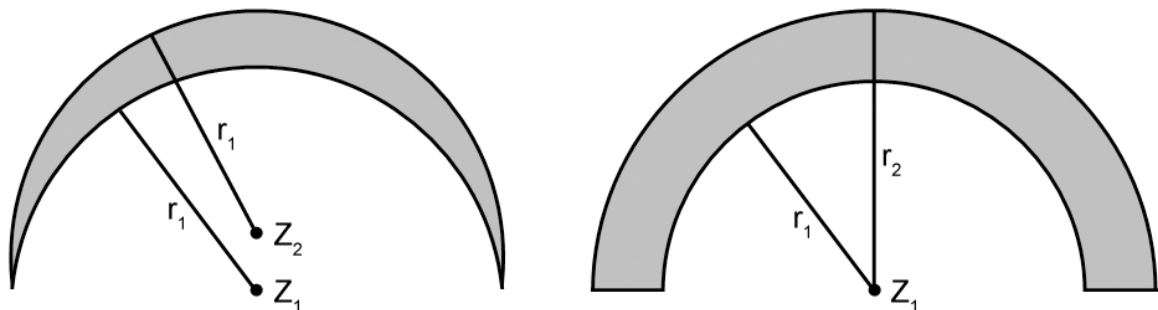



Abb. 27: Skizze zur Verdeutlichung der Biradialität des Sägeblatts. Nach BRAHM (2004). Die grauen Flächen stellen die Frontansicht des Sägeblatts und somit die oszillierende Schnittfläche dar. Links: Querschnitt eines biradialen, halbkreisförmigen Sägeblatts. Außen- und Innenradius sind gleich groß (beide  $r_1$ ), die Kreiszentren unterschiedlich ( $Z_1$  und  $Z_2$ ). So ist sichergestellt, dass die Osteotomieflächen nach dem Schnitt exakt zueinander passen. Rechts: Herkömmliches halbrundes Sägeblatt. Außen- und Innenradius sind, ausgehend vom selben Kreiszentrum ( $Z_1$ ), unterschiedlich groß ( $r_1$  und  $r_2$ ), sodass die Osteotomieteile des Knochens nach einer Durchtrennung mit einem derartigen Sägeblatt ebenfalls unterschiedliche Radien aufweisen würden und nicht ineinander passen.



**Biradiales Sägeblatt**

**Radiales Sägeblatt**

Abb. 28: Bild eines biradialen und radialen Sägeblatts im Vergleich. Aus MATIS und KÖSTLIN (2011).

Zum Schutz der Patellarsehne während der Osteotomie wird diese nach kranial gezogen. Um das Weichteilgewebe der proximalen Tibia vor einem Trauma durch das oszillierende Sägeblatt zu schützen sollte Tupfermaterial verwendet werden (FARRELL et al. 2009). Das Sägeblatt wird so positioniert, dass die Schnittebene parallel zum Tibiaplateau und senkrecht zur kraniokaudalen Achse der Tibia verläuft, ansonsten muss mit Achsenknicken und Rotationsfehlern nach der Operation gerechnet werden (WHEELER et al. 2003). Der Osteotomieschnitt wird bis zur Mitte der Tibia durchgeführt, dann wird das

Sägeblatt aus der Schnittfuge entfernt. Bevor die Osteotomie vollendet wird, werden zwei Markierungen auf den Knochen gesetzt, die die vorher ermittelte Verlagerungsstrecke kennzeichnen (s. Abb. 30). Im Anschluss an die Osteotomie wird das Tibiafragment mit Hilfe eines daran angebrachten Haltepins soweit rotiert, bis sich die angebrachten Markierungen decken. WHEELER et al. (2003) verlangen bei der Rotation auf eine möglichst korrekte Reposition zu achten. Sie postulieren, dass die Osteotomieflächen nicht medial ausgerichtet werden sollen, damit sie der Platte vollständig anliegen. Denn dies würde nach ihren experimentellen Studien lateral einen vergrößerten Osteotomie-spalt, eine Valgus-Fehlstellung und eine verstärkte Innenrotation der Tibia bedingen. Zur vorübergehenden Fixierung des Tibiafragments wird ein Kirschnerbohrdraht als Anti-rotationspin proximal der Insertion der Patellarsehne durch die Tuberositas tibiae in das rotierte Tibiafragment eingeführt. Dieser sollte nicht durch das Lig. patellae verlaufen, da dadurch Komplikationen wie eine Schwellung des Bandes entstehen können (PACCHIANA et al. 2003). Am Ende der Operation wird das rotierte Tibiafragment durch eine spezielle 6-Loch-Osteotomieplatte (s. Abb.17) am Tibiaschaft fixiert. Abschließend wird die Wunde schichtweise verschlossen und es werden Kontrollröntgenaufnahmen im kraniokaudalen und mediolateralen Strahlengang angefertigt, um die Position der Schrauben und der Platte zu überprüfen (Abb. 29).

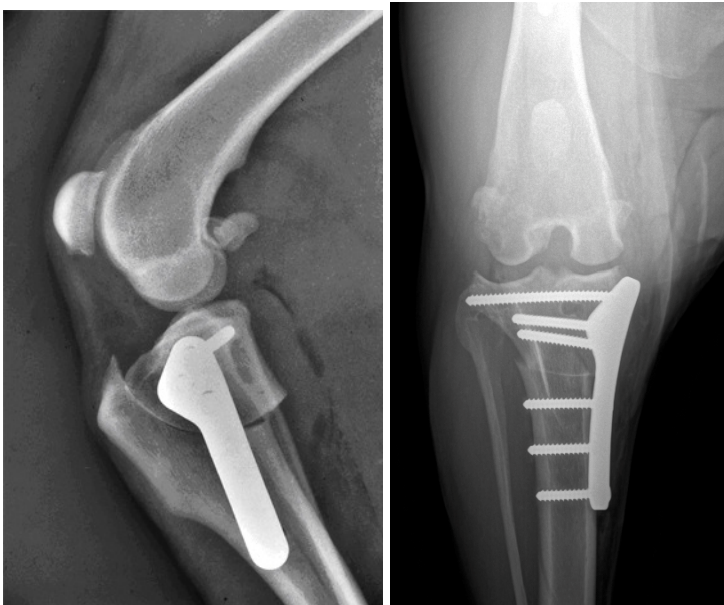


Abb. 29: Postoperative Röntgenaufnahmen nach erfolgter Tibial Plateau Leveling Osteotomy (TPLO). Mediolateraler (links) und kraniokaudaler (rechts) Strahlengang.

Abb. 30 gibt einen Überblick über die Durchführung der Operation.

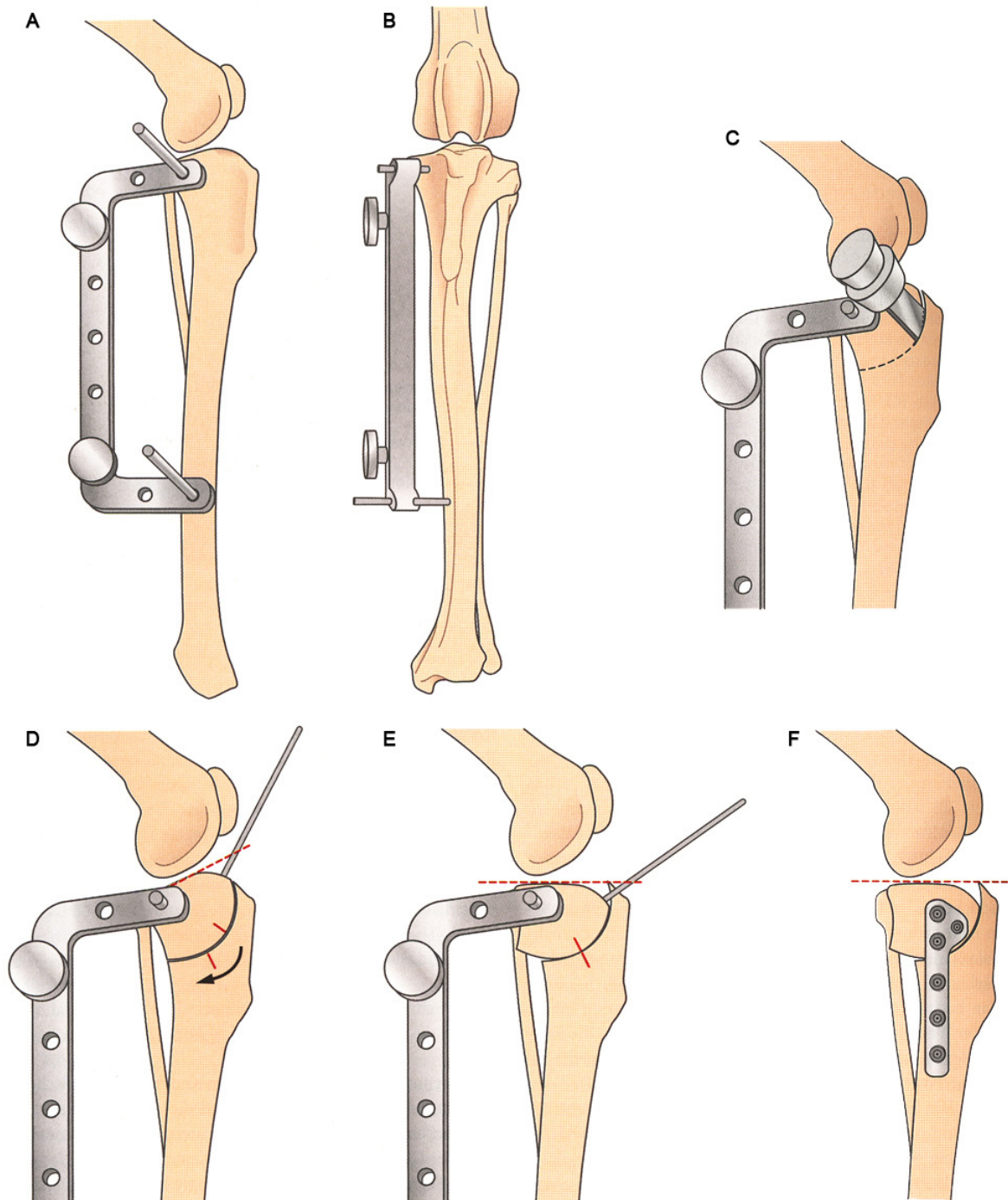


Abb. 30: Schematischer Überblick über die Durchführung einer Tibial Plateau Leveling Osteotomy (TPLO) (aus FOSSUM 2009). A und B: Der TPLO-Jig wird senkrecht zur Längsachse der Tibia in Position gebracht. C: Die Osteotomie erfolgt bis zu einer Tiefe von einem Drittel des Knochens, wobei die Säge parallel zu den Jig-Pins gehalten wird. D: Die Markierungen für die Rotation sowie der Haltepin zur Rotation werden angebracht. Der Pfeil zeigt die Rotationsrichtung. Die gestrichelte Linie markiert das Tibiaplateau. E: Das proximale Segment wird so weit rotiert, bis sich die Markierungen decken. F: Die Osteotomiestelle wird mit einer Knochenplatte der geeigneten Größe fixiert.

Ein modifizierter Robert-Jones-Verband nach der TPLO ist laut UNIS et al. (2010 b) nicht nötig. Die Autoren konnten in ihrer Studie an 20 Hunden nachweisen, dass ein Bandagieren der Gliedmaße keinen signifikanten Einfluss auf die postoperative Gliedmaßen-schwellung hat. Der Verband bietet solange er sauber und trocken bleibt zwar den Vorteil einer geringen Immobilisation der Gliedmaße und den Schutz der Wunde vor Einwirkung des Patienten und anderen äußeren Faktoren, jedoch verhindert ein angebrachter Verband die Möglichkeit kalte Kompressen aufzulegen und kann somit zu Komplikationen führen (UNIS et al. 2010 b).

Nachfolgend auf die TPLO ist eine strikte Ruhighaltung des Patienten nötig. Die Aktivitäten sollten sich auf minimale Fortbewegung an der Leine beschränken, bis ein knöcherner Durchbau röntgenologisch nachzuweisen ist. Zusätzlich wird zur Nachsorge ein spezielles Rehabilitationsprogramm empfohlen (Tab. 4). Durch die Anwendung von elektrischer Muskelstimulation (JOHNSON et al. 1997), Physiotherapie (MARSOLAIS et al. 2002, MONK et al. 2006) und Schwimmübungen (MARSOLAIS et al. 2003) kann eine signifikante Verbesserung der Gliedmaßenfunktion mit stärkerem und vor allem rascherem Muskelaufbau sowie höherer Beweglichkeit erreicht werden.

Tab. 4: Beispiel für ein Therapieprotokoll zur stationären Behandlung nach einer TPLO-Operation (aus FOSSUM 2009)

<b>Alle Behandlungen / Übungen zweimal täglich</b>	<b>Tag 1 bis Tag 14</b>	<b>Tag 15 bis Tag 24</b>	<b>Tag 25 bis Heilung</b>	<b>Heilung bis Erreichen der vollen Funktions- fähigkeit</b>
Wärmetherapie		10 min	10 min	
Massage	5 min	5 min	5 min	
PROM-Übungen / Stretching (für alle Gelenke der betroffenen Gliedmaße)	20 Wieder- holungen	20 Wieder- holungen	10–15 Wieder- holungen	Absetzen, sobald ROM normal
Elektrische Stimulation	10 min	10 min	10 min	10 min
Bewegungstherapie: Gesamtdauer	10 min	15 min	15 min	25–45 min
Gehen / Laufband Balance Hindernisse Slalomgehen Kreisgehen Steigung / Gefälle Treppen Jogging	10 min + +	5 min + +	5 min + +	10+ min + + + + + + +



Unterwasserlaufband		10 min	10 min	15+ min
Schwimmen				5–10 min
Hypothermie	15 min	15 min	15 min	je nach Fall

TPLO: Tibial Plateau Leveling Osteotomy.

ROM: Range Of Motion.

PROM: Passive Range Of Motion.

Die Aktivität des Patienten kann auf das ursprüngliche Niveau zurückgeführt werden, sobald die Hinterhandmuskulatur, insbesondere der M. biceps femoris, wieder annähernd normale Ausmaße angenommen hat.

## 5.2 Tibial Tuberosity Advancement (TTA)

Das Operationsverfahren „tibial tuberosity advancement“ (TTA) wurde erstmals von MONTAVON et al. (2002) vorgestellt. Sie versuchten dabei, ein aufgrund einer kranialen Kreuzbandruptur instabiles Kniegelenk durch eine Osteotomie zu stabilisieren ohne das Tibiaplateau zu korrigieren. Die eine Möglichkeit, die kraniale Schubladenbewegung auszuschalten ist, wie bei der TPLO das Tibiaplateau senkrecht zur Achillessehne, die etwa parallel zur funktionellen Tibiaachse ist, auszurichten (TEPIC et al. 2002). Der zweiten Möglichkeit zur Ausschaltung des CTT bedient sich die TTA, indem die Patellarsehne in eine senkrechte Position zum Tibiaplateau gebracht wird (MONTAVON et al. 2002, TEPIC et al. 2002, BOUDRIEAU 2010) (Abb. 31).

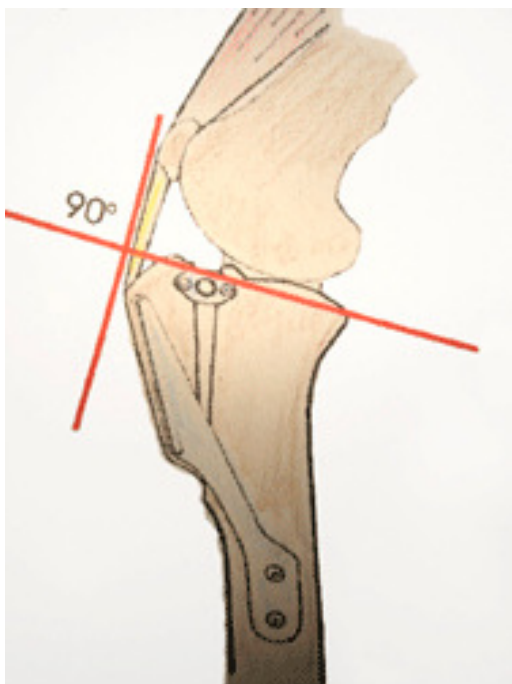


Abb. 31:

Biomechanik der Tibial Tuberosity Advancement (TTA) (aus: <http://www.kleintierklinik-wasbek.de/tta/textbild2.gif>). Bei der TTA wird das Lig. patellae dadurch in einen rechten Winkel zur Neigung des Tibiaplateaus gebracht, dass sein Ansatz in kraniale Richtung vorverlagert wird, wodurch die tibiofemorale Scherkräfte bei Belastung eliminiert werden und das kraniale Kreuzband überflüssig wird.

Für das Verständnis der Überlegung die dieser Technik innewohnt ist die Biomechanik des Kniegelenks wesentlich (DAMUR und MONTAVON 2006). Dabei wird das statische Modell von SLOCUM und DEVINE SLOCUM (1993) vor allem um die der Schwerkraft entgegenwirkenden Kräfte des M. quadriceps und des M. gastrocnemius als Anteil der Achillessehne erweitert (MODENATO et al. 2005, BOUDRIEAU 2009). In Anlehnung an ein Modell des menschlichen Kniegelenks (NISELL et al. 1986) gehen die Erfinder der TTA davon aus, dass die Summe der auf das Kniegelenk einwirkenden Kräfte etwa parallel zu der Patellarsehne verläuft (TEPIC und MONTAVON 2004, DAMUR und MONTAVON 2006, MONTAVON und TEPIC 2006, MAYO 2008, BOUDRIEAU 2009), während SLOCUM und DEVINE SLOCUM (1993) annahmen, dass diese etwa parallel zur Achillessehne verläuft (TEPIC et al. 2002, TEPIC und MONTAVON 2004, MONTAVON und TEPIC 2006, BOUDRIEAU 2009).

In Abb. 32 werden die Gelenkkräfte an einem durchschnittlichen caninen Kniemodell schematisch dargestellt. Es zeigt die Gravitationskraft  $F_G$ , die auf die Gliedmaße einwirkt und der die Reaktionskraft der Achillessehne ( $F_A$ ) entgegenwirkt. Aus diesen beiden Kräften entwickelt sich die Kraft auf das Tarsalgelenk  $F_{JT}$ . Um das Kniegelenk zu stabilisieren reagiert die Patellarsehne mit der Kraft  $F_P$ . Hieraus leitet sich die Summe der Kräfte im Kniegelenk ( $F_{JS}$ ) ab, die etwa parallel zum Patellarband verläuft.

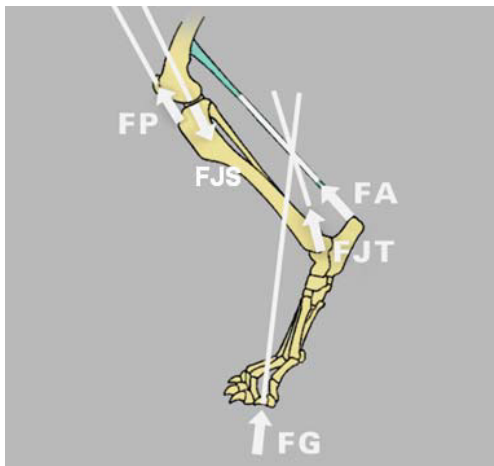


Abb. 32:

Schematische Darstellung der Kräfteverteilung im Kniemodell der Tibial Tuberosity Advancement. Nach MAYO (2011). Die Pfeile geben die Zugrichtung der Kräfte an.  $F_{JT}$ : Kraft im Tarsalgelenk.  $F_P$ : Kraft in der Patellarsehne.  $F_{JS}$ : Kraft im Kniegelenk.  $F_G$ : Gravitationskraft.  $F_A$ : Kraft in der Achillessehne.

Bezieht man nun das Tibiaplateau in dieses Modell mit ein, wird deutlich, dass dieses nicht senkrecht zu  $F_P$  ist, sondern zu einer das Kniegelenk komprimierenden Kraft ( $F_N$ ). Zusammen mit der Kraft  $F_{JS}$  entsteht eine Scherkraft  $F_S$  nach kranial, nämlich der CTT, der durch das vordere Kreuzband aufgehoben wird (Abb. 33).

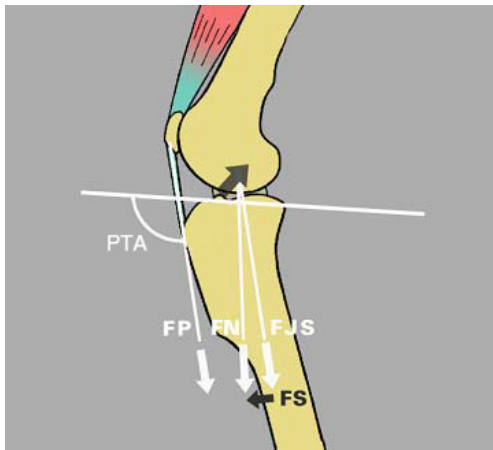


Abb. 33:

Detaillierte schematische Darstellung der Kräfteverteilung im Kniegelenk der Tibial Tuberosity Advancement. Nach MAYO (2011). Die Pfeile geben die Zugrichtung der Kräfte an. F P: Kraft in der Patellarsehne. F JS: Kraft im Kniegelenk. F N: komprimierende Kraft des Kniegelenks. F S: kraniale Bewegungskraft. PTA: Winkel zwischen Tibiaplateau (horizontale Linie) und Patellarsehne.

Die Tibial Tuberosity Advancement verschiebt F P senkrecht zum Tibiaplateau und eliminiert F S durch das Überlagern der Kräfte F JS über F N (Abb. 34).

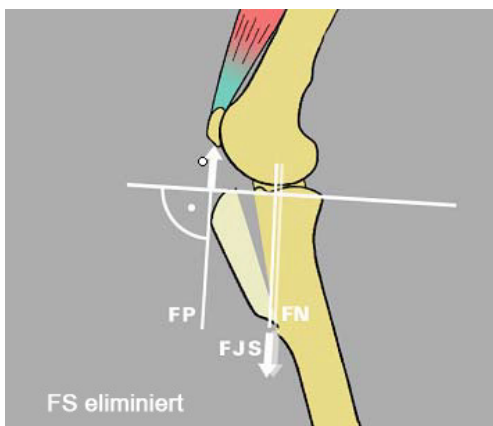


Abb. 34:

Schematische Darstellung der Kräfteverhältnisse nach Durchführung der Tibial Tuberosity Advancement. Nach MAYO (2011). Die Pfeile geben die Zugrichtung der Kräfte an. F P: Kraft in der Patellarsehne, senkrecht zum Tibiaplateau (horizontale Linie). F JS: Kraft im Kniegelenk. F N: komprimierende Kraft des Kniegelenks. F S: kraniale Bewegungskraft.

Wenn der Winkel zwischen dem Tibiaplateau und der Patellarsehne (Patellarsehnenwinkel, PTA)  $90^\circ$  beträgt, entfällt die kraniale Bewegungskraft und die Kreuzbänder sind nicht belastet (TEPIC und MONTAVON 2004, DAMUR und MONTAVON 2006, DENNLER et al. 2006, MONTAVON und TEPIC 2006, MAYO 2008). Im normalen Kniegelenk des Hundes beträgt der Patellarsehnenwinkel in Extension etwa  $105^\circ$ , bei Vorliegen einer partiellen Kreuzbandruptur ca.  $5^\circ$  mehr (SCHWANDT et al. 2006), sodass die resultierende Scherkraft nach kranial zeigt und das vordere Kreuzband belastet wird (TEPIC und MONTAVON 2004, MODENATO et al. 2005, DAMUR und MONTAVON 2006, MONTAVON und TEPIC 2006, MAYO 2008, BOUDRIEAU 2009). Bei einer Flexion beträgt der Winkel etwa  $80^\circ$ , was bedeutet, dass die Scherkraft nach kaudal zieht und das hintere Kreuzband belastet wird (TEPIC und MONTAVON 2004, MODENATO et al. 2005, DAMUR und MONTAVON 2006, MONTAVON und TEPIC 2006, BOUDRIEAU 2009). Daraus folgend ist also bei  $90^\circ$  ein Umschlagpunkt, bei dem die auf das Kniegelenk einwirkenden Kräfte vom kranialen auf das kaudale Kreuzband übergehen und der Tibiavorschub eliminiert ist (MODENATO et al. 2005, DENNLER et al. 2006). Mit dem

Vorverlagern der Tuberositas tibiae bis zu einem Punkt, an dem die Patellarsehne bei vollständiger Streckung des Kniegelenks senkrecht zum Tibiaplateau steht, wird also verhindert, dass der PTA  $90^\circ$  übersteigen kann (MODENATO et al. 2005, BOUDRIEAU 2009, MAYO 2011). Somit ist sichergestellt, dass auch in Extension kein Winkel erreicht werden kann, der das vordere Kreuzband belastet und dadurch wird dessen Funktion für die Stabilität des Kniegelenks überflüssig (TEPIC und MONTAVON 2004, DAMUR und MONTAVON 2006, MONTAVON und TEPIC 2006).

Die TTA erreicht also eine dauerhafte, beanspruchbare Funktion des Gelenks, indem sie die Kräfte, die auf das Kniegelenk einwirken, dem bestehenden Gelenkplateau anpasst und parallel zum Kniescheibenband ausrichtet, während die TPLO die Gelenkfläche den einwirkenden Kräften anpasst (TEPIC et al. 2002, MONTAVON et al. 2004, BOUDRIEAU 2009) (Abb. 35).

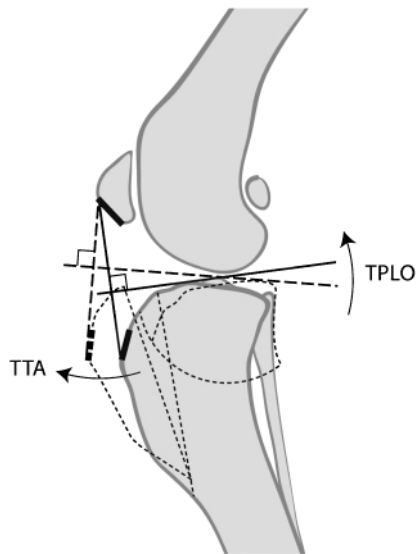


Abb. 35:

Schematische Darstellung des Kniegelenks (aus BOUDRIEAU 2009). Vergleich von Tibial Plateau Leveling Osteotomy (TPLO) und Tibial Tuberosity Advancement (TTA). Bei der TPLO wird das Tibialplateau verändert um sich den einwirkenden Kräften anzupassen, die TTA beeinflusst die Kräfte um sie dem bestehenden Tibialplateau anzupassen. In beiden Fällen ist ein annähernd rechter Winkel zwischen Patellarsehne und Tibialplateau das Resultat.

Eine weitere Entlastung des Kniegelenks wird bei der TTA durch die Vergrößerung des Hebelarms der Extensoren erreicht. Dadurch werden die auf das Kniegelenk einwirkenden Kräfte verringert und der Druck zwischen Patella und Femur reduziert (DAMUR und MONTAVON 2006) (s. Seite 102 und Abb. 51).

Die nun folgenden Beschreibungen der Operationsmethode und später der Nachsorge basieren im Wesentlichen auf den Angaben von MONTAVON et al. (2002, 2004), DAMUR und MONTAVON (2006) sowie FOSSUM (2009). Darüber hinaus zitierte Quellen werden im Text gesondert angegeben.

Vor Beginn der Operation erfolgt eine radiologische Beurteilung des Gelenks. Dabei erfolgt die Aufnahme äquivalent zum Röntgenbild bei der TPLO (s. Abb. 20), allerdings in einem Kniegelenkwinkel von  $135^\circ$ . Auf der mediolateralen Röntgenaufnahme wird mittels

einer TTA-Schablone bestimmt, wie weit die Tuberositas tibiae nach vorne verlagert werden muss um die Patellarsehne in einen rechten Winkel zum Tibiaplateau zu bringen (Abb. 36). Die Verschiebung muss mit der Patella als zentralem Punkt geplant werden, um ihre ursprüngliche Position im Sulcus trochlearis des Femurs zu erhalten.

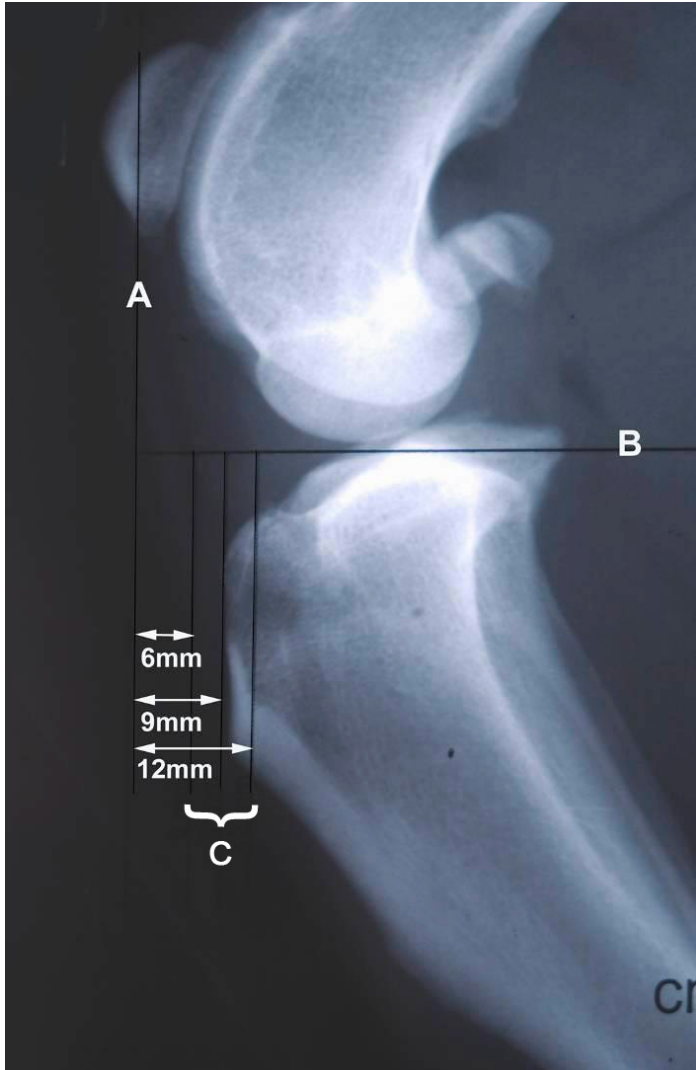


Abb. 36:

Röntgenaufnahme der Tibia und der darauf liegenden TTA-Schablone, mit deren Hilfe die Verschiebestrecke bestimmt wird. Nach ANONYM (2011). Linie A markiert die proximale Ansatzstelle der Patellarsehne. Linie B kennzeichnet das Tibiaplateau. An den Linien C lässt sich die benötigte Cage-Größe ablesen, in diesem Fall 9 mm. TTA: Tibial Tuberosity Advancement.

ETCHEPAREBORDE et al. (2011) stellten in theoretischen Analysen eine Diskrepanz zwischen den mit der Schablone gemessenen Cage-Größen und den tatsächlich benötigten Cage-Größen fest. Je größer dabei der TPA des Patienten war, desto weiter differierten die Messungen auf dem Röntgenbild von dem benötigten Cage, um einen PTA von 90° zu erreichen (Abb. 37).

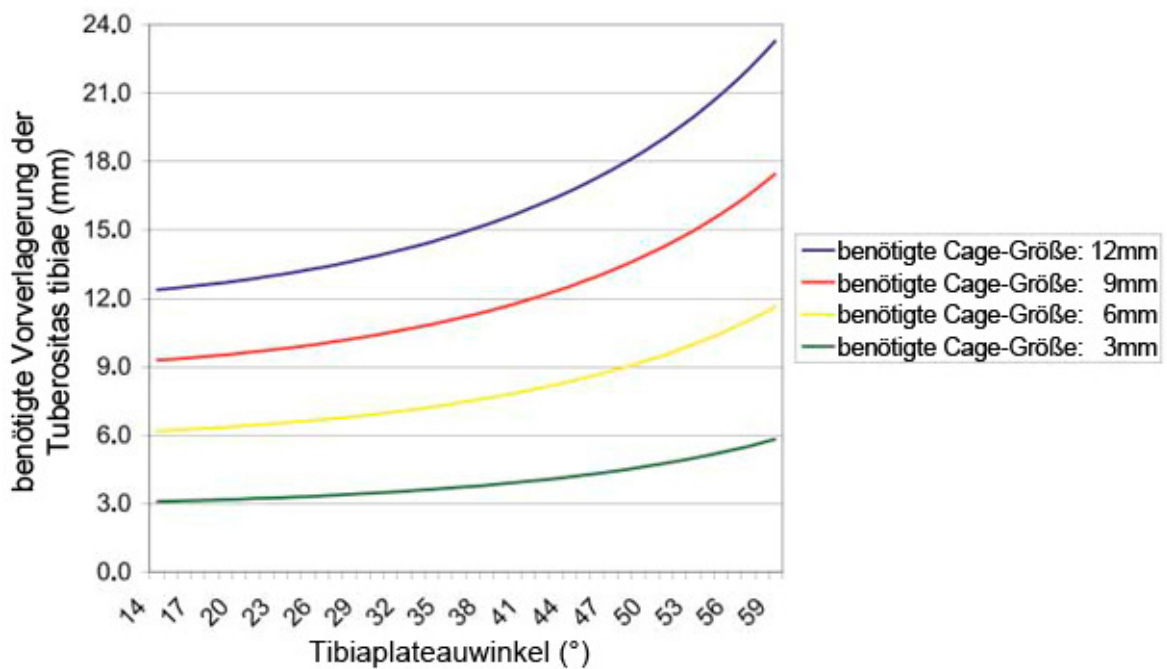
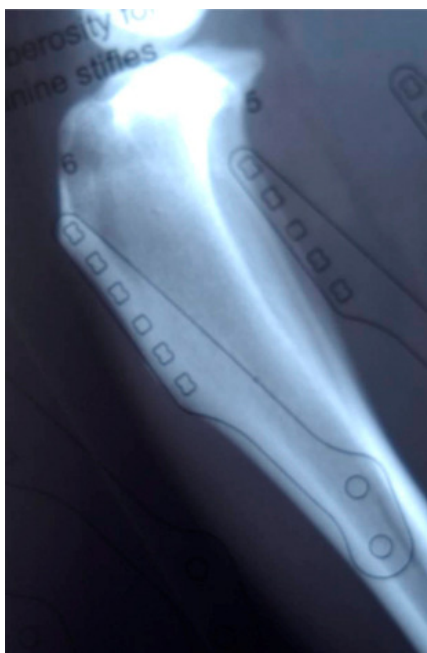


Abb. 37: Graphische Darstellung des Zusammenhangs zwischen dem Tibiplateauwinkel (TPA), der benötigten Vorverlagerung der Tuberositas tibiae sowie der radiologisch gemessenen Cage-Größe. Nach ETCHEPAREBORDE et al. (2011). Die vier Kurven entsprechen den vier derzeit verfügbaren Cage-Größen. Beispielsweise müsste bei einem TPA von 49°, wenn mittels der Schablone 6 mm gemessen werden, ein Cage von 9 mm eingesetzt werden, um die Patellarsehne senkrecht zum Tibiplateau auszurichten.

Anschließend an die Bestimmung der benötigten Cage-Größe wird die Größe der zu



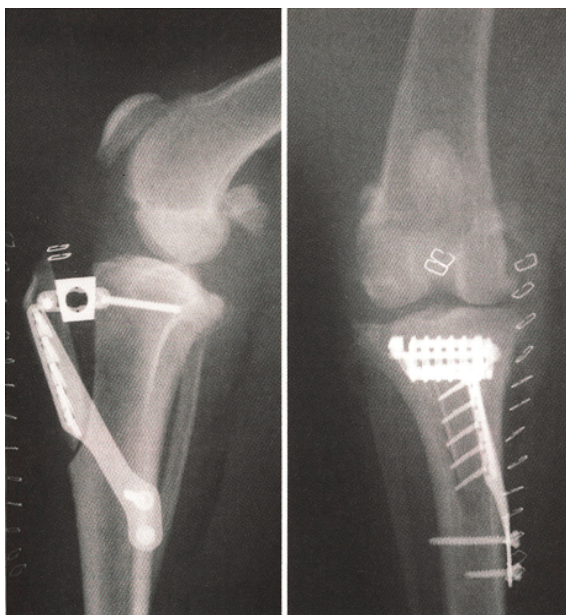
verwendenden Platte auf dem Röntgenbild ermittelt, wobei darauf zu achten ist, dass das distale Plattenloch über dem kranialen Kortex der Tibia positioniert wird (Abb. 38).

Abb. 38:

Röntgenaufnahme der Tibia mit darauf liegender Schablone zur Ermittlung der benötigten Plattengröße (aus ANONYM 2011). In diesem Fall wird eine Platte mit sechs Gabelzacken benötigt.

Der Patient wird in Seitenlage auf dem Operationstisch fixiert und für den Eingriff vorbereitet. Die Menisken werden arthroskopisch oder mittels einer Arthrotomie von medial beurteilt und gegebenenfalls mit einer partiellen Meniskektomie oder zur Vorbeugung einer späteren Verletzung mit einem Meniskuseinschnitt (s. Seite 45 und Abb. 25) behandelt. Reste des rupturierten Kreuzbandes werden entfernt. Daraufhin wird die Gelenkkapsel wieder verschlossen.

Die kraniale Hautinzision wird auf Höhe der proximalen Tibia mittig zentriert und die Crista tibiae dargestellt, indem das Periost zurückgeschlagen wird. Dabei ist darauf zu achten, dass das mediale Kollateralband intakt bleibt. Der Faszienansatz des M. sartorius wird nach proximal auf die Höhe der Patella angehoben und der Ansatz des M. tibialis cranialis wird abgesetzt. Danach wird die größtmäßig angepasste Platte auf die Crista tibiae gelegt, um deren optimale Positionierung zu bestimmen. Alle bei der TTA verwendeten Implantate bestehen aus reinem Titan. Es folgt die Bohrung der benötigten Löcher mittels einer Hakenplattenschablone um die Platte später zu fixieren. Dabei liegen die Löcher unmittelbar kaudal des Margo cranialis der Tuberositas tibiae. Die Schablone wird entfernt und man identifiziert nun den proximalen und distalen Osteotomiepunkt an der Crista tibiae. Daraufhin wird eine partielle Transversalosteotomie der Crista durchgeführt, die nach Einsetzen der Hakenplatte in die vorgebohrten Löcher nach proximal vervollständigt wird. Der Osteotomiespalt wird geöffnet und ein geeigneter Platzhalter („cage“), zwischen 3 mm und 12 mm groß, wird eingesetzt, welcher die Tuberositas tibiae in kranialer Position halten soll. Nach einer intraoperativen Überprüfung, ob noch ein CTT vorhanden ist, werden bei negativem Ergebnis die fehlenden Schrauben eingesetzt und der Cage



sowie die Platte fixiert. Der Osteotomiespalt wird komplett mit autogenem Spongiosatransplantat, welches aus dem distalen Femur gewonnen wird, gefüllt, um die Heilung zu beschleunigen. Abschließend wird die Wunde verschlossen und postoperative Kontrollröntgenbilder werden angefertigt (Abb. 39).

Abb. 39: Postoperative Röntgenaufnahmen nach erfolgter Tibial Tuberosity Advancement (TTA). Aus FOSSUM (2009).

Abb. 40 gibt einen Überblick über die Durchführung der Operation.

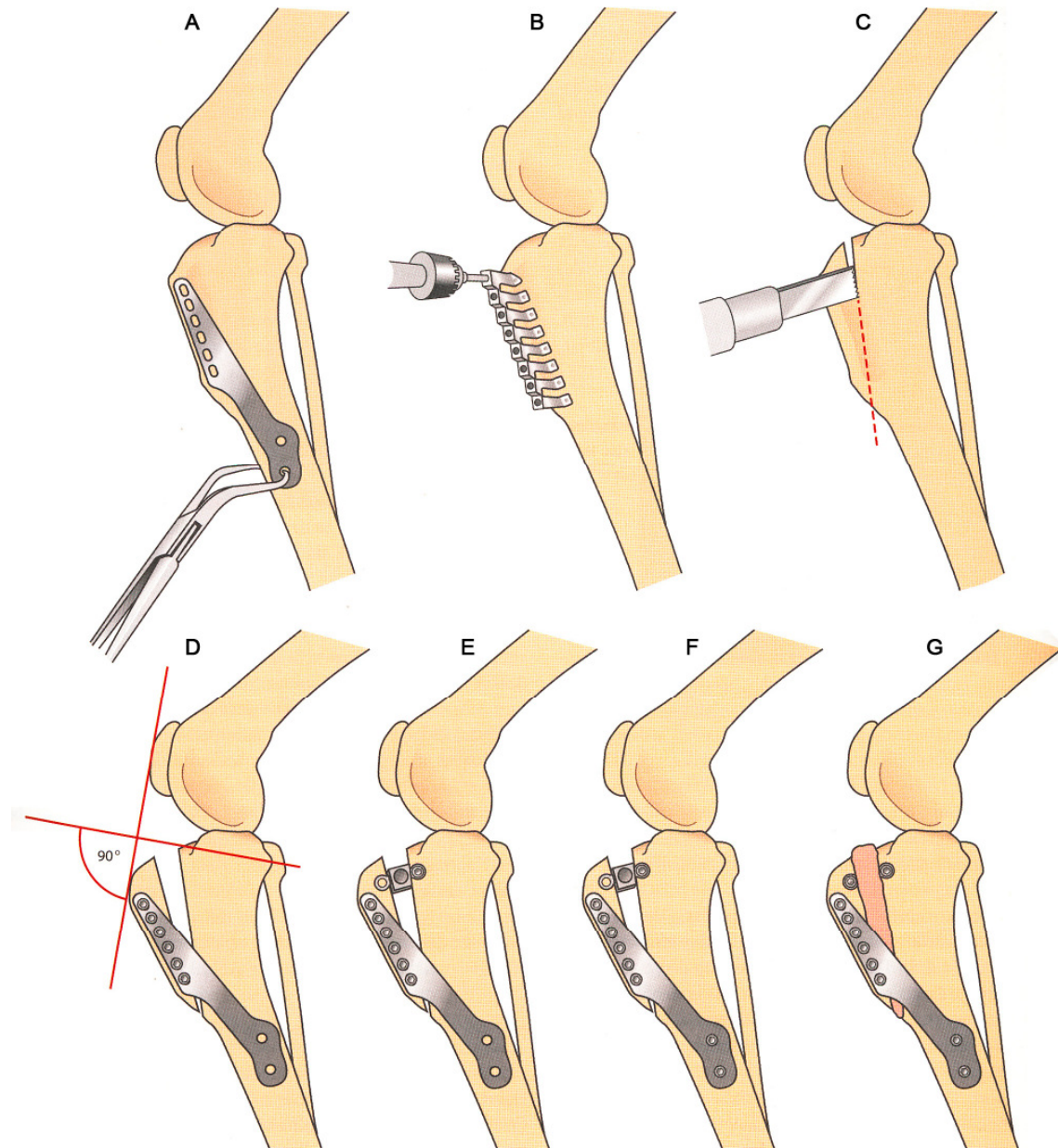


Abb. 40: Technik der Tibial Tuberosity Advancement (TTA). Nach FOSSUM (2009). A: Eine entsprechend große Platte wird auf die Crista tibiae gelegt, um deren richtige Positionierung zu bestimmen. B: Man legt die Hakenplattenschablone auf die Crista tibiae und bohrt zunächst das proximale Pilotloch, danach das am weitesten distal gelegene Loch und schließlich alle dazwischen liegenden Löcher. C: Eine partielle Transversalosteotomie der Crista wird durchgeführt, bei der die laterale Kortikalis intakt bleibt. D: Die Hakenplatte wird in die vorgebohrten Löcher eingesetzt und die Osteotomie vervollständigt. E: Der Osteotomiespalt wird geöffnet, der Platzhalter wird auf Höhe des proximalen Teils der Tibiaosteotomie positioniert und mit einer Schraube durch die kaudale Öse des Platzhalters hindurch fixiert. F: Alle weiteren Schrauben, beginnend mit der am weitesten distal gelegenen Schraube, werden eingesetzt. G: Schließlich wird die kraniale Öse des Platzhalters verschraubt, der gesamte Spalt mit Knochentransplantat gefüllt und die Operationsstelle routinemäßig verschlossen.



Nach dem Verschluss der Wunde wird eine Wundabdeckung oder ein modifizierter Robert-Jones Verband für zwei bis drei Tage angewendet. Nach etwa zwei Wochen werden bei dem Patienten die Fäden gezogen (MAYO 2008). Ebenso wie bei einer erfolgten TPLO ist nach einer TTA eine strikte Bewegungseinschränkung des Patienten erforderlich, bis bei der radiologischen Nachkontrolle eine adäquate Heilung nachzuweisen ist. Diese kann bei jungen Hunden innerhalb von vier Wochen stattfinden, während die Knochenheilung bei älteren Hunden bis zu zwölf Wochen in Anspruch nehmen kann. Innerhalb der ersten acht Wochen ist der Patient strikt an der Leine zu halten und die Aktivität sollte sich neben kurzen Ausgängen auf die speziellen physiotherapeutischen Übungen beschränken. Danach kann die Aktivität schrittweise wieder auf ein normales Niveau zurückgeführt werden. Die rigorose Durchführung eines physiotherapeutischen Rehabilitationsprogramms ist für Patienten nach Knieoperationen von besonderer Wichtigkeit (MARSOLAIS et al. 2002). Laut den Angaben der Erfinder dieser Operationsmethode sind die Hunde in der Regel vier Monate nach der Operation lahmheitsfrei (DAMUR und MONTAVON 2006).

## **6 Vergleich der Ergebnisse beider Methoden in der Literatur**

Wie sich der Erfolg der Wiederherstellung normaler Verhältnisse im Kniegelenk ausdrücken kann, wurde durch viele Arbeiten untersucht. Dabei wird unterschieden zwischen dem Ergebnis der Lahmheitsuntersuchung vor und nach einer Operation, den röntgenologischen Befunden mit degenerativen Gelenkveränderungen vor und nach dem chirurgischen Eingriff und der Häufigkeit möglicher Komplikationen, wie beispielsweise sekundärer Meniskusschäden, bei der jeweiligen Technik (WEISS 1990, TIMMERMANN et al. 1996, WELZEL 2000, BRUNKHORST 2003, ERTELT 2003, BRAHM 2004). Die hier vorliegende Arbeit orientiert sich größtenteils an dieser Einteilung. Der Ergebnismaßstab wird jedoch um die Resultate aus biomechanischen Studien erweitert, um den beiden vorgestellten Operationsmethoden gerecht zu werden.

### **6.1 Studien über TPLO**

Im Folgenden werden über die TPLO veröffentlichten Arbeiten dargelegt.

#### **6.1.1 Komplikationen**

Bis zur Veröffentlichung der TPLO-Methodik im Jahr 1993 hatten SLOCUM und DEVINE SLOCUM 394 Hunde vom Yorkshire Terrier bis zum English Mastiff mit der CTWO, der Vorgängermethode der Tibial Plateau Leveling Osteotomy, oder der TPLO operiert. Die häufigsten Komplikationen waren dabei Schraubenlockerung und Implantatbrüche. Bei 4 % der Fälle traten nach der Operation Meniskusläsionen auf, bei 1,3 % Patellaluxationen, 2,3 % zeigten Rotationsinstabilitäten und 2 % eine Innenrotation der Gliedmaße. Aus den veröffentlichten Daten geht jedoch nicht hervor, bei welcher der beiden angewendeten Operationsmethoden diese Komplikationen auftraten. Zur Evaluierung der Resultate erfolgte eine Überprüfung der Gliedmaßenfunktion und der Aktivität des Patienten nach sechs Monaten und dann soweit möglich jeweils jährlich. 73 % aller nachuntersuchten Tiere zeigten ein sehr gutes Ergebnis, also eine normale Gliedmaßenfunktion ohne Lahmheit oder Bewegungseinschränkung und eine Rückkehr zur Aktivität wie vor der Ruptur des Kreuzbandes. Bei 21 % der Patienten konnte ein gutes, bei 3 % ein befriedigendes und bei 2 % ein schlechtes Resultat festgestellt werden, wobei die Abgrenzungen nicht definiert wurden. Laut den Erfindern liegt der Beweis der Wirksamkeit

dieser Operationsmethode in der Rückkehr zur normalen Gliedmaßenfunktion. Des Weiteren postulieren sie, dass die TPLO eine Arthroseprogression durch die funktionelle Kniestabilität verhindert.

In einer umfassenden Studie von 1998 bis 2001 werteten PACCHIANA et al. (2003) intra- und perioperativ auftretende Komplikationen bei der TPLO anhand von 397 Fällen retrospektiv aus. Insgesamt wurden 346 Hunde mit einem Körpergewicht zwischen 8,8 kg und 89 kg, im Durchschnitt  $39,9 \text{ kg} \pm 0,6 \text{ kg}$ , zur Analyse herangezogen. Bis zu dieser Veröffentlichung gab es trotz der steigenden Popularität der TPLO nur wenige Berichte über die Ergebnisse oder die mit ihr verbundenen Komplikationen. Eine Komplikation wurde definiert als jedes unerwünschte Ergebnis das mit der Operation im Zusammenhang stand oder in der postoperativen Phase auftrat. Es ergab sich eine Gesamtkomplikationsrate von 28 %, die sich aus intraoperativen Komplikationen (5 %), vom Zeitpunkt des Anästhesiebeginns bis zum Aufwachen des Patienten, Frühkomplikationen (46 %), vom Zeitpunkt des Aufwachens bis einschließlich 14 Tage nach der Operation, und Spätkomplikationen (49 %), beim Auftreten nach mehr als 15 Tagen nach dem Eingriff, zusammensetzt. Zu den intraoperativen Komplikationen zählten drei Fälle mit einer Tibiafraktur, zweimal wurde eine Schraube intraartikulär positioniert und in einem Fall kam es zu einer Blutung. Bei den Frühkomplikationen traten 16-mal Weichteilschwellungen, 14-mal Irritationen durch Verbände, 13-mal Serombildungen, neunmal eine Nahtdehiszenz, siebenmal Sekretionen aus dem Nahtbereich, drei Wundinfektionen und ein Hämatom auf. In der Gruppe der Spätkomplikationen traten 19-mal eine Schwellung des Lig. patellae auf, 14-mal eine Fraktur der Tuberositas tibiae, 14-mal periostale Reaktionen, sieben Fälle von Osteomyelitis, vier Meniskusschäden, vier Implantatlockerungen, zwei gebrochene Schrauben, eine Fistel aufgrund eines verbliebenen Tupfers, eine Fraktur der Fibula sowie eine Fraktur der Patella. Die Autoren teilten die Komplikationen nach Schweregrad ein. Schwerwiegende Komplikationen waren demzufolge Infektionen, Implantatprobleme, Komplikationen die eine zweite Operation notwendig machten, Schwellungen der Patellarsehne sowie Frakturen der Tibia, Fibula oder Patella. Alle anderen unerwünschten Ergebnisse wurden als leichte Komplikation betrachtet. Von den aufgetretenen Komplikationen waren insgesamt 37 % schwerwiegend und 63 % leichte Komplikationen, sodass sich unter Nichtberücksichtigung der leichten Komplikationen die Gesamtkomplikationsrate von 28 % auf 13 % senkt. Die meisten Komplikationen konnten ohne chirurgische Intervention behoben werden, nur bei 19 Hunden (5,5 %) war eine zweite Operation nötig, um die auftretenden Komplikationen zu beheben. Die Entwicklung einer Komplikation war nicht assoziiert mit Alter oder Körpergewicht des Patienten, der Winkelung des Tibiaplateaus vor der Operation oder der Erfahrung des Chirurgen.

Faktoren, die signifikant zum Auftreten von Komplikationen beitrugen waren Rasse und Durchführung einer Arthrotomie. Während beim Labrador Retriever weniger Komplikationen als im Durchschnitt auftraten, waren es beim Rottweiler mehr. Bei der Durchführung einer parapatellaren Arthrotomie war die Komplikationsrate größer als bei Eingriffen ohne eine Arthrotomie.

PRIDDY et al. (2003) setzten sich in ihrer retrospektiven Studie zum Ziel, die Inzidenz und den Typ von Komplikationen herauszufinden, die mit einer TPLO im Zusammenhang stehen, sowie zu evaluieren, ob auftretende Komplikationen den klinischen Erfolg beeinflussen. Dazu wurden 193 Hunde mit einem durchschnittlichen Körpergewicht von  $41,2 \text{ kg} \pm 11,7 \text{ kg}$  analysiert, an denen insgesamt 253 TPLO-Operationen durchgeführt wurden. Die Autoren konnten bei 47 der 193 Hunde (24,4 %) und bei 52 der 253 Operationen (20,6 %) das Auftreten von Komplikationen dokumentieren. Tab. 5 gibt einen Überblick über die Häufigkeit und die Art der genannten Komplikationen.

Tab. 5: Komplikationen bei 253 TPLO-Operationen (PRIDDY et al. 2003)

	Anzahl der Fälle	Art der Komplikation
<b>Perioperative Komplikationen</b> von der Operation bis zur Entlassung aus der Klinik	7	abgebrochener Kirschnerbohrdraht
	6	Fibulahalsfraktur
	3	Proximale Tibiafraktur
	3	Verletzung der A. poplitea
	2	intraartikuläre Positionierung einer Schraube
	2	intraartikuläre Positionierung des Jigs
	1	Positionierung einer Schraube im Osteotomiespalt
	1	Verbleiben von Tupfermaterial in der Operationswunde
	1	gebrochener Haltepin
	<b>26</b>	<b>gesamt</b>
<b>Spätere Komplikationen</b> nach der Entlassung aus der Klinik	14	Osteomyelitis
	6	Fraktur der Tuberositas tibiae
	6	Wundinfektion
	4	gebrochene Schraube
	3	Fibulahalsfraktur
	3	septische Arthritis
	2	Schraubenlockerung
	1	Fistelbildung
	1	Sequesterbildung

	<b>40</b>		<b>gesamt</b>
--	-----------	--	---------------

TPLO: Tibial Plateau Leveling Osteotomy

39 % der Komplikationen traten während der perioperativen Phase auf, 61 % nach der Entlassung aus der Klinik. 133 Tieren erhielten eine unilaterale TPLO, davon entwickelten 19,5 % Komplikationen. 30 Hunde wurden mit einer bilateralen TPLO in zwei verschiedenen Sitzungen behandelt. Im Zusammenhang mit diesen 60 Operationen traten bei 16,7 % der Fälle Komplikationen auf. Bei den 30 Tieren mit beidseitiger Versorgung des rupturierten Kreuzbandes innerhalb einer Sitzung liegt die Komplikationsrate bei 40 % und ist somit deutlich höher als bei den anderen beiden Verfahren. Das Auftreten von Komplikationen war nicht assoziiert mit dem Körpergewicht des Patienten, der Operationszeit, dem postoperativen Tibiaplateauwinkel, dem Ausmaß der Kreuzbandläsion und damit, ob ein Meniskuseinschnitt oder eine Meniskektomie durchgeführt wurden. Die meisten Komplikationen sprachen auf die gewählte Behandlung an und sowohl Abrissfrakturen der Tuberositas tibiae als auch Fibulahalsfrakturen heilten komplikationslos ohne weitere Behandlung. Um den klinischen Erfolg einschätzen zu können führten PRIDDY et al. (2003) nach sechs Monaten bis zu vier Jahren nach dem Eingriff eine Befragung der Patientenbesitzer durch. 151 Besitzer (78,2 %) der 193 in der Studie befindlichen Tiere antworteten auf den Fragebogen. Die Einschätzung des Aktivitätslevels vor dem Kreuzbandriss und zum Zeitpunkt der Befragung war nicht signifikant unterschiedlich. Zum Zeitpunkt der Befragung schätzten acht Besitzer (5,3%) ihren Hund als ständig lahm ein, 24 (15,9%) beurteilten ihren Hund als intermittierend lahm und 119 (78,8%) konnten keine Lahmheit an ihrem Hund feststellen. 93 % der Besitzer die auf den Fragebogen antworteten waren mit dem Resultat der Operation zufrieden oder sehr zufrieden. Dabei beeinflusste das Vorkommen von Komplikationen die Meinung der Besitzer über das Ergebnis nicht, denn die Beurteilung des Erfolges war nicht signifikant unterschiedlich zwischen Besitzern von Tieren mit und Besitzern von Tieren ohne Komplikationen.

BARNHART (2003) überprüfte die Ergebnisse einer bilateralen gleichzeitigen TPLO bei 25 Patienten. Sieben Kniegelenke wurden einer Meniskektomie unterzogen und 43 Kniegelenke einem Meniskuseinschnitt. Es traten keinerlei intraoperative Komplikationen auf. Bei fünf Hunden entstanden Wundinfektionen an je einer operierten Gliedmaße, die mit einer Antibiotikatherapie vollständig behoben werden konnten.

BRAHM (2004) stellte in ihrer Arbeit 46 Komplikationen im Rahmen von 115 Osteotomien bei 93 Hunden fest. Tab. 6 zeigt die unerwünschten Ergebnisse.

Tab. 6: Komplikationen bei 115 TPLO-Operationen (BRAHM 2004)

Anzahl der Fälle	Art der Komplikation
10	Starkes Hämatom
6	Fistelbildung
5	Meniskusspätschäden
4	Nahtdehiszenz
4	Serom
4	Infektion
3	Schraubenbruch
2	Bohrerbruch
2	Ausriss der Tuberositas tibiae
2	Implantatbruch / -ausriss
1	Mediale Patellaluxation und Implantatbiegung
1	Tibiafraktur im distalen Jig-Loch
1	Störendes Implantat an Gelenkkapsel
1	Fibulafraktur
<b>46</b>	<b>Gesamt</b>

TPLO: Tibial Plateau Leveling Osteotomy

Zählt man jede Komplikation einzeln beträgt die Gesamtkomplikationsrate 40 %. Berücksichtigt man, dass bei 27 Kniegelenken eine, in fünf Fällen zwei und bei drei Gelenken drei Komplikationen beobachtet werden konnten und wertet dann jedes Gelenk als nur eine Komplikation, ergibt sich eine Komplikationsrate von 30,4 %.

KERGOSIEN et al. (2004) beschäftigten sich mit der Untersuchung röntgenologischer und klinischer Veränderungen der Tuberositas tibiae nach einer TPLO. In ihre retrospektive Studie flossen 219 Kniegelenke von 186 Hunden ein. Sie stellten in 1,4 % der Fälle eine Fraktur der Tuberositas tibiae mit anschließender Kaudalverlagerung des Frakturstücks und in 7,3 % der Fälle einen Bruch der Tuberositas tibiae ohne Dislokation fest. Als Faktoren, die das Risiko einer Fraktur der Tuberositas tibiae erhöhen, wurden Alter und Gewicht des Patienten, verbleibende Breite der Tuberositas tibiae nach der Operation, Anbringungsstelle des Antirotationspins sowie simultane bilaterale TPLO herausgefunden. Eine nicht dislozierte Fraktur der Tuberositas tibiae beeinflusste das Ergebnis der Operation nicht.

Ähnliche Ergebnisse erhielten BERGH et al. (2008) in ihrer retrospektiven Arbeit. Sie überprüften 213 TPLO-Operationen bei 182 Hunden mit der Absicht, den Einfluss der Erfahrung des Chirurgen auf die Inzidenz einer Fraktur der Tuberositas tibiae (Abb. 41) festzustellen.

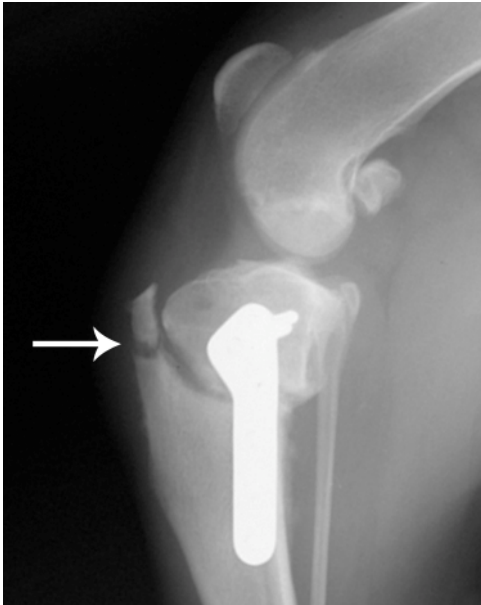


Abb. 41:  
Fraktur der Tuberositas tibiae (Pfeil).

Eine solche trat in neun Fällen (4,2 %) auf. Davon ereigneten sich vier nach einer unilateralen TPLO (Gesamtrisiko von 2,4 %), vier nach einer simultanen bilateralen TPLO (Risiko: 40 %) und eine nach einer bilateralen TPLO in zwei verschiedenen Sitzungen (2,8 % Risiko). Bei einer beidseitigen simultanen Versorgung des rupturierten Kreuzbandes war das Risiko einer Fraktur der Tuberositas tibiae folglich 12,4-mal höher als nach einem einseitigen Eingriff. Als weiteren Risikofaktor identifizierten sie ebenfalls einen zu weit kranial gesetzten Osteotomieschnitt, sodass der verbleibende Anteil der Tuberositas tibiae sehr klein ausfiel. Auch ein Anstieg des TPA um durchschnittlich  $0,98^\circ$  im Laufe der Heilungsphase war mit einer höheren Wahrscheinlichkeit eines Tuberositas tibiae Bruchs verbunden. Dahingegen hatte die Erfahrung des Chirurgen keinen Einfluss auf die Inzidenz. Abschließend fordern die Autoren, dass der Osteotomieschnitt sorgfältig positioniert und eine simultane bilaterale TPLO vermieden werden sollte, um das Risiko einer Fraktur der Tuberositas tibiae zu mindern. In einem Leserbrief zweifeln BOUDRIEAU und KOWALESKI (2009) die Interpretationen von BERGH et al. (2008) an. Sie behaupten, den von BERGH et al. (2008) erhobenen Daten entnehmen zu können, dass die Erfahrung des Chirurgen sehr wohl eine Rolle spiele. In einer Antwort bestehen BERGH et al. (2008) jedoch darauf, dass sie anhand der statistischen Auswertung der Daten keinen Zusammenhang entdecken konnten.

2005 untersuchten CAREY et al. in einer Arbeit röntgenologische und klinische Veränderungen der Patellarsehne nach einer TPLO. Sie nahmen an, dass die Osteotomie die auf die Patellarsehne wirkenden Kräfte verändert und es dadurch zu Schwellung und Entzündung der Sehne käme. In der dreijährigen Studie wurden 94 TPLO-Operationen bei 83 Hunden mit einem mittleren Körpergewicht von  $36,8 \text{ kg} \pm 11,5 \text{ kg}$  retrospektiv beurteilt. Zwei Monate nach der Operation wies die Patellarsehne bei 19 Hunden (20,2 %) radiologisch keine oder lediglich eine geringgradige Schwellung auf, 51 Tiere (54,3 %) hatten eine mittelgradige Schwellung der Sehne und bei 24 Patienten (25,5 %) war diese hochgradig geschwollen. Sieben der 24 Tiere mit hochgradiger Schwellung (7,4 %) zeigten klinische Anzeichen einer Desmitis. Risikofaktoren für die Entwicklung einer

Patellarsehnenschwellung waren eine weit kranial angesetzte Osteotomie, also eine geringe Breite der Tuberositas tibiae nach der Operation, sowie eine postoperative Fraktur der Tuberositas tibiae. Schwellung oder Entzündung des Kniescheibenbandes waren unabhängig von Alter, Körpergewicht, Ernährungszustand oder Rasse des Patienten, Zustand oder Behandlung des medialen Meniskus, Positionierung des Antirotationspins, präoperativem TPA, postoperativem TPA oder Größe der Veränderung des Tibiaplateauwinkels. Nur Tiere mit einer hochgradigen Schwellung entwickelten eine Desmitis, deshalb sollte eine Schwellungsvorbeugung auch einer Desmitis vorbeugen. Um dies zu erreichen schlugen die Autoren eine möglichst weit kaudal angelegte Osteotomie vor, sodass die Tuberositas tibiae so breit wie möglich belassen wird. Als postoperative Komplikationen werden Frakturen der Tuberositas tibiae ohne Dislokation in vier Fällen (4,2 %), Fraktur der Patella und der Tuberositas tibiae in einem Fall (1 %) und postoperativer Einriss des medialen Meniskus in zwei Fällen (2 %) genannt.

Mit der gleichen Frage nach der Veränderung der Patellarsehne als Folge auf die TPLO beschäftigten sich MATTERN et al. (2006) in einer Langzeitstudie. Sie untersuchten 29 Hunde zwischen 15 kg und 45 kg mit 31 operierten Kniegelenken. Das Kniescheibenband wurde präoperativ sowie jeweils ein, zwei und sechs Monate postoperativ röntgenologisch und sonographisch dargestellt. Nach dem chirurgischen Eingriff lag bei allen Tieren eine signifikante Schwellung des Ligamentum patellae vor. Zwei Monate postoperativ zeigten 50 % aller Kniegelenke Anzeichen einer Desmitis, nach sechs Monaten waren es noch 23 %. Dabei hatten, im Unterschied zur Arbeit von CAREY et al. (2005), sowohl das Körpergewicht des Patienten als auch der postoperative TPA einen signifikanten Einfluss auf die Entwicklung einer Entzündung. Obwohl die Desmitis eine häufige Komplikation der TPLO darstellt ist bis heute nicht geklärt inwieweit dies zu Bewegungseinschränkungen oder Lahmheiten führt.

STAUFFER et al. (2006) führten eine umfangreiche Analyse über die mit der TPLO assoziierten Komplikationen durch. Im Rahmen dieser Arbeit wurden 696 Hunde mit einem durchschnittlichen Körpergewicht von 38,4 kg über einen Zeitraum von 30 Monaten hinweg operiert. Die resultierende Gesamtkomplikationsrate lag bei 18,8 %, dabei waren 1 % perioperativ, 9,3 % Frühkomplikationen, die innerhalb von 14 Tagen nach der Operation auftraten, und 8,5 % Spätkomplikationen, die innerhalb von 15 Tagen bis 30 Monaten nach dem Eingriff diagnostiziert wurden. Die Art und Häufigkeit der Komplikationen geht aus Tab. 7 hervor.



Tab. 7: Komplikationen bei 696 TPLO-Operationen (STAUFFER et al. 2006)

	<b>Anzahl der Fälle</b>	<b>Art der Komplikation</b>
<b>Perioperative Komplikationen</b>	4	Blutung
	1	Absprengfraktur der Tibia
	1	gebrochene Schraube
	1	Fibulakopffraktur
	<b>7</b>	<b>gesamt</b>
<b>Frühkomplikationen</b> bis 14 Tage nach der Operation	43	Wundödem
	13	verfrühtes Fädenziehen durch den Patienten selbst
	7	Wundinfektion
	1	Tibiafraktur
	1	Schwellung der Gelenkkapsel
	<b>65</b>	<b>gesamt</b>
<b>Spätkomplikationen</b> 15 Tage bis 30 Monate nach der Operation	28	Fraktur der Tuberositas tibiae
	19	Schwellung der Patellarsehne
	6	Implantatlockerung durch Schraubenverlust
	4	Fibulafraktur
	2	Tibiafraktur
	<b>59</b>	<b>gesamt</b>

TPLO: Tibial Plateau Leveling Osteotomy

Zu Beginn der Studie betrug die durchschnittliche Operationszeit, also die Zeit vom Hautschnitt bis zum Wundverschluss, 105 min und verkürzte sich zum Ende der Arbeit hin auf 45 min. Es konnte kein Unterschied der Komplikationsrate in Abhängigkeit von der Operationszeit festgestellt werden. Bei medialer Standardarthrotomie war die Komplikationsrate signifikant höher als bei einer medialen Miniarthrotomie. Die klinischen Ergebnisse wurden insgesamt als gut eingestuft.

In der Arbeit von CORR und BROWN (2007) liegt die Gesamtkomplikationsrate der TPLO bei 33,3 %. Bei den 21 Kniegelenken, an denen eine TPLO durchgeführt wurde, kam es bei zwei zu einer Fibulafraktur, bei zwei zu einem Schraubenbruch der jeweils ohne Nachbesserung heilte, zweimal trat eine Wundinfektion, einmal eine Tibiafraktur, einmal eine Gonitis und einmal ein postoperatives Hämatom auf.

FORTERRE et al. (2007) fanden bei einem siebenjährigen Labrador Retriever eine durch

die TPLO verursachten Lähmung des N. fibularis. Dieser Hauptast des N. ischiadicus wurde durch Einklemmung in fibrösem Gewebe kaudal des Fibulaköpfchens geschädigt, was zu einer fortschreitenden Dysfunktion führte. Die Autoren sehen die Ursache dieser unüblichen Komplikation in einem technischen Fehler während der Osteotomie, welcher zu einer Verletzung des Weichteilgewebes führte, sodass sich innerhalb von sechs Wochen nach der Operation eine Bindegewebsvermehrung entwickelte. Die iatrogen verursachte Lahmheit verschwand drei Monate nach einer operativen Nervendekompression vollständig und der Patient ist seitdem klinisch unauffällig.

HAALAND und SJÖSTRÖM (2007) fanden die Ursache von plötzlicher Lahmheit in vier Fällen ein bis zwölf Monate nach der TPLO in einer Luxation des M. extensor digitorum longus. Sie vermuten, dass die Sehne während der Operation aus ihrer Rille retrahiert und dadurch verletzt wurde. Diese Komplikation konnte durch eine neuerliche Operation vollständig behoben werden. Die Autoren schlagen eine routinemäßige Palpation der Sehnegegend bei unerwarteter Lahmheit nach der TPLO vor, um eine Luxation des M. extensor digitorum longus ausschließen zu können.

ARTHURS und LANGLEY-HOBBS (2007) konnten durch eine Umfrage an 15 Kleintierkliniken in England bei fünf Hunden eine Patellaluxation nach medial als Komplikation einer TPLO vermerken. Diese wurde meist zwischen fünf und neun Wochen nach dem chirurgischen Eingriff diagnostiziert. Die Ätiologie ist unklar.

HARASEN und SIMKO (2008) stellen in einem Fallbericht eine zehnjährige Golden Retriever Hündin mit chronischer Hinterhandlahmheit vor. Die Patientin wurde etwa drei Jahre vor der Untersuchung einer bilateralen TPLO unterzogen. Ein schrittweise wachsender Weichteiltumor um die TPLO-Platte herum wurde als histiozytäres Sarkom diagnostiziert. Es konnte jedoch weder ein Osteosarkom noch eine Infektion im Plattenlager festgestellt werden. Ferner gab es keine eindeutigen Beweise eines kausalen Zusammenhangs zwischen der TPLO und der Entwicklung dieser Neoplasie.

DUERR et al. (2008) verglichen in einer fallbezogenen Studie verschiedene Operationsmethoden für einen kranialen Kreuzbandriss bei großwüchsigen Rassen mit steilem TPA. Eine TPLO mit postoperativem Tibiplateauwinkel  $\leq 14^\circ$  brachte einen besseren Erfolg als ein postoperativer TPA  $> 14^\circ$ . Die Gruppe mit einem steilen präoperativen Winkel von  $\geq 35^\circ$  hatte mehr postoperative Komplikationen als die Kontrollgruppe mit einem präoperativen TPA  $\leq 30^\circ$ . In der erstgenannten Gruppe zeigten 40 % der Tiere eine Schwellung der Patellarsehne, während dieses Problem bei lediglich 8,3 % der Kontrollgruppe auftrat. Die Autoren ziehen den Schluss, dass eine operative Behandlung einer Kreuzbandruptur von Hunden mit einem steilen TPA eine höhere Komplikationsrate sowie schwerere Komplikationen mit einer häufigeren Notwendigkeit zur chirurgischen

Nachbesserung nach sich zieht, gleichzeitig jedoch einen vergleichbaren Erfolg im Hinblick auf Aktivität und Schmerzhaftigkeit hat als bei Hunden mit einem kleineren Tibia-plateauwinkel.

2009 untersuchten TUTTLE und MANLEY 142 Hunde mit 168 TPLO-Operationen im Hinblick auf Fibulafrakturen, die in 5,4 % der Fälle auftraten. Risikofaktoren hierfür waren ein erhöhtes Körpergewicht ( $50,0 \text{ kg} \pm 14,8 \text{ kg}$  der Gruppe mit Fraktur gegenüber  $37,7 \text{ kg} \pm 10,9 \text{ kg}$  in der Gruppe ohne Fraktur), ein großer präoperativer TPA ( $26,0^\circ \pm 3,3^\circ$  in der Gruppe ohne Fraktur,  $29,3^\circ \pm 3,0^\circ$  bei denen mit Fraktur), eine hohe Änderung des TPA und eine TPLO ohne Verwendung eines Jigs. Das Patientenalter, der postoperative TPA und der verwendete Plattentyp waren nicht signifikant assoziiert mit Fibulafrakturen. Die Erfahrung des Operateurs ging nicht in die Studie mit ein.

COOK et al. (2010) überwachten in einer prospektiven Studie 23 TPLO-Operationen an Hunden mit einem durchschnittlichen Körpergewicht von  $38,8 \text{ kg} \pm 16,3 \text{ kg}$  über einen Zeitraum von sechs Monaten. In 17,4 % der Fälle traten schwere Komplikationen auf und in 39,2 % kamen leichte Komplikationen vor, die keiner weiteren Behandlung bedurften. FREY et al. (2010) veröffentlichten eine intensive Arbeit über Risikofaktoren für postoperative Wundinfektion nach chirurgischer Versorgung eines kranialen Kreuzbandrisses. Zu diesem Zweck wurden retrospektiv 902 Operationen an 808 Hunden untersucht, die entweder eine extraartikuläre Stabilisation oder eine TPLO erhielten. Von den insgesamt 406 durchgeführten Osteotomien entwickelten 8,4 % innerhalb von sechs Monaten eine postoperative Wundinfektion, während nur 4,2 % der Tiere mit der extraartikulären Stabilisation eine solche bekamen. Im Rahmen der TPLO waren weder das durchschnittliche Körpergewicht (42,2 kg) noch die durchschnittliche Anästhesiezeit (125 min) signifikant an der Entstehung einer Wundinfektion beteiligt. Relevant für eine solche waren die Art des Hautverschlusses und eine postoperative Antibiotikagabe. Hunde, die postoperativ kein Antibiotikum erhielten, entwickelten 3,48-mal wahrscheinlicher eine Entzündung der Hautwunde als Tiere mit einer Antibiotikatherapie, unabhängig davon welches Antibiotikum verwendet wurde. Wundklammern aus nicht rostendem Stahl zogen eine höhere Infektionsrate nach sich als beispielsweise nichtresorbierbare Nylonfäden. Diese Erkenntnis wird durch eine weitere Studie gestützt (FICK et al. 2005). Das höhere Risiko einer Wundinfektion bei der TPLO erklären sich FREY et al. (2010) mit einer vermehrten Weichteilverletzung während der invasiven Operation und mit der längeren Operationszeit, während der die Wunde über längere Zeit den in der Umwelt befindlichen Bakterien ausgesetzt ist.

Im Zusammenhang mit der TPLO berichteten WEESE et al. (2009) sogar von einer Wundinfektion mit Methicillin-resistentem *Staphylococcus pseudintermedius*.

CONKLING et al. (2010) stellten in einer prospektiven klinischen Studie den Einsatz von Verriegelungsschrauben den konventionellen Schrauben zur Plattenfixierung bei der TPLO gegenüber. Von 118 Hunden mit unilateralem Kreuzbandriss wurden jeweils präoperativ, direkt postoperativ und nach acht Wochen Röntgenaufnahmen angefertigt, um die Änderung des TPA und den Heilungsgrad des Osteotomieschnitts zu beurteilen. Bei der Verwendung von Verriegelungsschrauben änderte sich der TPA in der Heilungsphase signifikant weniger als bei den konventionellen Schrauben, nämlich um durchschnittlich  $1,29^\circ \pm 0,22^\circ$  im Gegensatz zu  $2,59^\circ \pm 0,31^\circ$  und der knöcherne Durchbau war acht Wochen nach der Operation weiter fortgeschritten. Insgesamt traten bei 22 Hunden Komplikationen auf (18,6 %), von denen bei 13 Tieren konventionelle und bei neun Patienten Verriegelungsschrauben eingesetzt wurden. Tab. 8 gibt einen Überblick über die aufgetretenen Komplikationen.

Tab. 8: Komplikationen bei 118 TPLO-Operationen (CONKLING et al. 2010)

	Anzahl der Fälle	Art der Komplikation
<b>Schwerwiegende Komplikationen</b>	1	Wundinfektion mit Methicillin-resistentem <i>Staphylococcus aureus</i>
	<b>1</b>	<b>gesamt</b>
<b>Leichte Komplikationen</b>	6	verzögerte Wundheilung
	3	Wundtrauma durch Belecken
	2	Abrissfraktur der Tuberositas tibiae
	1	fluktuierende Masse
	1	Verdickung der Patellarsehne
	1	Fibulafraktur
	1	gebrochener Bohrdraht intraoperativ
	1	Pyodermie
	1	Gelenkschwellung
	1	Periostitis
	1	anhaltende Lahmheit
	1	Pivot shift
	1	Hämorrhagie
<b>21</b>	<b>gesamt</b>	

TPLO: Tibial Plateau Leveling Osteotomy

Die Abgrenzung zwischen schwerwiegenden und leichten Komplikationen wurde nicht definiert.

KIM und COOLMAN (2010) verglichen an 265 Fällen in den Jahren 2007 bis 2009 die Komplikationsraten zwischen Titan- und Stahlimplantaten bei der TPLO. 150 Hunde wurden an 171 Kniegelenken mit Titanplatten versorgt und 85 Hunde erhielten an 94 Kniegelenken Platten aus rostfreiem Stahl. Intraoperative Komplikationen ergaben sich bei vier Fällen (2,3 %) mit Titanplatten. Bei drei Tieren trat eine Blutung auf und in einem Fall brach eine Schraube. Zu den schweren postoperativen Komplikationen wurden eine verzögerte Knochenheilung, Fibulafraktur, Implantatprobleme und Patellaluxationen gezählt. Zu solchen Komplikationen kam es in 6,4 % der mit Titanplatten versorgten Patienten und bei 8,5 % der Patienten die eine Stahlplatte eingesetzt bekamen. Dabei waren die häufigsten Implantatprobleme Schraubenbruch und Verlust der Schrauben. Kleinere Komplikationen gab es bei 23,9 % in der Titan-Gruppe und bei 15,9 % in der Stahl-Gruppe. Die häufigsten kleineren Komplikationen umfassten Wundkomplikationen und Schwellungen der Patellarsehne. Insgesamt gab es keinen signifikanten Unterschied der Inzidenz und Art der Komplikationen zwischen den beiden verwendeten Materialien.

Die bislang größte veröffentlichte Studie über Komplikationen nach einer TPLO verfassten FITZPATRICK und SOLANO (2010). Retrospektiv wurden 1000 Hunde zwischen 5,4 kg und 100 kg (im Durchschnitt 32 kg) mit 1146 TPLO-operierten Kniegelenken evaluiert. Sämtliche Operationen wurden von einem einzigen erfahrenen Chirurgen vorgenommen, der im Schnitt 30 min pro Eingriff benötigte. Bei jedem Kniegelenk wurde eine mediale parapatellare Arthrotomie durchgeführt. Postoperative Komplikationen traten bei 148 Hunden (14,8 %) auf. Davon bekamen 66 Tiere (6,6 %) eine Infektion und 28 Patienten (2,8 %) erlitten sekundäre Meniskusläsionen. Es gab 66 schwerwiegende Infektionen und 82 leichte Komplikationen, die ohne chirurgische Intervention behoben werden konnten (Tab. 9).

Tab. 9: Komplikationen bei 1000 Hunden mit TPLO-Operation (FITZPATRICK und SOLANO 2010)

	Anzahl der Fälle	Art der Komplikation
<b>Schwerwiegende Komplikationen</b> chirurgische Versorgung nötig	28	sekundäre Meniskusläsion
		erforderliche Plattenentfernung
	20	mit
	6	ohne Infektion der Platte
	4	Fraktur der Tuberositas tibiae mit Verlagerung
	3	Patellaluxation nach medial
	2	Kranialverschiebung des

		Kirschnerbohrdrahtes
	2	verspätete Exzision des kranialen Kreuzbandes
	1	gebrochene Schraube
	<b>66</b>	<b>gesamt</b>
<b>Leichte Komplikationen</b> Heilung ohne chirurgische Intervention	46	Wundinfektion
	8	Serombildung
	7	Lahmheit mehr als 40 Tage
	5	reduzierte Beweglichkeit des Kniegelenks
	3	Verdickung der Patellarsehne
	3	verzögerte Knochenheilung
	3	Achsenfehler
	2	Schwellung der Gelenkkapsel
	1	Fraktur eines Patellaosteophyten
	1	positiver Cranial Tibial Thrust
	1	Fraktur der Tuberositas tibiae ohne Verlagerung
	1	Bruch des Kirschnerbohrdrahtes
	1	Fibulafraktur
	<b>82</b>	<b>gesamt</b>

TPLO: Tibial Plateau Leveling Osteotomy

Es wurde kein Zusammenhang zwischen Operationszeit, Anästhesiezeit, Alter des Tieres oder Körpertemperatur und Inzidenz für Infektionen festgestellt. Bei Tieren ohne postoperativer Antibiotikagabe war das Risiko einer Infektion höher als bei Patienten mit einer postoperativen Antibiotikatherapie. Hohes Körpergewicht war ein signifikantes Risiko für die Entwicklung von Komplikationen. Rasse, prä- oder postoperativer TPA und uni- oder bilaterale Operation in einem oder zwei Eingriffen stellten keine Risikofaktoren dar.

### 6.1.2 Gliedmaßenfunktion

Die Gliedmaßenfunktion kann entweder subjektiv durch Besitzerbefragung evaluiert oder objektiv gemessen werden. Durch die Verwendung eines Laufbandes kann beispielsweise die Belastung der einzelnen Gliedmaßen im Gang quantifiziert werden.

In einer subjektiven Untersuchung von WATT (2000) zeigten die Tiere eine schnellere Belastung der Gliedmaße nach der TPLO, eine schnellere Genesung und weniger degenerative Erkrankungen als bei anderen bis dahin angewandten Operationsmethoden. Laut Beurteilung der Besitzer erlangten über 90 % der etwa 100 Fälle eine exzellente

Gliedmaßenfunktion zurück.

2002 führten ADRIANY und MATIS eine prospektive Ganganalyse an zehn Hunden durch, die eine TPLO erhielten. Jeweils drei, zehn, 23 und 44 Tage nach der Operation wurde eine Laufbanduntersuchung vorgenommen und die Bodenreaktionskräfte (ground reaction force, GRF) gemessen. Eine subjektive Beurteilung der Tiere nach 44 Tagen stellte eine undeutliche bis geringe Lahmheit fest. Vor der Operation wurden vertikale Spitzenkräfte (peak vertical force, PVF) von 24,3 % des Körpergewichts gemessen, was einer deutlichen Entlastung der betroffenen Hintergliedmaße entspricht. Der vertikale Impuls (vertical impulse, VI) betrug 10,2 % des Körpergewichtes. Der Impuls eines Schrittes berechnet sich aus der Bodenkontaktzeit, der maximalen Belastung sowie dem Anstieg der Bodenreaktionskurve. 44 Tage nach der TPLO stieg die vertikale Spitzenkraft auf 30,8 % und der vertikale Impuls auf 13,9 %, was einer deutlich längeren Bodenkontaktzeit entspricht. Zusammenfassend stellen die Autoren fest, dass die TPLO die frühe Gliedmaßenfunktion deutlich verbessert und diese Methode herkömmlichen Techniken wie beispielsweise der Fibulakopfransposition überlegen ist.

Bei der Studie von BARNHART (2003) zur beidseitigen TPLO in einer Sitzung zeigte sich bei 19 von 25 Hunden im Zuge der ersten Nachuntersuchung nach durchschnittlich 6,9 Wochen eine gute bis exzellente Funktion. Das bedeutet also keine oder nur eine geringgradige Lahmheit zu einem Zeitpunkt an dem die Knochenheilung noch unvollständig ist. Im Speziellen waren die Ergebnisse der ersten Kontrolle: sechs Hunde exzellent (keine Lahmheit), 13 Tiere gut (geringgradige Lahmheit) und sechs Patienten ausreichend (Lahmheit mit Gewichtsaufnahme). Bei keinem der 21 Hunde, die nach zehn bis 14 Tagen zum Fädenziehen vorgestellt wurden, konnte Schmerzhaftigkeit festgestellt werden. Zur 12-Wochen-Kontrolle erschienen insgesamt zehn Patienten, von denen neun eine exzellente und einer eine gute klinische Funktion besaßen. Eine Besitzerbefragung nach acht bis 22,5 Monaten evaluierte bei 92 % der Tiere ein gutes oder exzellentes Ergebnis. 8 % zeigten eine Lahmheit mit Gewichtsaufnahme. Alle Tiere in dieser Studie waren innerhalb von zwölf Stunden nach der Operation mit minimaler Unterstützung gehfähig.

Um die Kräfte in der Hintergliedmaße objektiv und quantitativ erfassen zu können, führten BALLAGAS et al. (2004) prä- und postoperative Ganganalysen bei Hunden mit experimentell durchtrennten kranialen Kreuzbändern durch, die mit einer TPLO behandelt wurden. Dazu wurden sechs gesunde erwachsene Foxhounds zwischen 20 kg und 30 kg verwendet, deren Bodenreaktionskräfte unter Verwendung von Laufbändern mit mehreren integrierten Kraftmessplatten vor und jeweils acht und 18 Wochen nach dem Eingriff gemessen wurden. Vor der Operation gab es keinen Unterschied zwischen rechter (behandelter) und linker (Kontrolle) Hintergliedmaße (Tab. 10). Während der Operation

wurden sowohl die Durchtrennung der Kreuzbänder und ein Meniskuseinschnitt über einen medialen parapatellaren Zugang sowie eine TPLO vorgenommen. Es gab keine intra- oder postoperativen Komplikationen. Als Ergebnis des Experiments zeigte sich eine signifikante Erniedrigung der PVFs und VIs der behandelten Gliedmaße nach acht Wochen, verglichen mit den Werten vor der Operation. Nach 18 Wochen ließ sich kein signifikanter Unterschied von PVF und VI der behandelten Gliedmaße zu den präoperativen Messungen mehr feststellen. Allerdings erfolgte sowohl nach acht als auch nach 18 Wochen eine kompensatorische Umverteilung des Gewichts auf die kontralaterale Gliedmaße. Signifikant war jedoch nur die Erhöhung des VI der Kontrollgliedmaße nach 18 Wochen gegenüber der präoperativen Messung, das heißt, dass diese etwas länger belastet wird als die behandelte Gliedmaße. Aufgrund dieses kompensatorischen Anstiegs weisen die Autoren darauf hin, dass die kontralaterale Gliedmaße nie als Kontrolle für Ganganalysen nach einer TPLO herangezogen werden sollte. Tab. 10 gibt einen Überblick über die Messwerte der Bodenreaktionskräfte.

Tab. 10: Mittlere vertikale Spitzenkraft (PVF) und vertikaler Impuls (VI) bei sechs Hunden mit TPLO-Operation (BALLAGAS et al. 2004)

Zeit (Wochen)	PVF		VI	
	in % des Körpergewichts			
	Kontroll- gliedmaße	behandelte Gliedmaße	Kontroll- gliedmaße	behandelte Gliedmaße
0	66,34 ± 3,55	66,47 ± 6,54	8,49 ± 0,5	8,36 ± 1,18
8	71,71 ± 10,15	44,82 ± 17,84 <sup>2</sup>	9,99 ± 1,64 <sup>1</sup>	5,854 ± 2,09 <sup>2</sup>
18	67,55 ± 9,97	60,98 ± 7,41	9,61 ± 1,97	8,092 ± 0,92

TPLO: Tibial Plateau Leveling Osteotomy

1: signifikant unterschiedlich von der nicht operierten Kontrollgliedmaße zum Zeitpunkt 0

2: signifikant unterschiedlich von der operierten Gliedmaße zum Zeitpunkt 0

Nach 18 Wochen waren zwei Tiere (33,3 %) gänzlich lahmheitsfrei, bei vier Hunden (66,7 %) waren minimale Gangabweichungen bei konstanter Gewichtsbelastung feststellbar. BALLAGAS et al. (2004) folgern daraus, dass eine TPLO die Gliedmaßenfunktion bei experimentell durchtrennten Bändern wiederherstellen kann.

BRAHM (2004) dokumentierte die klinischen Ergebnisse einer TPLO an 93 Hunden mit 115 operierten Kniegelenken in einem Kontrollzeitraum von 6-53 Monaten. Bei einer durchgeführten Besitzerbefragung zeigten sich 58,3 % sehr zufrieden, 37,4 % zufrieden und 4,3 % unzufrieden. In 74,8 % der Fälle wurde die vorherige Leistungsfähigkeit wiedererlangt, bei 63,5 % hiervon nach weniger als sechs Monaten. Die durchschnittliche Zeit



bis zur Wiedererlangung der Leistungsfähigkeit vor der Kreuzbandruptur lag bei 12,4 Wochen. Bei der klinisch-orthopädischen Nachuntersuchung gingen 78,3 % der Tiere lahmheitsfrei, 16,5 % gingen undeutlich geringgradig, 3,5 % deutlich geringgradig und 1,7 % mittelgradig lahm. Kein Patient wies eine hochgradige Lahmheit auf. 69,6 % waren schmerzfrei bei Manipulation, 25,2 % zeigten Schmerzhaftigkeit bei Hyperextension und bei 5,2 % war jede passive Bewegung schmerzhaft.

PETAZZONI (2004) berichtet von 18 Patienten mit einem Gewicht von unter 12 kg, bei denen eine ein- oder beidseitige TPLO durchgeführt wurde. Bei zwei Patienten wurde eine Varusfehlstellung der Gliedmaße im Rahmen der Operation mitkorrigiert. 14 von 15 kontrollierten Patienten (93,4 %) zeigten acht Wochen nach der Operation keine Lahmheit und keine Schmerzreaktion mehr. In dem verbliebenen Fall ist es zu einer Fraktur der Crista tibiae (=Margo cranialis) gekommen, die zu einer dauerhaften Lahmheit geführt hat. CONZEMIUS et al. (2005) untersuchten an 131 Labrador Retrievern mit unilateralem Kreuzbandriss und 17 klinisch gesunden Kontrolltieren den Effekt der Operationstechnik auf die Gliedmaßenfunktion. Innerhalb der Studie kamen drei Verfahren zur Anwendung: eine intrakapsuläre Stabilisation (ICS), laterale stabilisierende Naht (LSN) und die TPLO, welche in 64 Fällen angewandt wurde. Die Gliedmaßenfunktion wurde vor und je zwei und sechs Monate nach der Operation mittels einer Laufbandanalyse bewertet. Es gab keine intraoperativen Komplikationen. Im Ergebnis der Gliedmaßenfunktion sind LSN und TPLO gleichwertig und beide sind der ICS überlegen. Bei 34 % der mit TPLO operierten Tiere konnte eine Verbesserung in Richtung normale Gliedmaßenfunktion festgestellt werden. Verglichen mit klinisch gesunden Hunden erreichten jedoch nur 10,9 % eine solche. Mit der TPLO konnte die Belastung der Gliedmaße also signifikant gesteigert werden (Tab. 11), eine normale Gliedmaßenfunktion wird jedoch nur unregelmäßig wiedererlangt.

Tab. 11: Ergebnis der Messung der Bodenreaktionskräfte bei 64 TPLO operierten Hunden und 17 klinisch gesunden Hunden (CONZEMIUS et al. 2005)

	PVF	VI
	in % des Körpergewichts	
<b>Tiere mit TPLO</b>		
vor der Operation	26,85 ± 7,42	8,77 ± 3,56
2 Monate postoperationem	31,77 ± 5,12	10,86 ± 2,57
6 Monate postoperationem	40,71 ± 4,95	13,56 ± 1,82
<b>klinisch gesunde Tiere</b>	42,55 ± 5,76	14,09 ± 1,9

TPLO: Tibial Plateau Leveling Osteotomy

PVF: vertikale Spitzenkraft

VI: vertikaler Impuls

Der objektiven Messung der Bodenreaktionskräfte in der Ganganalyse und den hiermit ermittelten 10,9 % normale Gliedmaßenfunktion steht die subjektive Meinung der Besitzer gegenüber. Diese waren durchweg mit dem Ergebnis der Operation zufrieden und darüber hinaus vertraten sie die Meinung, dass ihr Tier seine volle Funktion wiedererlangt habe.

ROBINSON et al. (2006) bemühten sich in einer retrospektiven Langzeitstudie darum, einen Einblick in die Beziehung zwischen postoperativem TPA und der Gliedmaßenfunktion nach der Operation, gemessen in Laufbanduntersuchungen, zu erlangen. Dazu wurden 32 Labrador Retriever mit einseitigem Kreuzbandriss und im Rahmen der TPLO stattfindenden Meniskusoperation vor dem Eingriff und mindestens vier Monate nach der Operation einer Ganganalyse unterzogen. Der durchschnittliche TPA der Tiere vor der TPLO betrug  $25,3^\circ \pm 2,6^\circ$ , nach der Operation bewegte er sich zwischen  $0^\circ$  und  $14^\circ$ , mit einem Durchschnitt von  $7,8^\circ \pm 3,7^\circ$ . Alle 32 Besitzer waren mit dem Ergebnis der TPLO zufrieden. Zwei Besitzer berichteten zum Zeitpunkt der letzten Untersuchung, die im Mittel nach 7,4 Monaten stattfand, von einer auftretenden Lahmheit nach Belastung, die anderen 30 Besitzer beurteilten ihre Tiere als lahmheitsfrei. Tab. 12 zeigt die Ergebnisse der Bodenreaktionskräftemessungen.

Tab. 12: Durchschnittliche Bodenreaktionskräfte bei 32 Labrador Retrievern (ROBINSON et al. 2006)

	PVF	VI
	in % des Körpergewichts	
vor der Operation	28,8 ± 9,5	9,3 ± 3,1
≥ 4 Monate nach der Operation	40,4 ± 5	14,1 ± 1,9

PVF: vertikale Spitzenkraft

VI: vertikaler Impuls

Im Lauf der Studie konnte kein signifikanter Zusammenhang zwischen präoperativen Bodenreaktionskräften, Dauer der Erkrankung, prä- oder postoperativem Tibiaplateauwinkel, Rotationsgrad sowie Durchführung einer Meniskektomie oder eines Meniskuseinschnitts und postoperativen Bodenreaktionskräften hergestellt werden. Die Autoren konnten mit ihrer Arbeit dokumentieren, dass ein postoperativer Tibiaplateauwinkel zwischen  $0^\circ$  und  $14^\circ$  die Gliedmaßenfunktion nicht signifikant beeinflusst.

2007 führten CORR und BROWN einen retrospektiven Vergleich der Ergebnisse der

TPLO und der CTWO anhand von 37 Hunden durch. 21 Kreuzbandrisse von 19 Hunden wurden in einer durchschnittlichen Operationszeit von 188 min mit TPLO, 22 Rupturen von 18 Hunden mit CTWO behandelt. Die Ergebnisevaluierung erfolgte durch eine Besitzerbefragung in Form eines Fragebogens. In den meisten Punkten war kein Unterschied zwischen den Verfahren festzustellen. Die operierte Gliedmaße wurde nach durchschnittlich  $1,8 \pm 0,5$  Tagen, spätestens jedoch nach drei Tagen belastet. Bei der Nachuntersuchung nach sechs Wochen gingen die Tiere weniger lahm, zeigten eine gute Beweglichkeit des Kniegelenks und die meisten Hunde waren palpatorisch schmerzfrei. Insgesamt bewerteten 92,3 % der Besitzer die Ergebnisse der Operationsmethoden als gut oder sehr gut.

LEE et al. (2007 a) verglichen die beiden Techniken objektiv anhand einer kinematischen Ganganalyse. Zu diesem Zweck wurde zehn Beagles das vordere Kreuzband durchtrennt und je fünf erhielten eine TPLO oder eine CTWO. Die Ganganalysen wurden zwei Wochen vor dem Eingriff und jeweils acht und zwölf Wochen nach der Operation durchgeführt. Bei diesen Analysen zeigte sich die TPLO der CTWO überlegen, denn bei der TPLO wurden weder das Knie- oder Tarsalgelenk noch die Extension oder Flexion funktionell negativ beeinflusst. Sowohl nach acht als auch nach zwölf Wochen entsprechen die Analyseergebnisse den Werten die an der normalen Gliedmaße evaluiert wurden.

JANDI und SCHULMAN (2007) untersuchten den Umfang des Bewegungsverlusts im Kniegelenk nach einer TPLO an 280 Hunden mit insgesamt 412 operierten Gliedmaßen. Im Zuge des chirurgischen Eingriffs wurde weder ein Meniskuseinschnitt noch eine Arthrotomie vorgenommen. Um den Bewegungsumfang zu ermitteln wurden die Extensions- und Flexionswinkel goniometrisch vor der Operation und je zwölf und 24 Monate nach der TPLO gemessen. Bei 322 Kniegelenken (78,2 %) entwickelte sich kein Verlust an Extension oder Flexion, 78 Gelenke (18,9 %) zeigten einen Verlust an Extension oder Flexion  $< 10^\circ$  und zwölf Knie (2,9 %) erlitten einen Verlust an Extension oder Flexion  $\geq 10^\circ$ . Der Verlust an Extension oder Flexion  $\geq 10^\circ$  zeigte eine signifikant höhere Lahmheit als die beiden anderen Gruppen. Osteoarthrose im Femorotibialgelenk korrelierte signifikant mit einem Verlust an Extension. Der Verlust von Extension  $\geq 10^\circ$  wurde weniger gut toleriert und war schlechter für die Heilung als ein Verlust von Flexion. Alles in allem führte die TPLO zu keinem Verlust oder einer Verbesserung der Kniegelenk-extension oder -flexion.

BOYD et al. (2007) bewerteten 29 Hunde mit einem Körpergewicht zwischen 18,4 kg und 51,2 kg mindestens ein Jahr nach der TPLO röntgenologisch und funktionell. Die Ergebnisse der Osteoarthroseentwicklung werden unter 6.1.3. (Seite 83) vorgestellt. Bei der

Nachkontrolle nach im Schnitt 20,6 Monaten ging keiner der Hunde im Schritt oder Trab sichtbar lahm. In einer zusätzlich durchgeführten Besitzerbefragung zeigten sich alle sehr zufrieden mit der Gliedmaßenfunktion ihres Tieres.

AU et al. (2009) stellten im Rahmen einer Konferenz der Veterinary Orthopedic Society ihre Ergebnisse eines Vergleichs zwischen TPLO und LSN vor. 30 Hunde mit TPLO und 35 mit LSN behandelte Tiere wurden je drei, fünf und sieben Wochen sowie sechs und 24 Monate nach der Operation nachuntersucht. Dabei zeigte sich eine Erhöhung des PVF nach dem Eingriff, zwischen den Operationsmethoden gab es jedoch zu keiner Zeit einen Unterschied in den Bodenreaktionskräften oder dem Bewegungsumfang der Gliedmaße. In ihrer Veröffentlichung (AU et al. 2010) präzisieren die Autoren, dass beide Methoden im Hinblick auf das Ergebnis der Ganganalysen gleichwertig sind und beide Techniken zu einer signifikanten Verbesserung der Gliedmaßenfunktion führen.

MOELLER et al. (2010) verwendeten den Oberschenkelumfang als Indikator für die Gliedmaßenfunktion. In einer Langzeitstudie ermittelten sie im Zeitraum zwischen ein bis fünf Jahren nach der TPLO den Umfang des Oberschenkels bei 29 Hunden mit einem unilateralen vorderen Kreuzbandriss und einem durchschnittlichen Körpergewicht von 36,7 kg. Die nicht operierte Gliedmaße diente dabei als Kontrolle. Bei den Messungen erreichte das operierte Hinterbein einen signifikant geringeren Oberschenkelumfang von im Schnitt 98,5 % des Umfangs der kontralateralen Gliedmaße. Der Zeitpunkt der Nachuntersuchung hatte dabei keinen Einfluss auf das Ergebnis. Bei der tierärztlichen Kontrolle zeigten vier der 29 Hunde (14 %) eine Lahmheit. Die operierten Gliedmaßen waren sowohl in Flexion als auch in Extension im Vergleich zur kontralateralen Hinterhand eingeschränkt.

DE MEDEIROS et al. (2011) ermittelten kinematische Gangparameter an 13 Hunden mit unilateralem Kreuzbandriss, um den Erfolg der TPLO zu eruieren. Jeweils vor der Operation sowie sechs und zwölf Wochen nach der TPLO wurden Laufbandanalysen bei einer Geschwindigkeit von 2 km/h durchgeführt. Es wurden reflektierende Marker auf der Haut angebracht und der Bewegungsablauf digital erfasst. Die Schrittlänge erhöhte sich im Laufe des Untersuchungszeitraums stetig und erreichte 96 % der Länge der kontralateralen Kontrollhintergliedmaße. Dieses Ergebnis wurde als normale Funktion eingestuft, da auch in orthopädisch unauffälligen Hunden ein Unterschied in der Schrittlänge der beiden Hintergliedmaßen festgestellt werden kann. Weder die Dauer der Lahmheit vor der Operation, das Vorliegen einer Meniskusläsion noch ein partieller oder vollständiger Riss des kranialen Kreuzbandes hatten dabei einen Einfluss auf den Erfolg. Der Lahmheitsgrad wurde auf einer Skala von 0–10 eingestuft. Bei 91,7 % der Tiere besserte sich die Lahmheit nach der TPLO, allerdings war nur bei einem Hund zwölf Wochen post

operationem keine Lahmheit mehr sichtbar. Acht Patienten zeigten eine Lahmheit von Grad 1, einer von Grad 1–2, einer von Grad 2, einer von Grad 2–3 und von einem waren keine Daten verfügbar.

### 6.1.3 Arthroseentwicklung

Das Fortschreiten der Arthrose kann laut MATIS et al. (2004) als Maßstab der biomechanischen Effizienz einer Operationsmethode angesehen werden.

In ihrer retrospektiven Studie konnten MATIS et al. (2004) bei 93 Hunden und 115 mit TPLO operierten Kniegelenken in einem durchschnittlichen Kontrollzeitraum von 16 Monaten bei 112 (97,4 %) Kniegelenken im Femoropatellargelenk keine oder nur eine minimale Zunahme der Arthrose nachweisen. Für das Femorotibialgelenk traf dies bei 93,9 % beziehungsweise 108 Gelenken zu. Dabei beeinflusste weder das Alter oder Körpergewicht des Hundes noch die Dauer der Lahmheit vor der Operation die Arthroseprogression signifikant. Bei einer Überrotation des Tibiaplateaus auf einen Winkel von  $< 2^\circ$  war die Arthrose am Ende des Beobachtungszeitraums deutlicher ausgeprägt als bei postoperativen TPAs von  $> 10^\circ$ . Die Zunahme der Arthrose war in Gelenken mit einem postoperativen mittleren Tibiaplateauwinkel von  $6^\circ \pm 4^\circ$  am niedrigsten. Bei Patienten mit einem Meniskuseinschnitt fand eine stärkere Arthroseprogression statt als bei Patienten ohne einen intraartikulären Eingriff. Das Fortschreiten der Kniegelenksarthrose war im Allgemeinen minimal und konnte insbesondere im Bereich des Tibiaplateaus, der Femur- und Tibiakondylen, des Interkondylarspaltes und der Eminentia intercondylaris nachgewiesen werden. Die Beurteilung des Ausmaßes der Arthrose erfolgte analog zu dem Bewertungsschema von MAGER (2000) (Abb. 42).

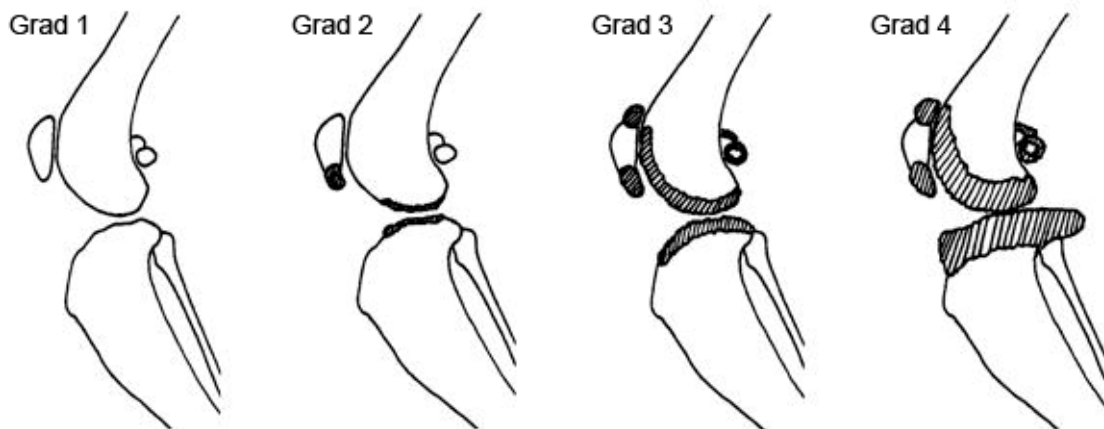


Abb. 42: Schweregrade der Kniegelenksarthrose. Nach MAGER (2000). Grad 1: keine radiologischen Anzeichen für arthrotische Veränderungen. Grad 2: geringe Unschärfen an den Gelenkenden von Tibia und Femur, leichte Ausziehungen an der Patella. Grad 3:

Strukturverdichtung der Gelenkenden von Tibia und Femur, Zubildungen an den Kondylen der Tibia, stärkere Ausziehungen an der Patella, unscharfe Konturen der Ossa sesamoidea des M. gastrocnemius. Grad 4: starke Knochenzubildungen an den Gelenkenden, vermehrte Plateaubildung an den kaudalen Tibiagelenkflächen, sehr starke Patellausziehung, deutliche Bildung von Pommerschen Randwülsten, starker Konturverlust an den Sesambeinen, Gelenkspaltverengung.

RAYWARD et al. (2004) beurteilten in einer prospektiven Untersuchung die Arthroseprogression nach einer TPLO mit Arthrotomie radiologisch bei 40 Hunden. Zu diesem Zweck wurden jeweils zu Beginn der Studie sowie sechs Wochen und sechs Monate nach der Operation Röntgenaufnahmen angefertigt und anschließend wurden alle Bilder sämtlicher Tiere von einer einzigen Person, die den jeweiligen Patienten und Zeitpunkt der Aufnahme nicht kannte, nach einer 5-Punkte-Skala (Abb. 43) bewertet.

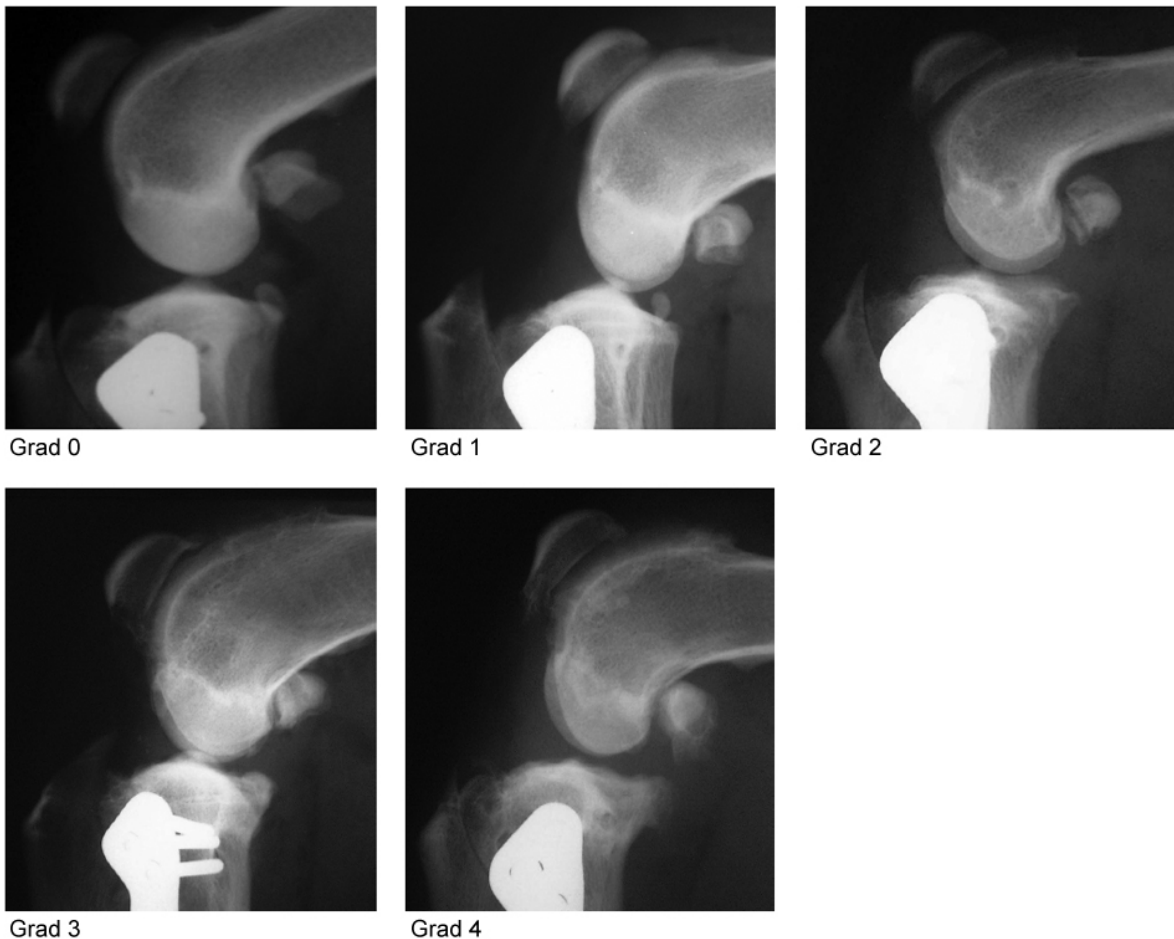


Abb. 43: 5-Punkte-Skala zur röntgenologischen Beurteilung der Osteophyten (aus RAYWARD et al. 2004). Von Grad 0 (keine Osteophyten) bis Grad 4 (hochgradige Osteophytenbildung).

16 der 40 Hunde (40 %) zeigten eine Zunahme der Osteophyten, die als Arthroseprogression gewertet wurden. Bei 57,5 % veränderte sich der Osteophytengrad nicht und

2,5 % der Tiere zeigten eine Abnahme der Knochenvorsprünge. Es wurde kein Zusammenhang zwischen Alter oder Körpergewicht des Patienten und Osteophytenzunahme nachgewiesen.

Eine retrospektive Langzeituntersuchung von LAZAR et al. (2005) untersuchte 44 Hunde beziehungsweise 52 Kniegelenke auf röntgenologische Anzeichen einer Osteoarthrose. Es wurden Röntgenbilder direkt vor und mindestens zwölf Monate nach der TPLO angefertigt um den Grad der Arthrose beurteilen zu können. Dabei zeigte sich ein signifikantes Fortschreiten der degenerativen Veränderungen. In 40,3 % der Fälle war die Progression als leicht und in 59,7% als höhergradig zu beurteilen.

LINEBERGER et al. (2005) stellten bei 72 Kniegelenken von 68 Hunden über einen Zeitraum von sieben bis 38 Monaten nach der TPLO eine Progression der arthrotischen Veränderungen fest. Alle in der Studie inkludierten Tiere zeigten entweder ein Gleichbleiben oder eine Zunahme des Arthrosegrads. Es gab keinen signifikanten Zusammenhang zwischen dem Grad der Kniegelenksarthrose und Alter oder Gewicht des Patienten, Zeit bis zur Nachkontrolle, prä- oder postoperativem TPA oder Veränderung des Tibiaplateauwinkels. Die einzige Variable, die eine Progression der Arthrose beeinflusste war die Art der Arthrotomie. Eine Arthrotomie prädisponierte für ein Fortschreiten der degenerativen Veränderungen im Gegensatz zu einer Arthroskopie.

KLOENE (2005) beobachtete im Laufe seiner Arbeit bei allen 30 TPLO-Patienten innerhalb von sechs Monaten ein Fortschreiten der Arthrose. Die Osteophyten waren jedoch auf drei Bereiche begrenzt, nämlich die Patella dorsal, das Tibiaplateau kranial und die Tibia medial. Außerdem war die Osteophytenbildung im Vergleich zu einer anderen angewendeten Operationsmethode, der lateralen Fadenzügelung, geringer. Sechs Monate nach der TPLO waren 57,7 % der Hunde lahmheitsfrei und 42,3 % liefen nur noch geringgradig lahm.

Im Jahr 2006 wurde an 41 Hunden eine Studie mit biochemischen Osteoarthrose-Markern angewandt, um den arthrosefördernden Effekt der TPLO zu untersuchen (GIRLING et al. 2006). Dazu wurde vor der Operation und je sechs Wochen und sechs Monate nach der Operation Synovialflüssigkeit aus dem Kniegelenk entnommen und die Konzentration eines Epitops des Keratansulfats, eines Knorpelproteins und von sulfatierten Glykosaminoglykanen geprüft. Diese veränderte sich über den gesamten Untersuchungszeitraum hinweg nicht. Eine Verletzung des medialen Meniskus war mit einer Abnahme der Konzentration assoziiert, es gab jedoch zu keinem Zeitpunkt einen solchen Zusammenhang zwischen der Anwendung eines Meniskuseinschnitts und den Markerkonzentrationen. Die TPLO veränderte also die Expression der Biomarker nicht signifikant und daher nehmen die Autoren an, dass die TPLO die Progression der Osteoarthrose nicht beeinflusst. Aus

dieser Arbeit lässt sich kein Einfluss der TPLO auf den Knorpelmetabolismus ableiten. HURLEY et al. (2007) führten eine retrospektive Studie von 2001 bis 2005 an 295 Hunden beziehungsweise 373 Kniegelenken zur Evaluierung der Arthroseprogression nach einer TPLO durch. Sie beurteilten 30 röntgenologische Faktoren (Tab. 13) auf den Röntgenaufnahmen vor der Operation und acht Wochen nach dem Eingriff und bildeten daraus einen Punktwert.

Tab. 13: Röntgenologische Faktoren zur Beurteilung des Ausmaßes der Osteoarthritis (HURLEY et al. 2007)

<b>Faktor</b>
Periartikuläre Osteophyten, lateraler Femurkondylus
Periartikuläre Osteophyten, medialer Femurkondylus
Osteophyten, femorale Interkondylarregion
Enthesopathie des lateralen Seitenbands
Enthesopathie des medialen Seitenbands
Schwellung des lateralen Weichteilgewebes
Schwellung des medialen Weichteilgewebes
Periartikuläre Osteophyten, Tibia proximolateral
Periartikuläre Osteophyten, Tibia proximomedial
Osteophyten, Tibiaplateau zentral
Mineralisierung der Menisken
Intraartikuläre mineralisierten Knochenfragmente
Interkondylare Fragmente einer Abrissfraktur
Osteophyten, Patella apikal
Osteophyten, Patella basilar
Kniegelenkserguss oder Kapselverdickung
Periartikuläre Osteophyten, Trochlea ossis femoris
Umbauvorgänge am distalen Femurkondylus
Periartikuläre Osteophyten, Fabellae
Enthesopathie der Patellarsehne kranial und apikal
Periartikuläre Osteophyten, Tibia kranioproximal
Periartikuläre Osteophyten, Tibia kaudoproximal
Umbauvorgänge an Tibiakondylen
Lysis des Femurs supratrochlear
Subchondrale Aufhellungen, Femurkondylen
Subchondrale Aufhellungen, Fossa intercondylaris
Subchondrale Aufhellungen, proximale Tibiaepiphyse
Subchondrale Sklerose, Femur
Subchondrale Sklerose, Tibia proximolateral
Subchondrale Sklerose, Tibia proximomedial



Als Ergebnis der Analyse zeigte sich ein kleiner aber signifikanter Anstieg der degenerativen Veränderungen nach acht Wochen im Vergleich zu den präoperativen Aufnahmen. Dabei hatten größere Hunde eine höhere Progression als kleinere Tiere. 22,7 % hatten acht Wochen nach der Operation einen niedrigeren Wert als vor der TPLO.

Bei der bereits unter 6.1.2. (Seite 77) vorgestellten Arbeit von BOYD et al. (2007) wurde an 29 Hunden die Osteoarthroseprogression im Schnitt 20,6 Monate nach der TPLO röntgenologisch evaluiert. Auf den Röntgenbildern von vor der Operation und der Nachkontrolle wurden die degenerativen Veränderungen mit Punkten von 0 (keine Veränderungen) bis 4 (schwerwiegende Veränderungen) in 29 Kategorien (Tab. 14) bewertet, sodass die absolute röntgenologische Punktzahl sich zwischen 0 und 116 bewegte.

Tab. 14: Röntgenologische Faktoren zur Beurteilung des Ausmaßes der Osteoarthrose (BOYD et al. 2007)

<b>Faktor</b>
Osteophyten, Patella proximal
Osteophyten, Patella distal
Periartikuläre Osteophyten, Trochlea ossis femoris
Lysis des Femurs supratrochlear
Periartikuläre Osteophyten, lateraler Femurkondylus
Periartikuläre Osteophyten, medialer Femurkondylus
Subchondrale Sklerose, Femur
Subchondrale Aufhellungen, Femurmetaphyse zentral
Subchondrale Aufhellungen, Fossa intercondylaris
Subchondrale Aufhellungen, Femurkondylen
Periartikuläre Osteophyten, Os sesamoideum musculi gastrocnemius lateralis
Periartikuläre Osteophyten, Os sesamoideum musculi gastrocnemius medialis
Periartikuläre Osteophyten, Os sesamoideum musculi poplitei
Periartikuläre Osteophyten, Tibia proximolateral
Periartikuläre Osteophyten, Tibia proximomedial
Periartikuläre Osteophyten, Tibia kranioproximal
Periartikuläre Osteophyten, Tibia kaudoproximal
Subchondrale Sklerose, Tibia proximolateral
Subchondrale Sklerose, Tibia proximomedial
Subchondrale Läsionen, Tibia proximal
Osteophyten, Tibiaplateau zentral
Kniegelenkserguss oder Kapselverdickung
Schwellung des lateralen Weichteilgewebes
Schwellung des medialen Weichteilgewebes
Intraartikuläre mineralisierten Knochenfragmente
Mineralisierung der Menisken
Interkondylare Fragmente einer Abrissfraktur
Schwellung der Patellarsehne

Osteophyten, Fossa extensorius

Veränderungen der Punktzahl um weniger als fünf Punkte wurden als gleichbleibender Arthrosestatus und über fünf Punkte als Progression gewertet. Insgesamt zeigten sechs der 29 Hunde (21 %) eine Erniedrigung der Punktzahl, ein Tier (3 %) hatte keine Veränderungen und 22 Patienten (76 %) hatten höhere Punktzahlen bei der Nachkontrolle. Bei der Anwendung der eben beschriebenen Punkteabgrenzung wurden 13 Tiere (45 %) als nicht verändert oder verbessert und 16 Hunde (55 %) als verschlechtert beurteilt.

LEE et al. (2007 b) evaluierten die Osteoarthroseprogression nach einer TPLO an fünf Kniegelenken szintigraphisch. Die Untersuchungen vor der Operation sowie jeweils vier, acht und zwölf Wochen nach dem Eingriff zeigten kein Fortschreiten der degenerativen Veränderungen.

Eine Untersuchung von großwüchsigen Rassen mit steilem Tibiaplateauwinkel beurteilte 54 Kniegelenke die im Durchschnitt 21,2 Wochen nach der TPLO (DUERR et al. 2008). Dabei ergab sich bei 63 % der Tiere ein Gleichbleiben des Arthrosestatus, 30 % wiesen eine Progression der degenerativen Veränderungen auf und bei 7 % der Hunde nahmen die Osteophyten ab.

AU et al. (2010) stellten an 30 mit TPLO operierten Hunden mittels Röntgenaufnahmen nach 24 Monaten eine Progression der Osteoarthrose gegenüber dem präoperativen Status fest.

Auch in den Analysen von COOK et al. (2010) ergab sich bei allen 23 Hunden sechs Monate nach der TPLO ein höherer Osteoarthrose-Score als vor der Operation.

HULSE et al. (2010) führten eine arthroskopische Nachuntersuchung zwei bis 69 Monate nach einer TPLO an 63 Hunden durch. Zur Beurteilung der Gelenkknorpel der Femurkondylen und des Tibiaplateaus wurde eine modifizierte Outerbridge Skala verwendet. Grad 0 bedeutet es liegt ein normaler Knorpel vor, Grad 1 zeigt ein Erweichen des Gelenkknorpels an, Grad 2 beschreibt partielle Knorpelfissuren, Grad 3 steht für vollständige Fissuren über die komplette Knorpeldicke und Grad 4 ist gleichzusetzen mit einer freiliegenden Knochenendplatte. Die 63 Tiere wurden in zwei Gruppen unterteilt. Die erste Gruppe umfasste 17 Hunde mit einer partiellen Ruptur des vorderen Kreuzbandes und in Gruppe 2 waren 46 Tiere mit einer vollständigen vorderen Kreuzbandruptur. In Gruppe 1 erschienen die Knorpel sowohl bei der Operation als auch bei der durchschnittlich nach 25 Monaten stattfindenden Nachuntersuchung normal. Die Tiere in Gruppe 2 wiesen mit 51,3 kg ein signifikant höheres Durchschnittsgewicht als Gruppe 1 mit 35,1 kg auf. Auch in dieser Gruppe erschienen die Gelenkknorpel zum Zeitpunkt der TPLO normal. Bei der Nachuntersuchung nach im Mittel 35,5 Monaten zeigten die meisten Knie-

gelenke eine höhere pathologische Veränderung als bei der Erstuntersuchung. Es wurden bei fünf Tieren Läsionen Grad 1, bei sieben Läsionen Grad 2, bei neun Läsionen Grad 3 und bei 18 Läsionen Grad 4 diagnostiziert. Von den 27 Kniegelenken mit Läsionen Grad 3 und 4 wurden die Veränderungen bei 15 Tieren am lateralen Femurkondylus, bei neun Hunden am medialen Femurkondylus und bei drei Patienten am medialen Tibiaplateau festgestellt. Insgesamt hatte die TPLO also einen vor Arthrose schützenden Effekt bei einem Teilriss des kranialen Kreuzbandes. Dahingegen entwickelten die Tiere mit einer vollständigen Ruptur pathologische Veränderungen der Gelenkknorpel.

#### 6.1.4 Biomechanik

Eine der wenigen biomechanischen Untersuchungen haben REIF et al. (2002) an den Hinterbeinen von sechs Kadavern großwüchsiger Hunde ohne orthopädisch auffällige Befunde durchgeführt. Sie wollten den Effekt der TPLO auf die Bewegungsabläufe im Kniegelenk evaluieren. Dazu wurden nach der Präparation der Gliedmaßen Röntgenaufnahmen angefertigt, um den TPA zu messen und die nötige Rotation des Tibiaplateaus zu bestimmen. Anschließend wurden die Proben in ein maßgefertigtes Prüfgerät eingespannt und die kraniale Verschiebung der Tibia gegenüber dem Femur ermittelt. Innerhalb der in vitro Studie ist die Tibia axial belastet und ihre Position sowohl im normalen Knie als auch nach der Durchtrennung des kranialen Kreuzbandes und der TPLO aufgezeichnet worden. Des Weiteren wurde an den Gliedmaßen nach der TPLO das Ausmaß des CTT gemessen während die Tibia mit acht linear ansteigenden Gewichten belastet wurde. Die Durchtrennung des Lig. cruciatum craniale resultierte bei einer Gewichtsbelastung in einer Kranialverschiebung der Tibia gegenüber dem Femur um durchschnittlich  $14 \text{ mm} \pm 2,3 \text{ mm}$  bei einem TPA von im Schnitt  $25^\circ \pm 2,0^\circ$ . Die TPLO eliminierte den CTT und wandelte die axial aufgebrachte Last in einen kaudalen Tibiaschub von im Mittel  $-2 \text{ mm} \pm 2,9 \text{ mm}$  im Vergleich zum intakten Kniegelenk um. Das Ausmaß der kaudalen Tibiaverschiebung stieg in den operierten Kniegelenken proportional zur Gewichtsbelastung an.

SHAHAR und MILGRAM (2006) testeten die Wirkung der TPLO auf die Biomechanik des Kniegelenks mit Hilfe eines 3-dimensionalen theoretischen Modells. Anhand des anatomisch korrekten mathematischen Modells wurden die Kräfteverhältnisse jeweils an einem normalen Kniegelenk mit einem TPA von  $22^\circ$  und am Knie nach der TPLO mit einem TPA von  $0^\circ$  sowie mit  $5^\circ$  gemessen. Aus der Analyse an zehn gleichmäßig verteilten Punkten während der Standphase ergaben sich die auf die Kreuzbänder wirkenden Kräfte sowie die Reaktionskräfte im Kniegelenk. Während die Rotation des Tibiaplateaus auf einen Winkel von  $0^\circ$  die auf das kraniale Kreuzband wirkenden Kräfte eliminierte und den CTT in

einen kaudalen Tibiaschub umwandelte, trug eine Rotation auf einen Tibiaplateauwinkel von  $5^\circ$  im Wesentlichen nicht zur Verringerung der Belastung des Kreuzbandes bei. Das TPLO-Verfahren, wie es derzeit empfohlen wird, also eine Rotation auf  $5^\circ$ , eliminiert den CTT somit nicht, sondern reduziert ihn nur um etwa 25–40 %. Bei beiden nach der TPLO erreichten Tibiaplateauwinkeln wird das kaudale Kreuzband um 25–35 % mehr belastet als im normalen Kniegelenk.

WINDOLF et al. (2008) untersuchten die Auswirkung der Präzision in der Positionierung des TPLO-Fragments auf die Biomechanik im Kniegelenk in einer experimentellen Studie. Sie verglichen an zehn präparierten Hundehintergliedmaßen die tatsächlich erreichte Rotation des Tibiaplateaus mit der röntgenologisch geplanten Rotation. Zu diesem Zweck wurden Titanpins in das Tibiaplateau verbracht um die Bewegung des Fragments mittels Computertomographie (CT) verfolgen zu können. Es wurden je drei CT-Analysen angefertigt: vor der Osteotomie, nach der Osteotomie und der Rotation des Fragments, sowie nach der Fixierung mit Platte und Schrauben. Das Ergebnis zeigte, dass die tatsächlichen Rotationsgrade um bis zu  $4,7^\circ$  von den errechneten Rotationsgraden abwichen. Da die Autoren diese erheblichen Unterschiede beobachten konnten, gehen sie davon aus, dass Hunde mit einem steilen TPA womöglich ein höheres Risiko eines Fixationsversagens aufweisen. Sie weisen darauf hin, dass weitere Studien nötig sind um eine sichere Rotationsspannbreite des Tibiaplateaus zu etablieren.

DRYGAS et al. (2010) bewerteten in ihrer Analyse den Effekt der TPLO auf den Winkel zwischen der Patellarsehne und dem Tibiaplateau, in der Annahme, dass eine Rotation des Tibiaplateaus auf etwa  $6^\circ$  in einem Patellarsehnenwinkel (PTA) von etwa  $90^\circ$  resultiert. Sie verwendeten dazu fünf Hintergliedmaßenpaare von Hunden zwischen 22 kg und 36 kg, an denen das Tibiaplateau jeweils auf  $15^\circ$ ,  $6^\circ$  und  $0^\circ$  rotiert wurde. Die Gliedmaßen wurden in einer Einspannvorrichtung positioniert und zwei röntgendichte Marker eingesetzt, die das Tibiaplateau definierten, um dieses immer sicher und zuverlässig bestimmen zu können. Nach jeder Teilrotation des Tibiaplateaus wurden zwei mediolaterale Röntgenbilder angefertigt und sowohl der TPA (mit dem Kniegelenk in  $90^\circ$  Flexion) als auch der PTA (mit dem Kniegelenk in  $135^\circ$  Flexion) gemessen. Aus diesen Analysen ergab sich ein linearer Zusammenhang zwischen den beiden gemessenen Winkeln. Ein mittlerer TPA von  $5,9^\circ \pm 0,7^\circ$  resultierte beispielsweise in einem mittleren PTA von  $94,1^\circ \pm 1,6^\circ$  (Abb. 44).

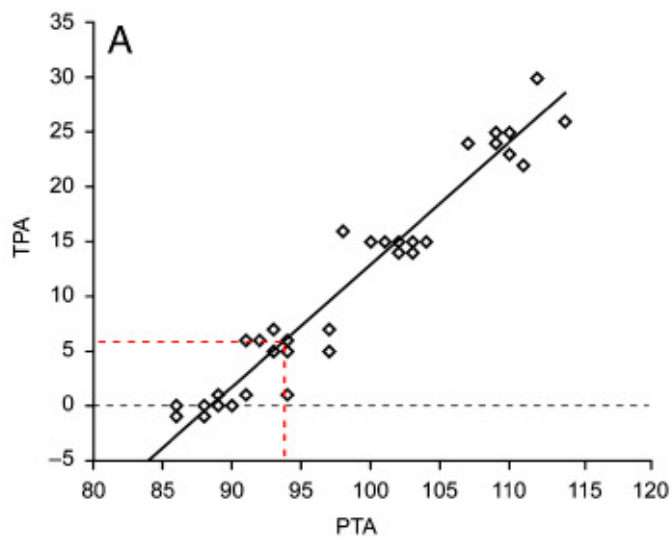


Abb. 44:

Graphische Darstellung des linearen Zusammenhangs zwischen Tibia-plateauwinkel (TPA) und Patellar-sehnenwinkel (PTA). Nach DRYGAS et al. (2010).

DRYGAS et al. (2010) folgern daraus, dass die TPLO eine Neutralisation des CTT und damit eine Stabilisierung des Kniegelenks eventuell nicht durch die Senkung des TPA sondern ebenso wie die TTA durch eine Änderung des PTA auf 90° erreicht.

## 6.2 Studien über TTA

Bei der Erstbeschreibung der TTA 2002 bezeichneten MONTAVON et al. die klinischen Resultate als befriedigend. Bis zum Zeitpunkt der Veröffentlichung konnten keine sekundären Meniskusläsionen festgestellt werden. Aufgrund dieser vielversprechenden Ergebnisse wurde die Methode weiter untersucht.

2004 veröffentlichten MONTAVON et al. (2004) Daten zu den klinischen Ergebnissen. In einer Laufbandanalyse, die sechs Monate nach der Operation durchgeführt wurde, zeigte sich eine fast normale Gliedmaßenfunktion. Röntgenaufnahmen, die ebenfalls sechs Monate postoperativ aufgenommen wurden, ließen keine bis wenig Arthroseprogression erkennen. Insgesamt waren die Ergebnisse zufriedenstellend, mit einer frühen Rück-erlangung der Gliedmaßenfunktion. Bis zu diesem Zeitpunkt gab es in 200 Fällen, die von 15 verschiedenen Chirurgen durchgeführt wurden, Komplikationen in nur sieben Fällen, die vor allem durch die Lernkurve der Operateure bedingt waren. In vier Fällen wurden die Haken der Platte zu weit kaudal angebracht, so dass sie in den dünnen und weichen Knochen ausrissen. In einem Fall wurden die Haken zu weit kranial angebracht, was einen Bruch und eine Dislokation der Tuberositas tibiae zur Folge hatte. In zwei Fällen wurde die Osteotomie der Tuberositas tibiae zu weit nach distal fortgesetzt, so dass sich der Schnitt mit der Plattenfixation überschneidet und die Tibia frakturierte. Alle Komplikationen konnten erfolgreich behoben werden und heilten ohne negative Auswirkungen für den Patienten. Die letzten 40 operierten Tiere zeigten keine iatrogenen Komplikationen.

MONTAVON et al. (2004) empfahlen aufgrund der guten Ergebnisse eine klinische Anwendung der TTA.

MODENATO et al. (2005) stellten bei 33 Hunden mit insgesamt 36 operierten Kniegelenken eine frühe Rückkehr der Gelenkfunktion und eine Stagnation der Osteoarthroseprogression fest. Bereits am zweiten Tag nach der TTA konnten alle Tiere das operierte Bein belasten. Nach sechs bis acht Wochen zeigten 85 % der Tiere eine fast normale Bewegung, nach zwölf Wochen hatten 97 % einen normalen Gang. Bei allen Hunden trat ein leichtes lokales Wundödem auf, das nach vier Tagen spontan zurückging. Eine mediale Patellaluxation war die einzige intraoperative Komplikation.

Die Methode der TTA zur Behandlung einer kranialen Kreuzbandruptur wird seit Dezember 2001 am Tierspital Zürich angewendet (TEPIC und MONTAVON 2004, DAMUR und MONTAVON 2006, MONTAVON und TEPIC 2006). Seit Ende 2004 ist die Technik weltweit verbreitet und bis zum Jahr 2006 wurden etwa 9000 Fälle von 250 Chirurgen operiert. Zu den erfassten Hauptkomplikationen gehören vor allem technische Probleme, die durch den Chirurgen verursacht wurden. Die Positionierung des Gages und des Osteotomieschnitts sind dabei die kritischen Punkte. Weitere Komplikationen waren Verletzungen der Sehne des M. extensor digitorum longus, Implantatversagen, periartikuläre Infektionen sowie Frakturen der Tuberositas tibiae und der Tibia. Die Gesamtkomplikationsrate lag bei etwa 3 %.

HOFFMANN et al. (2006) untersuchten in einer retrospektiven Studie 57 Hunde mit einem durchschnittlichen Gewicht von  $39,7 \text{ kg} \pm 11,9 \text{ kg}$  und 65 operierten Kniegelenken im Hinblick auf die Osteoarthroseprogression, die Gliedmaßenfunktion und auftretende Komplikationen. Die Gesamtkomplikationsrate betrug 59 %, wobei diese großteils aus kleineren Komplikationen bestand. Sobald eine postoperative Schwellung nicht mehr als Komplikation angesehen wurde, verringerte sich die Rate auf 21 %. Schwere Komplikationen wie Implantatversagen (vier Fälle), Fraktur der Tuberositas tibiae (ein Fall) und sekundäre Meniskusläsionen (drei Fälle) waren selten. Intraoperativ gab es einen Fall mit einer durchtrennten Sehne des M. extensor digitorum longus und eine intraartikulär platzierte Schraube. Zur Evaluierung der Gliedmaßenfunktion wurden frühestens acht Wochen nach der Operation Besitzerbefragungen durchgeführt. Von den 70 % der Besitzer, die den Fragebogen beantworteten, schätzten nach durchschnittlich sechs Monaten 75 % das Ergebnis als exzellent und 15 % als gut ein. Bei allen Fällen konnte eine Aktivitätssteigerung festgestellt werden. Die Osteoarthroseprogression wurde anhand von Röntgenaufnahmen untersucht. Dabei zeigte sich nach sechs bis acht Wochen bei 33 % der Fälle kein Fortschreiten der degenerativen Veränderungen. 67 % der operierten Kniegelenke wiesen eine meist leichte Progression der Arthrose auf.

Eine klinische Nachuntersuchung nach zwei Jahren zeigte bei einer Reihe von Fällen minimale Arthrose in den operierten Kniegelenken (MAYO 2008).

In einer umfassenden retrospektiven klinischen Arbeit wurden 114 Kniegelenke von 101 Hunden zwischen 14,5 kg und 83 kg untersucht (LAFEVER et al. 2007). Komplikationen wurden definiert als jede unerwartete Entwicklung nach der Operation. Die Gesamtkomplikationsrate betrug 31,5 %, wobei 12,3 % schwerwiegend und 19,3 % leicht waren. Die Abgrenzung zwischen den beiden Gruppen lag darin, ob eine korrigierende Operation notwendig war oder nicht. Alle schwerwiegenden Komplikationen wurden erfolgreich behandelt und zeigten gute Ergebnisse. Tab. 15 gibt einen Überblick über die aufgetretenen Komplikationen.

Tab. 15: Überblick über aufgetretene Komplikationen bei 114 Kniegelenken mit TTA-Operation (LAFEVER et al. 2007)

	<b>Anzahl der Fälle</b>	<b>Art der Komplikation</b>
<b>Schwerwiegende Komplikationen</b>	7	sekundäre Meniskusläsion
	2	Tibiafraktur
	2	Granulom
	1	Implantatversagen
	1	septische Arthritis
	1	anhaltende Lahmheit über 43 Wochen
	<b>14</b>	<b>Gesamt</b>
<b>Leichte Komplikationen</b>	4	Fraktur der Tuberositas tibiae ohne Dislokation
	3	sekundäre Meniskusläsion
	3	Implantatversagen
	3	schlechte Heilung des Osteotomiespalts
	3	Schwellung
	2	Wundinfektion
	1	Nahtdehiszenz
	1	Wundtrauma durch Belecken
	1	Lahmheit über zwölf Wochen
	1	Tibiafraktur ohne Dislokation
	<b>22</b>	<b>Gesamt</b>

TTA: Tibial Tuberosity Advancement

Eine Besitzerbefragung verhalf zu Ergebnissen bezüglich der Gliedmaßenfunktion. Nach im Durchschnitt 13,5 Wochen zeigten nach Einschätzung der Besitzer 74,5 % der Tiere keine, 23,5 % eine geringgradige, 2 % eine mittelgradige und 1 % eine hochgradige Lahmheit. Alle mit TTA operierten Hunde ließen eine verbesserte Funktion der Hintergliedmaße erkennen. Dabei haben sich 6,9 % nur wenig verbessert, 37,6 % wiesen eine große Steigerung auf und 45,5 % kehrten zu ihrem Status vor dem Kreuzbandriss zurück. 97,8 % der Besitzer waren mit der Operationsmethode zufrieden und würden diese wieder durchführen lassen.

Um sowohl die Kurz- als auch die Langzeitergebnisse der TTA herauszufinden, führten STEIN und SCHMOEKEL (2008) an 70 Kniegelenken Analysen durch. Sechs Wochen nach der Operation wurden die Tiere in der Klinik untersucht und nach acht bis zwölf Monaten wurden die Besitzer gebeten einen Fragebogen auszufüllen. Die Komplikationsrate innerhalb der Studie lag bei 14 % schwerwiegenden Komplikationen die eine zweite Operation erforderten, wobei eine sekundäre Meniskusklaision bei sechs Hunden das häufigste Problem darstellte. Ansonsten traten drei Frakturen der Tuberositas tibiae und drei Wundinfektionen auf aber keine Implantatkomplikationen. Bei der klinischen Untersuchung nach sechs Wochen zeigten 94 % der Hunde eine fortgeschrittene Heilung des Osteotomiespalts und eine signifikante Besserung der Lahmheit. Die Ergebnisse der Besitzerbefragung nach acht bis zwölf Monaten sind in Tab.16 aufgeführt.

Tab. 16: Auszug aus dem Fragebogen an die Patientenbesitzer nach acht bis zwölf Monaten mit Ergebnissen (STEIN und SCHMOEKEL 2008)

<b>Frage 1: "Der Hund lahmt ..."</b>				
nie	nur nach schwerer Anstrengung	nach kurzen Spaziergängen	nach Ruhe	immer
39 %	44 %	0 %	17 %	0 %
<b>Frage 2: "Das Aktivitätslevel des Hundes im Vergleich zu der Zeit vor der Tibial Tuberosity Advancement ist ..."</b>				
viel besser	etwas besser	gleich	etwas schlechter	viel schlechter
100 %	0 %	0 %	0 %	0 %
<b>Frage 3: "Den Erfolg der Operation bewerte ich als ..."</b>				
exzellent	gut	zufriedenstellend	ausreichend	schlecht
65 %	28 %	5 %	0 %	0 %

Alle Hunde belasteten innerhalb von 24 Stunden nach der TTA die operierte Hintergliedmaße.



VOSS et al. (2008) wandten eine objektive Untersuchung mittels Laufbandanalyse an, um die Gliedmaßenfunktion nach der TTA zu beurteilen. Ihre prospektive klinische Studie umfasste 40 Kniegelenke von 37 Hunden mit einem Durchschnittskörpergewicht von 34,2 kg. Die Bodenreaktionskräfte wurden jeweils vor und vier bis 16 Monate nach der Operation gemessen. Zum Vergleich wurden 65 gesunde Hunde ohne orthopädische Probleme herangezogen, die in Rasseverteilung und Gewicht der TTA-Gruppe angepasst wurden, um Variablen zu vermeiden. Die durchschnittlichen Werte der gemessenen Bodenreaktionskräfte sind in Tab. 17 dargestellt.

Tab. 17: Durchschnittliche Bodenreaktionskräfte bei 40 TTA operierten Kniegelenken und 37 klinisch gesunden Hunden (VOSS et al. 2008)

	PVF	VI
	in % des Körpergewichts	in % des Körpergewichts mal Sekunde
<b>Tiere mit TTA</b>		
vor der Operation	30,8	4,2
bei Nachkontrolle	64,9	8,5
<b>klinisch gesunde Tiere</b>	71,8	9,9

TTA: Tibial Tuberosity Advancement

Die Bodenreaktionskräfte waren bei der Kontrolle nach im Schnitt 5,9 Monaten signifikant höher als vor der Operation, sie blieben jedoch geringer als die Kräfte der gesunden Kontrolltiere. Es wurden etwa 90 % der Funktion der gesunden Hunde erreicht. Vor der TTA hatten Hunde mit einer Teilruptur des vorderen Kreuzbandes höhere PVFs als Tiere mit einer kompletten Ruptur. Patienten mit Meniskusläsionen hatten kleinere vertikale Spitzenkräfte als Hunde mit intaktem Meniskus. Postoperativ verbesserten alle Hunde bis auf einen ihre Gliedmaßenfunktion. Dabei hatte weder der Zeitpunkt der Nachuntersuchung noch Rasse oder Körpergewicht des Patienten Einfluss auf die Messergebnisse. Ebenso wenig gab es einen signifikanten Zusammenhang zwischen den Bodenreaktionskräften bei der Nachkontrolle und dem Vorhandensein einer Meniskusläsion, dem Ausmaß der Kreuzbandruptur oder dem Grad der Knorpelläsion. Nur das Auftreten von Komplikationen beeinflusste den klinischen Erfolg. So erreichten Hunde bei denen eine Komplikation festgestellt wurde signifikant kleinere PVFs bei der Nachkontrolle als Tiere ohne Komplikationen. Die Gesamtkomplikationsrate lag bei 25 %. Insgesamt konnte die TTA die Gliedmaßenfunktion signifikant verbessern, sie resultierte jedoch nicht in einer

vollen Rückkehr zur normalen Funktion.

STEINBERG et al. (2009) überprüften die Komplikationsrate und die Besitzerzufriedenheit bei 193 mit TTA operierten Tieren. Komplikationen traten in 11 % der Fälle auf. Dabei stellte eine sekundäre Meniskusläsion mit 6 % die häufigste Abweichung dar. Weitere Komplikationen waren Wundkomplikationen, Implantatversagen, Frakturen, Patella-luxationen und Infektionen. Als Risikofaktor für postoperative Komplikationen wurde ein hohes Körpergewicht festgestellt. Insgesamt waren 92 % der Besitzer mit dem Ergebnis der Operation zufrieden.

KATIOFSKY (2009) und GUERRERO et al. (2011) verglichen in ihren Arbeiten die Heilung des Osteotomiespalts mit und ohne Knochentransplantat anhand von postoperativen Röntgenaufnahmen. Jeweils 14 TTA-Operationen wurden mit und ohne Spongiosatransplantat durchgeführt. In den Röntgenaufnahmen sechs Wochen sowie vier Monate nach dem Eingriff zeigte sich insgesamt kein Unterschied im Heilungsgrad zwischen den beiden Gruppen. Die Osteotomiespalte beider Gruppen heilten gleichzeitig, ohne Komplikationen und mit befriedigendem Ergebnis, unabhängig von der Verwendung eines Knochentransplantats. Es gab keinen Zusammenhang zwischen der Knochenheilung und dem Alter oder Körpergewicht des Patienten sowie der verwendeten Cage-Größe. Der einzige Unterschied zeigte sich in einer proximal des Cage höheren Knochendichte bei Durchführung einer Knochentransplantation. Die Entnahme des Transplantats aus dem proximalen Tibiaschaft ist jedoch mit Risiken wie Blutung, Fraktur an der Entnahmestelle, Serombildung oder Infektion verbunden. Deshalb rieten die Autoren von der Verwendung eines Knochentransplantats ab.

CALVO et al. (2010) untersuchten in einer retrospektiven Studie mögliche Risikofaktoren für die Fraktur der Tuberositas tibiae, eine der häufigsten Komplikationen nach einer TTA. Bei 54 Operationen an 47 Hunden traten insgesamt sieben Fälle einer Fraktur der Tuberositas tibiae auf. Diese setzten sich aus drei Abrissfrakturen und vier Trümmerbrüchen zusammen. Keine der Abrissfrakturen wurde chirurgisch behandelt und nach sechs Monaten zeigten alle drei Hunde eine normale Gliedmaßenfunktion ohne Steifheit oder Lahmheit. Bei den Trümmerfrakturen heilte eine ohne zweite Operation, die anderen drei Fälle wurden nachoperiert und die Implantate entfernt, woraufhin eine Heilung eintrat. Als einziger Risikofaktor für eine Fraktur der Tuberositas tibiae konnte eine geringe Dicke des osteotomierten Tibiafragments evaluiert werden.

BUSH et al. (2010) beabsichtigten mit ihrer Arbeit das Ergebnis der TTA nach über einem Jahr zu bewerten. Sie verwendeten dazu 13 Hunde mit einem unilateralen Kreuzbandriss und einem Körpergewicht zwischen 22 kg und 74 kg. Nach durchschnittlich 13,8 Monaten wurde eine einmalige Ganganalyse auf dem Laufband durchgeführt. Diese ergab eine im

Stand größere Belastung auf dem gesunden Bein als auf der operierten Hintergliedmaße. Im Gang waren die Bodenreaktionskräfte fast symmetrisch mit einem Unterschied von weniger als 5 %, wobei die geringeren Kräfte auf der betroffenen Seite gemessen wurden. DYMOND et al. (2010) analysierten in einer retrospektiven Studie 92 TTA operierte Kniegelenke von 74 Hunden mit einem durchschnittlichen Körpergewicht von 34,8 kg. Kleinere Komplikationen wurden bei 27 Tieren (29,3 %) und größere Komplikationen bei sechs Hunden (6,5 %) festgestellt (Tab. 18).

Tab. 18: Überblick über aufgetretene Komplikationen bei 92 Kniegelenken mit TTA-Operation (DYMOND et al. 2010)

	<b>Anzahl der Fälle</b>	<b>Art der Komplikation</b>
<b>Schwerwiegende Komplikationen</b>	4	sekundäre Meniskusläsion
	2	Fraktur der Tuberositas tibiae
	<b>6</b>	<b>gesamt</b>
<b>Leichte Komplikationen</b>	13	Schwellung der Wunde
	4	Inappetenz
	2	Diarrhöe
	8	Nahtdehiszenz oder Wundinfektion
	<b>27</b>	<b>gesamt</b>

TTA: Tibial Tuberosity Advancement

Alle aufgetretenen Komplikationen konnten erfolgreich behoben werden und endeten nach spätestens zwei Monaten in einer guten Gliedmaßenfunktion ohne Lahmheit. Nach durchschnittlich 13 Monaten (zwischen acht Wochen und 20 Monaten) wurden die Besitzer telefonisch nach den Ergebnissen der Operation befragt. Alle Besitzer zeigten sich mit der Methode zufrieden und würden die TTA wieder anwenden lassen. 87 % der Patientenbesitzer bestätigten eine große Verbesserung der Lahmheit nach dem Eingriff. Insgesamt 96 % gaben an, ihr Hund gehe nie oder nur geringgradig nach einer Anstrengung lahm.

Anhand von 35 Hunden mit insgesamt 38 operierten Kniegelenken, die bereits für eine Laufbandanalyse verwendet wurden (VOSS et al. 2008), untersuchten MORGAN et al. (2010) prospektiv den Zusammenhang zwischen radiographischen Veränderungen und funktionellem Ergebnis. Dazu wurden sowohl Röntgenaufnahmen als auch Ganganalysen

je präoperativ sowie vier bis 16 Monate postoperativ angefertigt und verglichen. Um die Osteoarthrose bewerten zu können wurde ein Score von 0–3 je nach Knochenneubildung an elf verschiedenen Stellen des Kniegelenks angewendet und außerdem das Weichteilgewebe beispielsweise auf eine Kapselverdickung oder ähnliches hin beurteilt. Die Autoren konnten bei 17 Kniegelenken (44,7 %) keine Progression der arthrotischen Veränderungen feststellen, bei 21 (55,3 %) Tieren verstärkte sich die Kniegelenksarthrose. Präoperativ zeigten Hunde mit Meniskuläsionen höhere Osteoarthrose-Werte als Tiere ohne eine solche. Dieser Unterschied war jedoch bei der Nachuntersuchung nach im Schnitt 5,9 Monaten nicht mehr feststellbar. Bei Kniegelenken in denen bereits zum Zeitpunkt der Operation schwere Knorpelschäden diagnostiziert wurden war die Progression im Untersuchungszeitraum höher als bei Tieren mit einer nur leichten degenerativen Veränderung zum Operationszeitpunkt. Außer den Knorpelläsionen konnte kein weiterer Risikofaktor für eine Progression der Arthrose gefunden werden. Partielle oder vollständige Kreuzbandruptur, das Vorhandensein einer Meniskuläsion, das Auftreten von Komplikationen oder eine zweite Operation zur Komplikationsbehebung waren nicht signifikant mit den Osteoarthrose-Scores bei der Wiedervorstellung verknüpft. Das Ausmaß der degenerativen Veränderungen hatte keinen Einfluss auf die Gliedmaßenfunktion. Weder der vor der Operation oder bei der Nachuntersuchung ermittelte Score, noch der Umfang der Progression oder der Weichteilgewebsveränderungen waren assoziiert mit dem funktionellen Ergebnis der TTA, also den gemessenen PVFs und VIs nach durchschnittlich 5,9 Monaten. Während sich die Bodenkräftewerte deutlich verbesserten, schritt die Osteoarthrose bei 55,3 % der Hunde voran.

KEMPER et al. (2011) untersuchten anhand von 185 Hunden mit 214 operierten Kniegelenken und einem durchschnittlichen Gewicht von 35 kg die Revisionsoperationsrate. Insgesamt waren 15 (7 %) Nachoperationen bei 14 Hunden notwendig, was in einer Beobachtungsspanne von sechs bis 53 Monaten anhand von telefonischen Besitzerbefragungen evaluiert wurde. Der häufigste Grund für eine Revisionsoperation war bei acht Fällen ein beim Initialeingriff visuell durch eine mediale Arthrotomie als intakt beurteilter Meniskus, der später umklappte, wobei an vier Kniegelenken im Rahmen der TTA ein Meniskuseinschnitt vorgenommen wurde. In fünf Fällen traten Infektionen auf, die nachoperiert werden mussten und bei zwei Hunden folgte eine mediale Patellaluxation auf die erste Operation. Drei bis 48 Monate nach der Revision blieben 13 der 14 nachoperierten Tiere lahmheitsfrei.

Zur Biomechanik bei der TTA existieren drei experimentelle in-vitro-Studien.

Die Absicht von APELT et al. (2007) war es, den angenommenen Aktionsmechanismus der TTA zu beweisen, nämlich dass der Neutralisationspunkt des CTT bei einem Patellar-

sehnenwinkel von 90° liegt, bei einem größeren Winkel ein kranialer und bei einem kleineren Winkel ein kaudaler Tibiaschub besteht. Sie verwendeten dazu zehn Hundehintergliedmaßen, die sie in eine spezielle Vorrichtung einspannten (Abb. 45).



Abb. 45:  
Gliedmaßenpositionierung in der Einspannvorrichtung. Aus APELT et al. (2007).

Auf lateralen digitalen Röntgenaufnahmen wurden der Patellarsehnenwinkel und die kraniale Subluxation der Tibia jeweils am intakten Kniegelenk, nach Durchtrennung des kranialen Kreuzbandes, nach einer maximalen Verschiebung der Tuberositas tibiae nach kranial sowie nach einer normalen TTA unter Belastung gemessen. Tab. 19 fasst die Ergebnisse zusammen.

Tab. 19: Ergebnisse der biomechanischen Messung an zehn Hintergliedmaßen (APELT et al. 2007)

	intaktes Kniegelenk	nach Durchtrennung des kranialen Kreuzbandes	maximale TTA	normale TTA
Patellarsehnenwinkel (°)	105,8 ± 6,2	-	80,8 ± 5,0	90,3 ± 9,0
kranialer Tibiaschub (mm)	-	11,1 ± 3,4	-2,9 ± 1,3	2,3 ± 2,2

TTA: Tibial Tuberosity Advancement

Nach der Durchtrennung des Lig. cruciatum craniale trat ein CTT auf, welcher durch die normale TTA beinahe eliminiert wurde. Jede weitere Reduktion des Patellarsehnenwinkels durch weitere Vorverlagerung der Tuberositas tibiae resultierte in einer kaudalen Subluxation der Tibia. Diese Arbeit verifiziert, dass die TTA den CTT neutralisieren kann und somit ein stabiles Gelenk gewährleistet. Auch die These des Neutralisationspunkts bei einem Patellarsehnenwinkel von 90° wurde gestützt.

Ähnliche Ergebnisse erzielten MILLER et al. (2007) während der Untersuchung des Effekts einer TTA unter Verwendung eines 9 mm Cage auf den CTT. Auch hier wurde die kraniale Subluxation der Tibia unter einer axialen Belastung von 20 % des Körpergewichts an zwölf Hundehintergliedmaßen sowohl am intakten Kniegelenk, nach Durchtrennung des kranialen Kreuzbandes und nach einer TTA gemessen (Tab. 20).

Tab. 20: Ergebnisse der biomechanischen Messung an zwölf Hintergliedmaßen (MILLER et al. 2007)

	intaktes Kniegelenk	nach Durchtrennung des kranialen Kreuzbandes	TTA
kranialer Tibiaschub (mm)	0,42 ± 0,21	2,59 ± 2,07	1,06 ± 0,55

TTA: Tibial Tuberosity Advancement

Obwohl die TTA den CTT verringert hat, gab es dennoch einen signifikanten Unterschied zwischen dem intakten und dem mit TTA operierten Kniegelenk. Es ist jedoch nicht bekannt, wie groß der Patellarsehnenwinkel nach der Operation war und ob ein 9 mm Cage ideal für die entsprechenden Hunde gewählt war. Zusammenfassend war die Operationsmethode geeignet, den kranialen Tibiaschub während einer Gewichtsbelastung zu limitieren.

Die letzte biomechanische in-vitro-Studie von KIPFER et al. (2008) befasste sich ebenfalls mit dem Effekt der TTA auf den femorotibialen Schub in Kniegelenken mit einer vorderen Kreuzbandruptur. Wie ihre Vorgänger maßen auch sie die Kranialverlagerung der Tibia unter Belastung am intakten, kreuzbandrupturierten und TTA operierten Kniegelenk von 16 Hunden mit einem durchschnittlichen Körpergewicht von 35,3 kg ± 8,3 kg. Als Resultat der Durchtrennung des kranialen Kreuzbandes vergrößerte sich der tibiale Vorschub um 22,4 %. Nach der TTA war der CTT lediglich 3 % größer als im intakten Kniegelenk. Die Autoren folgern, dass die TTA die kraniale Subluxation der Tibia unter Belastung zuverlässig eliminiert.

### 6.3 Studien über beide Methoden im Vergleich

Es gibt lediglich eine Studie, in der die Ergebnisse der TPLO und der TTA direkt verglichen wurden (VEZZONI 2006). Um die individuelle Lernkurve mit einzubeziehen wurden jeweils die ersten 85 Fälle der vom Autor operierten Methode in die Arbeit aufgenommen. Es handelte sich dabei um 74 Hunde, die zwischen März 1998 und September

1999 mit TPLO und 72 Hunde, die zwischen Mai 2004 und Mai 2005 mit TTA operiert wurden. Die Verteilung der verschiedenen Parameter ist aus Tab. 21 ersichtlich, die Rasseverteilung war zwischen den Methoden identisch.

Tab. 21: Verteilung der Parameter zwischen den Methoden (VEZZONI 2006)

	TPLO	TTA
Körpergewicht (kg)	15,2–81,3	9,3–82,2
präoperativer Tibiaplateauwinkel (°)	16–40	16–27
Anzahl der Kniegelenke	85	85
mit partieller Ruptur	2	29
mit vollständiger Ruptur	83	56
mit Meniskuseinschnitt	83	52
nachuntersuchte Gelenke nach		
zwei Monaten	71	77
sechs Monaten	38	32

TPLO: Tibial Plateau Leveling Osteotomy

TTA: Tibial Tuberosity Advancement

Eine gleichzeitige bilaterale Operation wurde nicht vorgenommen. Acht Tiere, die mit einer TTA behandelt wurden hatten vorher eine TPLO im kontralateralen Kniegelenk erhalten. Es wurden sowohl die Frühkomplikationen, die im Laufe von zwei Monaten nach der Operation auftraten, sowie die Spätkomplikationen nach über sechs Monaten erfasst. Zu den Frühkomplikationen bei der TPLO zählte eine Fraktur der Tuberositas tibiae, bei der TTA wurden drei Implantatversagen und ein partieller Riss der Patellarsehne festgestellt. Als Langzeitkomplikation evaluierte der Autor bei der TPLO ein Pivot-shift-Phänomen und eine Fistelbildung bis zur Platte reichend, woraufhin diese ein Jahr nach der Operation entfernt wurde. Bei der TTA wurde nach über sechs Monaten post operationem von einem Osteosarkom, drei Meniskusläsionen und einer persistierenden Gelenkinstabilität berichtet. Die Instabilität wurde erfolgreich mit einer TPLO behoben. Insgesamt war die Inzidenz von unerwünschten Ergebnissen bei beiden Techniken gleich groß. Die Ergebnisse der Nachuntersuchungen und Besitzerbefragungen sind nicht bekannt.

KIM et al. (2009 a, b, 2010) haben eine umfassende biomechanische in-vitro-Studie über beide Techniken durchgeführt und dabei sowohl die TPLO wie die TTA in einem Kniegelenkwinkel von 135°, als auch die Methoden vergleichend in Flexion untersucht. Ihr Ziel war es, den femorotibialen Kontakt zu messen und so die Effekte der beiden Methoden auf die Mechanik und Kinematik des Kniegelenks zu evaluieren und zu vergleichen. Für ihre Analyse standen ihnen die Hintergliedmaßenpaare von acht Hunden

zwischen 28 kg und 35 kg die aus nicht orthopädischen Gründen euthanasiert wurden zur Verfügung. Sie behandelten je ein Bein mit TPLO und die kontralaterale Gliedmaße mit TTA, um möglichst vergleichbare Ergebnisse zu erhalten. Zu diesem Zweck wurden die Hinterbeine in einer speziellen Einspannvorrichtung positioniert, digitale Drucksensoren unter die Menisken platziert und die Kraft des femorotibialen Kontakts, der Bereich des Kontakts, der höchste Druck und der Bereich des höchsten Drucks bei einer Belastung von 30 % des Körpergewichts gemessen. Diese Variablen wurden jeweils am normalen Kniegelenk, nach Durchtrennung des kranialen Kreuzbandes, nach Durchführung der TPLO sowie nach der TTA ermittelt.

Die messbare Kontaktfläche wird durch Abb. 46 illustriert.


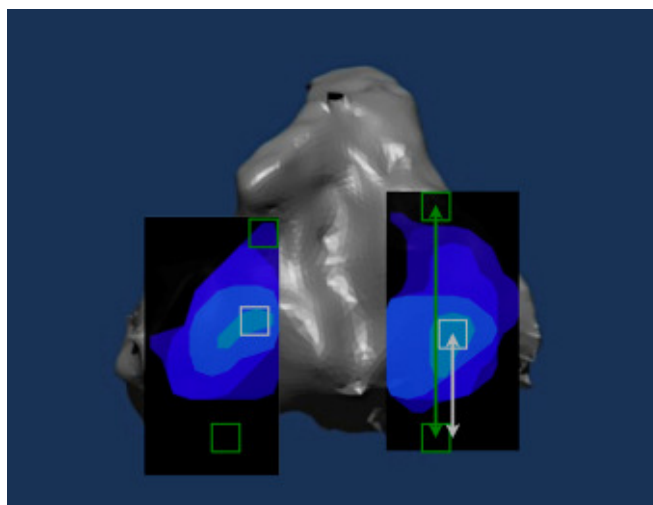


Abb. 46:

Beispiel einer Kontaktfläche in einer axialen Ansicht des Tibiaplateaus (aus KIM et al. 2009 a). Mithilfe einer speziellen Software lassen sich die Bereiche des höchsten Drucks (weiße Quadrate) ermitteln. Die kranialen und kaudalen Ränder des medialen und lateralen Kniegelenkbereichs

(grüne Quadrate) werden vorher identifiziert. Der Ort des höchsten Drucks wird definiert als der Abstand vom höchsten messbaren Druckpunkt bis zum kaudalen Rand des Tibiakondylus (medial oder lateral; weißer Pfeil), geteilt durch die gesamte Länge des Tibiakondylus in der Sagittalebene (grüner Pfeil). Links = lateral. Oben = kranial. Die Skala rechts neben dem Bild zeigt die Höhe des Drucks von sehr hoch (rot, oben) bis niedrig (dunkelblau, unten) an.

Die Durchtrennung des kranialen Kreuzbandes ergab signifikante Störungen aller gemessenen Variablen. Diese Abweichungen stimmten mit den Messungen überein, die bei einer kranialen Subluxation und erhöhter Innenrotation der Tibia nach einem Kreuzbandriss festgestellt werden können. Die Spitzen des höchsten Drucks erhöhten sich sowohl im medialen als auch im lateralen Bereich um das etwa 1,8-fache und wurden durch die TPLO und TTA wieder auf das Normalmaß gesenkt. Der Bereich des höchsten Drucks verschob sich nach der simulierten Kreuzbandruptur nach kaudal und wurde durch die korrigierenden Operationen wieder nach kranial verschoben, wobei sie nach der TPLO jedoch noch signifikant vom normalen Knie nach kaudal abwich. Außer dass die femorotibiale Kontaktfläche wesentlich kleiner und die Spitze des Kontaktdrucks sowohl



im medialen als auch im lateralen Bereich des Kniegelenks weiter kaudal auf dem Tibiaplateau positioniert war als unter normalen Druckverhältnissen, waren nach der TPLO keine signifikanten Unterschiede zum normalen Kniegelenk mehr erkennbar (Abb. 47 und 48).

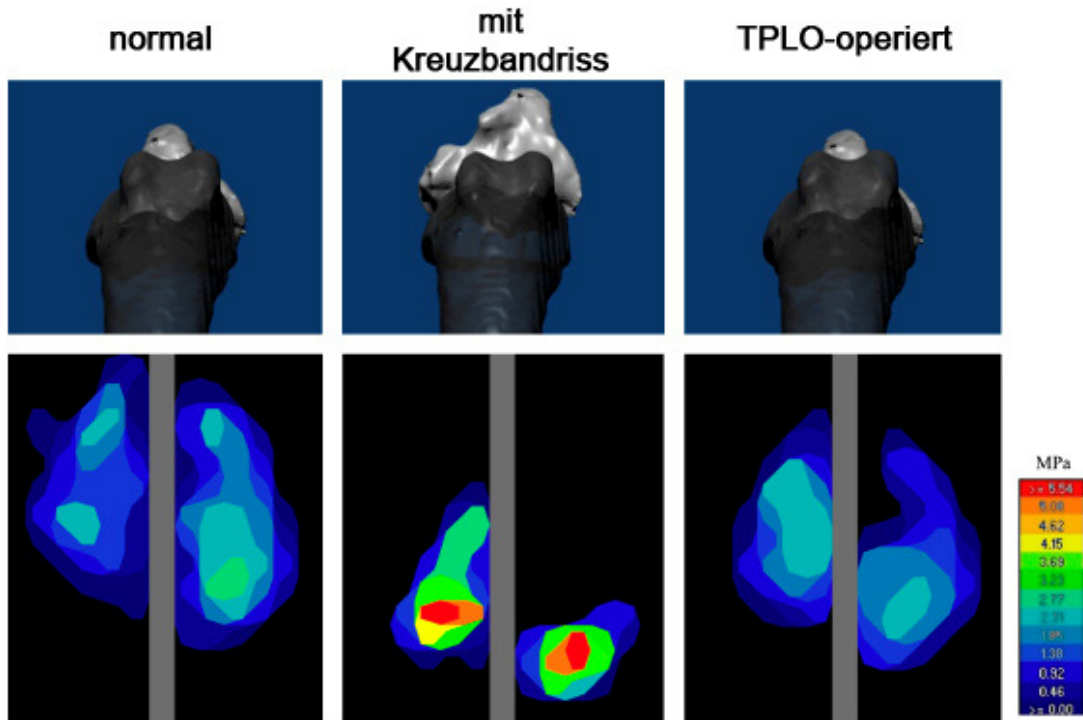


Abb. 47: Ergebnis der Kontaktflächenmessung im normalen, kreuzbandrupturierten und TPLO-operierten Kniegelenk (aus KIM et al. 2009 a). Die Tibia (hellgrau) ist nach der Durchtrennung des vorderen Kreuzbandes im Verhältnis zum Femur (dunkelgrau) nach kranial verlagert und nach innen rotiert. Die Tibiaposition nach der TPLO entspricht der im normalen Kniegelenk. Die Durchtrennung des Kreuzbandes resultierte in einer Kaudalverlagerung, Flächenverringerng und erhöhtem Druck des femorotibialen Kontakts. Die Messungen nach der TPLO weichen vom normalen Kniegelenk ab. Links = lateral. Oben = kranial. Die Skala rechts neben dem Bild zeigt die Höhe des Drucks von sehr hoch (rot, oben) bis niedrig (dunkelblau, unten) an. TPLO: Tibial Plateau Leveling Osteotomy.

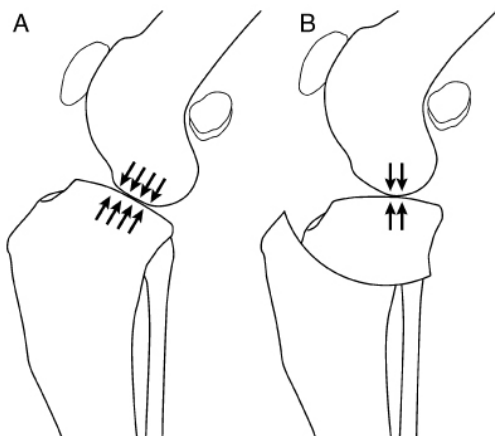


Abb. 48: Schematische Darstellung der femorotibialen Kontaktfläche im normalen (A) und mit TPLO behandelten (B) Kniegelenk (aus KIM et al. 2009 a). Die Kontaktfläche nach der TPLO ist kleiner und weiter kaudal als unter normalen Verhältnissen. TPLO: Tibial Plateau Leveling Osteotomy.

Nach der TTA waren keinerlei signifikanten Unterschiede im Kontaktmechanismus und den kinematischen Parametern zum normalen Kniegelenk mehr zu beobachten (Abb. 49). Weder die absolute Kontaktfläche, der höchste Druck lateral oder medial noch der Ort des höchsten Drucks wichen nach der TTA signifikant vom normalen Knie ab.

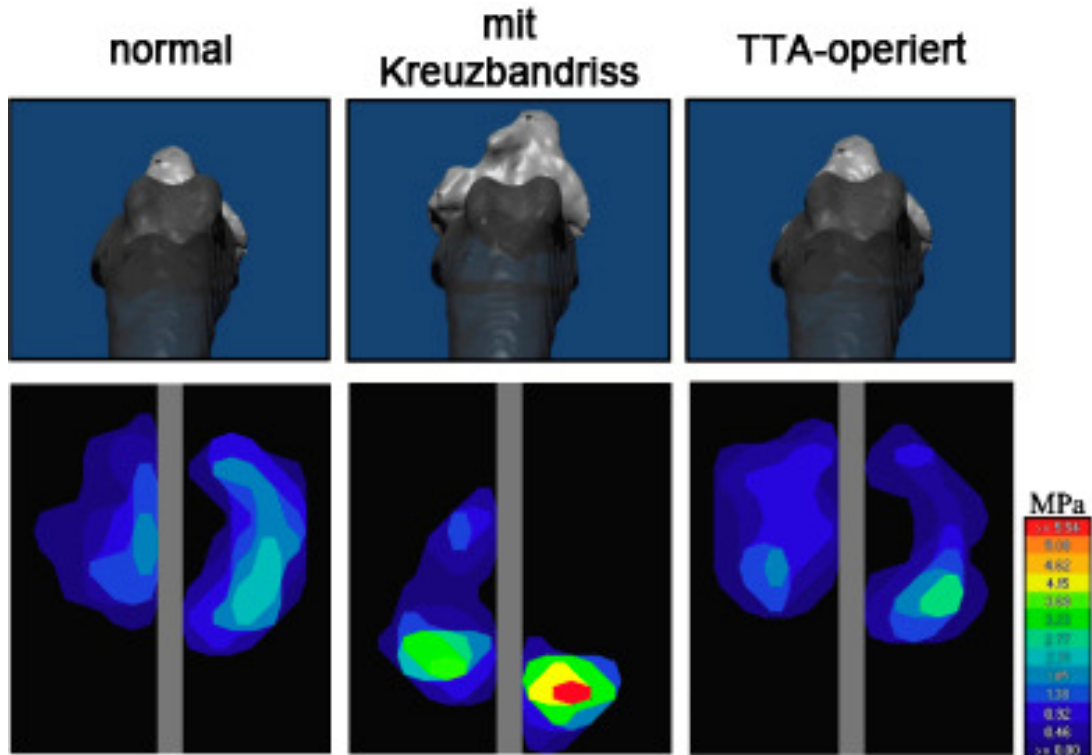


Abb. 49: Ergebnis der Kontaktflächenmessung im normalen, kreuzbandrupturierten und TTA operierten Kniegelenk (aus KIM et al. 2009 b). Die Tibia (hellgrau) ist nach der Durchtrennung des vorderen Kreuzbandes im Verhältnis zum Femur (dunkelgrau) nach kranial verlagert und nach innen rotiert. Die Tibiaposition nach der TTA entspricht der im normalen Kniegelenk. Die Durchtrennung des Kreuzbandes resultierte in einer Kaudalverlagerung, Flächenverringern und erhöhtem Druck des femorotibialen Kontakts. Die Messungen nach der TTA weichen nicht vom normalen Kniegelenk ab. Links = lateral. Oben = kranial. Die Skala rechts neben dem Bild zeigt die Höhe des Drucks von sehr hoch (rot, oben) bis niedrig (dunkelblau, unten) an. TTA: Tibial Tuberosity Advancement.

Während die TPLO also die kraniokaudale Instabilität bei einer simulierten Gewichtsbelastung eliminierte, scheiterte das Verfahren daran, gleichzeitig die femorotibialen Kontaktmechanismen wie im normalen Knie wiederherzustellen. Insgesamt konnte die TPLO somit nicht alle Abnormalitäten ausgleichen, die mit einem Kreuzbandriss einhergehen. Die TTA eliminierte dahingegen die kraniokaudale Instabilität des Kniegelenks und erreichte gleichzeitig die normalen femorotibialen Gelenkmechanismen zurück. Diese Schlussfolgerungen konnten auch aus der Studie mit dem Kniegelenk in Flexion gezogen

werden (KIM et al. 2010). Abb. 50 zeigt eine schematische Darstellung der hierfür verwendeten Einspannvorrichtung.

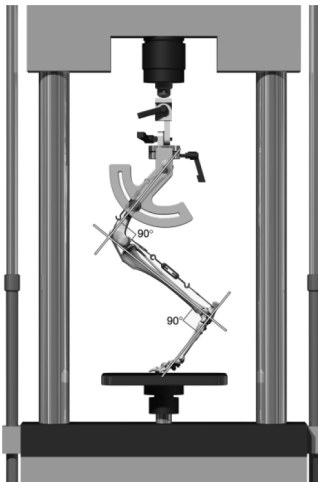


Abb. 50:  
Schematische Darstellung der Hintergliedmaße in der verwendeten Einspannvorrichtung (aus KIM et al. 2010). Sowohl das Knie- als auch das Tarsalgelenk befanden sich bei einer Belastung von 30 % des Körpergewichts im rechten Winkel.

Auch in Flexion veränderte die TPLO die femorotibialen Kontaktmechanismen, während die TTA hier ebenfalls die normalen Begebenheiten zurückerlangte.

#### **6.4 Vor- und Nachteile der Methoden**

Sowohl für die TPLO als auch für die TTA gibt es eine Reihe von Vor- und Nachteilen (BOUDRIEAU 2009).

Ein biomechanischer Vorteil der TTA gegenüber der TPLO ist es, dass sie die Gelenkgeometrie nicht verändert (TEPIC und MONTAVON 2004, DAMUR und MONTAVON 2006, MONTAVON und TEPIC 2006, KIM et al. 2008, BOUDRIEAU 2009, CORR 2009, INAUEN et al. 2009), während bei der TPLO das Kniegelenk durch die Rotation des Tibiaplateaus in eine zusätzliche Flexion von etwa 15–25° gebracht wird (TEPIC et al. 2002, TEPIC und MONTAVON 2004, DAMUR und MONTAVON 2006, MONTAVON und TEPIC 2006, BOUDRIEAU 2009). Diese Änderung der femorotibialen Kontaktfläche verengt das kaudale Kniegelenkskompartiment und steigert dadurch die auf das Kniegelenk einwirkenden Druckkräfte, was das Risiko einer Schädigung des Meniskus erhöht und damit letztendlich zu einer vermehrten Arthroseprogression führt (TEPIC et al. 2002, TEPIC und MONTAVON 2004, DAMUR und MONTAVON 2006, MONTAVON und TEPIC 2006, KIM et al. 2008, BOUDRIEAU 2009, CORR 2009). Der zweite biomechanische Vorteil der TTA ist im Streckhebelarm des Gelenks zu finden (TEPIC und MONTAVON 2004, DAMUR und MONTAVON 2006, MONTAVON und TEPIC 2006, KIM et al. 2008, BOUDRIEAU 2009). Als Hebelarm bezeichnet man den Abstand zwischen dem femorotibialen Kontaktpunkt und der Patellarsehne, welcher durch die Rotation des Tibiaplateaus bei der TPLO um

etwa 10 % gegenüber den Verhältnissen im normalen Kniegelenk verkürzt und durch die Vorverlagerung der Tuberositas tibiae im Rahmen der TTA um etwa 10 % verlängert wird (BOUDRIEAU 2009) (Abb. 51).

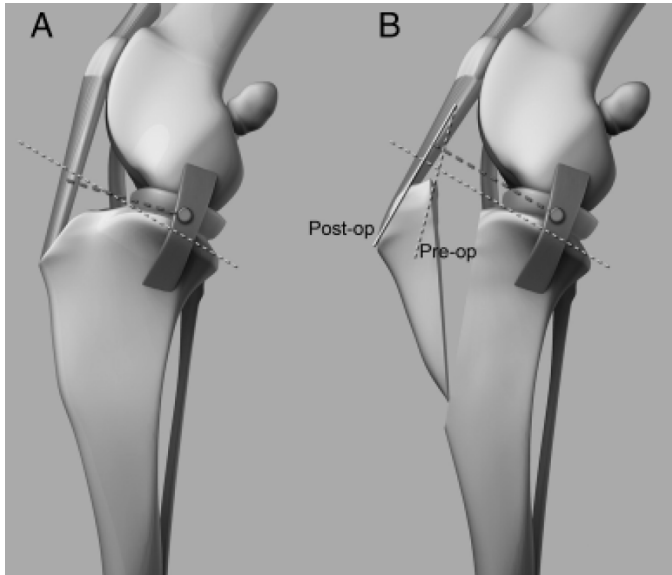


Abb. 51:

Schematische Darstellung des Hebelarms vor (A) und nach (B) einer Tibial Tuberosity Advancement (TTA) (aus BOUDRIEAU 2009). A: Der Hebelarm (dick gestrichelte Linie) im Kniegelenk erstreckt sich von der Patellarsehne bis zum femorotibialen Kontaktpunkt. Die dünn gestrichelte Linie markiert das Tibiaplateau. B: Nach der TTA ist der Hebelarm verlängert.

Zusätzlich zum Tibiaplateau sind der Verlauf der Patellarsehne vor (dünn gestrichelte Linie) und nach (durchgezogene Linie) der TTA zu sehen.

Durch die Prolongation des Streckhebelarms werden die auf das Kniegelenk wirkenden Kräfte reduziert. Die TPLO verursacht im Gegensatz dazu durch die Verkürzung des Hebelarms eine erhöhte Belastung auf den Streckmechanismus des Kniegelenks, was zu klinisch relevanten Komplikationen führt (TEPIC und MONTAVON 2004, DAMUR und MONTAVON 2006, MONTAVON und TEPIC 2006, KIM et al. 2008, BOUDRIEAU 2009). Die Entzündung der Patellarsehne, eine häufige Komplikation der TPLO, könnte die Folge einer erhöhten Kraft sein, die benötigt wird um das Gelenk stabil zu halten (TEPIC und MONTAVON 2004, MONTAVON und TEPIC 2006). Je höher die auf das Knie-scheibenband einwirkende Kraft ist, desto höher sind alle auf das Kniegelenk wirkenden Kräfte und somit ist das Risiko von degenerativen Gelenkerkrankungen gesteigert (HARASEN 2004 a, TEPIC und MONTAVON 2004). Aufgrund dieser Annahmen könnte die TTA weniger Osteoarthrose-Progression nach sich ziehen als die TPLO (MONTAVON et al. 2004, TEPIC und MONTAVON 2004, MONTAVON und TEPIC 2006, BOUDRIEAU 2009).

Die Gefahr, iatrogene Patellaluxationen zu verursachen ist laut KIM et al. (2008) ein Nachteil der TTA. Das Risiko von technischen Fehlern, wie beispielsweise einer zu weit kranial angesetzten Osteotomie, ist jedoch bei beiden Operationsmethoden gegeben (BOUDRIEAU 2009).

Eine unter den Autoren allgemein vertretene Meinung ist, dass die TTA eine schnellere Genesung und eine geringere postoperative Morbidität aufweise, wofür es aber keine beweisenden Studien gibt (MONTAVON et al. 2004, VEZZONI 2006, MCCARTHY 2007 b, KIM et al. 2008, BOUDRIEAU 2010).

Als Vorteil der TPLO gilt ihre klinische Vielfalt, da im Rahmen der Operation Varus-, Valgus und Rotationsabweichungen sowie exzessive Tibiaplateauwinkel ausgeglichen werden können (CORR 2009, POZZI 2010). Bei Hunden mit einem TPA über 30° ist die TTA nicht anwendbar, da hierfür größere als derzeit verfügbare Implantate benötigt würden (CORR 2009). Daher sollten Patienten mit einem großen TPA oder Tiere mit einer Gliedmaßenfehlstellung mit TPLO operiert werden (MCCARTHY 2007 a, MAYO 2008, CORR 2009). Allerdings zeigten BURNS und BOUDRIEAU (2008) eine Möglichkeit, durch eine leichte Modifikation der ursprünglichen Operationsmethode auch großwüchsige Hunde, bei denen eine Vorverlagerung der Tuberositas tibiae um mehr als 12 mm nötig ist, mit einer TTA zu behandeln. Bei vier Hunden zwischen 45,9–87,4 kg (im Durchschnitt 64,9 kg) platzierten sie den größten verfügbaren Cage von 12 mm weiter distal als üblich im Osteotomiespalt und erreichten somit eine Vorverlagerung der Tuberositas tibiae um 15–16 mm. Zur kaudalen Unterstützung der Tuberositas tibiae positionierten die Autoren ein blockförmiges Knochentransplantat proximal des eingesetzten Cage. Drei der vier Patienten erlangten die volle Gliedmaßenfunktion zurück, ein Hund zeigte eine bis 16 Wochen nach der Operation andauernde Lahmheit. Bei diesem wurde radiologisch eine ungenügende Vorverlagerung der Tuberositas tibiae festgestellt. In einer zweiten Operation wurde diese um 18 mm statt der ursprünglich gemessenen 15 mm vorverlagert, woraufhin die Lahmheit verschwand. BURNS und BOUDRIEAU (2008) sehen in dieser Modifikation eine leichte und sichere Methode, auch sehr großwüchsige Hunde mit den derzeit verfügbaren TTA-Implantaten zu behandeln.

Tab. 22 zeigt die Vor- und Nachteile der beiden Operationsmethoden.

Tab. 22: Vor- und Nachteile der TPLO und TTA

	TPLO	TTA	Vorteil
Operationsmethode			
Schwierigkeitsgrad	komplex, schwierig <sup>1, 2, 3, 4, 5</sup>	einfach <sup>1, 2, 3, 4, 5, 6, 7, 8, 9, 10</sup>	TTA
Invasivität	invasiv mit hoher Gefahr von Gewebsverletzungen <sup>1, 2, 3, 4, 10, 11</sup>	weniger invasiv <sup>1, 2, 3, 5, 7, 11, 12, 13, 14</sup>	TTA
Osteotomie	im tragenden Teil der Tibia <sup>1</sup>	im nichttragenden Teil der Tibia <sup>1</sup>	TTA
Operationszeit	22 min – 230 min <sup>15, 16, 17, 18, 19</sup>	kürzer <sup>5, 11, 14</sup>	TTA
Komplikationen			
Gesamtkomplikationsrate	14,8 % – 56,6 % <sup>12, 15, 16, 17, 18, 19, 20, 21</sup>	3 % – 59 % <sup>3, 6, 12, 13, 22, 23, 24</sup>	beide
schwere Komplikationen	6,6 % – 17,4 % <sup>17, 18, 20</sup>	6,5 % – 14 % <sup>6, 13, 25</sup>	TTA
Belastung der Gliedmaße nach der Operation nach	< 12 Stunden <sup>30</sup> , 1,8 ± 0,5 Tagen <sup>19</sup>	< 1 Tag <sup>25</sup> , < 2 Tage <sup>4</sup>	beide
Gliedmaßenfunktion			
mittels Laufbandanalyse	10,9 % – 100 % normal <sup>26, 27</sup>	90 % – fast 100% normal <sup>23, 28</sup>	beide
Besitzerbefragung	90 % – 100 % exzellent oder gut <sup>16, 19, 21, 29, 30, 31</sup>	90 % – 100 % exzellent oder gut <sup>13, 22, 24</sup>	beide
Arthroseprogression	2,6% – 100 % <sup>17, 32, 33, 34, 35, 36, 37, 38, 39, 40, 41</sup>	55,3 % – 67 % <sup>22, 42</sup>	TTA
Biomechanik			
Elimination des CTT	zuverlässig <sup>43, 44, 45</sup>	meist erfolgreich <sup>45, 46, 47, 48, 49</sup>	TPLO
Hebelarm zur Patellarsehne	wird verkürzt <sup>2, 3, 10</sup>	wird verlängert <sup>2, 3, 10</sup>	TTA
Tibiageometrie	wird verändert <sup>2, 3</sup>	wird nicht verändert <sup>2, 3</sup>	TTA
femorotibiale Kontaktfläche	wird verändert <sup>10, 44, 45</sup>	bleibt erhalten <sup>10, 45, 49</sup>	TTA
Einsatzgebiet	umfassend	begrenzt	TPLO
Gliedmaßenfehlstellung	kann korrigiert werden <sup>9</sup>	kann nicht korrigiert werden <sup>4, 9</sup>	TPLO
exzessiver Tibiaplateauwinkel	kann korrigiert werden <sup>9</sup>	kann nicht korrigiert werden <sup>4, 9, 50</sup>	TPLO
große, schwere Hunde	können operiert werden <sup>50</sup>	kein Cage über 12 mm erhältlich <sup>50</sup>	TPLO
Patellaluxation	kann teilweise mitkorrigiert werden <sup>51</sup>	kann mitkorrigiert werden <sup>5, 10, 50, 52</sup>	beide

TPLO: Tibial Plateau Leveling Osteotomy

TTA: Tibial Tuberosity Advancement

**1:** DAMUR und MONTAVON (2006); **2:** MONTAVON und TEPIC (2006); **3:** TEPIC und MONTAVON (2004); **4:** MODENATO et al. (2005); **5:** KIM et al. (2008); **6:** LAFAYER et al. (2007); **7:** MCCARTHY (2007 b); **8:** POZZI (2010); **9:** MAYO (2008); **10:** BOUDRIEAU (2009); **11:** BOUDRIEAU (2010); **12:** VEZZONI (2006); **13:** DYMOND et al. (2010); **14:** MONTAVON et al. (2004); **15:** STAUFFER et al. (2006); **16:** PRIDY et al. (2003); **17:** COOK et al. (2010); **18:** FITZPATRICK und SOLANO (2010); **19:** CORR und BROWN (2007); **20:** PACCHIANA et al. (2003); **21:** BRAHM (2004); **22:** HOFFMANN et al. (2006); **23:** VOSS et al. (2008); **24:** STEINBERG et al. (2009); **25:** STEIN und SCHMOEKEL (2008); **26:** BALLAGAS et al. (2004); **27:** CONZEMIUS et al. (2005); **28:** BUSH et al. (2010); **29:** WATT (2000); **30:** BARNHART (2003); **31:** ROBINSON et al. (2006); **32:** MATIS et al. (2004); **33:** RAYWARD et al. (2004); **34:** LAZAR et al. (2005); **35:** KLOENE (2005); **36:** HURLEY et al. (2007); **37:** BOYD et al. (2007); **38:** DUERR et al. (2008); **39:** AU et al. (2010); **40:** AU et al. (2009); **41:** HULSE et al. (2010); **42:** MORGAN et al. (2010); **43:** REIF et al. (2002); **44:** KIM et al. (2009 a); **45:** KIM et al. (2010); **46:** APELT et al. (2007); **47:** MILLER et al. (2007); **48:** KIPFER et al. (2008); **49:** KIM et al. (2009 b); **50:** CORR 2009; **51:** LANGENBACH und MARCELLIN-LITTLE (2010); **52:** YEADON et al. (2011)

## 7 Diskussion

Von den zahlreichen beschriebenen Operationstechniken zur Behandlung der vorderen Kreuzbandruptur beim Hund sind die TPLO (Tibial Plateau Leveling Osteotomy) und die TTA (Tibial Tuberosity Advancement) die meist diskutierten, da sie eine neue Grundidee verfolgen, indem sie nicht mehr versuchen, das kraniale Kreuzband oder dessen Funktion zu ersetzen, sondern durch eine Änderung der Biomechanik den vorderen Tibiaschub neutralisieren. Eine Tibiaosteotomie soll die auf das Tibiaplateau wirkenden Kräfte muskulär kompensieren und auf das kaudale Kreuzband umleiten. Diese Techniken haben erfolgreich zur Verbesserung der Gliedmaßenfunktion nach einer Ruptur der Kreuzbänder beigetragen (KIM et al. 2008).

Welche der beiden Operationsmethoden letztendlich die bessere ist wird kontrovers diskutiert. Das Ziel der vorliegenden Arbeit war es, zur Klärung dieser Frage beizutragen, indem die aktuellen Erkenntnisse in der Literatur gegenüber gestellt werden.

### Allgemeine Überlegungen

Der Vergleich zwischen den einzelnen Studien ist problematisch, da diese sich vor allem in den Bezugsgrößen und den Bewertungskriterien erheblich unterscheiden (BOUDRIEAU 2009).

Während die meisten Autoren die Signifikanzschwelle bei einem p-Wert  $< 0,05$  gewählt haben (CONZEMIUS et al. 2005, KLOENE 2005, STAUFFER et al. 2006, THIEMAN et al. 2006, STEIN und SCHMOEKEL 2008), weichen andere von diesem Standard ab und definieren signifikant als  $p < 0,02$  (BALLAGAS et al. 2004).

Auch der Beobachtungszeitraum geht weit auseinander. Bei der Evaluierung der einzelnen Bewertungskriterien werden die Nachkontrollen zwischen wenigen Wochen bis hin zu vielen Jahren angesetzt.

Vergleichbar hoch ist die Schwankung der einzelnen Fallzahlen. Die Anzahl der untersuchten Tiere bewegt sich zwischen fünf (LEE et al. 2007 a) und 9000 (TEPIC und MONTAVON 2004), wobei es sich hier um eine Sammelstatistik handelt.

Auf die weiteren differierenden Parameter wird im Einzelnen bei den jeweiligen Überpunkten eingegangen.

Außerdem fehlen Arbeiten, die die TPLO und die TTA direkt miteinander vergleichen (BOUDRIEAU 2009, 2010).



## Komplikationen

Die Gesamtkomplikationsrate bewegte sich bei den Untersuchungen zur TPLO zwischen 14,8 % und 56,6 % (PACCHIANA et al. 2003, PRIDDY et al. 2003, BRAHM 2004, STAUFFER et al. 2006, CORR und BROWN 2007, COOK et al. 2010, FITZPATRICK und SOLANO 2010). Die Studien zur TTA stellten Komplikationen zwischen 3 % und 59 % fest (TEPIC und MONTAVON 2004, HOFFMANN et al. 2006, LAFEVER et al. 2007, VOSS et al. 2008, STEINBERG et al. 2009, DYMOND et al. 2010). Zieht man allein diese Werte zu Rate, scheinen beide Methoden eine etwa gleich große Inzidenz für das Auftreten von Komplikationen vorzuweisen. Die Elimination von leichten Komplikationen zeigt jedoch, dass die TTA eine etwas geringere Rate an schwerwiegenden Komplikationen aufweist. Die Autoren berichten bei der TTA von Inzidenzen zwischen 6,5 % und 14 % (LAFEVER et al. 2007, STEIN und SCHMOEKEL 2008, DYMOND et al. 2010), während diese Rate bei der TPLO zwischen 6,6 % und 17,4 % liegt (PACCHIANA et al. 2003, COOK et al. 2010, FITZPATRICK und SOLANO 2010). Die Häufigkeit von Zweiteingriffen zur Korrektur auftretender Komplikationen lässt jedoch wiederum die TPLO als die zu bevorzugende Methode erscheinen. COOK et al. (2010) mussten bei 23 Hunden die mit einer TPLO behandelt wurden zwar vier Hunde (17,4 %) nachoperieren, bei einer Anzahl von 253 Fällen war diese Rate jedoch nur noch 5,5 % (PACCHIANA et al. 2003). Bei der TTA wurden bei 114 Fällen 12,3 % (LAFEVER et al. 2007), bei 70 Fällen 14 % (STEIN und SCHMOEKEL 2008) und bei 214 Fällen 7 % (KEMPER et al. 2011) nachoperiert.

Betrachtet man diese Untersuchungen nun etwas genauer, stellt man fest, dass ein direkter Vergleich zwischen den einzelnen Prozentzahlen der jeweiligen Operationsmethode jedoch nicht ohne Weiteres möglich ist, da sich generell in den Studiendesigns und veröffentlichten Daten Abweichungen ergeben (PRIDDY et al. 2003).

Wie bereits angesprochen variiert die Patientenzahl innerhalb der Untersuchungen erheblich. Mit TPLO wurden zwischen 21 (CORR und BROWN 2007) und 1146 (FITZPATRICK und SOLANO 2010) Kniegelenke operiert, wobei der Durchschnitt bei 346 Fällen liegt. Mit TTA behandelte Tiere schwanken zwischen 13 (DYMOND et al. 2010) und ca. 9000 (TEPIC und MONTAVON 2004, DAMUR und MONTAVON 2006, MONTAVON und TEPIC 2006). Unter Nichtbeachtung der etwa 9000 Fälle, aus Gründen die noch erläutert werden, ergibt sich ein Mittelwert von 83 Kniegelenken pro veröffentlichter Arbeit. Bei der TPLO wurden also insgesamt Studien mit einer größeren Anzahl an Tieren durchgeführt, was statistisch zuverlässigere Werte ergibt.

Die eben angesprochene Analyse von den Erfindern der TTA (TEPIC und MONTAVON 2004, DAMUR und MONTAVON 2006, MONTAVON und TEPIC 2006), die eine Fallzahl von ca. 9000 Operationen und eine Gesamtkomplikationsrate von etwa 3 % angibt, wird

als nicht verwertbar angesehen. Da es sich bei den Veröffentlichungen um Vorträge im Rahmen diverser Kongresse handelt, ist Näheres zu den Ergebnissen nicht bekannt. Es wurden weder Rasse, Alter, Geschlecht oder Körpergewicht der Tiere, die genaue Anzahl von Patienten oder eine präzise Komplikationsrate, welche Abweichungen zu Komplikationen gezählt wurden, noch die genaue Anzahl der jeweils aufgetretenen Komplikation angegeben. Daher können diese Aussagen im Vergleich der Methoden TPLO und TTA nicht weiter berücksichtigt werden. Die nächst geringere Komplikationsinzidenz aus zuverlässigen Studien beträgt 11 % bei 193 Tieren (STEINBERG et al. 2009).

Die nächsten Schwierigkeiten, die sich bei der Gegenüberstellung der Komplikationsraten beider Operationsmethoden ergeben, sind die differierende Handhabung der Zählung eines unerwünschten Ergebnisses sowie die sich unterscheidenden Bezugsgrößen. Während die meisten Autoren jedes Auftreten einer Abweichung vom Normalen als eigene Komplikation ansahen und aufzählten, werteten andere wie PRIDDY et al. (2003) und CONKLING et al. (2010) die Anzahl der Komplikationen bezogen auf nur einen Patienten. Traten bei einem Hund also fünf verschiedene Komplikationen auf, wurde dies insgesamt als nur eine Komplikation gezählt und somit die Gesamtrate natürlich deutlich gesenkt. Die andere Diskrepanz stellt sich in der gewählten Bezugsgröße dar. Im Gegensatz zu der üblichen Methode, die aufgetretenen Komplikationen in Relation zu der Gesamtzahl an operierten Kniegelenken zu setzen, wurde in einigen Analysen die Tierzahl als Vergleichswert gewählt (FITZPATRICK und SOLANO 2010), was einen akkuraten Vergleich verhindert.

Ein weiteres Hindernis ist die Definition der Komplikation. Nach DYMOND et al. (2010) wurden beispielsweise das Auftreten von Diarrhöe und Inappetenz als Komplikation angesehen, während diese Symptome in anderen Arbeiten keine Beachtung fanden.

Die einzige klinische Studie, die die beiden Osteotomien einander direkt gegenüberstellte, stammt von VEZZONI (2006). Er fand eine gleich hohe Komplikationsrate. Diese Auffassung vertreten auch STEIN und SCHMOEKEL (2008), STEINBERG et al. (2009) und BOUDRIEAU (2010).

Eine verbreitete Meinung ist, dass die TTA der TPLO auf Grund der geringeren Operationszeit überlegen ist, da sich hieraus eine geringere Komplikationsrate ergeben soll. Die durchschnittlich benötigte Operationszeit für eine TPLO liegt bei etwa 87 Minuten (PRIDDY et al. 2003, STAUFFER et al. 2006, CORR und BROWN 2007, COOK et al. 2010, FITZPATRICK und SOLANO 2010), wobei die Erfahrung des Chirurgen Einfluss auf diese Größe hat (STAUFFER et al. 2006). Die Anästhesiezeit bewegt sich zwischen 98-265 min. (COOK et al. 2010, FITZPATRICK und SOLANO 2010, FREY et al. 2010). Zur TTA liegen keine genauen Zahlen vor, es wird jedoch postuliert, dass insgesamt

weniger Zeit für den Eingriff benötigt wird (MONTAVON et al. 2004, KIM et al. 2008, BOUDRIEU 2010). Laut Aussage von BROWN et al. (1997) und CHARACTER et al. (2003) steigt bei Operationen die länger als 60 Minuten dauern das Infektionsrisiko, da die Wunde über einen längeren Zeitraum den in der Umwelt befindlichen Bakterien ausgesetzt wird. Außerdem kann nach FREY et al. (2010) eine längere Narkose zu einer Suppression des Immunsystems und somit zu postoperativen Komplikationen wie Wundheilungsstörungen und bakterieller Wundinfektion führen. Gegen diese Überlegungen sprechen die Ergebnisse von PRIDDY et al. (2003), STAUFFER et al. (2006), FITZPATRICK und SOLANO (2010) sowie FREY et al. (2010), die weder eine Assoziation zwischen Operations- noch Anästhesiezeit und Komplikations- oder Wundinfektionsrate finden konnten.

FREY et al. (2010) sehen die Ursache der hohen Wundinfektionsrate bei der TPLO im invasiven Charakter der Methode und einer dadurch vermehrten Weichteilverletzung im Laufe des Eingriffs.

Die bei der TPLO häufig auftretende intraoperative Hämorrhagie führen MOLES und GLYDE (2009) auf eine Verletzung der A. tibialis cranialis während des Osteotomie-schnitts zurück.

Viele Autoren vertreten die Ansicht, dass die TTA einfacher ist als die TPLO, daher nur eine kürzere Lernkurve des Chirurgen erfordert und somit die Komplikationsrate geringer ist (TEPIC und MONTAVON 2004, MODENATO et al. 2005, DAMUR und MONTAVON 2006, MONTAVON und TEPIC 2006, LAFAVER et al. 2007, MCCARTHY 2007 a, b, MAYO 2008, KIM et al. 2008, BOUDRIEU 2009, POZZI 2010). CORR und BROWN (2007) und CORR (2009) vermuten, dass die Erfahrung des Chirurgen tatsächlich die Komplikationsrate beeinflusst. Sie sehen den Grund der bis dahin niedrigsten Inzidenz an unerwünschten Ergebnissen von STAUFFER et al. (2006) in der über den langen Beobachtungszeitraum von 30 Monaten steigenden Erfahrung der beiden Operateure (Stauffer K. und Elkins A.). Die ersten 150 Fälle dieser Studie wurden von beiden Chirurgen gemeinsam operiert, was nach deren Ansicht die Lernkurve verkürzte und damit die Komplikationsrate senkte. Laut FITZPATRICK und SOLANO (2010) ist ihre eigene geringe Anzahl an aufgetretenen Komplikationen ebenfalls damit zu erklären, dass alle Operationen von einem einzigen Chirurgen durchgeführt wurden, der zum Zeitpunkt der klinischen Untersuchungen seine individuelle Lernkurve bereits durchschritten hatte, während die Operateure aus anderen Studien sich noch in dieser befanden. KEMPER et al. (2011) begründen ihre niedrige Revisionsoperationsrate ebenso mit der steigenden Erfahrung des Chirurgen, da in ihrer Studie rund die Hälfte (sieben Fälle) der

Nachoperationen bei den ersten 51 Eingriffen erfolgte, während die restlichen acht Fälle auf die nachfolgenden 163 Operationen fielen. Auch MONTAVON et al. (2004) erklären das Auftreten von intraoperativen Komplikationen mit sich noch in der Lernphase befindenden Chirurgen. Gegen diese Überlegungen, dass die Erfahrung des Operateurs die Komplikationsrate beeinflusst, sprechen die Untersuchungen von PACCHIANA et al. (2003) sowie BERGH et al. (2008), die keinen derartigen Zusammenhang feststellen konnten.

Die Ansicht, dass die TTA gegenüber der TPLO einen Vorteil wegen der reinen Verwendung von Titanimplantaten habe, wurde durch die Arbeit von KIM und COOLMAN (2010) widerlegt. Sie konnten in einem direkten Vergleich von Stahl- und Titanimplantaten keinen signifikanten Unterschied hinsichtlich Art und Inzidenz der Komplikationen feststellen und negierten somit den vermuteten Einfluss des Materials.

Obwohl nach beiden Osteotomien das kaudale Kreuzband als primärer Stabilisator des Kniegelenks fungiert, wurde lange Zeit keine Schädigung des Lig. cruciatum caudale als Komplikation festgestellt (PRIDDY et al. 2003, HARASEN 2004 a). Nicht einmal bei einem postoperativen TPA von  $-7^\circ$  stellten PRIDDY et al. (2003) eine Ruptur des hinteren Kreuzbandes fest, woraus sie schlossen, dass Hunde in der Lage sind nicht ideale Tibiaplateauwinkel zu kompensieren. Erstmals konnten HULSE et al. (2010) bei insgesamt 63 Hunden mittels einer arthroskopischen Nachuntersuchung des Kniegelenks zwei bis 69 Monate nach einer TPLO Abnutzungserscheinungen des kaudalen Kreuzbandes in 32 und eine komplette Ruptur in drei Gelenken eruieren.

Als häufigste schwerwiegende Komplikationen werden bei beiden Operationsmethoden regelmäßig eine Fraktur der Tuberositas tibiae und sekundäre Meniskuläsionen genannt (KIM et al. 2008). Hinzu kommt bei der TPLO eine hohe Inzidenz einer Patellar-sehnenschwellung und -entzündung, die bei der TTA nicht festgestellt werden kann (BOUDRIEAU 2009). Dafür ist bei der TTA die Gefahr einer Patellaluxation gegeben, die wiederum bei der TPLO selten vorkommt (KIM et al. 2008). Auch eine intraoperative Verletzung des M. extensor digitorum longus tritt vereinzelt bei einer TTA auf (TEPIC und MONTAVON 2004, DAMUR und MONTAVON 2006, HOFFMANN et al. 2006, MONTAVON und TEPIC 2006).

Die Häufigkeit einer Fraktur der Tuberositas tibiae bei der TPLO und TTA werden in der Literatur unterschiedlich erwähnt (Tab. 23).

Tab. 23: Häufigkeit einer Fraktur der Tuberositas tibiae

<b>Autor</b>	<b>Häufigkeit (%)</b>
<b>TPLO:</b>	
PACCHIANA et al. (2003)	3,5
PRIDDY et al. (2003)	2,4
KERGOSIEN et al. (2004)	8,7
CAREY et al. (2005)	4,2
STAUFFER et al. (2006)	4,0
VEZZONI (2006)	1,2
BERGH et al. (2008)	4,2
CONKLING et al. (2010)	1,7
FITZPATRICK und SOLANO (2010)	0,5
Durchschnitt	3,4
<b>TTA:</b>	
HOFFMANN et al. (2006)	1,5
LFAVER et al. (2007)	3,5
STEIN und SCHMOEKEL (2008)	4,3
CALVO et al. (2010)	13
DYMOND et al. (2010)	2,2
Durchschnitt	4,9

TPLO: Tibial Plateau Leveling Osteotomy

TTA: Tibial Tuberosity Advancement

Die meisten dieser Frakturen sind nicht oder nur minimal disloziert und beeinflussen auch ohne chirurgische Intervention das Ergebnis der Operation nicht (KERGOSIEN et al. 2004). Alter und Körpergewicht des Patienten, thermale Nekrose durch die Osteotomie, Durchblutungsstörungen nach der Weichteilpräparation, gleichzeitige Versorgung einer bilateralen Kreuzbandruptur, Trauma, exzessiver Zug des M. quadriceps, frühe oder große Belastung während der Heilungsphase, Stresseinwirkung durch den Antirotationspin, ausgiebige Rotation des Tibiaplateaus, Veränderung des TPA während der Heilungsphase und ein zu weit kranial oder distal positionierter Sägeschnitt, der zu einer geringen verbleibenden Dicke der Tuberositas tibiae führt, werden als prädisponierende Faktoren bei der TPLO genannt (PACCHIANA et al. 2003, PRIDDY et al. 2003, BRAHM 2004, KERGOSIEN et al. 2004, KIM et al. 2008, BERGH et al. 2008, FITZPATRICK und SOLANO 2010). Als einziger Risikofaktor für eine Fraktur der Tuberositas tibiae bei der TTA konnte eine geringe Breite des osteotomierten Tibiafragments evaluiert werden (CALVO et al. 2010).

Eine Schwellung der Patellarsehne kommt bei bis zu 100 % der Fälle nach einer TPLO vor, ist jedoch normalerweise selbstlimitierend (PACCHIANA et al. 2003, MATTERN et al.

2006, KIM et al. 2008). Inwieweit eine Umfangsvermehrung des Bandes oder eine Desmitis Bewegungseinschränkungen oder Lahmheiten verursachen ist noch ungeklärt (MATTERN et al. 2006, BOUDRIEU 2009). Mögliche Ursachen einer solchen Dickenzunahme sind ein intraoperatives Trauma, thermale Schädigung durch Sägeblattkontakt, eine weit kranial angesetzte Osteotomie, Fraktur der Tuberositas tibiae, eine frühe oder starke Belastung der Gliedmaße nach der Operation und die Positionierung des Kirschner-Drahtes durch die distalen Anteile der Sehne (PACCHIANA et al. 2003, HARASEN 2004 b, MATTERN et al. 2006). CAREY et al. (2005) sehen in einem iatrogene Trauma oder der Anbringung des Antirotationspins eher unwahrscheinliche Gründe einer Schwellung des Lig. patellae. Wahrscheinlicher ist es, dass die Sehnenschwellung aus einer vermehrten Belastung aufgrund der geänderten Biomechanik resultiert (PACCHIANA et al. 2003, CAREY et al. 2005, KIM et al. 2008, BOUDRIEU 2009). Die Rotation des Tibiaplateaus verkürzt den Hebelarm zwischen der Patellarsehne und dem Rotationszentrum (KIM et al. 2008, BOUDRIEU 2009). Dadurch sind größere Kräfte des M. quadriceps nötig, um das Kniegelenk zu strecken, was zu einer vermehrten Belastung des Bandes führt (CAREY et al. 2005, BOUDRIEU 2009). Die Vermutung, dass die TPLO den Stress auf das Patellarband durch die Rotation des Tibiaplateaus erhöht, während die TTA ihn durch eine Verlängerung des Hebelarms erniedrigt, wird teilweise durch MATTERN et al. (2006) bekräftigt, da ein postoperativer Tibiaplateauwinkel  $< 6^\circ$  mit größeren Veränderungen der Patellarsehne assoziiert ist. Auch BRAHM (2004) konnte in ihrer Arbeit eine Korrelation zwischen Ausmaß der Rotation und Schweregrad der Bandveränderungen feststellen. Es bleibt jedoch abzuwarten, ob die TTA tatsächlich keine solchen Probleme verursacht und ob die Theorie des Hebelarms klinisch bestätigt werden kann, denn bis heute gibt es keine klinischen oder experimentellen Studien, die diese vermuteten Auswirkungen untersucht haben (BOUDRIEU 2009). Die Inzidenz von Meniskusspättschäden ist Tab. 24 zu entnehmen.

Tab. 24: Häufigkeit von Meniskusspättschäden

Autor	Häufigkeit (%)
<b>TPLO:</b>	
SLOCUM und DEVINE SLOCUM (1993)	4
PACCHIANA et al. (2003)	1
CAREY et al. (2005)	2
FITZPATRICK und SOLANO (2010)	2,8
Durchschnitt	2,5
<b>TTA:</b>	
HOFFMANN et al. (2006)	4,6

VEZZONI (2006)	3,5
LFAVER et al. (2007)	6,1
STEIN und SCHMOEKEL (2008)	8,6
STEINBERG et al. (2009)	6
DYMOND et al. (2010)	4,3
Durchschnitt	5,5

TPLO: Tibial Plateau Leveling Osteotomy

TTA: Tibial Tuberosity Advancement

Diese Zahlen sind jedoch nicht direkt vergleichbar, da im Rahmen der TPLO ein Meniskuseinschnitt empfohlen wird, um einer Schädigung des medialen Meniskus durch die auch nach der Operation bestehende passive Instabilität vorzubeugen (SLOCUM und DEVINE SLOCUM 1993, KIM et al. 2008). Dagegen wird bei der TTA angenommen, dass der Meniskus durch die Beibehaltung der ursprünglichen Gelenkgeometrie weniger gefährdet ist und daher wird ein intakter Meniskus in situ belassen (BOUDRIEAU 2009). O'BRIEN und MARTINEZ (2009) stellten fest, dass der mediale Meniskus im Rahmen der TPLO bei der Identifizierung des medialen Gelenkspalts auch iatrogen verletzt werden kann. Intraartikuläre Maßnahmen sind stets gut abzuwägen, da die Gelenkeröffnung an sich schon einen arthrosefördernden Effekt hat (MAGER 2000, BRAHM 2004, MATIS et al. 2004, RAYWARD et al. 2004, LINEBERGER et al. 2005). Aus diesem Grund wird inzwischen die Anwendung eines Meniskuseinschnitts bei einem intakt erscheinenden medialen Meniskus sowohl bei der TPLO als auch bei der TTA kontrovers diskutiert (KIM et al. 2008, BOUDRIEAU 2009, KEMPER et al. 2011, MATIS und KÖSTLIN 2011). POZZI et al. (2008) zeigten, dass die Durchführung eines Meniskuseinschnitts sowie eine partielle Meniskektomie sowohl im gesunden als auch im TPLO-operierten Kniegelenk zu einem erhöhten Druck auf das Tibiaplateau führen und somit für die Entwicklung einer Osteoarthrose prädisponieren. POZZI et al. (2006, 2008) sind der Meinung, dass ein Einschnitt des medialen Meniskus im Rahmen der TPLO nicht nötig ist. Diese Meinung vertreten auch MATIS und KÖSTLIN (2011). In ihren Untersuchungen lag die Häufigkeit einer notwendigen Meniskusrevision nach einem erfolgten Meniskuseinschnitt bei 8,5 %, während nur 2 % der Tiere deren Gelenk bei der TPLO nicht eröffnet wurde aufgrund eines Meniskusspätschadens nachoperiert werden mussten.

Komplikationen treten bei einer Standardarthrotomie signifikant häufiger auf als bei schonenderen Eingriffen (PACCHIANA et al. 2003, STAUFFER et al. 2006). In einer retrospektiven Studie an 254 Kniegelenken untersuchten THIEMAN et al. (2006) den Effekt eines Meniskuseinschnitts auf Meniskusspätschäden und das Langzeitergebnis. Dabei zeigte sich, dass ein prophylaktischer Meniskusschnitt die Anzahl der sekundären Meniskusverletzungen nicht erniedrigte und keinen Einfluss auf den Langzeiterfolg hatte.

Bei KEMPER et al. (2011) verhinderte ein Meniskuseinschnitt gleichfalls nicht immer das Auftreten von sekundären Meniskopathien. Da die Durchführung eines Meniskuseinschnitts die Gefahr eines Meniskusschadens also nicht komplett eliminiert und andererseits durch die Arthrotomie negative Auswirkungen entstehen, sollte laut BOUDRIEAU (2009) die Anwendung dieses Verfahrens gut abgewogen werden. Wenn keine Meniskusverletzung vermutet wird sollte nach JANDI und SCHULMAN (2007) keine oder nur eine Miniarthrotomie vorgenommen werden.

### **Gliedmaßenfunktion**

Um die Gliedmaßenfunktion zu evaluieren werden viele verschiedene Verfahren angewendet. Zu den subjektiven Methoden zählen die häufig durchgeführte Besitzerbefragung und eine klinische Lahmheitsuntersuchung durch den Tierarzt. Diese Evaluierungsmethoden sind aber durch individuelle Tendenzen des Beobachters und Schwierigkeiten, die feinen Abstufungen im Lahmheitsgrad akkurat einzuschätzen, nicht immer fehlerfrei (PRIDDY et al. 2003, BUSH et al. 2010). Objektive Verfahren zur Ergebnisevaluierung zeigen signifikante Vorteile gegenüber den subjektiven Meinungen und sind daher vorzuziehen (BUSH et al. 2010). Als objektive Methoden bezeichnet man Messungen des Oberschenkelumfangs, Goniometrie, kinematische Ganganalysen und Laufbandanalysen mit integrierten Kraftmessplatten. MOELLER et al. (2010) sehen die Goniometrie als eine zuverlässige Methode um den Bewegungsumfang des Kniegelenks zu evaluieren. Laut HOTTINGER et al. (1996), LEE et al. (2007 a) und DE MEDEIROS et al. (2011) können kinetische und kinematische Ganganalysen benutzt werden, um die Gliedmaßenbewegungen im Gang zu untersuchen. Objektive Daten liefert auch die Verwendung von computergestützten Laufbandanalysen, um die Benutzung der Gliedmaße einzuschätzen (OFF und MATIS 1997 a, CONZEMIUS et al. 2005, ROBINSON et al. 2006, DRÜEN 2010). Dieser sensitive Test misst die in der Bewegung auftretenden Bodenreaktionskräfte und trifft bei Hunden zuverlässige Aussagen über die Gliedmaßenfunktion (CONZEMIUS et al. 2005).

Viele der in dieser Arbeit eruierten Studien verwenden eine Besitzerbefragung zur Ermittlung der postoperativen Gliedmaßenfunktion (WATT 2000, BARNHART 2003, PRIDDY et al. 2003, BRAHM 2004, HOFFMANN et al. 2006, CORR und BROWN 2007, LAFAVER et al. 2007, STEIN und SCHMOEKEL 2008, STEINBERG et al. 2009, DYMOND et al. 2010). Dass sich die Einschätzung der Besitzer jedoch von objektiven Messungen erheblich unterscheiden kann zeigte die Untersuchung von CONZEMIUS et al. (2005). Bei einer Laufbandanalyse erlangten nach dem Standard der Autoren nur 10,9 % der 64 Tiere im Vergleich zu klinisch gesunden Hunden eine normale Gliedmaßen-



funktion zurück, während 100 % der Besitzer der Meinung waren, ihr Tier habe seine volle Aktivität wiedererlangt. Die Autoren kommen daher zu dem Schluss, dass ihr eigener Maßstab der Bewertung der Gliedmaßenfunktion zu hoch angesetzt war.

Ein subjektiver Vergleich der TPLO und TTA anhand von Besitzereinschätzungen ergibt ähnlich gute Ergebnisse, scheint jedoch aus wissenschaftlicher Sicht wegen der oben genannten Gründen wenig sinnvoll.

Besser geeignet für eine Gegenüberstellung der Operationstechniken sind also die objektiven Messungen. Vergleiche zwischen den einzelnen Studien sind jedoch schwierig, da sich das Tiermaterial, die Methode und die normalen Bodenreaktionskräfte enorm unterscheiden und keine Studien existieren, die eine direkte Gegenüberstellung der beiden Osteotomien gemacht haben (VOSS et al. 2008, DYMOND et al. 2010). Beispielsweise zeigen Messungen an echten klinischen Fällen insgesamt schlechtere Ergebnisse als orthopädisch gesunde Tiere mit experimentell durchtrennten Bändern (CORR 2009). Auch die Wahl der normalen Kontrollen differierte in den einzelnen Veröffentlichungen. Während einige Autoren gesunde Hunde als Kontrolltiere verwendeten (CONZEMIUS et al. 2005, VOSS et al. 2008), benutzen andere bei unilateralen Kreuzbandrissen die nicht betroffene Hintergliedmaße als Bezugsgröße (BUSH et al. 2010, DE MEDEIROS et al. 2011). BALLAGAS et al. (2004) weisen jedoch darauf hin, dass aufgrund eines kompensatorischen Anstiegs in der Belastung der nicht operierten Beckengliedmaße diese als Kontrolle bei Ganganalysen ungeeignet sei und nicht herangezogen werden sollte.

Derzeit verfügbare Daten legen nahe, dass die TPLO und die TTA sowohl in der Besitzerzufriedenheit als auch in den frühen Ergebnissen vergleichbar sind (HOFFMANN et al. 2006, VOSS et al. 2008, BOUDRIEAU 2009, 2010, CORR 2009, STEINBERG et al. 2009). Objektive Langzeituntersuchungen zur Gliedmaßenfunktion existieren für die TTA noch nicht. Um den späten funktionellen Erfolg vergleichen zu können, werden prospektive klinische Studien mit übereinstimmendem Patientenmaterial und gleichen Messmethoden benötigt (HOFFMANN et al. 2006, VOSS et al. 2008, DYMOND et al. 2010, MOELLER et al. 2010).

### **Arthroseprogression**

Arthrose und deren Auswirkungen sind der Grund für die immer neu entwickelten Operationsverfahren bei der Therapie einer kranialen Kreuzbandruptur (VAUGHAN 2010). Obwohl ein hoher Grad an Perfektion angestrebt wird, der laut VAUGHAN (2010) ohnehin nicht erreicht werden kann, verhindert keine der bisherigen Behandlungsmethoden eine Progression der Osteoarthrose (MATIS et al. 2004).

MATIS et al. (2004) vertreten die Meinung, dass das Fortschreiten der Arthrose als Maßstab der biomechanischen Effizienz einer Operationsmethode angesehen werden kann.

Die Schwierigkeit des Vergleichs der Arthroseentwicklung im Kniegelenk zwischen den Verfahren TPLO und TTA anhand der Literatur liegt in den unterschiedlichen Bewertungskriterien der Autoren und den differierenden Beobachtungszeiträumen. Die meist verbreitete Methode zur Beurteilung des Arthrosegrads ist eine Auswertung von Röntgenbildern (MATIS et al. 2004, RAYWARD et al. 2004, KLOENE 2005, LAZAR et al. 2005, LINEBERGER et al. 2005, HOFFMANN et al. 2006, BOYD et al. 2007, HURLEY et al. 2007, DUERR et al. 2008, MAYO 2008, AU et al. 2010, COOK et al. 2010, MORGAN et al. 2010), teilweise wurde jedoch auch eine arthroskopische (HULSE et al. 2010) oder szintigraphische (LEE et al. 2007 b) Untersuchung vorgenommen und in einem Fall ist eine Studie mit biomechanischen Markern durchgeführt worden (GIRLING et al. 2006). CORR (2009) weist darauf hin, dass eine Beurteilung der Osteophytenprogression auf Röntgenbildern sehr subjektiv erfolgt. Des Weiteren sind Veränderungen des Weichteilgewebes radiologisch nicht zwingend identifizierbar (KIM et al. 2008).

Bei den verschiedenen Arbeiten, die Röntgenbilder ausgewertet haben, gehen die Bewertungskriterien weit auseinander, sodass kein adäquater Vergleich möglich ist. Während einige Autoren nur die Neuproduktion von Knochengewebe eruieren (RAYWARD et al. 2004, KLOENE 2005, DUERR et al. 2008), wenden andere komplexe Auswertungsschemata mit bis zu 30 verschiedenen Kriterien an (BOYD et al. 2007, HURLEY et al. 2007, MORGAN et al. 2010).

Die Studien über TPLO lassen erkennen, dass diese Operation die Progression der Osteoarthritis nicht verhindert, wie von SLOCUM und DEVINE SLOCUM (1993) behauptet wurde (CORR 2009). Dabei ist der Beobachtungszeitraum stark mit dem Ausmaß an degenerativen Veränderungen assoziiert (BRAHM 2004). Acht Wochen nach der TPLO stellten HURLEY et al. (2007) einen signifikanten Anstieg der Arthrose fest, jedoch zeigten 22,7 % der Tiere einen niedrigeren Punktwert. LEE et al. (2007 b) konnten nach bis zu zwölf Wochen keinen Anstieg der Osteoarthritis ermitteln. Etwa fünf Monate nach dem Eingriff war die Quantität der Osteophyten in der Arbeit von DUERR et al. (2008) bei 63 % der Tiere gleich geblieben und bei 37 % hat diese zugenommen. Sechs Monate postoperativ liegen die Angaben in der Literatur bei 40 % (RAYWARD et al. 2004) beziehungsweise 100 % (KLOENE 2005, COOK et al. 2010) Progression. Dem widersprechen jedoch GIRLING et al. (2006), die mittels biochemischer Osteoarthritismarker innerhalb derselben Untersuchungsdauer keinen Einfluss der TPLO auf das Fortschreiten der Arthrose feststellen konnten. Ein Beobachtungszeitraum von über einem Jahr ergab ein

Fortschreiten der degenerativen Veränderungen im Kniegelenk in 100 % der Fälle (LAZAR et al. 2005). Im Gegensatz dazu konnten MATIS et al. (2004) bei 93,9 % im Femorotibialgelenk und bei 97,4 % im Femoropatellargelenk keine oder nur eine minimale Arthroseprogression erkennen. Auch nach durchschnittlichen 20,5 Monaten verschlechterten sich nur 55 % der untersuchten Kniegelenke, während sich 45 % nicht verändert beziehungsweise verbessert haben (BOYD et al. 2007). Die längsten Untersuchungen über mehr als zwei Jahre bestätigten jedoch sowohl röntgenologisch (AU et al. 2010) als auch arthroskopisch (HULSE et al. 2010) eine 100%ige Arthroseprogression nachfolgend auf die TPLO. Die Verbesserung der Kniegelenke ist bei BOYD et al. 2007 sowie HURLEY et al. (2007) mit den komplexen Bewertungsschemata zu erklären, die jeweils Weichteilparameter wie Schwellung des Gewebes mit beurteilen. Warum sich jedoch bei RAYWARD et al. (2004) in einem Fall und bei DUERR et al. (2008) sogar in vier Fällen ein Rückgang der Osteophyten feststellen ließ ist unklar und höchst zweifelhaft, da eine spontane Remission entstandener Osteophyten unüblich ist (BRANDT et al. 1991, LINEBERGER et al. 2005).

Bedingt durch die Neuartigkeit der TTA sind bislang keine Langzeitanalysen in Bezug auf die Progression der Kniegelenksarthrose durchgeführt worden. Es wird jedoch vermutet, dass wegen der Beibehaltung der normalen Gelenkgeometrie die Arthrose in geringerem Maße fortschreitet als nach der TPLO (TEPIC et al. 2002, TEPIC und MONTAVON 2004, DAMUR und MONTAVON 2006, MONTAVON und TEPIC 2006, KIM et al. 2008, BOUDRIEAU 2009, CORR 2009). Die bisher veröffentlichten Kurzzeitstudien unterstützen diese Annahme. Sechs bis acht Wochen nach einer TTA konnten HOFFMANN et al. (2006) bei 33 % der Kniegelenke keine und bei 67 % nur eine leichte Osteoarthroseprogression ermitteln. In einem postoperativen Zeitraum von vier bis 16 Monaten waren 44,7 % nicht von degenerativen Veränderungen betroffen und 55,3 % zeigten ein Fortschreiten der Arthrose (MORGAN et al. 2010). Die Autoren dieser Untersuchung schätzen das Ausmaß der degenerativen Veränderungen nach einer TTA vergleichbar hoch ein wie nach einer TPLO. MORGAN et al. (2010) konkretisieren, dass eine Arthroseprogression nach einer TTA erwartet werden kann, obwohl sich die Gliedmaßenfunktion verbessert.

Röntgenologische Anzeichen einer Arthrose im Kniegelenk und deren Ausmaß haben somit keinen unmittelbaren Einfluss auf die klinische Funktion der Gliedmaße (CONZEMIUS et al. 2005, BOYD et al. 2007, HURLEY et al. 2007, JANDI und SCHULMAN 2007, KIM et al. 2008, CORR 2009, MORGAN et al. 2010). Diesen fehlenden Zusammenhang bestätigten GORDON et al. (2003) mittels Laufbandanalysen. In ihrer Untersuchung korrelierten weder die objektiv gemessenen Belastungsparameter

noch die klinisch evaluierte Lahmheit mit dem radiologischen Arthrosegrad. Auch die Verbesserung der Gliedmaßenfunktion nach Meinung des Besitzers sagte in den Analysen von BOYD et al. (2007) das Ausmaß der Osteoarthrose nicht vorher. Es ist bis heute unbekannt, wie groß die Veränderungen auf dem Röntgenbild sein müssen, damit sich klinische Änderungen zeigen (HURLEY et al. 2007).

Ob das vermutete geringere Fortschreiten der Arthrose also tatsächlich einen Vorteil der TTA gegenüber der TPLO in Bezug auf die Gliedmaßenfunktion bietet bleibt fraglich und muss durch weitere Untersuchungen geklärt werden (LINEBERGER et al. 2005, KIM et al. 2008, BOUDRIEAU 2010).

### **Biomechanik**

In experimentellen biomechanischen Studien wurde gezeigt, dass sowohl die TPLO als auch die TTA den kranialen Tibiaschub unter Belastung zuverlässig neutralisieren und damit die Kniegelenkstabilität wiederherstellen (REIF et al. 2002, SHAHAR und MILGRAM 2006, APELT et al. 2007, MILLER et al. 2007, KIPFER et al. 2008, KIM et al. 2009 a, b).

Während die TTA jedoch gleichzeitig die normalen femorotibialen Kontaktmechanismen zurückerlangt, scheitert die TPLO daran, die ursprüngliche Lastverteilung im Kniegelenk zu rekonstruieren (KIM et al. 2009 a, b).

Sowohl die Bewahrung des natürlichen femorotibialen Kontakts als auch die Beibehaltung der normalen Ausrichtung der Gelenkflächen sind biomechanische Vorteile der TTA gegenüber der TPLO (TEPIC und MONTAVON 2004, MONTAVON und TEPIC 2006, BOUDRIEAU 2009, KIM et al. 2009 a, b, 2010).

Auch die positiven Auswirkungen der TTA auf den Streckmechanismus durch Verlängerung des Hebelarms zur Patellarsehne und den damit verringerten auf das Kniegelenk einwirkenden Kräfte stellen einen Vorsprung vor der TPLO dar, welche den gegenteiligen Effekt hat (TEPIC und MONTAVON 2004, DAMUR und MONTAVON 2006, MONTAVON und TEPIC 2006, KIM et al. 2008, POZZI et al. 2008, BOUDRIEAU 2009).

Diese Ergebnisse lassen somit vermuten, dass die TTA der TPLO in der Biomechanik überlegen ist, jedoch werden weitere Untersuchungen in Form von in vivo kinematischen Analysen und gut konzipierten vergleichenden klinischen Studien erforderlich sein, um definitiv festzustellen, welche Technik die optimalere Tibiaosteotomie für die Behandlung der kranialen Kreuzbandruptur bei Hunden ist (KIM et al. 2009 b).

## Anwendungsbereich

Im Rahmen der TPLO können sowohl Varus-, Valgus- und Rotationsabweichungen als auch exzessive Tibiaplateauwinkel ausgeglichen werden, während die TTA bei Hunden mit einem TPA über 30° nicht angewendet werden kann, da hierfür größere als derzeit verfügbare Implantate benötigt würden (MODENATO et al. 2005, MAYO 2008, CORR 2009). BURNS und BOUDRIEAU (2008) zeigten zwar eine Möglichkeit mit einem 12 mm-Cage auch größere Vorverlagerungen der Tuberositas tibiae zu erreichen, allerdings ist die Studie wenig repräsentativ, da lediglich vier Tiere auf diese Art operiert wurden und bei einem Tier sogar nachoperiert und die Tuberositas tibiae noch weiter vorverlagert werden musste. Dieses Ergebnis stützt die Theorie von ETCHEPAREBORDE et al. (2011), dass bei einem exzessiven TPA die Gefahr der zu geringen Vorverlagerung der Tuberositas tibiae steigt. CORR (2009) sieht in der Möglichkeit der TPLO Gliedmaßenfehlstellungen zu korrigieren keinen tatsächlichen Vorteil, da dies auch mit weniger invasiven Eingriffen möglich sei. Eine Patellaluxation kann während der TTA mitkorrigiert werden, aber auch dafür gibt es andere Operationsmethoden (KIM et al. 2008, CORR 2009, YEADON et al. 2011). LANGENBACH und MARCELLIN-LITTLE (2010) zeigen in ihrer Untersuchung, dass auch im Rahmen der TPLO durch zusätzliche Rotation des distalen Tibiasegments nach lateral eine Patellaluxation erfolgreich behoben werden kann.

VEZZONI (2006) postuliert, dass die TPLO bereits ab einem Winkel von 25° die bevorzugte Methode sein könnte. In seiner Studie konnte die TTA bei einem schweren Hund mit einem Tibiaplateauwinkel von 27° keine Stabilisierung des Kniegelenks erreichen und musste mit einer TPLO nachoperiert werden.

Beide Methoden eignen sich laut MCCARTHY (2007 a, b) am besten für große, junge, athletische Hunde, da bei kleinen Hunden oder Katzen mit herkömmlichen Methoden exzellente Ergebnisse erreicht werden und eine Osteotomie daher nicht nötig ist. MATIS (2010) hingegen empfiehlt die TPLO als Therapie einer isolierten kranialen Kreuzbandruptur auch bei kleinwüchsigen Hunden und Katzen ohne Einschränkungen. PERRY und FITZPATRICK (2010) konnten auch mit der TTA bei zwei Katzen die Lahmheit erfolgreich beheben.

Die abschließende Entscheidung zwischen den Operationstechniken wird weiterhin von vielen Faktoren beeinflusst werden. Neben der individuellen Präferenz des Chirurgen wird nach wie vor auch die Haltung des Patientenbesitzers eine wichtige Rolle spielen (CORR 2009, BOUDRIEAU 2010).

## **Ausblick**

Aus den mir bei Erstellung dieser Arbeit vorliegenden Publikationen gab es keine Beweise dafür, dass eine Operationsmethode hinsichtlich Langzeiterfolg bezüglich Gliedmaßenfunktion oder Osteoarthroseprogression der anderen überlegen sei.

Die im Moment verfügbaren Daten erlauben es nicht, eine der beiden Osteotomien zu favorisieren, da objektive vergleichbare klinische Studien fehlen (ARAGON und BUDSBERG 2005, KIM et al. 2008, BOUDRIEAU 2009, 2010).

Klar ist, dass weitere Untersuchungen nötig sind, um die Frage nach der besten Behandlungsmethode einer Ruptur des Lig. cruciatum craniale zu beantworten (VAUGHAN 2010). Vor allem sorgfältig geplante klinische Langzeitstudien mit zuverlässigen und standardisierten Messungen wären hilfreich, um die Ergebnisse der TPLO und der TTA vergleichen zu können (KIM et al. 2008).

## 8 Zusammenfassung

*Vergleichende Ergebnisse der Tibial Plateau Leveling Osteotomy (TPLO) und Tibial Tuberosity Advancement (TTA) zur Behandlung der vorderen Kreuzbandruptur beim Hund. Eine Literaturstudie.*

Die vorliegende Arbeit gibt anhand der Literatur einen Überblick über die Ergebnisse der Tibial Plateau Leveling Osteotomy (TPLO) und Tibial Tuberosity Advancement (TTA), den beiden aktuell meist angewandten Operationsmethoden zur Behandlung einer kranialen Kreuzbandruptur beim Hund.

Nach einer kurzen Beschreibung der anatomischen und funktionellen Grundlagen des Kniegelenks folgt ein Überblick über den Krankheitskomplex Kreuzbandriss, insbesondere dessen Ätiologie und Diagnose. Anschließend werden die TPLO und TTA mitsamt den ihnen zugrunde liegenden wissenschaftlichen Überlegungen und der Durchführung des Eingriffs beschrieben. Der Hauptteil der Arbeit befasst sich mit dem Vergleich der Früh- und Spätergebnisse sowie den Vor- und Nachteilen der jeweiligen Operationsmethode.

Als einfache und wenig invasive Technik stellt die TTA eine gute Alternative zu der bislang wesentlich häufiger angewendeten TPLO dar. Beide biomechanischen Methoden werden effektiv zur Kniegelenkstabilisierung eingesetzt. Bisher wurde in etwa die gleiche Inzidenz an postoperativen Komplikationen festgestellt und auch die Besitzerzufriedenheit ist gleichermaßen gut. Sowohl bei der TPLO als auch bei der TTA wird die operierte Gliedmaße frühzeitig nach dem Eingriff belastet und durchgeführte Laufbandanalysen zeigten eine fast vollständige Rückkehr zur normalen Funktion. Zum jetzigen Zeitpunkt liegen keine Langzeituntersuchungen zur Arthroseprogression bei der TTA vor, Kurzzeitanalysen lassen jedoch vermuten, dass das Fortschreiten der degenerativen Veränderungen insgesamt geringer ist als bei der TPLO. Die Verifizierung dieser Annahme erfordert jedoch weitere klinische Studien. Der große Vorteil der TTA liegt in der Beibehaltung der ursprünglichen Gelenkgeometrie, während bei der TPLO durch die Rotation des Tibiaplateaus die femorotibiale Kontaktfläche verändert wird. Des Weiteren vermindert die TTA die auf das Kniegelenk einwirkenden Druckkräfte und schützt so das Gelenk vor Veränderungen, während nach der TPLO erhöhte Kräfte gemessen wurden. Diese biomechanischen Nachteile gleicht die TPLO jedoch durch ein vielfältigeres Einsatzgebiet, wie beispielsweise bei Achsenfehlstellungen, aus. Daher wird es auch in Zukunft nicht möglich sein eine Operationsmethode generell zu bevorzugen oder zu empfehlen. Nach wie vor ist und bleibt die Auswahl der Operationstechnik eine Einzelfallentscheidung.

## 9 Summary

*Comparison of the outcome of Tibial Plateau Leveling Osteotomy (TPLO) and Tibial Tuberosity Advancement (TTA) as treatment of cranial cruciate ligament insufficiency in the dog. A literature study.*

The present work overviews the current literature on the outcome of the two surgical procedures tibial plateau leveling osteotomy (TPLO) and tibial tuberosity advancement (TTA) for treatment of cranial cruciate ligament (CrCL) insufficiency in the dog.

After a brief description of the anatomical and functional basic principles of the stifle, an overview of the rupture of the cranial cruciate ligament is given, particularly its etiology and diagnosis. Subsequently, TPLO and TTA with the underlying scientific considerations and the implementation of the procedures are described. The main part of the work addresses the comparison of early and late results and the advantages and disadvantages of each surgical technique.

As a simple and little invasive procedure TTA is a good alternative to the currently most common performed TPLO. Both procedures obtain the dynamic stability of a CrCL-deficient stifle joint in dogs. Until now the overall complication rate and the high owner-satisfaction are very similar. With both procedures, dogs are weight bearing early after the operation and force plait gait analysis showed a nearly full return of limb function. Currently no data of long term osteoarthritis studies of TTA are available but the short-term outcome indicates that the progression of degenerative joint disease is lower than after TPLO. Further clinical studies are necessary to verify this assumption.

One principal advantage over the TPLO is that TTA preserves the natural tibiofemoral articulation, while TPLO changes the contact area with rotating the tibial plateau. TTA also reduces the pressure acting on the stifle und thus protects the joint of degeneration, whilst TPLO increases the measurable forces. TPLO balances these biomechanical disadvantages with a more diverse field of application. Hence a general preference or suggestion won't be possible in future, too. Still the choice of a surgical technique is and will be a decision on an individual basis.



## Literaturverzeichnis

**ADRIAN M., ROY W., KARPOVICH P. (1966):**

Normal gait of the dog: an electrogoniometric study.

Am J Vet Res 27(116): 90-5

**ADRIANY E., MATIS U. (2002):**

Gait analysis in dogs following TPLO: Short-term results of a prospective study.

Proceedings of the 1st World Orthopaedic Congress of ESVOT-VOS, September 5th – 8th, Munich, Germany: 32-3

**ALM A., EKSTROM H., STROMBERG B. (1974):**

Tensile strength of the anterior cruciate ligament in the dog.

Acta Chir Scand Suppl 445: 15-23

**ALT F. (2000):**

Vergleichende Untersuchung zur Therapie der Ruptur des Ligamentum cruciatum craniale beim Hund mit drei verschiedenen extraartikulären Operationsverfahren.

Vet Med Diss, Hannover

**ANONYM (2011):**

TTA-Instructions

Veterinary Instrumentation, Broadfield Road, Sheffield, UK

<http://www.vetinst.com/skin1/admin/UserFiles/File/TTA%20WORD.pdf>

**APELT D., KOWALESKI M., BOUDRIEAU R. (2007):**

Effect of tibial tuberosity advancement on cranial tibial subluxation in canine cranial cruciate-deficient stifle joints: an in vitro experimental study.

Vet Surg 36(2): 170-7

**ARAGON C., BUDSBERG S. (2005):**

Applications of evidence-based medicine: cranial cruciate ligament injury repair in the dog.

Vet Surg 34(2): 93-8

**ARNOCZKY S. (1980):**

Surgery of the stifle – the cruciate ligament (Part I).

Com Con Ed 2(2): 106-16

**ARNOCZKY S. (1983):**

Anatomy of the Anterior Cruciate Ligament.  
Clin Orthop Relat Res (172): 19-25

**ARNOCZKY S. (1988):**

The cruciate ligaments: the enigma of the canine stifle.  
J Small Anim Pract 29: 71-90

**ARNOCZKY S., MARSHALL J. (1977):**

The cruciate ligaments of the canine stifle: An anatomical and functional analysis.  
Am J Vet Res 38(11): 1807-14

**ARNOCZKY S., TARVIN G., MARSHALL J. (1982):**

Anterior cruciate ligament replacement using patellar tendon. An evaluation of graft revascularization in the dog.  
J Bone Joint Surg Am 64(2): 217-24

**ARNOCZKY S., TORZILLI P., MARSHALL J. (1977):**

Biomechanical evaluation of anterior cruciate ligament repair in the dog: An analysis of the instant center of motion.  
J Amer Anim Hosp Assoc 13: 553-8

**ARTHURS G., LANGLEY-HOBBS S. (2007):**

Patellar luxation as a complication of surgical intervention for the management of cranial cruciate ligament rupture in dogs. A retrospective study of 32 cases.  
Vet Comp Orthop Traumatol 20(3): 204-10

**AU K., GORDON-EVANS W., DUNNING D., O'DELL-ANDERSON K., KNAP K., GRIFFON D., JOHNSON A. (2010):**

Comparison of short- and long-term function and radiographic osteoarthritis in dogs after postoperative physical rehabilitation and tibial plateau leveling osteotomy or lateral fabellar suture stabilization.  
Vet Surg 39(2): 173-80

**AU K., GORDON-EVANS W., JOHNSON A., O'DELL-ANDERSON K., DUNNING D., KNAP K. (2009):**

Comparison of short and long term function and radiographic osteoarthritis in dogs with naturally occurring cranial cruciate ligament injury receiving postoperative physical therapy and tibial plateau levelling osteotomy or lateral fabellar suture.

Proceedings of the 36th Annual Conference Veterinary Orthopedic Society, February 28<sup>th</sup> – March 6th, Steamboat Springs, Colorado, USA: Abstract

**BAETZNER E. (1996):**

Physikalische Therapie in der Veterinärmedizin: Klinische und ganganalytische Untersuchung der Auswirkungen eines Rehabilitationsprogrammes auf die postoperative Phase der vorderen Kreuzbandruptur beim Hund nach Faszienplastik over-the-top und zusätzlicher Fibulakopftransposition.

Vet Med Diss, München

**BAIRD D., HATHCOCK J., KINCAID S., RUMPH P., KAMMERMANN J., WIDMER W., VISCO D., SWEET D. (1998 a):**

Low-field magnetic resonance imaging of early subchondral cyst-like lesions in induced cranial cruciate ligament deficient dogs.

Vet Radiol Ultrasound 39(3): 167-73

**BAIRD D., HATHCOCK J., RUMPH P., KINCAID S., VISCO D. (1998 b):**

Low-field magnetic resonance imaging of the canine stifle joint: normal anatomy.

Vet Radiol Ultrasound. 1998 Mar-Apr;39(2):87-97.

**BALLAGAS A., MONTGOMERY R., HENDERSON R., GILLETTE R. (2004):**

Pre- and postoperative force plate analysis of dogs with experimentally transected cranial cruciate ligaments treated using tibial plateau leveling osteotomy.

Vet Surg 33(2): 187-90

**BANFIELD C., MORRISON W. (2000):**

Magnetic resonance arthrography of the canine stifle joint: technique and applications in eleven military dogs.

Vet Radiol Ultrasound 41(3): 200-13

**BARETTA R., SOLOMONOW M., ZHOU B., LETSON D., CHUINARD R., D'AMBROSIA R. (1988):**

Muscular coactivation. The role of the antagonist musculature in maintaining knee stability.

Am J Sports Med 16: 113-22

**BARNHART, M. (2003):**

Results of Single-Session Bilateral Tibial Plateau Leveling Osteotomies as a Treatment for Bilaterally Ruptured Cranial Cruciate Ligaments in Dogs: 25 Cases (2000-2001)  
J Am Anim Hosp Assoc 39(6): 573-8

**BARONI E., MATTHIAS R., MARCELLIN-LITTLE D., VEZZONI A., STEBBINS M. (2003):**

Comparison of radiographic assessments of the tibial plateau slope in dogs  
Am J Vet Res 64: 586-9

**BELL J., NESS M. (2007):**

Does use of a jig influence the precision of tibial plateau leveling osteotomy surgery?  
Vet Surg 36(3): 228-33

**BELLENGER C. (1995):**

Knee joint function, meniscal disease, and osteoarthritis.  
Vet Q 17 Suppl 1: 5-6

**BENNETT D., MAY C. (1991):**

Meniscal damage associated with cruciate disease in the dog.  
J Small Anim Pract 32: 111-7

**BERGH M., RAJALA-SCHULTZ P., JOHNSON K. (2008):**

Risk factors for tibial tuberosity fracture after tibial plateau leveling osteotomy in dogs.  
Vet Surg 37(4): 374-82

**BERJON J., MUNUERA L., CALVO M. (1991):**

Degenerative lesions in the articular cartilage after meniscectomy: preliminary experimental study in dogs.  
J Trauma 31(3): 342-50

**BONATH K., PRIEUR W. (1998):**

Kleintierkrankheiten. Band 3: Orthopädische Chirurgie und Traumatologie  
Verlag Eugen Ulmer, Stuttgart: 680-6

**BOUDRIEAU R. (2009):**

Tibial plateau leveling osteotomy or tibial tuberosity advancement?  
Vet Surg 38(1): 1-22

**BOUDRIEU R. (2010):**

Managing cruciate disease - Where are we now?

Proceedings of the 15th ESVOT-Congress, September 15th – 18th, Bologna, Italy: 65-9

**BOUDRIEU R., KOWALESKI M. (2009):**

Risk factors for tibial tuberosity fracture after tibial plateau leveling osteotomy in dogs.

Vet Surg 38(3): 426, author reply 426-7

**BOYD D., MILLER C., ETUE S., MONTEITH G. (2007):**

Radiographic and functional evaluation of dogs at least 1 year after tibial plateau leveling osteotomy.

Can Vet J 48(4): 392-6

**BRADEN T. (1980):**

Das instabile Kniegelenk des Hundes.

Kleintierprax 25(7): 417-27

**BRAHM, T. (2004):**

Umstellungsosteotomie des Tibiaplateaus nach B. Slocum zur Behandlung der vorderen Kreuzbandruptur beim Hund – retrospektive Erhebung bei 115 Fällen.

Vet Med Diss, München

**BRANDT K., MYERS S., BURR D., ALBRECHT M. (1991):**

Osteoarthritic changes in canine articular cartilage, subchondral bone, and synovium fifty-four months after transection of the anterior cruciate ligament.

Arthritis Rheum 34(12): 1560-70

**BRASS W. (1955):**

Faszientransplantation zum Ersatz von Kniegelenkbändern beim Hund.

Dtsch Tierärztl Wschr 62: 208-10

**BRINKER W., PIERMATTEI D., FLO G. (2006):**

Handbook of Small Animal Orthopedics and Fracture Repair, 4th Edition

Saunders Elsevier, St. Louis

**BROWN D., CONZEMIUS M., SHOFER F., SWANN H. (1997):**

Epidemiologic evaluation of postoperative wound infections in dogs and cats.

J Am Vet Med Assoc 210(9): 1302-6

**BRUNKHORST N. (2003):**

Vergleichende Untersuchung zur chirurgischen Versorgung von Hunden mit (Teil-) Ruptur des Ligamentum cruciatum craniale mit und ohne Meniskusrelease.

Vet Med Diss, Hannover

**BRUNNBERG L. (1989):**

Klinische Untersuchungen zu Ätiologie und Pathogenese der Ruptur des Ligamentum cruciatum craniale beim Hund. 2. Mitteilung: Zur Ätiologie und Diagnose der Ruptur des Ligamentum cruciatum craniale beim Hund.

Kleintierprax 34: 445-9

**BRUNNBERG L. (1990):**

Klinische Untersuchungen zu Ätiologie und Pathogenese der Ruptur des Ligamentum cruciatum craniale beim Hund. 3. Mitteilung: Eigene Untersuchungen.

Kleintierprax 35:377-89

**BUDRAS K., FRICKE W., RICHTER R. (2000):**

Atlas der Anatomie des Hundes. 6., überarbeitete und erweiterte Auflage  
Schlütersche, Hannover

**BUOTE N., FUSCO J., RADASCH R. (2009):**

Age, tibial plateau angle, sex, and weight as risk factors for contralateral rupture of the cranial cruciate ligament in Labradors.

Vet Surg 38(4): 481-9

**BURNS C., BOUDRIEAU R. (2008):**

Modified tibial tuberosity advancement procedure with tuberosity advancement in excess of 12 mm in four large breed dogs with cranial cruciate ligament-deficient joints.

Vet Comp Orthop Traumatol 21(3): 250-5

**BUSH M., SIBLEY P., OWEN M., OWEN M., COLBORNE R. (2010):**

Evaluation of the tibial tuberosity advancement procedure using inverse dynamics gait analysis in thirteen dogs.

Proceedings of the 15th ESVOT-Congress, September 15th – 18th, Bologna, Italy: 649-51

**CABAUD H. (1983):**

Biomechanics of the anterior cruciate ligament.

Clin Orthop Relat Res (172): 26-31

**CALVO I., YEADON R., CHASE D., ZAVOTA K., BENNET D. (2010):**

Tibial tuberosity fracture as a complication of tibial tuberosity advancement. Risk factors and management.

Proceedings of the 15th ESVOT-Congress, September 15th – 18th, Bologna, Italy: 547-8

**CAREY K., AIKEN S., DIRESTA G., HERR L., MONETTE S. (2005):**

Radiographic and clinical changes of the patellar tendon after tibial plateau leveling osteotomy 94 cases (2000-2003).

Vet Comp Orthop Traumatol 18(4): 235-42

**CARLIN I. (1926):**

Ruptur des Ligamentum anterius im Kniegelenk beim Hund.

Arch Wissensch Prakt Tierheilk 54: 420-3

**CARPENTER D., COOPER R. (2000):**

Mini review of canine stifle joint anatomy.

Anat Histol Embryol 29(6): 321-9

**CAYLOR K., ZUMPANO C., EVANS L., MOORE R. (2001):**

Intra- and interobserver measurement variability of tibial plateau slope from lateral radiographs in dogs.

J Am Anim Hosp Assoc 37(3): 263-8

**CHARACTER B., MCLAUGHLIN R., HEDLUND C., BOYLE C., ELDER S. (2003):**

Postoperative integrity of veterinary surgical gloves.

J Am Anim Hosp Assoc 39(3): 311-20

**COCHRAN G. (1988):**

Orthopädische Biomechanik. Einführung.

Enke Verlag, Stuttgart

**CONKLING A., FAGIN B., DAYE R. (2010):**

Comparison of tibial plateau angle changes after tibial plateau leveling osteotomy fixation with conventional or locking screw technology.

Vet Surg 39(4): 475-81

**CONZEMIUS M., EVANS R., BESANCON M., GORDON W., HORSTMAN C., HOEFLE W., NIEVES M., WAGNER S. (2005):**

Effect of surgical technique on limb function after surgery for rupture of the cranial cruciate ligament in dogs.

J Am Vet Med Assoc 226(2): 232-6

**COOK J., LUTHER J., BEETEM J., KARNES J., COOK C. (2010):**

Clinical comparison of a novel extracapsular stabilization procedure and tibial plateau leveling osteotomy for treatment of cranial cruciate ligament deficiency in dogs.

Vet Surg 39(3): 315-23

**CORR S. (2009):**

Decision making in the management cruciate disease in dogs.

In Practice 31: 164-71

**CORR S., BROWN C. (2007):**

A comparison of outcomes following tibial plateau levelling osteotomy and cranial tibial wedge osteotomy procedures.

Vet Comp Orthop Traumatol 20(4): 312-9

**DAMUR D., MONTAVON P. (2006):**

Tibial tuberosity advancement – TTA. Grundlagen und derzeitige Empfehlungen

Vortrag im Rahmen der 37. SVK Jahresversammlung, 18. – 20. Mai, Interlaken, Schweiz

**DAVIDSON J., BAUER M., AIKEN S., TOOMBS J., PROSTREDNY J. (1993):**

Comparison of stifle biomechanics after two different techniques of cranial cruciate ligament repair.

Vet Comp Orth Traum 6(3): 172-4

**DE MEDEIROS M., SÁNCHEZ BUSTINDUY M., RADKE H., LANGLEY-HOBBS S., JEFFERY N. (2011):**

Early kinematic outcome after treatment of cranial cruciate ligament rupture by tibial plateau levelling osteotomy in the dog.

Vet Comp Orthop Traumatol 24(3): 1-7

**DE ROOSTER H., COX E., VAN BREE H. (2000):**

Prevalence and relevance of antibodies to type-I and -II collagen in synovial fluid of dogs with cranial cruciate ligament damage.

Am J Vet Res 61(11): 1456-61

**DE ROOSTER H., VAN RYSSEN B., VAN BREE H. (1998):**

Diagnosis of cranial cruciate ligament injury in dogs by tibial compression radiography

Veterinary Record 142: 366-8



**DECAMP C., SOUTAS-LITTLE R., HAUPTMAN J., OLIVIER B., BRADEN T., WALTON A. (1993):**

Kinematic gait analysis of the trot in healthy greyhounds.

Am J Vet Res 54(4): 627-34

**DENNLER R., KIPFER N., TEPIC S., HASSIG M., MONTAVON P. (2006):**

Inclination of the patellar ligament in relation to flexion angle in stifle joints of dogs without degenerative joint disease.

Am J Vet Res 67(11): 1849-54

**DIETZ O., HOSANG B., SCHRÖDER E. (1980):**

Die Kreuzbandruptur im Kniegelenk des Hundes. Therapie und Langzeitergebnisse.

Monatsh Veterinärmed 35: 110-2

**DISMUKES D., TOMLINSON J., FOX D., COOK J., SONG K. (2007):**

Radiographic measurement of the proximal and distal mechanical joint angles in the canine tibia.

Vet Surg 36(7): 699-704

**DOVERSPIKE M., VASSEUR P., HARB M., WALLS C. (1993):**

Contralateral cranial cruciate ligament rupture: Incidence in 114 dogs.

J Am Anim Hosp Assoc 29: 167-70

**DRÜEN, S. (2010):**

Validierung und Vergleich der Therapieresultate zementierter und unzementierter Hüftgelenksendoprothesen endoprothetisch versorgter Hunde anhand kinematischer und kinetischer Gangparameter

Vet Med Diss, Hannover

**DRYGAS K., POZZI A., GORING R., HORODYSKI M., LEWIS D. (2010):**

Effect of tibial plateau leveling osteotomy on patellar tendon angle: a radiographic cadaveric study.

Vet Surg 39(4): 418-24

**DUERR F., DUNCAN C., SAVICKY R., PARK R., EGGER E., PALMER R. (2008):**

Comparison of surgical treatment options for cranial cruciate ligament disease in large-breed dogs with excessive tibial plateau angle.

Vet Surg 37(1): 49-62

**DUVAL J., BUDSBERG S., FLO G., SAMMARCO J. (1999):**

Breed, sex and body weight as risk factors for rupture of the cranial cruciate ligament in young dogs.

J Am Vet Med Assoc 215: 811-4

**DYCE K., MERLEN R., WADSWORTH F. (1952):**

The clinical anatomy of the stifle of the dog.

Brit Vet J 108: 346-52

**DYCE K., SACK W., WENSING C. (1991):**

Anatomie der Haustiere

Übersetzt von BUDRAS K., GOLLER H., HOFMANN R., HUMMEL G., WEYRAUCH K.

Enke Verlag, Stuttgart

**DYMOND N., GOLDSMID S., SIMPSON D. (2010):**

Tibial tuberosity advancement in 92 canine stifles: initial results, clinical outcome and owner evaluation.

Aust Vet J 88(10): 381-5

**EHRISMANN G., SCHMÖKEL H., VANNINI R. (1994):**

Meniskusschaden beim Hund bei gleichzeitigem Riß des vorderen Kreuzbandes.

Wien Tierärztl Mschr 81: 42-5

**EL FAKHARANI M. (1997):**

Korrekturosteotomie der Tibia nach Ruptur des vorderen Kreuzbandes beim Hund.

Vet Med Diss, München

**ELKINS A., PECHMAN R., KEARNEY M., HERRON M. (1991):**

A retrospective study evaluating the degree of degenerative joint disease in the stifle joint of dogs following surgical repair of anterior cruciate ligament rupture.

J Am Anim Hosp Assoc 27: 533-40

**ERTELT J. (2003):**

Untersuchung von Hunden mit einer (Teil-) Ruptur des Lig. cruciatum craniale nach minimal-invasiver Arthroskopie und Arthrotomie bei chirurgischer, extrakapsulärer Stabilisierung.

Vet Med Diss, Hannover

**ETCHEPAREBORDE S., MILLS J., BUSONI V., BRUNEL L., BALLIGAND M. (2011):**

Theoretical discrepancy between cage size and efficient tibial tuberosity advancement in dogs treated for cranial cruciate ligament rupture.

Vet Comp Orthop Traumatol 24(1): 27-31

**EVANS H., HERMANSON J. (1993):**

The skeleton, arthrology, the muscular system.

In: EVANS H. (Hrsg.): Miller's anatomy of the dog. 3rd Edition

Saunders Verlag, Philadelphia

**FARRELL M., CALVO I., CLARKE S., BARRON R., COURCIER E., CARMICHAEL S.**

**(2009):**

Ex vivo evaluation of the effect of tibial plateau osteotomy on the proximal tibial soft tissue envelope with and without the use of protective gauze sponges.

Vet Surg 38(5): 636-44

**FEHR M., BEHREND I., MEYER-LINDENBERG A. (1996):**

Die arthroskopische Untersuchung des Kniegelenkes des Hundes.

Tierärztl Prax 24(2): 137-43

**FETTIG A., RAND W., SATO A., SOLANO M., MCCARTHY R., BOUDRIEAU R. (2003):**

Observer variability of tibial plateau slope measurement in 40 dogs with cranial cruciate ligament-deficient stifle joints.

Vet Surg 32(5): 471-8

**FETTO J., MARSHALL J. (1980):**

The natural history and diagnosis of anterior cruciate ligament insufficiency.

Clin Orthop Relat Res (147): 29-38

**FICK J., NOVO R., KIRCHHOF N. (2005):**

Comparison of gross and histologic tissue responses of skin incisions closed by use of absorbable subcuticular staples, cutaneous metal staples, and polyglactin 910 suture in pigs.

Am J Vet Res 66(11): 1975-84

**FITZPATRICK N., SOLANO M. (2010):**

Predictive variables for complications after TPLO with stifle inspection by arthrotomy in 1000 consecutive dogs.

Vet Surg 39(4): 460-74

**FLO G., DE YOUNG D. (1978):**

Meniscal injuries and medial meniscectomy in canine stifle.

J Am Anim Hosp Assoc 14: 683-9

**FLO G., DE YOUNG D., TVEDTEN H., JOHNSON L. (1983):**

Classification of meniscal lesions in 26 consecutive canine meniscectomies.

J Am Anim Hosp Assoc 19: 335-40

**FOLTIN I., RIEDEN K., MATIS U. (2004):**

Kernspintomographische Darstellung und Beurteilung von Kniegelenkserkrankungen des Hundes.

Tierärztl Prax 32(K): 1-8

**FORTERRE F., TOMEK A., RYTZ U., BRUNNBERG L., JAGGY A., SPRENG D. (2007):**

Iatrogenic sciatic nerve injury in eighteen dogs and nine cats (1997-2006).

Vet Surg 36(5): 464-71

**FOSSUM T. (2009):**

Chirurgie der Kleintiere, 2. Auflage

Urban & Fischer Verlag, München

**FRANKEL V., BURSTEIN A., BROOKS D. (1971):**

Biomechanics of internal derangement of the knee. Pathomechanics as determined by analysis of the instant centers of motion.

J Bone Joint Surg Am 53A: 945-62

**FREWEIN J., VOLLMERHAUS B. (1994):**

Anatomie von Hund und Katze.

Blackwell Wissenschafts-Verlag, Berlin

**FREY T., HOELZLER M., SCAVELLI T., FULCHER R., BASTIAN R. (2010):**

Risk factors for surgical site infection-inflammation in dogs undergoing surgery for rupture of the cranial cruciate ligament: 902 cases (2005-2006).

J Am Vet Med Assoc 236(1): 88-94

**FUJITA Y., HARA Y., OCHI H., NEZU Y., HARADA Y., YOGO T., ORIMA H., TAGAWA M. (2006):**

The Possible Role of the Tibial Plateau Angle for the Severity of Osteoarthritis in Dogs with Cranial Cruciate Ligament Rupture.

J Vet Med Sci 68(7): 675-9

**GALLOWAY R., LESTER S. (1995):**

Histopathological evaluation of canine stifle joint synovial membrane collected at the time of repair of cranial cruciate ligament rupture.

J Am Anim Hosp Assoc 31(4): 289-94

**GAMBARDELLA P., WALLACE L., CASSIDY F. (1981):**

Lateral suture technique for management of anterior cruciate ligament rupture in dogs. A retrospective study.

J Am Anim Hosp Assoc 17: 33-8

**GARRELS S. (1996):**

Die Fibulakopftransposition zur Therapie der Ruptur des Ligamentum cruciatum craniale beim Hund.

Vet Med Diss, Berlin

**GERBER C., MATTER P. (1983):**

Biomechanical analysis of the knee after rupture of the anterior cruciate ligament and its primary repair. An instant-centre analysis of function.

J Bone Joint Surg Br 65: 391-9

**GEYER H. (1966):**

Behandlung des Kreuzbandrisses beim Hund. Vergleichende Untersuchungen.

Vet Med Diss, Zürich

**GHANEM I., ABOU J., KHARRAT K., DAGHER F. (2002):**

Is MRI effective in detecting intraarticular abnormalities of the injured knee?

J Med Liban 50(4): 168-74

**GIRLING S., BELL S., WHITELOCK R., RAYWARD R., THOMSON D., CARTER S., VAUGHAN-THOMAS A., INNES J. (2006):**

Use of biochemical markers of osteoarthritis to investigate the potential disease-modifying effect of tibial plateau levelling osteotomy.

J Small Anim Pract 47(12): 708-14

**GORDON W., CONZEMIUS M., RIEDESEL E., BESANCON M., EVANS R., WILKE V., RITTER M. (2003):**

The relationship between limb function and radiographic osteoarthritis in dogs with stifle osteoarthritis.

Vet Surg 32(5): 451-4

**GRIERSON J., SANDERS M., GUITAN J., PEAD M. (2005):**

Comparison of anatomical tibial plateau angle versus observer measurement from lateral radiographs in dogs.

Vet Comp Orthop Traumatol 18(4): 215-9

**GUASTELLA D., FOX D., COOK J. (2008):**

Tibial plateau angle in four common canine breeds with cranial cruciate ligament rupture, and its relationship to meniscal tears.

Vet Comp Orthop Traumatol 21(2): 125-8

**GUERRERO T., MAKARA M., KATIOFSKY K., FLUCKIGER M., MORGAN J., HAESSIG M., MONTAVON P. (2011):**

Comparison of healing of the osteotomy gap after tibial tuberosity advancement with and without use of an autogenous cancellous bone graft.

Vet Surg 40(1): 27-33

**GUPTA B., BRINKER W., SUBRAMANIAN K. (1969):**

Breaking strength of cruciate ligaments in the dog.

J Am Vet Med Assoc 155: 1586-8

**HAALAND P., SJÖSTRÖM L. (2007):**

Luxation of the long digital extensor tendon as a complication to Tibial Plateau Levelling Osteotomy. A presentation of four cases.

Vet Comp Orthop Traumatol 20(3): 224-6

**HARASEN G. (2004 a):**

Tibial plateau leveling osteotomy--part 1.

Can Vet J 45(6): 527-8

**HARASEN G. (2004 b):**

Tibial plateau leveling osteotomy--part 2.

Can Vet J 45(8): 689-90

**HARASEN G., SIMKO E. (2008):**

Histiocytic sarcoma of the stifle in a dog with cranial cruciate ligament failure and TPLO treatment.

Vet Comp Orthop Traumatol 21(4): 375-7

**HAYASHI K., FRANK J., DUBINSKY C., ZHENGLING H., MARKEL M., MANLEY P.,  
MUIR P. (2003):**

Histologic changes in ruptured canine cranial cruciate ligament.  
Vet Surg 32(3): 269-77

**HAYASHI K., MANLEY P., MUIR P. (2004):**

Cranial cruciate ligament pathophysiology in dogs with cruciate disease: a review.  
J Am Anim Hosp Assoc 40(5): 385-90

**HEADRICK J., COOK J., HELPHREY M., CROUCH D., FOX D., SCHULTZ L., COOK  
C., KUNKEL J. (2007):**

A novel radiographic method to facilitate measurement of the tibial plateau angle in dogs.  
A prospective clinical study.  
Vet Comp Orthop Traumatol 20(1): 24-8

**HEFFRON L., CAMPBELL J. (1979):**

Osteophyte formation in the canine stifle joint following treatment for rupture of the cranial  
cruciate ligament.  
J Small Anim Pract 20(10): 603-11

**HENDERSON R., MILTON J. (1978):**

The tibial compression mechanism: A diagnostic aid in stifle injuries.  
J Am Anim Hosp Assoc 14: 474-9

**HENSCHEL E., TEICHERT G., WALLENBURG G. (1981):**

Zur Instabilität des Kniegelenkes.  
Kleintierprax 26: 187-90

**HOFER R. (1990):**

Katamnestiche Untersuchungen zur Bewertung zweier Operationsverfahren bei der  
Behandlung von Kreuzbandrupturen des Hundes.  
Vet Med Diss, Gießen

**HOFFMANN D., MILLER J., OBER C., LANZ O., MARTIN R., SHIRES P. (2006):**

Tibial tuberosity advancement in 65 canine stifles.  
Vet Comp Orthop Traumatol 19(4): 219-27

**HOTTINGER H., DECAMP C., OLIVIER N., HAUPTMAN J., SOUTAS-LITTLE R. (1996):**

Noninvasive kinematic analysis of the walk in healthy large-breed dogs.  
Am J Vet Res 57 (3): 381-8

**HULSE D., BEALE B., KERWIN S. (2010):**

Second look arthroscopic findings after tibial plateau leveling osteotomy.  
Vet Surg 39(3): 350-4

**HURLEY C., HAMMER D., SHOTT S. (2007):**

Progression of radiographic evidence of osteoarthritis following tibial plateau leveling osteotomy in dogs with cranial cruciate ligament rupture: 295 cases (2001-2005).  
J Am Vet Med Assoc 230(11): 1674-9

**HUSON A. (1974):**

Biomechanische Probleme des Kniegelenkes.  
Orthopädie 3: 119-26

**INAUEN R., KOCH D., BASS M., HAESSIG M. (2009):**

Tibial tuberosity conformation as a risk factor for cranial cruciate ligament rupture in the dog  
Vet Comp Orthop Traumatol 22: 16-20

**INNES J., BARR A. (1998)**

Clinical natural history of postsurgical cruciate deficient canine stifle joint: Year 1.  
J Small Anim Pract 39(7): 325-32

**JACKSON J., VASSEUR P., GRIFFEY S., WALLS C., KASS P. (2001):**

Pathologic changes in grossly normal menisci in dogs with rupture of the cranial cruciate ligament.  
J Am Vet Med Assoc 218(8): 1281-4

**JAEGGER G., MARCELLIN-LITTLE D., LEVINE D. (2002):**

Reliability of goniometry in Labrador Retrievers.  
Am J Vet Res 63(7): 979-86

**JANDI, A., SCHULMAN, A. (2007):**

Incidence of motion loss of the stifle joint in dogs with naturally occurring cranial cruciate ligament rupture surgically treated with tibial plateau leveling osteotomy: longitudinal clinical study of 412 cases.  
Vet Surg 36(2): 114-21

**JERRAM R., WALKER A. (2003):**

Cranial cruciate ligament injury in the dog: pathophysiology, diagnosis and treatment.  
N Z Vet J 51(4): 149-58



**JOHNSON J., AUSTIN C., BREUR G. (1994):**

Incidence of Canine Appendicular Musculoskeletal Disorders in 16 Veterinary Teaching Hospitals from 1980 to 1989.

Vet Comp Orthop Traumatol 7: 56-9

**JOHNSON J., JOHNSON A. (1993):**

Cranial cruciate ligament rupture. Pathogenesis, diagnosis and postoperative rehabilitation.

Vet Clin North Am Small Anim Pract 23: 717-33

**JOHNSON J., JOHNSON A., PIJANOWSKI G., KNELLER S., SCHAEFFER D., EURELL J., SMITH C., SWAN S. (1997):**

Rehabilitation of dogs with surgically treated cranial cruciate ligament-deficient stifles by use of electrical stimulation of muscles.

Am J Vet Res 58(12): 1473-8

**JOHNSON R. (1983):**

The anterior cruciate ligament problem.

Clin Orthop Relat Res (172): 14-8

**KATIOFSKY, K. (2009):**

Comparison of healing of the osteotomy gap after tibial tuberosity advancement with and without use of autogenous cancellous bone graft

Vet Med Diss, Zürich

**KEMPER M., KOCH D., BASS M., INAUEN R. (2011):**

Revisionsoperationsrate nach 214 Tibial Tuberosity Advancements als Therapie des vorderen Kreuzbandrisses beim Hund

Schweiz Arch Tierheilk 153(3): 131-3

**KENNEDY S., DUNNING D., BISCHOFF M., KURIASHKIN I., PIJANOWSKI G., SCHAEFFER D. (2005):**

The effect of axial and abaxial release on meniscal displacement in the dog.

Vet Comp Orthop Traumatol 18(4): 227-34

**KERGOSIEN D., BARNHART M., KEES C., DANIELSON B., BROURMAN J., DEHOFF W., SCHERTEL E. (2004):**

Radiographic and clinical changes of the tibial tuberosity after tibial plateau leveling osteotomy.

Vet Surg 33(5): 468-74

**KIM J., COOLMAN B. (2010):**

Comparison of Complication Rates Between Titanium and Stainless Steel Implants Following Tibial Plateau Leveling Osteotomy in Dogs; 265 Cases (2007–2009) Proceedings of the 37th Annual Conference Veterinary Orthopedic Society, February 20 th – 27 th, Breckenridge, Colorado, USA: Abstract

**KIM S., LEWIS D., POZZI A., SEIBERT R., WINTER M. (2011):**

Radiographic quantitative assessment of cranial tibial subluxation before and after tibial plateau leveling osteotomy in dogs.  
Am J Vet Res 72(3): 410-6

**KIM S., POZZI A., BANKS S., CONRAD B., LEWIS D. (2009 a):**

Effect of tibial plateau leveling osteotomy on femorotibial contact mechanics and stifle kinematics.  
Vet Surg 38(1): 23-32

**KIM S., POZZI A., BANKS S., CONRAD B., LEWIS D. (2009 b):**

Effect of tibial tuberosity advancement on femorotibial contact mechanics and stifle kinematics.  
Vet Surg 38(1): 33-9

**KIM S., POZZI A., BANKS S., CONRAD B., LEWIS D. (2010):**

Effect of cranial cruciate ligament deficiency, tibial plateau leveling osteotomy, and tibial tuberosity advancement on contact mechanics and alignment of the stifle in flexion.  
Vet Surg 39(3): 363-70

**KIM S., POZZI A., KOWALESKI M., LEWIS D. (2008):**

Tibial osteotomies for cranial cruciate ligament insufficiency in dogs.  
Vet Surg 37(2): 111-25

**KIPFER N., TEPIC S., DAMUR D., GUERRERO T., HÄSSIG M., MONTAVON P. (2008):**

Effect of tibial tuberosity advancement on femorotibial shear in cranial cruciate-deficient stifles. An in vitro study.  
Vet Comp Orthop Traumatol 21(5): 385-90

**KIRBY B. (1993):**

Decision-making in cranial cruciate ligament ruptures.  
Vet Clin North Am Small Anim Pract 23: 797-819

**KLOENE P. (2005):**

Therapieergebnisse bei Hunden mit einer (Teil-) Ruptur des Ligamentum cruciatum craniale nach Arthroskopie und minimal invasiver lateraler Fadenzügelung sowie nach Tibial Plateau Leveling Osteotomy (TPLO)

Vet Med Diss, Hannover

**KÖNIG H., LIEBICH H. (2005):**

Anatomie der Haussäugetiere, 3. überarbeitete und erweiterte Auflage  
Schattauer Verlag, Stuttgart

**KONAR M., KNEISSL S., VIDONI B., LANG J., MAYRHOFER E. (2005 a):**

Niederfeld-Magnetresonanztomographie am Kniegelenk des Hundes. Teil 1:  
Untersuchungsprotokolle und Sequenzen.

Tierärztl Prax 33(K): 5-14

**KONAR M., KNEISSL S., VIDONI B., LANG J., MAYRHOFER E. (2005 b):**

Niederfeld-Magnetresonanztomographie am Kniegelenk des Hundes. Teil 2: Verteilung  
pathologischer Veränderungen und Korrelation mit Operationsbefunden.

Tierärztl Prax 33(K): 73-82

**KRAUSER K. (1982):**

Untersuchungen zur Pathologie der Kniegelenksmenisken bei Hunden großwüchsiger  
Rassen.

Zbl Vet Med A29: 511-27

**KUBEIN-MEESBURG D., NÄGERL H., COTTA H., FANGHÄNEL J. (1993):**

Biomechanische Prinzipien in Diarthrosen und Synarthrosen. Teil 1: Grundbegriffe bei  
Diarthrosen.

Z Orhop 131: 97-104

**KÜPPER W. (1971):**

Die Ruptur der Ligg. decussata des Hundes. Vergleichende klinische und  
röntgenologische Untersuchungen.

Vet Med Diss, Gießen

**LAFAYER S., MILLER N., STUBBS W., TAYLOR R., BOUDRIEU R. (2007):**

Tibial tuberosity advancement for stabilization of the canine cranial cruciate ligament-  
deficient stifle joint: surgical technique, early results, and complications in 101 dogs.

Vet Surg 36(6): 573-86

**LAMBERT R., WENDELBURG K. (2010):**

Determination of the mechanical medial proximal tibial angle using a tangential radiographic technique.

Vet Surg 39(2): 181-6

**LAMPADIUS E. (1964):**

Vergleichende klinische und histologische Untersuchung der Heilvorgänge nach Transplantation synthetischer und homoisoplastischer Bänder bei der Ruptur der Ligg. decussata des Hundes mit der Operationsmethode nach Westhues.

Vet Med Diss, Gießen

**LAMPMAN T., LUND E., LIPOWITZ A. (2003):**

Cranial cruciate disease: current status of diagnosis, surgery and risk for disease.

Vet Comp Orthop Traumatol 3:122-6

**LANGENBACH A., MARCELLIN-LITTLE D. (2010):**

Management of concurrent patellar luxation and cranial cruciate ligament rupture using modified tibial plateau levelling.

J Small Anim Pract 51(2): 97-103

**LAWRENCE D., BAO S., CANFIELD P., ALLANSON M., HUSBAND A. (1998):**

Elevation of immunoglobulin deposition in the synovial membrane of dogs with cranial cruciate ligament rupture.

Vet Immunol Immunopathol 65(1): 89-96

**LAZAR T., BERRY C., DEHAAN J., PECK J., CORREA M. (2005):**

Long-term radiographic comparison of tibial plateau leveling osteotomy versus extracapsular stabilization for cranial cruciate ligament rupture in the dog.

Vet Surg 34(2): 133-41

**LEE J., KIM G., KIM J., CHOI S. (2007 a):**

Kinematic gait analysis of the hind limb after tibial plateau levelling osteotomy and cranial tibial wedge osteotomy in ten dogs.

J Vet Med A Physiol Pathol Clin Med 54(10): 579-84

**LEE J., KIM J., LEE W., HAN T., CHO K., HAN H., KANG S., KIM G., CHOI S. (2007 b):**

Scintigraphic evaluation of TPLO and CTWO in canine osteoarthritis.

In Vivo 21(5): 855-9

**LEWIS D., GORING R., PARKER R., CURASI P. (1987):**

A comparison of diagnostic methods used in the evaluation of early degenerative joint disease in the dog.

J Am Anim Hosp Assoc 23: 305-15

**LINEBERGER J., ALLEN D., WILSON E., TOBIAS T., SHAIKEN L., SHIROMA J., BILLER D., LEHENBAUER T. (2005):**

Comparison of radiographic arthritic changes associated with two variations of tibial plateau leveling osteotomy.

Vet Comp Orthop Traumatol 18(1): 13-7

**LIPOWITZ A., CAYWOOD D., NEWTON C., FINCH M. (1997):**

Atlas der Kleintierorthopädie

Übersetzt von AMELANG D.

Enke Verlag, Stuttgart

**LISTER S., ROUSH J., RENBERG W. (2008):**

Digital measurement of radiographic tibial plateau angle. A comparison to measurement on printed digital images.

Vet Comp Orthop Traumatol 21(2): 129-32

**LIU W., BURTON-WURSTER N., GLANT T., TASHMAN S., SUMNER D., KAMATH R., LUST G., KIMURA J., CS-SZABO G. (2003):**

Spontaneous and experimental osteoarthritis in dog: similarities and differences in proteoglycan levels.

J Orthop Res 21(4): 730-7

**LÖFFLER, K. (1964):**

Kreuzbandverletzungen im Kniegelenk des Hundes. Anatomie, Klinik und experimentelle Untersuchungen.

Habilitationsschrift, Hannover

**LOTT D., KLEINE-KUHLMANN R., LOEFFLER K. (1988):**

Bestimmung der Gelenkwinkel an den Gliedmaßen von Hunden.

Kleintierprax 33: 239-42

**LOZIER S., DEVINE SLOCUM T. (2001):**

TPLO Course & Wetlab

Proceedings of the 11th Annual ESVOT Congress, October 5th – 6th, Munich, Germany

**MACIAS C., MCKEE W., MAY C. (2002):**

Caudal proximal tibial deformity and cranial cruciate ligament rupture in small-breed dogs.  
J Small Anim Pract 43(10): 433-8

**MAGER F. (2000):**

Zur Kniegelenksarthrose des Hundes nach vorderer Kreuzbandruptur – ein retrospektiver Vergleich dreier Operationsmethoden.  
Vet Med Diss, München

**MANN F., WAGNER-MANN C., TANGNER C. (1988):**

Manual goniometric measurement of the canine pelvic limb  
J Am Anim Hosp Assoc 24(2): 189-94

**MARSHALL J., OLSSON S. (1971):**

Instability of the knee. A long-term experimental study in dogs.  
J Bone Joint Surg Am 53(8): 1561-70

**MARSOLAIS G., DVORAK G., CONZEMIUS M. (2002):**

Effects of postoperative rehabilitation on limb function after cranial cruciate ligament repair in dogs.  
J Am Vet Med Assoc 220(9): 1325-30

**MARSOLAIS G., MCLEAN S., DERRICK T., CONZEMIUS M. (2003):**

Kinematic analysis of the hind limb during swimming and walking in healthy dogs and dogs with surgically corrected cranial cruciate ligament rupture.  
J Am Vet Med Assoc 222(6): 739-43

**MATIS U. (1973):**

Zur Frage des Kreuzbandersatzes mit lyophilisierter menschlicher Dura beim Hund.  
Experimentelle Untersuchungen.  
Vet Med Diss, München

**MATIS U. (2010):**

Kreuzbandruptur bei Katze und kleinem Hund: Gibt es Unterschiede zum großen Hund?  
Vortrag im Rahmen des 5. Tierärztekongresses, 21. – 23. Januar, Leipzig

**MATIS U., BRAHM-JORDA T., JORDA C., KOESTLIN R. (2004):**

Radiographic evaluation of the progression of osteoarthritis after tibial plateau leveling osteotomy in 93 dogs  
Proceedings of the 12th ESVOT Congress, September 10 th – 12 th, Munich, Germany:  
250

**MATIS U., KÖSTLIN R. (1978):**

Zur Kreuzbandruptur bei der Katze.  
Der praktische Tierarzt 8: 585

**MATIS U., KÖSTLIN R. (2011):**

TPLO - Tibial Plateau Leveling Osteotomy Course  
European School of Veterinary Postgraduates Studies, Improve International, Swindon,  
Wiltshire, UK

**MATTERN K., BERRY C., PECK J., DE HAAN J. (2006):**

Radiographic and ultrasonographic evaluation of the patellar ligament following tibial  
plateau leveling osteotomy.  
Vet Radiol Ultrasound 47(2): 185-91

**MAYER W. (1993):**

Traumatische Sehnen- und Bandverletzungen am Kniegelenk des Hundes und der Katze:  
Behandlung und Ergebnisse in den Jahren 1983 – 1991.  
Vet Med Diss, München

**MAYO J. (2008):**

A Review of Tibial Tuberosity Advancement  
Veterinary Practice News 34-5

**MAYO J. (2011):**

Just why does TTA work?  
<http://jeffmayodvm.com/Documents/TTATheory.pdf>

**MCCARTHY R. (2007 a):**

Tibial Plateau Leveling Osteotomy  
Proceedings of the 79th Annual Western Veterinary Conference, February 18th – 22nd,  
Las Vegas, Nevada, USA: V231

**MCCARTHY R. (2007 b):**

Tibial Tuberosity Advancement  
Proceedings of the 79th Annual Western Veterinary Conference, February 18th – 22nd,  
Las Vegas, Nevada, USA: V232

**MENSCHIK A. (1974):**

Mechanik des Kniegelenkes. 1. Teil.  
Z Orthop 112: 481-95

**METELMAN L., SCHWARZ P., SALMAN M., ALVIS M. (1995):**

An evaluation of three different cranial cruciate ligament surgical stabilization procedures as they relate to postoperative meniscal injuries.

Vet Comp Orth Traum 8:118-23

**MILGRAM J., SLONIM E., KASS P., SHAHAR R. (2004):**

A radiographic study of joint angles in standing dogs

Vet Comp Orthop Traumatol 2: 82-90

**MILLER J., SHIRES P., LANZ O., MARTIN R., GRANT J. (2007):**

Effect of 9 mm tibial tuberosity advancement on cranial tibial translation in the canine cranial cruciate ligament-deficient stifle.

Vet Surg 36(4): 335-40

**MITTON G., IRELAND W., RUNYON C. (1991):**

Evaluation of the instantaneous centers of rotation of the stifle before and after repair of torn cruciate ligament by use of the over-the-top technique in dogs.

Am J Vet Res 52: 1731-7

**MODENATO M., BORGHETTI L., BALLATORI C., ROMEO T. (2005):**

Tibial tuberosity advancement (TTA) as a possible solution to the cranial cruciate ligament rupture in the dog.

Annali Fac Med Vet LVIII: 253-62

**MOELLER E., ALLEN D., WILSON E., LINEBERGER J., LEHENBAUER T. (2010):**

Long-term outcomes of thigh circumference, stifle range-of-motion, and lameness after unilateral tibial plateau levelling osteotomy.

Vet Comp Orthop Traumatol 23(1): 37-42

**MOLES A., GLYDE M. (2009):**

Anatomical investigation of the canine cranial tibial artery.

Vet Comp Orthop Traumatol 22(5): 351-5

**MONAHAN J., GRIGG P., PAPPAS A., LECLAIR W., MARKS T., FOWLER D., SULLIVAN T. (1984):**

In vivo strain patterns in the four major canine knee ligaments.

J Orthop Res 2(4): 408-18



**MONK M., PRESTON C., MCGOWAN C. (2006):**

Effects of early intensive postoperative physiotherapy on limb function after tibial plateau leveling osteotomy in dogs with deficiency of the cranial cruciate ligament.

Am J Vet Res 67(3): 529-36

**MONTAVON P., DAMUR D., TEPIC S. (2002):**

Advancement of the tibial tuberosity for the treatment of cranial cruciate deficient canine stifle

Proceedings of the 1st World Orthopaedic Congress of ESVOT-VOS, September 5th – 8th, Munich, Germany: 152

**MONTAVON P., DAMUR D., TEPIC S. (2004):**

Tibial tuberosity advancement (TTA) for the treatment of cranial cruciate disease in dogs: evidences, technique and initial clinical results

Proceedings of the 12th ESVOT-Congress, September 10 th – 12 th, Munich, Germany: 254-5

**MONTAVON P., TEPIC S. (2006):**

Joint Surgery in Canine Hind Limb – Recent Contributions from the University of Zurich. European Companion Animal Health

<http://www.touchbriefings.com/pdf/2398/tepic.pdf>

**MOORE K., READ R. (1996 a):**

Rupture of the cranial cruciate ligament in dogs – Part I.

Compend Contin Educ Pract Vet 18(3): 223-32

**MOORE K., READ R. (1996 b):**

Rupture of the cranial cruciate ligament in dogs – Part II.

Compend Contin Educ Pract Vet 18: 381-9

**MORE R., KARRAS B., NEIMAN R., FRITSCHY D., WOO S., DANIEL D. (1993):**

Hamstrings – an anterior cruciate ligament protagonist. An in vitro study.

Am J Sport Med 21(2): 231-7

**MORGAN J., VOSS K., DAMUR D., GUERRERO T., HAESSIG M., MONTAVON P. (2010):**

Correlation of radiographic changes after tibial tuberosity advancement in dogs with cranial cruciate-deficient stifles with functional outcome.

Vet Surg 39(4): 425-32

**MORRIS E., LIPOWITZ A. (2001):**

Comparison of the tibial plateau angles in dogs with and without cranial cruciate ligament injuries.

J Am Vet Med Assoc 218(3): 363-6

**MÜLLER A. (1969):**

Topographisch-anatomische Grundlagen zu den Kniegelenksoperationen des Hundes.

Zbl Vet Med A-16: 785

**NÄGERL H., KUBEIN-MEESENBURG D., COTTA H., FANGHÄNEL J. (1993):**

Biomechanische Prinzipien in Diarthrosen und Synarthrosen. Teil 3: Mechanik des Tibiofemoralgelenkes und Rolle der Kreuzbänder.

Z Orthop 131: 385-96

**NARAMA I., MASUOKA-NISHIYAMA M., MATSUURA T., OZAKI K., NAGATANI M., MORISHIMA T. (1996):**

Morphogenesis of degenerative changes predisposing dogs to rupture of the cranial cruciate ligament.

J Vet Med Sci 58(11): 1091-7

**NICKEL R., SCHUMMER A., SEIFERLE E. (2001):**

Lehrbuch der Anatomie der Haustiere. Band 1: Bewegungsapparat. 7. durchgesehene Auflage

FREWEIN J., WILLE K., WILKENS H. (Hrsg.)

Blackwell Wissenschafts-Verlag, Berlin-Wien

**NIEBAUER G., MENZEL E. (1982):**

Immunological changes in canine cruciate ligament rupture.

Res Vet Sci 32(2): 235-41

**NIEBAUER G., WOLF B., BASHEY R., NEWTON C. (1987):**

Antibodies to canine collagen types I and II in dogs with spontaneous cruciate ligament rupture and osteoarthritis.

Arthritis Rheum 30(3): 319-27

**NISELL R., NÉMETH G., OHLSÉN H. (1986):**

Joint forces in extension of the knee. Analysis of a mechanical model.

Acta Orthop Scand 57(1): 41-6

**NOONE T., MILLIS D., KORVICK D., ATHANASIOU K., COOK J., KUROKI K.,  
BUONOMO F. (2002):**

Influence of canine recombinant somatotropin hormone on biomechanical and biochemical properties of the medial meniscus in stifles with altered stability.

Am J Vet Res 63(3): 419-26

**NOYES F. (1977):**

Functional properties of knee ligaments and alterations induced by immobilization: a correlative biomechanical and histological study in primates.

Clin Orthop Relat Res (123): 210-42

**NOYES F., TORVIK P., HYDE W., DELUCAS J. (1974):**

Biomechanics of ligament failure. II. An analysis of immobilization, exercise, and reconditioning effects in primates.

J Bone Joint Surg Am 56(7): 1406-18

**O'BRIEN C., MARTINEZ S. (2009):**

Potential iatrogenic medial meniscal damage during tibial plateau leveling osteotomy.

Vet Surg 38(7): 868-73

**ODDERS J., JESSEN C., LIPOWITZ A. (2004):**

Sequential measurements of the tibial plateau angle in large-breed, growing dogs.

Am J Vet Res 65(4): 513-8

**OFF W., MATIS U. (1997 a):**

Ganganalyse beim Hund. Teil 1: Dynamometrische und Kinemetrische Meßverfahren und ihre Anwendung beim Tetrapoden.

Tierärztl Praxis 25: 8-14

**OFF W., MATIS U. (1997 b):**

Ganganalyse beim Hund. Teil 2: Aufbau eines Ganglabors und Bewegungsanalytische Untersuchungen.

Tierärztl Praxis 25: 303-11

**ORFORD C., GARDNER D., O'CONNOR P. (1983):**

Ultrastructural changes in dog femoral condylar cartilage following anterior cruciate ligament section.

J Anat 137( Pt 4): 653-63

**PAATSAMA S. (1952):**

Ligament injuries in the canine stifle joint. A clinical and experimental study.  
Vet Med Diss, Helsinki

**PAATSAMA S., SITNIKOW K. (1972):**

Early changes in the knee joint due to instability induced by cutting of the anterior cruciate ligament. An experimental study in young dogs.  
Acta Radiol Suppl 319: 169-73

**PACCHIANA P., MORRIS E., GILLINGS S., JESSEN C., LIPOWITZ A. (2003):**

Surgical and postoperative complications associated with tibial plateau leveling osteotomy in dogs with cranial cruciate ligament rupture: 397 cases (1998-2001).  
J Am Vet Med Assoc 222(2): 184-93

**PERRY K., FITZPATRICK N. (2010):**

Tibial tuberosity advancement in two cats with cranial cruciate ligament deficiency.  
Vet Comp Orthop Traumatol 23(3): 196-202

**PETAZZONI, M. (2004):**

TPLO in the small dog: 18 cases.  
Proceedings of the 12th ESVOT-Congress, September 10 th – 12 th, Munich, Germany:  
258

**PETTIT G., BELLENGER C., TAYLOR T., GOSH P. (1980):**

Die Behandlung von Meniskusläsionen des Hundes.  
Kleintierprax 25: 435-40

**POND M., CAMPBELL J. (1972):**

The canine stifle joint: 1. Rupture of the anterior cruciate ligament, an assessment of conservative and surgical treatment.  
J Small Anim Pract 13: 1-10

**POZZI A. (2010):**

Pearls and pitfalls of tibial osteotomy techniques.  
Proceedings of the 15th ESVOT-Congress, September 15th – 18th, Bologna, Italy: 745-7

**POZZI A., KOWALESKI M., APELT D., MEADOWS C., ANDREWS C., JOHNSON K. (2006):**

Effect of medial meniscal release on tibial translation after tibial plateau leveling osteotomy.  
Vet Surg 35(5): 486-94

**POZZI A., LITSKY A., FIELD J., APELT D., MEADOWS C., JOHNSON K. (2008):**

Pressure distributions on the medial tibial plateau after medial meniscal surgery and tibial plateau levelling osteotomy in dogs.

Vet Comp Orthop Traumatol 21(1): 8-14

**PRIDDY N., TOMLINSON J., DODAM J., HORNBOSTEL J. (2003):**

Complications with and owner assessment of the outcome of tibial plateau leveling osteotomy for treatment of cranial cruciate ligament rupture in dogs: 193 cases (1997-2001).

J Am Vet Med Assoc 222(12): 1726-32

**PROSTREDNY J., BAUER M., BLEVINS W., WIDMER W., DAVIDSON J., AIKEN S. et al. (1991):**

Effect of suture type on stifle joint biomechanics after extra-articular repair of cranial cruciate ligament transection in the dog.

Vet Comp Orthop Traumatol 4: 144-9

**PUNZET G., WALDE I. (1974):**

Spätergebnisse der chirurgischen Behandlung der Ruptur des vorderen Kreuzbandes beim Hund.

Kleintierprax 19: 153-65

**RAHLFS I., FEHR M. (1986):**

Erfolgsbeurteilung von 182 Kreuzbandoperationen beim Hund unter Berücksichtigung der Situation einer Ausbildungsklinik.

Kleintierprax 31: 117-20

**RAYWARD R., THOMSON D., DAVIES J., INNES J., WHITELOCK R. (2004):**

Progression of osteoarthritis following TPLO surgery: a prospective radiographic study of 40 dogs.

J Small Anim Pract 45(2): 92-7

**READ R., ROBINS G. (1982):**

Deformity of the proximal tibia in dogs.

Veterinary Record 111: 295-8

**REESE S. (1995):**

Untersuchungen am intakten und rupturierten Ligamentum cruciatum craniale des Hundes.

Vet Med Diss, Berlin

**REIF U., DEJARDIN L., PROBST C., DECAMP C., FLO G., JOHNSON A. (2004):**

Influence of limb positioning and measurement method on the magnitude of the tibial plateau angle.

Vet Surg 33(4): 368-75

**REIF U., HULSE D., HAUPTMAN J. (2002):**

Effect of tibial plateau leveling on stability of the canine cranial cruciate-deficient stifle joint: an in vitro study.

Vet Surg 31(2): 147-54

**REIF U., PROBST C. (2003):**

Comparison of tibial plateau angles in normal and cranial cruciate deficient stifles of Labrador retrievers.

Vet Surg 32(4): 385-9

**RITTER M., PERRY R., OLIVIER N., KIM S., DEJARDIN L. (2007):**

Tibial Plateau Symmetry and the Effect of Osteophytosis on Tibial Plateau Angle Measurements

J Am Anim Hosp Assoc 43(2): 93-8

**ROBINSON D., MASON D., EVANS R., CONZEMIUS M. (2006):**

The effect of tibial plateau angle on ground reaction forces 4-17 months after tibial plateau leveling osteotomy in Labrador Retrievers.

Vet Surg 35(3): 294-9

**RUPP S., SEIL R., KOHN D. (2002):**

Meniskusläsion

Orthopäde 31: 812-31

**SCAVELLI T., SCHRADER S., MATTHIESEN D., SKORUP D. (1990):**

Partial rupture of the cranial cruciate ligament of the stifle in dogs: 25 cases (1982-1988).

J Am Vet Med Assoc 196(7): 1135-8

**SCHÄFER H. (1991):**

Vergleichende Untersuchungen zur chirurgischen Behandlung des vorderen Kreuzbandrisses beim Hund mit der modifizierten „Over-the-top“- und der „Fibulakopfversetzungstechnik“.

Vet Med Diss, Hannover

**SCHNELL E. (1986):**

Kreuzbandersatz beim Hund mit an der Tuberositas tibiae gestielter Faszie und lateralem Drittel des Ligamentum patellae.

Vet Med Diss, München

**SCHMERBACH K. (2006):**

Untersuchungen zur Stellung der Hintergliedmaßen des Hundes im Hinblick auf die Ruptur des vorderen Kreuzbandes unter besonderer Berücksichtigung des Tibiaplateaus

Vet Med Diss, Leipzig

**SCHMERBACH K., BOELTZIG C., REIF U., WIESER J., KELLER T., GREVEL V. (2007):**

In vitro comparison of tibial plateau leveling osteotomy with and without use of a tibial plateau leveling jig.

Vet Surg 36(2): 156-63

**SCHWANDT C., BOHORQUEZ-VANELLI A., TEPIC S., HASSIG M., DENNLER R., VEZZONI A., MONTAVON P. (2006):**

Angle between the patellar ligament and tibial plateau in dogs with partial rupture of the cranial cruciate ligament.

Am J Vet Res 67(11): 1855-60

**SELMİ A., PADILHA FILHO J. (2001):**

Rupture of the cranial cruciate ligament associated with deformity of the proximal tibia in five dogs.

J Small Anim Pract 42(8): 390-3

**SERWA D., LORINSON K., LORINSON D., SKALICKY M. (2009):**

Comparison of conventional and digital measurements of tibial plateau angle in dogs.

J Am Vet Med Assoc 234(5): 622-4

**SERVANT C., RAMOS J., THOMAS N. (2004):**

The accuracy of magnetic resonance imaging in diagnosing chronic posterior cruciate ligament injury.

Knee 11(4): 265-70

**SHAHAR R., MILGRAM J. (2006):**

Biomechanics of tibial plateau leveling of the canine cruciate-deficient stifle joint: a theoretical model.

Vet Surg 35(2): 144-9

**SHIRES P., HULSE D., LIU W. (1984):**

The under-over fascial replacement technique for anterior cruciate ligament rupture in dogs. A retrospective study.

J Am Anim Hosp Assoc 20: 69-77

**SLOCUM B., DEVINE SLOCUM T. (1993):**

Tibial plateau leveling osteotomy for repair of cranial cruciate ligament rupture in the canine.

Vet Clin North Am Small Anim Pract 23(4): 777-95

**SLOCUM B., DEVINE SLOCUM T. (1998 a):**

Meniscal Release.

In: BOJRAB M. (Hrsg.): Current techniques in small animal surgery, 4. Auflage  
Verlag Lea & Febiger, Philadelphia: 1197-9

**SLOCUM B., DEVINE SLOCUM T. (1998 b):**

Tibial plateau leveling osteotomy for cranial cruciate ligament rupture.

In: BOJRAB M. (Hrsg.): Current techniques in small animal surgery, 4. Auflage  
Verlag Lea & Febiger, Philadelphia: 1209-15

**SLOCUM B., DEVINE SLOCUM T. (2000):**

Alignment problems of the hindlimb.

Proceedings of the 10th ESVOT-Congress, March 23rd – 26 th, Munich, Germany: 60-2

**SLOCUM B., DEVINE T. (1983):**

Cranial tibial thrust: a primary force in the canine stifle.

J Am Vet Med Assoc 183(4): 456-9

**SLOCUM B., DEVINE T. (1984):**

Cranial tibial wedge osteotomy: a technique for eliminating cranial tibial thrust in cranial cruciate ligament repair.

J Am Vet Med Assoc 184(5): 564-9

**SMITH G., MICKLER E., ALBRECHT M., MYERS S., BRANDT K. (2002):**

Severity of medial meniscus damage in the canine knee after anterior cruciate ligament transection.

Osteoarthritis Cartilage 10(4): 321-6

**SMITH G., TORG J. (1985):**

Fibular head transposition for repair of cruciate-deficient stifle in the dog.

J Am Vet Med Assoc 187: 375-83



**STAUFFER K., TUTTLE T., ELKINS A., WEHRENBURG A., CHARACTER B. (2006):**

Complications Associated With 696 Tibial Plateau Leveling Osteotomies (2001-2003)  
J Am Anim Hosp Assoc 42(1): 44-50

**STEIN S., SCHMOECKEL H. (2008):**

Short-term and eight to 12 months results of a tibial tuberosity advancement as treatment of canine cranial cruciate ligament damage.

J Small Anim Pract 49(8): 398-404

**STEINBERG E., PRATA R., PALAZZINI K., BROWN D. (2009):**

Tibial Tuberosity Advancement for treatment of cranial cruciate ligament injury in 193 consecutive surgeries: complications and owner satisfaction.

Proceedings of the 36th Annual Conference Veterinary Orthopedic Society, February 28th – March 6th, Steamboat Springs, Colorado, USA: Abstract

**STOCKWELL R., BILLINGHAM M., MUIR H. (1983):**

Ultrastructural changes in articular cartilage after experimental section of the anterior cruciate ligament of the dog knee.

J Anat 136(Pt 2): 425-39

**STONE E., BETTS C., RUDY R. (1980):**

Folding of the caudal horn of the medial meniscus secondary to severance of the cranial cruciate ligament.

Vet Surg 9: 121-8

**STROEBEL M., STEDTFELD H. (1991):**

Diagnostik des Kniegelenkes. 2. Auflage

Springer Verlag, Berlin : 7-17

**TEPIC S., DAMUR D., MONTAVON P. (2002):**

Biomechanics of the stifle joint

Proceedings of the 1st World Orthopaedic Congress of ESVOT-VOS, September 5th – 8th, Munich, Germany: 189-90

**TEPIC S., MONTAVON P. (2004):**

Is cranial tibial advancement relevant in the cruciate deficient stifle?

Proceedings of the 12th ESVOT-Congress, September 10 th – 12 th, Munich, Germany: 132-3

**THIEMAN K., TOMLINSON J., FOX D., COOK C., COOK J. (2006):**

Effect of meniscal release on rate of subsequent meniscal tears and owner-assessed outcome in dogs with cruciate disease treated with tibial plateau leveling osteotomy.  
Vet Surg 35(8): 705-10

**TIMMERMANN C. (1995):**

Vergleichende Untersuchung zur Versorgung des vorderen Kreuzbandrisses des Hundes mit einer intraartikulären (Over-the-top) und einer extraartikulären (Fasziendopplungs-) Methode.

Vet Med Diss, Hannover

**TIMMERMANN C., MEYER-LINDENBERG A., NOLTE I. (1996):**

Zur Meniskusverletzung bei Hunden mit Kreuzbandriss.  
Dtsch Tierärztl Wschr 105: 374-7

**TIRGARI M. (1977):**

Changes in the canine stifle joint following rupture of the anterior cruciate ligament.  
J Small Anim Pract 19(1): 17-26

**TIRGARI M., VAUGHAN L. (1975):**

Arthritis of the canine stifle joint.  
Vet Rec 96(18): 394-9

**TUTTLE T., MANLEY P. (2009):**

Risk factors associated with fibular fracture after tibial plateau leveling osteotomy.  
Vet Surg 38(3): 355-60

**UNIS M., JOHNSON A., GRIFFON D., SCHAEFFER D., RAGETLY G., HOFFER M, RAGETLY C. (2010 a):**

Evaluation of intra- and interobserver variability and repeatability of tibial plateau angle measurements with digital radiography using a novel digital radiographic program.  
Vet Surg 39(2): 187-94

**UNIS M., ROUSH J., BILICKI K., BAKER S. (2010 b):**

Effect of bandaging on post-operative swelling after tibial plateau levelling osteotomy.  
Vet Comp Orthop Traumatol 23(4): 240-4

**UNKEL-MOHRMANN F. (1999):**

Das ganganalytische Profil des Deutschen Schäferhundes.  
Vet Med Diss, München

**VASSEUR P. (1984):**

Clinical results following non-operative management for rupture of the cranial cruciate ligament in dogs.

Vet Surg 13: 243-6

**VASSEUR P., POOL R., ARNOCKY S., LAU R. (1985):**

Correlative biomechanical and histologic study of the cranial cruciate ligament in dogs.

Am J Vet Res 46: 1842-54

**VAUGHAN L. (2010):**

The history of canine cruciate ligament surgery from 1952 – 2005

Vet Comp Orthop Traumatol 23: 379-84

**VECCHIO N., HOSGOOD G., VECCHIO L., TOBIAS T. (2010):**

Orthogonal evaluation of changes in tibial plateau angles after tibial plateau leveling osteotomy in the cranial cruciate deficient stifle of dogs. A ten-year review.

Proceedings of the 15th ESVOT-Congress, September 15th – 18th, Bologna, Italy: 627-8

**VEZZONI, A. (2006):**

TPLO and TTA – do each have a role?

Proceedings of the 13th ESVOT-Congress, September 7th – 10th, Munich, Germany: 153-4

**VOSS K., DAMUR D., GUERRERO T., HAESSIG M., MONTAVON P. (2008):**

Force plate gait analysis to assess limb function after tibial tuberosity advancement in dogs with cranial cruciate ligament disease.

Vet Comp Orthop Traumatol 21(3): 243-9

**WARZEE C., DEJARDIN L., ARNOCKY S., PERRY R. (2001):**

Effect of tibial plateau leveling on cranial and caudal tibial thrusts in canine cranial cruciate-deficient stifles: an in vitro experimental study.

Vet Surg 30(3): 278-86

**WATT P. (2000):**

Tibial plateau levelling.

Aust Vet J 78(6): 385-6

**WEESE J., FAIRES M., BRISSON B., SLAVIC D. (2009):**

Infection with methicillin-resistant *Staphylococcus pseudintermedius* masquerading as cefoxitin susceptible in a dog.

J Am Vet Med Assoc 235(9): 1064-6

**WEISS R. (1990):**

Klinische und funktionelle Beurteilung verschiedener Operationstechniken beim vorderen Kreuzbandriss des Hundes.

Vet Med Diss, Zürich

**WELZEL C. (2000):**

Vergleichende Untersuchung von Hunden mit einer (Teil-) Ruptur des Lig. cruciatum craniale nach Arthroskopie und minimal invasiv chirurgischer Versorgung mit Patienten nach Arthrotomie und konventionell extrakapsulärer Versorgung.

Vet Med Diss, Hannover

**WHEELER J., CROSS A., GINGRICH W. (2003):**

In vitro effects of osteotomy angle and osteotomy reduction on tibial angulation and rotation during the tibial plateau-leveling osteotomy procedure.

Vet Surg 32(4): 371-7

**WHITEHAIR J., VASSEUR P., WILLITS N. (1993):**

Epidemiology of cranial cruciate ligament rupture in dogs.

J Am Vet Med Assoc 203(7): 1016-9

**WHITTIG W. (1990):**

Canine Orthopedics, 2nd Edition

Verlag Lea & Febiger, Malvern-Beckenham

**WILKE V., CONZEMIUS M., BESANCON M., EVANS R., RITTER M. (2002):**

Comparison of tibial plateau angle between clinically normal Greyhounds and Labrador Retrievers with and without rupture of the cranial cruciate ligament.

J Am Vet Med Assoc 221(10): 1426-9

**WINDOLF M., LEITNER M., SCHWIEGER K., PEARCE S., ZEITER S., SCHNEIDER E., JOHNSON K. (2008):**

Accuracy of fragment positioning after TPLO and effect on biomechanical stability.

Vet Surg 37(4): 366-73

**WINGFIELD C., AMIS A., STEAD A., LAW H. (2000 a):**

Cranial cruciate stability in the rottweiler and racing greyhound: an in vitro study.

J Small Anim Pract 41(5): 193-7

**WINGFIELD C., AMIS A., STEAD A., LAW H. (2000 b):**

Comparison of the biomechanical properties of rottweiler and racing greyhound cranial cruciate ligaments.

J Small Anim Pract 41(7): 303-7

**YEADON R., FITZPATRICK N., KOWALESKI M. (2011):**

Tibial tuberosity transposition advancement for treatment of medial patellar luxation and concomitant cranial cruciate ligament disease in the dog

Vet Comp Orthop Traumatol 24: 18–26

**YÜCEL R. (1971):**

Spätergebnisse der Kreuzbandplastik mit Faszie beim Hund.

Vet Med Diss, München

**ZACHOS T., ARNO CZKY S., LAVAGNINO M., TASHMAN S. (2002):**

The effect of cranial cruciate ligament insufficiency on caudal cruciate ligament morphology: An experimental study in dogs.

Vet Surg 31(6): 596-603

**ZAHM H. (1964):**

Die Ligg. decussata im gesunden und arthrotischen Kniegelenk des Hundes.

Vet Med Diss, München

---

**Abbildungsverzeichnis**

Abb. 1	Schematische Darstellung der Bänder und Menisken des linken Kniegelenks. Nach KÖNIG und LIEBICH (2005).	8
Abb. 2	Schematische Darstellung des kranialen Kreuzbandes in Extension und Flexion. Aus ARNOCZKY (1983).	9
Abb. 3	Blutgefäßversorgung und Innervation des Kniegelenks. Nach BUDRAS, FRICKE und RICHTER (2000).	12
Abb. 4	Entstehung des vorderen Tibiaschubs. Aus SCHMERBACH (2006).	14
Abb. 5	Antagonisten des vorderen Tibiaschubs. Nach SCHMERBACH (2006).	14
Abb. 6	Bestimmung des Instant Center of Rotation. Nach ARNOCZKY et al. (1977).	15
Abb. 7	Modell der geschlossenen Viergelenkskette. Nach SLOCUM und DEVINE SLOCUM (1993).	16
Abb. 8	Messung des Tibiaplateauwinkels. Nach CAYLOR et al. (2001).	25
Abb. 9	Meniskopathie bei kranialer Kreuzbandruptur. Nach FLO und DE YOUNG (1978).	29
Abb. 10	Schubladentest. Aus BONATH und PRIEUR (1998).	32
Abb. 11	Tibiakompressionstest. Aus BONATH und PRIEUR (1998).	33
Abb. 12	Röntgenbefund einer Ruptur des Lig. cruciatum craniale.	34
Abb. 13	Stressaufnahme des Kniegelenks.	34
Abb. 14	Lage der Fabella zur Tibia. Aus BRINKER, PIERMATTEI und FLO (2006).	35
Abb. 15	Magnetresonanztomografie-Aufnahmen.	36
Abb. 16	Neutralisierung des Tibiavorschubs durch Veränderung des Tibiaplateauwinkels. Nach SLOCUM und DEVINE (1983).	38
Abb. 17	Schematische Darstellung der Schnittführung, der Rotation und der Fixation eines linken Kniegelenks nach einer Tibial Plateau Leveling Osteotomy. Nach SLOCUM und DEVINE SLOCUM (1993).	38
Abb. 18	Wagen-Modell zur Veranschaulichung des Grundprinzips der biomechanischen Operationsmethode. Nach SLOCUM und DEVINE SLOCUM (1998 b).	39
Abb. 19	Entstehung der Tibiakompression. Nach SLOCUM und DEVINE SLOCUM (1993).	40

## Abbildungsverzeichnis

Abb. 20	Lagerung des Patienten für die Röntgenaufnahme vor der Durchführung einer Tibial Plateau Leveling Osteotomy oder Tibial Tuberosity Advancement und dabei entstehendes Röntgenbild.	41
Abb. 21	Bestimmung der Tibiaachse auf der mediolateralen Röntgenaufnahme. Aus MATIS und KÖSTLIN (2011).	42
Abb. 22	Bestimmung des Tibiaplateaus auf der mediolateralen Röntgenaufnahme. Aus MATIS und KÖSTLIN (2011).	42
Abb. 23	Präoperative Messung des Tibiaplateauwinkels. Nach FOSSUM (2009).	43
Abb. 24	Schematische Darstellung der Positionierung des Sägeblatts. Aus LOZIER und DEVINE SLOCUM (2001).	43
Abb. 25	Schematische Darstellung der Schnitfführung beim Meniskuseinschnitt. Nach SLOCUM und DEVINE (1998 a).	45
Abb. 26	Lagerung des Patienten während der Operation. Aus MATIS und KÖSTLIN (2011).	46
Abb. 27	Skizze zur Verdeutlichung der Biradialität des Sägeblatts. Nach BRAHM (2004).	47
Abb. 28	Bild eines biradialen und radialen Sägeblatts im Vergleich. Aus MATIS und KÖSTLIN (2011).	47
Abb. 29	Postoperative Röntgenaufnahmen nach erfolgter Tibial Plateau Leveling Osteotomy.	48
Abb. 30	Schematischer Überblick über die Durchführung einer TPLO. Aus FOSSUM (2009).	49
Abb. 31	Biomechanik der Tibial Tuberosity Advancement. Aus: <a href="http://www.kleintierklinik-wasbek.de/tta/textbild2.gif">http://www.kleintierklinik-wasbek.de/tta/textbild2.gif</a> .	51
Abb. 32	Schematische Darstellung der Kräfteverteilung im Kniemodell der Tibial Tuberosity Advancement. Nach MAYO (2011).	52
Abb. 33	Detaillierte schematische Darstellung der Kräfteverteilung im Kniemodell der Tibial Tuberosity Advancement. Nach MAYO (2011).	53
Abb. 34	Schematische Darstellung der Kräfteverhältnisse nach Durchführung der Tibial Tuberosity Advancement. Nach MAYO (2011).	53
Abb. 35	Schematische Darstellung des Kniegelenks. Aus BOUDRIEAU (2009).	54
Abb. 36	Röntgenaufnahme der Tibia und der darauf liegenden TTA-Schablone, mit deren Hilfe die Verschiebestrecke bestimmt wird. Nach ANONYM (2011).	55

---

Abb. 37	Graphische Darstellung des Zusammenhangs zwischen dem Tibiaplateauwinkel, der benötigten Vorverlagerung der Tuberositas tibiae sowie der radiologisch gemessenen Cage-Größe. Nach ETCHEPAREBORDE et al. (2011).	56
Abb. 38	Röntgenaufnahme der Tibia mit darauf liegender Schablone zur Ermittlung der benötigten Plattengröße. Aus ANONYM (2011).	56
Abb. 39	Postoperative Röntgenaufnahmen nach erfolgter Tibial Tuberosity Advancement. Aus FOSSUM (2009).	57
Abb. 40	Technik der Tibial Tuberosity Advancement. Nach FOSSUM (2009).	58
Abb. 41	Fraktur der Tuberositas tibiae.	65
Abb. 42	Schweregrade der Kniegelenksarthrose. Nach MAGER (2000).	79
Abb. 43	5-Punkte-Skala zur röntgenologischen Beurteilung der Osteophyten. Aus RAYWARD et al. (2004).	80
Abb. 44	Graphische Darstellung des linearen Zusammenhangs zwischen Tibiaplateauwinkel und Patellarsehnenwinkel. Nach DRYGAS et al. (2010).	87
Abb. 45	Gliedmaßenpositionierung in der Einspannvorrichtung. Aus APELT et al. (2007).	95
Abb. 46	Beispiel einer Kontaktfläche in einer axialen Ansicht des Tibiaplateaus. Aus KIM et al. (2009 a).	98
Abb. 47	Ergebnis der Kontaktflächenmessung im normalen, kreuzbandrupturierten und TPLO-operierten Kniegelenk. Aus KIM et al. (2009 a).	99
Abb. 48	Schematische Darstellung der femorotibialen Kontaktfläche im normalen und mit TPLO behandelten Kniegelenk. Aus KIM et al. (2009 a).	99
Abb. 49	Ergebnis der Kontaktflächenmessung im normalen, kreuzbandrupturierten und TTA operierten Kniegelenk. Aus KIM et al. (2009 b).	100
Abb. 50	Schematische Darstellung der Hintergliedmaße in der verwendeten Einspannvorrichtung. Aus KIM et al. (2010).	101
Abb. 51	Schematische Darstellung des Hebelarms vor und nach einer Tibial Tuberosity Advancement. Aus BOUDRIEAU (2009).	102

---



## Tabellenverzeichnis

Tab. 1	Rasseprädispositionen für die kraniale Kreuzbandruptur beim Hund	20
Tab. 2	Häufigkeit von Meniskusschäden nach einem kranialen Kreuzbandriss	28
Tab. 3	Rotationstabelle. Aus MATIS und KÖSTLIN (2011)	44
Tab. 4	Beispiel für ein Therapieprotokoll zur stationären Behandlung nach einer TPLO-Operation. Aus FOSSUM (2009)	50
Tab. 5	Komplikationen bei 253 TPLO-Operationen (PRIDDY et al. 2003)	62
Tab. 6	Komplikationen bei 115 TPLO-Operationen (BRAHM 2004)	64
Tab. 7	Komplikationen bei 696 TPLO-Operationen (STAUFFER et al. 2006)	67
Tab. 8	Komplikationen bei 118 TPLO-Operationen (CONKLING et al. 2010)	70
Tab. 9	Komplikationen bei 1000 Hunden mit TPLO-Operation (FITZPATRICK und SOLANO 2010)	71
Tab. 10	Mittlere vertikale Spitzenkraft und vertikaler Impuls bei sechs Hunden mit TPLO-Operation (BALLAGAS et al. 2004)	74
Tab. 11	Ergebnis der Messung der Bodenreaktionskräfte bei 64 TPLO operierten Hunden und 17 klinisch gesunden Hunden (CONZEMIUS et al. 2005)	75
Tab. 12	Durchschnittliche Bodenreaktionskräfte bei 32 Labrador Retrievern (ROBINSON et al. 2006)	76
Tab. 13	Röntgenologische Faktoren zur Beurteilung des Ausmaßes der Osteoarthrose (HURLEY et al. 2007)	82
Tab. 14	Röntgenologische Faktoren zur Beurteilung des Ausmaßes der Osteoarthrose (BOYD et al. 2007)	83
Tab. 15	Überblick über aufgetretene Komplikationen bei 114 Kniegelenken mit TTA-Operation (LAFEVER et al. 2007)	89
Tab. 16	Auszug aus dem Fragebogen an die Patientenbesitzer nach acht bis zwölf Monaten mit Ergebnissen (STEIN und SCHMOEKEL 2008)	90
Tab. 17	Durchschnittliche Bodenreaktionskräfte bei 40 TTA operierten Kniegelenken und 37 klinisch gesunden Hunden (VOSS et al. 2008)	91
Tab. 18	Überblick über aufgetretene Komplikationen bei 92 Kniegelenken mit TTA-Operation (DYMOND et al. 2010)	93

## Tabellenverzeichnis

---

Tab. 19	Ergebnisse der biomechanischen Messung an zehn Hintergliedmaßen (APELT et al. 2007)	95
Tab. 20	Ergebnisse der biomechanischen Messung an zwölf Hintergliedmaßen (MILLER et al. 2007)	96
Tab. 21	Verteilung der Parameter zwischen den Methoden (VEZZONI 2006)	97
Tab. 22	Vor- und Nachteile der TPLO und TTA	104
Tab. 23	Häufigkeit einer Fraktur der Tuberositas tibiae	111
Tab. 24	Häufigkeit von Meniskusspättschäden	112

## **Danksagung**

Herrn Prof. Dr. Dr. habil. R. Köstlin gilt mein herzlichster Dank für die freundliche Überlassung des interessanten Themas, die engagierte Betreuung, die ausführliche Durchsicht der Arbeit sowie seine jederzeit gewährte Hilfestellung und Geduld.

Vielen Dank auch an Dr. A. Brüschwein für seine praktische Hilfe in der Radiologie.

Meinen Eltern Johannes und Anneliese Weinberger sowie meinen Brüdern Markus und Michael Weinberger danke ich für die mir gewährte Unterstützung, meiner Mutter dabei besonders für das Korrekturlesen des Manuskripts.

Mein größter Dank gilt meinem Mann Sebastian für die geduldige bildtechnische Bearbeitung, seine unermüdliche Hilfe bei Computerfragen und sein grenzenloses Verständnis. Ohne seine Unterstützung und Motivation während des gesamten Studiums und der Anfertigung der Dissertation wäre dies alles nicht möglich gewesen. Auf seine Liebe und Fürsorge war immer Verlass, vielen Dank dafür!