

*... dann die wunderbare Gabe, durch das einzige Wörtchen »Miau«
Freude, Schmerz, Wonne und Entzücken, Angst und Verzweiflung,
kurz alle Empfindungen und Leidenschaften auszudrücken.
Was ist die Sprache der Menschen gegen dieses einfachste
aller einfachen Mittel, sich verständlich zu machen!*

Ernst Theodor Amadeus Hoffmann

Aus dem Zentrum für klinische Tiermedizin
der Tierärztlichen Fakultät
der Ludwig-Maximilians-Universität München

aus der Medizinischen Kleintierklinik
Vorstand: Univ.-Prof. Dr. Katrin Hartmann

Prävalenz latenter FeLV-Infektionen bei Katzen mit Myelosuppression oder Lymphom

Inaugural-Dissertation
zur Erlangung der tiermedizinischen Doktorwürde
der Tierärztlichen Fakultät der Ludwig-Maximilians-Universität
München

von
Bianca Veronica Stützer
aus Feuchtwangen

München 2009

Gedruckt mit der Genehmigung der Tierärztlichen Fakultät
der Ludwig-Maximilians-Universität München

Dekan: Univ.-Prof. Dr. Joachim Braun

Referentin: Univ.-Prof. Dr. Katrin Hartmann

Korreferent: Univ.-Prof. Dr. Walter Hermanns

Tag der Promotion: 13. Februar 2010

Meinen Eltern und meiner Schwester

In Liebe

INHALTSVERZEICHNIS

I.	EINLEITUNG	1
II.	LITERATURÜBERSICHT	2
1.	Feline Leukämieviren	2
1.1.	Endogene Retroviren.....	2
1.2.	Subtypen des feline Leukämievirus	3
1.2.1.	Subtyp A.....	3
1.2.2.	Subtyp B.....	4
1.2.3.	Subtyp C.....	4
1.2.4.	Felines Sarkomvirus.....	5
1.2.5.	Weitere Subtypen	5
2.	Klinik der feline Leukämievirusinfektion	5
2.1.	Katzen mit Virämie	6
2.1.1.	Hämatologische Veränderungen	6
2.1.1.1.	Lymphopenie.....	6
2.1.1.2.	Neutropenie	6
2.1.1.3.	Anämie	8
2.1.1.3.1.	Hämolytische Anämie	8
2.1.1.3.2.	Pure Red Cell Aplasia	9
2.1.1.3.3.	Weitere Anämieformen	9
2.1.1.4.	Thrombozytopenie und Thrombozytopathie.....	10
2.1.3.5.	Panzytopenie	10
2.1.2.	Neoplasien.....	11
2.1.2.1.	Lymphome und lymphatische Leukämien	12
2.1.2.1.1.	Mediastinales Lymphom.....	13
2.1.2.1.2.	Intestinales Lymphom.....	14
2.1.2.1.3.	Multizentrisches Lymphom.....	14
2.1.2.1.4.	Leukämie.....	14
2.1.2.2.	Fibrosarkome.....	15
2.2.2.3.	Weitere Neoplasien	16
2.1.3.	Immunsuppression	17
2.1.4.	Immun-mediierte Krankheiten	19
2.1.5.	Weitere assoziierte Krankheiten.....	19

2.1.5.1.	Neuropathien	19
2.1.5.2.	Reproduktionsstörungen.....	20
2.1.5.3.	Fading-Kitten-Syndrome.....	21
2.2.	Katzen mit latenter Infektion.....	21
2.2.1.	Hämatologische Veränderungen	22
2.2.2.	Neoplasien	23
III.	STUDIE I	24
IV.	STUDIE II.....	31
V.	DISKUSSION	44
VI.	ZUSAMMENFASSUNG	53
VII.	SUMMARY.....	55
VIII.	LITERATURVERZEICHNIS.....	57
IX.	DANKSAGUNG	87

ABKÜRZUNGSVERZEICHNIS

AIDS	erworbenes Immunschwäche-Syndrom
BaEV	Pavian-Retroviren
BFU-E	erythroische burst-forming units
CFU-E	erythroische colony-forming units
CLL	chronische lymphatische Leukämie
CML	chronische myeloische Leukämie
DNA	Desoxyribonukleinsäure
enFeLV	endogene Retroviren
FcEV	<i>Felis-catus</i> -endogene-Retroviren
FeLV	felines Leukämievirus
FeLV-AIDS	felines erworbenes Immunschwächevirus-Stamm
FeSFV	feline syncytium forming virus
FeSV	felines Sarkomvirus
feTHTR1	felines Thiamin-Transport-Protein-1
FIP	feline infektiöse Peritonitis
FIV	felines Immunschwächevirus
FPLS	feline panleukopenia-like syndrome
FPV	felines Panleukopenievirus
HES	hypereosinophiles Syndrom
HIV	humanes Immunschwächevirus
huTHTR1	humanes Thiamin-Transport-Protein-1
IHC	Immunhistochemie
ISAS	injection-site associated sarcoma
LTR	long terminal repeats

MCV	mittleres Erythrozytenzellvolumen
PCR	Polymerase-Ketten-Reaktion
PRCA	pure red cell anemia
rFELV	rekombinante feline Leukämieviren
RT	reverse Transkriptase
SPF	spezifisch Pathogen-frei
TNF- α	Tumor-Nekrose-Faktor- α
ZNS	Zentrales Nervensystem

I. EINLEITUNG

Das feline Leukämievirus (FeLV) (HOOVER & MULLINS) wurde erstmals im Jahre 1964 von den Brüdern Jarrett beschrieben (JARRETT et al., 1964a). Sie entdeckten Viruspartikel auf der Oberfläche maligner Lymphoblasten bei einer Katze und konnten mit einem Extrakt aus dem Lymphom dieser Katze Welpen infizieren, die daraufhin in ähnlicher Weise erkrankten (JARRETT et al., 1964a; JARRETT et al., 1964b).

FeLV ist ein γ -Retrovirus, das weltweit bei domestizierten Katzen und einigen verwandten kleinen Katzenartigen auftritt (HOOVER & MULLINS, 1991; LEUTENEGGER et al., 1999). Zusammen mit dem feline Immunschwächevirus (FIV) (HOOVER & MULLINS, 1991) und dem feline syncytium forming virus (FeSFV) (PEDERSEN, 1990) gehört es zur Gruppe der Onkoviren, eine Gruppe von RNA-Viren mit onkogenem Potential. Wie andere Retroviren persistiert FeLV im Wirt, indem es mithilfe des Enzyms reverse Transkriptase eine Kopie seiner Desoxyribonukleinsäure (DNA) (PEDERSEN, 1990) als sogenanntes Provirus in die chromosomale DNA der Wirtszelle einbaut (JARRETT, 1999). FeLV wird somit Bestandteil der Erbinformation. FeLV-Infektionen können Neoplasien, degenerative Erkrankungen des hämatopoietischen Systems sowie Immundefizienz und andere assoziierte Krankheiten hervorrufen (HOOVER & MULLINS, 1991; NEIL et al., 1991; HARDY, 1993). Diese Veränderungen bei FeLV-Antigen-positiven Katzen werden daher der bestehenden FeLV-Infektion zugeschrieben (HARDY, 1981a; REINACHER, 1989). Schon seit einigen Jahren wird vermutet, dass entsprechende Veränderungen bei p27-Antigen-negativen Katzen möglicherweise die Folge einer latenten FeLV-Infektion sein könnten (FRANCIS et al., 1981; ROJKO et al., 1982; SWENSON et al., 1990; ROJKO & HARDY, 1994; LUTZ et al., 1995; JACKSON et al., 1996a). Groß angelegte Studien, die solche Katzen auf das Vorhandensein proviraler DNA (und damit einer latenten FeLV-Infektion) untersuchen, gibt es bislang nicht.

Daher war es das vorgegebene Ziel dieser Arbeit, die Prävalenz und damit die Rolle einer latenten FeLV-Infektion bei Katzen mit Myelosuppression oder Lymphom zu untersuchen.

II. LITERATURÜBERSICHT

1. Feline Leukämieviren

Die drei wichtigsten Subtypen von FeLV sind FeLV-A, FeLV-B und FeLV-C. Diese Klassifizierung erfolgt auf der Basis von Virusneutralisationstests. (SARMA & LOG, 1971; SARMA et al., 1975a).

1.1. Endogene Retroviren

Endogene Retroviren (enFeLV) sind replikationsdefekte, nicht pathogene Viren bei Feliden, die durch eine Infektion mit einem Nagervirus auf Katzen übergegangen sind (BENVENISTE et al., 1975; BENVENISTE & TODARO, 1975; ROCA et al., 2004; ROCA et al., 2005). Lange Zeit ging man davon aus, dass es sich dabei um Relikte einer vor langer Zeit stattgefundenen Retrovirus-Infektion handelt (TANDON et al., 2008b). Der Nachweis zweier endogener, FeLV-verwandter Sequenzen in einer Population domestizierter Katzen deutete hingegen auf eine Integration von enFeLV in das Genom der Katze während oder erst nach der Domestizierung der Wildkatze hin (ROCA et al., 2004). Tandon et al. (2007) stellten bei FeLV-infizierten Katzen eine größere Menge an enFeLV fest als bei nicht infizierten Katzen (TANDON et al., 2007). Die Ergebnisse dieser Studie aus der Schweiz führten zu der Hypothese, dass enFeLV sowohl die Pathogenese als auch Entwicklung einer FeLV-Infektion beeinflussen können, ohne dabei selbst eine Infektion hervorzurufen (OVERBAUGH et al., 1988b; ROY-BURMAN, 1995; TANDON et al., 2007). Bei FeLV-infizierten Tieren, die eine große Menge an enFeLV in sich trugen, war die Replikationsrate des Virus höher als bei Tieren, die weniger enFeLV in sich trugen. Jedoch beeinflusste die Menge an enFeLV nicht, ob die Katzen eine regressive oder eine progressive Infektion entwickelten (TANDON et al., 2008b). Durch Rekombination von enFeLV mit dem Subtyp A des FeLV (SHEETS et al., 1993) entstehen rekombinante FeLV-Stämme (rFeLV), die die Pathogenität des FeLV-A verstärken. In experimentellen Studien rufen rFeLV mediastinale Lymphome hervor (PANDEY et al., 1995).

Bei dem RD-114-Virus handelt es sich um ein endogenes Retrovirus bei Hauskatzen, das eigentlich enger mit endogenen Pavian-Retroviren (BaEV) als mit FeLV verwandt ist (BENVENISTE & TODARO, 1974). In *in-vitro*-Studien

wurde gezeigt, dass RD-114-Sequenzen zwar in feline Zellen transkribiert und translatiert werden, eine vollständige Replikation jedoch nicht erfolgt (OKABE et al., 1973; GARDNER et al., 1974; LEVIN et al., 1976; NIMAN et al., 1977). Daneben gibt es noch weitere Viren, die zu den endogenen Retroviren der Katze gezählt werden. Dazu gehören die sogenannten *Felis-catus*-endogenen-Retroviren (FcEV), die zusammen mit den BaEV als Ursprung der RD-114-Sequenzen gelten (VAN DER KUYL et al., 1999), ebenso wie endogene retrovirale Sequenzen, die eng verwandt sind mit MAC-1, einem endogenen Retrovirus mit Typ-C-Morphologie bei Primaten (TODARO et al., 1978).

1.2. Subtypen des feline Leukämievirus

Es gibt drei FeLV-Subtypen, die sich gegenseitig beeinflussen (SARMA & LOG, 1971, 1973; SARMA et al., 1975b; JARRETT, 1980; ANDERSON et al., 2000). Dies sind die Subtypen A, B und C. Jeder Subtyp verwendet einen anderen Rezeptor, um an die Wirtszelle zu binden (SARMA & LOG, 1971; JARRETT et al., 1973a; SARMA & LOG, 1973; SARMA et al., 1975b; JARRETT, 1980; MOSER et al., 1998; TAILOR et al., 1999; ANDERSON et al., 2000; QUIGLEY et al., 2000; ANDERSON et al., 2001).

1.2.1. Subtyp A

FeLV-A wird bei allen natürlich infizierten Katzen nachgewiesen (JARRETT et al., 1978). Es ist die übertragbare und infektiöse Form des FeLV (JARRETT et al., 1973b; JARRETT & RUSSELL, 1978; SARMA et al., 1978; DONAHUE et al., 1988). FeLV-A infiziert vorzugsweise Zellen von Katzen, ist jedoch auch schwach infektiös für Zellen anderer Spezies. FeLV-A ist der einzige Subtyp, der *per se* kontagiös ist. Es wird horizontal von Katze zu Katze weitergegeben und benötigt keine enFeLV für seine Infektiosität (JARRETT & RUSSELL, 1978; HARDY, 1992). FeLV-A besitzt eine ausgeprägte Fähigkeit zur Replikation. Außerdem ist es imstande, die Immunantwort der Katze zu umgehen und hält die Replikation beim Vorhandensein defekter FeLV-B- und FeLV-C-Virionen aufrecht (HARTMANN, 2005). Das klinische Bild einer Infektion mit FeLV-A ist oft von einer sich allmählich entwickelnden Immundefizienz und von der Entstehung von Lymphomen geprägt (OVERBAUGH et al., 1988a; HOOVER & MULLINS, 1991; NEIL et al., 1991; HARDY, 1993).

FeLV-A verwendet das feline Thiamin-Transport-Protein-1 (feTHTR1) als

Rezeptor. FeTHTR1 verdankt seinen Namen der Ähnlichkeit zum humanen Thiamin-Transport-Protein-1 (huTHTR1) (MENDOZA et al., 2006).

1.2.2. Subtyp B

FeLV-B entsteht *de novo* in einer bereits mit FeLV-A infizierten Katze durch Rekombination aus FeLV-A und enFeLV-Segmenten (STEWART et al., 1986; OVERBAUGH et al., 1988b; NEIL et al., 1991; SHEETS et al., 1993). Eine Replikation von FeLV-B ist also nur möglich mit Hilfe von FeLV-A, da dem FeLV-B hierfür essentielle genomische Sequenzen fehlen. Obwohl FeLV-B auf das Vorhandensein von FeLV-A angewiesen ist, ist es pathogener als FeLV-A selbst (ROJKO et al., 1988). Während FeLV-A vor allem Zellen von Katzenartigen infiziert, ist FeLV-B in der Lage, ein weites Spektrum nicht-feliner Zelltypen zu infizieren (JARRETT et al., 1973a; HOOVER & MULLINS, 1991; NEIL et al., 1991) und ist mit dem Auftreten von Tumoren verbunden (HARTMANN, 2005). In einer Studie bei experimentell mit FeLV-B-infizierten Kätzchen, entwickelten nahezu 100 % innerhalb eines Jahres ein Lymphom (PEDERSEN, 1988).

FeLV-B verwendet den anorganischen Phosphat-Transporter Pit1 sowie den eng verwandten Transporter Pit2 als Rezeptor (MILLER et al., 1993; BOOMER et al., 1997). Pit1 und Pit2 sind auch Rezeptoren des Gibbon-Affen-Leukämievirus und von murinen Leukämieviren (O'HARA et al., 1990; TAKEUCHI et al., 1992; MILLER et al., 1993; KAVANAUGH et al., 1994; MILLER et al., 1994; VAN ZEIJL et al., 1994; BOOMER et al., 1997).

1.2.3. Subtyp C

FeLV-C entsteht *de novo* in einer FeLV-A-infizierten Katze durch Mutation (NEIL et al., 1991; RIGBY et al., 1992). Eine Replikation von FeLV-C ist ebenfalls nur mit Hilfe von FeLV-A möglich, da ihm essentielle genomische Sequenzen fehlen. Wie FeLV-B ist auch FeLV-C pathogener als FeLV-A (ROJKO et al., 1988) und kann *in vitro* ein weites Spektrum nicht-feliner Zelltypen infizieren (JARRETT et al., 1973a; HOOVER & MULLINS, 1991; NEIL et al., 1991). FeLV-C kommt nur selten vor und führt häufig zur sogenannten Pure Red Cell Anemia (PRCA) (ONIONS et al., 1982; JARRETT et al., 1984c; RIEDEL et al., 1986; ABKOWITZ et al., 1987; RIEDEL et al., 1988; DORNSIFE et al., 1989; NEIL et al., 1991; RIGBY et al., 1992). In einer Studie

entwickelten experimentell mit FeLV-C infizierte Katzen tödlich verlaufende aregenerative Anämien (PEDERSEN, 1988). Der Rezeptor für FeLV-C (FLVCR) ist ein Häm-Export-Protein (QUIGLEY et al., 2004).

1.2.4. Felines Sarkomvirus

Das feline Sarkomvirus (FeSV) entsteht ebenfalls *de novo* in einer FeLV-A-infizierten Katze aus Rekombination von FeLV-A und Tumor-assoziierten zellulären Genen, den sogenannten Proto-Onkogenen. Dadurch entsteht ein Tumor-verursachendes Virus, das bei Penetration der Zelle bereits onkogenes Potential besitzt. FeSV verursacht multifokale Fibrosarkome, die sich nach einer kurzen Inkubationszeit entwickeln (HARDY, 1990).

1.2.5. Weitere Subtypen

FeLV-*myc* wird, wie FeLV-B und FeLV-C, nicht von Katze zu Katze übertragen, sondern entsteht *de novo* in FeLV-A-infizierten Tieren. *Myc* ist ein zelluläres Proto-Onkogen, das eine wichtige Rolle bei der Tumorentstehung spielt (MULLINS et al., 1984). Durch Insertion des FeLV-Genoms in der Nähe von *myc* wird dieses Onkogen aktiviert und überexprimiert. Dies resultiert in einer unkontrollierten Proliferation der infizierten Zelle (TSUJIMOTO et al., 1993). In einer Studie bei 119 Katzen mit Lymphom war bei 38 Tieren (32 %) *myc* während der Transduktion oder Insertion des Virus beteiligt (TSATSANIS et al., 1994).

FeLV-T ist eine Variante des Subtyps A mit Änderungen des Hüllproteins (JARRETT, 1980). Es verwendet den anorganischen Phosphat-Transporter Pit1 als Rezeptor, benötigt aber zusätzlich ein zweites Wirts-Protein, nämlich FeLIX (ROHN et al., 1994; ROHN et al., 1998; ANDERSON et al., 2000; GWYNN et al., 2000), das vor allem von Lymphgewebe exprimiert wird und *in vitro* einen reinen T-Zell-Tropismus zeigt (LAURING et al., 2001).

2. Klinik der felines Leukämievirusinfektion

FeLV zählt zu den meist verbreiteten tödlichen Krankheitserregern weltweit (GOMES-KELLER et al., 2006). Die Folgen einer natürlichen FeLV-Infektion sind sehr verschieden und schwer vorhersehbar. Es können degenerative, proliferative und neoplastische Krankheiten auftreten (LEVY, 2008). Die Veränderungen, die durch eine FeLV-Infektion hervorgerufen werden, werden in neoplastische und nicht-neoplastische Krankheiten unterteilt. In den meisten

Studien treten nicht-neoplastische Krankheiten häufiger auf als Tumore (COTTER et al., 1975; HARDY, 1981b; WITTMER, 1993). In einer Studie bei Sektionskatzen zeigten 77 % der Tiere mit persistierender FeLV-Infektion nicht-neoplastische Veränderungen. Nur 23 % hatten eine Neoplasie (REINACHER & THEILEN, 1987; REINACHER, 1989).

2.1. Katzen mit Virämie

Wenn Katzen eine FeLV-Virämie zeigen, dann ist in der Regel freies FeLV-p27-Antigen im Blut vorhanden und nachweisbar. Als persistend virämisch gelten Tiere, die bei einer Infektion mit dem Virus aufgrund einer ungenügenden Immunantwort für den Rest ihres Lebens eine Virämie haben und zu Dauerausscheidern werden (HARDY et al., 1973b; JARRETT et al., 1973b; HARDY et al., 1976; HOOVER et al., 1977b). Diese persistierende Virämie tritt je nach Infektionsdruck bei drei bis 30 % aller FeLV-infizierten Katzen auf (PEDERSEN, 1990). Persistent virämische Tiere haben eine herabgesetzte Lebenserwartung (FRANCIS et al., 1980; MCCLELLAND et al., 1980) und sterben meist an einer FeLV-assoziierten Krankheit (PEDERSEN, 1990).

2.1.1. Hämatologische Veränderungen

Ein Zusammenhang von hämatologischen Veränderungen mit einer FeLV-Infektion wurde in zahlreichen Studien belegt. FeLV hat sowohl direkt als auch indirekt Knochenmarks-suppressive Wirkung (COTTER et al., 1975; MACKEY et al., 1975; JORDAN et al., 1993; SHELTON & LINENBERGER, 1995; ARJONA et al., 2000).

2.1.1.1. Lymphopenie

Lymphopenien können im Zuge einer FeLV-Infektion auftreten, werden jedoch vergleichsweise häufiger als Folge einer chronischen Infektion mit FIV beobachtet (SHELTON & LINENBERGER, 1995; ARJONA et al., 2000). In den meisten Fällen kommt eine Lymphopenie durch eine direkte Virus-Replikation in Lymphozyten zustande (HARTMANN, 2005).

2.1.1.2. Neutropenie

Neutropenien treten häufig alleine oder in Kombination mit anderen Zytopenien im Zuge einer FeLV-Infektion auf (BROWN & ROGERS, 2001). Arjona et al. (2000) ermittelten bei einer Untersuchung von 180 Katzen, dass 46 % der FeLV-

positiven Tiere leukopenisch waren und wiesen damit eine signifikante Assoziation zwischen der Entwicklung einer Leukopenie und einer FeLV-Infektion nach (ARJONA et al., 2000). In einer retrospektiven Studie über neutropenische Katzen waren sieben von 29 Tieren FeLV-Antigen-positiv und bei mehr als der Hälfte der Katzen wurde eine nicht-bakterielle Infektion nachgewiesen (BROWN & ROGERS, 2001). Bis zu 50 % der FeLV-infizierten Tiere, die in einer Studie mit verschiedenen Krankheitssymptomen vorgestellt wurden, zeigten eine Neutropenie im peripheren Blut (LATIMER, 1989), in einer anderen Studie waren es 33 % (ARJONA et al., 2000).

Neutropenien können primär durch verminderte Produktion im Knochenmark und durch erhöhten Verbrauch auftreten. Sekundär können sie durch einen immun-medierten Prozess entstehen, bei dem die Granulopoese im Knochenmark unterdrückt oder zirkulierende Neutrophile zerstört werden. In einigen Fällen wird eine Hypoplasie aller granulozytären Vorläuferzellen im Knochenmark beobachtet. Die Zellreifung kann dabei auf verschiedenen Entwicklungsstufen, z. B. auf der myelozytischen oder metamyelozytischen Stufe, unterbrochen werden (LATIMER, 1995; KNOLL, 1997).

Neutrophile Granulozyten spielen eine wichtige Rolle bei der Abwehr von eindringenden Pathogenen (LATIMER, 1995). Katzen mit Neutropenie werden in den meisten Fällen aufgrund von immer wieder kehrenden bakteriellen Infektionen vorgestellt. Einige Katzen leiden an einer persistierenden Gingivitis (COTTER, 1998).

Neben den zumeist persistenten oder einmalig transient auftretenden Neutropenien wurde im Zusammenhang mit einer FeLV-Infektion auch eine zyklische Neutropenie beschrieben. Ein Zyklus dauerte dabei etwa 12 Tage. Da die meisten Tiere sich gut unter einer Therapie mit Glukokortikoiden erholen, geht man hier von einer immun-medierten Komponente aus (SWENSON et al., 1987). Neutropenien traten auch bei FeLV-positiven Katzen mit einem sogenannten „feline panleukopenia-like syndrome“ (FPLS) auf (SHELTON & LINENBERGER, 1995). FPLS hat klinisch große Ähnlichkeit mit der durch feline Panleukopenieviren (FPV) hervorgerufenen feline Panleukopenie; weiterhin sind die FeLV-positiven Katzen gewöhnlich anämisch (HARTMANN, 2005). Da bei experimentell mit FeLV infizierten Katzen, die an FPLS starben, FPV-Antigene gefunden wurden, geht man davon aus, dass FPLS nicht allein

durch eine FeLV-Infektion entstand, sondern durch eine Ko-Infektion mit FPV (LUTZ et al., 1995).

2.1.1.3. Anämie

Anämien treten bei mehr als 50 % aller FeLV-infizierten Katzen mit Symptomen auf (COTTER et al., 1975; MACKEY, 1975; MACKEY et al., 1975). Vor über 20 Jahren waren noch 75 % aller aregenerativen Anämien die Folge einer FeLV-Infektion (COTTER et al., 1975). Aufgrund der weltweit sinkenden Prävalenz (HARTMANN et al., 1992; GLEICH et al., 2009) ist diese Zahl heutzutage jedoch deutlich geringer. Neben hämolytischen (regenerativen) sind vor allem aregenerative Anämien Folge einer FeLV-Infektion. Eine aufgrund einer FeLV-Infektion auftretende aregenerative Anämie ist zumeist normochrom und normozytär. Im Blut findet sich nur eine geringe Zahl an Retikulozyten. Das Knochenmark ist meist hypo- oder normozellulär und beherbergt mehr myeloische als erythroische Zellen (COTTER, 1979).

2.1.1.3.1. Hämolytische Anämie

Nur ungefähr 10 % aller FeLV-assoziierten Anämien sind regenerativ. Sie sind charakterisiert durch eine hohe Retikulozyten-Zahl, ein hohes mittleres Erythrozytenzellvolumen (mean corpuscular volume, MCV) sowie durch Anisozytose, kernhaltige Erythrozyten und Polychromasie (SHELTON & LINENBERGER, 1995). Regenerative Anämien entstehen meist durch eine FeLV-induzierte immun-medierte Hämolyse. Diese ist Folge einer Virus-induzierten Expression von Fremd-Antigenen auf der Erythrozyten-Oberfläche (SCOTT et al., 1973; KOCIBA, 1986). Für die dadurch entstehende immun-medierte hämolytische Anämie sind ein positiver Coombs-Test, Autoagglutination und das Auftreten von Sphärozyten charakteristisch (KOHN et al., 2006).

Eine regenerative Anämie kann auch sekundär durch eine Ko-Infektion mit hämotropen Mykoplasmen, vor allem *Mycoplasma haemofelis*, entstehen. Klinisch manifeste Sekundärinfektionen mit *Mycoplasma haemofelis* sind meist Folge einer FeLV-induzierten Immunsuppression (KOCIBA, 1986; BOBADE et al., 1988). Seltener führen durch FeLV hervorgerufene Thrombozytopenien zu Blutungen und damit zu einer regenerativen Anämie (SHELTON & LINENBERGER, 1995; GEORGE et al., 2002; HARRUS et al., 2002;

HARTMANN, 2005).

2.1.1.3.2. Pure Red Cell Aplasia

Bei der pure red cell aplasia (PRCA) handelt es sich um eine isolierte Aplasie der Erythrozyten, die sich als schwere aregenerative Anämie mit einem Hämatokrit von unter 15 % manifestiert (HOOVER et al., 1974; HOOVER et al., 1977a). Die PRCA ist charakterisiert durch eine Makrozytose der Erythrozyten bei gleichzeitigem Fehlen von Retikulozyten. Hämoglobin-haltige Zellen im Knochenmark fehlen ebenfalls (ONIONS et al., 1982; TESTA et al., 1983; ABKOWITZ et al., 1985). Man geht davon aus, dass die Makrozytose Folge eines FeLV-induzierten Zellteilungs-Defekts ist, und es während der Erythropoese nicht zur Mitose der Zellen kommt. Das Knochenmark dieser Katzen ist für gewöhnlich normozellulär, kann aber auch hypozellulär mit mehr myeloischen als erythroischen Zellen sein (NOWINSKI et al., 1977; LEVY, 2000).

Ausgelöst wird die PRCA durch den FeLV-C/Sarma-Stamm des FeLV. FeLV-C verhindert die Differenzierung der sogenannten erythroischen burst-forming units (BFU-E) zu sogenannten erythroischen colony-forming units (CFU-E) (ABKOWITZ et al., 1987; ABKOWITZ, 1991). Das Hüllprotein gp70 (dessen Struktur den Hauptunterschied zwischen den Subtypen A, B und C ausmacht) beeinflusst dabei Zell-Rezeptoren und Signalwege, die grundlegend für die Erythropoese sind (QUACKENBUSH et al., 1990; ABKOWITZ, 1991; SHELTON & LINENBERGER, 1995; YOUNG et al., 2000). Es werden zwar sowohl die Vorläuferzellen der Erythrozyten (BFU-E und CFU-E) als auch die Vorläuferzellen der Granulozyten und Makrophagen (CFU-GM) mit FeLV infiziert, verhindert wird jedoch ausschließlich die Erythropoese (ABKOWITZ et al., 1987). Weder ein Erythropoetin-Mangel noch ein Vitamin-B12-Mangel scheinen zur Entstehung der PRCA beizutragen. In einer Studie wurden deutlich erhöhte Serum-Erythropoetin-Werte gemessen (LEVY, 2000).

2.1.1.3.3. Weitere Anämieformen

Die sogenannte Anämie der chronischen Erkrankungen entwickelt sich sekundär zu Stress oder Krankheiten, die aufgrund einer FeLV-induzierten Immunsuppression entstehen. Dabei werden Entzündungs-Zytokine durch das FeLV selbst oder durch eine bakterielle Sekundärinfektion stimuliert. Als Folge kommt es zu einer Sequestration von Eisen, einer verkürzten Lebensdauer der

Erythrozyten sowie zu einer reduzierten Erythropoetin-Produktion im Knochenmark. Diese Anämieform ist zumeist mild bis moderat, normochrom und normozytär (WEISS & KREHBIEL, 1983; HARTMANN, 2005; OTTENJANN et al., 2006). Sekundär kann es auch zu schweren Anämien kommen, wenn bei systemischen Infektionen oder bei Lymphomen das Knochenmark verdrängt wird oder aber, wie etwa bei der Erythroleukämie oder der Retikuloendotheliose, Stamm- oder Vorläuferzellen durch neoplastische Prozesse verändert werden (GABOR et al., 2000; HARTMANN, 2005).

2.1.1.4. Thrombozytopenie und Thrombozytopathie

In einer Studie von Jordan et al. (1993) waren FeLV-Infektionen neben myeloproliferativen Neoplasien die häufigste Ursache für Thrombozytopenien bei Katzen (JORDAN et al., 1993). Ein Thrombozyten-Mangel entsteht sekundär aufgrund einer FeLV-induzierten Knochenmarkssuppression und der damit verbundenen eingeschränkten Produktion von Blutplättchen (HARTMANN, 2005). Megakaryozyten sind häufig Ziel einer produktiven FeLV-Infektion, und in einigen reifen Thrombozyten finden sich FeLV-Proteine als Folge einer Infektion (OVERBAUGH et al., 1988a). In einer experimentellen Studie wurde gezeigt, dass beispielsweise der Kawakami-Theilen-Stamm des FeLV im Verlauf einer akuten FeLV-Infektion starke Makrothrombozytosen und Thrombozytopenien auslösen kann (BOYCE et al., 1986). Immun-medierte Thrombozytopenien treten bei FeLV-infizierten Tieren selten allein, sondern oft zusammen mit immun-medierten hämolytischen Anämien auf (HARTMANN, 2005).

Bei manchen FeLV-infizierten Katzen ist auch die Lebensdauer der Thrombozyten verkürzt. Die Thrombozyten selbst können in Größe, Menge, Form und Funktion verändert sein (HARTMANN, 2005).

2.1.1.5. Panzytopenie

Die aregenerative Panzytopenie wird im englischen Sprachgebrauch „aplastische Anämie“ genannt. Die aplastische Anämie ist charakterisiert durch ein hypozelluläres Knochenmark, das durch Fett ersetzt wurde (BRUNNING, 1989; WEISS, 2000; YOUNG et al., 2000). Da alle Zellreihen betroffen sind, geht man davon aus, dass es sich bei der Panzytopenie im Vergleich zur PRCA um ein weiter fortgeschrittenes Stadium einer Knochenmarkssuppression handelt

(HARTMANN, 2005). Der FeLV-C-Subtyp ist das bislang einzige bekannte Virus, das aplastische Anämien hervorrufen kann. Wie die PRCA entsteht auch die Panzytopenie als Folge einer Myelosuppression. Es kommt zu einer Virus-induzierten Veränderung der hämatopoietischen Genexpression. Dadurch werden frühe Vorläuferzellen aller Zellreihen im Knochenmark beeinflusst (ONIONS et al., 1982; JARRETT et al., 1984c). Zytologisch finden sich oft in Knochenmarks-Aspiraten neben reinem Fett auch nekrotische Areale (SHIMODA et al., 2000a).

Manche Katzen zeigen eine zyklische Hämatopoese mit periodischem Auftreten von Retikulozyten, Granulozyten und Thrombozyten. Der Grund dafür ist die Infektion von Zellen im Knochenmark, die für die Aufrechterhaltung der Knochenmarks-Struktur verantwortlich sind. In verschiedenen *in-vitro*-Studien konnte FeLV die Lebensfähigkeit, das Wachstum und die Produktion von Wachstums-regulierenden Substanzen der hämatopoietischen Vorläuferzellen beeinträchtigen (LINENBERGER & ABKOWITZ, 1992; LINENBERGER et al., 1995; LINENBERGER & DENG, 1999).

2.1.2. Neoplasien

FeLV ist ein bedeutendes Onkogen, das bei Katzen für die Entstehung verschiedener Neoplasien verantwortlich ist (JARRETT, 1984a; NEIL et al., 1991). Die durch FeLV hervorgerufenen Tumoren werden, zumindest zum Teil, durch eine sogenannte „insertionelle“ Mutagenese verursacht, bei der das integrierte FeLV-Provirus ein Proto-Onkogen aktiviert oder ein Tumor-Suppressor-Gen zerstört. Beides kann im weiteren Verlauf zur Entstehung von Tumoren beitragen. Durch insertionelle Mutagenese und die damit verbundene unkontrollierte Proliferation von Zellen können also Zell-Klone mit malignem Phänotyp entstehen (FUJINO et al., 2003). Dies geschieht, wenn das FeLV-Genom nahe eines zellulären Onkogens (meist *myc*) in das zelluläre Genom eingebaut wird. Dadurch kommt es zur Aktivierung und Überexpression des *c-myc* Proto-Onkogens (NEIL et al., 1984; FORREST et al., 1987; MIURA et al., 1987; LEVY et al., 1993b; TSATSANIS et al., 1994). Die Insertion des FeLV-Genoms kann auch in der Nähe von Proto-Onkogenen stattfinden (z. B. *pim-1* und *flvi-2*, das für das feline Homologon von *bmi-1* kodiert) (LEVY & LOBELLE-RICH, 1992; LEVY et al., 1993a; LEVY et al., 1993b; TSATSANIS et al., 1994). Bei der FeLV-induzierten Onkogenese scheint es darüber hinaus zu einer Vervielfältigung der U3-Sequenz im Bereich der long terminal repeats (LTR) des

Virus zu kommen (NEIL et al., 1991; ROHN et al., 1994).

Der Subtyp FeLV-A kann Onkogene aufnehmen, um dann rekombinante Viren, wie beispielsweise den Subtyp FeLV-B oder das feline Sarkomvirus, zu bilden. Dabei werden onkogene Sequenzen in der Zelle an neuen Stellen eingefügt und aktiviert. Bei Eintritt in die Zelle besitzen diese neuen, rekombinanten Viren dann onkogenes Potential (ESSEX & SNYDER, 1973; SNYDER et al., 1978; HARTMANN, 2005).

2.1.2.1. Lymphom und lymphatische Leukämie

FeLV führt häufig zu Tumoren. So waren in einer neuen Studie aus dem Jahr 2007 54 % der FeLV-positiven Katzen an malignen Lymphomen oder lymphatischer Leukämie erkrankt (SUNTZ, 2007).

Schon die Erstbeschreibung von FeLV stand in direktem Zusammenhang mit dem Auftreten eines Lymphoms (JARRETT et al., 1964a; JARRETT et al., 1964b). Laut Rojko und Hardy (1994) sind zwischen 30 und 45 % aller Tumore bei Katzen hämatopoietischen Ursprungs (ROJKO & HARDY, 1994), von denen wiederum ca. 90 % Lymphome sind (DORN et al., 1968). Lymphome sind also die am häufigsten auftretenden Tumore bei Katzen (30 %); sie sind häufiger als bei irgendeiner anderen Spezies (VAIL et al., 1998; MURPHY et al., 1999). Lymphome bei Katzen sind meistens „high grade“ mit immunoblastischer oder lymphoblastischer Morphologie. Sie können aber auch lymphoblastisch und lymphozytisch gemischt oder gelegentlich „low grade“ lymphozytisch sein (VALLI et al., 1995; VALLI et al., 2000).

Noch bis vor wenigen Jahrzehnten galt FeLV als das ätiologische Agens aller lymphoproliferativen Neoplasien (HARDY et al., 1973b; ESSEX et al., 1975; ONIONS, 1985). Viele Studien zeigten jedoch inzwischen, dass Lymphome auch ohne nachweisbare FeLV-Infektion (WANG et al., 2001) und auch bei spezifisch Pathogen-frei (SPF) aufgezogenen Katzen auftreten können (JARRETT et al., 1984b). Dass es einen ätiologischen Zusammenhang zwischen Lymphomen/lymphatischen Leukämien und einer FeLV-Infektion gibt, wurde mehrfach bewiesen. So entwickeln Katzenwelpen Lymphome nach experimenteller Infektion mit FeLV (RICKARD, 1969; HARDY et al., 1973a; JARRETT et al., 1973a). Außerdem tritt bei FeLV-infizierten Tieren öfter als bei nicht-infizierten Tieren ein Lymphom auf (ESSEX & SNYDER, 1973; HARDY

et al., 1973a), und ein Großteil der Katzen mit Lymphomen war in den bisher durchgeführten Studien FeLV-positiv (COTTER et al., 1975; FRANCIS et al., 1977; FRANCIS et al., 1979; HARDY et al., 1980; REINACHER, 1987; SHELTON et al., 1990; HARRUS et al., 2002).

Die Anzahl der FeLV-positiven Tiere mit Lymphom ist in den letzten Jahren deutlich zurück gegangen (MAULDIN et al., 1995; MOORE et al., 1996; HARTMANN et al., 1998). Zwischen 1980 und 1995 waren in einer Untersuchung in Deutschland noch 59 % der Katzen mit Lymphom oder lymphatischer Leukämie FeLV-Antigen-positiv, in den darauf folgenden vier Jahren waren es nur noch 20 % (HARTMANN et al., 1998). Eine neuere Studie ermittelte bei entsprechenden Katzen mit Lymphom sogar eine Prävalenz von nur knapp 7 % (TESKE et al., 2002). Zu einem großen Teil ist diese rückläufige Entwicklung auf die Durchführung konsequenter Impfprogramme gegen FeLV zurückzuführen (VAIL et al., 1998).

2.1.2.1.1. Mediastinales Lymphom

Mediastinale Lymphome treten oft in Zusammenhang mit einer FeLV-Infektion auf und kommen besonders bei jungen Katzen unter drei Jahren vor (VALLI et al., 2000). Im Gegensatz zu den Ergebnissen älterer Studien ist das mediastinale Lymphom nicht mehr die am häufigsten auftretende Lymphomart bei Katzen. Noch vor einigen Jahren waren zwischen 68 und 92 % aller Katzen mit einem mediastinalen Lymphom FeLV-Antigen-positiv (COTTER et al., 1975; FRANCIS et al., 1979; HARDY et al., 1980; REINACHER & THEILEN, 1987; ROJKO & HARDY, 1994; VAIL et al., 1998). Neueren Studien zufolge ist auch dieser Prozentsatz zurück gegangen (TESKE et al., 2002). Anders herum betrachtet, waren in einer Studie 37,2 % aller Lymphome bei FeLV-positiven Katzen mediastinal (WITTMER, 1993).

Mediastinale Lymphome entstehen in der Thymusregion und führen schließlich zu einem malignen Pleuralerguss. Die Zellzahl im Erguss ist gewöhnlich größer als 8000/ μ l; hauptsächlich handelt es sich dabei um unreife Lymphozyten. Die meisten Katzen mit mediastinalem Lymphom werden mit mehr oder weniger starker Dyspnoe vorgestellt. In manchen Fällen tritt Regurgitation (durch Druck auf den Ösophagus) oder ein Horner-Syndrom (durch Druck auf sympathische Nerven im Thorax) auf (COTTER, 1998).

2.1.2.1.2. Intestinales Lymphom

Intestinale Lymphome treten vor allem bei älteren Katzen auf, die in der Mehrzahl FeLV-Antigen-negativ sind. Ungefähr 25 bis 30 % aller Katzen mit intestinalen Lymphomen waren in einer Studie von 1998 FeLV-positiv. In einer neueren Untersuchung waren hingegen nur 6 % aller Katzen FeLV-positiv, lediglich doppelt so viele wie in der normalen Katzenpopulation (HARTMANN et al., 1998).

Normalerweise werden Katzen mit einem intestinalen Lymphom wegen Erbrechen und Durchfall vorgestellt, bei einigen jedoch tritt klinisch nur Anorexie und damit verbundener Gewichtsverlust auf. Intestinale Lymphome können fokal oder diffus verteilt sein, die Mesenteriallymphknoten sind dabei gewöhnlich nicht vergrößert (MAHONY et al., 1995).

2.1.2.1.3. Multizentrisches Lymphom

Ungefähr die Hälfte aller Katzen mit einem multizentrischen Lymphom ist FeLV-Antigen-positiv. Multizentrische Lymphome zeichnen sich durch das Vorhandensein von Tumoren in verschiedenen Organen aus. Dabei kann in annähernd jeder Region des Körpers, wie beispielsweise der Haut, der Leber, den Nieren, der Harnblase, dem Gehirn, der Lunge, der Gingiva und der Nasenhöhle, ein Lymphom entstehen (LANE et al., 1994). Lymphome in den Nieren sind meist bilateral und verursachen erst in einem weit fortgeschrittenen Stadium ein Nierenversagen mit klinischen Symptomen und Renomegalie. Epidurale Lymphome können Paralysen hervorrufen, die plötzlich auftreten oder sich graduell verschlimmern. Bei ungefähr 70 % aller Katzen ist dabei das Knochenmark befallen. Trotzdem kann das Blutbild dieser Tiere unauffällig sein (SPODNICK et al., 1992; LANE et al., 1994).

2.1.2.1.4. Leukämie

In den meisten Studien waren ungefähr 50 % aller Katzen mit lymphatischer Leukämie FeLV-Antigen-positiv. Da alle hämatopoietischen Zellen für FeLV empfänglich sind, treten sowohl lymphatische als auch myeloische (granulozytäre, erythroische und megakaryozytäre) Formen auf (TOTH et al., 1986; REINACHER, 1987; BLUE, 1988; WITTMER, 1993; NISHIGAKI et al., 1997; COMAZZI et al., 2000; SHIMODA et al., 2000b; HISASUE et al., 2001). Auch mehr als die Hälfte aller Katzen mit nicht-lymphatischer Leukämie sind FeLV-

positiv (HARTMANN, 2005).

Insbesondere bei der nicht-lymphatischen Leukämie kommt es bereits auf der Stufe der Stammzellen zur Transformation der Zellen durch das Virus, so dass mehr als eine Zellreihe betroffen sein kann. Nicht-lymphatische Leukämien werden oftmals auch als „myeloproliferative Krankheiten“ bezeichnet (COTTER, 1998).

Man unterscheidet zwischen der akuten und der chronischen Leukämie. Bei der akuten Leukämie ist das Knochenmark voll mit blastischen Zellen, und die normale Hämatopoese ist unterdrückt. Die Schwere der klinischen Symptome korreliert mit dem Verlust an hämatopoietischen Zellen. Dabei treten Anämien, Neutropenien und Thrombozytopenien auf. Katzen mit Anämie können apathisch sein, Katzen mit Neutropenie sind prädisponiert für das Auftreten einer Sepsis, und Tiere mit Thrombozytopenie neigen zu Blutungen. Durch extramedulläre Hämatopoese oder aufgrund maligner Infiltration der Milz entwickelt sich häufig eine Splenomegalie (BLUE et al., 1988).

Chronische Leukämien sind selten bei Katzen und stehen sehr selten in Zusammenhang mit einer FeLV-Infektion. Man unterscheidet die gut differenzierte chronische lymphatische Leukämie (CLL), die chronische myeloische Leukämie (CML), die Polyzythämia vera und die Thrombozythämie. Bei der eosinophilen Leukämie handelt es sich möglicherweise um einen Subtyp B der CML. Sie wurde auch im Zusammenhang mit FeLV beschrieben (GELAIN et al., 2006). Die Differenzierung zwischen dem Vorliegen einer schweren reaktiven Eosinophilie (HES, hypereosinophiles Syndrom) und eines Tumors ist schwierig, da in beiden Fällen eine große Anzahl morphologisch unauffälliger eosinophiler Granulozyten in Knochenmark, Blut und anderen Organen auftreten (COTTER, 1998).

2.1.2.2. Fibrosarkome

In verschiedenen Studien wurde eine signifikante Assoziation zwischen FeLV und dem Auftreten von mesenchymalen Tumoren gezeigt. Dazu zählen Fibrosarkome, Osteosarkome und Meningiome (REINACHER, 1987; WITTMER, 1993). Snyder und Theilen (1969) isolierten FeLV erstmalig aus einem multizentrischen, subkutanen Fibrosarkom einer Katze (SNYDER & THEILEN, 1969).

Fibrosarkome, die im Zusammenhang mit FeLV auftreten, werden durch FeSV

hervorgerufen, einem rekombinanten Virus, das *de novo* in einer FeLV-A-infizierten Katze aus Rekombination von FeLV und zellulären Onkogenen entsteht. Da FeSV selbst replikationsdefekt und auf ein FeLV-Helfervirus angewiesen ist, sind alle Tiere mit einem FeSV-induzierten Fibrosarkom auch FeLV-positiv (ROJKO & HARDY, 1994). Aus natürlich aufgetretenen Tumoren wurden mehrere FeSV-Stämme isoliert, die alle defekt waren. Dadurch hängt die Vermehrung von FeSV vom Helfervirus FeLV-A ab. Durch Manipulation des Helfervirus im Labor konnte FeSV auch Zellen einzelner Spezies infizieren, die natürlicherweise nicht infiziert werden können. Nach experimenteller Inokulation von FeSV können sich sowohl in Katzen als auch in Hunden, Schafen, Ratten und Primaten Tumore entwickeln. Viele dieser Tumore, auch große, verschwinden bei diesen Tierarten aber von selbst (COTTER, 1998).

FeSV-induzierte Fibrosarkome sind multizentrisch und treten unter natürlichen Umständen meist bei jungen Katzen auf (SNYDER & THEILEN, 1969). Sie neigen zu schnellem Wachstum und stellen sich oft als multiple Haut- oder Unterhautsknoten dar. Sie sind lokal invasiv und metastasieren in die Lunge oder in andere Organe (BROWN et al., 1978).

FeSV-induzierte Sarkome sind zu trennen von den sogenannten injection-site associated sarcomas (ISAS), die einzeln auftreten. Sie sind ebenfalls lokal invasiv, wachsen und metastasieren jedoch langsamer, und sind manchmal chirurgisch entfernbar. Sie sind Folge einer granulomatösen entzündlichen Reaktion an Injektionsstellen, z. B. nach Adjuvans-haltigen Impfungen (SEGUIN, 2002). Es ist nachgewiesen, dass weder FeSV noch FeLV selbst an der Entstehung von ISAS beteiligt sind (ELLIS et al., 1996).

2.1.2.3. Weitere Neoplasien

Nach experimenteller intradermaler oder intraokulärer Inokulation von FeSV traten bei jungen Katzen FeSV-induzierte Melanome der Haut oder der vorderen Augenkammer auf (ALBERT et al., 1981). FeSV kann also neben ektodermalen auch mesodermale Zellen transformieren (COTTER, 1998). Natürlich auftretende Melanome konnten dagegen noch nicht mit FeSV in Verbindung gebracht werden.

Bislang ist ein einzelner Fall, bei dem ein Plattenepithelkarzinom im Zusammenhang mit einer FeLV-Infektion auftrat, beschrieben (REINACHER &

THEILEN, 1987). Unklar ist dagegen die genaue Rolle von FeLV sowohl bei Katzen mit Ästhesionneuroblastomen, bei denen Virus-Partikel im Tumorgewebe gefunden wurden und die Polymerase-Ketten-Reaktion (PCR) aus Tumorgewebe positiv war (SCHRENZEL et al., 1990), als auch bei Katzen mit sogenannten „Hauthörnern“ (cornu cutaneum) (PEDERSEN, 1991).

2.1.3. Immunsuppression

Über den genauen Mechanismus, wie das Immunsystem geschädigt wird, ist bislang nur wenig bekannt. Manche Studien sehen einen Zusammenhang mit unintegrierter viraler DNA replikationsdefekter Virus-Varianten (OVERBAUGH et al., 1988a), wie beispielsweise FeLV-T (LAURING et al., 2002). Möglicherweise ist auch das p15e-Hüllprotein des FeLV an der Entstehung der Immunsuppression beteiligt. Beeinträchtigt ist vor allem das zelluläre Immunsystem. In einer Studie bei FeLV-infizierten Katzen wurden funktionsdefekte Lymphozyten und aktivierte Makrophagen nachgewiesen. Außerdem war die Funktion der polymorphkernigen Leukozyten eingeschränkt, wodurch opportunistische Infektionen begünstigt wurden (OGILVIE et al., 1988).

Ein großer Prozentsatz aller FeLV-positiven Katzen entwickelt Sekundärinfektionen aufgrund einer Virus-assoziierten Immunschwäche (HARDY & ESSEX, 1986). Eine Immunsuppression begünstigt viele Krankheiten und gilt als die am häufigsten auftretende und zum Tod führende Komplikation einer FeLV-Infektion (OGILVIE et al., 1988; PARDI et al., 1991; DIEHL & HOOVER, 1992). Vergleichbar ist dies mit der Infektion mit dem humanen Immunschwächevirus (HIV) beim Menschen (ROHN et al., 1996; PERSAUD et al., 2003). Katzen, die experimentell mit einem feline erworbenen Immunschwäche-Syndrom-Stamm des FeLV (FeLV-FAIDS) infiziert wurden, entwickelten ein Immunschwächesyndrom, das dem erworbenen Immunschwächesyndrom (AIDS) beim Menschen sehr ähnlich war. Es traten unter anderem Enterokolitis mit Nekrosen und Atrophie der Darmzotten, Lymphopenie, Hypogammaglobulinämie und opportunistische Erkrankungen, wie Stomatitis und respiratorische Krankheiten, auf (HOOVER et al., 1987; OGILVIE et al., 1988).

Zu den am häufigsten auftretenden FeLV-assoziierten Sekundärinfektionen gehören die feline Infektiöse Peritonitis (FIP), Mykoplasmeninfektion (vor allem

mit *Mycoplasma haemofelis*), Kokzidiose und Infektionen des oberen Respirationstrakts (REINACHER, 1989; REINACHER et al., 1995; LEVY, 2000). Auch Hauterkrankungen entwickeln sich oftmals im Zusammenhang mit einer Immunschwäche (PISCOPO, 2000), und Verletzungen sowie Otitiden und miliare Dermatitiden werden durch zusätzliche Sekundärinfektionen verkompliziert (SIERRA et al., 2000).

Durch eine bestehenden FeLV-Infektion kann der Thymus atrophieren (TERRY et al., 1992) und die parakortikale Zone der Lymphknoten zerstört werden. Häufig treten Lymphopenie und Neutropenie auf. Außerdem ist die chemotaktische und phagozytische Funktion der neutrophilen Granulozyten virämischer Katzen im Gegensatz zu gesunden Tieren eingeschränkt. Diese Veränderung kann für unbestimmte Zeit andauern, und auch bei einer transienten Virämie kurzzeitig auftreten (KIEHL et al., 1987; HOFFMANN-JAGIELSKA et al., 2005). Lymphopenien können durch einen vorwiegenden Mangel an CD4⁺-Helfer-T-Zellen charakterisiert sein. Dies führt zu einem niedrigen CD4/CD8-Verhältnis, das eigentlich typisch für eine FIV-Infektion ist (QUACKENBUSH et al., 1990). Bei einer FeLV-Infektion kommt es aber auch häufig zu einem grundlegenden Mangel an sowohl Helfer-Zellen (CD4⁺) als auch zytotoxischen Suppressor-Zellen (CD8⁺) (HOFFMANN-FEZER et al., 1996). In mehreren Studien wurde sowohl im Serum FeLV-infizierter Katzen als auch in infizierten Zellen in einer Kultur eine erhöhte Menge an Tumor-Nekrose-Faktor- α (TNF- α) nachgewiesen. Obwohl jedes einzelne Zytokin bei der Entstehung einer Immunantwort eine wichtige Rolle spielt, kann die exzessive Produktion gewisser Zytokine, wie beispielsweise TNF- α , auch Krankheiten verursachen (LINENBERGER & DENG, 1999; LEVY, 2000).

Sowohl die primäre als auch die sekundäre humorale Antikörper-Reaktion auf spezifische Antigene sind bei FeLV-infizierten Katzen verzögert und reduziert. Impfstudien zeigten, dass manche FeLV-infizierten Katzen keinen ausreichenden Impfschutz gegen Tollwut aufbauen können (FRANCHINI, 1990). T-Lymphozyten FeLV-infizierter Katzen produzieren signifikant niedrigere Level an B-Zell-Stimulations-Faktoren als gesunde Katzen. Dieser Defekt wird mit der Zeit zunehmend ausgeprägter. Die Funktion von B-Zellen FeLV-infizierter Katzen, die *in vitro* durch nicht-infizierte T-Zellen stimuliert werden, ist jedoch normal (DIEHL & HOOVER, 1992).

2.1.4. Immun-medierte Krankheiten

Neben den durch Immunsuppression induzierten Krankheiten können aufgrund einer übermäßigen oder unregulierten Immunreaktion gegen das Virus verschiedene immun-medierte Erkrankungen entstehen. Dazu zählen Glomerulonephritis, autoimmun-hämolytische Anämie, Uveitis mit Immunkomplex-Ablagerungen in Iris und Ziliarkörper sowie Polyarthritiden (ANDERSON & JARRETT, 1971; BRIGHTMAN et al., 1991; PEDERSEN, 1991). FeLV kann eine chronische progressive Polyarthritiden auslösen und früher war FeLV für ungefähr 20 % aller Polyarthritiden bei Katzen verantwortlich (PEDERSEN, 1991).

Die Bildung von Immunkomplexen trägt, zusammen mit der fehlenden Aktivität der T-Zell-Suppressor-Zellen zur Entstehung von immun-medierten Erkrankungen bei (PEDERSEN, 1988). In einer Studie wurde bei FeLV-infizierten Katzen mit Glomerulonephritis eine größere Menge zirkulierender viraler Proteine gemessen als bei FeLV-infizierten Katzen ohne Glomerulonephritis (HARTMANN, 2005). Proteine, wie z. B. Teile des vollständigen Virus oder auch freies gp70, p27 oder p15E, können zur Bildung von Antigen-Antikörper-Komplexen führen (DAY et al., 1980; TUOMARI et al., 1984). Zirkulierende Immunkomplexe wurden auch nach experimenteller Therapie einer persistierenden Virämie mit monoklonalen Antikörpern gegen gp70 und nach Inokulation von Komplement-verbrauchenden Faktoren nachgewiesen (HARTMANN, 2005).

2.1.5. Weitere assoziierte Krankheiten

FeLV verursacht eine Reihe weiterer Probleme bei infizierten Katzen und trägt direkt oder indirekt zur Entstehung vieler Krankheiten bei. Dazu zählen Erkrankungen des Gastrointestinaltrakts, des Respirationstrakts, des zentralen Nervensystems, der Augen, der Leber, des Urogenitaltrakts und des Bewegungsapparates (LAPPIN, 1995; HERRING et al., 2001b). Außerdem können Trächtigkeitsstörungen, wie Aborte, fetale Resorption, neonataler Tod, bakterielle Endometritis und das Fading Kitten Syndrom auftreten (COTTER, 1998; LEVY, 2000).

2.1.5.1. Neuropathien

Humanmedizinische Studien belegen, dass das Hüllprotein gp120 des HIV

erhöhte Level an intrazellulärem freiem Kalzium produziert. Dies wiederum führt zur Zerstörung von Neuronen (OH et al., 2001). Anhand der Ergebnisse dieser Studien wird vermutet, dass auch die Hüllproteine anderer Retroviren, wie beispielsweise FeLV, Kalzium-Level erhöhen und so zum neuronalen Tod führen können. Ein Polypeptid der FeLV-Hüll-Region wurde bereits identifiziert, das dosis-abhängig neurotoxisch ist (FAILS et al., 1997). Bei einer Untersuchung war das Polypeptid eines FeLV-C-Stammes signifikant stärker neurotoxisch als das gleiche Peptid eines FeLV-A-Stammes (MITCHELL et al., 1997).

Die meisten neurologischen Symptome, die bei FeLV-infizierten Tieren auftreten, werden durch Lymphome oder andere tumoröse Infiltrationen hervorgerufen. Es treten jedoch auch Fälle auf, bei denen das Virus selbst Neuro- und Myelopathien verursacht. Die Katzen zeigen Symptome wie Hyperästhesie, Parese, Paralyse, zentrale Blindheit, Horner-Syndrom, Anisokorie und Inkontinenz (LAPPIN, 1995; CARMICHAEL et al., 2002). Im Südosten der USA traten vermehrt Fälle von Harn-Inkontinenz aufgrund von Neuropathien auf. Es wird vermutet, dass als Pathomechanismus eine direkte neurotoxische Wirkung des Virus zugrunde liegt (HARTMANN, 2005).

Vor kurzem trat bei 16 FeLV-infizierten Katzen ein neuartiges neurologisches Syndrom auf. Klinisch zeigten diese Katzen Hyperästhesie, Paresen, die sich zu Paralysen entwickelten und abnormale Vokalisation. Histologisch fiel eine Degeneration des Rückenmarks und des Hirnstamms mit Dilatation myelinhaltiger Regionen und Schwellung von Axonen auf. Mittels Immunohistochemie wurde intrazelluläres p27-Antigen in Neuronen, Endothel- und Gliazellen, sowie provirale DNA in Rückenmark, Darm, Milz und Lymphknoten nachgewiesen. Zumindest bei einem Teil der FeLV-infizierten Katzen scheint das Virus also einen direkten zytopathischen Effekt auf Zellen des zentralen Nervensystems (ZNS) zu haben (CARMICHAEL et al., 2002).

2.1.5.2. Reproduktionsstörungen

FeLV kann transplazentar von FeLV-infizierten Kätzinnen auf die Welpen übertragen werden (LEVY et al., 2008). Wenn *in-utero*-Infektionen auftreten, kommt es häufig zu Reproduktionsstörungen in Form von fetaler Resorption, Aborten und neonatalem Tod (HARDY et al., 1976). Aborte kommen dabei meist in einem späten Trächtigkeitsstadium vor und die abortierten Foeten erscheinen

zunächst unauffällig. In manchen Fällen sind diese Aborte von bakteriellen Endometritiden begleitet, insbesondere bei Katzen mit Leukopenie (COTTER, 1998).

2.1.5.3. Fading Kitten Syndrome

Welpen einer FeLV-infizierten Katze können bereits transplazentar infiziert werden. Aber auch während der Geburt und beim Säugen der Welpen werden sehr viele Tiere mit FeLV infiziert (HARDY et al., 1976). Einige dieser Kätzchen werden immun, die meisten jedoch entwickeln eine Virämie und sterben sehr früh am sogenannten fading kitten syndrome. Diese Tiere trinken schlecht, sind dehydriert und hypothermisch. Außerdem atrophiert der Thymus innerhalb der ersten beiden Lebenswochen; es kommt zu einer massiven Immunsuppression (LEVY, 2000).

2.2. Katzen mit latenter Infektion

Eine latente FeLV-Infektion entsteht nach einer überstandenen Virämie, bei der auch das Knochenmark infiziert worden ist (ROJKO et al., 1982), wenn keine Virusreplikation oder Virusproteinsynthese mehr statt findet. Charakterisiert ist eine latente FeLV-Infektion dadurch, dass im Blut weder FeLV-Antigene noch infektiöse Viren zu finden sind, und die Katzen keine Viren mit dem Speichel ausscheiden (MADEWELL & JARRETT, 1983; PACITTI, 1987). Das FeLV-Provirus liegt jedoch reaktivierbar vor allem in den undifferenzierten myeloischen Zellen des Knochenmarks vor (ROJKO et al., 1982). Es gibt Studien, denen zufolge latente Infektionen innerhalb von Monaten bis wenigen Jahren überwunden werden, weil nur noch Bruchstücke des viralen Genoms vorhanden sind, die nicht mehr reaktiviert werden können (PEDERSEN et al., 1984b; PACITTI & JARRETT, 1985).

Die molekulare Basis der Latenz ist die Integration einer Kopie des Virus-Genoms als Provirus in zelluläre chromosomale DNA (HARTMANN, 2005). Während des Replikationszyklus von Retroviren wird die virale RNA mithilfe des Enzyms reverse Transkriptase (RT) umgeschrieben, wobei eine lineare Doppelstrang-DNA entsteht (TELESNITSKY & GOFF, 1997). Diese Kopie des Virus penetriert den Zellkern und wird schließlich in das Zellgenom integriert; dort verbleibt sie über die gesamte Lebensdauer der Zelle (NISOLE & SAIB, 2004). Die Integration von proviralen Sequenzen ins Wirtsgenom ist eine

„infektiöse Mutation“ im Sinne einer Insertion und kann zu einer veränderten Genexpression führen (JUN et al., 2000; GOFF, 2001). Man geht davon aus, dass die Virus-Replikation im Stadium der Latenz durch eine ausgeprägte zelluläre und humorale Immunantwort verhindert wird (LUTZ et al., 1980; ROJKO et al., 1982; KRAUT et al., 1985). In einer Studie wurde durch Zugabe von anti-FeLV-Antikörpern zu einer Knochenmarkskultur verhindert, dass das Virus reaktiviert wurde (PACITTI, 1987). Trotz Infusion von Antikörpern konnten in einer anderen Studie jedoch latente Infektionen reaktiviert werden (HALEY et al., 1985).

Wie es zur Latenz bei Retrovirusinfektionen kommt, ist noch nicht ganz geklärt. Mögliche Mechanismen sind das Fehlen von aktivierungsabhängigen Transkriptions-Faktoren des Wirtes (NABEL & BALTIMORE, 1987; TONG-STARKSEN et al., 1987; DUH et al., 1989), eine veränderte Chromatinstruktur oder epigenetische Modifikationen am Integrationsort (JORDAN et al., 2001). Außerdem ist ein vorzeitiger Abbruch der Translation (KAO et al., 1987; ADAMS et al., 1994) und ein ineffizienter RNA-Export zur Produktion von Strukturproteinen vorstellbar (POMERANTZ et al., 1992). Diese Mechanismen spielen möglicherweise auch bei der FeLV-Latenz eine wichtige Rolle.

2.2.1. Hämatologische Veränderungen

Zytopenien bei Katzen, die ein positives FeLV-Antigen-Test-Ergebnis haben, werden für gewöhnlich als Folge der bestehenden FeLV-Infektion gesehen (HARDY, 1981a; REINACHER, 1989; LINENBERGER & ABKOWITZ, 1995; SHELTON & LINENBERGER, 1995; SHIMODA et al., 2000a; BROWN & ROGERS, 2001). Aber auch bei Katzen mit Knochenmarksveränderungen, die FeLV-Antigen-negativ sind, wird oftmals eine zugrunde liegende latente FeLV-Infektion vermutet (FRANCIS et al., 1981; ROJKO et al., 1982; SWENSON et al., 1990; ROJKO & HARDY, 1994; LUTZ et al., 1995). Es gibt bislang keine groß angelegten Studien, die die Prävalenz einer FeLV-Latenz bei Katzen mit aregenerativen Zytopenien mittels PCR aus dem Knochenmark untersuchen. Eine kürzlich erschienene Studie aus der Schweiz untersuchte lediglich das Blut unselektierter Katzen auf provirale DNA (GOMES-KELLER et al., 2006). Dabei waren 5,4 % (24/445) aller Antigen-negativen Katzen PCR-positiv, also latent infiziert (GOMES-KELLER et al., 2006).

2.2.2. Neoplasien

Epidemiologische Studien lassen vermuten, dass FeLV auch bei der Entstehung sogenannter „FeLV-negativer Lymphome“ beteiligt ist. Latente FeLV-Infektionen werden hier für die Tumorentstehung verantwortlich gemacht. So ist für FeLV-Antigen-negative Katzen in einem Mehrkatzen-Haushalt, in dem FeLV endemisch ist, das Risiko, ein Lymphom zu entwickeln, um bis zu 40 % erhöht (HARDY et al., 1973a; FRANCIS et al., 1981; HARDY, 1981b; ONIONS, 1985).

Mittels PCR wurde in einer Studie bei sieben von elf FeLV-negativen Katzen provirale DNA in formalin-fixierten, in Paraffin eingebetteten Tumorgewebe-Proben nachgewiesen (JACKSON et al., 1993). Gabor et al. (2001) fanden Provirus in Lymphomen Antigen-negativer Tiere (GABOR et al., 2001). Bei einer Katze mit Mycosis fungoides, einem kutanen T-Zell-Lymphom, und einer Katze mit einer Dermatose konnte provirale DNA nachgewiesen werden (TOBEY et al., 1994; FAVROT et al., 2005). Auch Knochenmark wurde bereits in einigen Studien untersucht. Dabei konnte bei manchen Tieren mit Lymphom eine latente Infektion nachgewiesen werden, nicht jedoch bei allen (ROJKO et al., 1982; MADEWELL & JARRETT, 1983).

III. STUDIE I

Role of Latent Feline Leukemia Virus Infection in Non-regenerative Cytopenias of Cats

Bianca Stützer¹

Fabienne Müller, Dr. med. vet., Dipl. ECVIM-CA²

Monir Majzoub, Dr. med. vet.³

Hans Lutz, Prof. Dr., med. vet., Dr. med. vet. habil., Dipl. ECVIM-CA⁴

Craig Greene, Prof. Dr., DVM, Dipl. ACVIM²

Walter Hermanns, Prof. Dr. med. vet., Dr. med. vet. habil., Dipl. ECVP³

Katrin Hartmann, Prof. Dr. med. vet., Dr. med. vet. habil., Dipl. ECVIM-CA¹

¹ Clinic of Small Animal Medicine, LMU University of Munich, Germany

² Department of Small Animal Medicine and Surgery, The University of Georgia, USA

³ Institut of Veterinary Pathology, LMU University of Munich, Germany

⁴ Clinical Laboratory, Vetsuisse Faculty, University of Zurich, Switzerland

veröffentlicht im Journal of Veterinary Internal Medicine

J Vet Intern Med 2010; 24: 192-197

J Vet Intern Med 2010;24:192–197

Role of Latent Feline Leukemia Virus Infection in Nonregenerative Cytopenias of Cats

B. Stützer, F. Müller, M. Majzoub, H. Lutz, C.E. Greene, W. Hermanns, and K. Hartmann

Background: Nonregenerative cytopenias such as nonregenerative anemia, neutropenia, and thrombocytopenia in cats with feline leukemia virus (FeLV) antigen are assumed to be caused by the underlying FeLV infection. In addition, cats with negative FeLV antigen-test results that have cytopenias of unknown etiology often are suspected to suffer from latent FeLV infection that is responsible for the nonregenerative cytopenias.

Objective: The purpose of this study was to assess the role of latent FeLV infection by polymerase chain reaction (PCR) in bone marrow of cats with nonregenerative cytopenias that had negative FeLV antigen test results in blood.

Animals: Thirty-seven cats were included in the patient group. Inclusion criteria were (1) nonregenerative cytopenia of unknown origin and (2) negative FeLV antigen test result. Antigenemia was determined by detection of free FeLV p27 antigen by ELISA in serum. Furthermore, 7 cats with positive antigen test results with nonregenerative cytopenia were included as control group I, and 30 cats with negative antigen test results without nonregenerative cytopenia were included as control group II.

Methods: Whole blood and bone marrow samples were tested by 2 different PCR assays detecting sequences of the envelope or long terminal repeat genes. FeLV immunohistochemistry was performed in bone marrow samples.

Results: Two of the 37 cats (5.4%) in the patient group were positive on the bone marrow PCR results and thus were latently infected with FeLV.

Conclusions and Clinical Importance: The findings of this study suggest that FeLV latency is rare in cats with nonregenerative cytopenias.

Key words: Anemia; Neutropenia; Thrombocytopenia.

Hematologic disorders, particularly cytopenias because of suspected myelosuppression, are a common finding in cats infected with feline leukemia virus (FeLV).^{1–5} Non-neoplastic hematologic disorders described in association with FeLV include anemia of myelodysplastic syndrome; aplastic anemia (pancytopenia); persistent, transient, and cyclic neutropenias; panleukopenia-like syndrome; and platelet abnormalities.^{5,6} According to the literature, anemia is the major non-neoplastic complication that occurs in >50% of symptomatic FeLV-infected cats.^{1,2,4} Reports of over 20 years ago suggest that more than two-thirds of all nonregenerative anemias in cats were the result of FeLV infection.⁷ They state that only 10% of FeLV-associated anemias were regenerative and caused by immune-mediated hemolysis or secondary hemotropic *Mycoplasma* spp. infection.^{8,9} The other 90% of FeLV-associated

Abbreviations:

DNA	deoxyribonucleic acid
env	envelope
FeLV	feline leukemia virus
FIV	feline immunodeficiency virus
IgG	immunoglobulin G
IHC	immunohistochemistry
LTR	long terminal repeat
PCR	polymerase chain reaction
spp.	species

anemias were nonregenerative and caused by myelosuppression.

In cats with hematologic disorders that have negative test results on traditional FeLV antigen tests (eg, ELISA), latent FeLV infection often is suspected as being responsible for the disorder.^{6,10–13} However, recent studies suggest that FeLV latency, in which provirus is present in a nonreplicating form in myelomonocytic progenitor cells, is not commonly present in these conditions classically associated with FeLV.¹⁴

Polymerase chain reaction (PCR) has been used to successfully identify FeLV proviral deoxyribonucleic acid (DNA) in peripheral blood, corneal tissue, organ samples, and bone marrow^{15–18} and potentially allows detection of latent infection. Cats with antigen-negative and PCR-positive test results are considered to be latently infected with FeLV. Thus, in this study, PCR positive test results are equated with latency.

The purpose of this study was to determine the prevalence and role of latent FeLV infections in cats with bone marrow disorders.

From the Clinic of Small Animal Medicine, LMU University of Munich, Munich, Germany (Stützer, Hartmann); Department of Small Animal Medicine and Surgery, The University of Georgia, Atlanta, GA (Müller, Greene); Institute of Veterinary Pathology, LMU University of Munich, Munich, Germany (Majzoub, Hermanns); and the Clinical Laboratory, Vetsuisse Faculty, University of Zurich, Zurich, Switzerland (Lutz). Research was performed at the Clinic of Small Animal Medicine, LMU University of Munich, Veterinärstrasse 13, 80539 Munich, Germany. The paper was presented at the 9th International Feline Retrovirus Research Symposium, Vienna, Austria, August 24–27, 2008.

Corresponding author: K. Hartmann, Clinic of Small Animal Medicine, LMU University of Munich, Munich, Germany; e-mail: hartmann@lmu.de.

Submitted April 20, 2009; Revised August 17, 2009; Accepted September 24, 2009.

Copyright © 2009 by the American College of Veterinary Internal Medicine

10.1111/j.1939-1676.2009.0417.x

Materials and Methods

Patients

Three groups of cats derived from a total of 74 cats were investigated prospectively. Of the 74 cats, 18 were presented to the Teaching Hospital of the College of Veterinary Medicine, University of Georgia, Athens, GA, from 1998 to 2003. Fifty-six cats were presented to the Clinic of Small Animal Internal Medicine of the College of Veterinary Medicine, LMU University of Munich, Germany, from 2002 to 2008. Thirty-seven (14 from Athens, GA; 23 from Munich, Germany) cats were included in the patient group. Cats were eligible for inclusion in this group if they had nonregenerative cytopenia of unknown origin and had negative results on FeLV p27 antigen ELISA in peripheral blood. Other reasons for nonregenerative cytopenias, including drug administration, toxins, and lymphoma, were excluded by history and bone marrow cytology and histology, respectively. Cats with positive test results for feline immunodeficiency virus (FIV) antibody also were excluded. Nonregenerative cytopenia was defined as nonregenerative anemia (anemia with a PCV <30% and an absolute reticulocyte count <15,000/ μ L) or nonregenerative neutropenia (segmented neutrophil count <2500/ μ L and band neutrophil count <400/ μ L) or nonregenerative thrombocytopenia (platelet count <100,000/ μ L and no evidence of platelet consumption or destruction or blood loss), or combinations of these disorders.

Seven (1 from Athens, GA; 6 from Munich, Germany) additional cats with nonregenerative cytopenia that had positive ELISA tests results for FeLV antigen in peripheral blood were included as positive controls (control group I). Furthermore, 30 (3 from Athens, GA; 27 from Munich, Germany) cats with normal CBC results that had negative ELISA test results for FeLV antigen in peripheral blood were included negative controls (control group II).

The age of the 37 cats in the patient group ranged from 1 to 17 years, with a median age of 10 years. Eight female spayed cats, 20 male neutered cats, 1 female intact cat, and 3 male intact cats were included. Five cats were stray cats of unknown age.

All 37 cats of the patient group were presented for hematologic problems. Seventeen cats suffered from nonregenerative anemia alone (45.9%), 3 from thrombocytopenia alone (8.1%), 6 from nonregenerative anemia and nonregenerative neutropenia (16.2%), 8 from nonregenerative anemia and thrombocytopenia (21.6%), and 3 from pancytopenia (8.1%). Cats of the patient group with nonregenerative anemia had PCV ranging from 4 to 28% (median, 20%), mean corpuscular volume ranging from 36 to 65 fl (median, 43 fl), and absolute reticulocyte counts ranging from 0 to 5900/ μ L (median, 0/ μ L). Cats with nonregenerative neutropenia had neutrophil counts ranging from 0 to 470/ μ L (median, 380/ μ L) and band neutrophils ranging from 0 to 200/ μ L (median, 0/ μ L). Cats with thrombocytopenia had thrombocyte counts ranging from 20 to 98,000/ μ L (median, 65,000/ μ L).

In all cats, FeLV ELISA tests for FeLV p27 antigen were performed on serum with a commercial FIV/FeLV combination test kit.^a Only cats that had positive test results, twice in separate runs, were considered to have positive FeLV antigen test results. Both tests were performed from the same blood sample, but a new test kit was used to detect a false positive result caused by an unspecific test-related reaction.

In 21 cats, bone marrow was obtained from the humerus with a 14-G bone marrow needle^b under sedation. In the remaining 53 cats, bone marrow was obtained from the humerus during necropsy. Approximately 500 μ L of bone marrow was placed in a Falcon tube.^c Serum, blood, and bone marrow samples were immediately frozen and stored at -70°C before analysis. Laboratory specimens, including blood and bone marrow, were obtained from clinical patients at the University of Georgia, College of Veterinary Medicine Teaching Hospital and at the LMU University of Munich, Clinic of Small

Animal Medicine with owner and Hospital Board approval, and by methods approved by the animal and care and use committees of these institutions.

PCR

Two different PCR assays (envelope [*env*] PCR and long terminal repeat [*LTR*] PCR) were performed to detect proviral FeLV DNA. Samples were tested either by *env* PCR or by *LTR* PCR. Because collection of samples was performed over a period of 10 years, 2 different PCR assays were utilized, because the *env* PCR chosen in the beginning of the study was not available over the whole study period and thus, the *LTR* PCR was used.

In all 74 cats, bone marrow was investigated by PCR (21 by *env* PCR and 53 by *LTR* PCR). In 56 of the 74 cats, blood was tested by PCR (20 by *env* PCR and 36 by *LTR* PCR). Blood of 33 of 37 cats of the patient group, 4 of 7 cats of the control group I, and 19 of 30 cats of the control group II was tested.

Samples were stored for a maximal period of 6 months before analysis. Isolation of genomic DNA (200 μ L aliquots of blood or bone marrow) was performed with the QIAamp DNA Blood & Tissue Kit.^d The *env* PCR used in this study was obtained from Synbioetics.^e The system detected a DNA sequence of 312 bp in the *env* region coding for the gp70 of the FeLV genome (6110–6421 bp) that is specific for exogenous FeLV. A positive and a negative control included in the PCR kit were used.

The *LTR* PCR used in this study was described by Tandon et al¹⁹ and detects a sequence of the U3 region of the *LTR* which also is specific for exogenous FeLV. The PCR was developed in the Clinical Laboratory, Vetsuisse Faculty, University of Zurich, Switzerland, and is now used by many laboratories.²⁰ In every run, 1 water control and 1 positive control per 9 cat samples were included. DNA and RNA were extracted by an automated system.^f The master mixes, primers and probes, and samples were pipetted by a robot.^g The extractor and the robot provide excellent performance with respect to absence of cross-contamination. In the event that 1 water control was positive, the entire run was discarded.

Immunohistochemistry (IHC)

IHC of bone marrow was used to detect intracellular FeLV p27 antigen. Immunohistochemical detection of FeLV p27 antigen was performed in every cat in which an adequate sample volume of bone marrow material for PCR and IHC could be obtained. IHC was performed from 44 cats (12 of 37 cats of the patient group, 4 of 7 cats of the control group I, and 27 of 30 cats of the control group II). A polyclonal goat anti-FeLV p27 antibody^h (diluted 1:2000) was used as primary antibody, and a rabbit antigoat immunoglobulin G (IgG) coupled with peroxidaseⁱ (diluted 1:400) as a secondary antibody.

Results

PCR

In the control group I (positive antigen test result with nonregenerative cytopenia), all cats had positive test results for bone marrow PCR and blood PCR (Table 1). In control group II (negative antigen test result without nonregenerative cytopenia), all cats had negative results for bone marrow PCR and blood PCR. In the patient group (negative antigen test results with nonregenerative cytopenia), of the 33 cats tested by blood PCR, all had negative test results. However, 2 cats of the patient group had positive PCR results for FeLV in bone marrow and were therefore identified as latently infected. The preva-

Table 1. Results of *env* PCR, *LTR* PCR, and IHC in the 74 cats of the study.

Method	Patient Group (n=37)	Control Group I (n=7)	Control Group II (n=30)
Blood <i>env</i> PCR			
Tested	19	1	0
Negative	19	0	0
Positive	0	1	0
Blood <i>LTR</i> PCR			
Tested	14	3	19
Negative	14	0	19
Positive	0	3	0
Bone marrow <i>env</i> PCR			
Tested	20	1	0
Negative	18	0	0
Positive	2	1	0
Bone marrow <i>LTR</i> PCR			
Tested	17	6	30
Negative	17	0	30
Positive	0	6	0
Bone marrow IHC			
Tested	12	3	27
Negative	12	0	27
Positive	0	3	0

PCR, polymerase chain reaction; IHC, immunohistochemistry; *env*, envelope; *LTR*, long terminal repeat.

lence of latent FeLV infection in this study was 5% (95% confidence interval 0.7–18.2%).

One of the 2 cats with positive results in bone marrow was a 6-year-old male neutered domestic shorthair cat that had a 1-month history of nonregenerative anemia and intermittent fever. On admission, the cat was very lethargic and febrile. Notable findings on a CBC were hypochromic, normocytic nonregenerative anemia with a PCV of 24% and a reticulocyte count of 0/ μ L. White blood cell and platelet counts were within reference limits. Hyperglobulinemia of 5.1 g/dL (reference range, 3.0–3.8 g/dL) was the only finding of a complete biochemical screening. Enlarged mesenteric lymph nodes were found by abdominal ultrasound examination. The bone marrow aspirate finding was severe erythroid hypoplasia suggestive of pure red cell aplasia. The cat was euthanized.

The other cat was a 7-year-old male neutered domestic shorthair cat that had chronic nonregenerative anemia. CBC findings were normochromic, normocytic nonregenerative anemia with a PCV of 15% and a reticulocyte count of 0/ μ L. There were 9 nucleated red blood cells per 100 white blood cells on the blood smear. The white blood cell count and platelet count were within normal limits. The bone marrow finding was erythropoietic hypoplasia. Treatment with prednisolone and metronidazole was initiated, and the cat improved clinically and was discharged from the hospital. Information from a follow-up phone call with the referring veterinarian was that the cat had a PCV of 16% 1 month later. Fourteen months later, the cat was euthanized because of severe anemia with a PCV of 9%. No FeLV test was repeated on this cat.

IHC

In control group I, 3 of 7 cats were tested. All tested cats had positive test results by IHC from bone marrow. In control group II, 27 of 30 cats were tested. All cats tested had negative test results by IHC from bone marrow. In the patient group, 12 of 37 cats were tested, and all had negative results by IHC. IHC investigation of the bone marrow of the 2 PCR-positive infected cats was not performed.

Discussion

Cytopenias in the peripheral blood of cats that have FeLV-positive results for antigen by ELISA usually are attributed to the underlying FeLV infection.^{21,22} Various studies have demonstrated the association of anemia, leukopenia, and thrombocytopenia with FeLV infection.^{7,9,23–25} Cats that have FeLV antigen-negative test results with unexplained peripheral blood cytopenias often are suspected to be suffering from latent FeLV infection.⁵ However, Herring et al¹⁴ showed that persistent or latent infection is not always present in cats with symptoms classically associated with FeLV. They performed serum ELISA and both immunofluorescent antibody test and PCR of blood and bone marrow samples from 16 cats with diseases suspected to be FeLV-associated. Twelve cats had FeLV-negative results on all tests, 1 cat had FeLV-positive results on all tests (and thus was persistently viremic), and 3 cats had discordant test results. None of the cats with negative blood test results had positive results on bone marrow PCR indicating latent infection.¹⁴

This observation is consistent with the low prevalence of latent FeLV infection in cats with nonregenerative cytopenia detected in the present study. The prevalence in our study was 5% (95% confidence interval: 0.7–18.2%) and therefore FeLV latency was rare in cats with signs of myelosuppression. There are no comparable studies published in which FeLV latency was investigated in a large group of cats with nonregenerative cytopenias by bone marrow PCR. One recent study investigated the presence of proviral DNA in blood of unselected cats.²⁶ In that study, 5.4% (24/445) of antigen-negative cats were positive by PCR. Considering the fact that selected cats in which FeLV infection is a major differential diagnosis were tested in the present study, a much higher rate would be expected. In addition, in the previous study, PCR was only performed on blood samples. PCR with blood is likely to be less sensitive to detect FeLV latency than PCR with bone marrow, and in the present study latency was not detected in blood samples. Therefore, prevalence in the present study seems very low. A likely reason for the low prevalence of latent FeLV infection in this study is the fact that FeLV prevalence is decreasing worldwide. Because the proportion of FeLV-positive cats in the overall population is decreasing, the proportion of FeLV-positive cats in a population of sick cats, such as the patient group of this study, is expected to decrease as well. In an older study in which a higher prevalence of FeLV antigenemia was

found in anemic cats,⁷ the investigated cat population was younger than that of the present study. In an older population, other causes of anemia (eg, lymphoma or anemia of chronic diseases) are more likely to be present than in younger cats. In addition, the 2 PCR methods used in this study detect a highly conserved region of the FeLV provirus, but it is still possible that virus strains with mutations in this region or small remnants of the FeLV genome may have been present and remained undetected, but still caused bone marrow alteration. The genetic sequence of FeLV may differ in myelodysplastic forms of the virus although 2 sequences were tested in the present study, and sequence variation in LTR can cause different syndromes.²⁷ The sequences for which the primers were chosen in this study could possibly not be present in potential myelodysplastic strains, or an endogenous genome from a prior retrovirus infection (ie, vertically acquired infections) might become activated by stress in the absence of exogenous type A virus to trigger myelodysplastic events via genetic promotion as suggested by Maksakova et al.²⁸ Furthermore, the cats could have been coinfecting with endogenous FeLV B or C which inhibited the expression or replication of FeLV A as described by Phipps et al.²⁹ These strains were not specifically detected with the methods used in the present study. Recently, quantitative and nested PCR methods have been shown to increase the sensitivity of conventional PCR methods.³⁰ Thus, the PCR as performed might have missed the latent FeLV genome in some cases. Additionally, the qualitative PCR in this study only identified exogenous viral sequences and the FeLV genome may become modified in latency and lose the exogenous genetic markers selected here. Persistent viremia has been shown to be associated with secondary viremia of bone marrow origin, whereas regressor cats only sustain a nonproductive infection in low numbers of leukocytes.³¹ Consequently, both viral load and cell type could have influenced the PCR results because lymphoid rather than myeloid cells might be more likely to contain latent virus.³¹

Although FeLV latency may be responsible for a variety of bone marrow diseases, this appears to be an uncommon event. In a study described by Pacitti,³² 26 experimentally infected cats with latent FeLV infection were followed for up to 4 years. None of the 26 cats developed bone marrow-related disease. Pedersen et al³³ placed 400 cats that had recovered from viremia after experimental FeLV infection in homes throughout the United States and studied their conditions in the next 6 years. Fifty-two of these cats developed a variety of minor or serious diseases, but none of them developed bone marrow disorders. Two of the cats showed FeLV viremia again (reactivation of latent infection), and 1 of these 2 cats was diagnosed with myeloproliferative disease. The proportion of experimentally infected cats that harbor latent FeLV infections in their bone marrow decreases with time after disappearance of viremia.³³ The most pronounced decrease in the incidence of latent infections occurred 190 days postviremia.^{33,34} Three years after viremia, only approximately 8% of cats still harbor latent infection in marrow myelomonocytic cells^{12,33-35} and

stromal fibroblast cells.³⁶ Newer studies, however, cast doubt on the hypothesis that latent infection actually is eliminated from the body. Hofmann-Lehmann et al³⁷ followed cats with latent infection and cats with regressive infection, and none of these cats showed permanent absence of provirus and negative PCR results turned positive in at least one of the investigated time points in all cats.

Although some studies suggest that latent FeLV infection also can be detected by PCR in blood,²⁰ in our study blood PCR results were negative from 1 of the 2 cats of the patient group with bone marrow PCR-positive test results (the other cat's blood was not tested). This suggests the possibility that PCR of bone marrow continues to be a more sensitive diagnostic tool to detect latent FeLV infection than PCR of blood cells. This observation also may be because of the fact that blood samples contain fewer cells than do bone marrow samples per volume, which also explains the difference in sensitivity. Unfortunately, IHC investigation of the bone marrow of the 2 PCR-positive cats was not performed. In this study, all results of IHC testing corresponded with the results of the FeLV p27 antigen ELISA. Because in this study IHC of bone marrow in every case was identical with the results of the p27 antigen ELISA, IHC seems to be less sensitive than bone marrow PCR to detect latent FeLV infections. IHC was used before the invention of PCR to detect FeLV latency, but it detects antigen that only is produced when virus is replicating, which by definition is not the case during latency. This explains the lower sensitivity of IHC. In a study by Herring et al,³⁸ IHC and PCR were performed in corneal tissue of cats with FeLV antigen-positive results. PCR showed more positive test results than IHC. The most likely explanation is the better sensitivity of PCR to detect low levels of virus compared with IHC. Alteration of gp70 antigens by formalin fixation also may decrease the sensitivity of IHC.³⁹

Comparing all diagnostic tools used in this study, PCR from bone marrow can be considered to be the most sensitive method to detect FeLV latency.

In the present study, latent infection was detected in 2 cats and it is possible that this latent FeLV infection caused the observed nonregenerative cytopenia. However, it is also possible that FeLV infection and cytopenia were coincidental findings because the prevalence of FeLV in this study is only slightly higher than in cats in general.⁴⁰ Because bone marrow microenvironment cells provide a reservoir of latent FeLV infections in which provirus is present in a nonreplicating form in myelomonocytic progenitor cells^{6,11,12,16,33,35} and stromal fibroblasts,³⁶ integration of FeLV provirus in latent infection may alter function of these cell and contribute to the pathogenesis of myelosuppressive disorders. Through integration of proviral DNA into the genome of the host cell, regulatory mechanisms may be affected, and myelogenesis may be disturbed. Alternatively, FeLV provirus could cause bone marrow disorders by inducing the expression of unknown antigens on the cell surface that result in immune-mediated destruction of the cell.

Nonregenerative cytopenia and latent FeLV infection also could be unrelated and merely appear in the same cat by chance.

One limitation of the present study is that certain hematologic abnormalities, including anemia of chronic disease or immune-mediated nonregenerative anemia, could not be excluded in the patient group. Furthermore, not every diagnostic test was performed in all of the cats. In addition, the inclusion criteria for nonregenerative neutropenia were very strict (segmented neutrophil counts < 2,500/ μ L and bands < 400/ μ L).

The results of this study suggest that FeLV latency does not play an important role in cats with nonregenerative cytopenias. Although atypical infections have been described in which FeLV is not detectable in bone marrow but in other tissues including, spleen, lymph node, and small intestines,⁴¹ it is unlikely that this was the case in our study because FeLV-related nonregenerative cytopenia can only be explained by the presence of at least proviral DNA if not the entire replication-competent virus.

Footnotes

^a Feline Leukemia Virus Antigen/Feline Immunodeficiency Virus Antibody Test Kit; IDEXX, Westbrook, ME

^b Allegiance, Deerfield, IL

^c Becton Dickinson Labware, Becton Dickinson and Company, Franklin Lakes, NJ

^d QIAGEN Inc, Valencia, CA

^e Synbiotics, San Diego, CA

^f MagNA Pure; F. Hoffmann-La Roche AG, Basel, Switzerland

^g CAS 1200; Corbett Life Science, Mortlake, NSW, Australia

^h DUNN Labortechnik, Ansbach, Germany

ⁱ DAKO, Hamburg, Germany

Acknowledgments

We thank Dr Carola Sauter-Louis (Clinic for Ruminants, LMU University of Munich, Germany) for her support in the statistical evaluation.

References

- Hardy WD Jr Feline leukemia virus diseases. In: Hardy WD Jr, Essex M, McClelland AJ., eds. *Feline Leukemia Virus*, 1st ed. New York: Elsevier-North Holland; 1980:3–13.
- Hardy WD Jr Feline Leukemia virus non-neoplastic disorders. *J Am Anim Hosp Assoc* 1981;17:941–949.
- Linenberger ML, Abkowitz JL. Haematological disorders associated with feline retrovirus infections. *Baillieres Clin Haematol* 1995;8:73–112.
- Reinacher M. Diseases associated with spontaneous feline leukemia virus (FeLV) infection in cats. *Vet Immunol Immunopathol* 1989;21:85–95.
- Shelton GH, Linenberger ML. Hematologic abnormalities associated with retroviral infections in the cat. *Semin Vet Med Surg (Small Anim)* 1995;10:220–233.
- Lutz H, Castelli I, Ehrensperger F, et al. Panleukopenia-like syndrome of FeLV caused by co-infection with FeLV and feline panleukopenia virus. *Vet Immunol Immunopathol* 1995;46:21–33.
- Cotter SM, Hardy WD Jr, Essex M. Association of feline leukemia virus with lymphosarcoma and other disorders in the cat. *J Am Vet Med Assoc* 1975;166:449–454.
- Cotter SM. Anemia associated with feline leukemia virus infection. *J Am Vet Med Assoc* 1979;175:1191–1194.
- Mackey L, Jarrett W, Jarrett O, et al. Anemia associated with feline leukemia virus infection in cats. *J Natl Cancer Inst* 1975;54:209–217.
- Francis DP, Essex M, Cotter SM, et al. Epidemiologic association between virus-negative feline leukemia and the horizontally transmitted feline leukemia virus. *Cancer Lett* 1981;12:37–42.
- Rojko J, Hardy WD Jr Feline leukemia virus and other retroviruses. In: Sherding G., ed. *The Cat: Diseases and Clinical Management*. New York: Churchill Livingstone; 1994:263–432.
- Rojko JL, Hoover EA, Quackenbush SL, et al. Reactivation of latent feline leukaemia virus infection. *Nature* 1982;298:385–388.
- Swenson CL, Kociba GJ, Mathes LE, et al. Prevalence of disease in nonviremic cats previously exposed to feline leukemia virus. *J Am Vet Med Assoc* 1990;196:1049–1052.
- Herring ES, Troy GC, Toth TE, et al. Detection of feline leukaemia virus in blood and bone marrow of cats with varying suspicion of latent infection. *J Feline Med Surg* 2001;3:133–141.
- Jackson ML, Haines DM, Meric SM, et al. Feline leukemia virus detection by immunohistochemistry and polymerase chain reaction in formalin-fixed, paraffin-embedded tumor tissue from cats with lymphosarcoma. *Can J Vet Res* 1993;57:269–276.
- Jackson ML, Haines DM, Taylor SM, et al. Feline leukemia virus detection by ELISA and PCR in peripheral blood from 68 cats with high, moderate, or low suspicion of having FeLV-related disease. *J Vet Diagn Invest* 1996;8:25–30.
- Jackson ML, Wood SL, Misra V, et al. Immunohistochemical identification of B and T lymphocytes in formalin-fixed, paraffin-embedded feline lymphosarcomas: Relation to feline leukemia virus status, tumor site, and patient age. *Can J Vet Res* 1996;60:199–204.
- Miyazawa T, Jarrett O. Feline leukaemia virus proviral DNA detected by polymerase chain reaction in antigenaemic but non-viraemic ('discordant') cats. *Arch Virol* 1997;142:323–332.
- Tandon R, Cattori V, Willi B, et al. Quantification of endogenous and exogenous feline leukemia virus sequences by real-time PCR assays. *Vet Immunol Immunopathol* 2008;123:129–133.
- Hofmann-Lehmann R, Huder JB, Gruber S, et al. Feline leukaemia provirus load during the course of experimental infection and in naturally infected cats. *J Gen Virol* 2001;82:1589–1596.
- Brown MR, Rogers KS. Neutropenia in dogs and cats: A retrospective study of 261 cases. *J Am Anim Hosp Assoc* 2001;37:131–139.
- Shimoda T, Shiranaga N, Mashita T, et al. A hematological study on thirteen cats with myelodysplastic syndrome. *J Vet Med Sci* 2000;62:59–64.
- Arjona A, Escolar E, Soto I, et al. Seroepidemiological survey of infection by feline leukemia virus and immunodeficiency virus in Madrid and correlation with some clinical aspects. *J Clin Microbiol* 2000;38:3448–3449.
- Jordan HL, Grindem CB, Breitschwerdt EB. Thrombocytopenia in cats: A retrospective study of 41 cases. *J Vet Intern Med* 1993;7:261–265.
- Mackey L. Feline leukaemia virus and its clinical effects in cats. *Vet Rec* 1975;96:5–11.
- Gomes-Keller MA, Goncz E, Tandon R, et al. Detection of feline leukemia virus RNA in saliva from naturally infected cats and correlation of PCR results with those of current diagnostic methods. *J Clin Microbiol* 2006;44:916–922.

27. Levy LS. Advances in understanding molecular determinants in FeLV pathology. *Vet Immunol Immunopathol* 2008;123: 14–22.
28. Maksakova IA, Mager DL, Reiss D. Keeping active endogenous retroviral-like elements in check: The epigenetic perspective. *Cell Mol Life Sci* 2008;65:3329–3347.
29. Phipps AJ, Hayes KA, Al-dubaib M, et al. Inhibition of feline leukemia virus subgroup A infection by coinoculation with subgroup B. *Virology* 2000;277:40–47.
30. Torres AN, O'Halloran KP, Larson LJ, et al. Development and application of a quantitative real-time PCR assay to detect feline leukemia virus RNA. *Vet Immunol Immunopathol* 2008;123:81–89.
31. Cattori V, Pepin AC, Tandon R, et al. Real-time PCR investigation of feline leukemia virus proviral and viral RNA loads in leukocyte subsets. *Vet Immunol Immunopathol* 2008;123:124–128.
32. Pacitti AM. Latent feline leukaemia virus infection: A review. *J Small Anim Pract* 1987;28:1153–1159.
33. Pedersen N, Meric SM, Ho E. The clinical significance of latent feline leukemia virus infection in cats. *Feline Pract* 1984;14: 32–48.
34. Pacitti AM, Jarrett O. Duration of the latent state in feline leukaemia virus infections. *Vet Rec* 1985;117:472–474.
35. Madewell BR, Jarrett O. Recovery of feline leukaemia virus from non-viraemic cats. *Vet Rec* 1983;112:339–342.
36. Linenberger ML, Abkowitz JL. In vivo infection of marrow stromal fibroblasts by feline leukemia virus. *Exp Hematol* 1992;20:1022–1027.
37. Hofmann-Lehmann R, Cattori V, Tandon R, et al. Vaccination against the feline leukaemia virus: Outcome and response categories and long-term follow-up. *Vaccine* 2007;25:5531–5539.
38. Herring IP, Troy GC, Toth TE, et al. Feline leukemia virus detection in corneal tissues of cats by polymerase chain reaction and immunohistochemistry. *Vet Ophthalmol* 2001;4: 119–126.
39. Haines DM, Chelack BJ. Technical considerations for developing enzyme immunohistochemical staining procedures on formalin-fixed paraffin-embedded tissues for diagnostic pathology. *J Vet Diagn Invest* 1991;3:101–112.
40. Englert T, Lutz H, Hartmann K. Untersuchung des FeLV-Status der süddeutschen Katzenpopulation. *Tierärztl Prax* 2009; 37:A9.
41. Hayes KA, Rojko JL, Mathes LE. Incidence of localized feline leukemia virus infection in cats. *Am J Vet Res* 1992;53: 604–607.

IV. STUDIE II

The incidence of feline leukemia virus DNA or antigen in FeLV positive cats with or without lymphoma and in FeLV negative cats with lymphoma

Introduction

Studies 40 years ago found that the most common primary feline malignancies are hematopoietic tumors, of which about 90 % are lymphomas (DORN et al., 1968). Lymphomas and leukemias account for about 30 % of all feline tumors, which is the highest proportion recorded in any animal species (DORN et al., 1967; DORN et al., 1968; CRIGHTON, 1969; HARDY, 1978, 1981a). The association between feline leukemia virus (FeLV) and lymphomas in cats has been established in several ways. These malignancies can be induced in kittens through experimental FeLV infection (RICKARD et al., 1969; HARDY et al., 1973a; JARRETT et al., 1973a) and cats naturally infected with FeLV have a higher risk of developing lymphoma than uninfected cats (HARDY et al., 1973a; ESSEX et al., 1975a). Twenty to 30 years ago most cats with lymphoma were FeLV-positive in tests that detected infectious virus or FeLV antigen. Thus, up to 80 % of feline lymphomas and leukemias were reported to be FeLV-related (COTTER et al., 1975; FRANCIS et al., 1977; FRANCIS et al., 1979; HARDY et al., 1980; REINACHER, 1987; HARDY & MACEWEN, 1989; SHELTON et al., 1990). However, a study from 2002 found, that only 7 % of cats with lymphoma were FeLV-positive (TESKE et al., 2002), but still 54 % of all FeLV-positive cats investigated in a study from 2007 had lymphoma or leukemia at necropsy (SUNTZ, 2007). The finding of lymphomas without detectable FeLV infection (WANG et al., 2001) indicates that the association of FeLV and lymphoma is not absolute. However, data from epidemiological studies suggest that FeLV might also be involved in the development of some of these “FeLV-negative lymphomas”. In multiple cat households with FeLV exposure, the risk for a FeLV-negative cat to develop lymphoma was increased up to 40 times (HARDY et al., 1973a; FRANCIS et al., 1981; ONIONS, 1985; HARDY & MACEWEN, 1989). Geographical differences may also be responsible for the results of the different studies.

The incidence of FeLV in naturally occurring lymphomas can best be examined with molecular methods. Polymerase chain reaction (PCR) allows the search for latent virus infection and residues of proviral DNA.

The purpose of this study was to determine the prevalence of FeLV antigen-positive and antigen-negative (but provirus-positive) cats and the role of latent FeLV infection in naturally occurring cases of lymphoma and leukemia.

Materials and Methods

Study groups

The study was performed as a prospective study. All cats of the study were presented to the Clinic of Small Animal Medicine, LMU University of Munich, between 1996 and 2008. Inclusion criteria for the study were lymphoma (diagnosed by histology) or leukemia and a FeLV test performed. FeLV antigenemia was determined in all cats by detection of p27 antigen in serum using an enzyme-linked immunosorbent assay (ELISA) (Feline Leukemia Virus Antigen/Feline Immunodeficiency Virus Antibody Test Kit; IDEXX, Westbrook, ME, USA). All positive results were retested using a second test of the same kind to decrease the likelihood of false positive results. Only cats that reacted positively twice in separate runs were considered to be “FeLV antigen-positive”.

Three groups of cats were investigated. The “FeLV-negative lymphoma group” consisted of 61 FeLV antigen-negative cats with tumors (55 with lymphoma, two with leukemia, and four with intestinal lymphoma and leukemia). Inclusion criteria for the FeLV-negative lymphoma group were (1) presence of lymphoma and/or leukemia and (2) two negative FeLV antigen tests. In the “FeLV-positive lymphoma group”, 16 FeLV antigen-positive cats with tumors (12 with lymphoma, three with leukemia, and one with lymphoma in the kidneys and leukemia) were included. In the “control group”, 41 FeLV antigen-negative cats without tumors were included that had been presented with various diseases, in which the absence of tumors was confirmed by necropsy after euthanasia.

T and B cell determination

IHC was performed to differentiate between T cell and B cell antigens in the tumors. Immunohistochemical identification of B and T cells was done in 28 cats of the FeLV-negative lymphoma group and in eight cats of the FeLV-positive

lymphoma group (table 1) by routine ABC immunostaining methods using cross-reacting human antibodies against T cells (CD3) (Lab Vision Corporation, Fremont, CA, USA) and B cells (CD20) (Lab Vision Corporation, Fremont, CA, USA) .

Detection of FeLV proviral DNA

Two different PCR assays (*env* PCR and *LTR* PCR) were performed to detect proviral FeLV DNA in blood, bone marrow, and tumor tissue. DNA isolation from blood was performed using the QIAamp[®] Blood Kit (QIAGEN Inc, Valencia, CA, USA). For isolation of the genomic deoxyribonucleic acid (DNA) from bone marrow samples and fresh tissue samples, the QIAamp[®] Tissue Kit (QIAGEN Inc, Valencia, CA, USA) was used. Paraffin-embedded tissue was incubated 20 minutes in xylol to remove the paraffin and was then rehydrated with serial ethanol dilutions prior to DNA extraction.

The *env* PCR used in this study was obtained from Synbiotics (San Diego, CA, USA). This system detects a DNA sequence of 312 base pairs in the *env* region coding for the gp70 of the FeLV genome (6110 - 6421). The *LTR* PCR used in this study has been described by Tandon et al (TANDON et al., 2008b). It detects a sequence of the U3 region of the *LTR* specific for exogenous FeLV. Table 2 gives an overview of all blood, bone marrow, and tumor tissue samples investigated by PCR in the 118 cats.

Detection of intracellular FeLV p27 antigen

Immunohistochemical investigation of tumor tissue and bone marrow samples was used to detect intracellular FeLV p27 antigen. A polyclonal goat anti-FeLV p27 antibody (Biodesign International, Saco, ME, USA) was used as antibody. Table 2 gives an overview of the IHC performed in 99 bone marrow and tumor tissue samples.

Statistical evaluation

Statistical analysis was performed using an exact binominal test for determination of confidence intervals (CIs). The binominal test was one-tailed and was used to prove that the prevalence of FeLV antigen is within the 95 % CI. A level of $p < 0.05$ was considered significant. Discrepancies in FeLV antigen test results in cats with different tumor locations were statistically evaluated using the Chi-square

test.

Results

Characteristics and prevalence of FeLV antigen in cats with lymphoma

In total, 77 cats were diagnosed with lymphoma or leukemia. The age distribution of cats with lymphoma and leukemia is shown in figure 1. The prevalence of FeLV antigenemia in these cats was 20.8 % (95 % Confidence Interval 12.4 - 31.5 %). The anatomical distribution of the tumors is shown in table 3. The distribution of the tumor locations differed significantly between the negative and positive groups ($p = 0.002$; 5 degrees of freedom [df]). Five of the 77 cats had both lymphoma and leukemia. For the comparison of the antigen presence in the individual tumor location sites, these cats were excluded. There was a statistically significant difference in the FeLV antigen presence in blood of cats with intestinal *versus* cats with other forms of lymphomas (Chi-square test $p = 0.006$). There was also a statistically significant difference in the occurrence of T cell and B cell lymphoma between FeLV antigen-negative and -positive cats ($p = 0.009$) (table 1).

Detection of FeLV proviral DNA

In the FeLV-negative lymphoma group, all tested cats were negative for FeLV by PCR in blood (20 cats tested) as well as in bone marrow (10 cats tested). In addition, all tested tumor tissue samples were negative by *env* (49 cats tested) and *LTR* PCR (57 cats tested) (table 2). In the FeLV-positive lymphoma group, most cats also were positive in bone marrow (3 cats tested) and in blood PCR (3 cats tested). However, bone marrow samples of two cats were negative by PCR. In the control group, all tested cats were negative in bone marrow (41 cats tested) and blood (33 cats tested).

Detection of intracellular FeLV p27 antigen

Thirty-seven of the 39 investigated tumor samples of FeLV antigen-negative cats (FeLV-negative lymphoma group) and all of the tested bone marrow samples were negative in FeLV p27 antigen IHC. In two FeLV antigen-negative cats, few cells of tumor tissue or few cells of the spleen, respectively, were FeLV p27 positive. In the FeLV-positive lymphoma group, all tested cats were positive in IHC of tumor tissue and bone marrow (table 2).

Discussion

The decrease in the prevalence of FeLV infection in cats with lymphoma or leukemia as well as in the general population (VAIL et al., 1998; HARTMANN et al., 1999; TESKE et al., 2002; ENGLERT et al., 2009; GLEICH, 2009), that could also be confirmed in the present study, may indicate a shift in tumor causation in recent years. While 59 % of all cats with lymphoma or leukemia were FeLV antigen-positive in the years 1980 to 1995 in the same geographical region in Germany (HARTMANN et al., 1999), consistent with reports in other parts of Europe on the prevalence of FeLV (60 to 70 % in cats with lymphoma (HARDY et al., 1980; REINACHER, 1987)), only 21 % of cats with lymphoma and leukemia were FeLV antigen-positive in the present study (1996 to 2008). One major reason seems to be the decreasing prevalence of FeLV infection in the overall cat population. Between 1988 and 1994, prevalence decreased by 50 % (HARTMANN et al., 1999), and a very recent study among the cat population of Southern Germany found that only 2 % of cats were FeLV-positive today (ENGLERT et al., 2009). The decline in FeLV infection rates may be the result of intensive FeLV vaccination as well as testing and elimination programs (VAIL et al., 1998).

Prevalence of FeLV antigenemia in cats with lymphomas is still higher than in the overall population and varies with tumor location. Cats with intestinal lymphomas are significantly less often FeLV antigen-positive than cats with other lymphomas or leukemia. Most reports indicate that multicentric and thymic lymphomas are mainly of T cell origin, and the cats with these tumors are FeLV antigen-positive, while intestinal lymphomas are mostly “FeLV-negative” and of B cell origin (HARDY et al., 1977; FRANCIS et al., 1979; NEIL et al., 1984; HARDY & MACEWEN, 1989). Estimates of the prevalence of FeLV antigenemia in cats with intestinal lymphomas range from 25 to 30 % (HARDY, 1981a; JEGLUM et al., 1987; REINACHER, 1987; MAHONY et al., 1995). However, 6 % of the cats with intestinal lymphomas were FeLV-positive in the present investigation, which is only about twice the prevalence of the total study cat population (2.9 %). This is comparable to the results of two studies in which only two of 67 cats (FONDACARO et al., 1999), and none of 21 cats with gastrointestinal lymphomas were FeLV-positive (ZWAHLEN et al., 1998). These results suggest that today other stimuli in the gastrointestinal tract of older cats (such as food

components or inflammatory bowel disease) may act as more important factors predisposing for tumor development. According to prior reports, 80 to 90 % of cats with thymic lymphoma are FeLV-positive (ONIONS, 1985; REINACHER, 1987; HARDY & MACEWEN, 1989), which was also the case in this study, in which 80 % were FeLV-positive. This can be explained by the course of infection of FeLV. Most cats are infected with FeLV early in their lives. In young cats, virus replication in the thymus happens at a very early stage of infection and thus, presence of virus gives opportunity for tumor development in this organ early in infection. With increasing age, the thymus regresses and cats develop some age-resistance against FeLV and will usually not become persistently viremic if in contact with FeLV. In consequence, younger cats and cats with thymic lymphoma are more frequently FeLV antigen-positive (figure 1 and table 3).

In the FeLV antigen-negative cats of this study, 18 T cell lymphomas and eight B cell lymphomas were found by IHC. Of the eight lymphomas of FeLV antigen-positive cats, four were T cell lymphomas, and four were negative for T- and B-cell marker. None of the investigated FeLV-positive tumors was of B cell origin. This is in accordance with most reports indicating that “FeLV-positive lymphomas” are mainly T cell origin and “FeLV-negative lymphomas” mainly B cell origin (HARDY et al., 1977; FRANCIS et al., 1979; CASEY et al., 1981; HARDY, 1981a; NEIL et al., 1984; VAIL et al., 1998). In contrast, Jackson and coworkers (1996) found B cell tumors as frequently as T cell tumors in FeLV-positive cats (JACKSON et al., 1996b). FeLV transforms mature T cells as well as immature or prothymocytes, null cells, and possibly monocytes. Transformation of mature B cells does not seem to occur; in feline lymphom cell lines and primary tumors there is a lack of surface immunoglobulin expression (ROJKO et al., 1989). Therefore, the results of Jackson and coworkers (1996) are very difficult to explain and are in contrast to current concepts of FeLV-induced tumor pathogenesis.

According to prior reports, FeLV was the major oncogen that causes lymphoma and leukemia in cats (COTTER et al., 1975; FRANCIS et al., 1977; FRANCIS et al., 1979; HARDY et al., 1980; REINACHER, 1987; HARDY & MACEWEN, 1989; SHELTON et al., 1990). It was suggested that the virus might be responsible for all lymphomas originating in cats following exposure to the virus, whether or not they remained FeLV-positive (HARDY & MACEWEN, 1989).

Jackson and coworkers (1993) as well as Gabor and coworkers (2001) detected FeLV proviral DNA in lymphomas of FeLV antigen-negative cats suggesting that the virus may be associated with most if not all lymphomas independent of the antigenemic status of the cats (JACKSON et al., 1993; GABOR et al., 2001). Various studies investigated the potential role in a so-called “latent” FeLV infection in which re-activatable FeLV provirus remains integrated into the cellular genome of bone marrow and potentially other cells, but no infectious virus or antigens are released into the blood. With a sensitive real-time PCR it was recently possible to show, that even seemingly immune cats become provirus-positive after virus exposure (HOFMANN-LEHMANN et al., 2001; TANDON et al., 2005; TORRES et al., 2005; HOFMANN-LEHMANN et al., 2006). Routine test methods for detecting FeLV such as an ELISA (LUTZ et al., 1983) yield negative results (HOOVER & MULLINS, 1991) in these latently infected cats.

For these reasons, FeLV was considered by some to be responsible for all lymphomas irrespective of whether or not they produced infective virus (HARDY & MACEWEN, 1989). However, more recent studies suggest that FeLV latency is not always present in conditions classically associated with FeLV (HERRING et al., 2001a). Intestinal lymphomas have been described in specific pathogen-free (SPF) cats that had never been exposed to FeLV (JARRETT et al., 1984b). Furthermore, lymphomas have developed in SPF cats following feline immunodeficiency virus (FIV) infection alone (POLI et al., 1994; TERRY et al., 1995).

In this study, in which a large number of naturally occurring cases of lymphoma and leukemia was investigated, FeLV provirus could not be detected using two different PCR assays in any of the blood, tumor, or bone marrow samples of FeLV antigen-negative cats with lymphoma or leukemia. The fact that no proviral DNA was detected in “virus-negative tumors” might have different reasons. Firstly, FeLV may still have been responsible for the tumor development but parts of the FeLV sequence could have been missing or changed by mutation resulting in a replication-defective virus. If this happened at a location of the genome in which the primers bind, PCR would give a negative result. To reduce the likelihood of this possibility, two different PCR were used binding at different locations of the FeLV genome. Secondly, FeLV could be responsible for the development of the tumor inducing a cell clone but not be persistently integrated

into the genome of the neoplastic cell and, therefore, be eliminated while the tumor grew to a detectable size. Thirdly, FeLV infection could be present in other cells and could induce oncogenesis *via* epigenetic mechanisms like cytokine release or chronic immunostimulation. However, this is also very unlikely as in the present study, not only tumor tissue but also bone marrow was investigated in the cats. Fourthly and most likely, tumor development could be unrelated to FeLV and be caused by other mechanisms.

To minimize the possibility that FeLV DNA would be present but remain undetected because of missing or mutated regions, two separate PCR assays that amplify sequences of completely different regions of the viral genome were used. The *env* PCR was negative in the investigated tumor samples of FeLV antigen-negative cats and the *LTR* PCR was negative the investigated tumor and bone marrow samples of FeLV antigen-negative cats, suggesting that FeLV provirus was not present, even in an incomplete form. However, complete exclusion of the presence of parts of the FeLV genome would have required a sequencing of the genome which was not performed in this study.

Although all of the FeLV antigen-positive cats with tumors were positive by *env* PCR, two of the 11 tested cats were negative by *LTR* PCR of tumor tissue. This result may have been due to a mutation in the *LTR* region (although it is highly conserved) in the FeLV strain of these cats or could be explained by the fact that the *LTR* PCR sometimes misses FeLV-C-like *LTR* sequences (HOFMANN-LEHMANN et al., 2001). Another possibility would be a false-negative *LTR* PCR result due to a low number of DNA copies, because in one of these cats, the *env* PCR also gave only a weak signal. The blood of this cat, however, had repeatedly been positive for FeLV antigen.

Intracellular FeLV p27 antigen was detectable in the tumor tissue by IHC of all cats that were FeLV-positive in serum. In addition, in two of 29 FeLV antigen-negative cats that were investigated, IHC was found in a few tumor cells. The results of these two cats are difficult to explain because the presence of antigen in the cells would require the presence of corresponding sequences of the viral genome. Theoretically, it could be explained by incomplete integration of provirus or by presence of *gag* sequence coding for p27 but absence or mutation of the sequences detected by the two PCR assays (KIPAR et al., 2000). Alternatively, these results could be considered to be false positive. IHC can be false positive if

the tissue is too dry at time of fixation or if fixation lasts too long or autolysis of the tissue has already started. Alternatively, the discrepancy between IHC and ELISA could be a matter of sensitivity. IHC investigates single cells and since only few cells were positive in both cases, maybe the antigen ELISA in blood was not sensitive enough to detect infection. However, this again is unlikely, as these cats were also negative by PCR, which is considered the most sensitive method.

A limitation of the study is, that not every test was performed in all of the cats as samples could not always be obtained (e. g. bone marrow).

In this study, it was clearly demonstrated that latent FeLV infection was not responsible for the development of the “FeLV-negative tumors” of the investigated cat population. It was also shown that the proportion of FeLV antigen-negative cats with lymphomas (*versus* FeLV antigen-positive cats with lymphomas) has significantly increased during the last 20 years, parallel to the overall decreasing prevalence of FeLV infection. The role of FeLV in the oncogenesis seems to have been overestimated in the past and should now be reassessed. The results suggest that other oncogens or epigenetic carcinogenesis seem to play an increasingly important role in cats, and that FeLV can no longer be considered to be responsible for most feline tumors.

Table 1. T and B cell determination of the investigated (n = 36) tumors (in numbers)

	FeLV-negative lymphoma group	FeLV-positive lymphoma group
T cell positive	18	4
B cell positive	8	0
T and B cell negative	2	4
total	28	8

Table 2. Results of the *env* PCR, *LTR* PCR, and IHC in the 118 cats of the study

method		FeLV-negative lymphoma group	FeLV-positive lymphoma group	control group
		(n = 61)	(n = 16)	(n = 41)
blood <i>env</i> PCR	tested	17	3	0
	negative	17	0	0
	positive	0	3	0
blood <i>LTR</i> PCR	tested	3	0	33
	negative	3	0	33
	positive	0	0	0
bone marrow <i>env</i> PCR	tested	0	0	0
	negative	0	0	0
	positive	0	0	0
bone marrow <i>LTR</i> PCR	tested	10	3	41
	negative	10	0	41
	positive	0	3	0
tumor tissue <i>env</i> PCR	tested	49	10	0
	negative	49	0	0
	positive	0	10	0
tumor tissue <i>LTR</i> PCR	tested	57	11	0
	negative	57	2	0
	positive	0	9	0
bone marrow IHC	tested	10	3	35
	negative	10	0	35
	positive	0	3	0
tumor tissue IHC	tested	39	12	0
	negative	37	0	0
	positive	2	12	0

env, envelope; PCR, polymerase chain reaction; *LTR*, long terminal repeat; IHC, immunohistochemistry.

Table 3. Distribution of tumor location (in numbers) in 77 cats with lymphoma and/or leukemia

	FeLV-negative lymphoma group	FeLV-positive lymphoma group
multicentric	15	4
intestinal	30	2
thymic	1	4
solitary organ	9	2
leukemia	2	3
lymphoma and leukemia	4	1
total	61	16

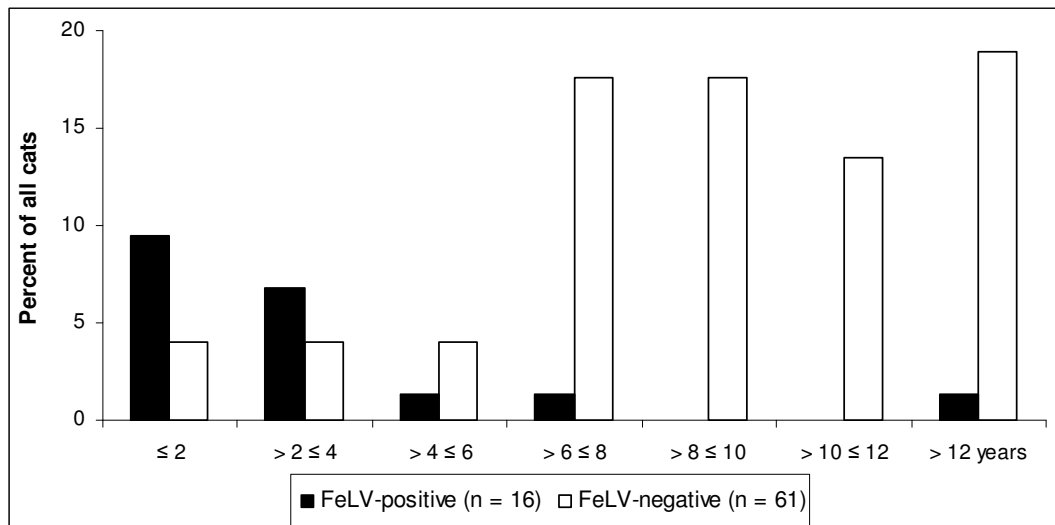


Figure 1. Age distribution of the 77 cats of the FeLV-negative lymphoma group and the FeLV-positive lymphoma group (in percent)

V. DISKUSSION

Eine Infektion mit dem FeLV kann verschiedene neoplastische und nicht-neoplastische Krankheitsbilder hervorrufen. Der Fokus dieser Arbeit lag auf der Untersuchung von Katzen mit aregenerativer Myelosuppression und Lymphomen oder Leukämien. Es wird schon seit längerem vermutet, dass nicht nur bei FeLV-Antigen-positiven (COTTER et al., 1975; FRANCIS et al., 1977; FRANCIS et al., 1979; HARDY et al., 1980; SHELTON et al., 1990; SHIMODA et al., 2000a; BROWN & ROGERS, 2001), sondern auch bei FeLV-Antigen-negativen Katzen (HARDY & MACEWEN, 1989; SHELTON & LINENBERGER, 1995) ein Zusammenhang zwischen FeLV und den genannten Symptomen besteht. Nachdem Jackson et al. (1993) und auch Gabor et al. (2001) provirale FeLV-DNA in Lymphomen FeLV-Antigen-negativer Katzen fanden, wurde proklamiert, dass möglicherweise alle Lymphome, unabhängig vom antigenämischen Status der Katze, FeLV-assoziiert seien (JACKSON et al., 1993; GABOR et al., 2001).

Mithilfe einer sensitiven real-time PCR konnte gezeigt werden, dass Katzen, die scheinbar immun waren gegen FeLV, nach Virus-Kontakt Provirus-positiv wurden (HOFMANN-LEHMANN et al., 2001; TANDON et al., 2005; TORRES et al., 2005; HOFMANN-LEHMANN et al., 2006). Dabei ist provirale DNA in das Genom der Wirts-Zelle integriert (CATTORI et al., 2006), und Routine-Test-Methoden wie ein Antigen-ELISA sind dadurch negativ (HOOVER & MULLINS, 1991). Daher erscheint es möglich, dass eine latente FeLV-Infektion, bei der das FeLV reaktivierbar als Provirus in das Wirtsgenom eingebaut ist, jedoch kein infektiöses Virus oder Antigen in das Blut entlassen wird, die Ursache für das Auftreten von „FeLV-negativen Lymphomen“ ist (ONIONS, 1985; PARDI et al., 1991). Alternativ könnten Teile des FeLV durch Mutation oder Rekombination mit zellulären Genen bei der Entstehung eines replikationsdefekten onkogenen Virus beteiligt sein. Eine weitere Möglichkeit ist, dass sich nur Teile des FeLV-Genoms in den Chromosomen der neoplastischen Zellen befinden, und zum Zeitpunkt der Tumordiagnose dann weder infektiöses Virus noch Antigen nachweisbar ist. Außerdem ist es vorstellbar, dass FeLV die Zelle schädigt, ohne dauerhaft in die entstehende Tumorzelle integriert zu sein. Auch in diesem Fall wäre zu einem späteren Zeitpunkt kein Virus mehr nachweisbar.

Es gibt mehrere Studien, die sich mit dem Zusammenhang von latenten FeLV-

Infektionen und Knochenmarkssuppressionen beschäftigen. In einer Untersuchung wurden 26 experimentell infizierte Katzen mit latenter Infektion über vier Jahre hinweg beobachtet. Allerdings entwickelte keines der Tiere in dieser Zeit eine Knochenmarkssuppression (PACITTI, 1987). Pederson et al. (1984) verfolgten 400 Katzen, die nach experimenteller FeLV-Infektion eine Virämie überstanden hatten, über sechs Jahre hinweg. Davon entwickelten 52 Tiere mehr oder weniger schwere Erkrankungen, keine Katze aber zeigte eine Knochenmarksveränderung. Bei zwei der Katzen trat erneut eine Virämie auf (es kam also zur Reaktivierung einer latenten Infektion), und bei einer Katze wurde die Diagnose "myeloproliferative Erkrankung" gestellt (PEDERSEN et al., 1984b).

Herring et al. (2001) kamen zu dem Schluss, dass nicht alle Katzen, deren Krankheitsbilder typischer Weise durch eine FeLV-Infektion entstehen können, persistierend oder latent mit dem Virus infiziert sein müssen. Sie untersuchten Blut- und Knochenmarksproben von 16 Katzen, bei denen anhand der Symptome der Verdacht einer FeLV-Infektion bestand, mithilfe eines Antigen-ELISA, einer PCR und eines Immunfluoreszenztests. Zwölf der Katzen waren in allen Tests negativ, eine Katze war in allen drei Tests positiv und galt damit als persistierend infiziert. Drei der Katzen zeigten diskrepante Ergebnisse in den verschiedenen Tests, aber keine einzige Katze hatte eine positive Knochenmarks-PCR und war somit latent FeLV-infiziert (HERRING et al., 2001a). Diesen Ergebnissen entspricht die Beobachtung bei SPF-Katzen, die entweder niemals mit FeLV in Berührung gekommen sind oder nur mit FIV infiziert worden sind, und trotzdem alimentäre Lymphome entwickelten (JARRETT et al., 1984b; POLI et al., 1994; TERRY et al., 1995).

FeLV-Infektionen, antigenämische oder latente Infektionen, können also durchaus für die Entstehung von Blutbildveränderungen aufgrund von Knochenmarkssuppressionen und für das Auftreten von Lymphomen verantwortlich sein. Es konnte nachgewiesen werden, dass der Anteil an experimentell infizierten Katzen, die eine latente Infektion im Knochenmark haben, nach überstandener Virämie immer weiter abnimmt, je mehr Zeit vergeht (PEDERSEN et al., 1984a). Der größte Inzidenz-Abfall latenter Infektionen erfolgt dabei 190 Tage nach Beendigung der Virämie (PEDERSEN et al., 1984a; PACITTI & JARRETT, 1985). Man geht davon aus, dass drei Jahre nach einer

Virämie nur noch ungefähr 8 % der Tiere eine latente Infektion in den Myelomonocyten (ROJKO et al., 1982; MADEWELL & JARRETT, 1983; PEDERSEN et al., 1984a; PACITTI & JARRETT, 1985) und stromalen Fibroblasten (LINENBERGER & ABKOWITZ, 1992) beherbergen. Neuesten Studien zufolge wird jedoch bezweifelt, dass latente Infektionen jemals vollständig aus dem Organismus entfernt werden können. Hofmann-Lehmann et al. (2007) beobachteten Katzen mit persistierenden und solche mit latenten Infektionen und stellten fest, dass es bei keiner der Studien-Tiere zu einer dauerhaften Abwesenheit von Provirus kam. Auch Tiere mit vorübergehend negativen PCR-Ergebnissen wurden in einer der folgenden Nachuntersuchungen positiv getestet (HOFMANN-LEHMANN et al., 2007).

Diese Arbeit umfasst zwei voneinander unabhängige Studien, in denen mithilfe zweier verschiedener PCR das Vorliegen latenter Infektionen bei FeLV-Antigen-negativen Katzen entweder mit einer aregenerativen Myelosuppression oder mit einem Lymphom und/oder Leukämie untersucht wurde. In beiden Studien gab es drei Untersuchungsgruppen. In der Myelosuppressions-Studie waren dies die Patienten-Gruppe (37 FeLV-Antigen-negative Katzen mit aregenerativer Knochenmarkssuppression), die Kontroll-Gruppe I (sieben FeLV-Antigen-positive Katzen mit aregenerativer Knochenmarkssuppression) und die Kontroll-Gruppe II (30 FeLV-Antigen-negative Katzen ohne Knochenmarkssuppression). Die Katzen in der Lymphom-Studie teilten sich auf in die FeLV-negativ-Lymphom-Gruppe (61 FeLV-Antigen-negative Katzen mit Lymphom und/oder Leukämie), die FeLV-positiv-Lymphom-Gruppe (16 FeLV-Antigen-positive Katzen mit Lymphom und/oder Leukämie) und die Kontroll-Gruppe (41 FeLV-Antigen-negative Katzen ohne Lymphom und ohne Leukämie). Bei den Tieren der Knochenmarkssuppression-Studie wurden Blut- sowie Knochenmarksproben getestet und bei den Tieren der Lymphom-Studie Blut-, Knochenmarks-, und Tumorgewebe-Proben. Bei den Antigen-negativen Katzen mit Myelosuppression wurde bei zwei von 37 provirale DNA im Knochenmark nachgewiesen; dies entspricht einem Anteil von 5,4 % latent infizierter Tiere (95 % Konfidenzintervall: 0,7 – 18,2 %). Bei den Antigen-negativen Katzen mit Lymphom oder Leukämie konnte in keiner der Proben FeLV-Provirus nachgewiesen werden. Latente FeLV-Infektionen sind anhand der Ergebnisse dieser Studien also sehr selten. Eine mögliche Erklärung für die niedrige

Prävalenz latenter FeLV-Infektionen ist die generell sinkende Prävalenz, die weltweit beobachtet wird. Zwischen 1988 und 1994 nahm die FeLV-Prävalenz im Münchner Raum um ca. die Hälfte ab (HARTMANN et al., 1999) und eine sehr aktuelle Studie von 2009 ermittelte, dass derzeit nur 1.8 % aller Katzen in Süddeutschland persistent mit FeLV infiziert sind (ENGLERT et al., 2009). Auch konnte in der hier vorliegenden Arbeit der Rückgang der FeLV-Prävalenz bei Katzen mit Lymphomen oder Leukämie bestätigt werden. Während in den Jahren von 1980 bis 1995 noch 59 % aller Katzen im Großraum München mit Lymphomen FeLV-Antigen-positiv waren (HARTMANN et al., 1999), also ein ähnlicher Anteil wie in alten Berichten mit Prävalenzen von 60 bis 70 % (HARDY et al., 1980; REINACHER, 1987), waren, wie in dieser Untersuchung ermittelt, zwischen 1996 und 2008 nur noch 21 % der Tiere FeLV-Antigen-positiv. Der weltweite Rückgang der Infektionsrate ist vermutlich auf intensive Impfprogramme und auch auf konsequente Test- und Eliminations-Programme zurückzuführen (VAIL et al., 1998). Um das Risiko unentdeckter proviraler DNA zu minimieren, wurden zwar zwei PCR, die völlig unterschiedliche, hoch konservierte Regionen des FeLV-Genoms nachweisen (*env* und LTR), eingesetzt; jedoch kann nicht ausgeschlossen werden, dass Virusstränge mit potentiellen Mutationen oder nur kleine Reste des FeLV-Genoms vorhanden waren, die von der PCR nicht erfasst wurden und trotzdem Knochenmarksveränderungen hervorrufen oder eine onkogene Potenz besitzen könnten.

Bislang gibt es keine vergleichbaren Studien, die anhand großer Patientenzahlen die Prävalenz latenter FeLV-Infektionen mittels PCR in Knochenmark- oder Tumorproben untersuchten. In einer kürzlich erschienenen Schweizer Studie wurde das Blut unselektierter Katzen auf das Vorliegen proviraler DNA getestet (GOMES-KELLER et al., 2006). Ähnlich wie in der hier vorliegenden Knochenmarks-Studie, waren 5,4 % (24/445) aller Antigen-negativen Katzen positiv. Jedoch gilt es zu bedenken, dass in dieser Studie speziell Katzen getestet wurden, bei denen FeLV eine wichtige Differentialdiagnose darstellt. Somit wäre, im Vergleich zur Schweizer Studie, ein höherer Anteil zu erwarten gewesen. Dazu kommt, dass eine PCR aus Knochenmark vermutlich sensitiver ist als eine PCR aus Blut, in der aktuellen Studie jedoch kein Tier latent im Blut infiziert war. Deswegen erscheint die Prävalenz eher niedrig.

Für die Tatsache, dass in den Tumoren FeLV-Antigen-negativer Katzen kein

Provirus nachgewiesen werden konnte, gibt es verschiedene mögliche Erklärungen. Erstens könnte FeLV durch Bildung maligner Zellklone für die Tumorentstehung verantwortlich sein, dabei jedoch selbst nicht persistierend in das Genom der neoplastischen Zelle integriert und so bereits eliminiert worden sein, während der Tumor zu erkennbarer Größe heranwuchs. Zweitens könnte eine FeLV-Infektion in anderen Zellen bestehen, die durch Mechanismen, wie der Freisetzung von Zytokinen oder durch eine chronische Immunstimulation, die Tumorentstehung bewirken. Drittens könnte die Entstehung des Tumors auch völlig unabhängig von einer FeLV-Infektion ablaufen, und der Tumor durch andere Karzinogene hervorgerufen werden.

In der Lymphom-Studie dieser Arbeit wurde bei 57 der 77 Tiere der FeLV-negativ-Lymphom-Gruppe und der FeLV-positiv-Lymphom-Gruppe sowohl die *env*- als auch die LTR-PCR mit den Tumorgewebe-Proben durchgeführt. Beide PCR lieferten bei allen Tieren der FeLV-negativ-Lymphom-Gruppe ausschließlich negative Ergebnisse, was vermuten lässt, dass kein FeLV-Provirus vorhanden war, auch nicht in unvollständiger Form. Um jedoch das Vorliegen von Teilen des FeLV ganz auszuschließen, hätte das gesamte FeLV-Genom sequenziert werden müssen.

Alle FeLV-Antigen-positiven Katzen mit Tumoren hatten auch positive *env*-PCR-Ergebnisse. Aber die Tumorproben von zwei dieser 13 Tiere waren negativ in der LTR-PCR. Das Serum dieser Katzen wurde jedoch mehrmals getestet und war wiederholt positiv für FeLV-Antigen. Dies lässt sich möglicherweise durch eine Mutation in der LTR-Region (auch wenn diese hoch konserviert ist) des FeLV-Genoms dieser Katzen erklären oder auch dadurch, dass die LTR-PCR manchmal FeLV-C-ähnliche LTR-Sequenzen nicht erkennt (HOFMANN-LEHMANN et al., 2001). Eine weitere Erklärung wäre ein falsch-negatives Ergebnis der LTR-PCR aufgrund einer geringen Anzahl von DNA-Kopien, denn auch die *env*-PCR ergab bei diesen Katzen ein lediglich schwaches Signal. Obwohl manche Studien in der Vergangenheit zu dem Schluss kamen, dass latente FeLV-Infektionen ebensogut mit einer PCR aus Blutproben wie aus Knochenmark nachgewiesen werden können (HOFMANN-LEHMANN et al., 2001), war in der Knochenmarks-Studie dieser Arbeit die Blut-PCR einer der beiden Katzen, die ein positives Ergebnis in der Knochenmarks-PCR hatten, negativ (das Blut der anderen Katze wurde nicht getestet). Dies lässt vermuten, dass PCR aus Knochenmark doch eine sensitivere

Methode darstellt, um latente FeLV-Infektionen nachzuweisen, als die PCR aus Blut. Allerdings könnte die Erklärung für die unterschiedliche Sensibilität auch sein, dass eine Blutprobe pro Volumen weniger Zellen enthält als eine Knochenmarksprobe und somit die Chance größer ist, Provirus im Knochenmark zu entdecken als im Blut. Leider konnten von diesen beiden PCR-positiven Katzen keine Knochenmarksproben immunhistochemisch untersucht werden.

In der Knochenmarks-Studie stimmten alle Ergebnisse der Immunhistochemie (IHC) komplett mit den Ergebnissen des FeLV-Antigen-ELISA überein. Dies gilt bis auf zwei Ausnahmen auch für die IHC-Ergebnisse der Lymphom-Studie. Bei zwei der 29 FeLV-Antigen-negativen Tiere wurde intrazelluläres p27-Antigen in einigen wenigen Tumorzellen nachgewiesen. Dies ist nicht einfach zu erklären, da das Vorhandensein von Antigen in den Zellen eigentlich das Vorhandensein der entsprechenden Sequenzen des viralen Genoms erforderlich machen würde. Ein Erklärungsansatz könnte sein, dass das Provirus nicht vollständig integriert war oder dass die für p27 kodierende *gag*-Sequenz vorhanden war bei gleichzeitigem Fehlen oder gleichzeitiger Mutation der Sequenzen, die die beiden PCR nachweisen. Wie die IHC-Ergebnisse beider Studien zeigen, scheint auch die IHC eine weniger sensitive Methode zum Nachweis latenter FeLV-Infektionen zu sein als die PCR aus Knochenmark. IHC wurde vor der Entwicklung von PCR verwendet, um nach FeLV-Latenzen zu suchen, jedoch weist sie Antigen nach, das nur dann produziert wird, wenn sich das Virus repliziert, was *per definitionem* während der Latenz-Phase nicht der Fall ist. Somit kann die geringere Sensitivität der IHC erklärt werden. In einer Untersuchung von Herring et al. (2001) wurden IHC und PCR aus Kornea-Gewebe FeLV-Antigen-positiver Katzen durchgeführt (HERRING et al., 2001b). Die PCR war dabei häufiger positiv als die IHC. Die wahrscheinlichste Erklärung dafür ist auch hier die höhere Sensitivität der PCR im Vergleich zur IHC. Auch Veränderungen des gp70-Antigens aufgrund der Formalin-Fixierung könnten die Sensitivität der IHC verringern (HAINES & CHELACK, 1991).

Bei Vergleich aller diagnostischer Tests, die in dieser Arbeit verwendet wurden, scheint also die PCR aus Knochenmark die sensitivste Methode für den Nachweis latenter FeLV-Infektionen zu sein.

Die Tumorproben einiger Tiere der FeLV-negativ-Lymphom-Gruppe und der FeLV-positiv-Lymphom-Gruppe der Lymphom-Studie wurden außerdem in T-

oder B-Zell-Lymphome differenziert. Bei den Antigen-negativen Tieren hatten 18 ein T-Zell-Lymphom und acht ein B-Zell-Lymphom. Bei den Antigen-positiven Tieren hatten vier ein T-Zell-Lymphom, keines ein B-Zell-Lymphom und vier reagierten mit keinem der eingesetzten Antikörper. Dies deckt sich mit den meisten Untersuchungen, bei denen "FeLV-positive Lymphome" hauptsächlich T-Zell-Ursprungs und "FeLV-negative Lymphome" vor allem B-Zell-Ursprungs sind (HARDY et al., 1977; FRANCIS et al., 1979; CASEY et al., 1981; HARDY, 1981b; NEIL et al., 1984; VAIL et al., 1998). Dagegen fanden Jackson et al. (1996) bei FeLV-positiven Katzen mittels IHC und PCR B-Zell-Tumore genauso häufig wie T-Zell-Tumore (JACKSON et al., 1996b). Man weiß, dass das FeLV reife sowie auch unreife T-Zellen oder Prothymozyten, Nullzellen und mögliche Monozyten umwandeln kann. Eine Umwandlung reifer B-Zellen findet dagegen nicht statt, da auf den Zelllinien der Lymphome und den Primärtumoren die Oberflächen-Immunglobulin-Expression fehlt (ROJKO et al., 1989). Daher sind die Ergebnisse von Jackson et al. (1996) schwer einzuordnen und stehen im Gegensatz zur gegenwärtig herrschenden Auffassung einer FeLV-induzierten Tumor-Genese.

Im Lymphom-Teil der Arbeit wurden außerdem die Tumor-Lokalisation sowie die Altersverteilung der Katzen statistisch ausgewertet. Katzen mit intestinalen Lymphomen waren signifikant seltener FeLV-Antigen-positiv als Tiere mit anderen Lymphomen oder mit Leukämie. Die meisten Untersuchungen ergaben bisher, dass multizentrische und Thymuslymphome meist T-Zell-Ursprung haben, und dass diese Katzen zumeist FeLV-Antigen-positiv sind, wohingegen intestinale Lymphome meistens "FeLV-negativ" sind und B-Zell-Ursprung besitzen (HARDY et al., 1977; FRANCIS et al., 1979; HARDY, 1981b; NEIL et al., 1984). Schätzungen bezüglich der Prävalenz einer FeLV-Antigenämie bei Katzen mit intestinalem Lymphom reichen von 25 bis 30 % (HARDY, 1981b; ONIONS, 1985; JEGLUM et al., 1987; REINACHER & THEILEN, 1987; MAHONY et al., 1995). In dieser Studie allerdings waren nur 5.7 % dieser Tiere FeLV-positiv, ein Ergebnis, das mit zwei weiteren Studien vergleichbar ist, bei denen nur zwei von 67 und keine von 21 Katzen mit gastrointestinalen Lymphomen FeLV-positiv waren (ZWAHLEN et al., 1998; FONDACARO et al., 1999). All diese Ergebnisse deuten darauf hin, dass heutzutage andere Auslöser (wie beispielsweise Futterantigene oder inflammatory bowel disease) im

Gastrointestinaltrakt älterer Katzen wichtige Faktoren sind, die eine Tumorentstehung begünstigen können.

Ergebnissen früherer Untersuchungen zufolge waren 80 bis 90 % der Katzen mit Thymuslymphomen FeLV-positiv (HARDY, 1981b; ONIONS, 1985; REINACHER & THEILEN, 1987). Dies stimmt mit der vorliegenden Studie überein, in der 80 % der Tiere FeLV-positiv waren. Eine Erklärung dafür kann der Infektionsverlauf von FeLV sein. Bei jungen Katzen findet bereits in einer sehr frühen Phase der Infektion eine Virusreplikation im Thymus statt. Dadurch sind zu diesem Zeitpunkt große Mengen an Virus im Thymus vorhanden und begünstigen so eine Tumorentstehung in diesem Organ. Mit zunehmendem Alter bildet sich einerseits der Thymus wieder zurück und andererseits entwickeln mehr und mehr Katzen eine Resistenz gegen FeLV, wodurch sie sich nicht mehr neu mit dem Virus infizieren können. Daher sind junge Katzen und Katzen mit Thymuslymphomen statistisch gesehen häufiger FeLV-Antigen-positiv als ältere Katzen mit anderen Lymphomen.

In der Knochenmarks-Studie dieser Arbeit wurde bei zwei Tieren der Patienten-Gruppe eine latente FeLV-Infektion nachgewiesen und es ist möglich, dass diese latente Infektion die Ursache für die Myelosuppression ist. Da das Mikromilieu der Knochenmarkszellen ein Reservoir für latente FeLV-Infektionen darstellt, bei der das Provirus in nicht-replikationsfähiger Form in Vorläuferzellen der Myelomonocyten (ROJKO et al., 1982; MADEWELL & JARRETT, 1983; PEDERSEN et al., 1984b; ROJKO & HARDY, 1994; LUTZ et al., 1995; JACKSON et al., 1996a) und in stromalen Fibroblasten (ROJKO et al., 1982; MADEWELL & JARRETT, 1983; PEDERSEN et al., 1984b; LINENBERGER & ABKOWITZ, 1992; ROJKO & HARDY, 1994; LUTZ et al., 1995; JACKSON et al., 1996a) vorliegt, erscheint es durchaus möglich, dass die Integration von FeLV-Provirus bei latenten Infektionen die Funktionen dieser Zellen verändert und so zur Pathogenese von Knochenmarksveränderungen beiträgt. Durch die Integration von proviraler DNA in das Genom der Wirtszelle könnten regulatorische Mechanismen beeinflusst und im weiteren Verlauf die Myelogenese gestört werden. Alternativ könnte FeLV-Provirus Knochenmarksveränderungen hervorrufen, indem es die Expression unbekannter Antigene auf der Zell-Oberfläche verursacht; dies wiederum könnte eine immunmedierte Zerstörung der Zelle zur Folge haben. Bei all diesen Überlegungen darf

jedoch nicht vergessen werden, dass eine Knochenmarkssuppression und eine latente FeLV-Infektion auch voneinander unabhängig sein und nur durch Zufall gleichzeitig bei derselben Katze auftreten könnten.

Eine Limitation der Knochenmarks-Studie ist, dass verschiedene hämatologische Veränderungen in der Patienten-Gruppe nicht vollständig ausgeschlossen werden konnten. Dazu zählen die Anämie der chronischen Krankheiten oder immundierte aregenerative Anämien. Eine Limitation der Lymphom-Studie ist, dass das Vorhandensein eines Lymphoms bei Tieren in der Kontroll-Gruppe anhand der Sektion ausgeschlossen wurde. Somit bleibt die Möglichkeit bestehen, dass ein vorhandener Tumor in manchen Fällen übersehen wurde. Außerdem konnte in beiden Teilen der Arbeit nicht jeder diagnostische Test bei allen Proben jeder Katze durchgeführt werden, da nicht immer genügend Material zur Verfügung stand.

Die Ergebnisse beider Studien dieser Arbeit zeigen eindeutig, dass die Rolle einer latenten Infektion mit FeLV sowohl bei FeLV-Antigen-negativen Katzen mit Blutbildveränderungen aufgrund einer aregenerativen Knochenmarkssuppression als auch bei FeLV-Antigen-negativen Katzen mit Lymphomen oder Leukämien bislang überschätzt wurde.

In beiden Studien konnte die weltweit beobachtete sinkende Prävalenz von FeLV-Infektionen bestätigt werden. Damit zusammenhängend konnte festgestellt werden, dass die Anzahl FeLV-Antigen-positiver Tiere mit Lymphom oder Leukämie im Vergleich zu den FeLV-Antigen-negativen Katzen mit Lymphom oder Leukämie abnimmt. Eine FeLV-Infektion kann anhand der aufgezeigten Ergebnisse nicht mehr für die Entstehung eines Großteils der Lymphome oder Leukämien bei Katzen verantwortlich gemacht werden. Alles deutet darauf hin, dass andere Onkogene oder epigenetische Faktoren, die die Karzinogenese beeinflussen, eine zunehmend wichtigere Rolle spielen. Der Einfluss von FeLV auf die Entstehung von Myelosuppressionen und Lymphomen scheint also kleiner zu sein als bisher angenommen.

VI. ZUSAMMENFASSUNG

Im ersten Teil dieser Arbeit wurde die Prävalenz latenter FeLV-Infektionen bei Katzen mit Knochenmarkssuppression untersucht. Aregenerative Zytopenien, also aregenerative Anämien, Neutropenien und Thrombozytopenien, bei Katzen, bei denen FeLV-Antigen im Blut nachweisbar ist, werden als Folge der bestehenden FeLV-Infektion angesehen. Darüber hinaus wird auch bei FeLV-Antigen-negativen Katzen, bei denen Zytopenien ohne nachweisbare Ursache auftreten, oftmals eine latente FeLV-Infektion als Ätiologie der Myelosuppression vermutet. Deshalb wurden in dieser Studie Blut- und Knochenmarksproben mit zwei verschiedenen PCR untersucht, die unterschiedliche Sequenzen des FeLV-Genoms nachweisen (*env* und LTR). Außerdem wurden Knochenmarksproben immunhistochemisch auf intrazelluläres FeLV-Antigen untersucht. 47 Katzen wurden in die Studie eingeschlossen, davon waren 37 in der Patientengruppe. Einschlusskriterien für die Patientengruppe waren (1) das Vorliegen einer aregenerativen Zytopenie sowie (2) ein negativer FeLV-Antigen-Test. Der Nachweis einer Antigenämie erfolgte durch Bestimmung von freiem FeLV-p27-Antigen mittels ELISA. Weiterhin wurden sieben FeLV-Antigen-positive Katzen mit aregenerativer Zytopenie als Kontrollgruppe I und 30 FeLV-Antigen-negative Katzen ohne Zytopenie als Kontrollgruppe II in die Studie eingeschlossen. Im Knochenmark von zwei der 37 Katzen (5,4 %) der Patientengruppe konnte FeLV mittels PCR nachgewiesen werden. Diese beiden Katzen waren also latent FeLV-infiziert. Den Ergebnissen dieser Studie zufolge kommen latente FeLV-Infektionen bei Katzen mit aregenerativer Knochenmarkssuppression vor, sind jedoch selten.

Im zweiten Teil der Arbeit wurde die Prävalenz latenter FeLV-Infektionen bei Katzen mit Lymphom oder Leukämie untersucht. Früheren Studien zufolge gibt es eine Assoziation zwischen FeLV-Infektionen und dem Auftreten von Lymphomen oder Leukämien bei Katzen. Man vermutete auch, dass latente FeLV-Infektionen bei FeLV-Antigen-negativen Katzen für die Entstehung dieser Tumore verantwortlich sind. Deshalb wurden in der Studie ebenfalls zwei verschiedene PCR (*env* und LTR) aus Blut-, Knochenmarks- und Tumorproben durchgeführt. Knochenmarks- und Tumorproben wurden zusätzlich immunhistochemisch auf intrazelluläres FeLV-Antigen untersucht. 118 Katzen

wurden in diese Studie eingeschlossen. Davon bildeten 61 FeLV-Antigen-negative Katzen mit Lymphom und/oder Leukämie die „FeLV-negative Lymphomgruppe“. 16 FeLV-Antigen-positive Tiere mit Lymphom und/oder Leukämie wurden als „FeLV-positive Lymphomgruppe“ und 41 FeLV-Antigen-negative Tiere ohne Tumor als „Kontrollgruppe“ eingeschlossen. Die Prävalenz einer FeLV-Antigenämie bei den Katzen mit Lymphom und/oder Leukämie lag also bei 20,8 %. Bei keiner der Katzen der FeLV-negativen Lymphomgruppe konnte FeLV mittels PCR oder Immunhistochemie nachgewiesen werden. Daher war kein Tier nachweislich latent FeLV-infiziert. In der FeLV-positiven Lymphomgruppe waren die Tumorproben aller Katzen (mit zwei Ausnahmen) PCR-positiv. Die Ergebnisse dieser Studie zeigen, dass heutzutage andere Faktoren als FeLV für die Tumorgenese verantwortlich zu sein scheinen und dass latente FeLV-Infektionen keine oder nur eine sehr geringe Rolle bei der Entstehung feliner Lymphome oder Leukämien spielen.

Zusammenfassend lässt sich sagen, dass 5,4 % (2 von 37) der Katzen mit Myelosuppression und keine der Katzen mit Lymphom und/oder Leukämie latent FeLV-infiziert war. Die Studien dieser Arbeit stellen dar, dass die Prävalenz latenter FeLV-Infektion bei Katzen mit aregenerativer Knochenmarkssuppression oder Lymphomen/Leukämien bedeutend geringer ist als vermutet.

VII. SUMMARY

In the first study of the thesis, the prevalence of latent FeLV infection in cats with signs of myelosuppression was investigated. Non-regenerative cytopenias, such as non-regenerative anemia, neutropenia, and thrombocytopenia in cats with FeLV antigen in blood are commonly assumed to be caused by the underlying FeLV infection. In addition, cats with negative FeLV antigen test results that have cytopenias of unknown etiology are often suspected to suffer from latent FeLV infection that is responsible for the non-regenerative cytopenias. Thus, whole blood and bone marrow samples were tested by two different PCR assays detecting sequences of the *env* or LTR genes. Additionally, FeLV immunohistochemistry was performed in bone marrow samples. In total, 74 cats were investigated in the study. Thirty-seven cats were included in the patient group. Inclusion criteria were (1) non-regenerative cytopenia of unknown origin and (2) a negative FeLV antigen test result. Antigenemia was determined by detection of free FeLV p27 antigen by an ELISA in serum. Furthermore, seven cats with positive antigen test results with non-regenerative cytopenia were included as control group I, and 30 cats with negative antigen test results without non-regenerative cytopenia were included as control group II. Two of the 37 cats (5.4 %) in the patient group were positive in the bone marrow PCR and thus, were latently infected with FeLV. The findings of this study suggest that FeLV latency is rare in cats with non-regenerative cytopenia.

In the second study of the thesis, the prevalence of latent FeLV infections in cats with lymphoma or leukemia was investigated. Older studies suggest that FeLV infections are commonly associated with feline lymphoma and leukemia. In addition, latent FeLV infection is assumed to cause these tumors also in FeLV antigen-negative cats. Thus, blood, bone marrow, and tumor samples were investigated by two different PCR assays detecting DNA sequences of the *env* and LTR region of the FeLV genome. FeLV immunohistochemistry was performed in bone marrow and tumor tissue samples. In total, 118 cats were included in this study. Sixty-one FeLV antigen-negative cats with lymphoma and/or leukemia were investigated ("FeLV-negative lymphoma group"). Additionally, 16 FeLV antigen-positive with lymphoma ("FeLV-positive lymphoma group") and 41 cats with negative FeLV antigen test results without tumors ("control group") were

included. The prevalence of FeLV-positive cats with lymphoma was 20.8 %. In none of the cats of the FeLV-negative lymphoma group, FeLV could be detected by PCR or by immunohistochemistry and thus, none of the cats were detectably latently infected by FeLV. In the FeLV-positive lymphoma group, tumor samples of all but two cats were positive by PCR. The results suggest that tumorigenesis other than FeLV are important today, and that a latent FeLV infection is unlikely to be responsible for most feline lymphomas and leukemias.

Summing up, 5.4 % (two of 37) cats with non-regenerative cytopenia and none of the cats with lymphoma and/or leukemia was considered to be latently infected by FeLV. In conclusion, the prevalence of latent FeLV infections is lower than expected in cats with signs of myelosuppression and lymphoma or leukemia.

VIII. LITERATURVERZEICHNIS

Abkowitz JL, Ott RL, Nakamura JM, Steinmann L, Fialkow PJ, Adamson JW. Feline glucose-6-phosphate dehydrogenase cellular mosaicism. Application to the study of retrovirus-induced pure red cell aplasia. *J Clin Invest* 1985; 75: 133-40.

Abkowitz JL, Holly RD, Grant CK. Retrovirus-induced feline pure red cell aplasia. Hematopoietic progenitors are infected with feline leukemia virus and erythroid burst-forming cells are uniquely sensitive to heterologous complement. *J Clin Invest* 1987; 80: 1056-63.

Abkowitz JL. Retrovirus-induced feline pure red blood cell aplasia: pathogenesis and response to suramin. *Blood* 1991; 77: 1442-51.

Adams M, Sharmeen L, Kimpton J, Romeo JM, Garcia JV, Peterlin BM, Groudine M, Emerman M. Cellular latency in human immunodeficiency virus-infected individuals with high CD4 levels can be detected by the presence of promoter-proximal transcripts. *Proc Natl Acad Sci U S A* 1994; 91: 3862-6.

Albert DM, Shaddock JA, Craft JL, Niederkorn JY. Feline uveal melanoma model induced with feline sarcoma virus. *Invest Ophthalmol Vis Sci* 1981; 20: 606-24.

Anderson LJ, Jarrett WF. Membranous glomerulonephritis associated with leukaemia in cats. *Res Vet Sci* 1971; 12: 179-80.

Anderson MM, Lauring AS, Burns CC, Overbaugh J. Identification of a cellular cofactor required for infection by feline leukemia virus. *Science* 2000; 287: 1828-30.

Anderson MM, Lauring AS, Robertson S, Dirks C, Overbaugh J. Feline Pit2 functions as a receptor for subgroup B feline leukemia viruses. *J Virol* 2001; 75: 10563-72.

Arjona A, Escolar E, Soto I, Barquero N, Martin D, Gomez-Lucia E. Seroepidemiological survey of infection by feline leukemia virus and immunodeficiency virus in Madrid and correlation with some clinical aspects. *J Clin Microbiol* 2000; 38: 3448-9.

Benveniste RE, Todaro GJ. Evolution of C-type viral genes: inheritance of exogenously acquired viral genes. *Nature* 1974; 252: 456-9.

Benveniste RE, Sherr CJ, Todaro GJ. Evolution of type C viral genes: origin of feline leukemia virus. *Science* 1975; 190: 886-8.

Benveniste RE, Todaro GJ. Segregation of RD-114 AND FeL-V-related sequences in crosses between domestic cat and leopard cat. *Nature* 1975; 257: 506-8.

Blue JT. Myelofibrosis in cats with myelodysplastic syndrome and acute myelogenous leukemia. *Vet Pathol* 1988; 25: 154-60.

Blue JT, French TW, Kranz JS. Non-lymphoid hematopoietic neoplasia in cats: a retrospective study of 60 cases. *Cornell Vet* 1988; 78: 21-42.

Bobade PA, Nash AS, Rogerson P. Feline haemobartonellosis: clinical, haematological and pathological studies in natural infections and the relationship to infection with feline leukaemia virus. *Vet Rec* 1988; 122: 32-6.

Boomer S, Eiden M, Burns CC, Overbaugh J. Three distinct envelope domains, variably present in subgroup B feline leukemia virus recombinants, mediate Pit1 and Pit2 receptor recognition. *J Virol* 1997; 71: 8116-23.

Boyce JT, Kociba GJ, Jacobs RM, Weiser MG. Feline leukemia virus-induced thrombocytopenia and macrothrombocytosis in cats. *Vet Pathol* 1986; 23: 16-20.

Brightman AH, 2nd, Ogilvie GK, Tompkins M. Ocular disease in FeLV-positive

cats: 11 cases (1981-1986). *J Am Vet Med Assoc* 1991; 198: 1049-51.

Brown MR, Rogers KS. Neutropenia in dogs and cats: a retrospective study of 261 cases. *J Am Anim Hosp Assoc* 2001; 37: 131-9.

Brown NO, Patnaik AK, Mooney S, Hayes A, Harvey HJ, MacEwen EG. Soft tissue sarcomas in the cat. *J Am Vet Med Assoc* 1978; 173: 744-9.

Brunning RB. Bone marrow. In: Ackermann's Surgical Pathology. Rosai A, ed. St. Louis: C. V. Mosby 1989: 1251-303.

Carmichael KP, Bienzle D, McDonnell JJ. Feline leukemia virus-associated myelopathy in cats. *Vet Pathol* 2002; 39: 536-45.

Casey JW, Roach A, Mullins JI, Burck KB, Nicolson MO, Gardner MB, Davidson N. The U3 portion of feline leukemia virus DNA identifies horizontally acquired proviruses in leukemic cats. *Proc Natl Acad Sci U S A* 1981; 78: 7778-82.

Cattori V, Tandon R, Pepin A, Lutz H, Hofmann-Lehmann R. Rapid detection of feline leukemia virus provirus integration into feline genomic DNA. *Mol Cell Probes* 2006; 20: 172-81.

Cattori V, Pepin AC, Tandon R, Riond B, Meli ML, Willi B, Lutz H, Hofmann-Lehmann R. Real-time PCR investigation of feline leukemia virus proviral and viral RNA loads in leukocyte subsets. *Vet Immunol Immunopathol* 2008;123:124-8.

Comazzi S, Paltrinieri S, Caniatti M, De Dominici S. Erythremic myelosis (AML6er) in a cat. *J Feline Med Surg* 2000; 2: 213-5.

Cotter SM, Hardy WD, Jr., Essex M. Association of feline leukemia virus with lymphosarcoma and other disorders in the cat. *J Am Vet Med Assoc* 1975; 166:

449-54.

Cotter SM. Anemia associated with feline leukemia virus infection. *J Am Vet Med Assoc* 1979; 175: 1191-4.

Cotter SM. Feline viral neoplasia. In: *Infectious diseases of the dog and cat*. Greene C, ed. Philadelphia: WB Saunders 1998: 71-84.

Crichton GW. Lymphosarcoma in the cat. *Vet Rec* 1969; 84: 329-31.

Day NK, O'Reilly-Felice C, Hardy WD, Jr., Good RA, Witkin SS. Circulating immune complexes associated with naturally occurring lymphosarcoma in pet cats. *J Immunol* 1980; 125: 2363-6.

Diehl LJ, Hoover EA. Early and progressive helper T-cell dysfunction in feline leukemia virus-induced immunodeficiency. *J Acquir Immune Defic Syndr* 1992; 5: 1188-94.

Donahue PR, Hoover EA, Beltz GA, Riedel N, Hirsch VM, Overbaugh J, Mullins JI. Strong sequence conservation among horizontally transmissible, minimally pathogenic feline leukemia viruses. *J Virol* 1988; 62: 722-31.

Dorn CR, Taylor DO, Hibbard HH. Epizootiologic characteristics of canine and feline leukemia and lymphoma. *Am J Vet Res* 1967; 28: 993-1001.

Dorn CR, Taylor DO, Schneider R, Hibbard HH, Klauber MR. Survey of animal neoplasms in Alameda and Contra Costa Counties, California. II. Cancer morbidity in dogs and cats from Alameda County. *J Natl Cancer Inst* 1968; 40: 307-18.

Dornsife RE, Gasper PW, Mullins JI, Hoover EA. Induction of aplastic anemia by intra-bone marrow inoculation of a molecularly cloned feline retrovirus. *Leuk Res* 1989; 13: 745-55.

Duh EJ, Maury WJ, Folks TM, Fauci AS, Rabson AB. Tumor necrosis factor alpha activates human immunodeficiency virus type 1 through induction of nuclear factor binding to the NF-kappa B sites in the long terminal repeat. *Proc Natl Acad Sci U S A* 1989; 86: 5974-8.

Ellis JA, Jackson ML, Bartsch RC, McGill LG, Martin KM, Trask BR, Haines DM. Use of immunohistochemistry and polymerase chain reaction for detection of oncornaviruses in formalin-fixed, paraffin-embedded fibrosarcomas from cats. *J Am Vet Med Assoc* 1996; 209: 767-71.

Englert T, Lutz H, Hartmann K. Untersuchung des FeLV-Status der süddeutschen Katzenpopulation. *Tierärztl Prax* 2009; 37: A9.

Essex M, Snyder SP. Feline oncornavirus-associated cell membrane antigen. I. Serologic studies with kittens exposed to cell-free materials from various feline fibrosarcomas. *J Natl Cancer Inst* 1973; 51: 1007-12.

Essex M, Cotter SM, Hardy WD, Jr., Hess P, Jarrett W, Jarrett O, Mackey L, Laird H, Perryman L, Olsen RG, Yohn DS. Feline oncornavirus-associated cell membrane antigen. IV. Antibody titers in cats with naturally occurring leukemia, lymphoma, and other diseases. *J Natl Cancer Inst* 1975a; 55: 463-7.

Essex M, Hardy WD, Jr., Cotter SM, Jakowski RM, Sliski A. Naturally occurring persistent feline oncornavirus infections in the absence of disease. *Infect Immun* 1975b; 11: 470-5.

Fails AD, Mitchell TW, Rojko JL, Whalen LR. An oligopeptide of the feline leukemia virus envelope glycoprotein is associated with morphological changes and calcium dysregulation in neuronal growth cones. *J Neurovirol* 1997; 3: 179-91.

Favrot C, Wilhelm S, Grest P, Meli ML, Hofmann-Lehmann R, Kipar A. Two cases of FeLV-associated dermatoses. *Vet Dermatol* 2005; 16: 407-12.

Fondacaro JV, Richter KP, Carpenter JL, Hart JR, Hill SL, Fettman MJ. Feline gastrointestinal lymphoma: 67 cases (1988-1996). *Europ J Comp Gastroenterol* 1999; 4: 5-11.

Forrest D, Onions D, Lees G, Neil JC. Altered structure and expression of c-myc in feline T-cell tumours. *Virology* 1987; 158: 194-205.

Franchini M. Die Tollwutimpfung von mit felinem Leukämivirus infizierten Katzen. In: Dissertation Vetsuisse Faculty. University of Zurich, Zurich, Switzerland 1990.

Francis DP, Essex M, Hardy WD, Jr. Excretion of feline leukaemia virus by naturally infected pet cats. *Nature* 1977; 269: 252-4.

Francis DP, Cotter SM, Hardy WD, Jr., Essex M. Comparison of virus-positive and virus-negative cases of feline leukemia and lymphoma. *Cancer Res* 1979; 39: 3866-70.

Francis DP, Essex M, Jakowski RM, Cotter SM, Lerer TJ, Hardy WD, Jr. Increased risk for lymphoma and glomerulonephritis in a closed population of cats exposed to feline leukemia virus. *Am J Epidemiol* 1980; 111: 337-46.

Francis DP, Essex M, Cotter SM, Gutensohn N, Jakowski R, Hardy WD, Jr. Epidemiologic association between virus-negative feline leukemia and the horizontally transmitted feline leukemia virus. *Cancer Lett* 1981; 12: 37-42.

Fujino Y, Satoh H, Hisasue M, Masuda K, Ohno K, Tsujimoto H. Detection of the integrated feline leukemia viruses in a cat lymphoid tumor cell line by fluorescence in situ hybridization. *J Hered* 2003; 94: 251-5.

Gabor LJ, Canfield PJ, Malik R. Haematological and biochemical findings in cats in Australia with lymphosarcoma. *Aust Vet J* 2000; 78: 456-61.

Gabor LJ, Jackson ML, Trask B, Malik R, Canfield PJ. Feline leukaemia virus status of Australian cats with lymphosarcoma. *Aust Vet J* 2001; 79: 476-81.

Gardner MB, Rasheed S, Rongey RW, Charman HP, Alena B, Gilden RV, Huebner RJ. Natural expression of feline type-C virus genomes, prevalence of detectable felv and RD-114 GS antigen, type-C particles and infectious virus in postnatal and fetal cats. *Int J Cancer* 1974; 14: 97-105.

Gelain ME, Antoniazzi E, Bertazzolo W, Zaccolo M, Comazzi S. Chronic eosinophilic leukemia in a cat: cytochemical and immunophenotypical features. *Vet Clin Pathol* 2006; 35: 454-9.

George JW, Rideout BA, Griffey SM, Pedersen NC. Effect of preexisting FeLV infection or FeLV and feline immunodeficiency virus coinfection on pathogenicity of the small variant of *Haemobartonella felis* in cats. *Am J Vet Res* 2002; 63: 1172-8.

Gleich S. Hematology and Serum Biochemistry of Feline Immunodeficiency Virus-Infected and Feline Leukemia Virus-Infected Cats. *J Vet Intern Med* 2009; 23: 552-8.

Goff SP. Retroviridae. The Retroviruses and their Replication. In: *Field's Virology*. Knipe D, Howley PM, eds. Philadelphia: Lippincott Williams & Wilkins 2001: 1871-940.

Gomes-Keller MA, Gonczi E, Tandon R, Riondato F, Hofmann-Lehmann R, Meli ML, Lutz H. Detection of feline leukemia virus RNA in saliva from naturally infected cats and correlation of PCR results with those of current diagnostic methods. *J Clin Microbiol* 2006; 44: 916-22.

Gwynn SR, Hankenson FC, Lauring AS, Rohn JL, Overbaugh J. Feline leukemia virus envelope sequences that affect T-cell tropism and syncytium formation are not part of known receptor-binding domains. *J Virol* 2000; 74: 5754-61.

Haines DM, Chelack BJ. Technical considerations for developing enzyme immunohistochemical staining procedures on formalin-fixed paraffin-embedded tissues for diagnostic pathology. *J Vet Diagn Invest* 1991; 3: 101-12.

Haley PJ, Hoover EA, Quackenbush SL, Gasper PW, Macy DW. Influence of antibody infusion on pathogenesis of experimental feline leukemia virus infection. *J Natl Cancer Inst* 1985; 74: 821-7.

Hardy WD, Jr., Hirshaut Y, Hess P. Detection of the feline leukemia virus and other mammalian oncornaviruses by immunofluorescence. *Bibl Haematol* 1973a; 39: 778-99.

Hardy WD, Jr., Old LJ, Hess PW, Essex M, Cotter S. Horizontal transmission of feline leukaemia virus. *Nature* 1973b; 244: 266-9.

Hardy WD, Jr., Hess PW, MacEwen EG, McClelland AJ, Zuckerman EE, Essex M, Cotter SM, Jarrett O. Biology of feline leukemia virus in the natural environment. *Cancer Res* 1976; 36: 582-8.

Hardy WD, Jr., Zuckerman EE, MacEwen EG, Hayes AA, Essex M. A feline leukaemia virus- and sarcoma virus-induced tumour-specific antigen. *Nature* 1977; 270: 249-51.

Hardy WD, Jr. Epidemiology of primary neoplasms of lymphoid tissues in animals. In: *Comprehensive Immunology of Lymphoreticula Neoplasms*. Twomey JJ, Good RA, eds. New York, USA: Plenum Medical Book Company 1978: 129-80.

Hardy WD, Jr., McClelland AJ, Zuckerman EE, Snyder HW, Jr., MacEwen EG, Francis D, Essex M. Development of virus non-producer lymphosarcomas in pet cats exposed to FeLV. *Nature* 1980; 288: 90-2.

Hardy WD, Jr. Feline leukemia virus diseases. In: *Feline Leukemia Virus*, 1 edn.

Hardy WD, Jr., Essex M, McClelland AJ, eds. New York, NY: Elsevier-North Holland 1980: 3-13.

Hardy WD, Jr. Feline Leukemia virus non-neoplastic disorders. *J Am Anim Hosp Assoc* 1981a; 17: 941-9.

Hardy WD, Jr. Hematopoietic tumors of cats. *J Am Anim Hosp Assoc* 1981b; 17: 921-40.

Hardy WD, Jr., Essex M. FeLV-induced feline acquired immune deficiency syndrome. A model for human AIDS. *Prog Allergy* 1986; 37: 353-76.

Hardy WD, Jr., MacEwen EG. Hematopoietic tumors. In: *Clinical Veterinary Oncology*. Withrow SJ, MacEwen EG, eds. Philadelphia, USA: JB Lippincott Company 1989: 362-411.

Hardy WD, Jr. Biology of feline retroviruses. In: *Retrovirus biology and human disease*. Gallo RC, Wong-Staal F, eds. New York: Marcel Dekker, Inc. 1990: 33-86.

Hardy WD, Jr. Feline oncoretroviruses. In: *The Retroviridae*. Levy JK, ed. New York: Plenum Press 1992: 109-80.

Hardy WD, Jr. Feline oncoretroviruses. In: *The Retroviridae*. Levy JK, ed. New York: Plenum Press 1993: 109-80.

Harrus S, Klement E, Aroch I, Stein T, Bark H, Lavy E, Mazaki-Tovi M, Baneth G. Retrospective study of 46 cases of feline haemobartonellosis in Israel and their relationships with FeLV and FIV infections. *Vet Rec* 2002; 151: 82-5.

Hartmann K, Donath A, Beer B, Egberink HF, Horzinek MC, Lutz H, Hoffmann-Fezer G, Thum I, Thefeld S. Use of two virustatica (AZT, PMEPA) in the treatment of FIV and of FeLV seropositive cats with clinical symptoms. *Vet Immunol*

Immunopathol 1992; 35: 167-75.

Hartmann K, Gerle K, Leutenegger CM. Feline leukemia virus—most important oncogene in cats? Congress Proceedings: 4th International Feline Retrovirus Research Symposium, Glasgow, Scotland, UK 1998.

Hartmann K, Gerle K, Leutenegger CM, Jarrett O. Feline leukemia virus. *ESVIM Newsletter* 1999; 9: 11.

Hartmann K. Feline Leukemia Virus Infection. In: *Infectious Diseases of the dog and the cat*, 3 edn. Greene C, ed. Philadelphia: WB Saunders 2005: 105-30.

Herring ES, Troy GC, Toth TE, Forrester SD, Weigt LA, Herring IP. Detection of feline leukaemia virus in blood and bone marrow of cats with varying suspicion of latent infection. *J Feline Med Surg* 2001a; 3: 133-41.

Herring IP, Troy GC, Toth TE, Champagne ES, Pickett JP, Haines DM. Feline leukemia virus detection in corneal tissues of cats by polymerase chain reaction and immunohistochemistry. *Vet Ophthalmol* 2001b; 4: 119-26.

Hisasue M, Okayama H, Okayama T, Suzuki T, Mizuno T, Fujino Y, Naganobu K, Hasegawa A, Watari T, Matsuki N, Masuda K, Ohno K, Tsujimoto H. Hematologic abnormalities and outcome of 16 cats with myelodysplastic syndromes. *J Vet Intern Med* 2001; 15: 471-7.

Hoffmann-Fezer G, Mortelbauer W, Hartmann K, Mysliwicz J, Thefeld S, Beer B, Thum I, Kraft W. Comparison of T-cell subpopulations in cats naturally infected with feline leukaemia virus or feline immunodeficiency virus. *Res Vet Sci* 1996; 61: 222-6.

Hoffmann-Jagielska M, Winnicka A, Jagielski D, Micun J, Zmudzka M, Lechowski R. Influence of naturally acquired feline leukemia virus (FeLV) infection on the phagocytic and respiratory burst activity of neutrophils and

monocytes of peripheral blood. *Pol J Vet Sci* 2005; 8: 93-7.

Hofmann-Lehmann R, Huder JB, Gruber S, Boretti F, Sigrist B, Lutz H. Feline leukaemia provirus load during the course of experimental infection and in naturally infected cats. *J Gen Virol* 2001; 82: 1589-96.

Hofmann-Lehmann R, Tandon R, Boretti FS, Meli ML, Willi B, Cattori V, Gomes-Keller MA, Ossent P, Golder MC, Flynn JN, Lutz H. Reassessment of feline leukaemia virus (FeLV) vaccines with novel sensitive molecular assays. *Vaccine* 2006; 24: 1087-94.

Hofmann-Lehmann R, Cattori V, Tandon R, Boretti FS, Meli ML, Riond B, Pepin AC, Willi B, Ossent P, Lutz H. Vaccination against the feline leukaemia virus: outcome and response categories and long-term follow-up. *Vaccine* 2007; 25: 5531-9.

Hoover EA, Kociba GJ, Hardy WD, Jr., Yohn DS. Erythroid hypoplasia in cats inoculated with feline leukemia virus. *J Natl Cancer Inst* 1974; 53: 1271-6.

Hoover EA, Olsen RG, Hardy WD, Jr., Schaller JP. Horizontal transmission of feline leukemia virus under experimental conditions. *J Natl Cancer Inst* 1977a; 58: 443-4.

Hoover EA, Olsen RG, Mathes LE, Schaller JP. Relationship between feline leukemia virus antigen expression and viral infectivity in blood, bone marrow, and saliva of cats. *Cancer Res* 1977b; 37: 3707-10.

Hoover EA, Mullins JI, Quackenbush SL, Gasper PW. Experimental transmission and pathogenesis of immunodeficiency syndrome in cats. *Blood* 1987; 70: 1880-92.

Hoover EA, Mullins JI. Feline leukemia virus infection and diseases. *J Am Vet Med Assoc* 1991; 199: 1287-97.

Jackson ML, Haines DM, Meric SM, Misra V. Feline leukemia virus detection by immunohistochemistry and polymerase chain reaction in formalin-fixed, paraffin-embedded tumor tissue from cats with lymphosarcoma. *Can J Vet Res* 1993; 57: 269-76.

Jackson ML, Haines DM, Taylor SM, Misra V. Feline leukemia virus detection by ELISA and PCR in peripheral blood from 68 cats with high, moderate, or low suspicion of having FeLV-related disease. *J Vet Diagn Invest* 1996a; 8: 25-30.

Jackson ML, Wood SL, Misra V, Haines DM. Immunohistochemical identification of B and T lymphocytes in formalin-fixed, paraffin-embedded feline lymphosarcomas: relation to feline leukemia virus status, tumor site, and patient age. *Can J Vet Res* 1996b; 60: 199-204.

Jarrett O, Laird HM, Hay D. Determinants of the host range of feline leukaemia viruses. *J Gen Virol* 1973a; 20: 169-75.

Jarrett O, Hardy WD, Jr., Golder MC, Hay D. The frequency of occurrence of feline leukaemia virus subgroups in cats. *Int J Cancer* 1978; 21: 334-7.

Jarrett O, Russell PH. Differential growth and transmission in cats of feline leukaemia viruses of subgroups A and B. *Int J Cancer* 1978; 21: 466-72.

Jarrett O. Feline leukemia virus subgroups. In: *Feline leukemia virus*. Hardy WD, Jr., Essex M, McClelland AJ, eds. New York: Elsevier/North-Holland 1980: 473-9.

Jarrett O. In: *Mechanisms of Viral Leukaemogenesis*. Goldman JM, Jarrett O, eds. Edinburgh: Churchill-Livingstone 1984a: 135-53.

Jarrett O, Edney AT, Toth S, Hay D. Feline leukaemia virus-free lymphosarcoma in a specific pathogen free cat. *Vet Rec* 1984b; 115: 249-50.

Jarrett O, Golder MC, Toth S, Onions DE, Stewart MF. Interaction between feline leukaemia virus subgroups in the pathogenesis of erythroid hypoplasia. *Int J Cancer* 1984c; 34: 283-8.

Jarrett O. Strategies of retrovirus survival in the cat. *Vet Microbiol* 1999; 69: 99-107.

Jarrett W, Jarrett O, Mackey L, Laird H, Hardy W, Jr., Essex M. Horizontal transmission of leukemia virus and leukemia in the cat. *J Natl Cancer Inst* 1973b; 51: 833-41.

Jarrett WF, Crawford EM, Martin WB, Davie F. A Virus-Like Particle Associated with Leukemia (Lymphosarcoma). *Nature* 1964a; 202: 567-9.

Jarrett WF, Martin WB, Crighton GW, Dalton RG, Stewart MF. Transmission Experiments with Leukemia (Lymphosarcoma). *Nature* 1964; 202: 566-7.

Jeglum KA, Whereat A, Young K. Chemotherapy of lymphoma in 75 cats. *J Am Vet Med Assoc* 1987; 190: 174-8.

Jordan A, Defechereux P, Verdin E. The site of HIV-1 integration in the human genome determines basal transcriptional activity and response to Tat transactivation. *Embo J* 2001; 20: 1726-38.

Jordan HL, Grindem CB, Breitschwerdt EB. Thrombocytopenia in cats: a retrospective study of 41 cases. *J Vet Intern Med* 1993; 7: 261-5.

Jun K, Lee SB, Shin HS. Insertion of a retroviral solo long terminal repeat in *mdr-3* locus disrupts mRNA splicing in mice. *Mamm Genome* 2000; 11: 843-8.

Kao SY, Calman AF, Luciw PA, Peterlin BM. Anti-termination of transcription within the long terminal repeat of HIV-1 by *tat* gene product. *Nature* 1987; 330: 489-93.

Kavanaugh MP, Miller DG, Zhang W, Law W, Kozak SL, Kabat D, Miller AD. Cell-surface receptors for gibbon ape leukemia virus and amphotropic murine retrovirus are inducible sodium-dependent phosphate symporters. *Proc Natl Acad Sci U S A* 1994; 91: 7071-5.

Kiehl AR, Fettman MJ, Quackenbush SL, Hoover EA. Effects of feline leukemia virus infection on neutrophil chemotaxis in vitro. *Am J Vet Res* 1987; 48: 76-80.

Kipar A, Kremendahl J, Grant CK, von Bothmer I, Reinacher M. Expression of viral proteins in feline leukemia virus-associated enteritis. *Vet Pathol* 2000; 37: 129-36.

Knoll JS. Disorders of white blood cells. In: *Handbook of small animal practice*, 3 edn. Morgan RV, ed. Philadelphia: WB Saunders 1997: 673-89.

Kociba GJ. Hematologic consequences of feline leukaemia virus infection. In: *Current veterinary therapy*. Kirk RW, ed. Philadelphia: WB Saunders 1986:

Kohn B, Weingart C, Eckmann V, Ottenjann M, Leibold W. Primary immune-mediated hemolytic anemia in 19 cats: diagnosis, therapy, and outcome (1998-2004). *J Vet Intern Med* 2006; 20: 159-66.

Kraut EH, Rojko JL, Olsen RG, Tuomari DL. Effects of cobra venom factor treatment on latent feline leukemia virus infection. *J Virol* 1985; 54: 873-5.

Lane SB, Kornegay JN, Duncan JR, Oliver JE, Jr. Feline spinal lymphosarcoma: a retrospective evaluation of 23 cats. *J Vet Intern Med* 1994; 8: 99-104.

Lappin MR. Opportunistic infections associated with retroviral infections in cats. *Semin Vet Med Surg (Small Anim)* 1995; 10: 244-50.

Latimer KS. Leukocytes in health and disease. In: *Textbook of veterinary internal medicine. Diseases of the dog and cat*, 3 edn. Ettinger SJ, ed. Philadelphia: WB

Saunders 1989: 2181-224.

Latimer KS. Leukocytes in health and disease. In: Textbook of veterinary internal medicine. Diseases of the dog and cat, 4 edn. Ettinger SJ, ed. Philadelphia: WB Saunders 1995: 1892-927.

Lauring AS, Anderson MM, Overbaugh J. Specificity in receptor usage by T-cell-tropic feline leukemia viruses: implications for the in vivo tropism of immunodeficiency-inducing variants. *J Virol* 2001; 75: 8888-98.

Lauring AS, Cheng HH, Eiden MV, Overbaugh J. Genetic and biochemical analyses of receptor and cofactor determinants for T-cell-tropic feline leukemia virus infection. *J Virol* 2002; 76: 8069-78.

Leutenegger CM, Hofmann-Lehmann R, Riols C, Liberek M, Worel G, Lups P, Fehr D, Hartmann M, Weilenmann P, Lutz H. Viral infections in free-living populations of the European wildcat. *J Wildl Dis* 1999; 35: 678-86.

Levin R, Ruscetti SK, Parks WP, Scolnick EM. Expression of feline type-C virus in normal and tumor tissues of the domestic cat. *Int J Cancer* 1976; 18: 661-71.

Levy J, Crawford C, Hartmann K, Hofmann-Lehmann R, Little S, Sundahl E, Thayer V. 2008 American Association of Feline Practitioners' feline retrovirus management guidelines. *J Feline Med Surg* 2008; 10: 300-16.

Levy JK. FeLV and non-neoplastic FeLV-related disease. In: Textbook of veterinary internal medicine. Ettinger SJ, Feldman EC, eds. Philadelphia: WB Saunders 2000: 424-32.

Levy LS, Lobelle-Rich PA. Insertional mutagenesis of flvi-2 in tumors induced by infection with LC-FeLV, a myc-containing strain of feline leukemia virus. *J Virol* 1992; 66: 2885-92.

Levy LS, Lobelle-Rich PA, Overbaugh J. flvi-2, a target of retroviral insertional mutagenesis in feline thymic lymphosarcomas, encodes bmi-1. *Oncogene* 1993a; 8: 1833-8.

Levy LS, Lobelle-Rich PA, Overbaugh J, Abkowitz JL, Fulton R, Roy-Burman P. Coincident involvement of flvi-2, c-myc, and novel env genes in natural and experimental lymphosarcomas induced by feline leukemia virus. *Virology* 1993b; 196: 892-5.

Levy LS. Advances in understanding molecular determinants in FeLV pathology. *Vet Immunol Immunopathol* 2008; 123: 14-22.

Linenberger ML, Abkowitz JL. In vivo infection of marrow stromal fibroblasts by feline leukemia virus. *Exp Hematol* 1992; 20: 1022-7.

Linenberger ML, Abkowitz JL. Haematological disorders associated with feline retrovirus infections. *Baillieres Clin Haematol* 1995; 8: 73-112.

Linenberger ML, Dow SW, Abkowitz JL. Feline leukemia virus infection downmodulates the production of growth-inhibitory activity by marrow stromal cells. *Exp Hematol* 1995; 23: 1069-79.

Linenberger ML, Deng T. The effects of feline retroviruses on cytokine expression. *Vet Immunol Immunopathol* 1999; 72: 343-68.

Lutz H, Pedersen N, Higgins J, Hubscher U, Troy FA, Theilen GH. Humoral immune reactivity to feline leukemia virus and associated antigens in cats naturally infected with feline leukemia virus. *Cancer Res* 1980; 40: 3642-51.

Lutz H, Pedersen NC, Theilen GH. Course of feline leukemia virus infection and its detection by enzyme-linked immunosorbent assay and monoclonal antibodies. *Am J Vet Res* 1983; 44: 2054-9.

Lutz H, Castelli I, Ehrensperger F, Pospischil A, Rosskopf M, Siegl G, Grob M, Martinod S. Panleukopenia-like syndrome of FeLV caused by co-infection with FeLV and feline panleukopenia virus. *Vet Immunol Immunopathol* 1995; 46: 21-33.

Mackey L. Feline leukaemia virus and its clinical effects in cats. *Vet Rec* 1975; 96: 5-11.

Mackey L, Jarrett W, Jarrett O, Laird H. Anemia associated with feline leukemia virus infection in cats. *J Natl Cancer Inst* 1975; 54: 209-17.

Madewell BR, Jarrett O. Recovery of feline leukaemia virus from non-viraemic cats. *Vet Rec* 1983; 112: 339-42.

Mahony OM, Moore AS, Cotter SM, Engler SJ, Brown D, Penninck DG. Alimentary lymphoma in cats: 28 cases (1988-1993). *J Am Vet Med Assoc* 1995; 207: 1593-8.

Maksakova IA, Mager DL, Reiss D. Keeping active endogenous retroviral-like elements in check: the epigenetic perspective. *Cell Mol Life Sci* 2008; 65: 3329-47.

Mauldin GE, Mooney SC, Meleo RE. Chemotherapy in 132 cats with lymphoma:1988-1994. In: *Proceedings of the Veterinary Cancer Society*. Townsend, TN, USA 1995; 35-6

McClelland AJ, Hardy WD, Jr., Zuckerman EE. Prognosis of healthy feline leukemia virus infected cats. *Cancer Res* 1980; 4: 121-6.

Mendoza R, Anderson MM, Overbaugh J. A putative thiamine transport protein is a receptor for feline leukemia virus subgroup A. *J Virol* 2006; 80: 3378-85.

Miller AD, Miller DG, Garcia JV, Lynch CM. Use of retroviral vectors for gene

transfer and expression. *Methods Enzymol* 1993; 217: 581-99.

Miller DG, Edwards RH, Miller AD. Cloning of the cellular receptor for amphotropic murine retroviruses reveals homology to that for gibbon ape leukemia virus. *Proc Natl Acad Sci U S A* 1994; 91: 78-82.

Mitchell TW, Rojko JL, Hartke JR, Mihajlov AR, Kasameyer GA, Gasper PW, Whalen LR. FeLV envelope protein (gp70) variable region 5 causes alterations in calcium homeostasis and toxicity of neurons. *J Acquir Immune Defic Syndr Hum Retrovirol* 1997; 14: 307-20.

Miura T, Tsujimoto H, Fukasawa M, Kodama T, Shibuya M, Hasegawa A, Hayami M. Structural abnormality and over-expression of the myc gene in feline leukemias. *Int J Cancer* 1987; 40: 564-9.

Miyazawa T, Jarrett O. Feline leukaemia virus proviral DNA detected by polymerase chain reaction in antigenaemic but non-viraemic ('discordant') cats. *Arch Virol* 1997; 142: 323-32.

Moore AS, Cotter SM, Frimberger AE, Wood CA, Rand WM, L'Heureux DA. A comparison of doxorubicin and COP for maintenance of remission in cats with lymphoma. *J Vet Intern Med* 1996; 10: 372-5.

Moser M, Burns CC, Boomer S, Overbaugh J. The host range and interference properties of two closely related feline leukemia variants suggest that they use distinct receptors. *Virology* 1998; 242: 366-77.

Mullins JI, Brody DS, Binari RC, Jr., Cotter SM. Viral transduction of c-myc gene in naturally occurring feline leukaemias. *Nature* 1984; 308: 856-8.

Murphy FA, Gibbs EPJ, Horzinek MC, Studdert MJ. Retroviridae. In: *Veterinary Virology*. Murphy FA, Gibbs EPJ, Horzinek MC, Studdert MJ, eds. San Diego: Academic Press 1999: 363-9.

Nabel G, Baltimore D. An inducible transcription factor activates expression of human immunodeficiency virus in T cells. *Nature* 1987; 326: 711-3.

Neil JC, Hughes D, McFarlane R, Wilkie NM, Onions DE, Lees G, Jarrett O. Transduction and rearrangement of the myc gene by feline leukaemia virus in naturally occurring T-cell leukaemias. *Nature* 1984; 308: 814-20.

Neil JC, Fulton R, Rigby M, Stewart M. Feline leukaemia virus: generation of pathogenic and oncogenic variants. *Curr Top Microbiol Immunol* 1991; 171: 67-93.

Niman HL, Stephenson JR, Gardner MB, Roy-Burman P. RD-114 and feline leukaemia virus genome expression in natural lymphomas of domestic cats. *Nature* 1977; 266: 357-60.

Nishigaki K, Okuda M, Endo Y, Watari T, Tsujimoto H, Hasegawa A. Structure and function of the long terminal repeats of feline leukemia viruses derived from naturally occurring acute myeloid leukemias in cats. *J Virol* 1997; 71: 9823-7.

Nisole S, Saib A. Early steps of retrovirus replicative cycle. *Retrovirology* 2004; 1: 9.

Nowinski RC, Hays EF, Doyle T, Linkhart S, Medeiros E, Pickering R. Oncornaviruses produced by murine leukemia cells in culture. *Virology* 1977; 81: 363-70.

O'Hara B, Johann SV, Klinger DG, Blair HR, Dunn KJ, Saas SM, Robins T. Characterization of a human gene conferring sensitivity to infection by gibbon ape leukemia virus *Cell Growth Differ.* 1990; 1: 119-27.

Ogilvie GK, Tompkins MB, Tompkins WA. Clinical and immunologic aspects of FeLV-induced immunosuppression. *Vet Microbiol* 1988; 17: 287-96.

Oh SB, Tran PB, Gillard SE, Hurley RW, Hammond DL, Miller RJ. Chemokines and glycoprotein120 produce pain hypersensitivity by directly exciting primary nociceptive neurons. *J Neurosci* 2001; 21: 5027-35.

Okabe H, Gilden RV, Hatanaka M. Extensive homology of RD114 virus DNA with RNA of feline cell origin. *Nat New Biol* 1973; 244: 54-6.

Onions D, Jarrett O, Testa N, Frassoni F, Toth S. Selective effect of feline leukaemia virus on early erythroid precursors. *Nature* 1982; 296: 156-8.

Onions D. Animal models: lessons from feline and bovine leukaemia virus infections. *Leuk Res* 1985; 9: 709-11.

Ottenjann M, Weingart C, Arndt G, Kohn B. Characterization of the anemia of inflammatory disease in cats with abscesses, pyothorax, or fat necrosis. *J Vet Intern Med* 2006; 20: 1143-50.

Overbaugh J, Donahue PR, Quackenbush SL, Hoover EA, Mullins JI. Molecular cloning of a feline leukemia virus that induces fatal immunodeficiency disease in cats. *Science* 1988a; 239: 906-10.

Overbaugh J, Riedel N, Hoover EA, Mullins JI. Transduction of endogenous envelope genes by feline leukaemia virus in vitro. *Nature* 1988b; 332: 731-4.

Pacitti AM, Jarrett O. Duration of the latent state in feline leukaemia virus infections. *Vet Rec* 1985; 117: 472-4.

Pacitti AM. Latent feline leukaemia virus infection: a review. *J Small Anim Pract* 1987; 28: 1153-9.

Pandey R, Bechtel MK, Su Y, Ghosh AK, Hayes KA, Mathes LE, Roy-Burman P. Feline leukemia virus variants in experimentally induced thymic lymphosarcomas. *Virology* 1995; 214: 584-92.

Pardi D, Hoover EA, Quackenbush SL, Mullins JI, Callahan GN. Selective impairment of humoral immunity in feline leukemia virus-induced immunodeficiency. *Vet Immunol Immunopathol* 1991; 28: 183-200.

Pedersen N, Meric SM, Ho E. The clinical significance of latent feline leukemia virus infection in cats. *Feline Pract* 1984a; 14: 32-48.

Pedersen NC, Johnson L, Theilen GH. Biological behavior of tumors and associated retroviremia in cats inoculated with Snyder-Theilen fibrosarcoma virus and the phenomenon of tumor recurrence after primary regression. *Infect Immun* 1984b; 43: 631-6.

Pedersen NC. Feline leukemia virus infection. In: *Feline infectious diseases*. Pedersen NC, ed. Santa Barbara, CA: American Veterinary Publications 1988.

Pedersen NC. Feline retrovirus infections. *Dev Biol Stand* 1990; 72: 149-55.

Pedersen NC. Feline leukemia virus infection. In: *Feline Husbandry, diseases and management in the multiple cat environment*. Pedersen NC, ed. Goleta, CA: American Veterinary Publications Inc. 1991: 210-21.

Persaud D, Zhou Y, Siliciano JM, Siliciano RF. Latency in human immunodeficiency virus type 1 infection: no easy answers. *J Virol* 2003; 77: 1659-65.

Phipps AJ, Hayes KA, Al-dubaib M, Roy-Burman P, Mathes LE. Inhibition of feline leukemia virus subgroup A infection by coinoculation with subgroup B. *Virology* 2000; 277: 40-7.

Piscopo SE. Feline retroviruses and the skin. *Vet Forum Ja* 2000: 32-40.

Poli A, Abramo F, Baldinotti F, Pistello M, Da Prato L, Bendinelli M. Malignant lymphoma associated with experimentally induced feline immunodeficiency virus

infection. *J Comp Pathol* 1994; 110: 319-28.

Pomerantz RJ, Seshamma T, Trono D. Efficient replication of human immunodeficiency virus type 1 requires a threshold level of Rev: potential implications for latency. *J Virol* 1992; 66: 1809-13.

Quackenbush SL, Donahue PR, Dean GA, Myles MH, Ackley CD, Cooper MD, Mullins JI, Hoover EA. Lymphocyte subset alterations and viral determinants of immunodeficiency disease induction by the feline leukemia virus FeLV-FAIDS. *J Virol* 1990; 64: 5465-74.

Quigley JG, Burns CC, Anderson MM, Lynch ED, Sabo KM, Overbaugh J, Abkowitz JL. Cloning of the cellular receptor for feline leukemia virus subgroup C (FeLV-C), a retrovirus that induces red cell aplasia. *Blood* 2000; 95: 1093-9.

Quigley JG, Yang Z, Worthington MT, Phillips JD, Sabo KM, Sabath DE, Berg CL, Sassa S, Wood BL, Abkowitz JL. Identification of a human heme exporter that is essential for erythropoiesis. *Cell* 2004; 118: 757-66.

Reinacher M. Infektionen mit dem feline Leukämie-Virus (FeLV) bei sezierten Katzen. *Kleintierprax* 1987; 32: 65-72.

Reinacher M, Theilen G. Frequency and significance of feline leukemia virus infection in necropsied cats. *Am J Vet Res* 1987; 48: 939-45.

Reinacher M. Diseases associated with spontaneous feline leukemia virus (FeLV) infection in cats. *Vet Immunol Immunopathol* 1989; 21: 85-95.

Reinacher M, Wittmer G, Koberstein H, Failing K. The significance of FeLV infection for diseases in necropsied cats. *Berl Munch Tierarztl Wochenschr* 1995; 108: 58-60.

Rickard CG. Feline leukaemia (lymphosarcoma) symposium. 4. Discussion. *J*

Small Anim Pract 1969; 10: 615-7.

Rickard CG, Post JE, Noronha F, Barr LM. A transmissible virus-induced lymphocytic leukemia of the cat. *J Natl Cancer Inst* 1969; 42: 987-1014.

Riedel N, Hoover EA, Gasper PW, Nicolson MO, Mullins JI. Molecular analysis and pathogenesis of the feline aplastic anemia retrovirus, feline leukemia virus C-Sarma. *J Virol* 1986; 60: 242-50.

Riedel N, Hoover EA, Dornsife RE, Mullins JI. Pathogenic and host range determinants of the feline aplastic anemia retrovirus. *Proc Natl Acad Sci U S A* 1988; 85: 2758-62.

Rigby MA, Rojko JL, Stewart MA, Kociba GJ, Cheney CM, Rezanka LJ, Mathes LE, Hartke JR, Jarrett O, Neil JC. Partial dissociation of subgroup C phenotype and in vivo behaviour in feline leukaemia viruses with chimeric envelope genes. *J Gen Virol* 1992; 73 (Pt 11): 2839-47.

Roca AL, Pecon-Slattery J, O'Brien SJ. Genomically intact endogenous feline leukemia viruses of recent origin. *J Virol* 2004; 78: 4370-5.

Roca AL, Nash WG, Menninger JC, Murphy WJ, O'Brien SJ. Insertional polymorphisms of endogenous feline leukemia viruses. *J Virol* 2005; 79: 3979-86.

Rohn JL, Linenberger ML, Hoover EA, Overbaugh J. Evolution of feline leukemia virus variant genomes with insertions, deletions, and defective envelope genes in infected cats with tumors. *J Virol* 1994; 68: 2458-67.

Rohn JL, Gwynn SR, Lauring AS, Linenberger ML, Overbaugh J. Viral genetic variation, AIDS, and the multistep nature of carcinogenesis: the feline leukemia virus model. *Leukemia* 1996; 10: 1867-9.

Rohn JL, Moser MS, Gwynn SR, Baldwin DN, Overbaugh J. In vivo evolution of

a novel, syncytium-inducing and cytopathic feline leukemia virus variant. *J Virol* 1998; 72: 2686-96.

Rojko J, Essex M, Trainin Z. Feline leukemia/sarcoma viruses and immunodeficiency. *Adv Vet Sci Comp Med* 1988; 32: 57-96.

Rojko J, Hardy WD, Jr. Feline leukemia virus and other retroviruses. In: *The Cat: Diseases and clinical management* Sherding G, ed. New York: Churchill Livingstone 1994: 263-432.

Rojko JL, Hoover EA, Quackenbush SL, Olsen RG. Reactivation of latent feline leukaemia virus infection. *Nature* 1982; 298: 385-8.

Rojko JL, Kociba GJ, Abkowitz JL, Hamilton KL, Hardy WD, Jr., Ihle JN, O'Brien SJ. Feline lymphomas: immunological and cytochemical characterization. *Cancer Res* 1989; 49: 345-51.

Roy-Burman P. Endogenous env elements: partners in generation of pathogenic feline leukemia viruses. *Virus Genes* 1995; 11: 147-61.

Sarma PS, Log T. Viral interference in feline leukemia-sarcoma complex. *Virology* 1971; 44: 252-8.

Sarma PS, Log T. Subgroup classification of feline leukemia and sarcoma viruses by viral interference and neutralization tests. *Virology* 1973; 54: 160-9.

Sarma PS, Jain D, Hill PR. In vitro host range of feline leukemia virus. *Bibl Haematol* 1975a: 489-92.

Sarma PS, Log T, Jain D, Hill PR, Huebner RJ. Differential host range of viruses of feline leukemia-sarcoma complex. *Virology* 1975b; 64: 438-46.

Sarma PS, Log T, Skuntz S, Krishnan S, Burkley K. Experimental horizontal

transmission of feline leukemia viruses of subgroups A, B, and C. *J Natl Cancer Inst* 1978; 60: 871-4.

Schrenzel MD, Higgins RJ, Hinrichs SH, Smith MO, Torten M. Type C retroviral expression in spontaneous feline olfactory neuroblastomas. *Acta Neuropathol* 1990; 80: 547-53.

Scott DW, Schultz RD, Post JE, Bolton GR, Baldwin CA. Autoimmune haemolytic anemia in the cat. *J Am Anim Hosp Assoc* 1973; 9

Seguin B. Feline injection site sarcomas. *Vet Clin North Am Small Anim Pract* 2002; 32: 983-95.

Sheets RL, Pandey R, Jen WC, Roy-Burman P. Recombinant feline leukemia virus genes detected in naturally occurring feline lymphosarcomas. *J Virol* 1993; 67: 3118-25.

Shelton GH, Grant CK, Cotter SM, Gardner MB, Hardy WD, Jr., DiGiacomo RF. Feline immunodeficiency virus and feline leukemia virus infections and their relationships to lymphoid malignancies in cats: a retrospective study (1968-1988). *J Acquir Immune Defic Syndr* 1990; 3: 623-30.

Shelton GH, Linenberger ML. Hematologic abnormalities associated with retroviral infections in the cat. *Semin Vet Med Surg (Small Anim)* 1995; 10: 220-33.

Shimoda T, Shiranaga N, Mashita T, Hasegawa A. A hematological study on thirteen cats with myelodysplastic syndrome. *J Vet Med Sci* 2000a; 62: 59-64.

Shimoda T, Shiranaga N, Mashita T, Hasegawa A. Chronic myelomonocytic leukemia in a cat. *J Vet Med Sci* 2000b; 62: 195-7.

Sierra P, Guillot J, Jacob H, Bussieras S, Chermette R. Fungal flora on cutaneous

and mucosal surfaces of cats infected with feline immunodeficiency virus or feline leukemia virus. *Am J Vet Res* 2000; 61: 158-61.

Snyder HW, Jr., Hardy WD, Jr., Zuckerman EE, Fleissner E. Characterisation of a tumour-specific antigen on the surface of feline lymphosarcoma cells. *Nature* 1978; 275: 656-8.

Snyder SP, Theilen GH. Transmissible feline fibrosarcoma. *Nature* 1969; 221: 1074-5.

Spodnick GJ, Berg J, Moore FM, Cotter SM. Spinal lymphoma in cats: 21 cases (1976-1989). *J Am Vet Med Assoc* 1992; 200: 373-6.

Stewart MA, Warnock M, Wheeler A, Wilkie N, Mullins JI, Onions DE, Neil JC. Nucleotide sequences of a feline leukemia virus subgroup A envelope gene and long terminal repeat and evidence for the recombinational origin of subgroup B viruses. *J Virol* 1986; 58: 825-34.

Suntz M. Untersuchung zu Vorkommen und Bedeutung latenter Infektionen mit dem feline Leukämievirus (FeLV) bei Sektionskatzen. In: <http://geb.uni-giessen.de/geb/volltexte/2007/4757/pdf/SuntzMichael-2007-06-11.pdf>, 1 edn. VVB Laufersweiler Verlag, Justus-Liebig-Universität Gießen 2007.

Swenson CL, Kociba GJ, O'Keefe DA, Crisp MS, Jacobs RM, Rojko JL. Cyclic hematopoiesis associated with feline leukemia virus infection in two cats. *J Am Vet Med Assoc* 1987; 191: 93-6.

Swenson CL, Kociba GJ, Mathes LE, Hand PJ, Neer CA, Hayes KA, Olsen RG. Prevalence of disease in nonviremic cats previously exposed to feline leukemia virus. *J Am Vet Med Assoc* 1990; 196: 1049-52.

Taylor CS, Willett BJ, Kabat D. A putative cell surface receptor for anemia-inducing feline leukemia virus subgroup C is a member of a transporter

superfamily. *J Virol* 1999; 73: 6500-5.

Takeuchi Y, Vile RG, Simpson G, O'Hara B, Collins MK, Weiss RA. Feline leukemia virus subgroup B uses the same cell surface receptor as gibbon ape leukemia virus. *J Virol* 1992; 66: 1219-22.

Tandon R, Cattori V, Gomes-Keller MA, Meli ML, Golder MC, Lutz H, Hofmann-Lehmann R. Quantitation of feline leukaemia virus viral and proviral loads by TaqMan real-time polymerase chain reaction. *J Virol Methods* 2005; 130: 124-32.

Tandon R, Cattori V, Willi B, Meli ML, Gomes-Keller MA, Lutz H, Hofmann-Lehmann R. Copy number polymorphism of endogenous feline leukemia virus-like sequences. *Mol Cell Probes* 2007; 21: 257-66.

Tandon R, Cattori V, Pepin AC, Riond B, Meli ML, McDonald M, Doherr MG, Lutz H, Hofmann-Lehmann R. Association between endogenous feline leukemia virus loads and exogenous feline leukemia virus infection in domestic cats. *Virus Res* 2008a; 135: 136-43.

Tandon R, Cattori V, Willi B, Lutz H, Hofmann-Lehmann R. Quantification of endogenous and exogenous feline leukemia virus sequences by real-time PCR assays. *Vet Immunol Immunopathol* 2008b; 123: 129-33.

Telesnitsky A, Goff SP. Reverse transcriptase and the generation of retroviral DNA. In: *Retroviruses*. Coffin JM, Hughes SH, Varmus HE, eds.: Cold Spring Harbor Laboratory Press 1997: 121-60.

Terry A, Fulton R, Stewart M, Onions DE, Neil JC. Pathogenesis of feline leukemia virus T17: contrasting fates of helper, v-myc, and v-ter proviruses in secondary tumors. *J Virol* 1992; 66: 3538-49.

Terry A, Callanan JJ, Fulton R, Jarrett O, Neil JC. Molecular analysis of tumours

from feline immunodeficiency virus (FIV)-infected cats: an indirect role for FIV? *Int J Cancer* 1995; 61: 227-32.

Teske E, van Straten G, van Noort R, Rutteman GR. Chemotherapy with cyclophosphamide, vincristine, and prednisolone (COP) in cats with malignant lymphoma: new results with an old protocol. *J Vet Intern Med* 2002; 16: 179-86.

Testa NG, Onions D, Jarrett O, Frassoni F, Eliason JF. Haemopoietic colony formation (BFU-E, GM-CFC) during the development of pure red cell hypoplasia induced in the cat by feline leukaemia virus. *Leuk Res* 1983; 7: 103-16.

Tobey JC, Houston DM, Breur GJ, Jackson ML, Stubbington DA. Cutaneous T-cell lymphoma in a cat. *J Am Vet Med Assoc* 1994; 204: 606-9.

Todaro GJ, Benveniste RE, Sherwin SA, Sherr CJ. MAC-1, a new genetically transmitted type C virus of primates: "low frequency" activation from stump-tail monkey cell cultures. *Cell* 1978; 13: 775-82.

Tong-Starksen SE, Luciw PA, Peterlin BM. Human immunodeficiency virus long terminal repeat responds to T-cell activation signals. *Proc Natl Acad Sci U S A* 1987; 84: 6845-9.

Torres AN, Mathiason CK, Hoover EA. Re-examination of feline leukemia virus: host relationships using real-time PCR. *Virology* 2005; 332: 272-83.

Torres AN, O'Halloran KP, Larson LJ, Schultz RD, Hoover EA. Development and application of a quantitative real-time PCR assay to detect feline leukemia virus RNA. *Vet Immunol Immunopathol* 2008; 123: 81-9.

Toth SR, Onions DE, Jarrett O. Histopathological and hematological findings in myeloid leukemia induced by a new feline leukemia virus isolate. *Vet Pathol* 1986; 23: 462-70.

Tsatsanis C, Fulton R, Nishigaki K, Tsujimoto H, Levy L, Terry A, Spandidos D, Onions D, Neil JC. Genetic determinants of feline leukemia virus-induced lymphoid tumors: patterns of proviral insertion and gene rearrangement. *J Virol* 1994; 68: 8296-303.

Tsujimoto H, Fulton R, Nishigaki K, Matsumoto Y, Hasegawa A, Tsujimoto A, Cevario S, O'Brien SJ, Terry A, Onions D, et al. A common proviral integration region, fit-1, in T-cell tumors induced by myc-containing feline leukemia viruses. *Virology* 1993; 196: 845-8.

Tuomari DL, Olsen RG, Singh VK, Kraut EH. Detection of circulating immune complexes by a Clq/protein A-ELISA during the preneoplastic stages of feline leukemia virus infection. *Vet Immunol Immunopathol* 1984; 7: 227-38.

Vail DM, Moore AS, Ogilvie GK, Volk LM. Feline lymphoma (145 cases): proliferation indices, cluster of differentiation 3 immunoreactivity, and their association with prognosis in 90 cats. *J Vet Intern Med* 1998; 12: 349-54.

Valli VE, Jacobs RM, Norris A. Pathology of feline lymphoma. In: *Proceedings of the Veterinary Cancer Society*. Townsend, TN, USA 1995.

Valli VE, Jacobs RM, Norris A, Couto CG, Morrison WB, McCaw D, Cotter S, Ogilvie G, Moore A. The histologic classification of 602 cases of feline lymphoproliferative disease using the National Cancer Institute working formulation. *J Vet Diagn Invest* 2000; 12: 295-306.

van der Kuyl AC, Dekker JT, Goudsmit J. Discovery of a new endogenous type C retrovirus (FcEV) in cats: evidence for RD-114 being an FcEV(Gag-Pol)/baboon endogenous virus BaEV(Env) recombinant. *J Virol* 1999; 73: 7994-8002.

van Zeijl M, Johann SV, Closs E, Cunningham J, Eddy R, Shows TB, O'Hara B. A human amphotropic retrovirus receptor is a second member of the gibbon ape leukemia virus receptor family. *Proc Natl Acad Sci U S A* 1994; 91: 1168-72.

Wang J, Kyaw-Tanner M, Lee C, Robinson WF. Characterisation of lymphosarcomas in Australian cats using polymerase chain reaction and immunohistochemical examination. *Aust Vet J* 2001; 79: 41-6.

Weiss DJ, Krehbiel JD. Studies of the pathogenesis of anemia of inflammation: erythrocyte survival. *Am J Vet Res* 1983; 44: 1830-1.

Weiss DJ. Aplastic Anemia. In: Schalm's Veterinary Hematology, 5 edn. Feldman BF, Zinkl JG, Jain NC, eds. Town Lippincott: Williams & Wilkins 2000: 212-5.

Wittmer G. Statistische Untersuchungen zur Infektion mit dem Felinen Leukämievirus (FeLV) bei Sektionskatzen. In: Dissertation Institut für Veterinär-Pathologie, Justus-Liebig-Universität, Gießen 1995.

Young NS, Abkowitz JL, Luzzatto L. New Insights into the Pathophysiology of Acquired Cytopenias. *Hematology Am Soc Hematol Educ Program* 2000: 18-38.

Zwahlen CH, Lucroy MD, Kraegel SA, Madewell BR. Results of chemotherapy for cats with alimentary malignant lymphoma: 21 cases (1993-1997). *J Am Vet Med Assoc* 1998; 213: 1144-9.

IX. DANKSAGUNG

Mein oberster Dank geht an Frau **Univ.-Prof. Dr. Katrin Hartmann** für die Bereitstellung meines Dissertationsthemas. Auch ihrem Engagement und ihrer großen Hilfe zu jeder Zeit habe ich es zu verdanken, dass diese Arbeit relativ schnell abgeschlossen werden konnte. Trotz des großen Alltagsstresses hatte sie immer ein offenes Ohr und ist nicht müde geworden, meine kleinen und großen Probleme zu lösen. Ich möchte mich auch ganz herzlich bei ihr dafür bedanken, dass sie es mir ermöglicht hat, an verschiedenen nationalen und internationalen Kongressen teilzunehmen, um dort meine Arbeit vorzustellen und viele interessante Menschen kennen zu lernen. Im Laufe der Zeit ist aus der Doktormutter eine Freundin geworden.

Ein ganz besonders herzlicher Dank geht an alle meine lieben **Kollegen und Freunde aus der Medizinischen Kleintierklinik**. Ich habe hier viel gelernt, viel gearbeitet, aber auch unheimlich viel Spaß gehabt. Nur, wer die Ehre hatte, in diesem Team zu arbeiten, weiß wovon ich rede! Die Zeit an der MTK möchte ich niemals missen.

Bei Frau **Dr. Karin Simon** und Frau **Dr. Fabienne Müller** bedanke ich mich für die Überlassung des gesammelten Materials aus ihren Doktorarbeiten. Ohne diesen Grundstock wären meine Studien nicht möglich gewesen.

Nicht genug danken für mein gesamtes Leben kann ich meinen **Eltern**, die mich zu dem gemacht haben, was ich heute bin. Sie unterstützen mich in jeder Lebenslage und geben mir immer das Gefühl, fest an mich zu glauben und jederzeit für mich da zu sein. Die Gewissheit dieser bedingungslosen Liebe hat mich stark und selbstbewusst gemacht. Meine Eltern haben meinen Blick für das wirklich Wichtige im Leben geschärft und zeigen mir tagtäglich, dass man gemeinsam sehr vieles erreichen kann.

Ich bedanke mich bei meiner kleinen Schwester **Rebecca**, mit der ich mehr gemeinsame Erlebnisse teile als mit irgendeinem anderen Menschen. Das hat uns zusammengeschweißt und es tut so gut, zu wissen, dass da jemand ist, der immer auf meiner Seite kämpfen wird und in jeder Lebenslage für mich einsteht. Manchmal ist sie die „Große“ und ich die „Kleine“. Es ist ein großes Glück in meinem Leben, sie an meiner Seite zu wissen!

Ganz besonders möchte ich mich bei meiner engen Freundin **Theresa** bedanken, die im April 2007 mit mir das Abenteuer „Doktorarbeit“ begonnen hat. Auch wenn die schönen Zeiten deutlich überwogen haben, war es nicht immer nur einfach. Aber gemeinsam haben wir jedes Hindernis genommen, egal, ob es auf ihrer oder auf meiner Spur lag. Mittlerweile steht sie, die mir selbst so ähnlich ist, mir so nahe wie nur wenige Menschen in meinem Leben und ich bin mir sicher, dass sich das in Zukunft nicht ändern wird.

Ein großer Dank geht an meine langjährige und enge Freundin **Sabrina**, die meinen Weg seit vielen Jahren begleitet. Die gemeinsamen Erinnerungen an die Zeit in Ansbach sowie das Glücksgefühl, in München angekommen zu sein, haben unsere Freundschaft stark werden lassen. Sie hat mich in den letzten Wochen und Monaten immer wieder aufgebaut, wenn ich kein Land in Sicht gesehen habe, und mich daran erinnert, dass es irgendwann geschafft ist.

Bei meinen beiden Kolleginnen und Freundinnen **Stephanie** und **Lena** bedanke ich mich für die moralische Unterstützung in der heißen Phase. Ohne die längeren und kürzeren Gespräche mit den Beiden wäre ich manchmal verzweifelt. Aber sie haben es täglich geschafft, mir neuen Mut und Glauben an mich selbst zu geben.

Ein Dank geht an **Christopher** für seine langjährige Freundschaft und dafür, dass er mir über all die Jahre immer wieder das Gefühl gegeben hat, etwas Besonderes zu sein.

Meinem guten Freund **Max** danke ich dafür, dass es ihn gibt. Die Freundschaft zwischen uns beiden ist das Beste, was mir im Jahr 2009 passiert ist!

Ein zusätzlicher Dank geht an **Mama, Papa, Rebecca, Sabrina** und **Theresa** dafür, dass sie sich die Mühe gemacht haben, meine Doktorarbeit Korrektur zu lesen.

Zuletzt möchte ich mich bei all den **Hunden** und **Katzen** bedanken, die mich in meinem Leben begleitet haben. Ich bewundere meine Tiere, weil die ganz einfachen Dinge im Leben wichtig für sie sind. Sie stellen nichts in Frage. Sie leben einfach jeden Tag, als gäbe es kein morgen!