

Aus der orthopädischen Klinik und Poliklinik  
der Ludwig-Maximilians-Universität München, Großhadern  
Direktor: Prof. Dr. med. Dipl. Ing. V. Jansson

---

**Inter- und Intraobserverreliabilität zweier Klassifikationen der  
Hüftkopfnekrose anhand von konventionellen Röntgenbildern und  
kernspintomographischen Aufnahmen**

Dissertation  
zum Erwerb des Doktorgrades der Medizin  
an der Medizinischen Fakultät der  
Ludwig-Maximilians-Universität zu München

vorgelegt von  
**Andrea van Dyck**  
aus  
**München**  
**2009**

**Mit Genehmigung der medizinischen Fakultät  
der Ludwig-Maximilians-Universität München**

Berichterstatter: PD Dr. med. M. Schmitt-Sody

Mitberichterstatter: PD Dr. med. Ulrich Linsenmaier

Mitbetreuung durch den promovierten Mitarbeiter: Dr. med. Sonja Kirchhoff-Buhmann

Dekan: Prof. Dr. med. Dr. h.c. Maximilian Reiser, FACR, FRCR

Tag der mündlichen Prüfung: 07.05.2009

*Meiner Familie*

## INHALTSVERZEICHNIS

<b>1. EINLEITUNG</b>	<b>6-7</b>
<hr/>	
1.1. EPIDEMIOLOGIE	8
1.2. ÄTIOLOGIE	8-11
1.3. PATHOPHYSIOLOGIE UND HISTOLOGIE	12-15
1.4. KLINIK	15-16
1.5. DIAGNOSTIK	17-24
1.6. THERAPIE	24-39
1.6.1. KONSERVATIVE THERAPIE	25-28
1.6.2. OPERATIVE THERAPIE	28-39
1.7. RADIOLOGISCHE KLASSIFIKATIONEN DER HÜFTKOPFNEKROSE	39-43
<b>2. FRAGESTELLUNG</b>	<b>43-44</b>
<hr/>	
<b>3. MATERIAL UND METHODIK</b>	<b>44-46</b>
<hr/>	
<b>4. ERGEBNISSE</b>	<b>46-49</b>
<hr/>	
4.1 INTEROBSERVERRELIABILITÄT	48
4.2 INTRAOBSERVERRELIABILITÄT	49
<b>5. DISKUSSION</b>	<b>50-56</b>
<hr/>	
5.1 VALIDITÄT UND METHODIK	50
5.2 DISKUSSION DER ERGEBNISSE	51
5.2.1 PATIENTEN	51
5.2.2 INTER- UND INTRAOBSERVERRELIABILITÄT	51-54
5.2.2.1 RÖNTGEN	51-52
5.2.2.2 MAGNETRESONANZTOMOGRAPHIE	52-54
5.2.3 DAS PROBLEM DER KLASSIFIKATION	54-56

**6. ZUSAMMENFASSUNG** 56-57

---

**7. LITERATURVERZEICHNIS** 58-76

---

**8. GLOSSAR** 77

---

**LEBENS LAUF** 78-79

**DANKSAGUNG** 80

## 1. Einleitung

Die atraumatische Hüftkopfnekrose ist eine gehäuft bei Patienten jungen und mittleren Alters vorkommende Ursache von Hüftgelenksbeschwerden und verfrühter Arthrose bis hin zur vollständigen Destruktion des Gelenkes. Den stadienhaften Verlauf der Erkrankung versuchen verschiedene Klassifikationen anhand des charakteristischen Befundes in der bildgebenden Diagnostik genau zu erfassen, um dementsprechend das bestmögliche therapeutische Vorgehen einzuleiten.

Die im angloamerikanischen und deutschen Sprachraum aktuell am weitesten verbreiteten Klassifikationen der Hüftkopfnekrose sind die der Association Research Circulation Osseous (ARCO 1993), die in großen Teilen der Steinberg- oder University of Pennsylvania-Klassifikation (Steinberg et al 1995) entspricht, sowie die ältere Klassifikation nach Ficat (Ficat 1985), die aus der Zeit vor der Einführung der Magnetresonanztomographie-Diagnostik (MRT) stammt. Im asiatischen Raum finden eigene aber im Aufbau ähnliche Einteilungen ihre Anwendung, wie z.B. die nach Sugano (Sugano 1994), bei der ebenfalls die Lage und Größe der Nekrosezone entscheidend für die Prognose der Erkrankung und das weitere therapeutische Vorgehen ist.

Bei den Klassifikationen nach ARCO und Ficat ist die Definition des sog. „point of no return“ ausschlaggebend für die weitere Therapie. Dieser liegt bei der ARCO-Klassifikation im Stadium 2, das als irreversibles Frühstadium bezeichnet wird und nur bei kleinen Läsionen und frühzeitiger Diagnose noch heilbar ist. Bei der Klassifikation nach Ficat ist dieser entscheidende Punkt zwischen den Stadien 2a mit diffusen radiologischen Veränderungen und dem Stadium 2b mit Auftreten des sog. „crescent signs“ als Zeichen einer subchondralen Fraktur zu finden. Die eindeutige Zuteilung zu einem Stadium und die Reproduzierbarkeit der Klassifikation sind daher entscheidend für das klinisch-therapeutische Vorgehen. Für die Klassifikation nach Ficat zur Beurteilung von Röntgenbildern wurde bereits in mehreren Studien eine mangelnde Reproduzierbarkeit nachgewiesen (Kay 1994, Smith 1996). Für die ARCO-Klassifikation ist hinsichtlich der Bewertung von Röntgenbildern bisher eine Arbeit (Stöve 2001) erschienen, wobei hier im Vergleich zu Ficat etwas bessere Werte postuliert werden.

Ziel der vorliegenden Arbeit ist es, anhand der Berechnung von Intra- und Interobserverreliabilität die Reproduzierbarkeit und Genauigkeit der Klassifikationen nach ARCO und Ficat zu überprüfen und zu vergleichen. Es ist zu klären, ob die ältere aber strukturell einfache Ficat-Klassifikation oder die moderne aber aufgrund von Untergruppen komplexe ARCO-Klassifikation besser für die Einteilung der avaskulären Nekrose (AVN) geeignet ist. Bezüglich der Beurteilung von Röntgenbildern ist mit ähnlichen Ergebnissen wie in bereits vorliegenden Arbeiten zu rechnen. Es stellt sich aber die Frage, ob durch die Beurteilung von MRT-Bildern als modernes bildgebendes Verfahren eine Verbesserung der Eindeutigkeit und Reproduzierbarkeit der Stadieneinteilung der atraumatischen Hüftkopfnekrose möglich ist.

Vorangestellt sind Hintergrundinformationen über die Epidemiologie, Ätiologie, Pathogenese und Klinik, sowie über die moderne Diagnostik und Therapie des Krankheitsbildes der atraumatischen Hüftkopfnekrose.

## 1.1 Epidemiologie

Die genaue Prävalenz der atraumatischen Hüftkopfnekrose in Europa und den USA ist unbekannt. Da einem Großteil der erkrankten Patienten aber im Verlauf der Erkrankung eine Hüftgelenksendoprothese implantiert wird, kann anhand der Zahl der aufgrund einer Osteonekrose (ON) implantierten Endoprothesen auf die Häufigkeit der Erkrankung rückgeschlossen werden. Man schätzt, dass zwischen 5% und 12% der Hüft-Totalendoprothesen (TEP) in den USA und Europa aufgrund einer atraumatischen ON implantiert werden (Mont 1995, McCarthy 2003, Schwarz Lausten 1999, Hungerford 2004). Für die USA kann man daher von 10.000 bis 20.000 Neuerkrankungen pro Jahr ausgehen (Hungerford 2004, Lavernia 1999). Eindeutige epidemiologische Studien liegen bisher nur aus dem japanischen Raum vor (Mont 1995), da die Hüftkopfnekrose in den ostasiatischen Ländern eine der häufigsten Erkrankungen des Hüftgelenkes darstellt (Han 1999, Kim YH 1993).

In ungefähr 70% der Fälle sind Männer zwischen 30 und 60 Jahren betroffen (Plancher 1997, Hofmann 2005, Schwarz-Lausten 1999, Lavernia 1999), ein Befall beider Hüftgelenke ist bei mehr als 50 % der Patienten zu finden (Hofmann 2000, 2005, Plancher 1997, Schwarz-Lausten 1999). In der Literatur werden aber auch zahlreiche Fälle von jungen Patienten unter 25 Jahren beschrieben (Fairbank 1995, Hungerford 2002), sowie gelegentlich von Patienten jenseits der 60 Jahre (Shibayama 2000).

## 1.2 Ätiologie

Die Ätiologie der nichttraumatischen Hüftkopfnekrose wird heute als multifaktoriell angesehen (Jones 2000). Im Gegensatz zur posttraumatischen ON waren auslösende Faktoren lange Zeit nicht bekannt, so dass früher ein Großteil der Krankheitsfälle als idiopathisch bezeichnet wurde. Heute können bei bis zu 80% der Patienten entsprechende Risikofaktoren identifiziert werden (Hofmann 2005).

Die gemeinsame Endstrecke aller Risikofaktoren ist eine Störung der Mikrozirkulation der subchondralen Knochenstruktur mit intramedullärer Stase und intravasaler Koagulation (Ficat 1985, Jones 2000). Ursächlich betroffen sein können sowohl extra-, wie auch intraossäre arterielle und venöse Gefäße mit den Folgen der



Ischämie und des intraossären Druckanstieges (Ficat, 1980, Hungerford 2002). Ungeklärt ist jedoch weiterhin die genaue Abfolge der pathologischen Vorgänge, d.h., was die primäre Ursache und was die Folge ist (besteht zunächst eine Ischämie und dann ein intraossärer Druckanstieg oder steigt zuerst der Druck und ist die Ischämie die Folge?). Es existieren daher zahlreiche Modelle zur Pathogenese der AVN, auf die später noch genauer eingegangen wird (Saito 1992, Schwarz Lausten 1999).

Bis heute konnten zahlreiche Risikofaktoren (Tabelle 1) identifiziert werden, die in unterschiedlicher Häufigkeit zur Entstehung einer ON beitragen. Auf einige, zu einem relativ hohen Prozentsatz vorkommende, soll deshalb näher eingegangen werden:

Die Rolle der Kortikosteroide für die Entstehung des Krankheitsbildes der ON ist inzwischen sehr gut erforscht, da diese bei vielen Erkrankungen und folglich bei einem großen Patientenkreis eingesetzt werden. Zwischen 20% und knapp 60% der über einen variablen Zeitraum mit Steroiden behandelten Patienten entwickeln noch während oder aber erst nach Beendigung der Kortikoidtherapie eine ON, wobei ein bilateraler Befall in ca. 50% zu erwarten ist. Die ON setzt zumeist ein bis zwei Jahre nach Therapiebeginn ein (Arlet 1992, Mirzai 1999). In der Pathogenese spielen mehrere Komponenten eine Rolle, wie z.B. das Auftreten einer Fettembolie, eine Hyperkoagulabilität, eine Vaskulitis oder eine erhöhte Blutviskosität (Plancher 1997, Jones 2000). Nicht sicher geklärt ist, ob Therapiedauer und Höhe der applizierten Steroiddosis eine Auswirkung auf die Manifestation der ON haben. In Tierversuchen konnte aber erst kürzlich ein positiver Zusammenhang zwischen der Höhe der applizierten Methylprednisolondosis und der Wahrscheinlichkeit des Auftretens einer ON gezeigt werden (Motomura 2008). Ebenso ungeklärt ist die Frage der Aggravierung/Potenzierung durch weitere Risikofaktoren oder Grunderkrankungen (Jones 2000, Gebhard 2001, Arlet 1991). Beispielhaft seien der systemische Lupus erythematodes (SLE) (Dubois 1960) oder der Zustand nach Nierentransplantation (Jones 1965, Cruess 1968) zu erwähnen, welche bereits in den 60er Jahren des letzten Jahrhunderts als ON fördernde Faktoren identifiziert wurden.

Chronischer Alkoholkonsum ist ein weiterer bekannter Risikofaktor in der Entwicklung einer ON. Die Prävalenz schwankt zwischen 10% und 70 % in verschiedenen

Studien (Arlet 1992, Jones 2000, Hungerford 1985, Jacobs 1978, Jones 1992, Mont 1995, Suh 2005). Pathogenetisch ausschlaggebend scheint hier eine Störung des intrahepatischen Fettstoffwechsels mit nachfolgender Hyperlipidämie und dem Auftreten von Fettembolien (Plancher 1997, Boettcher 1970, Kuga 2000) zu sein. Eine Störung der Differenzierung von mesenchymalen Stammzellen wird neuerdings auch als ursächlich in diesem Zusammenhang vermutet (Suh 2005). Vor allem jüngere Patienten unter 50 Jahren sind von einer alkoholinduzierten ON betroffen (Antti-Poika 1987). Das Risiko, an einer ON zu erkranken ist ausserdem für Patienten erhöht, die bereits eine manifeste Fettstoffwechselstörung haben und zusätzlich eine Erkrankung der Leber erleiden.

Basierend auf der Theorie von Jones zur intravaskulären Koagulation (Jones 2000) wurden in den letzten Jahren zahlreiche Studien über thrombotische und fibrinolytische Störungen der Blutgerinnung veröffentlicht (Glueck 1994, 1996, Van Veldhuizen 1993, Korompilias 1997, Jones 2003). Korompilias konnte in einer Studie bei 83% der untersuchten Patienten Veränderungen der getesteten Gerinnungsfaktoren nachweisen. Am häufigsten waren abnormale Werte für eine Resistenz gegen aktiviertes Protein-C (APC-R), Lipoprotein a (Lp(a)) und Anti-Cardiolipin-Antikörper (aCLA) zu finden. In der Normalbevölkerung liegt die Prävalenz für APC-R bei 5-7%, in der vorliegenden Studie waren 50% der untersuchten Patienten betroffen. Allerdings geht man davon aus, dass zur Auslösung einer ON noch weitere Risikofaktoren neben den veränderten Gerinnungsfaktoren vorhanden sein müssen (Korompilias 2004). Erhöhte Lp(a)-Werte können durch ihre Rolle in der Atherogenese und Thrombogenese zur Entwicklung einer ON führen, wie auch Zalavras bei 23,5% der Patienten mit idiopathischer ON und 27,5% der Patienten mit sekundärer ON zeigte. In diesem Zusammenhang waren auch erstmals erhöhte Werte für von Willebrand Faktor (vWF) nachgewiesen worden (Zalavras 2000).

Im Widerspruch zu den insgesamt übereinstimmenden europäischen und nordamerikanischen Veröffentlichungen (Glueck 1993, 1994, 1994, 1997, Korompilias 1997, Pierre-Jacques 1997, Van Veldhuizen 1993), steht allerdings eine case-control-Studie aus Südkorea, die keine signifikanten Unterschiede der fibrinolytischen und thrombotischen Faktoren zeigt (Lee 2003). Lee vermutet am ehesten ethnische Unterschiede als Ursache dieser Diskrepanz.

<b>Familiäre Thrombophilie:</b>	<b>Infektionen:</b>
APC-Resistenz	Endotoxische bakterielle Reaktionen
Protein-C-Defizit	Bakterielle Lipopolysaccharide
Protein-S-Defizit	Bakterielle Mukopolysaccharide
AT-3-Defizit	Shwartzmann-Reaktion
Hyperhomozysteinämie	Toxischer Schock
	Virusinfektionen
<b>Hyperlipoproteinämie und Fettembolie:</b>	
	<b>Proteolytische Enzyme:</b>
Alkoholismus	
Diabetes mellitus	Pankreatitis
Fettemulsionstherapie	Schlangenbisse
Hyperkortisonismus	
Hyperlipidämie (Typ 1 und 4)	
Erhöhtes CRP	<b>Gewebefaktor-Freisetzung:</b>
Schwangerschaft	
Übergewicht	Entzündliche Darmerkrankungen
Dekompressionskrankheit	Malignome
Hämoglobinopathien	Neurotraumen
Verbrennungen	Schwangerschaft
Frakturen	
	<b>Andere präthrombotische Konditionen:</b>
<b>Überempfindlichkeitsreaktionen:</b>	
	Azidose
Transplantatabstoßungsreaktionen	Anorexia nervosa
Anaphylaktischer Schock	Östrogene
Antiphospholipid-Antikörper	Rauchen
Immunkomplexe	M. Gaucher
Serumkrankheit	Hämolytisch-urämisches Syndrom
Systemischer Lupus erythematodes	Hämolyse
Transfusionszwischenfälle	Hyperfibrinogenämie
	Hyperviskosität
	Schock
<b>Hypofibrinolyse:</b>	Nephrotisches Syndrom
	Polyzythämie
Dysfibrinogenämien	Sichelzellkrise
Plasminogendefizit	Thrombozytose
Erniedrigter tPA	Thrombozytopenia purpura
Erhöhter PAI-1	Gefäßveränderungen

Tabelle 1: Epidemiologische Risikofaktoren für die nichttraumatische Osteonekrose (aus Jones, 2000)

### 1.3 Pathophysiologie und Histologie

Um die pathophysiologischen und pathohistologischen Vorgänge bei der Entstehung der atraumatischen Hüftkopfnekrose verstehen zu können, ist es wichtig, sich die Anatomie und Gefäßversorgung des Hüftkopfes vor Augen zu führen.

Aus der A. circumflexa femoris medialis, die aus der A. femoralis communis entspringt, entstehen die superioren (A) und inferioren (B) retinakulären Gefäße. Der superiore Zweig teilt sich in die superior-metaphysäre (E) und die lateral-epiphysäre Arterie (C). Der inferiore Ast geht in die inferior-metaphysäre (F) Arterie über. Aus der A. obturatoria wird der Ramus acetabularis und damit die A. ligamenti capitis femoris (D) gespeist.

Über die laterale epiphysäre Arterie werden die lateralen 2/3 und über die mediale epiphysäre Arterie das mediale Drittel des Femurkopfes versorgt. Der Schenkelhals wird über die inferioren metaphysären Gefäße versorgt.

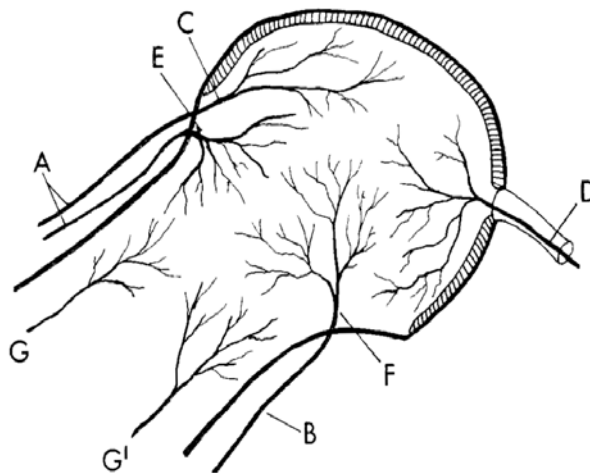


Abbildung 1: Anatomie und Blutversorgung des Femurkopfes (aus Plancher, 1997)

Die möglichen Auslöser der Hüftkopfnekrose wurden bereits ausführlich erörtert, im Folgenden soll auf die verschiedenen pathophysiologischen Mechanismen und Theorien der Krankheitsentstehung eingegangen werden.

Gerade in den letzten Jahren hat sich weiter abgezeichnet, dass die ON nicht durch einen universellen Pathomechanismus zu erklären ist, sondern durch das

Zusammentreffen verschiedener Faktoren entsteht. Welcher dem jeweils anderen vorausgeht, ist weiter ungeklärt.

Als gemeinsamen Nenner hat Ficat 1985 eine Störung der ossären Mikrozirkulation mit intramedullärer Stase beschrieben. Dies führt in einen circulus vitiosus mit ansteigendem intraossären Druck, metabolischen Störungen und in der Folge zu Anoxie und Nekrose. Ursächlich betroffen sein können extra- und intraossäre arterielle sowie venöse Gefäße.

Störungen der arteriellen Blutversorgung wurden in mehreren Studien beschrieben. Chandler prägte bereits 1948 den Begriff der „coronary disease of the hip“ mit dem subchondral liegenden Knochen als „letzte Wiese“. Unterstützt wird diese Theorie durch eine Arbeit von Atsumi über Arteriographien (Atsumi 1989) und ebenso durch eine Arbeit von Saito, der eine Arteriopathie durch Degeneration der Tunica media in intrakapitalen Arteriolen nachweisen konnte (Saito, 1992). In dieser Arbeit wird als möglicher Auslöser der Arteriopathie die kombinierte Wirkung von Steroiden und eine Entzündung der Gefäßwand im Sinne einer Vaskulitis angesehen, die zu einer erhöhten Gefäßempfindlichkeit führen.

Bereits in den siebziger Jahren wurde von Arlet und Ficat das Modell des „knöchernen Kompartments“ beschrieben, dessen grundlegendes Prinzip es ist, dass jegliche Ischämie eine venöse Stase auslöst, die zu einem erhöhten intraossären Druck führt. Gefährlich sind Druckerhöhungen über 30 mmHg, wobei zunächst die Sinusoide und kleinen Markkapillaren betroffen sind, als nächstes wird dann der venöse Abfluss in Mitleidenschaft gezogen (Arlet 1971, Ficat 1980, Ficat 1985). Zur Erhöhung des intraossären, extravaskulären Druckes kann es auch durch die Hypertrophie von Fett- und Knochenmarkzellen kommen, wie in einigen Studien anhand von Venographien bewiesen wurde (Hungerford 1979, 1981, Camp 1986, Lausten 1990). Ursächlich für die Fettzellhypertrophie kann eine Behandlung mit Kortikosteroiden sein, wie Wang es in einem Versuch mit Kaninchen zeigte (Wang 1980).

Das Auftreten von Fettembolien in den kleinen subchondralen Gefäßen wurde von Jones als Verursacher eines Endothelschadens mit nachfolgender Plättchenaggregation bis hin zur Ischämie und Nekrose angesehen. Auslösend hierfür können das Vorliegen einer Hyperlipidämie, Zerstörung von Fettmark oder die Destabilisierung von Plasmaproteinen sein (Jones 1985, Arlet 1992). Unterstützt wird

diese Theorie durch Studien von Cruess und Gold, die Kaninchen mit Steroiden behandelten und ähnliche Ergebnisse erhielten (Cruess 1975, Gold 1978).

Als gemeinsamer Pathomechanismus der atraumatischen ON wird in den letzten Jahren zumeist die intravaskuläre Koagulation mit Ausbildung eines Fibrinthrombus bedingt durch Hyperkoagulabilität und Hypofibrinolyse angesehen. Die drei klassischen Faktoren der Virchow-Trias (Viskosität, Stase, Endothelläsion) spielen dabei neben den zunehmend weiter erforschten und an Bedeutung gewinnenden Gerinnungsstörungen (Glueck 1994, Jones 2000, Hofmann 2005) eine entscheidende Rolle.

Um die Veränderungen auf zellulärer Ebene untersuchen zu können, erfolgten Anbohrungen des Hüftkopfes mit Entnahme von Knochenzylindern aus dem befallenen Areal. Von Arlet und Durroux (1973) wurden vier verschiedene histologischen Veränderungen beschrieben:

**Typ 1:** Fehlen von hämatopoetischem Mark, Trennung von Fettzellen durch Ödem oder Einblutung, Vorhandensein von Schaumzellen

**Typ 2:** Nekrose des Fettmarks mit Umwandlung in eosinophiles retikuläres Gewebe, Ölzysten und gelegentlich Nekrose des hämatopoetischen Marks vom granulären Typ

**Typ 3:** komplette Nekrose des Marks und der Trabekel

**Typ 4:** komplette Nekrose mit dichter Markfibrose und Bildung von neuem Knochen an den abgestorbenen Trabekeln

Es muss erwähnt werden, dass keine Korrelation zwischen den histologischen, radiologischen und klinischen Veränderungen besteht und alle vier Typen auch in einem Stanzzyylinder gefunden werden können.

Etabliert hat sich allerdings die Theorie, dass zuerst diffuse Veränderungen im Mark und in der Folge im Knochen auftreten (Arlet 1992, Schwarz-Lausten 1999).

Histologische Veränderungen treten bereits lange vor klinischen oder radiologischen Auffälligkeiten auf. Bereits nach 48 Stunden können zelluläre Veränderungen festgestellt werden, während radiologische Veränderungen erst nach 2 Monaten zu sehen sind (Plancher 1997). Als Frühzeichen bei asymptomatischen Hüftgelenken mit normalem Röntgenbild wurden intramedulläre Einblutungen identifiziert (Saito

1992). Im Verlauf überwiegt die Einsprossung von fibrovaskulärem Gewebe mit einem Nebeneinander von Knochenresorption und Knochenneubildung an den Nekrosezonen. Es zeigt sich ein Knochenmarködem und die Abgrenzung des Nekroseareals durch eine Sklerosezone aus verdickten Trabekeln. Dem Sklerosesaum innen anliegend findet sich gut vaskularisiertes Granulationsgewebe, welches die Nekrosezone abbaut. Dadurch kommt es schließlich zur mechanischen Instabilität des Femurkopfes mit subchondralen Mikrofrakturen sowie Abflachung und Entrundung. Im Spätstadium finden sich ausserdem sekundärarthrotische Veränderungen am Azetabulum.

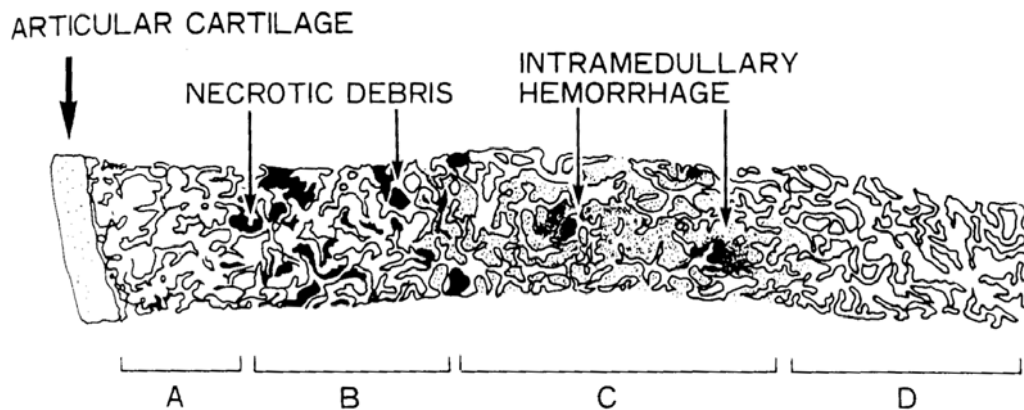


Abbildung 2: Histologische Darstellung der Nekrosezonen (aus Saito, 1992) basierend auf dem Vorliegen einer Hämorrhagie. Von links nach rechts wurden 4 Zonen identifiziert. Zone A zeigt eine komplette ischämische Nekrose, Zone B eine Nekrose mit alter Einblutung, Zone C eine Nekrose mit frischer Einblutung und Zone D ein normales Areal.

## 1.4 Klinik

Das klinische Beschwerdebild der atraumatischen ON ist sehr variabel und meist unspezifisch. Es reicht von der sog. „silent hip“ über leichte Schmerzen bei Belastung bis hin zu Ruhe- und Dauerschmerz. Der Beginn der schmerzhaften Beschwerden kann schleichend aber auch hochakut sein; es kann zu einer Ausstrahlung von der Leiste in den Oberschenkel und zu einer Verstärkung in der Nacht kommen. Ergänzend kommt es zu einer zunehmenden Bewegungseinschränkung im

Hüftgelenk, wobei vornehmlich Innenrotation und Abduktion betroffen sind (Hungerford 1979, Ficat 1985, Mont 1995, Schwarz-Lausten 1999).

Wodurch der Schmerz initial ausgelöst wird, ist unklar. Einige Studien propagieren einen erhöhten intraossären Druck und ein Knochenmarködem als Auslöser (Ficat 1980,1985, Koo 1999, Hungerford 2002, Huang 2003), andere sehen den, auch radiologisch nachweisbaren, Knochenkollaps als Ursache.

In älteren Klassifikationen (Marcus 1973, Ficat 1985) wurde oft das klinische Bild zur Stadieneinteilung der ON mit einbezogen, nach heutigem Wissensstand scheint dies jedoch aus mehreren Gründen nicht mehr angebracht (Mont 2000).

Ein Grund ist die bereits erwähnte sehr variable Schmerzsymptomatik, die in keiner direkten Korrelation zur Verschlechterung des Röntgenbefundes und zum Stadium der Erkrankung steht. Zumeist kommt es aber im Verlauf der Erkrankung zu einer Progredienz der Symptomatik (Hungerford 2004). Vor allem nach Einbruch des Femurkopfes ist mit einer steten Schmerzzunahme zu rechnen.

Der wichtigste Grund aber ist das Stadium der „silent hip“, welches als präklinisches und präradiologisches Stadium beschrieben ist (Hungerford 1979, Ficat 1985). Erst mit Einführung der MRT war eine nichtinvasive, sensitive Diagnostik dieser asymptomatischen Frühform möglich. Verdächtig auf das Vorliegen einer „silent hip“ sind Patienten mit kontralateraler ON oder mehreren Risikofaktoren. Da die Prognose der ON durch die rasch gestellte Diagnose und Therapieeinleitung bestimmt ist, ist die Identifizierung von Risikopatienten durch Screening-Untersuchungen unerlässlich.

Kontrovers wird allerdings noch diskutiert, ob asymptomatische Patienten bereits einer prophylaktischen chirurgischen Therapie unterzogen oder nur engmaschig kontrolliert werden sollten. Eine Arbeit von Belmar und Steinberg 2004 konnte zeigen, dass weder eine Korrelation zwischen Schmerz und Outcome in Bezug auf radiologisches Fortschreiten der Erkrankung, noch zwischen Schmerz und Läsionsgröße besteht. Bestätigt wurde allerdings ein Zusammenhang zwischen Läsionsgröße und Verschlechterung der Erkrankung, d.h. eine große Läsion hat eine deutlich schlechtere Prognose als eine kleine. Aufgrund dieser Ergebnisse sollten auch symptomlose Patienten weiter engmaschig überwacht und gegebenenfalls frühzeitig einer chirurgischen Therapie zugeführt werden (Bradway 1993, Koo 1995, Davidson 1997, Jergesen 1997).



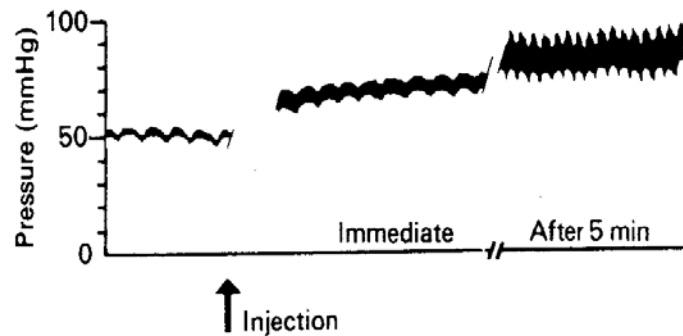
## 1.5 Diagnostik

Mit Veröffentlichung der ersten Arbeiten über atraumatische ON in den sechziger Jahren begann auch die Suche nach immer neuen diagnostischen Methoden, um eine möglichst exakte und frühzeitige Diagnose stellen zu können. Bereits damals hatte man ein sog. präradiologisches Stadium mit definitiven histologischen Veränderungen und die „silent hip“ als symptomlose aber ON-verdächtige Hüfte erkannt (Arlet 1964, Marcus 1973).

Standardverfahren zu dieser Zeit wie auch heute war die Anfertigung von konventionellen Röntgenaufnahmen im anterior-posterioren (a.p.) und axialen Strahlengang. Da radiologische Veränderungen aber erst in fortgeschrittenen Stadien sicher erkennbar sind, wurde intensiv nach alternativen Untersuchungsverfahren gesucht. Schon vor 40 Jahren wurden radioaktive Nuklide zum Nachweis pathologischer Knochenaktivität angewandt. Bald etablierte sich auf Grund der einfachen und sicheren Handhabung  $^{99m}\text{Tc}$ -Methylen-Diphosphonat ( $^{99m}\text{Tc}$ -MDP) als Radionuklid zur Durchführung von Knochenszintigrammen (Bauer GCH 1968, D'Ambrosia 1975, Ficat 1985).

Vor allem durch Arlet und Ficat wurden weitere invasive Tests entwickelt, die unter dem Begriff „functional exploration of bone“ (FEB) zusammengefasst wurden.

Darin enthalten war als erster Schritt die Messung des intraossären Druckes über eine in Lokalanästhesie in den intertrochantären Bereich eingeführte Kanüle. Normal ist ein Ruhedruck um 20mmHg, 30mmHg wird als Grenzwert angesehen. Bei normalem Ruhedruck erfolgte ein Stresstest mit Injektion von 5ml isotoner Kochsalzlösung, wobei der Druck in den nächsten fünf Minuten nicht um mehr als 10mmHg ansteigen sollte. Falls der Ruhedruck und der Stresstest normal waren, erfolgte das gleiche Procedere mit einer Kanüle im Femurkopf.



erhöhter Grunddruck und Anstieg des intraossären Druckes nach Injektion von 5ml Kochsalz

Abbildung 3: Druckmessung- und veränderungen im Femurkopf bei Vorliegen einer ON (aus Ficat, 1985)

Als zweiter Schritt wurde eine intramedulläre Venographie durchgeführt. Nach Injektion von 10ml Kontrastmittel über die liegende Kanüle erfolgt bei einer gesunden Hüfte der schnelle Abfluss über die epiphysären und Circumflexa-Venen ohne diaphysären Reflux oder Stase. Bei einer Osteonekrose ist die Injektion schmerzhaft und es besteht sowohl ein Reflux als auch eine intramedulläre Stase von über 15 Minuten Dauer.

Bei nur einem pathologischen Testergebnis ist die Diagnose einer Osteonekrose möglich.

Als dritter Schritt zur Diagnosesicherung erfolgte die Knochenbiopsie über eine 6-8mm Hohlstanze, die über den Trochanter major und den Schenkelhals in den Femurkopf bis knapp unter den Gelenkknorpel eingeführt wurde (Ficat 1977, 1980, 1985). Auf die histologischen Ergebnisse bei ON wurde bereits eingegangen.

Mit Einführung der MRT in die Diagnostik der ON in den frühen achtziger Jahren verlor die sensitive aber invasive FEB zunehmend an Bedeutung (Arlet 1992). Die Szintigraphie hat in besonderen Fällen noch ihren Stellenwert aber als Goldstandard zur Früherkennung der ON gilt heute die MRT.

Patienten mit Verdacht auf eine ON sollten einer standardisierten Diagnostik zugeführt werden. Prinzipiell muss die Frage gestellt werden, wer überhaupt gefährdet ist. Dies sind Patienten mit Schmerzen im Hüftgelenk und bedingt durch Vorerkrankungen oder Risikofaktoren der ON bestehendem variablen

Erkrankungsrisiko. Ausserdem sind Patienten gefährdet, die bereits einen einseitigen ON-Befall haben.

An erster Stelle der Diagnostik steht die ausführliche Anamnese bezüglich Vorerkrankungen und Risikofaktoren, wie z.B. Steroideinnahme, Vorliegen einer Vaskulitis und Alkoholkonsum. Im Anschluss folgt eine körperliche Untersuchung mit Erhebung der Bewegungsumfänge der Hüftgelenke.

Erster Schritt der bildgebenden Diagnostik ist und bleibt das Röntgenbild im a.p. und axialen Strahlengang, sowie die Beckenübersicht und ggf. eine Aufnahme nach Lauenstein. Grundsätzlich ist das Röntgenbild erst in den ARCO-Stadien III und IV aussagekräftig aber es können damit sehr verlässlich andere Ursachen für Schmerzen im Hüftgelenk ausgeschlossen werden (Kramer 1994, 2000, Hofmann 2005).

Die Knochenszintigraphie ist eine sehr sensitive aber nur wenig spezifische Methode zur Diagnose einer ON. Standardtechnik sollte eine 3-Phasenszintigraphie mit  $^{99m}\text{Tc}$ -MDP sein. Bereits wenige Tage nach einem Ischämieereignis kann ein sog. „cold spot“ als Ausdruck einer Minderdurchblutung und damit Minderanreicherung detektiert werden. Dies sieht man im klinischen Alltag allerdings selten, da der Patient zu diesem Zeitpunkt noch asymptomatisch ist und daher keiner Diagnostik zugeführt wird. Im Verlauf kommt es durch Reparatur- und Vaskularisationsprozesse zur vermehrten Isotopenanreicherung, einem sog. „hot spot“ (D'Ambrosia 1978, Hungerford 1979). Für die ON pathognomonisch ist lediglich das Bild eines „cold in hot spot“, d.h. eines nicht-durchbluteten in einem überdurchschnittlich durchbluteten Areal.

Zur Früherkennung oder Verlaufsbeobachtung der ON hat die Szintigraphie seit Etablierung der MRT ihren Stellenwert verloren, sie ist lediglich noch bei Patienten mit Hüftgelenksschmerzen und negativem MRT indiziert oder zur Screeninguntersuchung bei Patienten mit Verdacht auf eine multifokale ON (Kramer 2000, Hofmann 2005).

Die Computertomographie-Untersuchung (CT) hat in der Diagnostik der ON eine ergänzende Funktion. Aufgrund der Druck- und Spannungstrajektorien im Femurkopf zeigt sich gewöhnlich eine charakteristische Spongiosastruktur, die im CT einer

Sternfigur (Asterix) gleicht. Veränderungen dieser Asterix-Figur lassen sich in axialen Schichtbildern leicht erkennen und können so, neben der Erfassung des die Nekrosezone umgebenden Sklerosesaums, zur Diagnose beitragen (Dihlmann 1985, Magid 1985, Kramer 2000). Entscheidend ist aber der Vorteil der CT in der Erfassung von subchondralen Frakturen in fortgeschrittenen ON-Stadien. Das Erkennen der Fraktur ist für die genaue Klassifikation und damit für das weitere therapeutische Vorgehen von großer Bedeutung, d.h. ob eine Anbohrung noch als Therapie ausreicht oder schon ein Oberflächen- oder Gelenkersatz erforderlich ist. In unklaren Fällen oder zur OP-Planung sollte daher zusätzlich eine CT durchgeführt werden (Magid 1985, Mitchell 1986, 1986, Lang 1992, Stevens 2003).

Die MRT gilt heute als Goldstandard sowohl in der Früherkennung der ON als auch in der Beurteilung von Größe und Lage der Läsion und damit der exakten Stadieneinteilung und Prognosestellung (Markisz 1987, Coleman 1988, Lang 1988, Hauzeur 1989, Kalunian 1989, Jergesen 1990, Kokubo 1992, Shimizu 1994, Steinberg 1995).

An technischen Voraussetzungen sollte wenigstens ein 0,5 Tesla-Gerät mit 3-5mm Schichtdicke vorhanden sein. Es wird empfohlen, primär beide Hüftgelenke mit einer Körperspule in koronarer Schnittebene in T1- und T2-Wichtung zu untersuchen. Schon mit diesem minimalen Screening lassen sich nahezu alle ON identifizieren, wie in verschiedenen Vergleichsstudien zwischen „normalem“ und Such-MRT gezeigt werden konnte. In Zeiten wirtschaftlicher Einschnitte dürfte dies bezüglich Zeit- und Kostenersparnis eine nicht unerhebliche Rolle spielen (Khanna 2000, May 2000).

Bei pathologischen Befunden im Screening-MRT sollten noch weitere Sequenzen und Schnittebenen untersucht werden. Dies sind T1-gewichtete SE und T2-W-fettunterdrückte Sequenzen in koronarer, axialer und sagittaler Ebene. Durch Verwendung von Gadolinium als Kontrastmittel kann indirekt eine Aussage über die Revaskularisierung des Nekroseareals getroffen werden und damit die prognostische Aussagekraft der MRT erhöht werden (Van de Berg 1992, Liebermann 2002).

Die ON stellt sich in der MRT gewöhnlich als subchondrales Nekroseareal dar, das von einem reaktiven Randsaum aus Granulationsgewebe umgeben ist. In der T1-Wichtung erscheint dieser Saum nahezu signallos, in der T2-Wichtung hyperintens, in der T2-W-Sequenz ist er als sog. „double-line“-Zeichen zu erkennen (Bluemke 1996, Kramer 2000, Saini 2004, Hofmann 2005). Dieses besteht aus einem

signalarmen äußeren Band, das die Sklerosezone darstellt und einem signalreichen inneren Band, das dem Granulationsgewebe entspricht.

Bei weiterem Fortschreiten der Erkrankung ist häufig auch ein „MRT-crescent sign“ zu sehen. Dieses zeigt, wie auch in der konventionellen Röntgenaufnahme, das Vorhandensein einer subchondralen Fraktur an. Durch Auffüllung mit Gelenkflüssigkeit ist es als halbmondförmige, subchondral gelegene Linie erkennbar.

Durch die MRT sind Begleitbefunde wie Knochenmarködem oder Gelenkerguss eindeutig darstell- und quantifizierbar. Beide treten meist in fortgeschrittenen Stadien auf, wobei die Größe des Ödemes im Gegensatz zum Erguss mit der Schmerzsymptomatik korreliert (Koo 1999, Kim 2000, Huang 2003).

In zahlreichen Studien wurde versucht, die typischen Veränderungen im MRT mit histologischen Untersuchungen zu korrelieren, allerdings hat sich gezeigt, dass bestimmte Zellveränderungen nicht typisch für ein Stadium sind, sondern im Verlauf in bis zu 80% der Fälle nebeneinander auftreten (Wu 1998, Kramer 2000). Als Beispiel sei die Klassifikation nach Mitchell erwähnt, in der die HKN entsprechend der Signalintensität der zentralen Zone der Läsion in 4 Stadien A-D eingeteilt wird (Mitchell 1987). Es sei aber zu erwähnen, dass diese Einteilung mehr didaktische Gründe hat und lediglich das Überwiegen des einen oder anderen Zelltyps in der Läsion beschreibt. Eine therapierelevante oder prognostische Wertigkeit ist ihr nicht zuzuschreiben. Typ-A-Läsionen treten aber gehäuft bei Frühformen der HKN auf, wohingegen Typ-D-Läsionen meist bei einer fortgeschrittenen HKN gefunden werden.

<b>Klasse</b>	<b>Signalintensität in T1W</b>	<b>Signalintensität in T2W</b>	<b>Gewebetypisches Signalverhalten (Isointensität)</b>
<b>A</b> (initiale HKN)	Hoch	Mittel	Fett
<b>B</b> (reakt. Entzündung, Kapillareinsprossung)	Hoch	Hoch	Blut
<b>C</b> (Hyperämie, fluid like)	Gering	Hoch	Flüssigkeit
<b>D</b> (Fibrose, Sklerose)	Gering	Gering	Fibröses Gewebe

Tabelle 2: Klassifikation nach Mitchell

Eine entscheidende Funktion hat die MRT heute in der genauen Darstellung und Berechnung von Lage und Größe der nekrotischen Läsion. Es ist allgemein anerkannt, dass diese beiden Faktoren ausschlaggebend für die Prognose des Krankheitsverlaufes und das Auftreten einer subchondralen Fraktur sind. Eine deutlich schlechtere Prognose haben lateral gelegene und/oder große Läsionen, sowohl unter konservativer Therapie, wie auch nach Anbohrung (Beltran 1990, Ohzono 1991, 1992, Takatori 1993, Lafforgue 1993, Shimizu 1994, Sugano 1994, Steinberg 1995, 1999).

Zur Quantifizierung der Nekrosegröße wurden verschiedene Methoden vorgeschlagen, sowohl für konventionelle Röntgenbilder, als auch für MRT. Diese unterscheiden sich deutlich in ihrem technischen Aufwand und damit in der Möglichkeit der routinemäßigen täglichen Anwendung.

Einfache Methoden für konventionelle Röntgenaufnahmen sind die Berechnung des Nekrosewinkels nach Kerboul (Kerboul 1974) auf a.p. und axialen Bildern sowie die Abschätzung des prozentual befallenen Anteils des Femurkopfes (Steinberg 1984, Ohzono 1991).

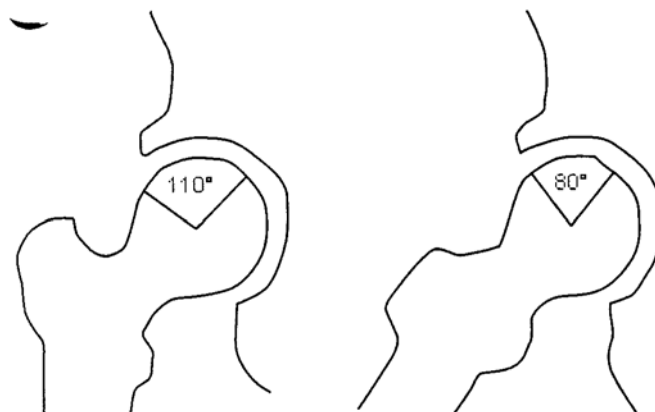


Abbildung 4: Beispielhafte Bestimmung des kombinierten Nekrosewinkels ( $110^\circ + 80^\circ = 190^\circ$ ) nach Kerboul (1974) auf einer a.p.- und lateralen Röntgenaufnahme

Für die MRT wurden alte Methoden modifiziert oder neue entwickelt, um nach Möglichkeit eine exakte, evtl. dreidimensionale Abschätzung der Nekrosegröße zu erhalten. Angelehnt an die Methode nach Kerboul stellte Koo 1995 seine Berechnung des kombinierten Nekrosewinkels aus dem mittleren koronaren (Winkel A) und mittleren sagittalen (Winkel B) MRT-Bild vor (Nekroseindex=

$(A/180) \times (B/180) \times 100$ ). Kleine Nekrosen haben einen Index unter 33, große Nekrosen über 66. Ein signifikant schlechteres Outcome für mittlere und große Läsionen konnte gezeigt werden (Koo 1995). Die Reliabilität und Reproduzierbarkeit dieser Methode wurde 2003 von Cherian im Vergleich mit der ebenfalls guten Methode nach Steinberg (1984) zur prozentualen Größenabschätzung belegt. Steinbergs Ansatz ist heute auch in der als Standard zur Klassifikation empfohlenen ARCO-Einteilung integriert (Gardeniers 1993). Eine weitere einfache Methode ist die nach Sugano, der den Befall des gewichtstragenden Anteils des Femurkopfes in der koronaren Ansicht in 3 Stadien A-C einteilt (Sugano 1994).

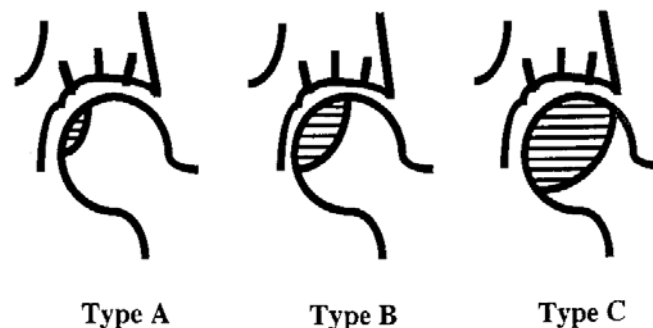


Abbildung 5: Einteilung der Nekrose nach Sugano (aus Ito, 1999)

Dreidimensionale, volumetrische Berechnungen der Nekroseausdehnung wurden in den letzten Jahren mehrfach vorgestellt (Steinberg 1999, Theodorou 2001, Nishi 2002, Kishida 2003, Zoroofi 2001, 2004). Im Vergleich mit den nach Implantation einer TEP histologisch aufgearbeiteten Femurköpfen haben sich diese Messungen als sehr exakt erwiesen (Hernigou 2001). Kritisch zu sehen ist die Frage der Alltagstauglichkeit, da spezielle Software benötigt wird und der zeitliche Aufwand zur Berechnung deutlich höher ist.

Es ist wichtig, Patienten mit Verdacht auf eine atraumatische ON des Femurkopfes nach einem standardisierten Algorithmus zu diagnostizieren, um möglichst früh die Erkrankung festzustellen oder aber andere Krankheiten zu erkennen bzw. auszuschließen.

Beispielhaft sei das Diagnoseschema von Hofmann et al (2005) wiedergegeben:

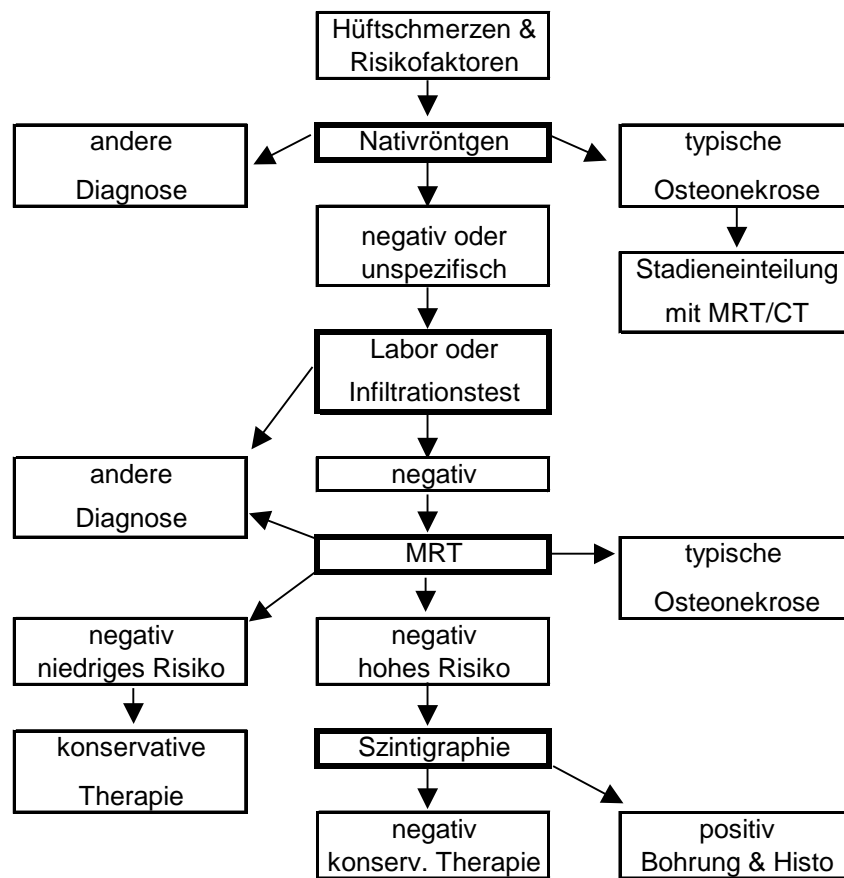


Tabelle 3: Diagnoseschema der ON nach Hofmann, et al (2005)

## 1.6 Therapie

Die Therapie der Hüftkopfnekrose ist ein sehr komplexes Thema und es gibt bis heute keine einheitlichen Therapieempfehlungen. Entscheidend ist das Krankheitsstadium zum Zeitpunkt der Diagnosestellung, aufgrund dessen werden die möglichen Therapieoptionen festgelegt. Weitere Faktoren wie Alter, Ätiologie, allgemeiner Gesundheitszustand, uni- und bilateraler Befall sollten in die Behandlungsplanung mit einbezogen werden. Ziel ist die möglichst lange Erhaltung des Femurkopfes anstelle eines frühen Gelenkersatzes.

Im Folgenden werden verschiedene konservative und operative therapeutische Konzepte vorgestellt und ihr aktueller Stellenwert erläutert.



### 1.6.1 Konservative Therapie

Nach dem heutigen Stand der Wissenschaft spielt die konservative Therapie der ON nur eine ergänzende Rolle neben den zahlreichen chirurgischen Interventionsmöglichkeiten.

In diversen Studien konnte gezeigt werden, dass der Fortschritt der Erkrankung bis zum Einbruch des Femurkopfes durch konservatives Vorgehen wie zum Beispiel Gewichtslimitierung oder komplette Entlastung durch Verwendung von Gehhilfen oder Schmerztherapie nicht verhindert wird (Musso 1986, Koo 1995, Mont 1995, 1996, Plancher 1997, Hofmann 2000, Hungerford 2004). Lediglich bei den in nur ca. 5% der Fälle auftretenden kleinen medialen Typ-A-Läsionen kann so vorgegangen werden, da auch im Spontanverlauf eine mechanische Dekompensation selten zu erwarten ist (Hofmann 2000). Physiotherapeutische Maßnahmen haben rein ergänzenden Charakter im Sinne einer symptomatischen Therapie und zum Erhalt der Gelenkbeweglichkeit.

Die Magnetfeldtherapie wurde in den achtziger und neunziger Jahren stark beworben. In experimentellen und klinischen Studien war gezeigt worden, dass durch Magnetfelder die Reparaturvorgänge des Knochens und dessen Umbau gesteigert werden kann (Heller 1998). Da bei der ON Knochenumbau und -neubildung gestört sind, ging man von positiven Effekten aus (Bassett 1989). Bassett zeigte in seiner Studie hervorragende Ergebnisse, die allerdings in keiner anderen Studie reproduziert werden. Aaron (1989) konnte im Vergleich zur Anbohrung ebenfalls bessere Ergebnisse für die Magnetfeldtherapie vorweisen. Breitenfelder (1997) hingegen konnte keine Unterschiede zwischen alleiniger Magnetfeldtherapie oder Kombination mit OP feststellen. Nachteil aller Studien ist, dass sie nur auf Röntgenbildern als Verlaufskontrolle basieren. Zwei aktuelle Studien von Seber (2003) und Massari (2006) berichten ebenfalls über gute Ergebnisse, haben aber das gleiche Manko der fehlenden MRT-Bildgebung zur Erfolgskontrolle. Ein weiterer Minuspunkt dieser Therapieform an sich ist die hohe Zeit- und Kostenintensität. Bei fehlender überzeugender Datenlage sollte die Magnetfeldtherapie daher, wenn überhaupt, nur als Ergänzung zur operativen Therapie eingesetzt werden (Hofmann 2000, 2005).

Die extrakorporale Stoßwellentherapie (ESWT) wird bereits seit einigen Jahren erfolgreich in der Behandlung von Pseudarthrosen eingesetzt (Heinrichs 1993, Haupt 1997). Bei der ON erhofft man sich ähnlich positive Effekte auf die Anregung des Knochenstoffwechsels. In den bisher veröffentlichten Studien wurde über positive Effekte der ESWT berichtet, vor allem in den frühen ARCO-Stadien I und II. Zu bemängeln ist aber jeweils der kurze Beobachtungszeitraum über sechs Monate bis zu einem Jahr und die fehlende Zuordnung von Therapieergebnis zu dem initialen Stadium der ON. Deutlich war in allen Studien die rasche Reduktion des Schmerzes, der jedoch bei einigen Patienten im Verlauf wieder zunahm (Heller 1998, Ludwig 2001). Eine Vergleichsstudie mit Anbohrung und bone-grafting zeigte für die ESWT nach zwei Jahren Beobachtungszeit bessere Ergebnisse für die Stadien I und II in Bezug auf Schmerzsymptomatik und MRT-Befund (Wang 2005). Aufgrund der bisherigen Forschungsergebnisse bezüglich Schmerzreduktion und Knochenstimulation sollte die ESWT in weiteren klinischen Studien in spezialisierten Zentren eingesetzt werden, um mittel- und langfristige Ergebnisse über Wirkweise und Therapieerfolg zu erhalten (Hofmann 2000, Tingart 2004).

Die Wirksamkeit der hyperbaren Sauerstofftherapie (HBO) bei der ON wurde schon in einigen experimentellen und klinischen Studien untersucht. Sie wirkt vor allem über eine Erhöhung der Gewebeoxygenierung, Senkung des intraossären Druckes und Anregung der Angiogenese. Durch die Drucksenkung wird der venöse Abfluss wiederhergestellt und die Mikrozirkulation verbessert (Behnke 1967, Hunt 1972, Nylander 1985). Bisher existiert nur eine MRT-kontrollierte Studie, die bei kleinen ARCO I -Läsionen in 81% der Fälle eine Normalisierung der MRT-Befunde zeigte (Reis 2003). Dies ist am ehesten durch eine Beschleunigung der Reparaturvorgänge zu erklären, die Manifestation einer ON an sich kann nicht verhindert werden, wie auch in Tierversuchen gezeigt wurde (Levin 1999). Weitere Studien mit guten Ergebnissen sind aufgrund kleiner Fallzahlen oder fehlender MRT-Korrelation nur bedingt aussagekräftig (Strauss 1999, Hofmann 2000). Bei hohem technischem, finanziellen und zeitlichen Aufwand ist die HBO, trotz vielversprechender Ergebnisse bei Frühformen der ON, nicht für die routinemäßige Therapie geeignet. Weitere Studien bezüglich Wirkweise und mittel- und langfristigem Therapieerfolg sollten ebenfalls erfolgen.

Medikamente aus unterschiedlichen Wirkstoffgruppen wurden in den letzten Jahren sowohl in der Prävention, wie auch in der adjuvanten Therapie der ON erprobt.

Die Wirkung und Wirkweise von Statinen bei Patienten mit Kortikoideinnahme wurde sowohl im Tierversuch, wie auch in einer prospektiven klinischen Studie untersucht. Im Zell- und Tierversuch mit Hühnern fanden sich in der mit Steroiden und Statinen, im Vergleich zu der nur mit Steroiden behandelten Gruppe keine Knochennekrosen, eine geringere Anzahl an Fettzellen, niedrigere Cholesterinspiegel und keine Hemmung der Kollagensynthese (Cui 1997). In einer MRT-kontrollierten Studie mit 284 Patienten, die Statine und Steroide gemeinsam einnahmen, fanden sich nach einem durchschnittlichen Beobachtungszeitraum von 7,5 Jahren nur 3 Patienten (1%), die eine Osteonekrose entwickelten. Dies ist, verglichen zu der normalen Inzidenz von 3-20% unter Kortikoideinnahme, eine deutlich geringere Zahl (Pritchett 2001). Die Gabe von Statinen scheint daher eine erfolgversprechende Präventionsmaßnahme zu sein, Empfehlungen in aktuellen Leitlinien existieren aber momentan noch nicht.

Der Einbruch des Femurkopfes steht für ein fortgeschrittenes Stadium der ON, in dem keine kopferhaltenden Maßnahmen mehr möglich sind. Folglich möchte man dies mit allen Mitteln verhindern, einerseits durch Diagnose im Frühstadium, andererseits durch effektive Therapie. Zum Einbruch kommt es gewöhnlich aufgrund der Umbauvorgänge an der Nekrosezone. Der Knochenabbau überwiegt den Knochenanbau und es kommt zur mechanischen Instabilität des Hüftkopfes.

Bisphosphonate werden in der Therapie der Osteoporose seit einigen Jahren sehr erfolgreich eingesetzt, ihr stabilisierender Einfluss auf die Knochenstruktur wurde zuletzt in mehreren Studien zur ON untersucht. Es konnte sowohl am Tiermodell, wie auch am Menschen gezeigt werden, dass das Frakturrisiko geringer ist, weniger Schmerzen bestehen und Laborwerte und Knochendichte besser waren (Bowers 2004, Nishii 2006). Auch für den routinemäßigen Einsatz von Bisphosphonaten in der Prophylaxe bei Risikopatienten und die supportive Therapie in frühen Erkrankungsstadien wurden noch keine eindeutigen Empfehlungen ausgesprochen.

Die Wirkung vasoaktiver Substanzen könnte in der Behandlung von Frühformen der ON eine Rolle spielen. Durch Senkung des intraössaren Druckes und Verringerung des Knochenmarködemes kommt es durch Substanzen wie Naftidrofuryl oder das

Prostazyklinanalogon Iloprost zu einer deutlichen Schmerzreduktion bei ON-Patienten (Arlet 1990, Aigner 2001, 2002, 2003). Unklar ist, ob neben der klinischen Beschwerdeverbesserung auch durch die verbesserte Durchblutungssituation des Hüftkopfes das Fortschreiten der ON beeinflusst werden kann. Dies ist durch weitere Studien zu überprüfen.

### **1.6.2 Operative Therapie**

Das chirurgische Vorgehen bei der Behandlung der Hüftkopfnekrose hat sich in den letzten Jahren stark verändert. Ursächlich dafür ist die Weiterentwicklung der bildgebenden Diagnostik und die damit mögliche raschere Diagnosestellung in Frühstadien der Erkrankung. Wichtigste Prämisse ist die Erhaltung des Femurkopfes, sowohl im Sinne einer Krankheitsunterbrechung und -heilung, wie auch im Sinne eines möglichst späten endoprothetischen Gelenkersatzes bei jungen, aktiven Patienten, da die Prothesenstandzeiten trotz verbessertem Design und OP-Technik nur begrenzt sind.

Die heutzutage stadiengerecht angewandten OP-Verfahren sollen kurz erläutert und in ihrem Stellenwert beurteilt werden.

Als technisch einfaches und komplikationsarmes Verfahren ist seit über 30 Jahren die Hüftkopfanbohrung bekannt. Ursprünglich wurde sie von Ficat und Arlet zur „funktionellen Exploration des Knochens“ diagnostisch eingesetzt, da sich aber postoperativ eine deutliche Schmerzreduktion bei den Patienten zeigte, die auf die Senkung des intraossären Druckes zurückzuführen war, wurde sie schließlich auch therapeutisch angewandt. Ausserdem erhoffte man sich durch Entlastung des knöchernen Kompartments eine Neueinsprossung von Gefäßen und eine Anregung zur Knochenneubildung (Ficat 1985).

Bis heute sind zahlreiche Studien zur Effektivität der Anbohrung veröffentlicht worden, eine Heilung der ON ist weiterhin umstritten und die Studienergebnisse sind oft sehr widersprüchlich. Grund dafür ist zumeist das unterschiedliche Studiendesign bezüglich Auswahl des Patientengutes, Stadium, OP-Verfahren, Anzahl und Erfahrung der Operateure, etc. In einigen Übersichtsarbeiten, die die Ergebnisse mehrerer Studien ausgewertet und verglichen haben, konnte gezeigt werden, dass der therapeutische Erfolg der Anbohrung in erster Linie vom Erkrankungsstadium

zum OP-Zeitpunkt abhängt, d.h. die Lage und Größe der Nekrose und der Anteil des befallenen gewichtstragenden Knochens ist entscheidend (Mont 1996, Schneider 2000, Liebermann 2004). Die besten Ergebnisse können demnach für ARCO I und II Läsionen im Präkollaps- Stadium erzielt werden, also kleine medial oder zentral gelegene Nekrosen mit unter 30% Ausdehnung (Beltran 1990, Fairbank 1995, Chen 2000, Schneider 2000, Aigner 2002). Im Durchschnitt ist im Stadium I und II von einer Erfolgsrate von 72 % auszugehen (Mont 1996).

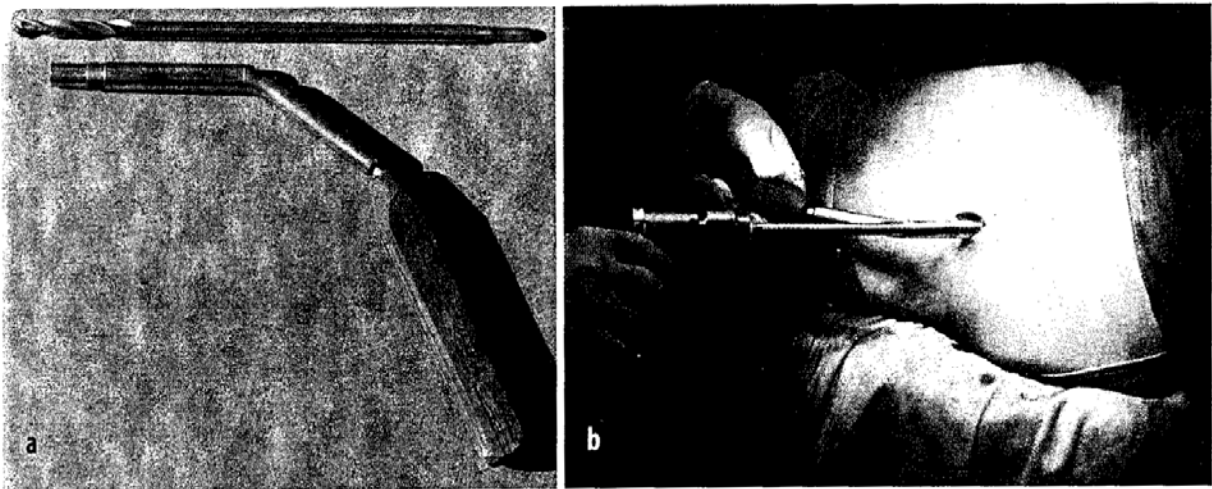


Abbildung 6: Instrumentarium zur Markraumdekompression (aus Schneider, 2000)

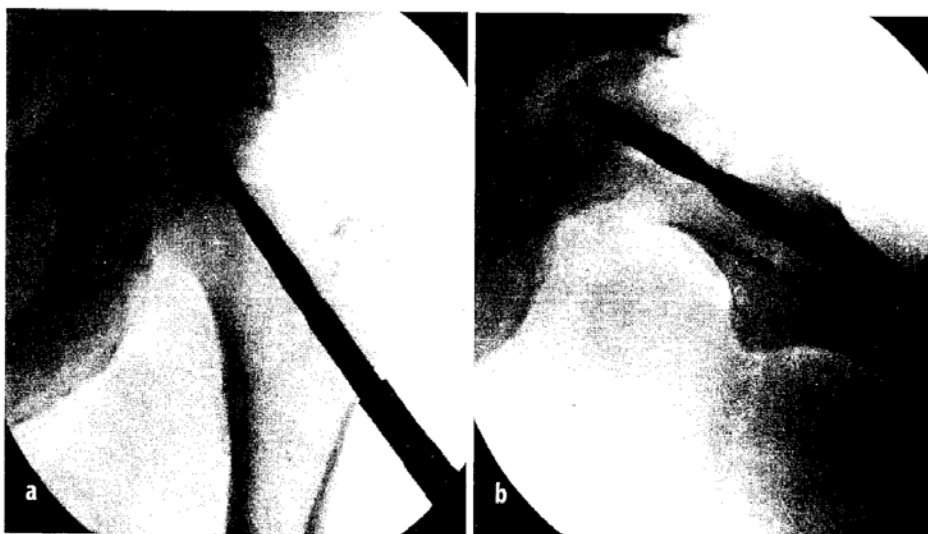


Abbildung 7: Markraumdekompression, intraoperative Röntgenkontrolle (aus Schneider, 2000)

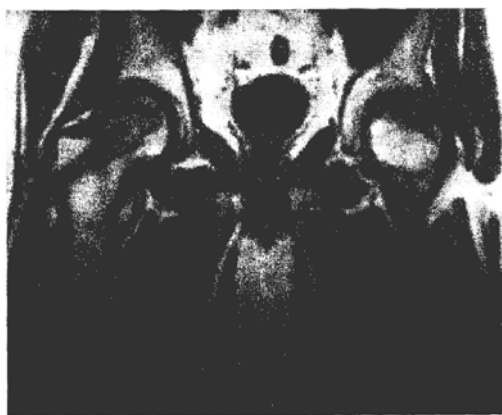
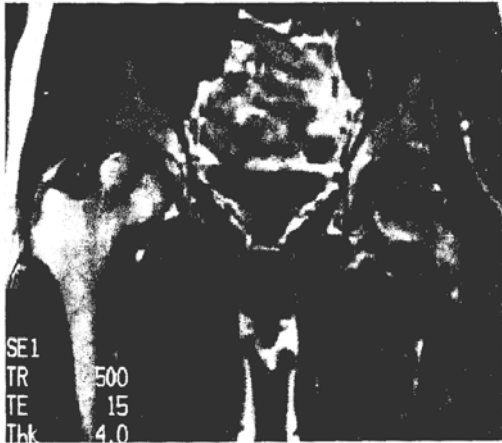
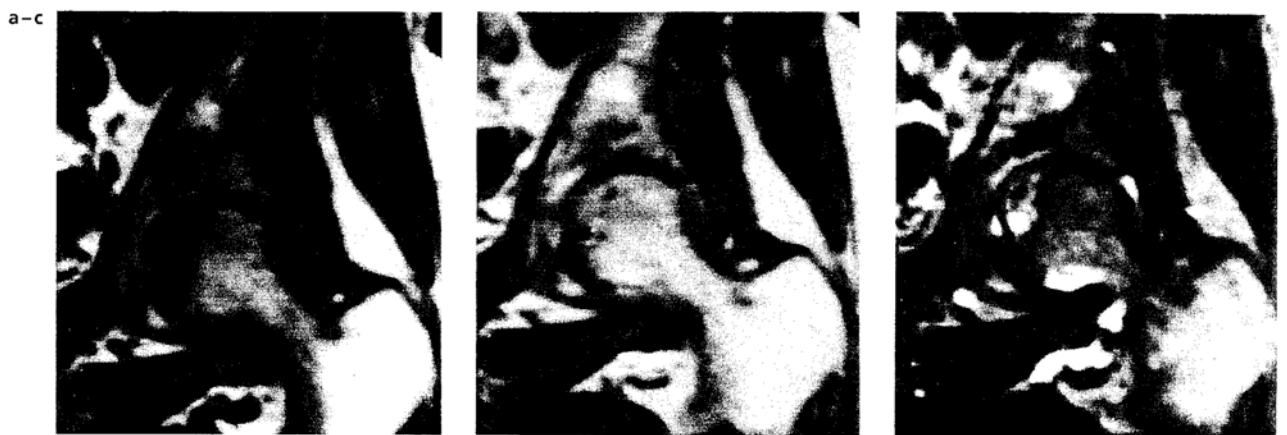
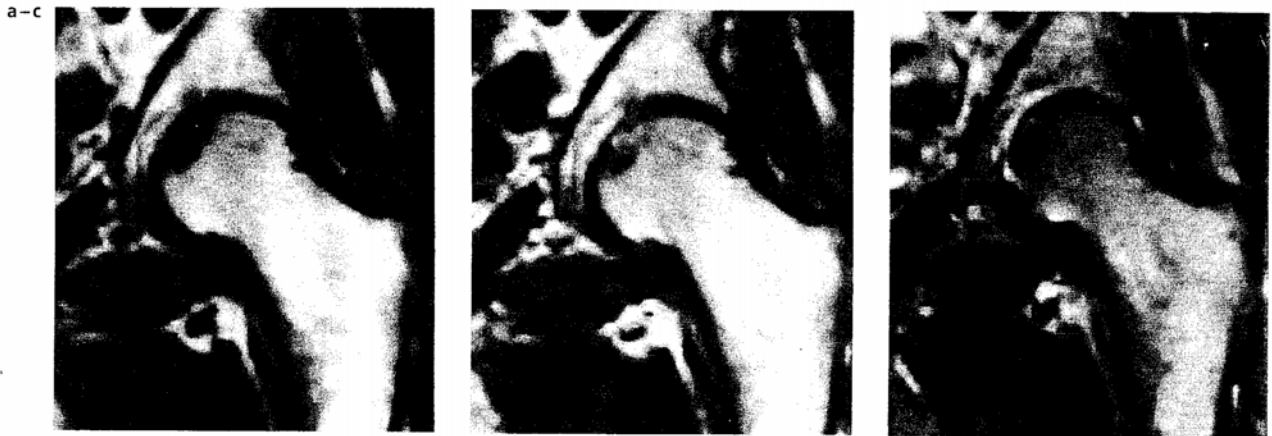
Abbildung 8: Postoperatives MRT nach Markraumdekompression (aus Schneider, 2000)



Ausgangsbefund bei avaskulärer Hüftkopfnekrose



Befund 8 Monate nach Markraumdekompression

Abbildung 9: MRT der ON vor und nach Markraumdekompression (aus Adam, 1995)

Inzwischen wird die Anbohrung mit verschiedenen anderen Verfahren kombiniert. Die Auffüllung des Bohrkanales durch Knochenspongiosa aus der Trochanterregion zur mechanischen Stabilisierung wird schon einige Jahre durchgeführt. Relativ neu ist der Einsatz von Zytokinen oder Knochenwachstumsproteinen, die die Knochenheilung beschleunigen sollen und in den bisherigen Veröffentlichungen gute Ergebnisse gezeigt haben (Mont 1998, Liebermann 2004, Simank 2004, Gangji 2005, Sun 2005). Diese sind durch Studien mit größeren Fallzahlen und Langzeitbeobachtungen zu verifizieren.

Andere Möglichkeiten der technischen Durchführung werden ebenfalls erprobt. So z.B. die mehrfache Anbohrung mit einem 3mm Steinmann-Nagel anstatt mit dem 8-10mm Hohlbohrer. Man erhofft sich dadurch eine geringere Komplikationsrate bezüglich Frakturen und durch die perkutane Anbohrung eine nochmalige Senkung der Morbidität. Die bisherigen Ergebnisse sind mit denen der konventionellen Anbohrung vergleichbar (Mont 2004, Song 2007).

Insgesamt kann die Anbohrung in den Präkollaps-Stadien als risikoarmes und einfaches Verfahren zur Schmerzreduktion eingesetzt werden. In Kombination mit Zytokinen und Wachstumsfaktoren kann wohl auch die Reparaturkapazität des Knochens erhöht und somit ein weiterer Krankheitsfortschritt verhindert werden.

Nichtvaskularisierte und vaskularisierte Knochentransplantate werden seit geraumer Zeit in unterschiedlicher Verfahrensweise zum Erhalt des Femurkopfes eingesetzt. Grundprinzip ist die mechanische Unterstützung des Knochens nach Ausräumung des nekrotischen Gewebes. Bei gefäßgestielten Transplantaten erhofft man sich

darüber hinaus eine Revaskularisierung des Femurkopfes. Zugangswege sind entweder ein Bohrkanal im Schenkelhals wie bei der Dekompression oder ein direkter Zugang durch den Knorpel, sog. „trap-door-procedure“ oder ein Zugang an der Knorpel-Knochen-Grenze am Schenkelhals.

Bei der klassischen Methode nach Phemister (Phemister 1949) wird ein nichtgestielter Kortikalisblock aus der Fibula oder der Crista iliaca in den Femurkopf und Schenkelhals eingesetzt. Die 5-10-Jahres-Überlebensraten liegen in verschiedenen Studien bei 70-80% (Bonfiglio 1968, Boettcher 1970, Mont 2000), im Vergleich zur konventionellen Anbohrung ist die Morbidität durch die Entnahmestelle deutlich erhöht, die Indikation kann aber auf größere ARCO II und auch ARCO III-Läsionen ausgeweitet werden (Plancher 1997, Mont 2000).

Kürzlich wurden 2 Studien veröffentlicht, bei denen ein poröser Tantal-Stift (sog. „trabecular metal“, zellenartige, dreidimensionale und offenporige Struktur, biokompatibelstes Metall überhaupt) bei ARCO I-III-Nekrosen zur mechanischen Stabilisierung in den Schenkelhals und Femurkopf eingesetzt wurde. Bei Veillette (Veillette 2006) lagen die Überlebensraten nach 4 Jahren bei 68%, bei Fehlen von systemischen Erkrankungen sogar bei 92%. Shuler (Shuler 2007) konnte eine 3-Jahres-Überlebensrate von 86% im Vergleich zu 67% bei Fibulatransplantaten zeigen. Vorteile dieses Verfahrens sind die geringe Invasivität, Morbidität und Hospitalisation. Allerdings sind Langzeitergebnisse und größere Fallzahlen zur weiteren Beurteilung nötig.

Vaskularisierte Transplantate werden entweder aus der Fibula oder der Crista iliaca entnommen. Zusätzlich zur mechanischen Stabilisierung zeigt sich eine raschere und bessere Einheilung des Knochenblockes im Vergleich zu nichtvaskularisierten Transplantaten. Am häufigsten wird die gestielte Fibulatransplantation über einen transtrochantären Knochenkanal angewandt. Die besten Ergebnisse, 10-Jahres-Überlebensraten bis zu 80%, zeigen sich für die Stadien II und III nach ARCO bei jungen Patienten um die 40 Jahre (Plancher 1997, Urbaniak 1998, Judet 2001, Hofmann 2005, Aldridge 2007). Von Nachteil ist der hohe technische Anspruch an den Operateur, längere Op-Zeit, höhere Morbidität und Komplikationsraten. Daher sollten diese Eingriffe spezialisierten Zentren vorbehalten bleiben und können dann für junge Patienten eine sinnvolle Alternative zur weniger erfolgreichen Dekompression oder zur TEP darstellen.



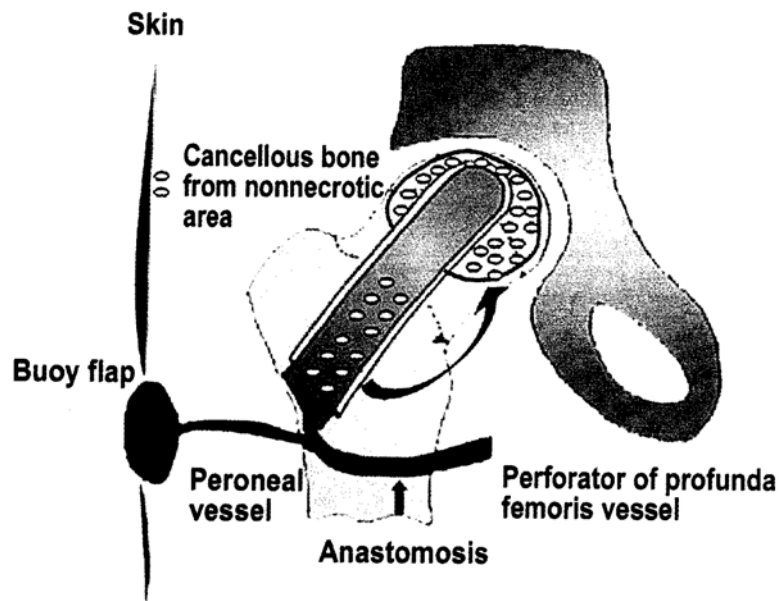


Abbildung 10: Schematische Darstellung der gestielten Fibulatransplantation (aus Kim, 2005)

Eine weitere Möglichkeit kopferhaltender operativer Therapie sind die verschiedenen Umstellungsosteotomien. Sie haben insgesamt an Bedeutung verloren, sind aber für ein genau selektiertes Patientengut immer noch eine gute Behandlungsoption. Das gemeinsame Prinzip der Osteotomien ist die Herausdrehung des nekrotischen Areales aus der Hauptbelastungszone, um die Last wieder dort einzuleiten, wo gesunder Knorpel und Knochen vorliegen (Ganz 1980, Mont 1995, Menschik 1998). Empfohlen werden die Osteotomien allgemein für junge Patienten unter 45 Jahre mit kleinen ARCO III oder IV-Läsionen mit geringer Impression. Ausschlusskriterien sind Chemotherapie, anhaltende Kortikoideinnahme und chronischer Alkoholismus. Die Gelenkbeweglichkeit sollte noch gut sein, da sie durch die OP eingeschränkt wird. Für den Operationserfolg entscheidend ist eine genaue Operationsplanung mit Hilfe von MRT und CT, um die Ausdehnung und Lage der Nekrose exakt zu bestimmen und das ideale Osteotomieverfahren auszuwählen (Dienst 2000, Shannon 2004, Hofmann 2005). Zur Verfügung stehen, je nach Lage der Nekrose, valgisierende, flektierende, varisierende, rotierende und komplexe kombinierte Osteotomien. Die Valgisations-Flexions-Osteotomie ist die in Europa am häufigsten angewandte OP-Form. Sie wird bei anterolateral bis anterosuperior gelegener Läsion empfohlen. Bisher konnten zufriedenstellende bis gute Ergebnisse mit 5-Jahres-Überlebensraten von 70-80% gezeigt werden (Wagner 1990, Scher 1993).

Die Rotationsosteotomie in der Technik nach Sugioka wird vor allem in Japan gerne durchgeführt (Sugioka 1982, 1992). Sie erlaubt die größtmögliche Dislokation des Nekroseherdes aus der Belastungszone, allerdings kann die Kopfdurchblutung durch Überdehnung der Circumflex-Gefäße gestört werden (Langlais 1997). Insgesamt ist dieser Eingriff technisch sehr anspruchsvoll und daher mit einem hohen Komplikations- und Misserfolgsrisiko verbunden. Dies spiegelt sich in gewisser Weise in den stark divergierenden Ergebnissen japanischer und euro-amerikanischer Studien wieder. Während von Sugioka (Sugioka 1992) in 79% und Atsumi (Atsumi 1997) in 94% der Fälle gute bis sehr gute Ergebnisse beschrieben wurden, konnten diese in europäischen und amerikanischen Studien nicht reproduziert werden (Eyb 1990, Dean 1993, Langlais 1997, Menschik 1998). Ursächlich diskutiert wird die ausgefeilte OP-Technik Sugiokas, die strengere Indikationsstellung zur TEP in Japan, das geringere Körpergewicht der Japaner sowie rassenabhängige Unterschiede in der Anatomie der Hüftkapsel (Gefäßverlauf, Laxizität) (Dienst 2000). Insgesamt ist die Indikation zur Osteotomie kritisch zu stellen. Sie erfordert die genaue Selektion des Patienten, eine sorgfältige Nutzen-Risiko-Abwägung und eine exakte Therapieplanung, um ein zufriedenstellendes Ergebnis zu erreichen. Im Vergleich zur TEP haben diese kurz- und mittelfristig zwar bessere Ergebnisse aber aufgrund des jungen Patientenalters und der per se schlechten Knochensubstanz bei ON-Patienten ist eine frühe Revision wahrscheinlich. Allerdings kann die Prothesenimplantation und -standzeit durch eine im Vorfeld durchgeführte Osteotomie ebenfalls erschwert und negativ beeinflusst werden (Wagner 1990, Mont 1996, Rossig 1997). Vor Festlegung des Therapieregimes ist daher eine genaue Abwägung der Vor- und Nachteile beider Methoden nötig.

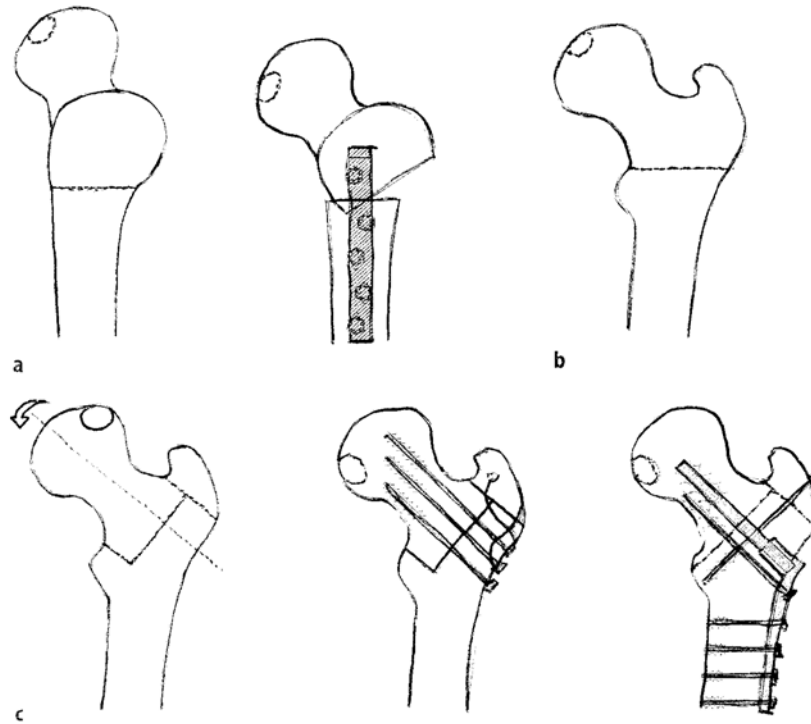


Abbildung 11: Verschiedene Techniken der Umstellungsosteotomie (aus Dienst, 2000)

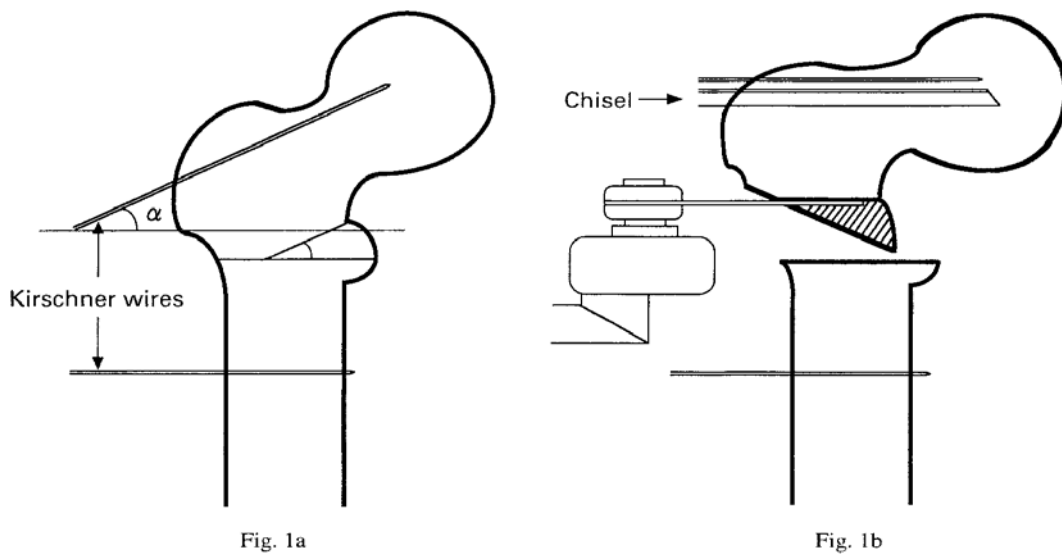


Abbildung 12: Schematische Darstellung der einfachen varisierenden Osteotomie (aus Ito, 1999)

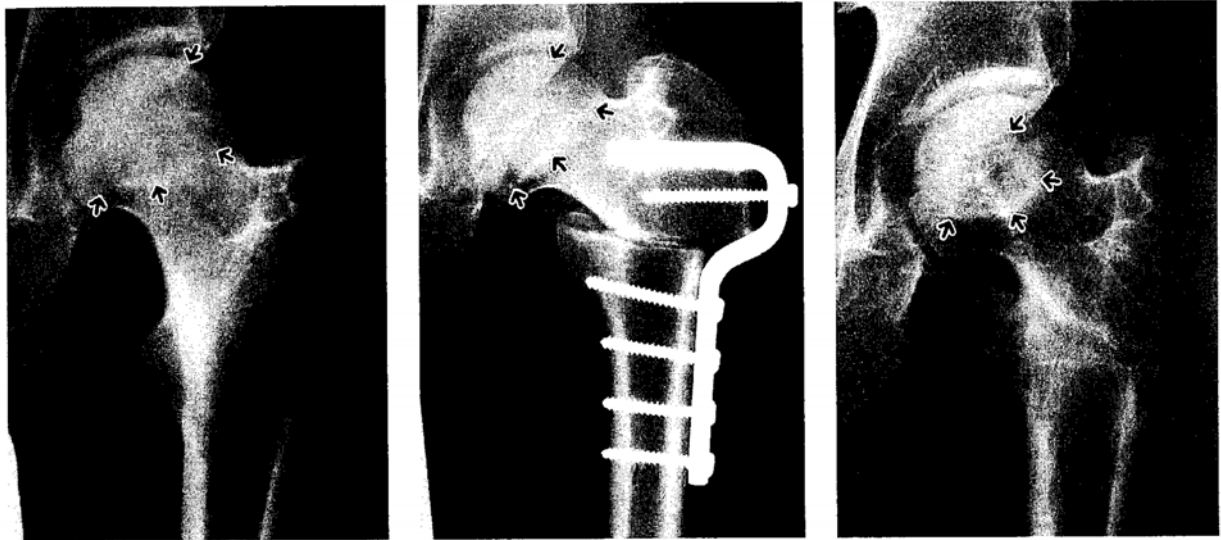


Abbildung 13: Radiologische Darstellung der einfachen varisierenden Osteotomie (aus Ito, 1999)

In den fortgeschrittenen Stadien der ON mit großer Nekrosezone, Kopfeinbruch, Entrundung und eventuell auch Schädigung des Acetabulums kommen schließlich die gelenkersetzenden Verfahren zum Einsatz. Je nach Schweregrad des Befalls erstrecken sich die operativen Möglichkeiten von einem Oberflächenersatz alleine des Femurkopfes bis zur nicht-, teil- oder vollzementierten Endoprothese. Ziel ist einerseits ein möglichst knochensparender Eingriff bei jungen, aktiven Patienten, andererseits die bestmögliche Beschwerdefreiheit des Patienten.

Am wenigsten Knochensubstanz geht beim alleinigen Oberflächenersatz des Femurs verloren. In den bisher veröffentlichten Studien wird dieses OP-Verfahren für Patienten um die 30 bis 40 Jahre im frühen Kollapsstadium (Ficat III) ohne größere Knorpelschädigung am Acetabulum empfohlen. Je nach Autor werden unterschiedliche Prothesentypen verwendet, zementiert oder unzementiert, mit oder ohne zentralem Dorn, uni- oder bipolares Design. Die Nachbeobachtungszeiträume schwanken zwischen 5 und 10 Jahren, die Fallzahlen zwischen 20 und 100 Patienten. Die Ergebnisse sind leider wieder stark divergierend. Die 5-Jahresüberlebensraten schwanken zwischen 60 und 90% (Nelson 1997, Fink 2000, Mont 2001, Beaulé 2001, Cuckler 2004) wobei weniger Materiallockerung, als vielmehr erneute Schmerzen einen Endpunkt darstellen. Ursächlich dafür ist einerseits die zunehmende Knorpelschädigung am Acetabulum, die fehlende oder

abnehmende Bewegung in bipolaren Prothesenmodellen und eine präoperativ lange Schmerzanamnese (Fink 2000, Beaulé 2001).




Abbildung 14: Unipolarer Oberflächenersatz (aus Grecula, 1994)

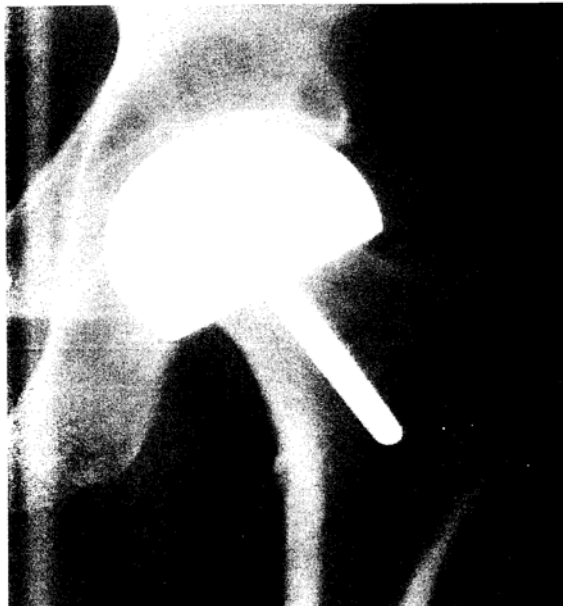

Abbildung 15: Oberflächenersatz des Femurs in der radiologischen Darstellung (aus Cuckler, 2004)

Im Vergleich etwas bessere Ergebnisse lassen sich durch einen kompletten Oberflächenersatz erzielen. Dabei werden zumeist eine zementierte femorale und eine nicht-zementierte acetabuläre Komponente verwendet. Als Material hat sich Metall-auf-Metall gegenüber Metall-auf-Polyethylen (PE) durchgesetzt, da der Abrieb und damit die Lockerungsraten deutlich geringer sind (Grecula 1995, Fink 2000). Negativ auf die Standzeit wirken sich kleine Prothesenteile, ausgeprägte Knochensubstanzverluste durch Cysten o.ä. am Femurkopf, sowie eine schlechte Zementiertechnik aus (Amstutz 2004, Beaulé 2004, Schmalzried 2004).

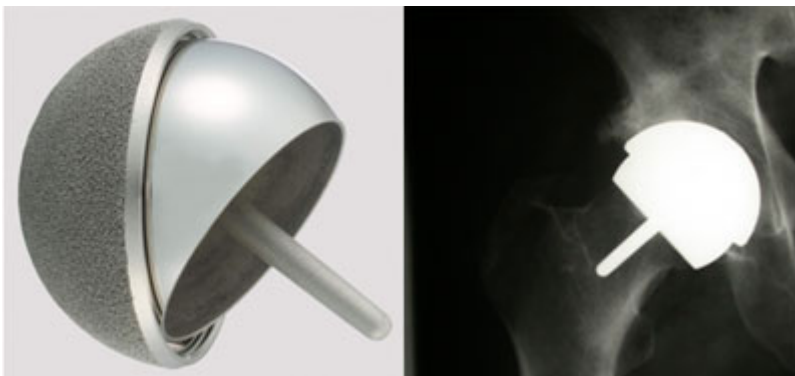

Abbildung 16: Bipolarer Oberflächenersatz

Bei fortgeschrittenen Stadien der Erkrankung mit Kopfeinbruch, Entrundung und acetabulärer Beteiligung stellt die Totalendoprothese aktuell den „Goldstandard“ der chirurgischen Versorgung dar. Da eine ausführliche Erörterung der verschiedenen Prothesenmodelle bezüglich Design, Verankerung und besonders Gleitpaarungen den Rahmen dieser Arbeit sprengen würde, wird nur ein orientierender Überblick anhand aktueller Studien gegeben.

Hauptprobleme des Gelenkersatzes sind das junge Patientenalter von 30-40 Jahren, hohe körperliche Aktivität im Vergleich zu Patienten mit Osteoarthrose sowie die v.a. den Femur betreffende schlechte Knochenqualität, bedingt durch die ON und weitere Faktoren wie Kortikoidmedikation und andere systemische Grunderkrankungen. Für diese Patienten sind in zahlreichen Studien die kürzesten Prothesenstandzeiten nachgewiesen worden, weniger eindeutig sind aber die Ergebnisse im Vergleich zu Arthrosepatienten, wobei das schlechtere Outcome der ON-Patienten aber leicht überwiegt (Chmell 1983, Chiu 1997, Ortiguera 1999, Fink 2000, Zangger 2000, Dudkiewicz 2004).

Für zementierte Endoprothesen wurde in frühen Studien über schlechte Ergebnisse mit hohen Lockerungs- und Revisionsraten berichtet (Saito 1989, Ballard 1994, Sullivan 1994). Durch verbessertes Prothesendesign und neue Zementiertechniken der 3. Generation konnten diese inzwischen deutlich verbessert werden (Kantor 1996, Kim 2003). Zumeist wird inzwischen ein zementierter Schaft und eine Pressfit- oder Schraubpfanne mit PE-Inlay verwendet, wobei die Prothesenlockerung aufgrund von PE-Abrieb momentan eines der Hauptprobleme darstellt.

Zementfreie Prothesen werden inzwischen auch bei ON-Patienten bevorzugt eingesetzt, da sich im Vergleich bessere Ergebnisse gezeigt haben und ggf. nötige Revisionen technisch einfacher sind (Lins 1993, Phillips 1994, Piston 1994, Delank 2001, Xenakis 2001, Kim 2003). Problematisch ist auch hier die durch PE-Abrieb bedingte aseptische Pfannenlockerung.

Eine ideale Gleitpaarung ohne Abrieb konnte bisher nicht entwickelt werden, etablierte Paarungen sind momentan Keramik+PE, Metall+Metall und Keramik+Keramik. Alle Kombinationen bringen Vor- und Nachteile mit sich, der bereits erwähnte PE-Abrieb aufgrund der geringeren Dichte und Härte von PE im Vergleich zu Keramik bei Keramik+PE, bei Metallpaarungen die Freisetzung von Kobalt- und Chromionen mit ungeklärten systemischen und lokalen Nebenwirkungen (v.a. Nierenschädigung) und bei Keramikpaarungen die einerseits hohe Stabilität und Haltbarkeit aber andererseits geringe Toleranz gegenüber nur geringen Einbauungenauigkeiten.

Die großen Forschungsbereiche der Endoprothetik sind und bleiben daher für die Zukunft die Verbesserung des Prothesendesigns zur möglichst natürlichen Krafteinleitung in den Femur, die Entwicklung einer idealen, lang haltbaren Verankerung und die weitere Erforschung der unterschiedlichen Gleitpaarungen. Ein neuerer Ansatz scheinen hier die hochvernetzten Polyethylene als Pfannenmaterial zu sein. Wahrscheinlich unerreichbares Ziel ist die perfekte Imitation des natürlichen Hüftgelenkes.

## **1.7 Radiologische Klassifikationen**

Wie bereits erwähnt, ist die Diagnose und Therapie der ON in einem möglichst frühen Krankheitsstadium entscheidend für den weiteren Krankheitsverlauf und das Outcome des Patienten. Daher ist es wichtig, eine verlässliche und reproduzierbare

Einteilung in verschiedene Krankheitsstadien zu verwenden. Seit Erstbeschreibung der ON wurden zahlreiche Klassifikationen entwickelt, die sich, bedingt durch neue technische Möglichkeiten der Diagnosestellung, beträchtlich in ihrem inhaltlichen Aufbau voneinander unterscheiden. Die ideale Klassifikation sollte objektiv, einfach anzuwenden und gut reproduzierbar sein. Trotz vielfältiger Ansätze oder Verbesserung von bereits vorhandenen Modellen ist dies bis heute nicht gelungen.

Die wahrscheinlich älteste Stadieneinteilung ist die nach Ficat und Arlet. Sie wurde erstmals 1964 mit 3 Stadien beschrieben und im Verlauf um die Stadien 0 und 4 erweitert. Neben radiologischen Veränderungen wurde zur Stadienzuteilung auch die Klinik des Patienten, hämodynamische und histologische Untersuchungsergebnisse, sowie ggf. ein Szintigramm hinzugezogen (Arlet 1964, Ficat 1980, Ficat 1985).

Auch heute wird die Ficat-Klassifikation noch mit am häufigsten im klinischen Alltag verwendet, wenn auch in etwas abgewandelter Form, um z.B. MRT-Bilder mit zu beurteilen, wohingegen Knochenbiopsien und hämodynamische Untersuchungen nur noch selten durchgeführt werden (Gordon 2002, Steinberg 2004).

Vorteilhaft in der Anwendung ist die Schlichtheit der Klassifikation ohne Untergruppen. Dies ermöglicht die einfache Anwendung in der Praxis. Ein großer Nachteil ist die fehlende Beschreibung der Nekrosegröße und deren Beteiligung an der Gelenkfläche. Im Prinzip kann daher keine sinnvolle Verlaufsbeobachtung gemacht werden, da nur die Progression in ein anderes Stadium aber nicht die wesentlich wichtigere Größenzunahme von einer kleinen, noch gut behandelbaren, zu einer großen, nur noch schlecht therapierbaren Läsion beschrieben wird. Auch die Integration von Klinik und körperlichen Untersuchungsbefunden in die Einteilung ist inzwischen verlassen worden, da gezeigt werden konnte, dass Klinik und Krankheitsstadium nicht zwingend miteinander korrelieren.

Im Rahmen dieser Arbeit wurde die Klassifikation nach Ficat zur Beurteilung von Röntgen- und MRT-Bildern verwendet, da sie, wie bereits erwähnt, im klinischen Alltag noch weit verbreitet ist aber auch, durch ihren inhaltlichen Aufbau bedingt, einen deutlichen Gegensatz zur moderneren aber wesentlich komplexeren ARCO-Klassifikation bildet.



<b>Ficat-Stadium</b>	<b>Röntgenologische Befunde</b>
<b>0</b>	Unauffälliger radiologischer Befund (keine klinischen Symptome, „silent hip“)
<b>1</b>	Unauffälliger radiologischer Befund (jedoch klinische Symptome) oder geringfügige radiologische Veränderungen (feiner Klarheitsverlust, Unschärfe im trabekulären Muster, leichte Osteoporose)
<b>2a</b>	Diffuse oder lokalisierte radiologische Veränderungen: Osteoporose, Sklerose, Zysten
<b>2b (Transition)</b>	Subchondrale Fraktur („crescent sign“, segmentale Abflachung des Femurkopfes)
<b>3</b>	Einbruch der Femurkopfkontur, Knochensequester, Gelenkspalt normal weit
<b>4</b>	Femurkopfdeformierung, Arthrosezeichen (Gelenkspaltverschmälerung, azetabuläre Veränderungen)

Tabelle 4: Klassifikation nach Ficat

Vom inhaltlichen Aufbau ähnlich ist die Klassifikation nach Marcus, Enneking und Massam, die 1973 erstmals verwendet wurde. Sie besteht aus sechs radiologischen Stadien, klinische Symptome und Untersuchungsergebnisse werden ebenso mitgewertet wie auch histologische Befunde. Eine Quantifizierung der Nekrosegröße ist ebenfalls nicht enthalten. Im Lauf der Jahre wurde die Einteilung modifiziert und um MRT-Befunde und Größenbestimmung erweitert (Marcus 1973, Urbaniak 1995, Enneking 1997, Berend 2003).

Das in den frühen 80er Jahren entwickelte „University of Pennsylvania Staging System“ beinhaltet sieben radiologische Stadien, verwendet sowohl Szintigramme als auch MRT-Bilder und bestimmt Nekroseausdehnung und Befall der artikulierenden Gelenkfläche. Klinische Symptome und körperliche Untersuchungsbefunde sind nicht Teil des Stagings, werden aber für die Wahl der Behandlungsoptionen berücksichtigt. Diese Klassifikation war somit die erste, die MRT-Bilder und die Nekrosegröße mit berücksichtigte. Für den routinemäßigen Gebrauch kann die Nekrosegröße geschätzt und in drei Ausprägungen eingeteilt werden, zu Studienzwecken ist auch eine genaue Berechnung möglich (Steinberg 1984, 1989, 1995, 1999).

<b>Stadium</b>	<b>Kriterien</b>
<b>0</b>	Unauffällige Röntgendiagnostik, Szintigramm, MRT
<b>1</b>	Unauffälliges Röntgenbild, Veränderungen im Szintigramm oder MRT Betroffene Fläche des Femurkopfes: A <15%, B 15-30%, C >30%
<b>2</b>	Cystische und sklerotische Veränderungen im Femurkopf Betroffene Fläche des Femurkopfes: A <15%, B 15-30%, C >30%
<b>3</b>	Subchondraler Kollaps (crescent sign) ohne Abflachung des Femurkopfes Beteiligung der Femurkopfzirkumferenz: A <15%, B 15-30%, C >30%
<b>4</b>	Abflachung des Femurkopfes Beteiligung der Femurkopfzirkumferenz oder Grad der Abflachung: A <15% oder <2mm , B 15-30% oder 2-4mm, C >30% oder >4mm
<b>5</b>	Gelenkspaltverschmälerung oder Veränderungen am Azetabulum A: gering, B: mäßig, C: stark
<b>6</b>	Fortgeschrittene degenerative Veränderungen

Tabelle 5: Klassifikation der University of Pennsylvania

Alternative Methoden zur Berechnung der Nekrosegröße und Ausdehnung sind der Nekrosewinkel nach Kerboul, der mit Hilfe von a.p.- und lateralen Röntgenaufnahmen bestimmt wird (Kerboul 1974). Ein Winkel über 200° steht für eine große Nekrosezone, unter 160° spricht man von einem kleinen Herd. Von Kim und Koo wurde 1995 eine ähnliche Methode zur Berechnung von Nekrosewinkeln auf MRT-Bildern vorgestellt. Diese wird inzwischen eigenständig oder kombiniert mit anderen Klassifikationen verwendet (Koo 1995, Mont 1998).

Zu Beginn der 90er Jahre realisierte die Association Research Circulation Osseous (ARCO) schließlich, dass ein einheitliches Staging-System von großem Vorteil für die Diagnostik und Behandlung der Osteonekrose wäre. Zunächst wurde 1991 die Klassifikation der University of Pennsylvania vorgeschlagen, 1992 wurde diese durch eine Methode zur Lokalisationsbestimmung des „Japanese Investigation Committee for Avascular Necrosis“ ergänzt. Da sich dies nun als viel zu komplex in der Anwendung erwies, erfolgte 1993 eine erneute Überarbeitung, bei der die heute noch gebräuchliche Fassung entstand. Diese findet im europäischen und amerikanischen Raum weite Verwendung, ist aber nicht frei von kritischen Stimmen, da sie bei Verwendung aller Nebeneinteilungen weiter relativ unpraktisch ist (Gardeniers 1991, 1992, 1993).

Die ARCO-Klassifikation wurde im Rahmen dieser Studie verwendet, da sie alle modernen diagnostischen Möglichkeiten berücksichtigt und eine Quantifizierung des Nekroseareales zulässt. Darin besteht der Hauptunterschied zur Ficat-Einteilung, die nicht quantitativ ist.

<b>Stadium</b>	<b>Klinik, Pathologie, Bildgebung</b>
<b>0</b>	Normalbefund im Röntgenbild, MRT und Szintigraphie Nekrosezeichen in der Histologie
<b>1</b> <b>1a, b, c</b>	normales Röntgenbild/CT pathologischer MR- oder Szintigraphiebefund betroffener Femurkopfanteil lateral, zentral oder medial Beteiligung der Femurkopfumfang 1a<15%, 1b 15-30%, 1c>30%
<b>2</b> <b>2a, b, c</b>	Im Röntgenbild Strukturveränderungen des Knochens ohne Konturveränderungen des Femurkopfes, normaler Gelenkspalt Hüftkopfnekrose-spezifische MRT-Befunde Beteiligung der Femurkopfumfang 2a<15%, 2b 15-30%, 2c>30%
<b>3</b> <b>3a, b, c</b>	Im Röntgenbild Knochenstrukturveränderungen mit subchondraler Fraktur in Form einer sichelförmigen Aufhellungszone (crescent sign); Kontur des Femurkopfes flacht sich ab; normal weiter Gelenkspalt 3a: crescent sign umfasst 15% der Gelenkfläche oder Femurkopf <2mm abgeflacht 3b: crescent sign 15-30%, bzw. 2-4mm Femurkopfabflachung 3c: crescent sign >30%, bzw. Femurkopfabflachung >4mm
<b>4</b>	Entwicklung zur Arthrosis deformans. Der Hüftkopf ist abgeflacht. Der Gelenkspalt verschmälert sich. Das Acetabulum zeigt zunehmend die klassischen Zeichen der Arthrose. Subklassifikation und Quantifizierung sind nicht (mehr) nötig

Tabelle 6: ARCO- Klassifikation der Osteonekrose

## 2. Fragestellung

Ziel dieser Arbeit ist es, zu klären, ob sowohl durch die Ficat- als auch durch die ARCO-Klassifikation reproduzierbare Ergebnisse in der Beurteilung von Röntgen-

und MRT-Bildern erbracht werden können. In den bisher veröffentlichten Studien mit ähnlicher Fragestellung wurden zumeist die Ficat-Einteilung und lediglich Röntgenbilder verwendet, es konnten darüberhinaus keine verlässlichen Ergebnisse bezüglich der Inter- und Intraobserverreliabilität gezeigt werden (Kay 1994, Smith 1996, Stöve 2001).

Aus den im vorhergehenden Text genannten Erläuterungen zu den momentan häufig verwendeten Klassifikationssystemen leitet sich die zweite Fragestellung ab. Ist durch die moderne, untergliederte und komplexere ARCO-Klassifikation im Vergleich zur strukturell einfachen, alten Ficat-Klassifikation ein Vorteil in der Reproduzierbarkeit der Untersucherübereinstimmung zu erzielen? Bisher ist nur eine Arbeit mit ähnlicher Fragestellung und Versuchsaufbau veröffentlicht worden, wobei aber lediglich Röntgenbilder befundet wurden. Darin konnte kein Vorteil der ARCO gegenüber der Ficat-Klassifikation gezeigt werden (Stöve 2001).

Die dritte Hypothese ergibt sich aus der Beurteilung von Röntgen- und MRT-Bildern. Man sollte erwarten, dass durch die wesentlich bessere und genauere Darstellbarkeit der ON mithilfe der Magnetresonanztomographie eine exaktere Einteilung und Diagnostik und damit eine deutlich höhere Übereinstimmung der Untersucher untereinander und zu sich selbst zu zwei verschiedenen Zeitpunkten möglich ist. Trotz des allseits bekannten und erwähnten hohen Stellenwertes der MRT in der Diagnostik der ON ist diese Fragestellung bisher nicht untersucht worden.

### **3. Material und Methodik**

In den Jahren 1998-2004 wurden alle Patienten mit dem Verdacht auf eine Osteonekrose des Femurkopfes der Orthopädischen Klinik am Institut für Klinische Radiologie des Universitätsklinikums Großhadern einer konventionellen Röntgenuntersuchung und ggf. zusätzlich einer Kernspintomographie unterzogen. Einschlusskriterien waren eine typische Klinik wie plötzliche Schmerzen im Hüftgelenk, sowie das Vorhandensein von bekannten Komorbiditäten und Risikofaktoren, wie z.B. Erkrankungen des rheumatischen Formenkreises, M. Gaucher, Gerinnungsstörungen und andere. Ausschlusskriterien waren alte

Frakturen, bereits durchgeführte operative Eingriffe am Hüftgelenk und durch andere Grunderkrankungen bedingte pathomorphologische Veränderungen im Bereich des Hüftkopfes und Schenkelhalses.

Die digitalisierten und anonymisierten Bilder wurden zu zwei Zeitpunkten, mit einem Abstand von 3 Monaten, in randomisierter Reihenfolge von sechs Untersuchern befundet. Diese setzten sich aus zwei Fachärzten für Orthopädie, zwei Assistenzärzten für Orthopädie, sowie zwei Assistenzärzten für Radiologie zusammen. Alle waren durch den klinischen Alltag mit dem Bild der Hüftkopfnekrose und deren Diagnosestellung und Einteilung mittels der ARCO- und Ficat-Klassifikation vertraut.

Vor der Begutachtung der Bilder wurden jedem Untersucher Artikel mit Erläuterungen der beiden Klassifikationen sowie diese selbst vorgelegt. Diese konnten auch während der Befundung herangezogen werden. Jedem Untersucher wurde jeweils ein Bild nach dem anderen zur Klassifikation gezeigt, eine nachträgliche Korrektur war nicht möglich. Die Beurteilungen fanden einzeln statt, eine Kommunikation der Untersucher untereinander war nicht möglich. Im Zeitraum zwischen den zwei Terminen hatten die Observer keinen Zugriff auf die Bilder und es wurden keine Angaben zu den von ihnen getroffenen Aussagen gemacht. Die zweite Auswertung der Bilder fand in gleicher Weise statt wie die erste Begutachtung.

Die statistische Auswertung der Inter- und Intraobserverreliabilität beider Klassifikationen sowohl für Röntgenbilder als auch für MRT-Bilder wurde mit SAS (Software and Services, Heidelberg, Germany) durchgeführt. Es erfolgte jeweils die Berechnung des weighted kappa-Index nach Cohen. Die Berechnung des kappa-Index ist zur Analyse von Untersuchervariabilitäten bei der Beurteilung röntgenmorphologischer Befunde anerkannt (Krummenauer et al 1999). Ein Wert von 1 bedeutet eine vollständige Übereinstimmung, ein Wert von 0 eine rein zufällige Übereinstimmung. Die Interpretation der k-Werte erfolgte nach Landis und Koch (1977):

0,0 – 0,2 ungenügend  
0,21 – 0,4 ausreichend  
0,41 – 0,6 befriedigend

0,61 – 0,8 gut

0,81 – 1,0 sehr gut

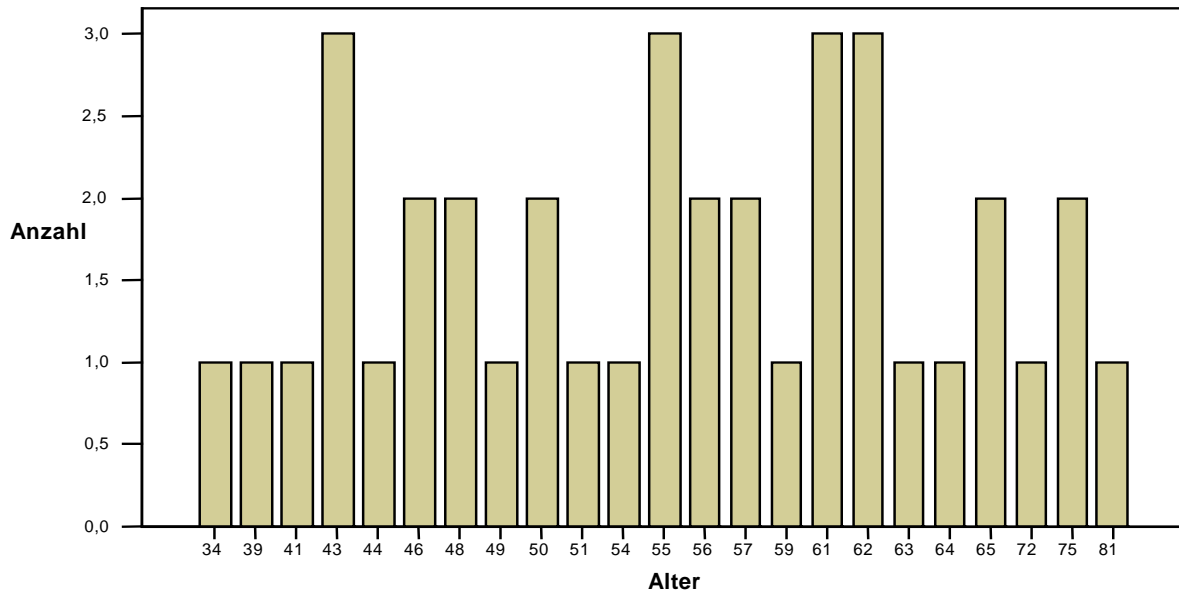
Da es keine theoretisch „wahre“ Klassifizierung gibt, wurde zur Beurteilung der Genauigkeit der Klassifizierung eines Untersuchers dessen Ergebnis mit seinem eigenen zu einem anderen Zeitpunkt (Intraobserverreliabilität) und mit dem der anderen Untersucher zum gleichen Zeitpunkt (Interobserverreliabilität) verglichen. Die Werte der Intraobserverreliabilität ergeben sich durch den weighted k-Index zwischen der Klassifikation eines Untersuchers zu den zwei verschiedenen Zeitpunkten. Die Werte der Interobserverreliabilität zu einem definierten Zeitpunkt wurden durch die Bestimmung des weighted k-Index zwischen allen möglichen Zweier-Kombinationen der sechs Untersucher und daraufhin der Berechnung des Durchschnittswertes ermittelt.

#### **4. Ergebnisse**

Insgesamt wurden 38 Patienten in die Studie eingeschlossen. Das Patientengut setzte sich aus 16 Frauen und 22 Männern im Alter von 34 bis 81 Jahren zusammen, der Altersdurchschnitt lag bei 55,5 Jahren, die Standardabweichung betrug 10,6 Jahre.

Bei einem hohen Anteil an beidseitig erkrankten Patienten (16 Patienten) konnten insgesamt 54 Hüften beurteilt werden. MRT's lagen von allen 54 Hüftgelenken vor, zeitnah gemachte konventionelle Röntgenaufnahmen von 37 Hüften.

## Altersverteilung



	Anzahl	Alter
Untersuchte Patienten	<b>38</b>	
Untersuchte Hüftgelenke	<b>54</b>	
Mittelwert		55,47
Median		55,50
Standardabweichung		10,643
Spannweite		47
Minimum (Alter)		34
Maximum (Alter)		81

Tabelle 7: Altersverteilung der untersuchten Patienten

Insgesamt sind bei dieser Studie ernüchternde Ergebnisse zu verzeichnen. Sowohl die Intra- wie auch die Interobserverver reliabilitäten sind hoch. Auch für die wesentlich genauere Darstellung der Nekrosezonen und -stadien mittels MRT konnten keine signifikant besseren Werte erhoben werden.

Dazu im einzelnen wie folgt:

## 4.1 Interobserververreliabilität

Für die Ficat-Klassifikation ergab sich ein k-Wert von 0,36 für Röntgenbilder gemittelt über die zwei Untersuchungszeitpunkte (Spannweite von 0,11 bis 0,68). Bei der ersten Befundung war der k-Wert 0,39, bei der zweiten Befundung 0,32.

Die Beurteilung der MRT-Bilder ergab einen mittleren k-Wert von 0,37 (Spannweite 0,23 bis 0,70), im einzelnen 0,39 zum ersten Zeitpunkt und 0,34 zum zweiten.

Die Klassifikation der MRT-Bilder anhand des ARCO-Schemas erbrachte einen mittleren k-Wert von 0,35 (Spannweite 0,07 bis 0,56). Der k-Wert der ersten Auswertung betrug 0,38, der der zweiten 0,31.

k-Werte Interobs.	<b>Ficat</b>	<b>Ficat</b>	<b>ARCO</b>
	<b>Röntgen</b>	<b>MRT</b>	<b>MRT</b>
<b>Zeitpunkt 1</b>	0,39 a	0,39 a	0,38 a
<b>Zeitpunkt 2</b>	0,32 a	0,34 a	0,31 a
<b>Mittelwert</b>	<b>0,36 a</b>	<b>0,37 a</b>	<b>0,35 a</b>

u- ungenügend, a- ausreichend, b- befriedigend, g- gut, s- sehr gut (n. Landis und Koch, 1977)

Tabelle 8: k-Werte der Interobserververreliabilität

In der Beurteilung der Nekrosezonen zeigte sich anhand der geringen k-Werte nur eine begrenzte Übereinstimmung der Untersucher untereinander. Es konnten, sowohl für die Ficat-, als auch für die ARCO-Klassifikation, lediglich „ausreichende“ k-Werte erreicht werden.

Die Ficat-Klassifikation erbrachte geringfügig bessere k-Werte, der Unterschied ist allerdings nicht signifikant. Eine eindeutige Überlegenheit von MRT oder Röntgen konnte nicht gezeigt werden, auch die Variabilität der Ergebnisse bewegt sich in einem ähnlichen Rahmen. Einzig auffallend sind die zum ersten Untersuchungszeitpunkt etwas höheren k-Werte (kein Unterschied in der Interpretation nach Landis und Koch, 1977).



## 4.2 Intraobserverreliabilität

Für die Ficat-Klassifikation der konventionellen Röntgenbilder betrug der mittlere k-Index 0,53 (Spannweite 0,3 bis 0,76). Für die Auswertung der MRT-Bilder ergab sich ein Wert von 0,5 (Spannweite 0,3 bis 0,71).

Für die ARCO-Einteilung wurde ein k-Wert von 0,44 (Spannweite 0,27 bis 0,56) ermittelt.

Im Mittel konnten somit durchwegs „befriedigende“ Ergebnisse nach Landis und Koch (1977) erzielt werden, die einzelnen Werte schwanken zwischen „ausreichend“ und „gut“. Vergleichsweise bessere Werte konnten mit der Methode nach Ficat erreicht werden. Sowohl für Röntgen- als auch für MRT-Bilder ergaben sich je zweimal „ausreichende“, zweimal „befriedigende“ und zweimal „gute“ k-Werte für die Übereinstimmung der sechs Untersucher mit sich selbst zu zwei verschiedenen Untersuchungszeitpunkten. Für die ARCO-Klassifikation konnten nur „befriedigende“ und „ausreichende“ Ergebnisse verzeichnet werden. Insgesamt gesehen wurden mit der Klassifikation nach Ficat für Röntgenbilder die höchste Übereinstimmung und die besten Einzelwerte erreicht, die Methode nach ARCO hingegen zeigte die geringste Übereinstimmung und die niedrigsten Einzelwerte.

	<b>Ficat Röntgen</b>	<b>Ficat MRT</b>	<b>ARCO MRT</b>
<b>Untersucher 1</b>	0,6667 g	0,7119 g	0,5608 b
<b>Untersucher 2</b>	0,4078 a	0,4449 b	0,4435 b
<b>Untersucher 3</b>	0,4253 b	0,2950 a	0,2653 a
<b>Untersucher 4</b>	0,6052 b	0,3467 a	0,4233 b
<b>Untersucher 5</b>	0,2995 a	0,7083 g	0,4829 b
<b>Untersucher 6</b>	0,7578 g	0,5426 b	0,4641 b
<b>Mittelwert</b>	<b>0,5271 b</b>	<b>0,5037 b</b>	<b>0,4400 b</b>

u- ungenügend, a- ausreichend, b- befriedigend, g- gut, s- sehr gut (n. Landis und Koch, 1977)

Tabelle 9: k-Werte der Intraobserverreliabilität

Bezüglich der Intraobservervariabilität der verschiedenen Untersucher zeigen sich bei den Untersuchern 1 und 6, beides Assistenzärzte für Radiologie, die höchsten k-

Werte, wobei der schon mehrjährig tätige Kollege 1 die besseren Werte erreichte. Am schlechtesten schnitt Untersucher 3, Assistenzarzt für Orthopädie und Unfallchirurgie ab, der überwiegend nur eine „ausreichende“ Übereinstimmung erreichte. Die beide langjährig operativ tätigen Fachärzte für Orthopädie, Untersucher 2 und 5, und Untersucher 4, ebenfalls Assistenzarzt für Orthopädie und Unfallchirurgie, erreichten in etwa ähnliche Werte.

Insgesamt gesehen lässt sich kein einheitlicher Trend erkennen, ob Röntgen- oder MRT-Bilder besser/adäquater befundet werden, dies schwankt von Untersucher zu Untersucher. Auch konnte für die wesentlich genauere Bildgebung mittels MRT kein Vorteil nachgewiesen werden.

## **5. Diskussion**

### **5.1 Validität der Methodik**

Die in dieser Arbeit angewandte Methodik zur Überprüfung von Reliabilität und Reproduzierbarkeit von Klassifikationen ist in der Literatur weit verbreitet und anerkannt (Dias 1988, Frandsen 1988, Andersen 1990, Nielsen 1990, Siebenrock 1993, Kay 1994, Smith 1996). Um ein möglichst zufälliges an einer ON symptomatisch erkranktes Patientengut zu erhalten, ist die genaue Einhaltung der Ausschlusskriterien von größter Bedeutung. Die Beurteilung der Röntgen- und MRT-Bilder sollte möglichst genau der klinischen Alltagssituation entsprechen und ohne Zeitdruck und mit Sorgfalt durchgeführt werden. In dieser Studie erfolgte die Befundung digitalisierter Aufnahmen jeweils einzeln und aufeinander folgend.

Die statistische Auswertung der Ergebnisse wurde ebenfalls in allgemein anerkannter Weise durchgeführt und es ist daher ein Vergleich mit anderen Studien möglich.

## **5.2 Diskussion der Ergebnisse**

### **5.2.1 Patienten**

Die Alters- und Geschlechtsverteilung der Studienpatienten entspricht im Großen und Ganzen den aus einschlägiger Literatur bekannten Zahlen. 63% der eingeschlossenen Patienten waren zwischen 34 und 60 Jahre alt, In Einzelfällen ergab sich ein Lebensalter von 81 Jahren. Das Durchschnittsalter war mit 55,5 Jahren im Vergleich zu anderen Studien erhöht (Hofmann 2005, 35 Jahre; Mont 2000, 30-40 Jahre). Mögliche Ursache dafür könnte die geringe Fallzahl der Patienten sein.

Das Verhältnis von Männern zu Frauen lag bei 58% zu 42 %, in der Literatur überwiegt ebenfalls das männliche Geschlecht mit 50-70% der Betroffenen (Plancher 1997, Schwarz-Lausten 1999, Lavernia 1999, Hofmann 2005).

Ein Befall beider Hüftgelenke war bei 42% der Patienten zu finden, in anderen Veröffentlichungen werden Zahlen um die 50% genannt (Hofmann 2000, 2005, Plancher 1997, Schwarz-Lausten 1999).

Bis auf das erhöhte Durchschnittsalter stellen die ausgewählten Patienten eine für die ON repräsentative Personengruppe dar, die angewandte Methodik der Patientenrekrutierung kann folglich als ausreichend betrachtet werden.

### **5.2.2 Inter- und Intraobserverreliabilität**

#### **5.2.2.1 Röntgen**

Anhand der Ergebnisse zeigt sich lediglich eine geringe Übereinstimmung der Untersucher untereinander, wie auch bei einem Untersucher zu zwei verschiedenen Zeitpunkten. In dieser Studie konnten nur befriedigende und ausreichende k-Werte erreicht werden. Eine Übereinstimmung zu bisher veröffentlichten Arbeiten, welche diese Fragestellung ebenfalls durch die Einteilung von Röntgenbildern nach der Ficat-Klassifikation untersuchten, konnte bedingt gezeigt werden (Smith 1996, Kay 1994).

Studie	Jahr	Klassifikation	Hüften	Interobserver	Intraobserver
Kay	1994	Ficat	25	0,56	0,82
Smith	1996	Ficat	116	0,45	0,59
Studie	2007	Ficat	54	0,36	0,53

Tabelle 10: Verschieden Studien zur Überprüfung der Reproduzierbarkeit der Ficat-Klassifikation

Die vergleichsweise hohen k-Werte in der Studie von Kay sind am ehesten durch die geringe Fallzahl zu erklären und nicht repräsentativ. Bei gleichem Studiendesign sind die etwas höheren k-Werte bei Smith im Vergleich zu dieser Studie am ehesten auf sein Krankengut zurückzuführen, dessen Röntgenbilder zufällig eindeutiger gewesen sein könnten. Darin zeigt sich auch ein grundlegendes Problem der Klassifikation, ein dynamischer Krankheitsprozess wird starr in mehrere Stadien unterteilt. Dadurch entstehen „Grauzonen“ der Interpretation, da die Sprache ungenau ist und von jedem Untersucher etwas anders ausgelegt wird. Was ein Untersucher noch als Entrundung auslegt, wird von einem zweiten schon als beginnender Einbruch beurteilt. Gerade in den mittleren Krankheitsstadien wäre die exakte Einteilung wichtig, um die weitere Therapie planen zu können aber hier ist mit der Ficat-Klassifikation keine verlässliche Aussage zu treffen. Vergleiche zu anderen veröffentlichten Studien sind aufgrund fehlender exzellenter Ergebnisse ebenfalls nicht zulässig.

### 5.2.2.2 Magnetresonanztomographie

Da Smith in seiner Arbeit nur befriedigende k-Werte für die Beurteilung von Röntgenbildern mittels der Ficat-Klassifikation zeigen konnte, wurde in dieser Studie einerseits eine weitere Klassifikation, nämlich die der ARCO hinzugefügt, andererseits aber auch mit der MRT eine zweite Methode der Bildgebung herangezogen. Es bestanden somit zwei Fragen:

1. Ist die MRT dem konventionellen Röntgen in der Reproduzierbarkeit der Ergebnisse überlegen?

2. Ist durch die ARCO-Einteilung eine höhere Inter- und Intraobserverreliabilität möglich?

Die MRT konnte als genauere bildgebende Technik keine signifikant größere Eindeutigkeit der Klassifikationen erzielen als das konventionelle Röntgen. Die k-Werte für die ARCO-Klassifikation waren deutlich geringer, für die Ficat-Einteilung war die Intraobserverreliabilität geringer, die Interobserverreliabilität minimal höher. Die Ursache der Observervariabilitäten allein in der fehlenden Genauigkeit der bildgebenden Methode zu sehen, ist folglich fragwürdig, da die wesentlich exaktere MRT dem Röntgen nicht überlegen war. Ferner muss mehr auf die Subjektivität der Beurteilung der Morphologie anhand von Klassifikationen eingegangen werden.

Die Ficat-Klassifikation erbrachte nur geringfügig abweichende k-Werte für die MRT verglichen zum Röntgen. Dies liegt daran, dass auch bei besserer Bildqualität die gleichen „Grauzonen“ zwischen den einzelnen Stadien, besonders wieder bei den entscheidenden Mittelstadien, bestehen. Gefestigt werden kann diese These durch folgende, wenn auch nicht statistisch berechnete, Beobachtung:

wenn ein Untersucher eine Hüfte ins Stadium I oder VI eingeteilt hatte, war es sehr unwahrscheinlich, dass er diese Einteilung bei der zweiten Beurteilung änderte. Dies kann daran liegen, dass sich in diesen Randstadien die Veränderungen, einmal im Sinne eines normalen Hüftgelenkes und einmal im Sinne eines entrundeten und völlig destruierten Femurkopfes, wesentlich deutlicher darstellen. In den Stadien IIa/b und III wurden die Hüftköpfe beim zweiten Termin sehr häufig anders eingeteilt als zuvor, was am ehesten an der variablen Interpretation der sprachlichen Beschreibung der einzelnen Stadien liegt.

Für die ARCO-Klassifikation, von der man sich eigentlich bessere Werte erhoffte, kann nur Ernüchterndes berichtet werden. Inhaltlich ist sie der über 20 Jahre alten Ficat-Einteilung weit überlegen, da sie die Größe und Lage der Nekrosezone mit einbezieht. Gerade hierin liegt aber die Crux dieser Klassifikation, durch die Verwendung von Subklassifikationen entstehen 29 mögliche Kombinationen der Einteilung, gegenüber 6 Stadien bei Ficat!

Die hohe Variabilität der Bewertung, gerade wieder in den mittleren Stadien, ist damit gut nachvollziehbar, wie bei Ficat ist allerdings wieder eine höhere Übereinstimmung in den Randstadien aufgefallen.

Da mit der ARCO-Klassifikation in ihrer jetzigen Form keine reproduzierbaren Ergebnisse erwartet werden können und ein Vergleich verschiedener Studien nicht sinnvoll ist, wurden bereits einige Verbesserungsvorschläge laut. So wurde z.B. empfohlen, die Lagebezeichnung wegzulassen, da der Nekroseherd zumeist im anterosuperioren Anteil des Femurkopfes liegt und sich im Verlauf nach lateral und medial ausdehnt. Somit soll bei Bestimmung der Nekrosegröße und -ausdehnung eine zusätzliche Lagebestimmung unnötig sein (Steinberg 2004).

Zusammengefasst konnte weder eine Überlegenheit des MRT gegenüber dem konventionellen Röntgen in der Klassifikation der ON gezeigt werden, noch ein Vorteil der ARCO- gegenüber der Ficat-Klassifikation in der reproduzierbaren Einteilung der Krankheitsstadien.

### **5.2.3 Das Problem der Klassifikation**

Es ist in der Orthopädie und Unfallchirurgie weit verbreitet, das therapeutische Vorgehen nach Einteilung des Krankheitsbildes in eine Klassifikation zu planen. Probleme mit der „richtigen“ Einteilung sind daher weit verbreitet und nicht nur ein spezifisches Problem der ON. Gute k-Werte der Interobserverreliabilität mit Zahlen über 0,6 nach Landis und Koch (1977) konnten nur in wenigen Fällen gezeigt werden.

In dieser Arbeit konnte gezeigt werden, dass die Variabilität und damit niedrige k-Werte bei Vorhandensein von Untergruppen zunehmen. Dies war bereits in anderen Veröffentlichungen aufgefallen (Schipper 2001). Da sich aber insgesamt nur ausreichende und befriedigende Ergebnisse für alle hier verwendeten Klassifikationen erzielen ließen, sollte diese Beobachtung nur unter Vorbehalt gewertet werden.

	Lokalisation	Klassifikation	Fälle	Untersucher	k-Wert
Siebenrock et al, 1993	Proximaler Humerus	Neer AO/ASIF	95	5	0,40 0,53
Schipper et al, 2001	Pertrochantäre Femurfraktur	AO/ASIF mit Untergruppen ohne Untergruppen	20	15	0,34 0,63
Thomsen et al, 1991	OSG #	Weber Lauge-Hansen	94	4	0,57 0,55
Kay et al, 1994	Femurkopfnekrose	Ficat	25	6	0,56
Smith et al, 1996	Femurkopfnekrose	Ficat	116	8	0,45

Tabelle 12: Übersicht zur Interobserverreliabilität verschiedener Klassifikationssysteme in der Orthopädie und Unfallchirurgie

Die Ergebnisse dieser Studie verdeutlichen, dass weder die Ficat- noch die ARCO-Klassifikation die erwünschten Anforderungen erfüllen.

Die Ficat-Klassifikation ist durch den sechsstufigen Aufbau einfach anwendbar, es fehlt aber die entscheidende Quantifizierung des Nekroseareales. Ausserdem besteht eine große Varianz und Subjektivität der Interpretation der einzelnen Stadien aufgrund der sprachlichen Unschärfe.

Die ARCO-Klassifikation hingegen beinhaltet die wichtige Messung der Nekrosegröße und ist sehr genau in der Beschreibung der Veränderungen. Allerdings ist sie durch die mehrfache Subklassifizierung völlig überladen und für den klinischen Alltag zu kompliziert.

Die ideale Klassifikation sollte einfach anwendbar, objektiv und gut reproduzierbar sein. Die pathologischen und radiologischen Veränderungen sollten in den einzelnen Stadien klar dargestellt werden, die Ausdehnung sollte verlässlich gemessen werden. Teil eines Diagnoseprotokolles aber nicht der Klassifikation selbst sollten die klinischen Symptome und Untersuchungsbefunde des Patienten sein.

Zur exakten Quantifizierung der Läsionsgröße wurde von Steinberg et al (1995, 1999, 2004) ein Computerprogramm entwickelt, das anhand von Röntgenbildern eine sehr genaue Berechnung der Ausdehnung vornahm. Die Genauigkeit der Messungen wurde anhand von MRT- und CT-Bildern überprüft. In Kombination mit dem Staging-System der University of Pennsylvania, das ebenfalls von Steinberg

und Kollegen entwickelt wurde, sieht er so eine gute Methode der Stadieneinteilung und damit der korrekten Therapieplanung der ON. Kritisch zu bewerten ist jedoch die geringe Fallzahl der Studie mit vor allem frühen Erkrankungsstadien, sowie die Frage, ob wirklich das gesamte von der Nekrose befallene Knochengewebe erfasst wird und ob sich durch die genauere Diagnostik auch wirklich ein größerer Therapieerfolg einstellt.

Für die Zukunft sollten weiter konventionelle Röntgenaufnahmen in zwei Ebenen als Basis der Diagnostik dienen. MRT und CT eignen sich für komplexere Fragestellungen wie Verdachtsfälle und Frühstadien einer ON mit normalen Röntgenbildern, suspekten subchondrale Frakturen, minimale Kalotteneinbrüche, etc., da sie auch nur in der Hand eines erfahrenen Untersuchers ihre Überlegenheit zeigen können.

Hauptziel sollte aber die Entwicklung eines einzig gültigen, effektiven Klassifikationssystems sein, um zum Einen die Ergebnisse unterschiedlicher Arbeitsgruppen sinnvoll vergleichen zu können und zum Anderen die bestmögliche Therapieoption für den Betroffenen zu wählen.

## **6. Zusammenfassung**

Die Diagnose der avaskulären Femurkopfnekrose stützt sich auf das Vorhandensein von klinischen Symptomen, assoziierten Krankheitsbildern und Risikofaktoren sowie der Bildgebung mittels konventionellem Röntgen, MRT und CT. Um das Krankheitsstadium und bei Verlaufsbeobachtungen ein Fortschreiten der Erkrankung feststellen zu können, werden die Ficat- und ARCO-Klassifikation zur Beurteilung von Röntgen- und Kernspinaufnahmen eingesetzt. Um die richtige Therapieoption zu wählen und um Studien und Therapiemöglichkeiten miteinander zu vergleichen, müssen diese Klassifikationen verlässlich und reproduzierbar sein. In dieser Studie wurden daher die Inter- und Intraobserverreliabilität dieser beiden häufig verwendeten Klassifikationssysteme überprüft. Für die Beurteilung von Röntgenbildern waren bereits Studien mit wenig befriedigenden Ergebnissen veröffentlicht worden, nun sollten erneut beide Klassifikationen miteinander verglichen werden, um einerseits einen Vorteil der einen gegenüber der anderen zu



zeigen und andererseits zu überprüfen, ob die genauere MRT dem Röntgen überlegen wäre.

Hierzu klassifizierten sechs Ärzte der Fachrichtungen Orthopädie und Unfallchirurgie und Radiologie Röntgen- und MRT-Bilder von 54 verschiedenen, an symptomatischer ON erkrankten Hüftgelenken anhand der oben genannten Klassifikationen. Die Untersuchungen fanden zu zwei Zeitpunkten mit einem Abstand von drei Monaten statt. Die statistische Auswertung der Ergebnisse erfolgte mit der Berechnung des k-Index nach Cohen.

Es konnte kein Vorteil der MRT gegenüber dem konventionellen Röntgen gezeigt werden. Die Ficat-Klassifikation war wider Erwarten der ARCO-Klassifikation knapp überlegen.

Für die Interobserverreliabilität ergab sich nach Ficat bei Röntgenbildern zum ersten Zeitpunkt ein k-Wert von 0,39, zum zweiten Zeitpunkt ein k-Wert von 0,32, für MRT-Bilder lagen die k-Werte bei 0,39 und 0,34. Mit der ARCO-Klassifikation ließen sich für MRT-Bilder folgende k-Werte erzielen:  $t_1 = 0,38$  und  $t_2 = 0,31$ . Der mittlere k-Wert für die Intraobserverreliabilität lag bei Ficat bei 0,53 für Röntgenbilder und 0,50 für MRT's, bei ARCO lag der k-Wert bei 0,44.

Für die Interobserverreliabilität konnten somit nur ausreichende Ergebnisse erreicht werden, unabhängig von der verwendeten Klassifikation oder Bildgebung. Für die Intraobserverreliabilität konnten durchschnittlich befriedigende Werte erzielt werden, mit Schwankungen zwischen gut und ausreichend.

Weder die Ficat-, noch die ARCO-Klassifikation sind dazu geeignet, das Erkrankungsstadium der ON verlässlich und reproduzierbar zu erfassen.

## 7. Literaturverzeichnis

Aaron RK, Lennox D, Bunce GE, Ebert T

The conservative treatment of osteonecrosis of the femoral head. A comparison of core decompression and pulsing electromagnetic fields

Clin Orthop 249: 209-218, 1989

Aigner N, Petje G, Steinboeck G, Schneider W, Krasny C, Landsiedl F

Treatment of bone-marrow oedema of the talus with the prostacyclin analogon iloprost. An MRI-controlled investigation of a new method

J Bone Joint Surg Br 83: 855-858, 2001

Aigner N, Schneider W, Eberl V, Knahr K

Core decompression in early stages of femoral head osteonecrosis- an MRI-controlled study

Int Orthop 26: 31-35, 2002

Aigner N, Petje G, Schneider W, Krasny C, Grill F, Landsiedl F

Juvenile bone-marrow oedema of the acetabulum treated by iloprost

J Bone Joint Surg Br 84: 1050-1052, 2002

Aigner N, Meizer R, Stolz G, Petje G, Krasny C, Landsiedl F, Steinboeck G

Iloprost for the treatment of bone-marrow oedema in the hindfoot

Foot Ankle Clin 8: 683-693, 2003

Aldridge JM 3rd, Urbaniak JR

Avascular necrosis of the femoral head: role of vascular bone grafts

Orthop Clin North Am 38(1): 13-22, 2007

Amstutz HC, Beaulé PE, Dorey FJ, et al

Metal-on-metal hybrid surface arthroplasty: two to six-year follow-up study

J Bone Joint Surg A 86: 28-39, 2004

Andersen E, Jorgensen LG, Hededam LT

Evans' classification of trochanteric fractures: an assesment of the interobserver and intraobserver reliability

Injury 21: 377-378, 1990

Antti-Poika I, Karaharju E, Vankka E, Paavilainen T

Alcohol-associated femoral head necrosis

Ann Chir, Gynaec 76: 318-322, 1987

ARCO, Gardeniers

ARCO committee on terminology and staging

ARCO newsletter 5:nr 2: 79-82, 1993

Arlet J, Ficat P

Forage-biopsie de la tete femorale dans l'osteonecrose primitive. Observations histopathologiques portant sur huit forages

Rev Rhum Mal Osteoartic 31: 257, 1964

Arlet J, Ficat P

Biopsy drilling as a means of early diagnosis. IN: Zinn WM; Idiopathic ischemic necrosis of the femoral head in adult

Baltimore, University Park Press, 1971, 74-80

Arlet J, Durroux R

Diagnostic histologique precoce de l'osteonecrose aseptique de la tete femorale par le forage biopsie  
Premier symposium international de circulation osseuse, Toulouse, Paris: INSERM, 1973

Arlet J, Mazieres B, Thiechart M, Vallieres G

The effect of iv injection of naftidrofuryl on the intramedullary pressure in patients with osteonecrosis of the femoral head

IN: Arlet J, Mazieres B: Bone circulation and bone necrosis. Springer: 405-406, 1990

Arlet J

Nontraumatic avascular necrosis of the femoral head

Clin Orthop Rel Res 277: 12-19, 1992

Atsumi T, Kuroki Y, Yamamoto K

A microangiographic study of idiopathic necrosis of the femoral head

Clin Orthop 246: 186, 1989

Atsumi T, Kuroki Y

Modified Sugioka's osteotomy: more than 130 degrees posterior rotation for osteonecrosis of the femoral head with large lesion

Clin Orthop 334: 98-107, 1997

Bassett CA, Schink-Ascani M, Lewis SM

Effects of pulsed magnetic fields on Steinberg ratings of femoral head necrosis

Clin Orthop 246: 172-185, 1989

Ballard WT, Callaghan JJ, Sullivan PM, Johnston RC

The results of improved cementing techniques for total hip arthroplasty in patients less than fifty years old

J Bone Joint Surg A 76: 959-964, 1994

Bauer GCH

The use of radionuclide in orthopedics

J Bone Joint Surg 50A: 1681, 1968

Beaule PE, Schmalzried TP, Campbell P, Dorey F, Amstutz HC

Duration of symptoms and outcome of hemiresurfacing for hip osteonecrosis

Clin Orthop 385: 104-117, 2001

Beaule P, Dorey FJ, Le Duff M, Gruen T, Amstutz HC

Risk factors affecting early outcome of metal-on-metal surface arthroplasty of the hip

Clin Orthop 418: 87-93, 2004

Behnke AR, Saltzman HA

Hyperbaric oxygenation

N Engl J Med 276: 1423-1429, 1967

- Belmar CJ, Steinberg ME, Hartman-Sloan KM  
Does pain predict the outcome in hips with osteonecrosis?  
Clin Orthop Rel Res 425: 158-162, 2004
- Beltran J, Knight CT, Zuelzer WA, et al  
Core decompression for avascular necrosis of the femoral head: correlation between long-term results and preoperative MR staging  
Radiology 175: 533-536, 1990
- Berend KR, Gunneson EE, Urbaniak JR  
Free vascularized fibular grafting for the treatment of post collapse osteonecrosis of the femoral head  
J Bone Joint Surg A 85: 987-993, 2003
- Bluemke DA, Zerhouni EA  
MRI of avascular necrosis of bone  
Top Magn Reson Imaging 8: 231-246, 1996
- Boettcher WG, Bonfiglio M, Hamilton HR  
Nontraumatic necrosis of the femoral head  
J Bone Joint Surg 52(A): 322, 1970
- Bonfiglio M, Voke EEM  
Aseptic necrosis of the femoral head and non-union of the femoral neck  
J Bone Joint Surg A 48, 1968
- Bowers JR, Dailiana ZH, McCarthy EF, Urbaniak JR  
Drug therapy increases bone density in osteonecrosis of the femoral head  
J Surg Orthop Adv 13: 210-216, 2004
- Bradway J, Morrey BF  
The natural history of the silent hip in bilateral atraumatic osteonecrosis  
J Arthroplasty 8: 383-387, 1993
- Breitenfelder J  
Stellenwert der Magnetfeldtherapie des Systems Kraus-Lechner bei der aseptischen Hüftkopfnekrose  
Orthop Praxis 33: 23-26, 1997
- Camp JF, Colwell CW  
Core decompression of the femoral head for osteonecrosis  
J Bone Joint Surg Am 68: 1313-1319
- Chandler FA  
Coronary disease of the hip  
J Int Coll Surg II: 34, 1948
- Chen CH, Chang JK, Huang KY, Hung SH, Lin GT, Lin SY  
Core decompression for osteonecrosis of the femoral head at pre-collapse state  
Kaohsiung J Med Sci 16(2): 76-82, 2000
- Cherian SF, Laorr A, et al  
Quantifying the extent of femoral head involvement in osteonecrosis  
J Bone Joint Surg Am 85: 309-315, 2003

Chiu KH, Shen WY, Ko CK, Chan KM

Osteonecrosis of the femoral head treated with cementless total hip arthroplasty. A comparison with other diagnoses

J Arthroplasty 12: 683-688, 1997

Chmell SJ, Schwartz CM, Giacchino JL, Ing TS

Total hip replacement in patients with renal transplants

Arch Surg 118: 489-495, 1983

Coleman BG, Kressel HY, Dalinka MK, Scheibler ML, Burk DL, Cohen EK

Radiographically negative avascular necrosis: detection with MR imaging

Radiology 168: 525-528, 1988

Cruess ML, Blennerhassett J, MacDonald FR, MacLean LD, Dossiter J

Aseptic necrosis of bone following renal transplantation

J Bone Joint Surg 50A: 1577, 1968

Cruess RL, Ross D, Crawshaw E

The etiology of steroid-induced avascular necrosis of the bone

Clin Orthop 113: 178-183

Cuckler JM, Moore KD, Estrada L

Outcome of hemiresurfacing in osteonecrosis of the femoral head

Clin Orthop Rel Res 429: 146-150, 2004

Cui Q, Gwo-Jaw W, Chin-Chien S, Balian G

Lovastatin prevents steroid induced adipogenesis and osteonecrosis

Clin Orthop Rel Res 344: 8-19, 1997

D'Ambrosia RD, Riggins RS, Stadalnik RL, DeNardo GL

Experience with 99Tc Diphosphonate in studying vascularity of the femoral head

Surg Forum 26: 521, 1975

D'Ambrosia RD, Shoji H, Riggins R

Szintigraphy in the diagnosis of osteonecrosis

Clin Orthop 130: 139-143, 1978

Davidson JJ, Coogan PG, Gunneson EE, Urbaniak JR

The asymptomatic contralateral hip in osteonecrosis of the femoral head IN: Urbaniak JR:

Osteonecrosis: etiology, diagnosis and treatment

Rosemont, IL, American Academy of Orthopedic Surgeons, 231-240, 1997

Dean MT, Cabanela ME

Transtrochanteric anterior rotational osteotomy for avascular necrosis of the femoral head. Long-term results

J Bone Joint Surg B 75: 597-601, 1993

Delank KS, Drees P, Eckardt A, Heine J

Ergebnisse zementfreier Endoprothesen bei der nichttraumatischen Hüftkopfnekrose

Z Orthop 139: 525-530, 2001

Dias JJ, Taylor M, Thompson J, Brenkel IJ, Gregg PJ  
Radiographic signs of union of scaphoid fractures. An analysis of interobserver agreement and reproducibility  
J Bone Joint Surg B 70 (2): 299-301, 1988

Dienst M, Kohn D  
Die Osteonekrose des Hüftgelenks im Erwachsenenalter: Bedeutung der verschiedenen Umstellungsosteotomien  
Orthopäde 29: 430-441, 2000

Dihlmann W, Heller M  
Asterix-Zeichen und adulte ischämische Femurkopfnekrose  
RöFo 142: 430, 1985

Dubois CE, Cozen L  
Avascular bone necrosis associated with systemic lupus erythematosus  
JAMA 174: 966, 1960

Dudkiewicz I, Covo A, Salai M, Israeli A, Amit Y, Chechnik A  
Total hip arthroplasty after avascular necrosis of the femoral head: does etiology affect the results?  
Arch Orthop Trauma Surg 124: 82-85, 2004

Enneking WF  
Classification of nontraumatic osteonecrosis of the femoral head  
IN: Urbaniak et al: Osteonecrosis: etiology, diagnosis and treatment. Rosemont (IL); American Academy of Orthopedic Surgeons: 269-275, 1997

Eyb R, Kotz R  
Die transtrochantäre Osteotomie nach Sugioka. Ergebnisse der Operationen 1975-1983  
Orthopäde 19: 231-235, 1990

Fairbank AC, Bhatia D, Jinnah RH, Hungerford DS  
Long-term results of core-decompression for ischemic necrosis of the femoral head  
J Bone Joint Surg 76B: 42-49, 1995

Ficat P, Arlet J  
Ischemie et necrose osseuses  
Paris, Masson 1977: 224

Ficat RP, Arlet, J, Hungerford DS  
Ischemia and necrosis of the bone  
Baltimore, Williams and Wilkins, 1980

Ficat RP  
Idiopathic bone necrosis of the femoral head  
JBJS Br, Vol 67-B, Nr 1, Jan 1985, 3-10

Fink B, Rüter W  
Teil- und Totalgelenkersatz bei Hüftkopfnekrosen  
Orthopäde 29: 449-456, 2000

- Frandsen PA, Andersen E, Madsen F, Skjodt T  
Garden's classification of femoral neck fractures. An assesment of interobserver variation  
J Bone Joint Surg B 70(4): 588-590, 1988
- Gangji V, Toungouz M, Hauzeur JP  
Stem cell therapy for osteonecrosis of the femoral head  
Expert Opin Biol Ther 5(4): 437-442, 2005
- Gangji V, Hauzeur JP, Matos C, et al  
Treatment of osteonecrosis of the femoral head with implantation of autologous bone-marrow cells  
J Bone JointSurg Am 86: 1153-1160, 2005
- Ganz R, Jakob RP  
Partielle avaskuläre Hüftkopfnekrose: Flexionsosteotomie und Spongiosaplastik  
Orthopäde 9: 265-277, 1980
- Gardeniers J  
ARCO committee on Terminology and Staging. A new proposition of terminology and an international classification of osteonecrosis  
ARCO newsletter 3: 153-159, 1991
- Gardeniers J  
A new international classification of osteonecrosis of the ARCO Committee on Terminology and Classification  
ARCO newsletter 4: 41-46, 1992
- Gardeniers JWM, ARCO committee on terminology and staging  
The ARCO prospective for reaching one uniform staging system of osteonecrosis IN: Bone circulation and vascularization in normal and pathologic conditions  
New York: Plenum Press, 375-380, 1993
- Gebhard KL, Maibach HI  
Relationship between systemic corticosteroids and osteonecrosis  
Am J Clin Dermatol 2(6): 377-388, 2001
- Glueck CJ, Glueck HI, Mieczkowski L  
Familial high plasminogen activator inhibitor with hypofibrinolysis: A new pathophysiologic cause of osteonecrosis?  
Thromb Haemost 69: 460-65, 1993
- Glueck CJ, Glueck HI; Welch M  
Familial idiopathic osteonecrosis mediated ba familial hypofibrinolysis with high level of plasminogen activator inhibitor  
Thromb Haemost 71: 195-98, 1994
- Glueck CJ, Freiberg R, Glueck HI, Henderson C, Welch M, Tracy T  
Hypofibrinolysis: a common major cause of osteonecrosis  
Am J Haematol 45(2): 156-66, 1994
- Glueck CJ, Crawford A, Roy D, Freiberg R, Glueck H, Stroop D  
Association of antithrombotic factor deficiencies and fibrinolysis with Legg-Perthes disease  
J Bone Joint Surg Am 78(1): 3-13, 1996

- Glueck CJ, Freiberg R, Tracy T, Stroop D, Wang P  
Thrombophilia and hypofibrinolysis: pathophysiologies of osteonecrosis  
Clin Orthop 334: 43-56, 1997
- Gold, EW, Fox OD, Weisfeld S, Curtiss PH  
Corticosteroid-induced avascular necrosis: an experimental study in rabbits  
Clin Orthop 135: 272-280
- Gordon N, Rajadhyaksha A, Jones LC, Etienne G, Mont A  
A review of classification methods for avascular necrosis allows for cross-study outcome evaluation  
Proceedings of ARCO Meeting and International symposium, San Diego, CA, 2002, p.19
- Grecula MJ, Grigoris P, Schmalzried TP, Dorey F, Campbell PA, Amstutz HC  
Endoprostheses for osteonecrosis of the femoral head: A comparison of four models in young patients  
Int Orthop 19: 137-143, 1995
- Han CD, Choe WS, Yoo JH  
Effect of polyethylene wear on osteolysis in cementless primary total hip arthroplasty: Minimal 5-year-follow-up study  
J Arthroplasty 14: 714-723, 1999
- Haupt, G  
Use of extracorporeal shock-waves in the treatment of pseudarthrosis, tendinopathy and other orthopedic diseases  
J urol 158: 4-11, 1997
- Hauzeur JP, Pasteels JL, Schoutens A et al  
The diagnostic value of magnetic resonance imaging in non-traumatic osteonecrosis of the femoral head  
J Bone Joint Surg Am 71: 641-649, 1989
- Heinrichs W, Witzsch U, Burger RA  
Extracorporeal shock-wave therapy for pseudarthrosis: A new indication for regional anesthesia  
Anaesthesist 42: 361-364, 1993
- Heller KD, Niethard FU  
Using extracorporeal shockwave therapy in orthopedics- a metaanalysis  
Z Orthop 136: 390-401, 1998
- Hofmann S, Mazieres B  
Osteonekrose: Natürlicher Verlauf und konservative Therapie  
Orthopäde 29: 403-410, 2000
- Hofmann S, Kramer J, Plenk H  
Die Osteonekrose des Hüftgelenkes im Erwachsenenalter  
Orthopäde 2, 171-183, 2005
- Huang GS, Chan WP, et al  
MR imaging of bone marrow edema and joint effusion in patients with osteonecrosis of the femoral head :relationship to pain  
Am J Roentgenol 2003 Aug 181(2): 545-549



Hungerford DS

Bone marrow pressure, venography and core decompression in ischemic necrosis of the femoral head

IN: The hip. Proceedings of the seventh open scientific meeting of the hip society, Mosby, St. Louis Toronto, 1979: 218-237

Hungerford DS

Pathogenetic considerations in ischemic necrosis of bone

Can J Surg 24: 583-589

Hungerford DS, Lennox DW

The importance of increased intraosseous pressure in the development of osteonecrosis of the femoral head: implication for treatment

Orthop Clin North Am 16: 635-654, 1985

Hungerford DS

Osteonecrosis. Avoiding total hip arthroplasty

J Arthroplasty 17: 121-124, 2002

Hungerford DS, Jones LC

Asymptomatic necrosis: Should it be treated?

Clin Orthop Rel Research, Nr 429, 124-130, 2004

Hunt TK, Pai MP

The effect of varying ambient oxygen tensions on wound metabolism and collagen synthesis

Surg Gynecol Obstet 135: 561-567, 1972

Jacobs B

Epidemiology of traumatic and nontraumatic osteonecrosis

Clin Orthop 130: 51-67, 1978

Jergesen HE, Heller M, Genant HK

Signal variability in magnetic resonance imaging of femoral head necrosis

Clin Orthop 253: 137-149, 1990

Jergesen HE, Khan AS

The natural history of untreated asymptomatic hips in patients who have nontraumatic osteonecrosis

J Bone Joint Surg 79A: 359-363, 1997

Jones JP, Engleman EP, Najarian JS

Systemic fat embolism after renal homotransplantation and treatment with corticosteroids

N Engl J Med, Dec 30, 273 (27): 1453-8, 1965

Jones JP

Fat embolism and osteonecrosis

Orthop Clin North Am 16: 595-633

Jones jr JP

Intravascular coagulation and osteonecrosis

Clin Orthop 227: 41-53, 1992

- Jones JP  
Epidemiologische Risikofaktoren für die nichttraumatische Osteonekrose  
Orthopäde 29: 370-379, 2000
- Jones LC, Mont MA, Le TB, Petri M, Hungerford DS, Wang P, Glueck CJ  
Procoagulants and osteonecrosis  
J Rheumatol 30(4): 783-91, 2003
- Judet H, Gilbert A  
Long-term results of free vascularized fibular grafting for femoral head necrosis  
Clin Orthop Rel Res 386: 114-119, 2001
- Kalunian KC, Hahn BH, Bassett L  
Magnetic resonance imaging identifies early femoral head ischemic necrosis in patients receiving glucocorticoid therapy  
J Rheumatol 16: 959-63, 1989
- Kantor SG, Huo MH, Salvati EA  
Cemented total hip arthroplasty in patients with osteonecrosis  
J Arthroplasty 11: 267-271, 1996
- Karatosun V, Gunal I, Unver B, Gultekin A  
Thrust plate prosthesis for osteonecrosis of the femoral head: short-term results of 15 patients followed 2-6 years  
J Orthop Sci 11: 450-453, 2006
- Kay RM, Lieberman JR, Dorey FJ, Seeger LL  
Inter- and intraobserver variation in staging patients with proven avascular necrosis of the hip  
Clin Orthop 307: 124-129, 1994
- Kerboul M, Thomine J, Postel M, Merle d'Aubigne R  
The conservative surgical treatment of idiopathic aseptic necrosis of the femoral head  
J Bone Joint Surg Br 56: 291-296, 1974
- Khanna AJ, Yoon TR, Mont MA, Hungerford DS, Bluemke DA  
Femoral head osteonecrosis: detection and grading by using a rapid MR imaging protocol  
Radiology 217: 188-192, 2000
- Kim YH, Kim VE  
Uncemented porous-coated anatomic total hip replacement: Results at six years in a consecutive series  
J Bone Joint Surg 75B: 6-13, 1993
- Kim YH, Oh SH, Kim JS, Koo KH  
Contemporary total hip arthroplasty with and without cement in patients with osteonecrosis of the femoral head  
J Bone Joint Surg A 85/4: 675-681, 2003
- Kim YM, Oh HC, Kim HJ  
The pattern of bone marrow oedema on MRI in osteonecrosis of the femoral head  
J Bone Joint Surg Br 82: 837-841, 2000

Kishida Y, Nishii T, Sugano N, Nakanishi K, Sakai T, Miki H, Ochi T, Yoshikawa H  
Measurement of lesion area and volume by three-dimensional spoiled gradient-echo MR imaging in  
osteonecrosis of the femoral head  
J Orthop Res 21: 850-858, 2003

Kokubo T, Takatori Y, Ninomya S, Nakamura T, Kamogawa M  
Magnetic resonance imaging and scintigraphy of avascular necrosis of the femoral head: prediction  
of subsequent segmental collapse  
Clin Orthop 277: 54-60, 1992

Koo KH, Kim R, Ko GH, et al  
Preventing collapse in early osteonecrosis of the femoral head  
J Bone Joint Surg 77B: 870-874, 1995

Koo KH, Kim R  
Quantifying the extent of osteonecrosis of the femoral head: A new method using MRI  
J Bone Joint Surg Br 77: 875-881, 1995

Koo KH, Ahn IO, Kim R  
Bone marrow edema and associated pain in early stage osteonecrosis of the femoral head  
Radiology 213: 715-722, 1999

Korompilias AV, Gilkeson GS, Oertel TL, Saeber AV, Urbaniak JR  
Anticardiolipin antibodies and osteonecrosis of the femoral head  
Clin Orthop 345: 174-80, 1997

Korompilias AV, Oertel TL, Urbaniak JR  
Coagulation abnormalities in patients with hip osteonecrosis  
Orthop Clin N Am 35: 265-271, 2004

Kramer J, Hofmann S, Imhof H  
The nontraumatic femur head necrosis in the adult: II. Radiologic diagnosis and staging  
Radiologe 34: 11-20, 1994

Kramer J, Breitenseher M, Imhof H, Urban M, Plenk jr H, Hofmann S  
Bildgebung bei der Hüftkopfnekrose  
Orthopäde 29: 380-388, 2000

Krummenauer F, Kalden P, Kreitner KF  
Cohens kappa or McNemars test? A comparison of binary repeated measurements  
RöFo Fortschr Geb Röntgenst. Neue Bidgeb Verfahr 171: 226-231, 1999

Kuga Y  
Factors associated with osteonecrosis in the femoral head in chronic alcoholism  
Kurume Med J 47(2): 147-9, 2000

Lafforgue P, Dahan E, Chagaud C, Schiano A, Kasbarian M, Acquaviva PC  
Early-stage avascular necrosis of the femoral head: MR imaging for prognosis in 31 cases with at  
least 2 years of follow-up  
Radiology 187: 199-204, 1993

- Landis JR, Koch GG  
The measurement of observer agreement for categorical data  
Biometrics 33: 159-177, 1977
- Lang P, Jergesen HE, Moseley ME, Block JE, Chafetz NI, Genant HK  
Avascular necrosis of the femoral head: high-field-strength MR imaging with histologic correlation  
Radiology 169: 517-524, 1988
- Lang P, Genant H, Jergesen H, Murray W  
Imaging of the hip joint: computed tomography versus magnetic resonance imaging  
Clin Orthop 274: 135-153, 1992
- Langlais F, Fourastier J  
Rotation osteotomies for osteonecrosis of the femoral head  
Clin Orthop 343: 110-123, 1997
- Lausten GS, Mathiesen B  
Core decompression for femoral head osteonecrosis  
Acta Orthop Scand 61: 507-511
- Lavernia CJ, Sierra RJ, Grieco FR  
Osteonecrosis of the femoral head  
J Am Acad Orthop Surg, 7(4), 250-261, 1999
- Levin D, Norman D, Zinman C, et al  
Treatment of experimental avascular necrosis of the femoral head with hyperbaric oxygen in rats:  
histological evaluation of the femoral heads during the early phase of the reparative process  
Exp Mol Pathol 67: 99-108, 1999
- Liebermann JR, Berry DJ, Mont MA, Aaron RK, Callaghan JJ, Rayadhyaksha A, Urbaniak JR  
Osteonecrosis of the hip: management in the 21st century  
J Bone Joint Surg Am 84: 834-853, 2002
- Liebermann JR, Conduah A, Urist MR  
Treatment of osteonecrosis of the femoral head with core decompression and human bone  
morphogenetic protein  
Clin Orthop Rel Res 429: 139-145, 2004
- Lieberman JR  
Core decompression for osteonecrosis of the hip  
Clin Orthop 418: 29-33, 2004
- Lins RE, Barnes BC, Callaghan JJ, Mair SD, McCollum DE  
Evaluation of uncemented total hip arthroplasty in patients with avascular necrosis of the femoral  
head  
Clin Orthop 297: 168-173, 1993
- Ludwig J, Lauber S, Lauber HJ, Dreisilker U, Raedel R, Hotzinger H  
High-energy shock-wave treatment of femoral head necrosis in adults  
Clin Orthop Rel Res 387: 119-126, 2001

- Magid D, Fishman EK, Scott WW jr, et al  
Femoral head avascular necrosis: CT assessment with multi.planner reconstruction  
Radiology 157: 751-756, 1985
- Marcus ND, Enneking WF, Massam RA  
The silent hip in idiopathic aseptic necrosis: Treatment by bone-grafting  
J Bone Joint Surg Am 55: 1351-1366, 1973
- Markisz JA, Knowles RJR, Altchek DW, Schneider R, Whalen JP, Cahill PT  
Segmental patterns of avascular necrosis of the femoral heads: early detection with MR imaging  
Radiology 162: 717-720, 1987
- Massari L, Fini M, Cadossi R, Setti S, Traina GC  
Biophysical stimulation with pulsed magnetic fields in osteonecrosis of the femoral head  
J Bone Joint Surg Am 88: 56-60, 2006
- May DA, Disler DG  
Screening for avascular necrosis of the hip with rapid MRI: preliminary experience  
J Comput Assist Tomogr 24: 284-287, 2000
- McCarthy J, et al  
Articular cartilage changes in avascular necrosis: an arthroscopic evaluation  
Clin Orthop Rel Research, Nr 406, 64-70, 2003
- Menschik F, Schatz KD, Kotz R  
Treatment of osteonecrosis: treatment by femoral osteotomy  
Hip Int 8: 154-158, 1998
- Mirzai R, Chang C, Greenspan A, Gershwin ME  
The pathogenesis of osteonecrosis and the relationships to corticosteroids  
J Asthma 36(1): 77-95, 1999
- Mitchell D, Kressel H, Arger P, Dalinka M, Spritzer C, Steinberg M  
Avascular necrosis of the femoral head: morphologic assessment by MR imaging with CT correlation  
Radiology 161: 739-742, 1986
- Mitchell M, Kundel H, Steinberg M, Kressel H, Alavi A, Axel L  
Avascular necrosis of the hip: comparison of MR, CT and scintigraphy  
AJR 147: 67-71, 1986
- Mitchell DG, Rao VM, Dalinka MK, Sritzer CE, Alavi A, Steinberg ME, Fallon M, Kressel HY  
Femoral head avascular necrosis: correlation of MR imaging, radiographic staging, radionuclide imaging and clinical findings  
Radiology 162: 709-715, 1987
- Mont MA, Hungerford DS  
Non-traumatic avascular necrosis of the femoral head  
J Bone Joint Surg 77A: 459-474, 1995
- Mont MA, Carbone JJ, Fairbank AC  
Core decompression versus nonoperative management for osteonecrosis of the hip  
Clin Orthop 324: 169-178, 1996

- Mont MA, Fairbank AC, Krackow KA, Hungerford DS  
Corrective osteotomy for osteonecrosis of the femoral head  
J Bone Joint Surg A 78: 1032-1038, 1996
- Mont MA, Jones LC, Pacheo I, Hungerford DS  
Radiographic predictors of outcome of core decompression for osteonecrosis stage III  
Clin Orthop 354: 159-168, 1998
- Mont MA, Jones LC, Einhorn TA, Hungerford DS, Reddi AH  
Osteonecrosis of the femoral head: Potential treatment with growth and differentiation factors  
Clin Orthop Rel Res 355: 314-335, 1998
- Mont MA, Hungerford MW  
Therapie der Osteonekrose: Grundlagen und Entscheidungshilfen  
Orthopäde 5: 457-462, 2000
- Mont MA, Rajadhyaksha AD, Hungerford DS  
Outcomes of limited resurfacing arthroplasty compared with total hip arthroplasty for osteonecrosis of the femoral head  
J Arthroplasty 16: 134-139, 2001
- Mont MA, Ragland PS, Etienne G  
Core decompression of the femoral head for osteonecrosis using percutaneous multiple small-diameter drilling  
Clin Orthop Rel Res 429: 131-138, 2004
- Motomura G, Yamamoto T, Irida T, Myanishi K  
Dose effects of corticosteroids on the development of osteonecrosis in rabbits  
J Rheumatol 35 (12): 2395-9, 2008
- Musso ES, Mitchell SN, Schink-Ascani M, Bassett CA  
Results of conservative management of osteonecrosis of the femoral head. A retrospective view  
Clin Orthop Rel Res 207: 209-215, 1986
- Nelson CL, Walz BH, Gruenwald JM  
Resurfacing of only the femoral head for osteonecrosis. Long-term follow-up study  
J Arthroplasty 12: 736-740, 1997
- Nielsen JO, Dons-Jensen H, Sorensen HAT  
Lauge-Hansen classification of malleolar fractures. An assesment of the reproducibility in 118 cases  
Acta Orthop Scandinavica 61: 385-387, 1990
- Nishii T, Sugano N, Ohzono K, Sakai T, Sato Y, Yoshikawa H  
Significance of lesion size in the prediction of collapse of osteonecrosis of the femoral head: a new three-dimensional quantification using magnetic resonance imaging  
J Orthop Res 20: 130-136, 2002
- Nishii T, Sugano N, Miki H, Hashimoto J, Yoshikawa H  
Does alendronate prevent collapse in osteonecrosis of the femoral head?  
Clin Orthop Rel Res 443: 273-279, 2006

- Nylander G, Lewis D, Nordstrom H, Larsson J  
Reduction of postischemic edema with hyperbaric oxygen  
Plast Reconstr Surg 76: 596-600, 1985
- Ohzono K, Saito M, Takaoka K, et al  
Natural history of nontraumatic avascular necrosis of the femoral head  
J Bone Joint Surg Br 73: 68-72, 1991
- Ohzono K, Saito, M, Sugano N, Takaoka K, Ono K  
The fate of non-traumatic avascular necrosis of the femoral head: A radiologic classification to formulate prognosis  
Clin Orthop 277: 73-78, 1992
- Ortiguera CJ, Pulliam IT, Cabanela ME  
Total hip arthroplasty for osteonecrosis:matched-pair analysis of 188 hips with long-term follow-up  
J Arthroplasty 14: 21-28, 1999
- Phemister DB  
Treatment of the necrotic head of the femur in adults  
J Bone Joint Surg A 31: 55-66, 1949
- Phillips FM, Pottenger LA, Finn HA, Vandermolen J  
Cementless total hip arthroplasty in patients with steroid-induced avascular necrosis of the hip  
Clin Orthop 303: 147-154, 1994
- Pierre-Jacques H, Glueck CJ, Mont MA; Hungerford DS  
Familial heterozygous protein-S deficiency in a patient who had multifocal osteonecrosis  
J Bone Joint Surg 79A: 1079-1084, 1997
- Piston RW, Engh CA, de Carvalho PE, Suthers K  
Osteonecrosis of the femoral head treated with total hip arthroplasty without cement  
J Bone Joint Surg A 76: 202-214, 1994
- Plancher KD, Razi A  
Management of osteonecrosis of the femoral head  
Orthop Clin Nor Am, V 28 Nr 3, 1997
- Pritchett JW  
Statin therapy decreases the risk of osteonecrosis in patients receiving steroids  
Clin Orthop Rel Res 386: 173-178, 2001
- Reis ND, Schwartz O, Militianu D, Ramon Y, Levin D, Norman D, Melamed Y, Shupak A, Goldsher D, Zinman C  
Hyperbaric oxygen therapy as a treatment for stage-1 avascular necrosis of the femoral head  
J Bone Joint Surg Br 85: 371-375, 2003
- Rossig S, Kohn D, Daentzer D  
Intertrochantäre Flexionsosteotomie und Alloarthroplastik bei Femurkopfnekrose. Eine vergleichende retrospektive Untersuchung  
Z Orthop Ihre Grenzgeb 135: 24-30, 1997

- Saini A, Saifuddin A  
MRI of osteonecrosis  
Clin Radiol 59: 1079-1093, 2004
- Saito S, Saito M, Nishina T, Ohzono K, Ono K  
Long-term results of total hip arthroplasty for osteonecrosis of the femoral head  
Clin Orthop 244: 198-207, 1989
- Saito S, Ohzono K, Ono K  
Early arteriopathy and postulated pathogenesis of osteonecrosis of the femoral head  
Clin Orthop Rel Res 277: 98-109, 1992
- Schmalzried TP  
Total resurfacing for osteonecrosis of the hip  
Clin Orthop Rel Res 429: 151-156, 2004
- Schneider W, Breitenseher M, Engel A, Knahr K, Plenk jr H, Hofmann S  
Der Stellenwert der Bohrung in der Behandlung der Hüftkopfnekrose  
Orthopäde 5: 420-429, 2000
- Schwarz Lausten G  
Non-traumatic necrosis of the femoral head  
Int Orthop, 23, 193-197, 1999
- Scher MA, Jakim I  
Intertrochanteric osteotomy and autogenous bone-grafting for avascular necrosis of the femoral head  
J Bone Joint Surg A 75: 1119-1133, 1993
- Schipper I, Steyerberg E, Castelein R, van Vugt A  
Reliability of the AO/ASIF classification for pertrochanteric femoral fractures  
Acta Orthop Scand 72(1): 36-41, 2001
- Seber S, Omeroglu H, Cetinkanat H, Kose N  
The efficacy of pulsed electromagnetic fields used alone in the treatment of femoral head osteonecrosis: a report of two cases  
Acta Orthop Traumatol Turc 37: 410-413, 2003
- Seyler TM, Bonutti PM, Shen J, Naughton M, Kester M  
Use of alumina-on-alumina bearing system in total hip arthroplasty for osteonecrosis of the hip  
J Bone Joint Surg A 88/3: 116-125, 2006
- Shannon BD, Trousdale RT  
Femoral osteotomies for avascular necrosis of the femoral head  
Clin Orthop 418: 34-40, 2004
- Shimizu K, Moriya H, Akita T, Sakamoto M  
Prediction of collapse with magnetic resonance imaging of avascular necrosis of the femoral head  
J Bone Joint Surg Am 76: 215-223, 1994
- Shibayama K  
Idiopathic osteonecrosis of the femoral head in the elderly  
Kurume Med J 47(1): 37-43, 2000



Shuler MS, Rooks MD, Roberson JR

Porous tantalum implant in early osteonecrosis of the hip: preliminary report on operative, survival and outcome results

J Arthroplasty 22(1): 26-31, 2007

Siebenrock K, Gerber C

The reproducibility of classification of fractures of the proximal end of the humerus

J Bone Joint Surg A 75: 1751-1755, 1993

Simank HG, Herold F, Schneider M, Maedler U, Ries R, Sergi C

Das Wachstumsfaktorkomposit aus GDF-5 und mineralisiertem Kollagen verbessert die Ausheilung einer Hüftkopfnekrose

Orthopäde 33: 68-75, 2004

Smith SW, Meyer RA, Connor PM; Smith SE, Hanley jr EN

Interobserver reliability and intraobserver reproducibility of the modified Ficat classification system of osteonecrosis of the femoral head

J Bone Joint Surg A 78: 1702-1706, 1996

Song WS, Yoo JJ, Kim YM, Kim HJ

Results of multiple drilling compared with those conventional methods of core decompression

Clin Orthop Rel Res 454: 139-146, 2007

Steinberg ME, Brighton CT, Steinberg DR, Tooze SE, Hayken GD

Treatment of avascular necrosis of the femoral head by combination of bone grafting, decompression and electrical stimulation

Clin Orthop 186: 137-153, 1984

Steinberg ME, Hayken GD, Steinberg DR

A new method for evaluation and staging of avascular necrosis of the femoral head

IN: Arlet J, et al: Bone circulation. Baltimore (MD), Williams and Wilkins: 398-403, 1984

Steinberg ME, Brighton CT, Corces A, Hayken GD, Steinberg DR, Strafford B, et al

Osteonecrosis of the femoral head: results of core decompression and grafting with and without electrical stimulation

Clin Orthop 249: 199-208, 1989

Steinberg ME, Hayken GD, Steinberg DR

A quantitative system for staging avascular necrosis

JBJS Br, Vol 77-B, Nr 1, Jan 1995, 34-41

Steinberg ME, Bands RE, Parry S, Hoffman E, Chan T, Hartman KM

Does lesion size affect the outcome in avascular necrosis?

Clin Orthop Rel Res 367:262-271, 1999

Steinberg ME, Steinberg DR

Classification systems for osteonecrosis: an overview

Orthop Clin N Am 35: 273-283, 2004

- Stevens K, Tao C, Lee SI, Salem N, Vandevenne J, Cheng C, Opran AV, Lang P  
Subchondral fractures in osteonecrosis of the femoral head: comparison of radiography, CT and MR imaging  
AJR 180: 363-368, 2003
- Stöve J, Riederle F, Kessler S, Puhl W, Günther KP  
Reproduzierbarkeit radiologischer Klassifikationskriterien der Femurkopfnekrose  
Z Orthop 2001, 139, 163-167
- Strauss M, Dvorak T  
Femoral head necrosis and hyperbaric oxygen therapy IN: Kindwall EP, Whelan HT: Hyperbaric medicine practice  
Best Publishing Co 912, 1999
- Sugano N, Ohzono K, Masuhara K, Takaoka K, Ono K  
Prognostication of osteonecrosis of the femoral head in patients with systemic lupus erythematosus by magnetic resonance imaging  
Clin Orthop 305: 190-199, 1994
- Sugioka Y, Katsuki I, Hotokebuchi T  
Transtrochanteric rotational osteotomy of the femoral head for the treatment of osteonecrosis. Follow-up statistics  
Clin Orthop 169: 115-126, 1982
- Sugioka Y, Hotokebuchi T, Tsutsui H  
Transtrochanteric anterior rotational osteotomy for idiopathic and steroid-induced necrosis of the femoral head. Indications and long-term results  
Clin Orthop 111-120, 1992
- Suh KT, Kim SW, Roh HL, Youn MS, Jung JS  
Decreased osteogenic differentiation of mesenchymal stem cells in alcohol-induced osteonecrosis  
Clin Orthop Rel Res 431: 220-225, 2005
- Sullivan PM, MacKenzie JR, Callaghan JJ, Johnston RC  
Total hip arthroplasty with cement in patients who are less than fifty years old  
J Bone Joint Surg Am 76 (6): 863-9, 1994
- Sun W, Li Z, Shi Z, Zhang N, Li Y, Cui F  
Effect of nano-hydroxapatite collagen bone and marrow mesenchymal stem cell on treatment of rabbit osteonecrosis of the femoral head defect  
Zhonggou Xiu Fu Chong Jian Wai Ke Za Zhi 19(9): 703-706, 2005
- Takatori Y, Kokubo T, Ninimiya S, Nakamura S, Morimoto S, Kusabal  
Avascular necrosis of the femoral head. Natural history and magnetic resonance imaging  
J Bone Joint Surg 75: 217-221, 1993
- Theodorou DJ, Malizos KN, Beris AE, Theodorou SJ, Soucacos PN  
Multimodal imaging quantitation of the lesion size in osteonecrosis of the femoral head  
Clin Orthop Rel Res 386: 54-63, 2001
- Tingart M, Bähris H, Perlick L, Lerch K, Lüring C, Grifka J  
Die Therapie der Osteonekrose des Femurkopfes: Ergebnisse einer bundesweiten Umfrage  
Z Orthop 142: 553-558, 2004

- Urbaniak JR, Coogan PG, Gunneson EB, Nunley JA  
Treatment of osteonecrosis of the femoral head with free vascularized fibular grafting  
J Bone Joint Surg A 77: 681-694, 1995
- Urbaniak JR, Harvey EJ  
Revascularization of the femoral head in osteonecrosis  
J AM Acad Orthop Surg 6(1): 44-54, 1998
- Van de Berg BC, Malghem J, Labaisse MA, Noel H, Maldague BE  
Avascular necrosis of the hip: comparison of contrast enhanced and nonenhanced MR imaging with histologic correlation  
Radiology 182: 445-450, 1992
- Van Veldhuizen PJ, Neff J, Murphey MD, Bodensteiner D, Skikne BS  
Decreased fibrinolytic potential in patients with idiopathic avascular necrosis and transient osteoporosis of the hip  
Am J Haematol 44(4): 243-8, 1993
- Veillette CJ, Mehdian H, Schemitsch EH, McKee MD  
Survivorship analysis and radiographic outcome following tantalum rod insertion of osteonecrosis of the femoral head  
J Bone Joint Surg A 88,3: 48-55, 2006
- Wagner H, Baur W, Wagner M  
Gelenkerhaltende Osteotomien bei der segmentalen Hüftkopfnekrose  
Orthopäde 19: 208-218, 1990
- Wang GJ, Rawles JG, Hubbard SL, Stamp WG  
Steroid-induced femoral head pressure changes and their responses to lipid-clearing agents  
Clin Orthop Rel Res 174: 298-302, 1983
- Wang CJ, Wang FS, Huang CC, Yang KD, Wenig LH, Huang HY  
Treatment for osteonecrosis of the femoral head: comparison of extracorporeal shock-waves with core decompression and bone-grafting  
J Bone Joint Surg 87: 2380-2387, 2005
- Wu Z, Yan X, Liu Z, Pan S, Cao X  
Avascular necrosis of the femoral head: MR imaging with radiological and histological correlation  
Chin Med J 111: 599-602, 1998
- Xenakis TA, Gelalis J, Koukoubis TA, Zaharis KC, Soucacos PN  
Cementless hip arthroplasty in the treatment of patients with femoral head necrosis  
Clin Orthop Rel Res 386: 93-99, 2001
- Zalavras C, Dailiana Z, Elisaf M, Bairaktari E, Vlachogiannopoulos P, Katsaraki A, Malizos KN  
Potential aetiological factors concerning the development of osteonecrosis of the femoral head  
Eur J Clin Invest 30(3): 215-21, 2000
- Zangger P, Gladman DD, Urowitz MB, Bogoch ER  
Outcome of total hip replacement for avascular necrosis in systemic lupus erythematosus  
J Rheumatol 27: 919-923, 2000

Zoroofi RA, Nishii T, Sato Y, Sugano N, Yoshikawa H, Tamura S  
Segmentation of avascular necrosis of the femoral head using 3-D MR images  
Comput Med Imaging Graph 25: 511-521, 2001

Zoroofi RA, Sato Y, Nishii T, Sugano N, Yoshikawa H, Tamura S  
Automated segmentation of necrotic femoral head from 3D MR data  
Comput Med Imaging Graph 28: 267-278, 2004

## 8. Glossar

99m Tc-MDP	99m Technetium-Methylen-Disphosphonat
aCLA	Anti-Cardiolipin-Antikörper
ap	anterior-posterior
APC	aktiviertes Protein C
APC-R	aktiviertes Protein C-Resistenz
APLA	Anti-Phospholipid- Antikörper
ARCO	Association Research Circulation Osseous
AT 3	Antithrombin 3
AVN	avaskuläre Nekrose
CRP	C-reaktives Protein
CT	Computertomographie
ESWT	extrakorporale Stoßwellentherapie
HBO	hyperbare Sauerstofftherapie
HKN	Hüftkopfnekrose
Lp(a)	Lipoprotein a
mmHg	Milimeter Quecksilbersäule
MRT	Magnetresonanztomographie
ON	Osteonekrose
PAI 1	Plaminogenaktivator-Inhibitor 1
PE	Polyethylen
SLE	systemischer Lupus erythematodes
TEP	Totalendoprothese
tPA	tissue plasminogen activator
vWF	von Willebrand Faktor

## Lebenslauf

Andrea van Dyck

Geburtsdatum: 15.09.1979

Geburtsort: München

Eltern: Rudolf van Dyck, Bankkaufmann  
Rosemarie van Dyck, kaufmännische  
Angestellte

### Schulbildung

1986-1990 Grundschule Taufkirchen

1990-1999 Gymnasium Unterhaching,  
neusprachliches Abitur

### Studium der Humanmedizin

2000-2006 Ludwig-Maximilians-Universität  
München

Famulaturen Ortho-Zentrum Harlaching, Abteilung  
für Anästhesie und Intensivmedizin  
Orthopädische Klinik, Klinikum  
Großhadern  
Unfallchirurgie, BG-Klinik Murnau  
Orthopädische Praxis Dr. Aigner am  
Josefinum, München

Praktisches Jahr Department of General Surgery,  
Trauma Unit, Tygerberg University

Hospital, University of Stellenbosch,  
Capetown, South Africa  
Orthopädische Klinik, Klinikum  
Großhadern  
Innere Medizin, Nephrologie, Klinikum  
München-Harlaching

Berufliche Tätigkeit

07/ 2006- 09/ 2007

Allgemein-, Viszeral- und  
Gefäßchirurgie, Klinikum  
Fürstfeldbruck

Seit 10/ 2007

Klinik für operative und  
interventionelle Gefäßchirurgie,  
Behandlungszentrum Vogtareuth

## Danksagung

Ich danke PD Dr. med. Marcus Schmitt-Sody für die Überlassung des Themas und die von ihm gewährte Unterstützung. Er hat mich in das selbständige wissenschaftliche Arbeiten eingeführt und ist mir stets mit Rat und Tat zur Seite gestanden.

Frau Dr. med. Sonja Kirchhoff (Buhmann) danke ich sehr für ihre Unterstützung und Einführung in die radiologische Software, die Möglichkeit der Durchführung eines Teiles meiner Arbeit in der Radiologischen Klinik, sowie ihrer Hilfe und konstruktiven Kritik in der Ausarbeitung meiner Arbeit.

Ich danke den Mitarbeitern des IBE für ihre Unterstützung in der statistischen Auswertung meiner Ergebnisse.

Großer Dank gilt Dr. med.W. Mayer, Dr. med. C. Kirchhoff, Dr. med. P. Metz für die Teilnahme an meiner Studie.

Ganz besonders danken möchte ich meinen Eltern, die mich immer in meinen Entscheidungen unterstützt haben und mir erst ermöglicht haben, diesen Weg zu gehen.